

**О.М. ЄДИНАК**

# **ІДЕАЛЬНИЙ ОСТЕОСИНТЕЗ**

**Атлас  
малоінвазивних хірургічних технологій  
у травматології та ортопедії**

Тернопіль  
“Укрмедкнига”  
2003

ББК 54.58  
Є 33  
УДК 616.71-001.5-089.84

**Рецензенти:** – зав. кафедри травматології, ортопедії та нейрохірургії Буковинської державної медичної академії, проф. І.М. Рубленик;  
– зав. кафедри травматології, ортопедії та військово-польової хірургії Львівського державного медичного університету, проф. Я.С. Яцкевич;  
– доцент кафедри травматології та ортопедії Тернопільської державної медичної академії ім. І.Я. Горбачевського О.І. Березовський.

**Єдинак О.М.**

Є 33 Ідеальний остеосинтез: Атлас малоінвазивних хірургічних технологій у травматології та ортопедії. – Тернопіль: Укрмедкнига, 2003. – 176 с.  
ISBN 966-673-019-7

В атласі представлено авторські розробки принципово нових наукових напрямків у лікуванні переломів кісток, пріоритетність і світова новизна яких захищені десятками патентів. Результатом пошуків стало створення нової, теоретично та практично обґрунтованої концепції ідеального остеосинтезу, а розроблене на її базі нове покоління травматологічної техніки та технології не має аналогів не тільки в Україні, а й за кордоном. Вперше у світовій практиці впроваджені унікальні безкровні операції при лікуванні звичного вивиху плеча, пошкодженні зв'язкового апарату колінного та гомілковоступневого суглобів. Запропонована система лікування переломів та інших пошкоджень і їх наслідків дає можливість при мінімальній операційній травмі і практично нульовому операційному ризику досягти високої ефективності, терміни зрощування кісток при цьому скорочуються в 1,5-2 рази. Для детального знайомства з представленими в книзі новими лікувальними методиками пропонується 591 ілюстрація. Книга розрахована на практичних лікарів, лікарів-інтернів, а також науковців травматолого-ортопедичного профілю.

ББК 54.58  
УДК 616.71-001.5-089.84

ISBN 966-673-019-7

© О.М. Єдинак, 2003

## Зміст

<b>Передмова</b> .....	5
<b>Розділ 1. ПЕРЕЛОМИ КЛЮЧИЦІ, ВИВИХИ КЛЮЧИЦІ</b>	
Переломи (псевдоартрози) ключиці .....	6
Вивихи акроміального кінця ключиці .....	10
Вивихи стернального кінця ключиці .....	19
<b>Розділ 2. НЕСТАБІЛЬНІСТЬ У ПЛЕЧОВОМУ, КОЛІННОМУ ТА НАДСТУПАКОВОГОМІЛКОВОМУ СУГЛОБАХ, ПОШКОДЖЕННЯ СУХОЖИЛКІВ</b>	
Звичний вивих плеча .....	20
Нестабільність у колінних суглобах .....	26
Нестабільність у надступаковогмілкових суглобах .....	37
Пошкодження п'яtkового сухожилка .....	38
Пошкодження дистального сухожилка двоголового м'яза .....	39
<b>Розділ 3. ЧЕРЕЗВОГНИЩЕВИЙ КОМПРЕСІЙНИЙ ОСТЕОСИНТЕЗ</b> .....	41
Діафізарні переломи (псевдоартрози) довгих трубчастих кісток .....	41
Переломи виростків гомілки, плеча та стегна .....	65
Переломи п'яtkової кістки .....	75
Переломи (псевдоартрози) човноподібної кістки .....	76
Переломовивихи надступаковогмілкового суглоба .....	78
<b>Розділ 4. ПОЗАВОГНИЩЕВИЙ КОМПРЕСІЙНО- ДИСТРАКЦІЙНИЙ ОСТЕОСИНТЕЗ</b> .....	95
<b>Розділ 5. ІНТРАМЕДУЛЯРНИЙ ОСТЕОСИНТЕЗ</b> .....	141
<b>Розділ 6. ІНШІ ПОШКОДЖЕННЯ ТА ЗАХВОРЮВАННЯ ОПОРНО-РУХОВОГО АПАРАТУ</b> .....	159
<b>Література</b> .....	173



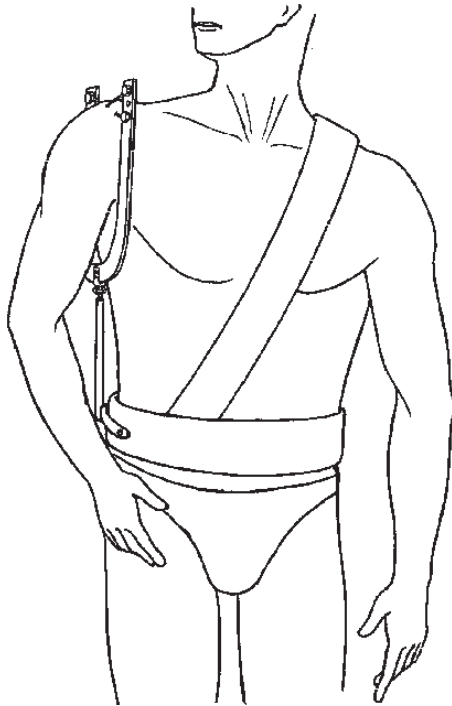
*Feci, quod potui,  
faciant meliora  
potentes*

## ПЕРЕДМОВА

З часів першої захищеної патентом наукової розробки, яку виконав студент IV курсу Чернівецького медичного інституту, пройшло майже чотири десятиріччя. Особисте несприйняття автором багатьох традиційних методів металоостеосинтезу, безперервний 35-річний пошук нових альтернативних напрямків у лікуванні переломів, більш ефективних і менш травматичних, закономірно привели у подальшому до осмислення і створення концепції ідеального остеосинтезу, не утопічного – в традиційному розумінні, а реально діючого. Розроблене на цій базі нове покоління травматологічної техніки та технології, пріоритетність і світова новизна яких захищені десятками патентів, не має аналогів не тільки в Україні, а і за її межами. Запропонована система лікування переломів та інших ушкоджень і їх наслідків дає можливість при мінімальній операційній травмі й практично нульовому операційному ризику досягти 100-відсоткової ефективності, терміни зрощення кісток при цьому скорочуються в 1,5-2 рази. Однак нав'язана Україні в середині 80-х років західна ідеологія остеосинтезу за методом АО не без активної допомоги вітчизняних добродіїв помітно загальмувала науково-технічний прогрес у травматології і відкинула нас назад. А вже наприкінці 90-х років ті ж самі доморошені “пророки” із натхненням поспішили оголосити як відкриття, що Захід кардинально змінює своє ставлення до системи АО як до системи надмірно травматичної та малоефективної і веде активні наукові пошуки в розробці “нового” напрямку, за їх термінологією, біологічного або малоінвазивного остеосинтезу, але забули при цьому згадати, що існуючий в Україні вже чверть віку теоретично та практично обґрунтований ідеальний остеосинтез і є насамперед малоінвазивним та, понад усе, біологічним. Отримані позитивні результати лікування у багатьох тисяч хворих є тому прямим доказом. Однак не всі розробки, які представлені в монографії, клінічно апробовані, занадто великий обсяг роботи для одного виконавця, були також причини і технологічного характеру. Але закладені в них ідеї – це інформація для роздумів, яка може сприяти появі нових ідей та пріоритетних наукових напрямків. Автор не претендує на останнє слово, поки існує людство – науково-технічний прогрес триватиме.

## РОЗДІЛ 1. ПЕРЕЛОМИ КЛЮЧИЦІ, ВИВИХИ КЛЮЧИЦІ

### Переломи (псевдоартрози) ключиці

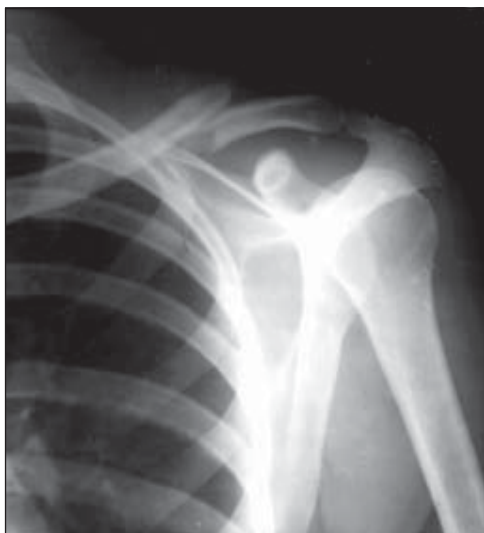

**Фіг. 1.**

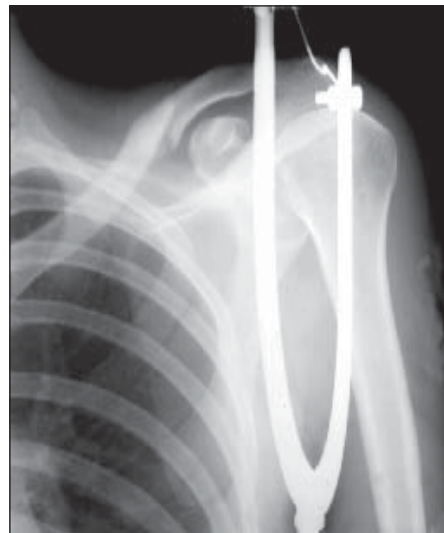
На фіг. 1 зображено спосіб лікування переломів ключиці з використанням репозиційно-фіксаційного пристрою. Спиці перехресно проведено через акроміальний відросток, після натягнення – зафіксовано в скобі. Підняття плечового пояса забезпечується гвинтовим механізмом, дистальний кінець якого з метою протиупору фіксується до гіпсової “портупеї”.

На фіг. 2 – закритий перелом ключиці з типовим зміщенням відламків.

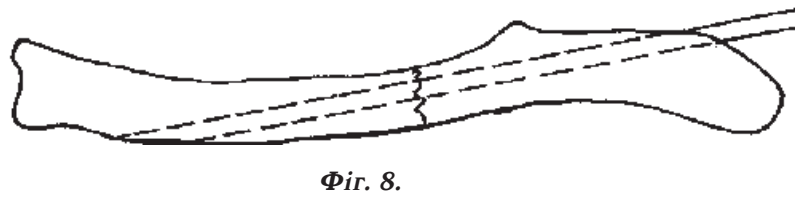
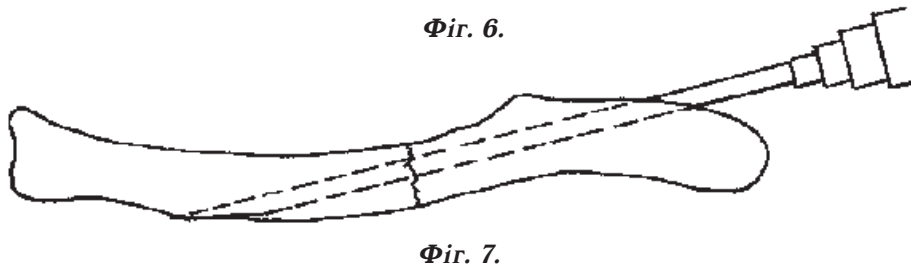
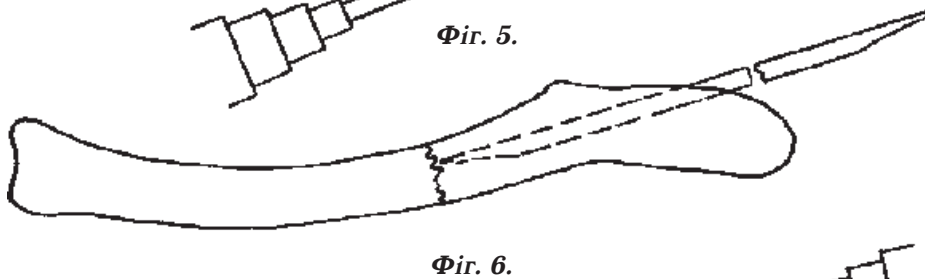
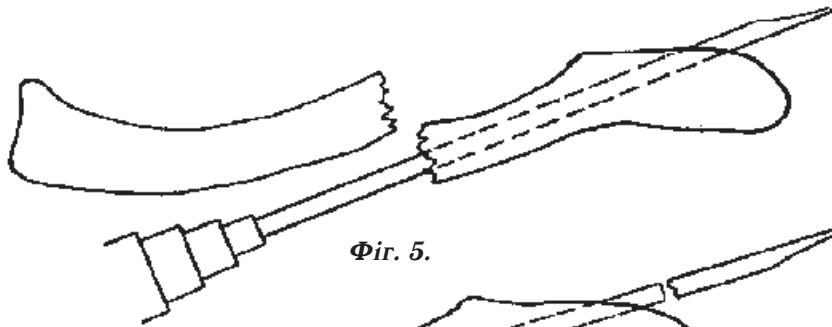
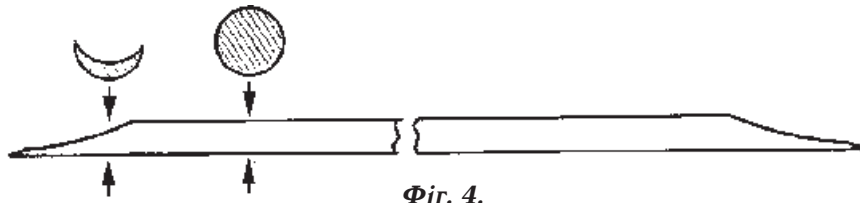
На фіг. 3 – консолідований перелом ключиці, на 30-й день пристрій знято.



**Фіг. 2.**

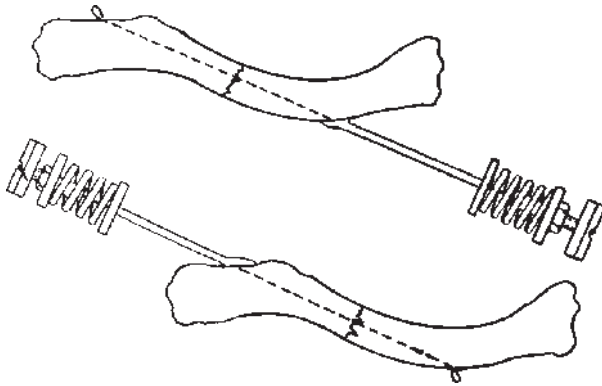


**Фіг. 3.**



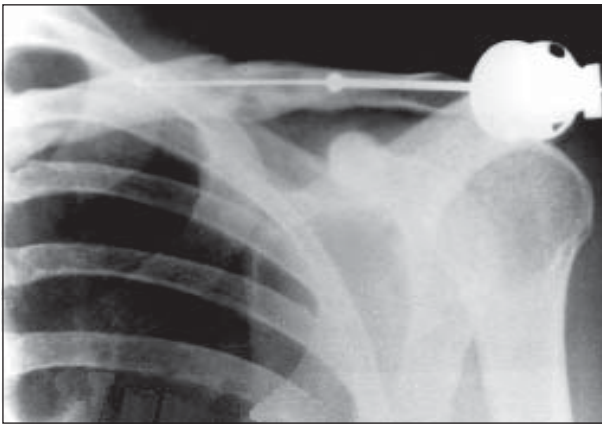
На фіг. 5-8 схематично зображено етапи інтрамедулярного остеосинтезу ключиці з використанням двобічно загостреного штифта-свердла (фіг. 4).

На першому етапі (фіг. 5) за допомогою електродриля просвердлюється канал в дистальному відламку. Після репозиції (фіг. 6) знову електродрилем, але вже в зворотному напрямку, просвердлюється проксимальний відламок (фіг. 7). Дистальний кінець штифта-свердла, що виступає зі сторони акроміального кінця ключиці, відкусується і занурюється під шкіру (фіг. 8).



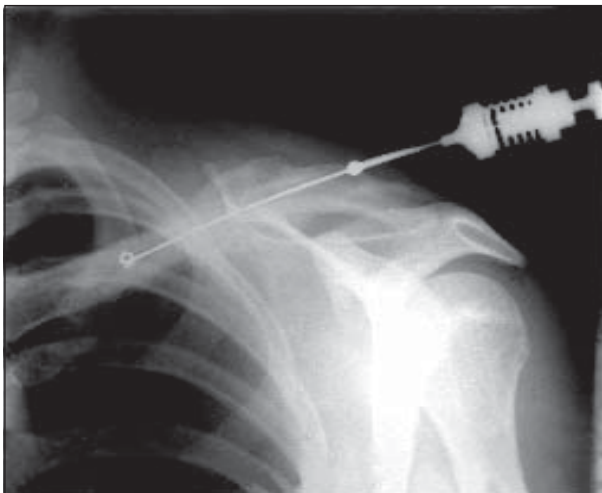
Фіг. 9.

На фіг. 9 схематично зображено спосіб лікування переломів (псевдоартрозів) ключиці з використанням пристрою безперервно напруженої дії. На малюнку зверху – пристрій розташований зі сторони стернального кінця ключиці, знизу – зі сторони акроміального.



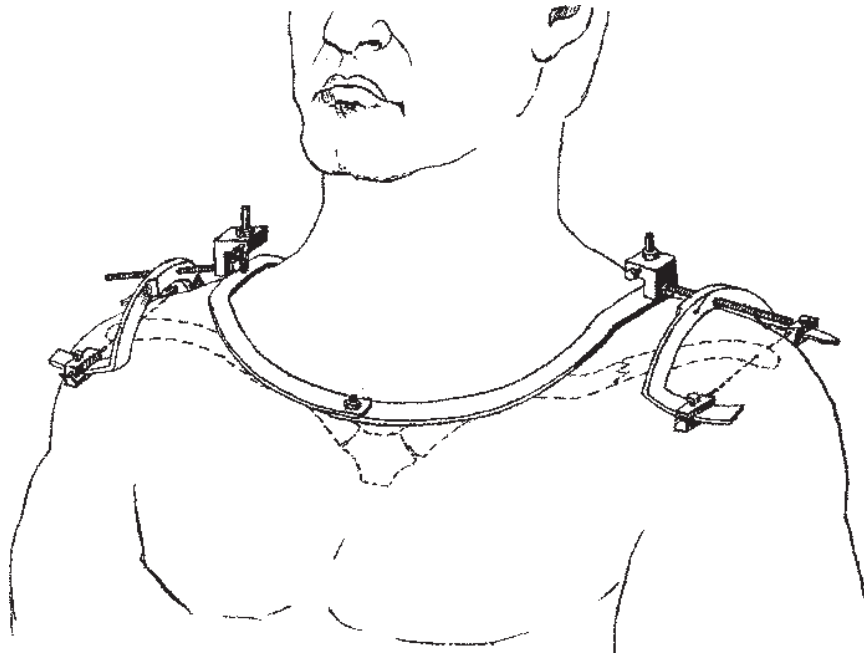
Фіг. 10.

На фіг. 10 – консолідований псевдоартроз ключиці. Пристрій видалено на 41-й день.



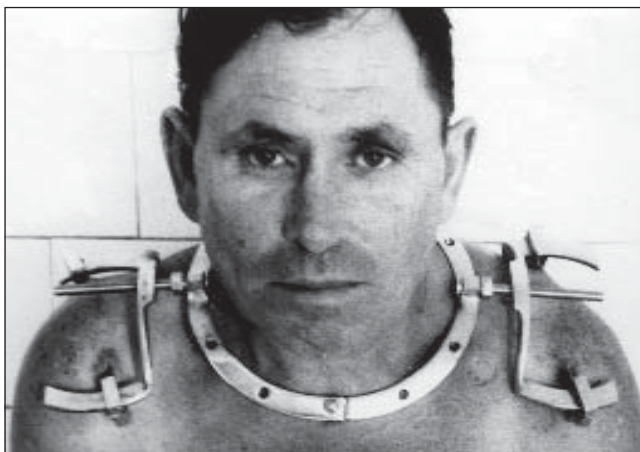Фіг. 11.

На фіг. 11 – консолідований псевдоартроз ключиці. Пристрій видалено на 49-й день.



**Фіг. 12.**

На фіг. 12 – пристрій для лікування переломів ключиці – як однобічних, так і двобічних. Він складається з центрального опорного кільця, двох фігурних бокових скоб, з'єднаних з опорним кільцем дистракційно-гвинтовим механізмом. Спиці Кіршнера проводяться через акроміальні кінці ключиць і після натягнення фіксуються у фігурних скобах.

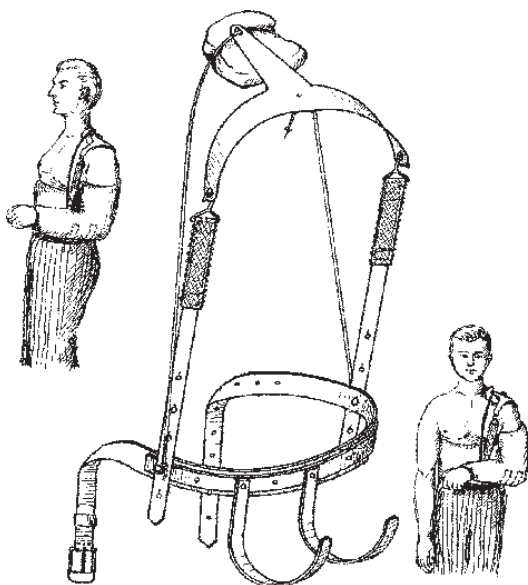


На фіг. 13 фотографія хворого в процесі лікування.


**Фіг. 13.**



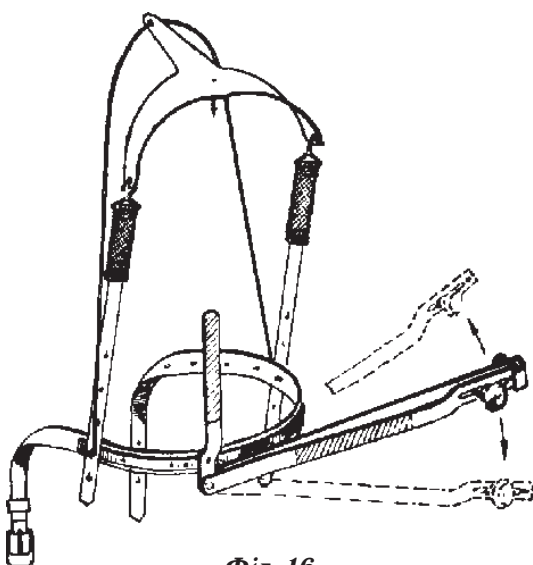
### Вивихи акроміального кінця ключиці



Фіг. 14.



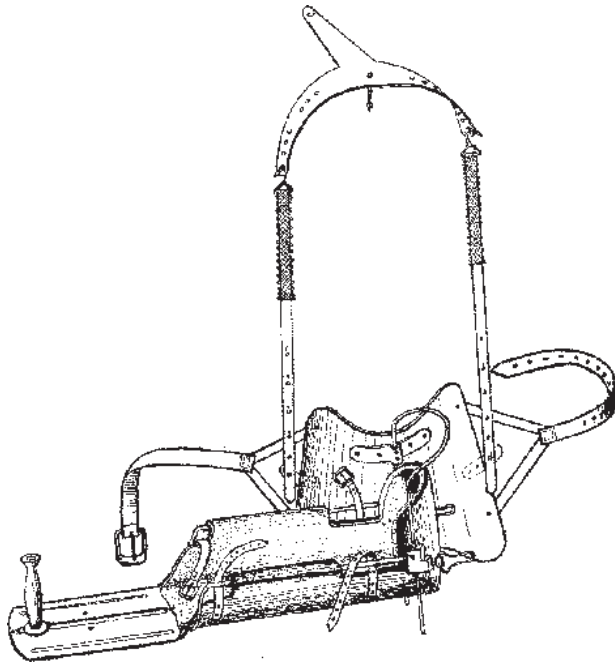
Фіг. 15.



Фіг. 16.

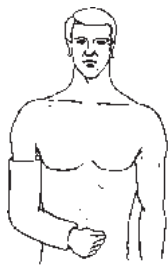
На фіг. 14 – пристрій для лікування вивихів акроміального кінця ключиці. Тиск на акроміальний кінець ключиці здійснюється через прокол шкіри загостреним стержнем (фіг. 15). Постійність тиску підтримується еластичними тягами, сила компресії – від 2 до 4 кг.

На фіг. 16 – видозмінений варіант пристрою, конструкція якого дозволяє в процесі лікування здійснювати рухи в плечовому та ліктьовому суглобах на стороні вивиху.

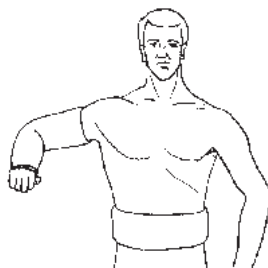


Фіг. 17.

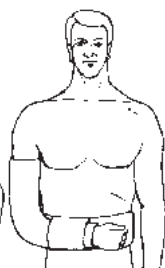
На фіг. 17 – видозмінений апарат для лікування вивихів акроміального кінця ключиці (амбулаторний варіант). Передпліччя зігнуто в ліктьовому суглобі під прямим кутом і розташоване в спеціально сконструйованій шині з пластикового матеріалу.



Фіг. 18.

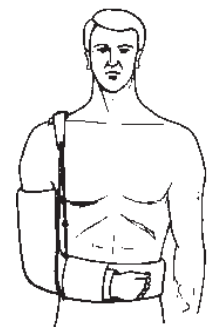


Фіг. 19.

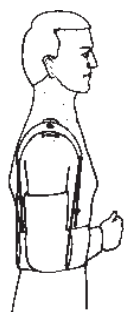


Фіг. 20.

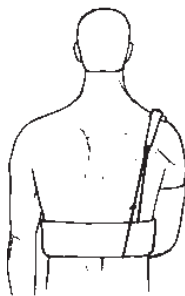
На фіг. 18-20 схематично зображено спрощений варіант фіксації верхньої кінцівки за допомогою гіпсової пов'язки.



Фіг. 21.

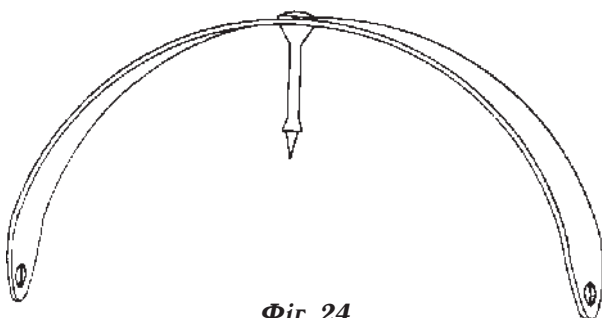


Фіг. 22.

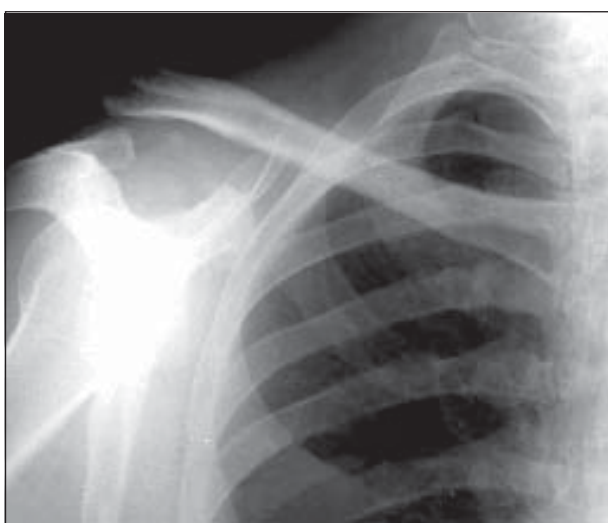

Фіг. 23.

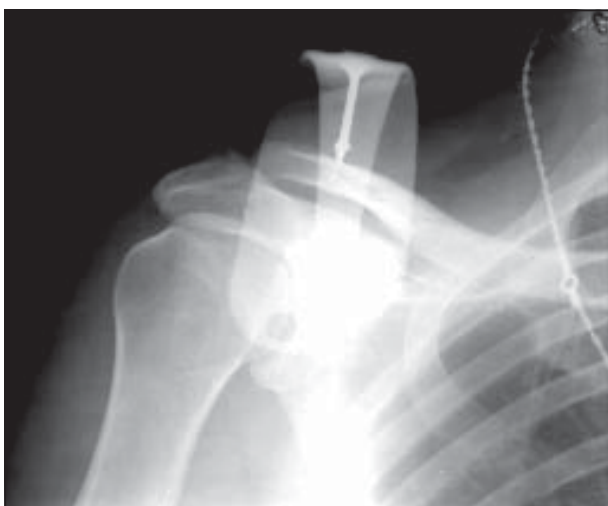На фіг. 21 – вигляд хворого спереду, на фіг. 22 – збоку, на фіг. 23 – ззаду. Натягнуті гумові тяги фіксуються безпосередньо до гіпсового поясу. Строк фіксації – один місяць.

**Фіг. 24.**

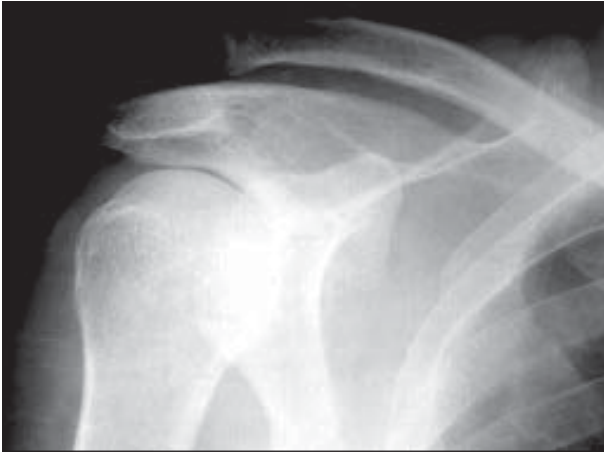На фіг. 24 – модифікований варіант тиснучого пелота із загостреним стержнем.

**Фіг. 25.**

На фіг. 25 – травматичний повний вивих акроміального кінця ключиці.

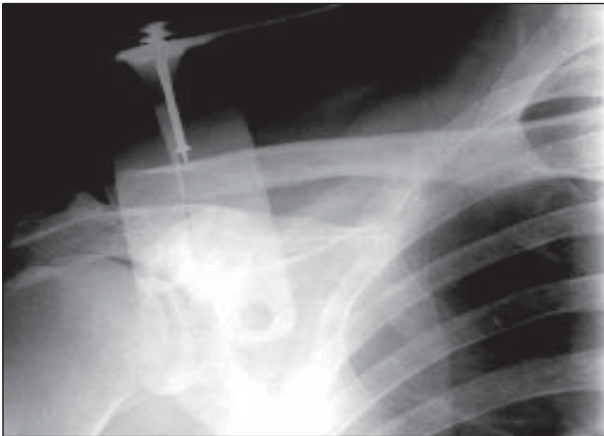
**Фіг. 26.**

На фіг. 26 – вивих вправлено за допомогою пристрою. Утримання акроміального кінця ключиці у вправленому стані сприяє максимальному наближенню розірваних кінців ключично-дзьобуватої та ключично-акроміальної зв'язок і подальшому їх анатомічному відновленню за рахунок рубців.



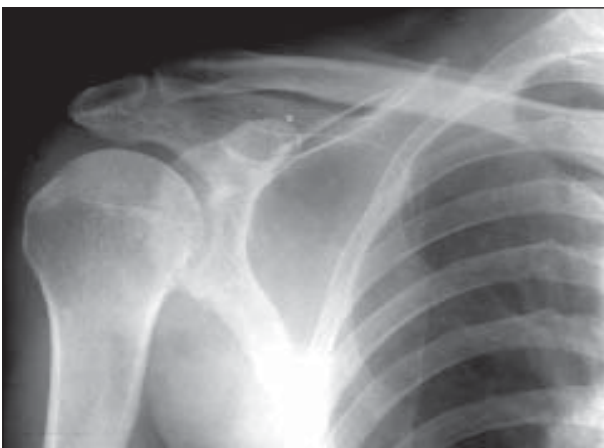**Фіг. 27.**

На фіг. 27 – травматичний повний вивих акроміального кінця ключиці.



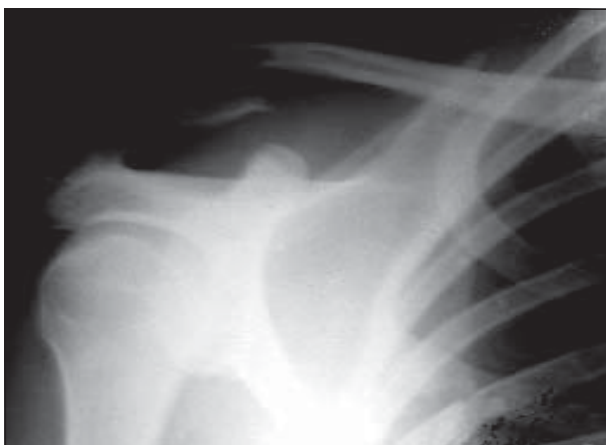**Фіг. 28.**

На фіг. 28 – процес лікування.



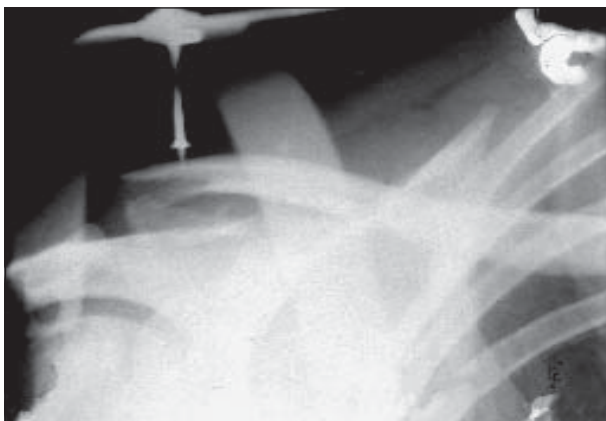
**Фіг. 29.**

На фіг. 29 – віддалений результат через 6 місяців, клінічно повне відновлення функції.



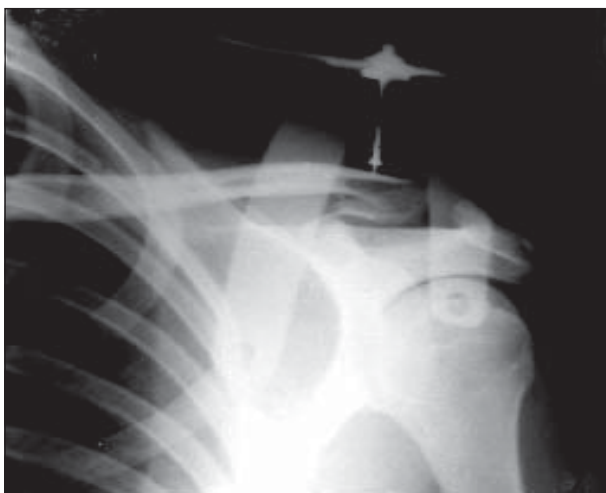
**Фіг. 30.**

На фіг. 30 – переломовивих акроміального кінця ключиці.



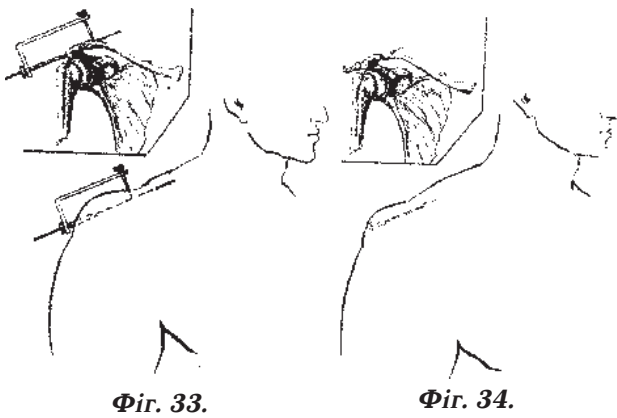
**Фіг. 31.**

На фіг. 31 – рентгенологічна картина в 1-й день втручання.

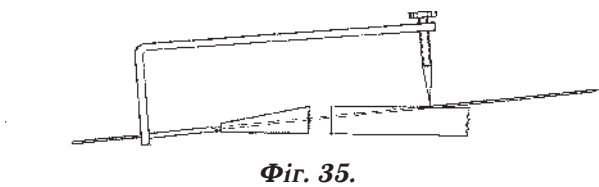


**Фіг. 32.**

На фіг. 32 – рентгенологічна картина на 30-й день, пристрій знято.

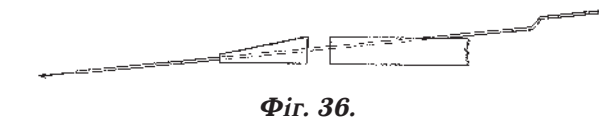


На фіг. 33-34 зображено спосіб лікування вивиху акроміального кінця ключиці.

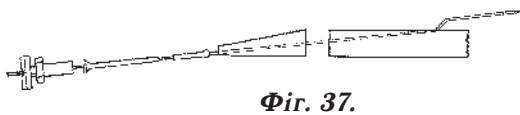

На фіг. 35-40 схематично зображено етапність втручання (фіг. 33,34):

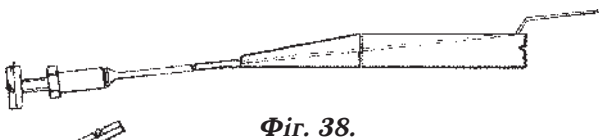
1-й етап (фіг. 33, 35). За допомогою спрямовувача через акроміон та акроміальний кінець ключиці проводиться спиця Кіршнера.



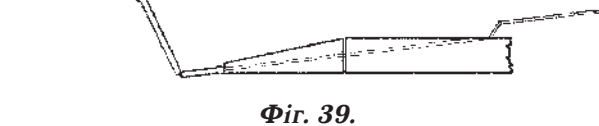
2-й етап (фіг. 36). На проксимальному кінці спиці формується багнетоподібний загин.



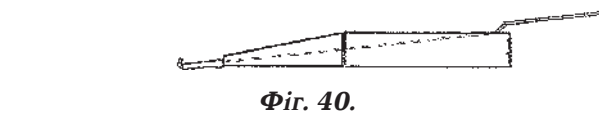3-й етап (фіг. 37). Тракцією за дистальний кінець спиці загин занурюється в м'які тканини до упору в кістку.



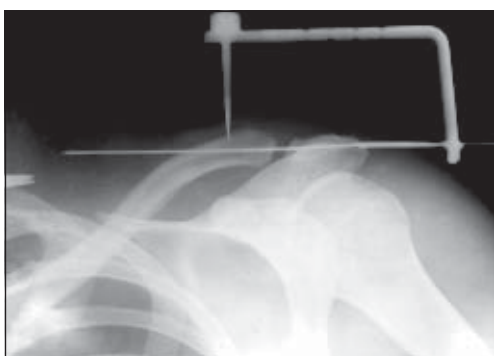
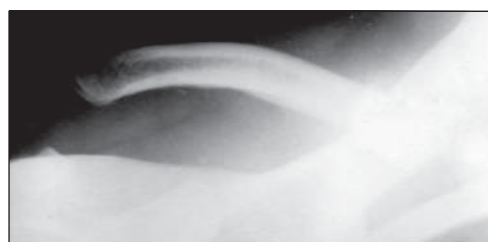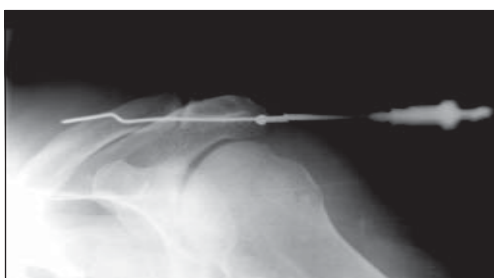
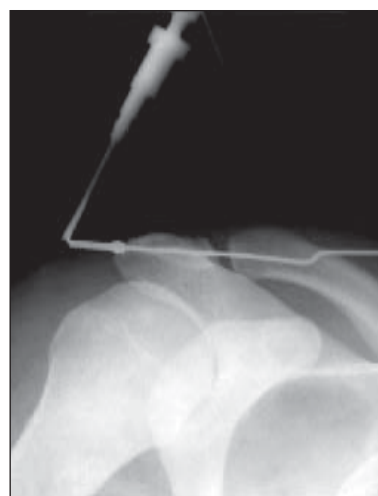
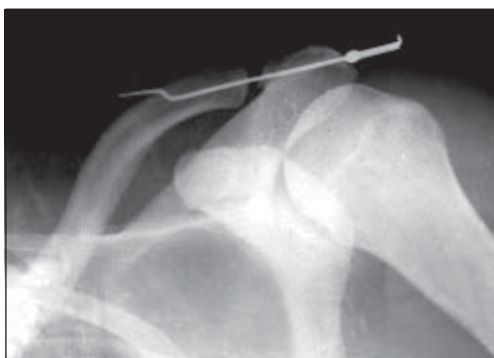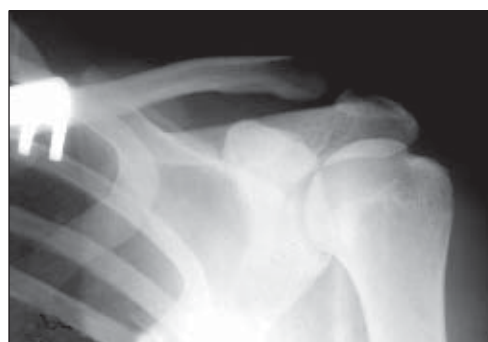4-й етап (фіг. 37,38). За допомогою гвинтового механізму усувається діастаз між суглобовими кінцями.



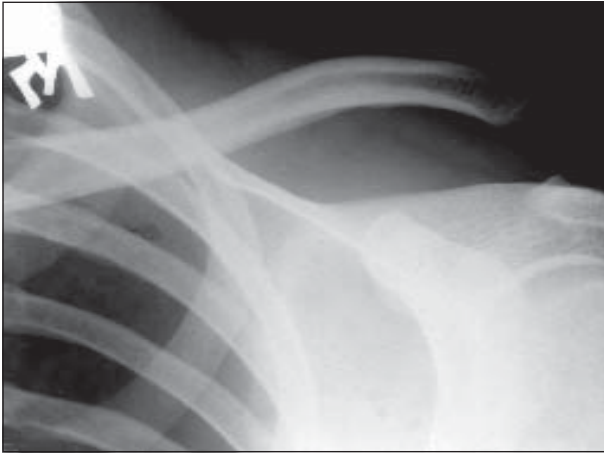5-й етап (фіг. 39). На межі перехідних втулок здійснюється загин спиці під прямим кутом.



6-й етап (фіг. 34, 40). Дистальний кінець пристрою занурюється під шкіру.

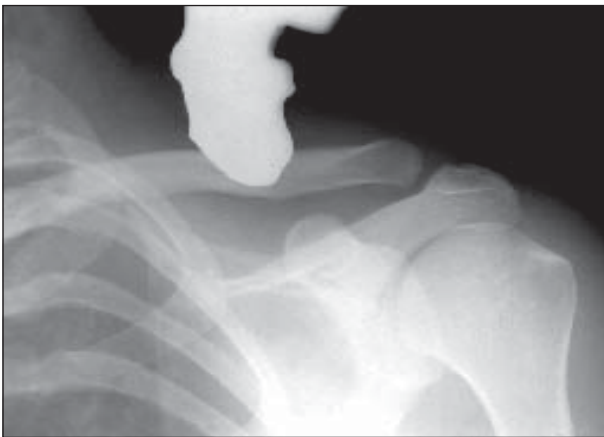**Fig. 42.****Fig. 41.****Fig. 43.****Fig. 44.****Fig. 45.****Fig. 46.**

На фіг. 41 – повний вивих акроміального кінця ключиці. На фіг. 42 – за допомогою спрямовувача через акроміон та акроміальний кінець ключиці проведено спицю Кіршнера. На фіг. 43 – за допомогою гвинтового механізму усунуто діастаз між суглобовими кінцями. На фіг. 44 – на межі перехідних втулок здійснено загин спиці під прямим кутом. На фіг. 45 – дистальний кінець спиці занурено під шкіру. На фіг. 46 – результат лікування через один рік.



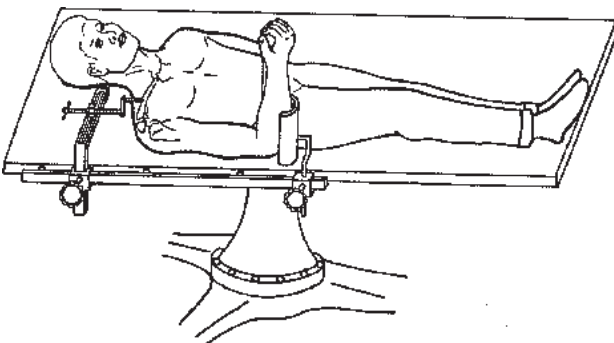
**Фіг. 47.**

На фіг. 47 – повний вивих акроміального кінця ключиці.



**Фіг. 48.**

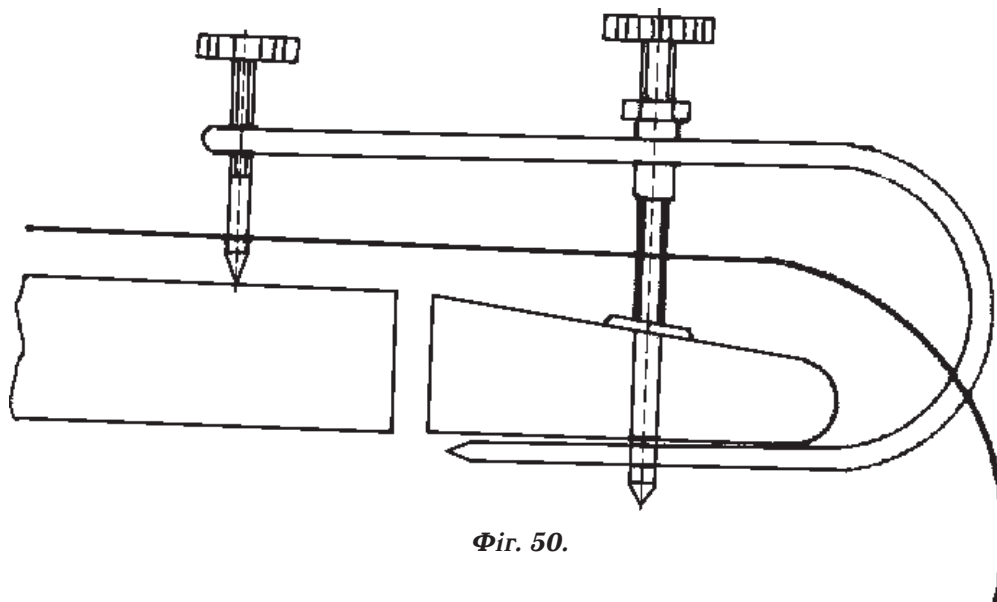
На фіг. 48 – рентгенологічна спроба на можливість закритої вправимості акроміального кінця ключиці (в даному випадку спроба позитивна).



**Фіг. 49.**

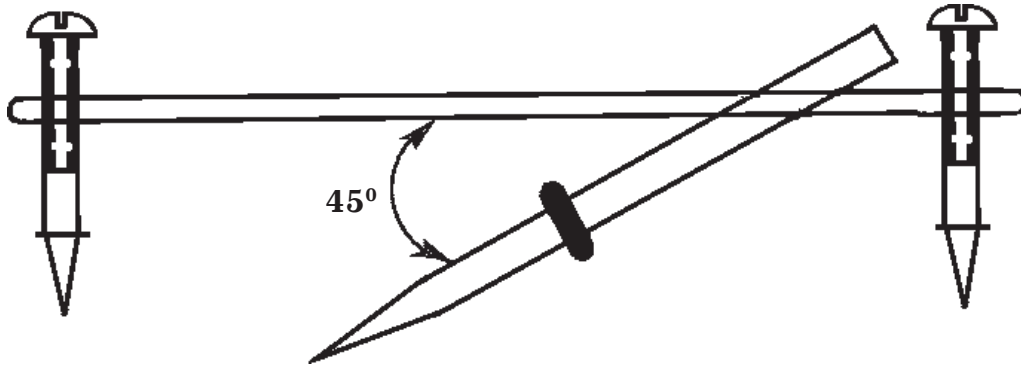
На фіг. 49 – приставка до операційного столу для закритого вправлення акроміального кінця ключиці та тимчасового її втримання на час втручання.



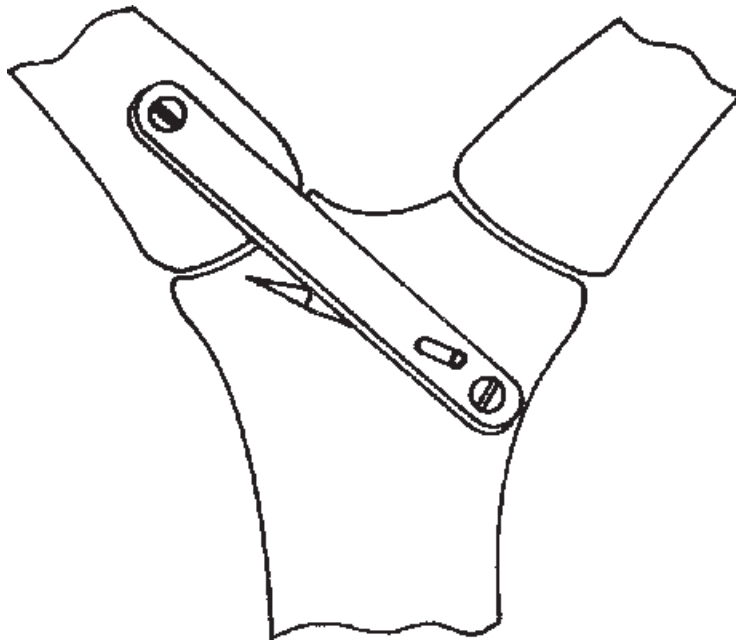
*Фіг. 50.*

На фіг. 50 – пристрій для лікування вивиху акроміального кінця ключиці. Принципова особливість методу – здійснюється жорстка фіксація опорного Г-подібного кронштейна до акроміона, репонуючим загостреним гвинтом відбувається керований тиск на акроміальний кінець ключиці. Втручання здійснюється безкровним методом через проколи шкіри та підлеглих м'яких тканин.

**Вивихи стернального кінця ключиці**



*Фіг. 51.*



*Фіг. 52.*

На фіг. 51 – пристрій для лікування вивиху стернального кінця ключиці. На фіг. 52 – пристрій у дії. Втручання відбувається безкровним методом через проколи шкіри.

## **РОЗДІЛ 2. НЕСТАБІЛЬНІСТЬ У ПЛЕЧОВОМУ, КОЛІННОМУ ТА НАДСТУПАКОВОГОМІЛКОВОМУ СУГЛОБАХ, ПОШКОДЖЕННЯ СУХОЖИЛКІВ**

### **Звичний вивих плеча**

Проблема оперативного лікування звичного вивиху плеча продовжує залишатись актуальною і в наші дні. Зібрані дані про більш як 300 методів оперативних втручань при цій розповсюдженій патології свідчать перш за все про відсутність єдності поглядів на біомеханогенез і лікування звичного вивиху плеча.

Обтяжливим фактором є те, що хворіють головним чином молоді люди працездатного віку, у зв'язку з чим дана проблема виходить за межі чисто медичної і набуває соціально-економічного характеру.

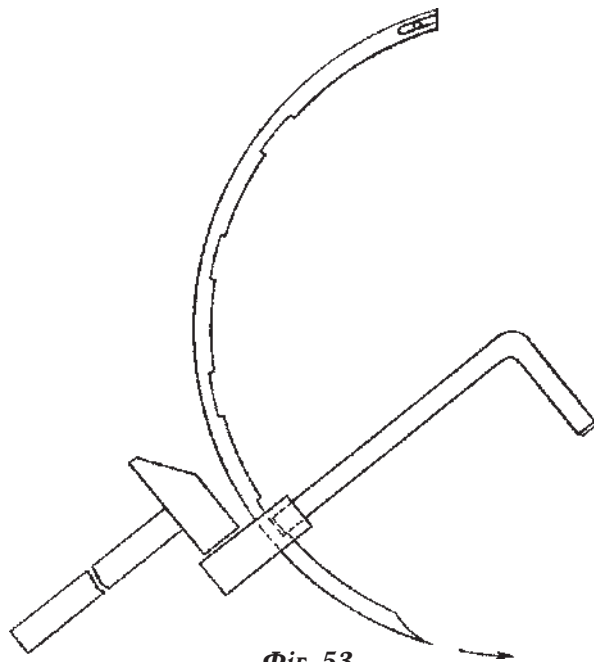
Вітчизняні автори зробили вагомий внесок у розв'язання питань оперативного лікування звичного вивиху плеча, але жодна із запропонованих методик не завоювала широкого визнання.

Найближче до вирішення цієї проблеми, на нашу думку, стояли автори розробок, які були спрямовані на створення зв'язок, що фіксують голівку плеча до акроміального відростка. Але широкий оперативний доступ, пересікання і транспозиція сухожилків та м'язів, скелетування на значному протязі відростків лопатки і проксимального кінця плеча, ризик інфікування при наявності в рані різних штучних матеріалів роблять ці методики малопопулярними серед практичних травматологів.

Аналіз недоліків відомих методик спонукав нас до пошуків і розробки принципово нового методу безкровного хірургічного лікування звичного вивиху плеча. У словосполученні “безкровний хірургічний метод” закладено відомий парадокс, бо оперативне втручання виконується через проколи шкіри і має відносно безкровний характер.

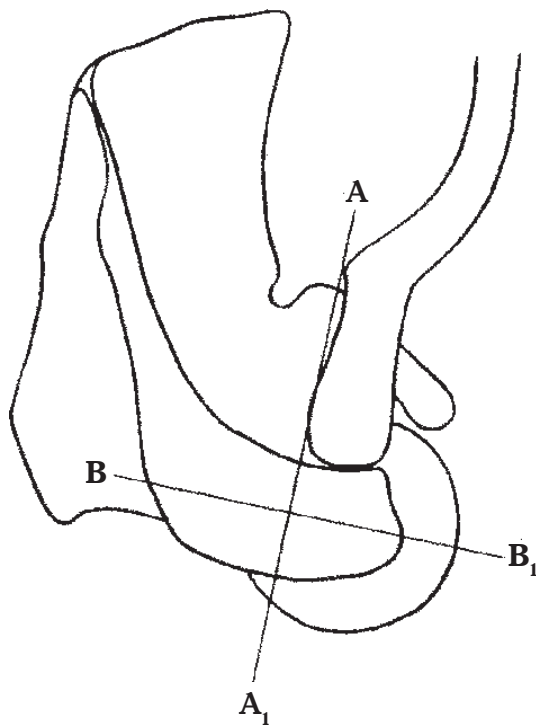
Суть методу полягає у наступному. Операція виконується під загальним знеболюванням, хворий лежить на спині, плечовий пояс на стороні вивиху злегка припіднятий шляхом підкладання подушки під лопатку, голова повернута у здорову сторону. Верхня кінцівка на стороні вивиху приведена, зігнута під прямим кутом у ліктьовому суглобі, плече ротоване до середини, передпліччя займає положення, середнє між супінацією та пронацією, розташоване на животі пацієнта.

У процесі формування кісткового каналу асистент однією рукою фіксує плече за лікоть, другою рукою, введеною в підпахвинну впадину, відштовхує голівку плеча назовні й дозад.



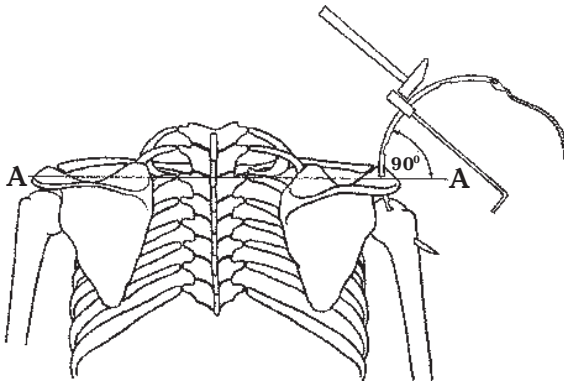
Фіг. 53.

На фіг. 53 представлено комплект інструментів для технічного забезпечення оперативного втручання: дугоподібний загострений стержень з лисками на ввігнутій стороні й отвором на протилежному кінці, забійник у вигляді корпусу з поперечно встановленим фіксуючим гвинтом і молоток.

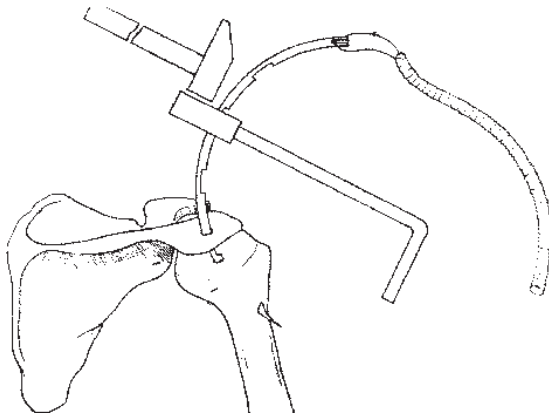


Фіг. 54.

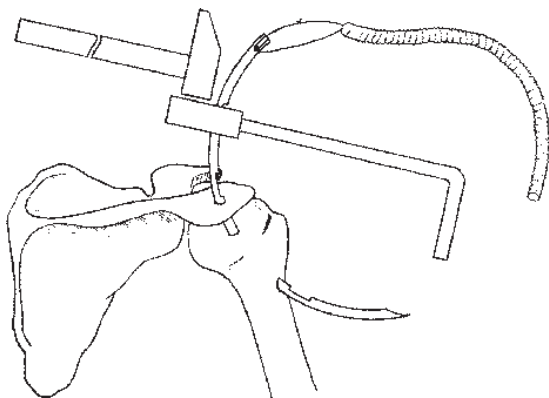
Над акроміальним відростком на поверхні шкіри зеленою позначаються орієнтири (фіг. 54). Для цього проводиться лінія AA<sub>1</sub>, яка є продовженням заднього краю акроміального кінця ключиці, друга лінія BB<sub>1</sub> проходить перпендикулярно до першої з відступом від зовнішнього краю акроміона на 1,5 см. У точці пересікання лінії AA<sub>1</sub> і BB<sub>1</sub> гострим скальпелем виконується прокол шкіри (верхній) і підлеглих тканин до упору в кістку.



Фіг. 55.



Фіг. 56.

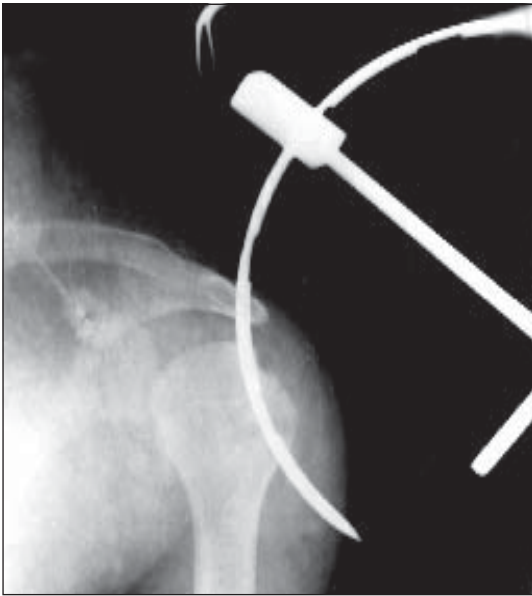


Фіг. 57.

У прокол своїм гострим кінцем вводиться дугоподібний стержень, який фіксується до забійника на рівні нижньої лиски (фіг. 55, 56). Легкими ударами молотка по забійнику стержень перфорує стінку акроміона і заглиблюється в плечову кістку на рівні її анатомічної шийки, проходить губчасту речовину кістки по дузі своєї радіусної кривизни і пробиває кортикальний шар біля основи великого горба.

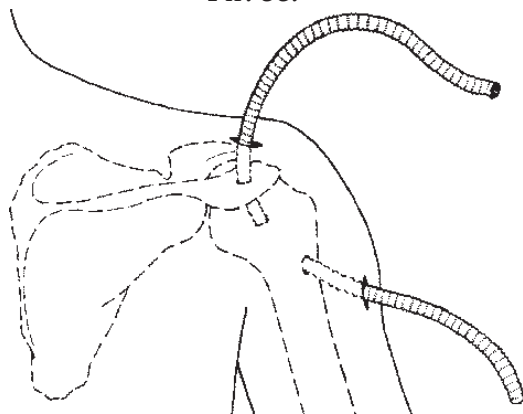
Для правильного формування кісткового каналу в акроміоні й плечовій кістці дугоподібний стержень встановлюється, а в процесі введення утримується в положенні перпендикулярному до *linea biacromialis* AA (фіг. 55), візуальна орієнтація за шкірним покривом. Своєю ввігнутою поверхнею стержень орієнтується на ділянку великого горба плечової кістки.

Забійник при цьому, в міру заглиблення дугоподібного стержня, послідовно переміщується на вищерозташовані лиски (фіг. 57). При подальшому просуванні гострий кінець дугоподібного стержня розсуває волокна дельтоподібного м'яза, перфорує фасцію плеча. На верхівці випуклості скальпелем виконують другий прокол шкіри (нижній), по ходу стержня цим же скальпелем на ширину леза розсікають власну фасцію плеча.

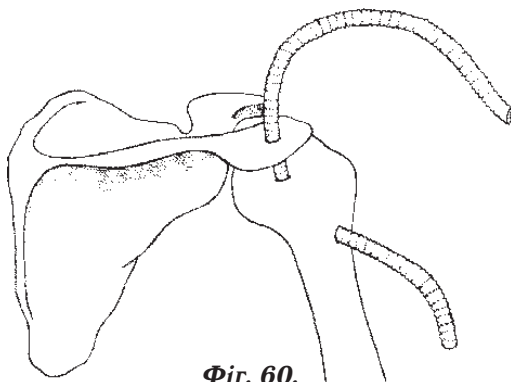


Фіг. 58.

На фіг. 58 представлено рентгенограму плечового суглоба на операційному столі. Достовірною ознакою заглиблення стержня в кісткову речовину проксимального кінця плеча є виникнення тимчасового блоку плечового суглоба, перевіряється прийомом на можливість відведення плеча.

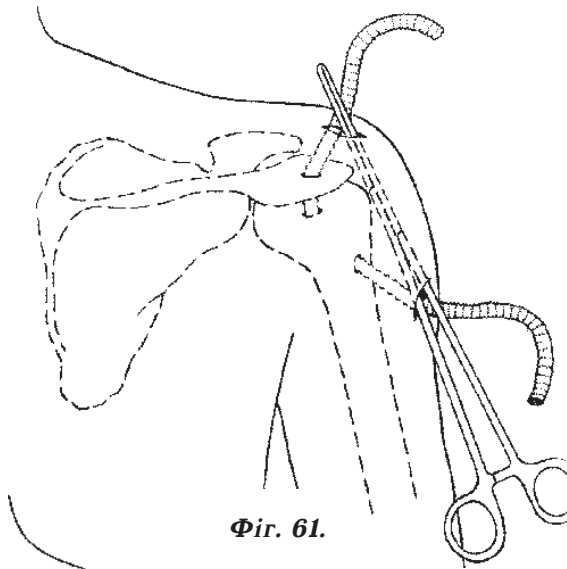


Фіг. 59.



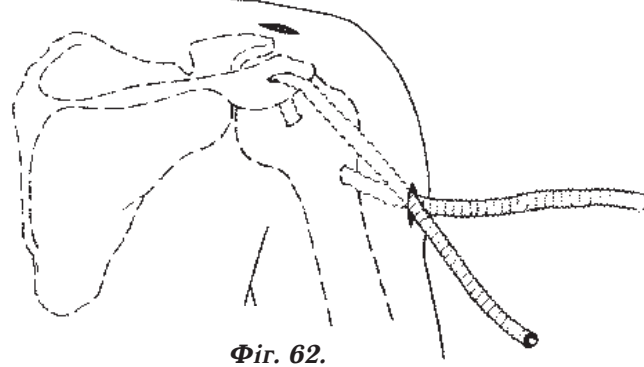
Фіг. 60.

Подальше переміщення стержня здійснюється легкими ударами молотка вже по торці його проксимального кінця. Прив'язаний до вушка стержня товстою лавсановою ниткою дистальний кінець штучної зв'язки протягується через кісткові канали акроміона і проксимального кінця плеча та виводиться назовні через нижній прокол (фіг. 59, 60). Як пластичний матеріал ми використовуємо трубчасті штучні судинні протези із фторлонної нитки (фторлонопластика), а в разі їх відсутності – жмут лавсанових ниток (лавсанопластика).

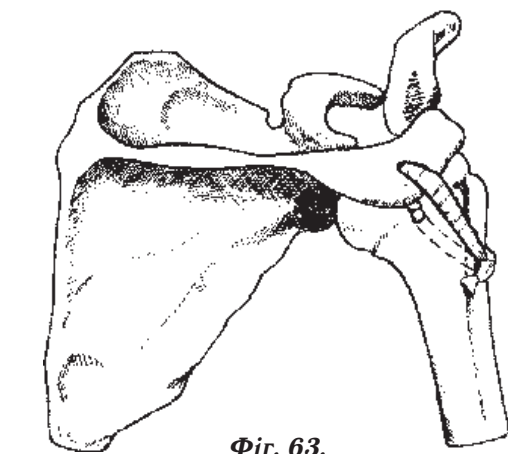


Фіг. 61.

Із нижнього проколу у верхній у піддельтоподібному просторі й над зовнішнім краєм акроміона проводиться прямий затискач Кохера (фіг. 61), в браншах якого фіксується проксимальний кінець штучної зв'язки і протягується зверху донизу з виходом у нижній прокол (фіг. 62).

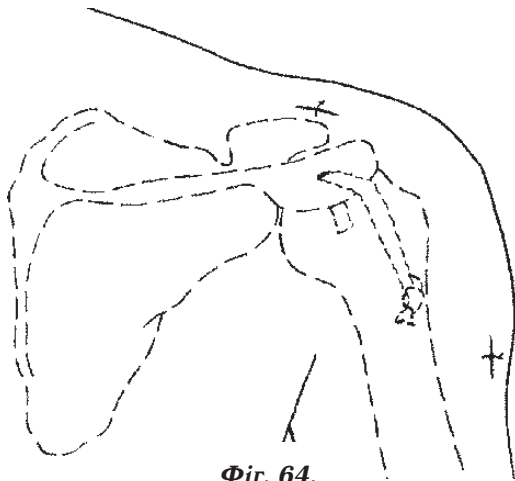


Фіг. 62.

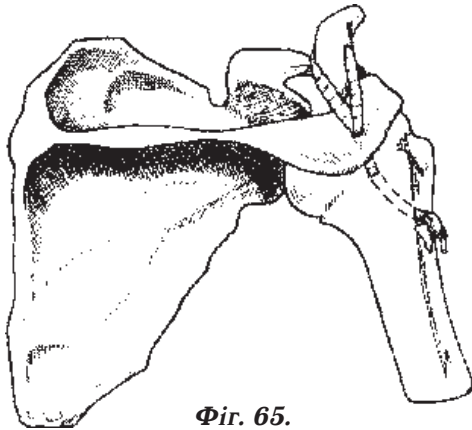


Фіг. 63.

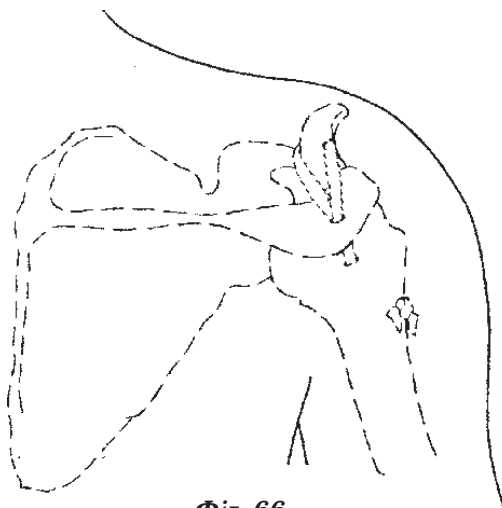
Кінці зв'язки (фіг. 62) після натягнення зав'язуються морським вузлом, вузол занурюється під дельтоподібний м'яз (фіг. 63).



Фіг. 64.



Фіг. 65.



Фіг. 66.

На верхній та нижній проколи шкіри накладається по одному шву (фіг. 64).

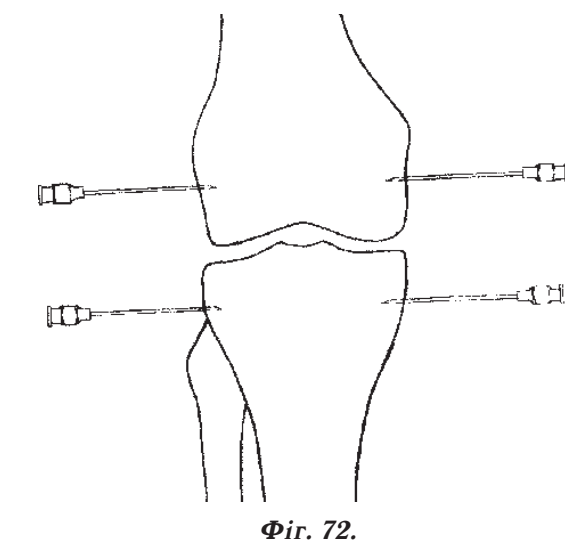
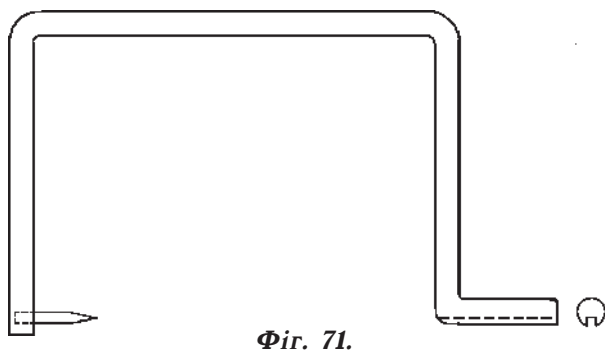
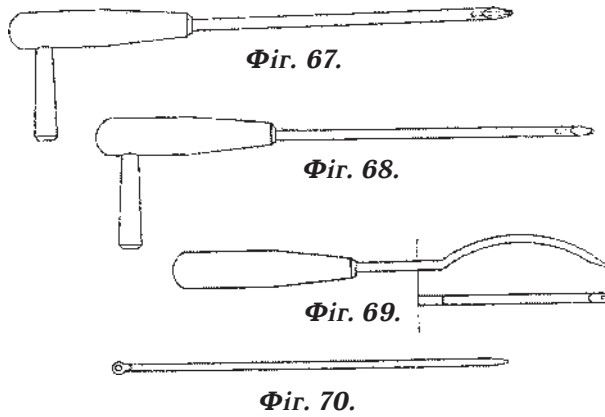
Тривалість оперативного втручання – 3 хв.

Верхня кінцівка фіксується на відповідній клиноподібній подушці. Строк фіксації – 1,5 місяця. У подальшому проводиться реабілітаційне лікування.

На фіг. 65, 66 представлено видозмінену методику лавсано- або фторлонопластики звичного вивиху плеча. Суть її полягає в тому, що імплантат фіксується за акроміальний кінець ключиці, при цьому через сформований канал, за відомою технологією проводяться обидва кінці імплантата, які на виході з кістки зав'язуються.



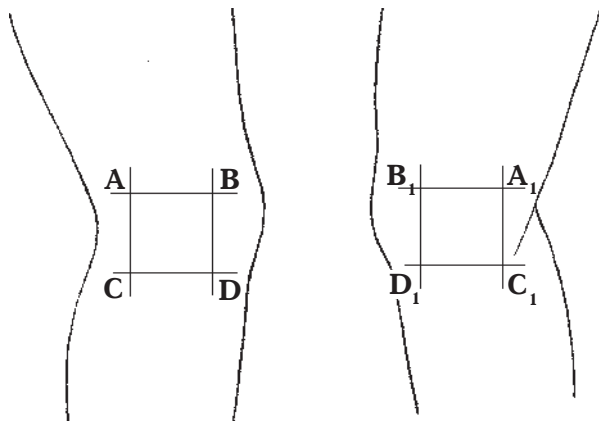
### Нестабільність у колінних суглобах



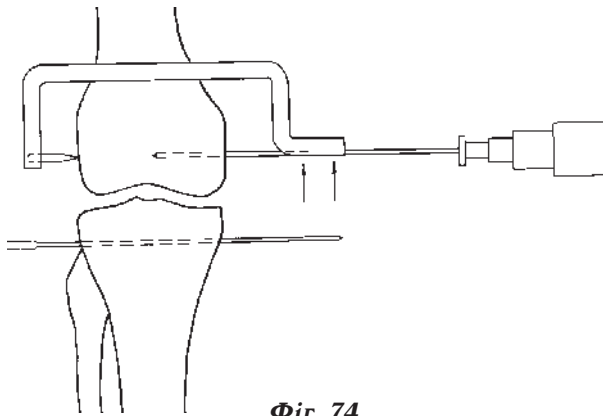
Малоінвазивний метод хірургічного лікування нестійкості в колінному та гомілковоступневому суглобах вимагає спеціального технічного забезпечення (фіг. 67-71). У набір входять: два прямих кісткових шила (фіг. 67, 68) діаметром 5 і 4 мм відповідно, два овально вигнутих шила-провідника (фіг. 69) з різним ступенем кривизни, голка-провідник (фіг. 70) і зображений на фіг. 71 спрямовувач спиці.

Пряме кісткове шило зі сторони робочого кінця має осьовий канал довжиною до 2-х см. Робочий кінець овально вигнутого шила-провідника скошений і має отвір, голка-провідник має вушко. Спрямовувач спиці на одному кінці містить загострений стержень, на другому виконано паз. Загострений стержень і паз розміщені на одній осьовій лінії.

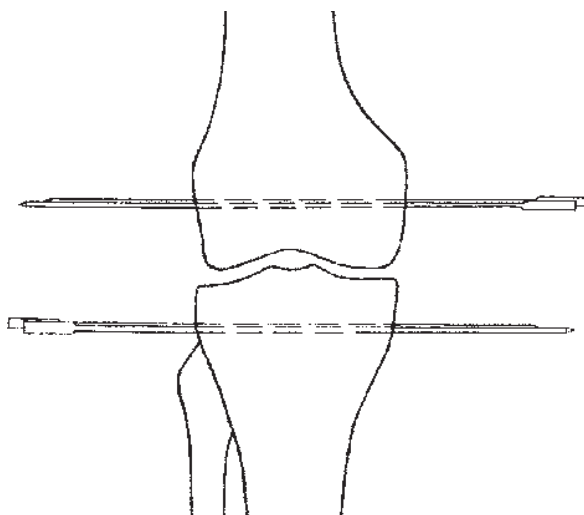
На першому етапі операції виконується рентгенографія колінного суглоба з орієнтирними голками (фіг. 72).



Фіг. 73.



Фіг. 74.

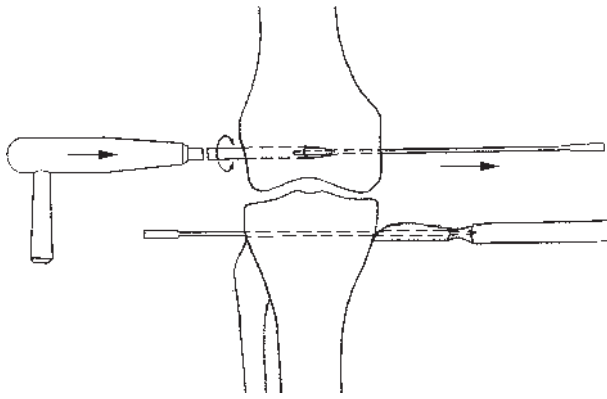


Фіг. 75.

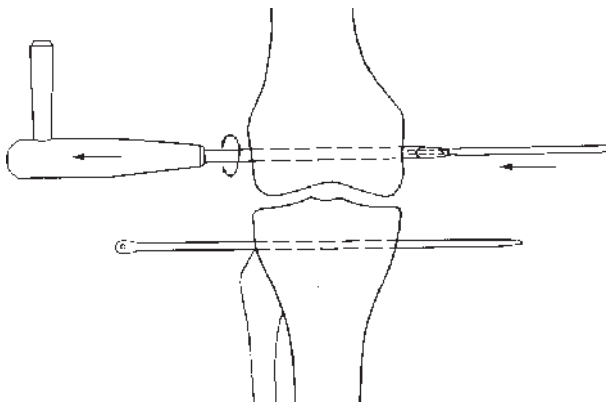
З урахуванням зовнішніх орієнтирів, тобто розміщення голок відносно суглобової щілини, на латеральній та медіальній поверхнях колінного суглоба на шкірі зеленою малюються квадрати  $ABCD$  і, відповідно,  $A_1B_1C_1D_1$ . Точки пересікання ліній є точками входу та виходу спиць Кіршнера на стегновій і, відповідно, великогомілкової кістках (фіг. 73). Відстань від суглобової щілини при цьому не повинна перевищувати 2 см.

Через точки  $AA_1$ ,  $BB_1$ ,  $CC_1$  і  $DD_1$  електродрилем з використанням спрямовувача (фіг. 74) проводяться спиці Кіршнера.

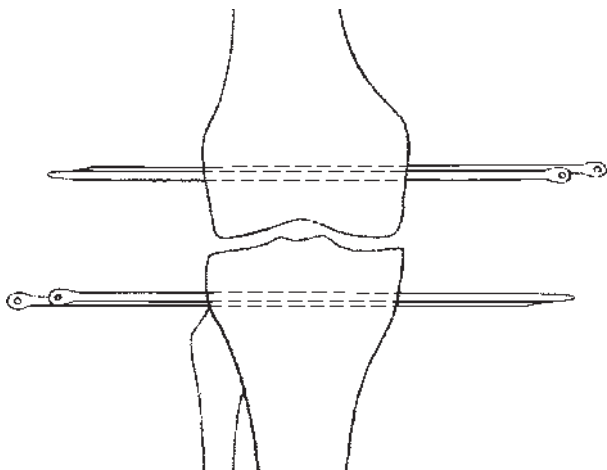
На стегні спиці проведено в напрямку ізсередини назовні, на великогомілковій кістці – навпаки (фіг. 75).



Фіг. 76.



Фіг. 77.

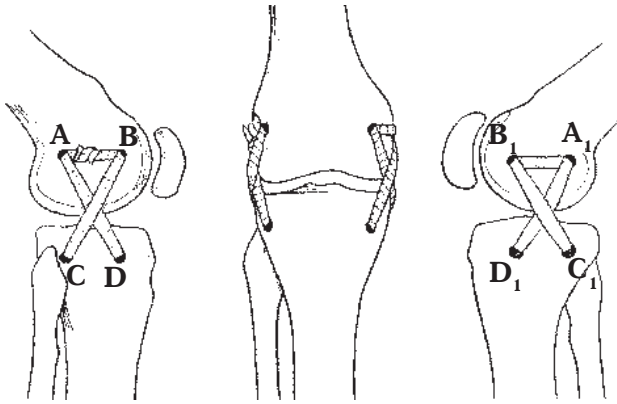


Фіг. 78.

Наступним етапом є просвердлювання каналів у метаепіфізах стегнової і великогомілкової кісток з використанням прямого кісткового шила (фіг. 76), м'які тканини по ходу спиці проколюються гострим скальпелем. При цьому спиця відіграє роль провідника і виштовхується в міру просування кісткового шила.

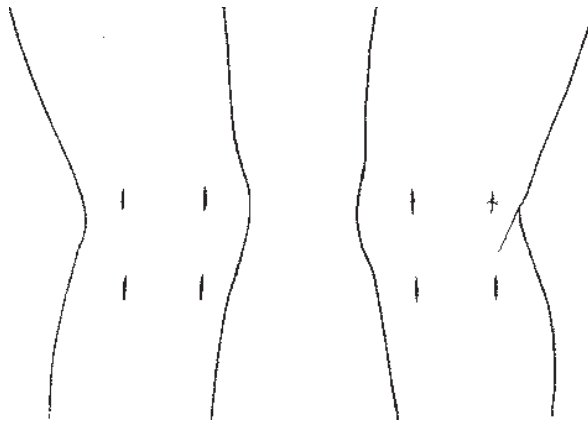
Далі поступово обертальними рухами в напрямку до себе шило витягується (фіг. 77). У міру виведення шила в кісткові канали вводяться голки-провідники, на час введення зберігається контакт голки і шила.

Етап підготовки завершується розміщенням у каналах 4-х голок-провідників (фіг. 78).



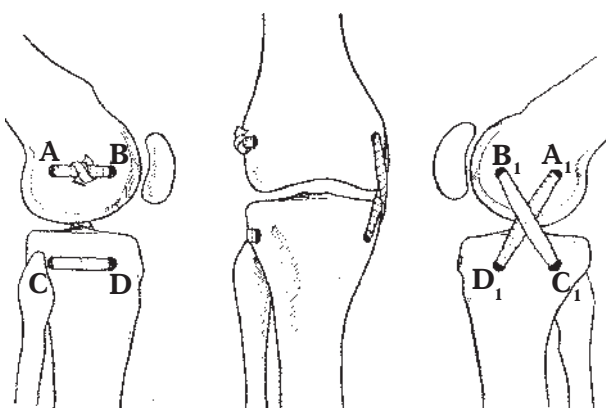
Фіг. 79.

На фіг. 79 – схема закритої лавсано- або фторлонопластики при пошкодженні бокових та хрестоподібних зв'язок. Функцію хрестоподібних зв'язок виконують: передньої – АД і  $A_1D_1$ , задньої – ВС і  $B_1C_1$ . Разом вони виконують функції бокових зв'язок.



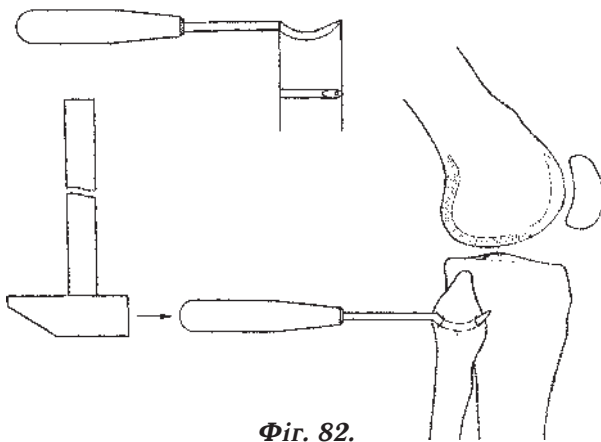
Фіг. 80.

Операція за вищевказаною схемою (фіг. 79) виконується через проколи шкіри (фіг. 80). На прокол, в який занурюється вузол, накладається один шов. Термін іммобілізації гіпсовою пов'язкою – до 2-х місяців. У подальшому – реабілітаційне лікування.



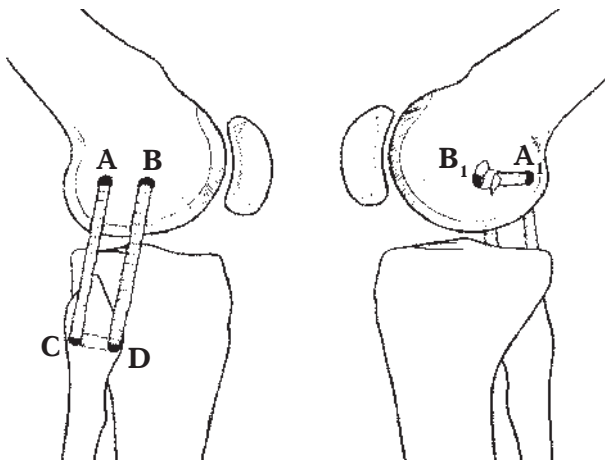
Фіг. 81.

На фіг. 81 – схема лавсано- або фторлонопластики при ізолюваному пошкодженні внутрішньої бокової та хрестоподібних зв'язок.



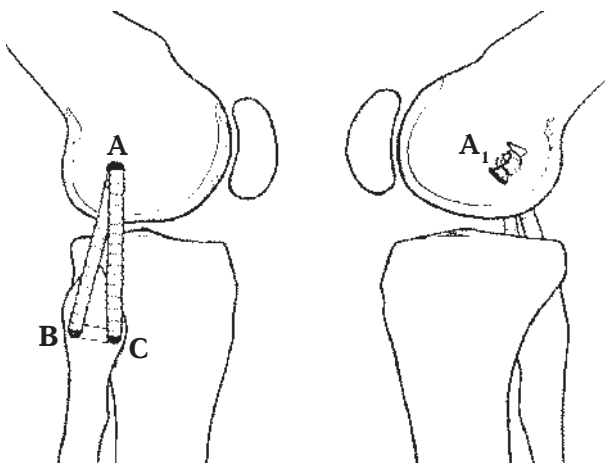
Фіг. 82.

На фіг. 82 – прийом формування кісткового каналу в голівці малогомілкової кістки для здійснення в подальшому лавсано- або фторлонопластики бокової латеральної зв'язки.



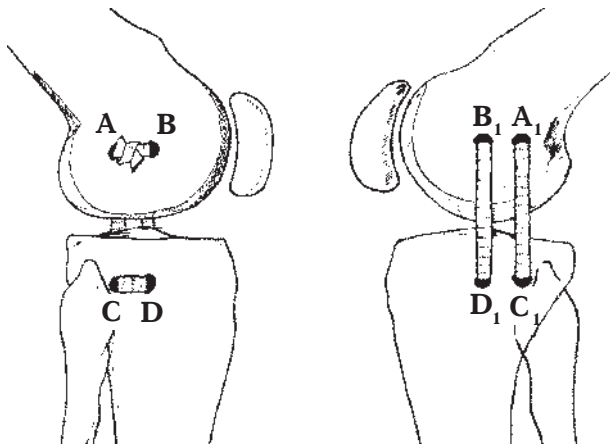
Фіг. 83.

На фіг. 83 – схема лавсано- або фторлонопластики бокової латеральної зв'язки за варіантом № 1 (кінці імплантата протягуються через два кісткових канали  $AA_1$  і  $BB_1$  в метаепіфізі стегна і зав'язуються морським вузлом зі сторони медіального виростка стегна).



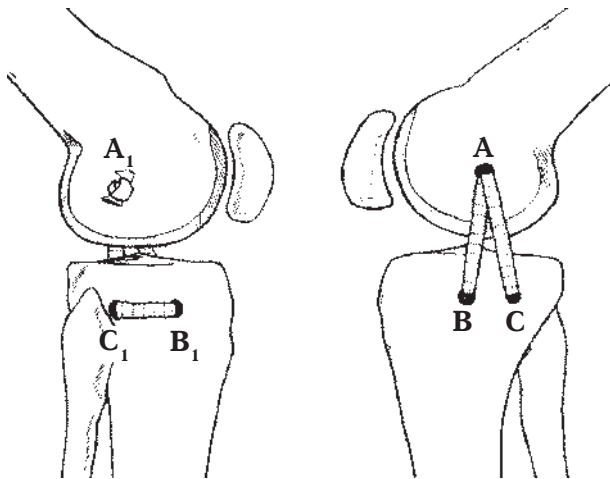
Фіг. 84.

На фіг. 84 – видозмінена схема лавсано- або фторлонопластики бокової латеральної зв'язки за варіантом № 2 (кінці імплантата протягуються через один кістковий канал  $AA_1$ , сформований у метаепіфізі стегна, і зав'язуються на виході з каналу).



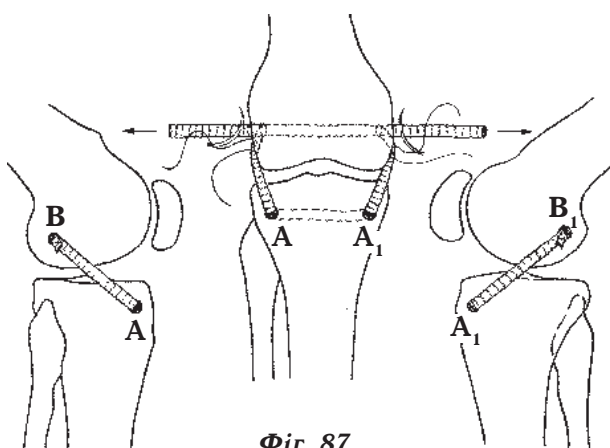
Фіг. 85.

На фіг. 85 – схема лавсано- або фторлонопластики бокової медіальної зв'язки за варіантом № 1 (кінці імплантата протягуються через два кісткових канали  $AA_1$  і  $BB_1$  в метаепіфізі стегна і зав'язуються морським вузлом зі сторони латерального виростка стегна).



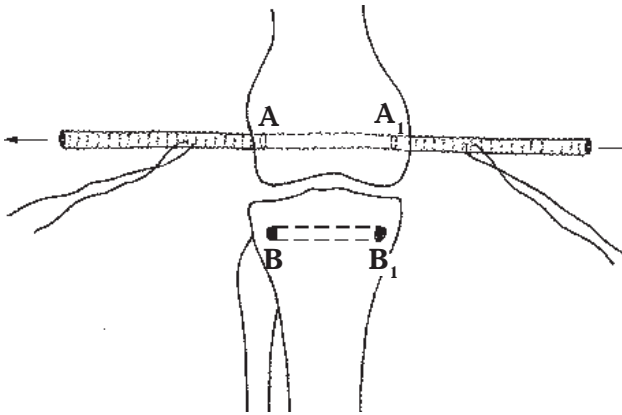
Фіг. 86.

На фіг. 86 – схема лавсано- або фторлонопластики бокової медіальної зв'язки за варіантом № 2 (кінці імплантата протягуються через один кістковий канал  $AA_1$  і зав'язуються на виході з каналу).



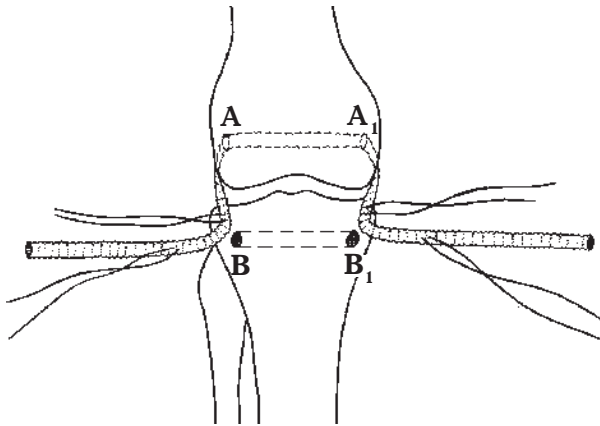
Фіг. 87.

На фіг. 87 – варіант лавсано- або фторлонопластики при ізольованому пошкодженні передньої хрестоподібної зв'язки. При цьому в каналі стегна  $BB_1$  кінці імплантата протягуються у зустрічному напрямку і після натягнення фіксуються на виході лавсановим швом.



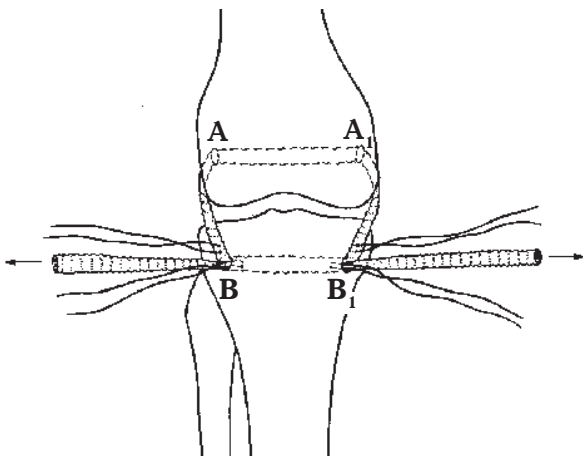
Фіг. 88.

На фіг. 88-93 – видозмінена схема лавсано- або фторлонопластики передньої хрестоподібної зв'язки. На 1-му етапі імплантат (фіг. 88) протягується через канал  $AA_1$ , його вільні кінці, що виступають, прошиваються товстою лавсановою ниткою (первинно).



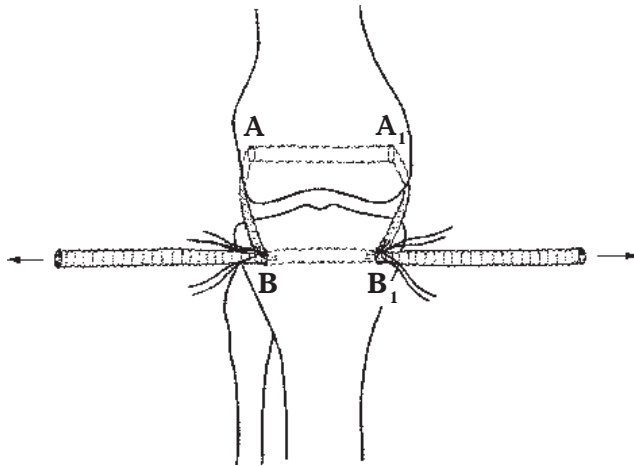
Фіг. 89.

За допомогою овально вогнутого шила-провідника кінці імплантата проводяться в підшкірно-підфасціальному просторі з проколу А в прокол В і, відповідно, з проколу  $A_1$  в прокол  $B_1$  (фіг. 89) та знову прошиваються товстою лавсановою ниткою (вторинно).



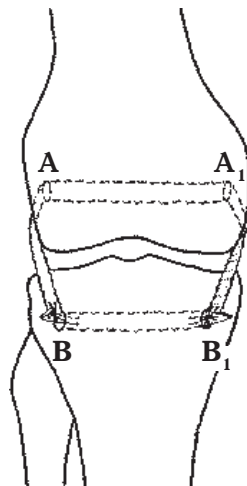
Фіг. 90.

Далі кінці імплантата проводяться через кістковий канал  $BB_1$  в зустрічному напрямку (фіг. 90).



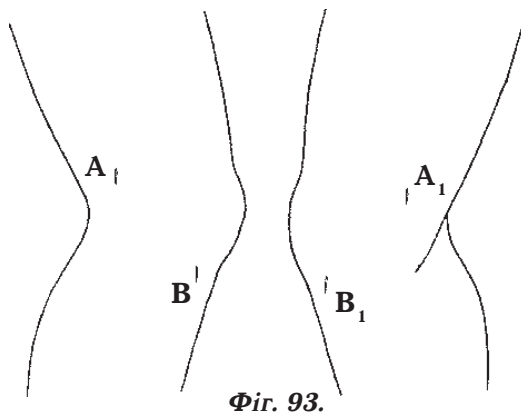
Фіг. 91.

Кінці імплантата розтягуються, а лавсанові нитки зв'язуються між собою (фіг. 91).



Фіг. 92.

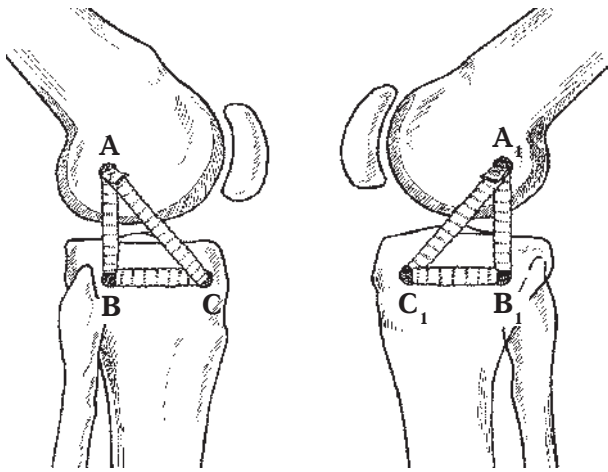
Кінці імплантата і лавсанових ниток, що виступають з проколів, зрізуються (фіг. 92).



Фіг. 93.

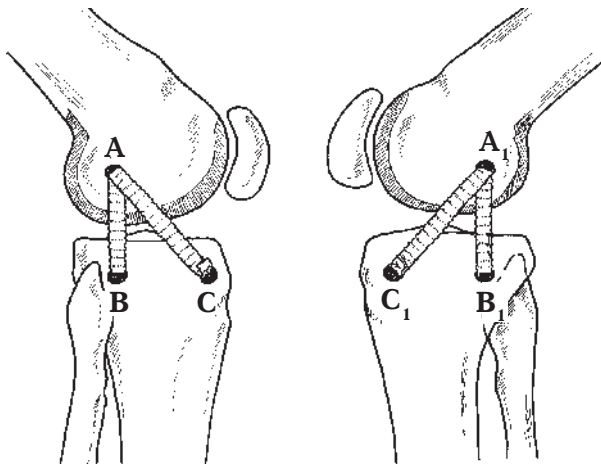
На проколи шви не накладаються. Термін гіпсової іммобілізації – до 2-х місяців. У подальшому – реабілітаційне лікування (фіг. 93).





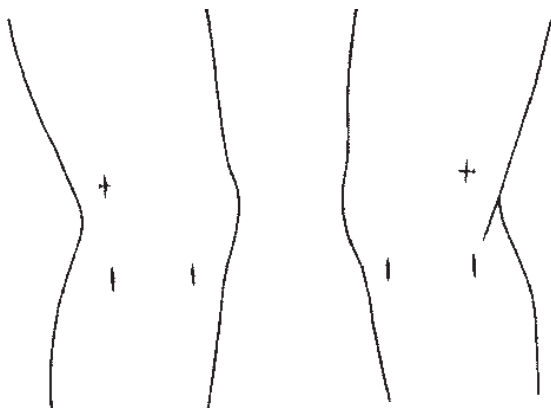
Фіг. 94.

На фіг. 94 – схема лавсано- або фторлонопластики бокових та передньої хрестоподібної зв'язок. Кінці імплантата фіксуються на стегні лавсановими нитками в точках А і А<sub>1</sub>.



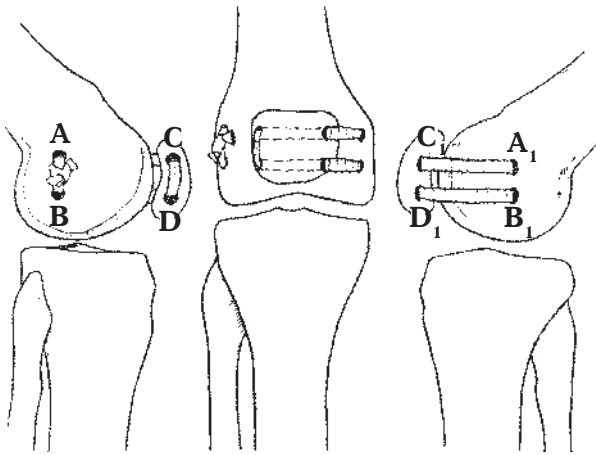
Фіг. 95.

На фіг. 95 – видозмінений варіант лавсано- або фторлонопластики бокових та передньої хрестоподібної зв'язок. Кінці імплантата фіксуються на гомілці в точках С і С<sub>1</sub>.



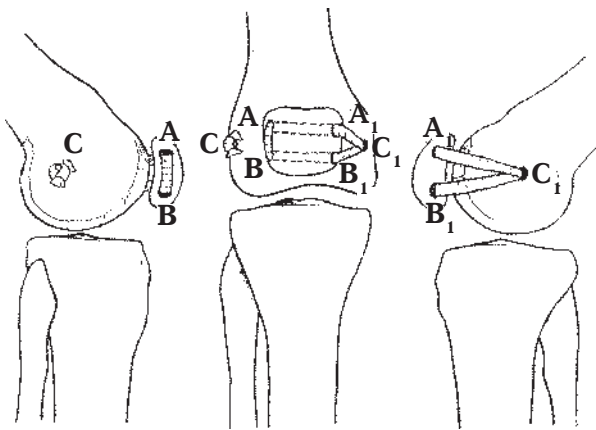
Фіг. 96.

Операція за вищевказаними варіантами (фіг. 94, 95) виконується через проколи шкіри (фіг. 96).



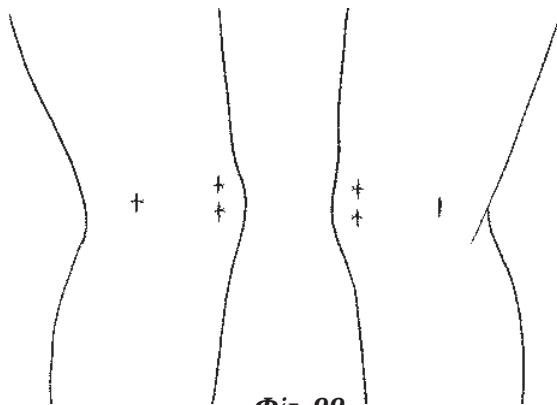
Фіг. 97.

На фіг. 97 – метод лавсано- або фторлонопластики звичного вивиху надколінка. Пластика розпочинається з утворення (варіант № 1) петлі-зашморгу зі сторони зовнішнього краю надколінка, і через кісткові канали метаепіфіза стегна  $AA_1$  і  $BB_1$  кінці імплантата виводяться на його зовнішню поверхню і фіксуються вузлом без натягання при зігнутій гомілці.



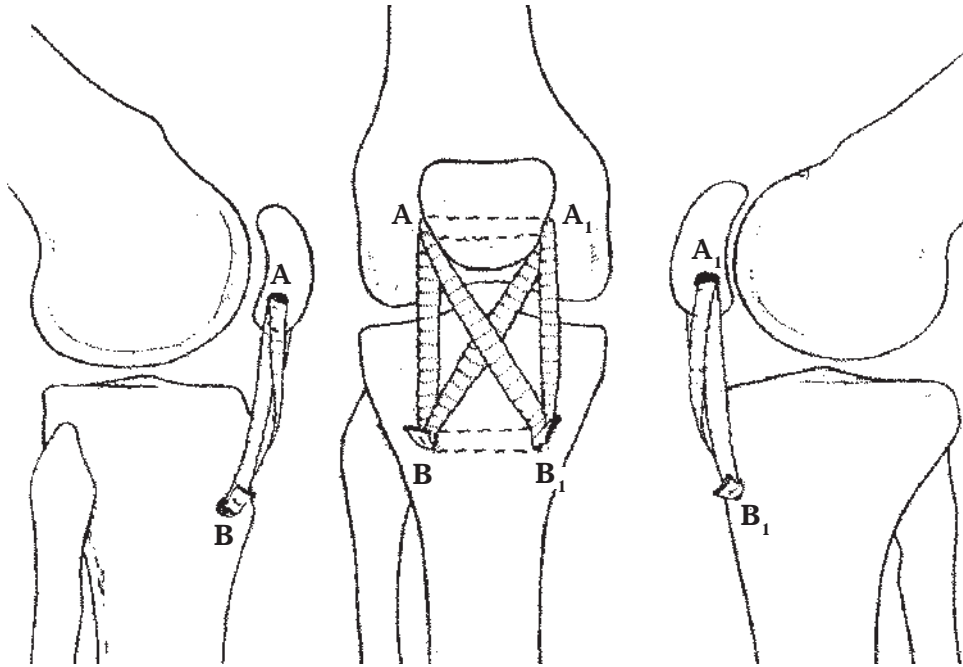
Фіг. 98.

На фіг. 98 – видозмінена схема (варіант № 2) лавсано- або фторлонопластики звичного вивиху надколінка. Обидва кінці імплантата проводяться в метаепіфізі стегна через один канал  $CC_1$  і зав'язуються на виході з кістки із зовнішньої сторони.



Фіг. 99.

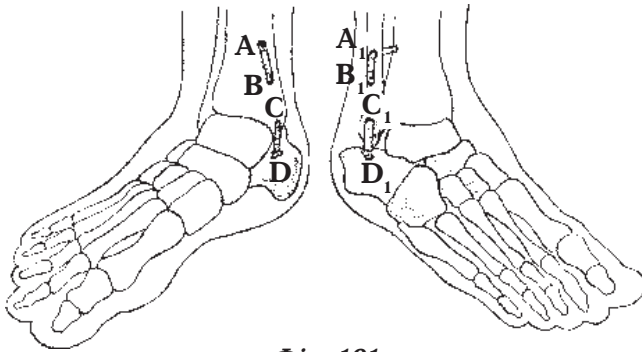
На фіг. 99 – проколи шкіри, через які виконується оперативне втручання за варіантом № 2 (фіг. 98).



Фіг. 100.

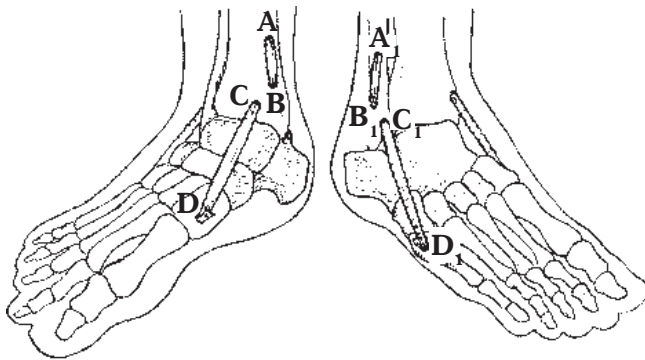
На фіг. 100 – метод лавсано- або фторлонопластики власної зв'язки надколінка. Для цього через проколи шкіри  $A$  і  $A_1$ ,  $B$  і  $B_1$  прямим кістковим шилом формуються два канали: один в надколінку –  $AA_1$ , другий в основі горбистості великогомілкової кістки –  $BB_1$ . Пластика розпочинається з проведення імплантата через канал  $BB_1$ , потім його кінці за допомогою вигнутого шила-провідника протягуються в підшкірно-підфасціальному просторі знизу догори в проколи  $A$  і  $A_1$ . Через канал надколінка  $AA_1$  кінці імплантата проводяться у зустрічному напрямку. Потім за допомогою вигнутого шила-провідника кінці зв'язки проводяться донизу, але вже перехресно, далі – через канал  $BB_1$  у зустрічному напрямку. Після натягнення кінці імплантата фіксуються на виході лавсановим швом у проколах  $B$  і  $B_1$ . На проколи шкіри при необхідності накладається по одному шву.

### Нестабільність у надступаковомілкових суглобах



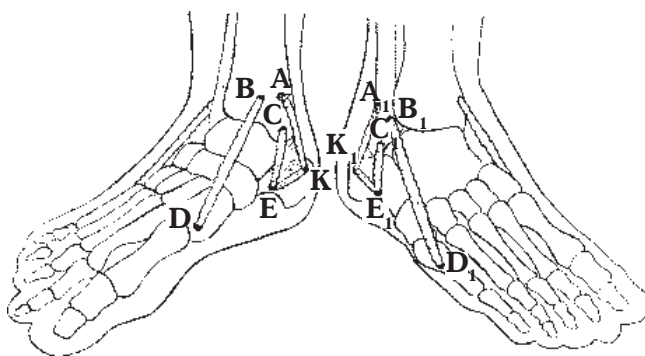
Фіг. 101.

На фіг. 101 схематично зображено операцію безкровної бокової лавсано- або фторлонопластики при застарілих пошкодженнях дельтоподібної або таранно-малогомілкової зв'язки надступаковомілкового суглоба з використанням вже відомих технічних засобів (фіг. 67-70).



Фіг. 102.

На фіг. 102 – підтримуюча лавсано- або фторлонопластика (фторлондез) звисяючої паралітичної ступні. Втручання виконується аналогічними прийомами – через проколи шкіри. Шляхом керованого натягування кінців імплантата СД і С<sub>1</sub>Д<sub>1</sub> ступня встановлюється під кутом 100-105°.

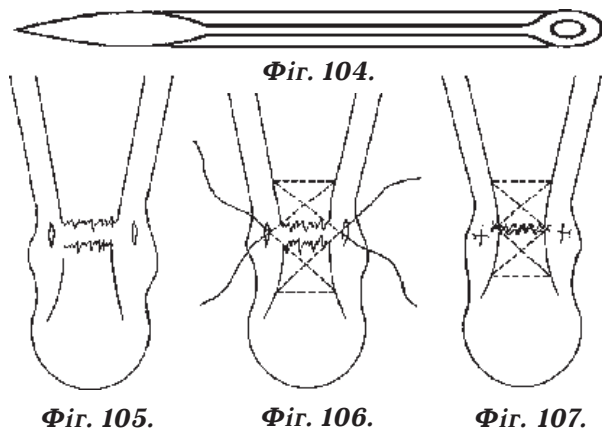


Фіг. 103.

На фіг. 103 схематично зображено спосіб безкровного 4-суглобового лавсано- або фторлондезу ступні.

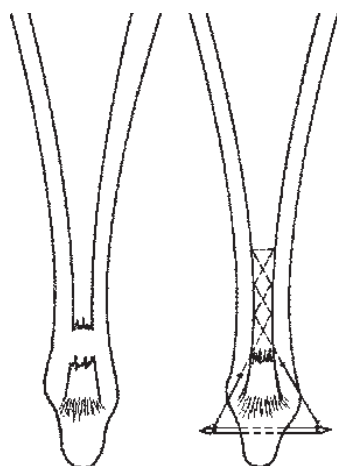
Можливі й інші варіації закритого імплантування штучної зв'язки при нестабільності у надступаковомілкових суглобах.

### Пошкодження п'яtkового сухожилка



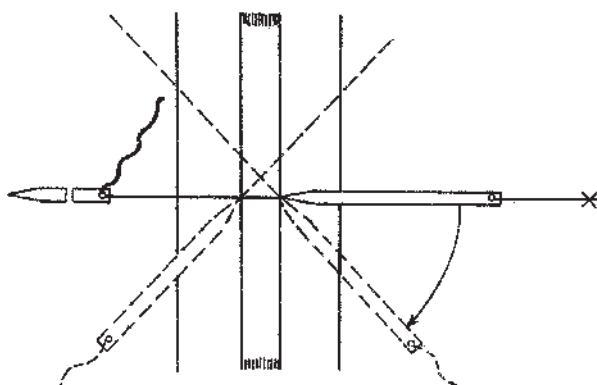
На фіг. 105-107 схематично зображено спосіб безкровного підшкірного шва розриву п'яtkового сухожилка.

Технічне забезпечення – наявність спеціальної прямої порожнистої голки з прорізом (фіг. 104).



Фіг. 108.

На фіг. 108 – видозмінений варіант безкровного підшкірного шва п'яtkового сухожилка з використанням відомої голки (фіг. 104). При цьому прошивається тільки проксимальний кінець сухожилка, а кінці лавсанової нитки виводяться назовні й після натягнення фіксуються до стержня, проведеного через п'яtkову кістку.



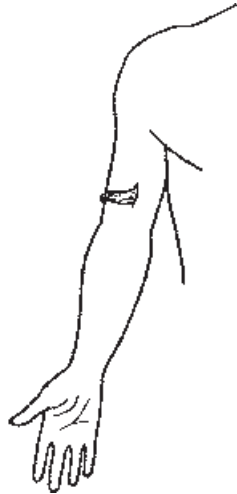Фіг. 109.

На фіг. 109 схематично зображено технологічні прийоми підшкірного шва п'яtkового сухожилка. Пряма порожниста голка з прорізом забезпечує можливість зворотного шва по натягненій нитці без розтину шкіри.

### Пошкодження дистального сухожилка двоголового м'яза



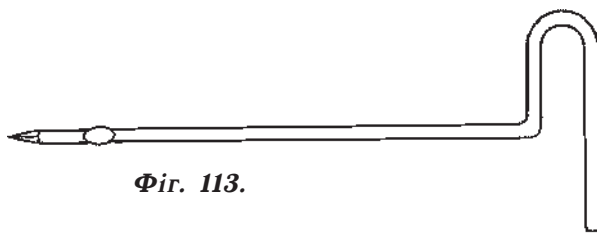
Фіг. 110.



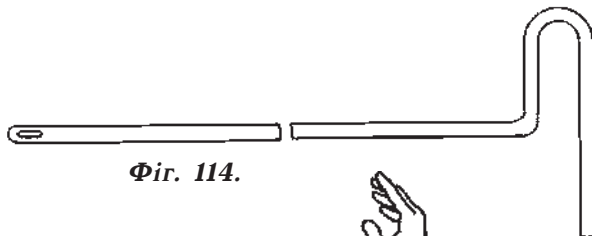
Фіг. 111.



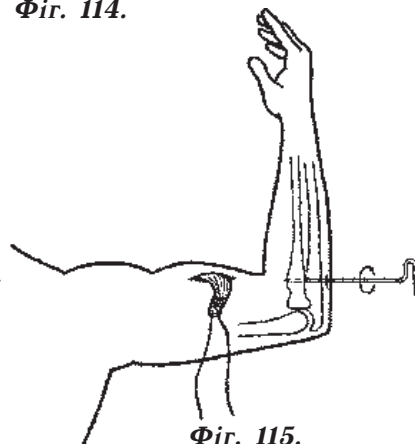
Фіг. 112.



Фіг. 113.



Фіг. 114.

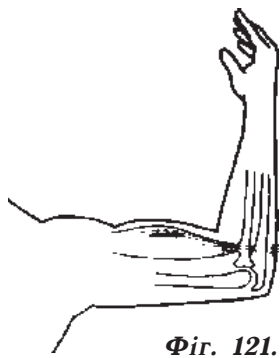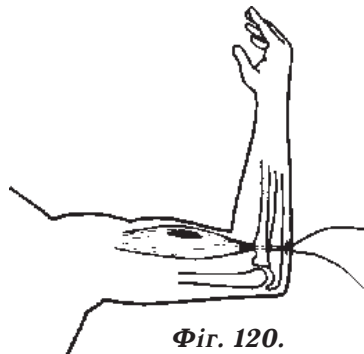
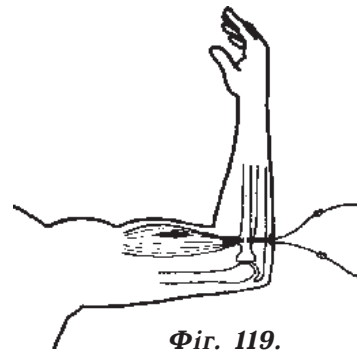
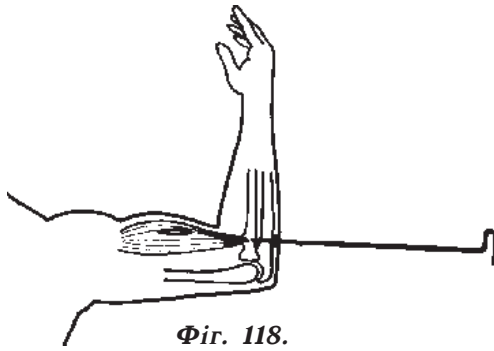
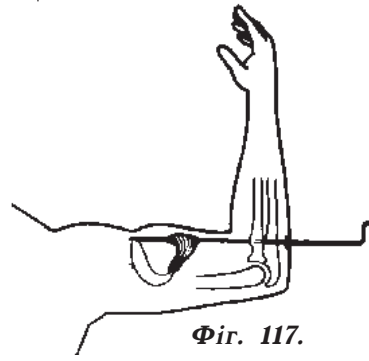
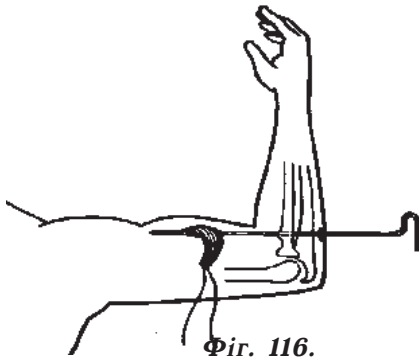


Фіг. 115.

На фіг. 110-121 схематично зображено малоінвазивний спосіб накладання шва на місце відриву дистального сухожилка двоголового м'яза від горбистості променевої кістки.

Через розтин шкіри (фіг. 110) в рану витягується відірваний кінець сухожилка (фіг. 111) і прошивається грубою лавсановою ниткою (фіг. 112).

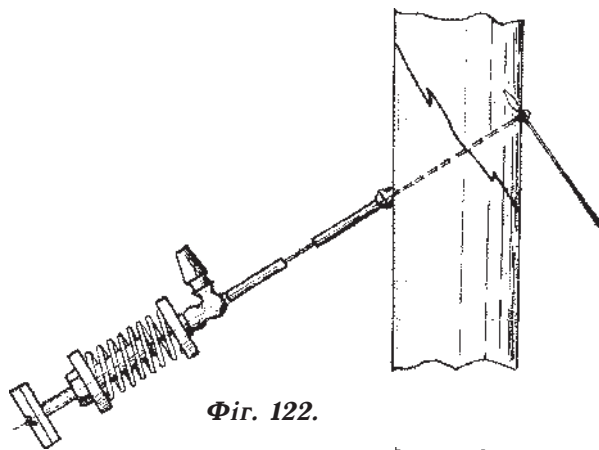
Ручним шилом (фіг. 113) в променевій кістці на рівні горбистості формується канал (фіг. 115).



Через сформований канал (фіг. 116) в проксимальному напрямку вводиться провідник (фіг. 114), до виведеного з рани його робочого кінця прив'язується лавсанова нитка (фіг. 117). Тракцією на себе кінці лавсанової нитки протягуються через канал, виводяться назовні (фіг. 118, 119) і зав'язуються вузлом на виході з кістки (фіг. 120, 121). У післяопераційному періоді верхня кінцівка фіксується під прямим кутом у ліктьовому суглобі задньою гіпсовою шиною строком до 1,5 місяця, потім призначається реабілітаційне лікування.

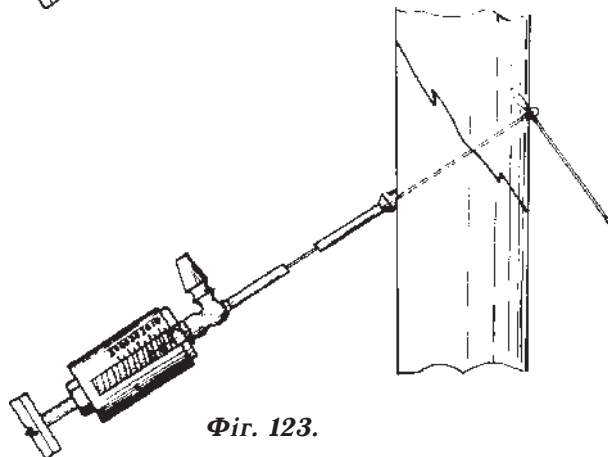
### РОЗДІЛ 3. ЧЕРЕЗВОГНИЩЕВИЙ КОМПРЕСІЙНИЙ ОСТЕОСИНТЕЗ

#### Діафізарні переломи (псевдоартрози) довгих трубчастих кісток



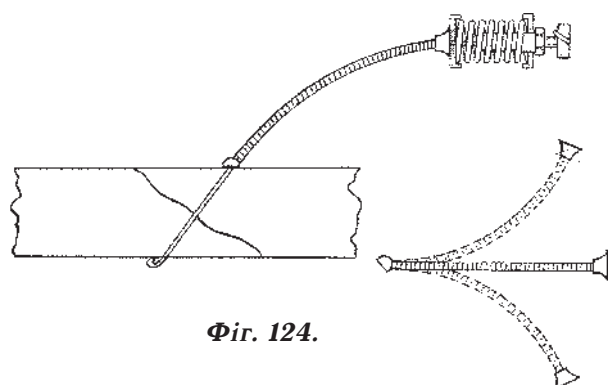
Фіг. 122.

На фіг. 122 – пристрій для черезвогнищєвого остеосинтезу безперервно напруженої дії. Стиснена сталевна пружина забезпечує міжфрагментарну компресію силою до 40 кг. Через бокову канюлю до місця перелому можливе введення антибіотиків.



Фіг. 123.

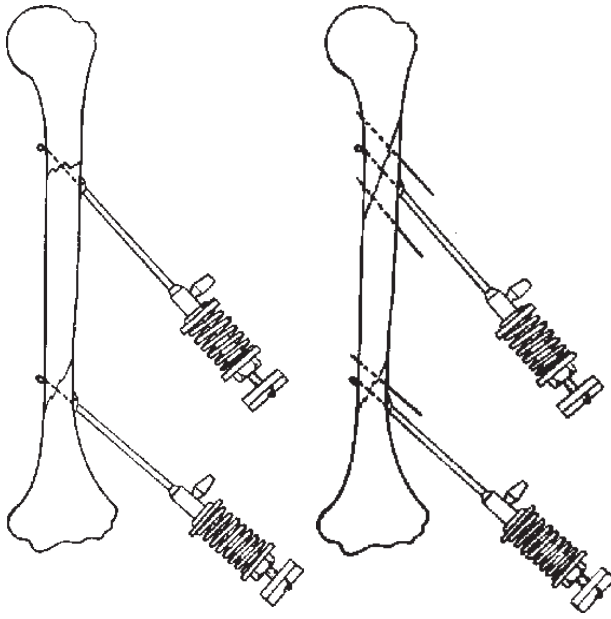
На фіг. 123 – модифікований варіант пристрою. Для забезпечення дозованої компресії і контролю за силою стиснення в динаміці сталевну пружину вміщено в градуйований циліндр.



Фіг. 124.

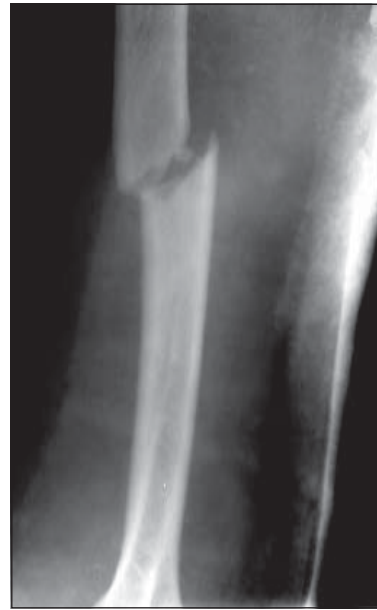Перехідна втулка пристрою може бути виконана гнучкою, що значно зменшує його зовнішні габарити (фіг. 124).



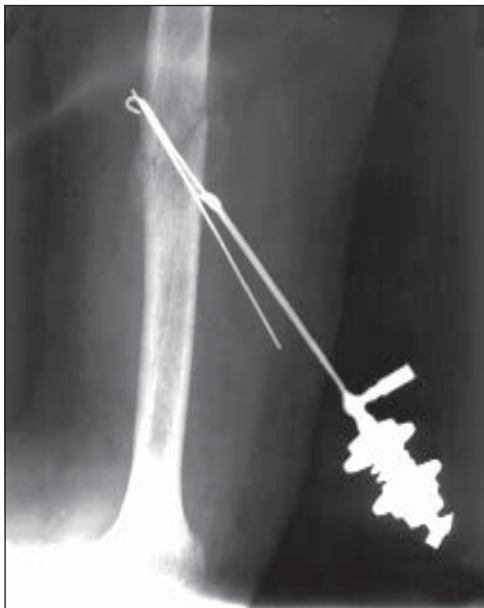


Фіг. 125.

Фіг. 126.



Фіг. 127.



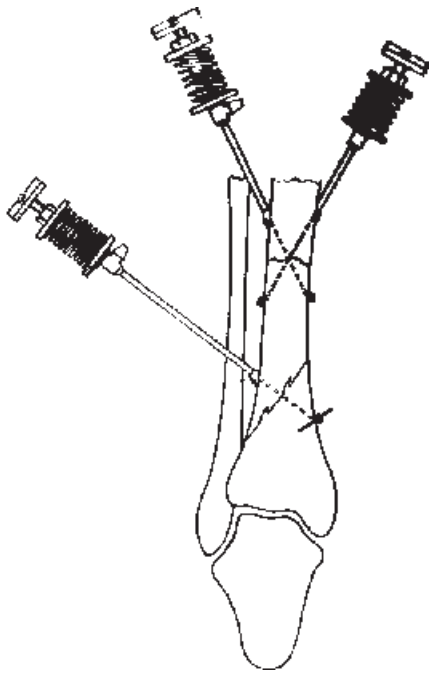
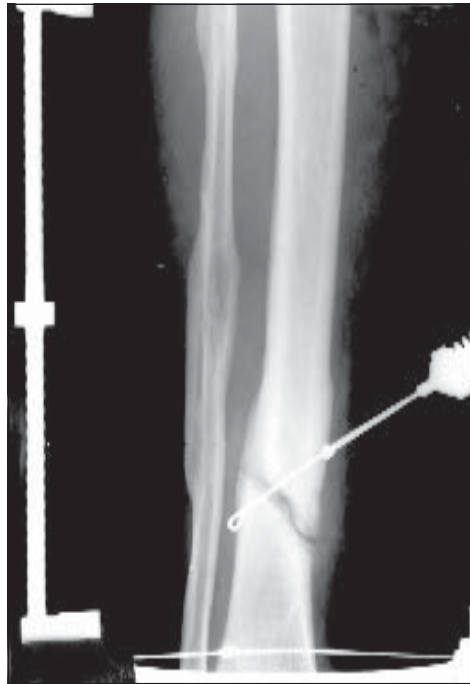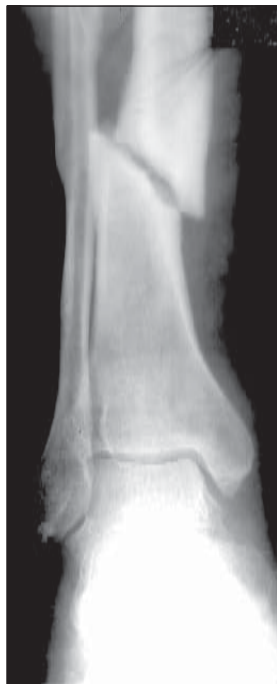Фіг. 128.

На фіг. 125 – черезвогнищевий компресійний остеосинтез плечової кістки при поперечному (косоперечному) та косому переломах.

На фіг. 126 – додаткова фіксація однією або двома спицями Кіршнера.

На фіг. 127 – закритий косоперечний діафізарний перелом плечової кістки із зміщенням.

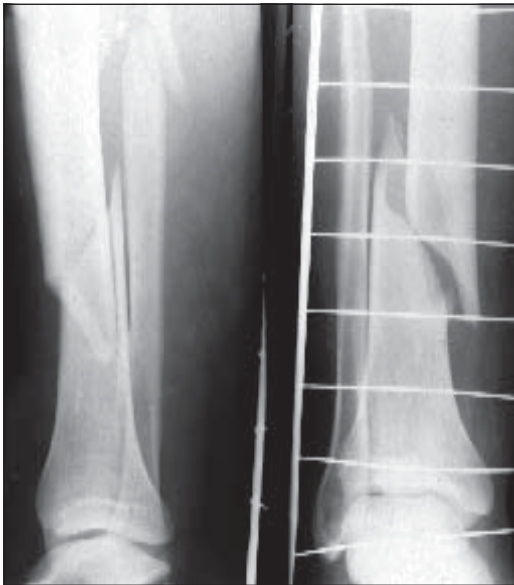На фіг. 128 – консолідований перелом плечової кістки через 1,5 місяця з дня операції. Пристрій видалено, призначено реабілітаційне лікування.

**Фіг. 129.****Фіг. 131.****Фіг. 130.**

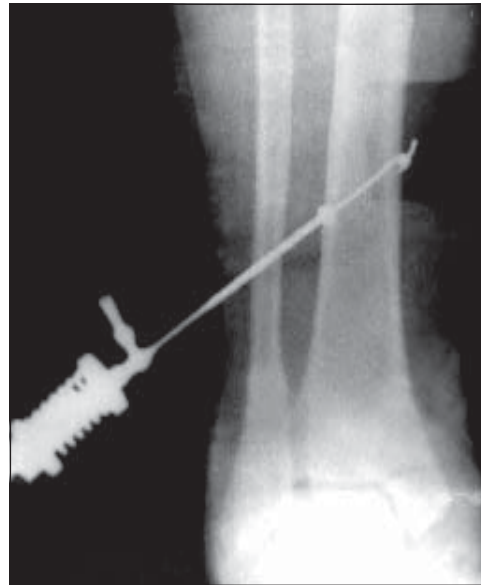На фіг. 129 схематично зображено черезвогнищевий компресійний остеосинтез великогомілкової кістки при косих (гвинтоподібних) переломах, а також поперечних, з використанням двох пристроїв.

На фіг. 130 – псевдоартроз великогомілкової кістки з косою лінією злому.

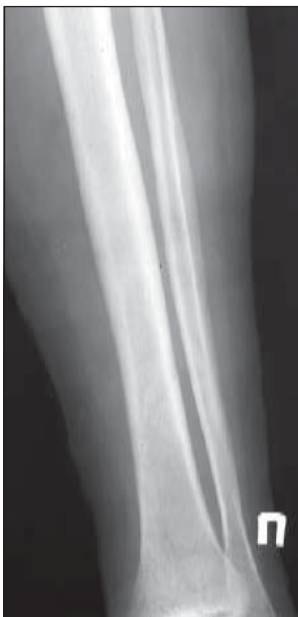На фіг. 131 – черезвогнищевий компресійний остеосинтез, зміщення по довжині усунуто за допомогою дистракційного апарата.



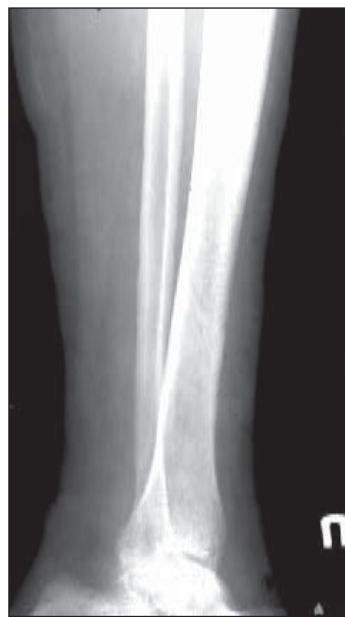Фіг. 132.



Фіг. 133.



Фіг. 134.

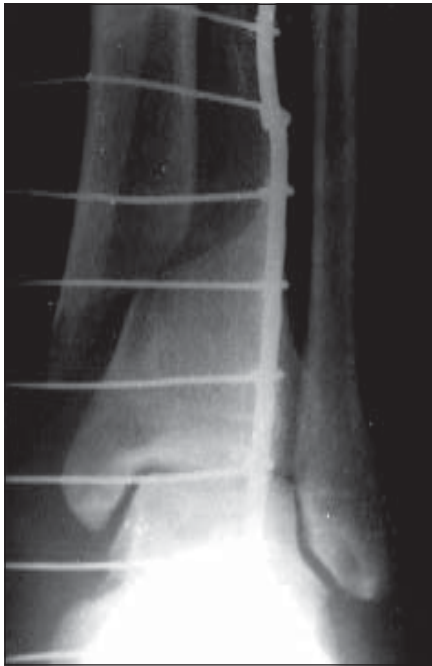

Фіг. 135.

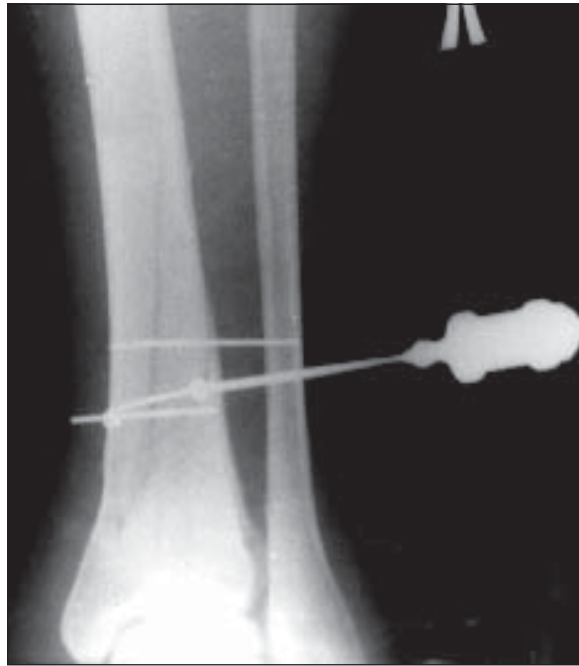
На фіг. 132 – закритий гвинтоподібний перелом великогомілкової кістки із зміщенням.

На фіг. 133 – черезвогнищевий компресійний остеосинтез.

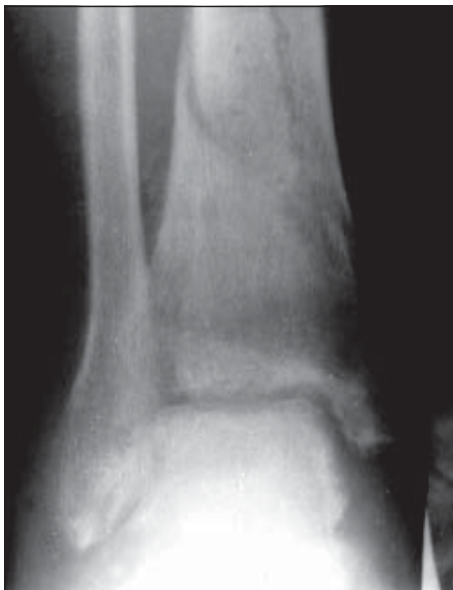На фіг. 134, 135 – результат через 1,5 місяця, клінічно та рентгенологічно – зрощення перелому.



**Фіг. 136.**



**Фіг. 137.**

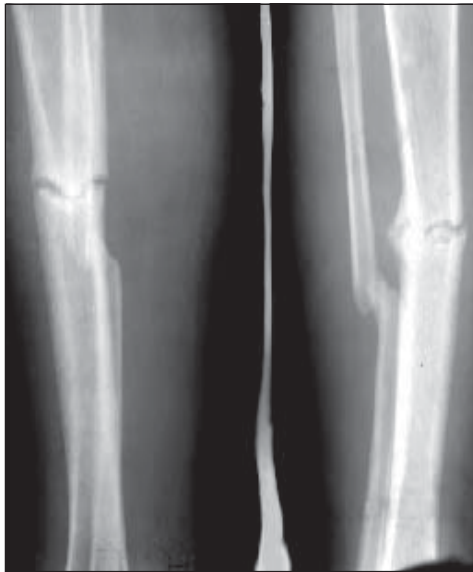
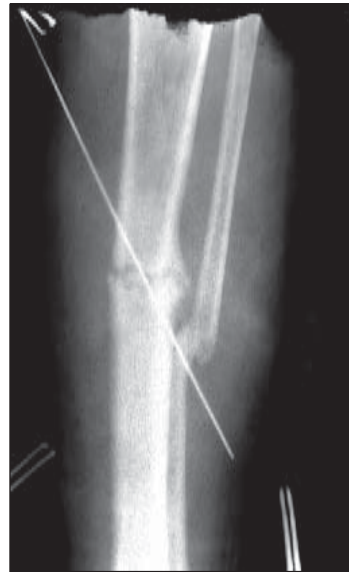
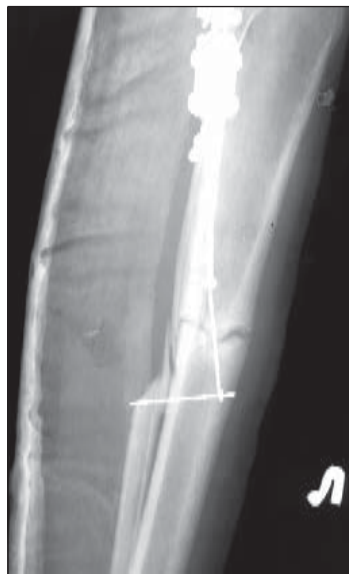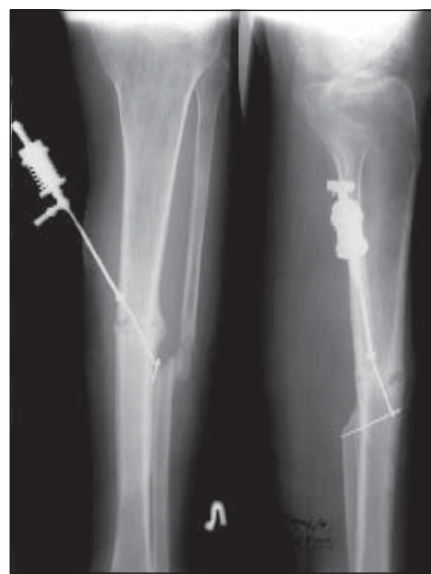**Фіг. 138.**

На фіг. 136 – закритий гвинтоподібний перелом нижньої третини великогомілкової кістки із зміщенням.

На фіг. 137 – черезвогнищевий компресійний остеосинтез, додаткова фіксація двома спицями Кіршнера.

На фіг. 138 – результат через 2 місяці – консолідований перелом.

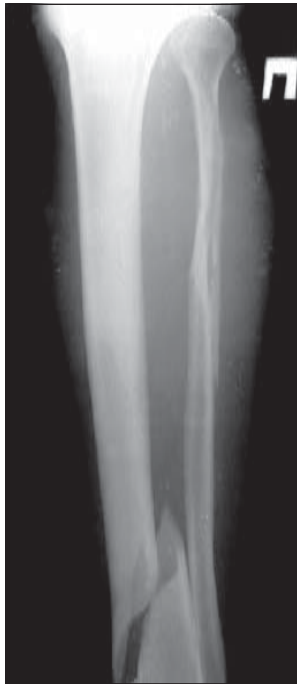**Фіг. 139.****Фіг. 140.****Фіг. 141.****Фіг. 142.**

На фіг. 139 – псевдоартроз великогомілкової кістки з поперечною лінією злому.

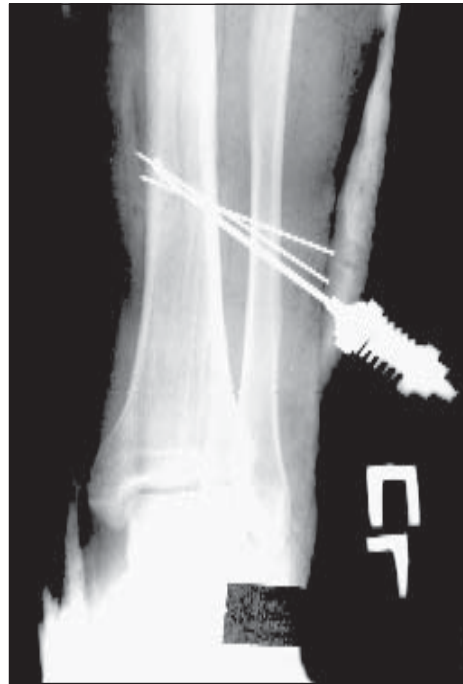На фіг. 140 – проведено спицю Кіршнера.

На фіг. 141 – накладено пристрій.

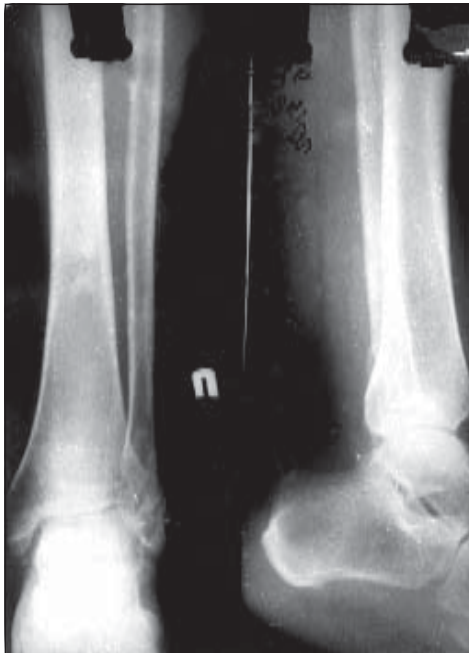На фіг. 142 – зрощення через 1,5 місяця, пристрій видалено.



**Fig. 143.**



**Fig. 144.**

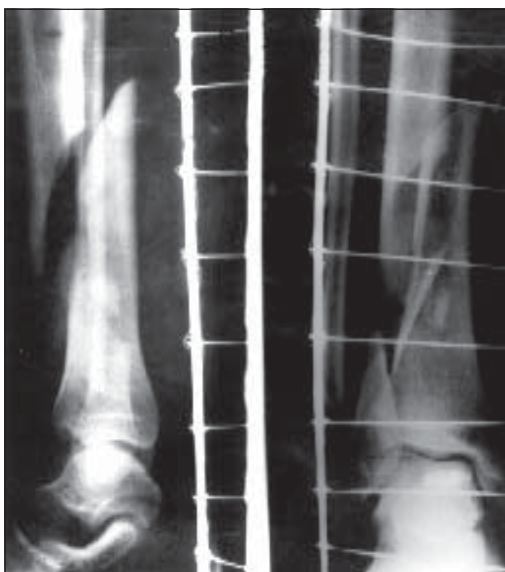


**Fig. 145.**

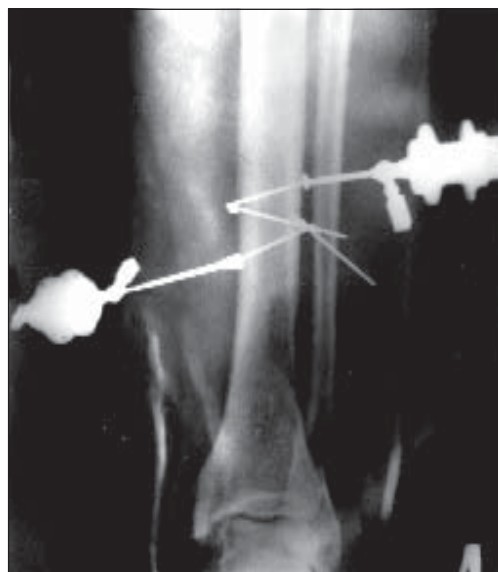На фіг. 143 – закритий гвинтоподібний перелом великогомілкової кістки із зміщенням.

На фіг. 144 – черезвогнищевий компресійний остеосинтез з додатковою фіксацією двома спицями Кіршнера.

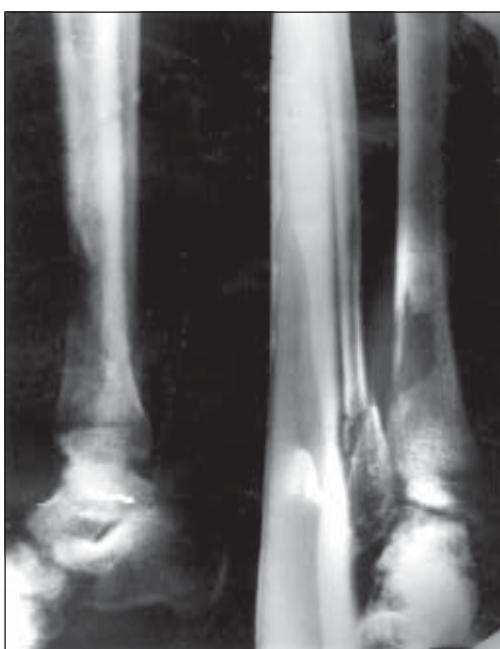На фіг. 145 – зрощення через 1,5 місяця, пристрій видалено.



Фіг. 146.



Фіг. 147.

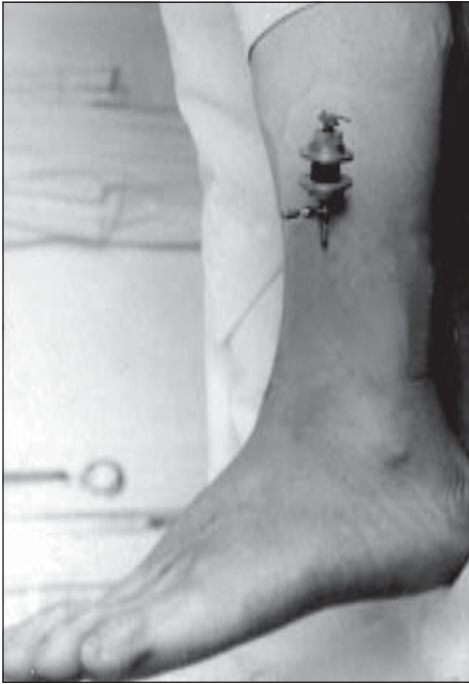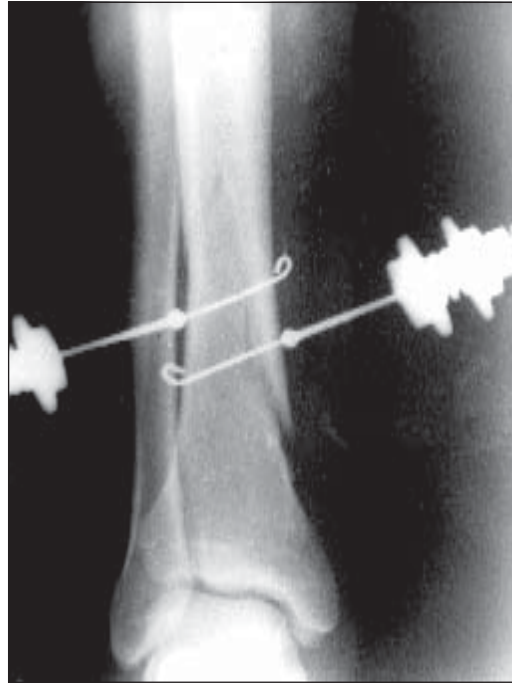
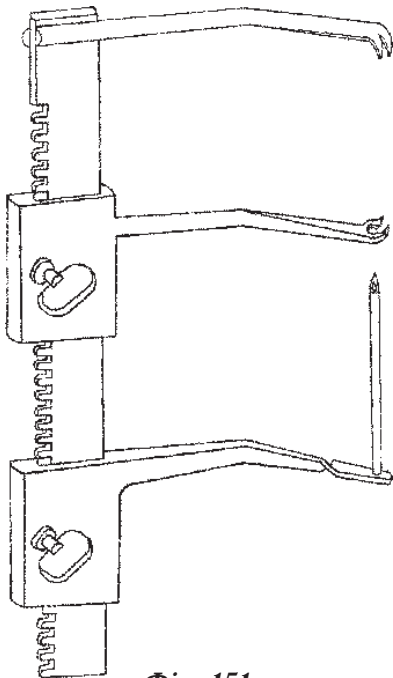


Фіг. 148.

На фіг. 146 – відкритий осколковий косий перелом нижньої третини великогомілкової кістки із зміщенням. Проведено первинну хірургічну обробку (ПХО) рани.

На фіг. 147 – в процесі ПХО фіксацію відламків здійснено двома пристроями.

На фіг. 148 – рентгенологічна картина через 2 місяці, перелом зросшений, пристрій видалено. Рана м'яких тканин загоїлась первинним натягом.

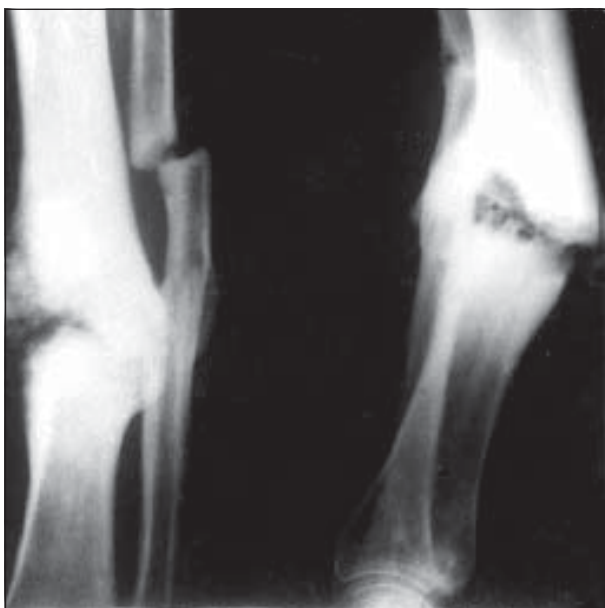
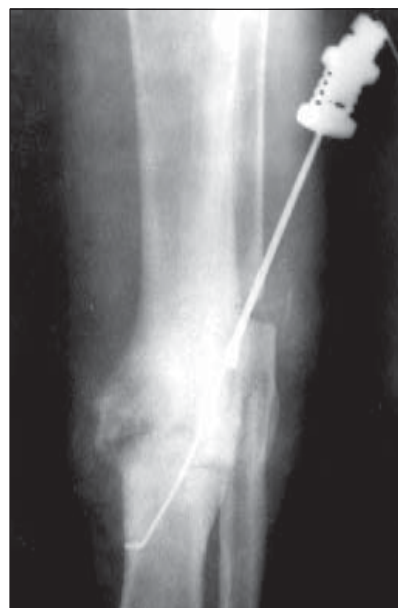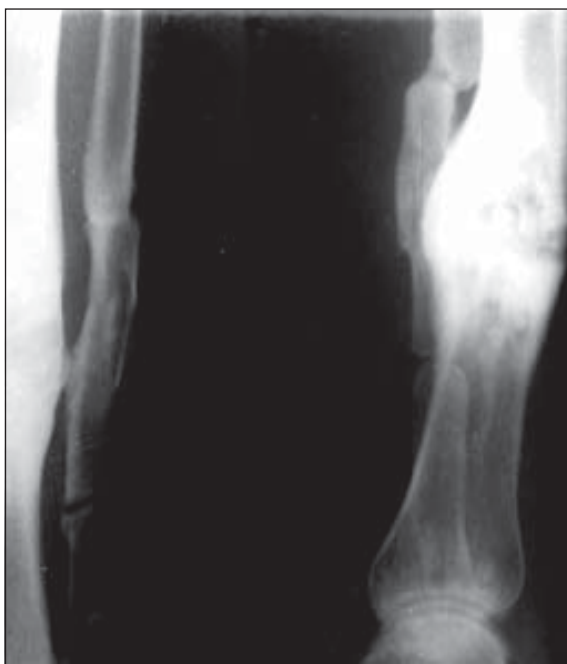**Фіг. 149.****Фіг. 150.****Фіг. 151.**

На фіг. 149 – фотографія гомілки в післяопераційний період.

На фіг. 150 – черезвогнищевий компресійний остеосинтез двома пристроями, рентгенологічна картина в процесі лікування.

На фіг. 151 – кісткотримач з приставкою для розрахункового проведення спиці Кіршнера через площину злому.

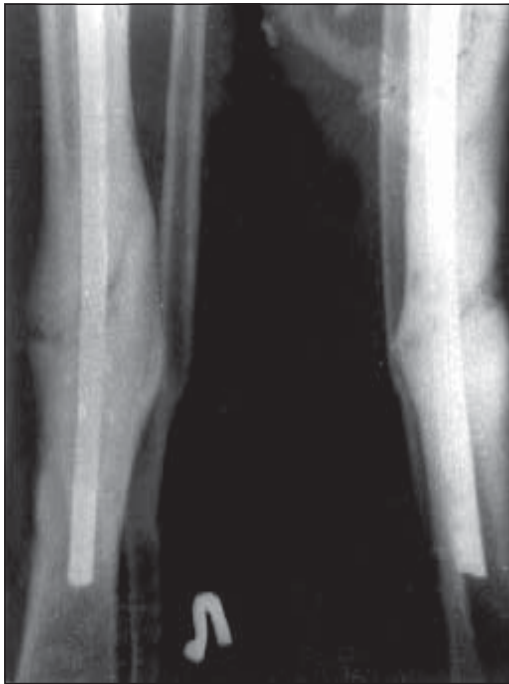

**Фіг. 152.****Фіг. 153.****Фіг. 154.**

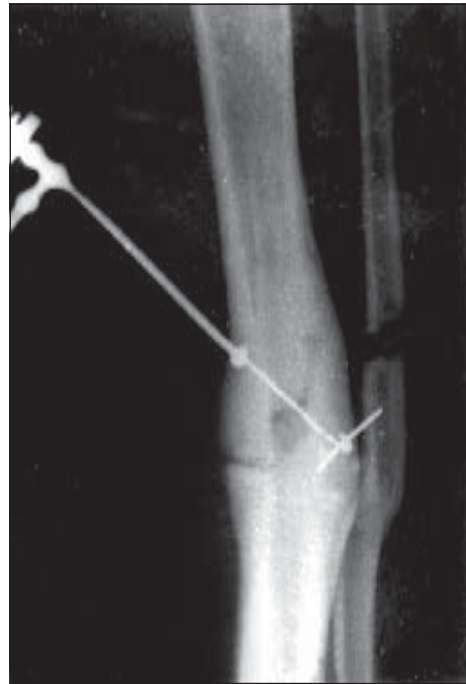На фіг. 152 – псевдоартроз великогомілкової кістки 10-річної давності.

На фіг. 153 – черезвогнищевий компресійний остеосинтез.

На фіг. 154 – зрощення через 3 місяці, пристрій знято.



**Фіг. 155.**

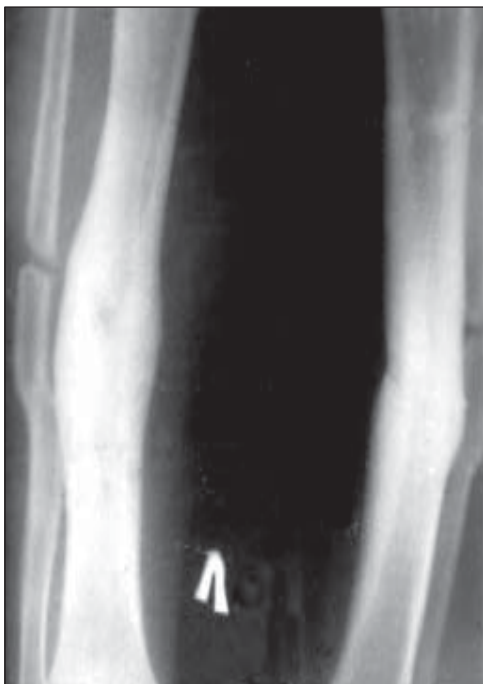


**Фіг. 156.**

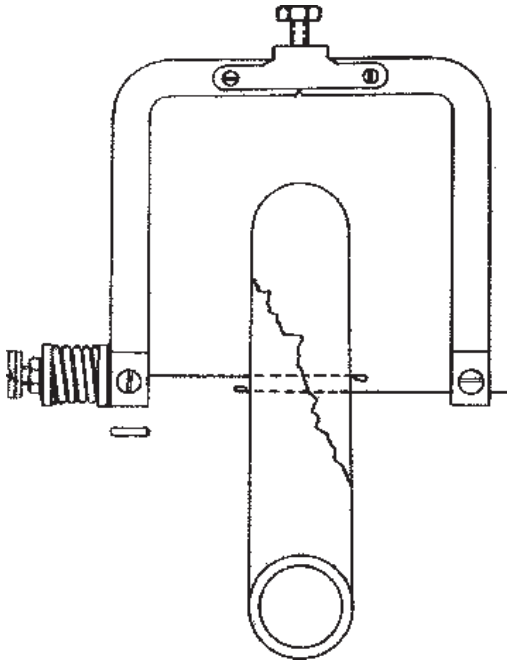
На фіг. 155 – псевдоартроз великогомілкової кістки з наявністю фіксатора.

На фіг. 156 – черезвогнищевий компресійний остеосинтез, інтрамедулярний фіксатор видалено.

На фіг. 157 – зрощення через 3 місяці, пристрій знято.



**Фіг. 157.**

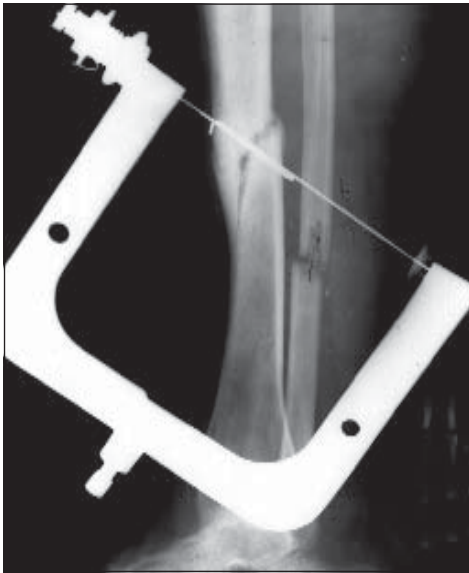

Фіг. 158.

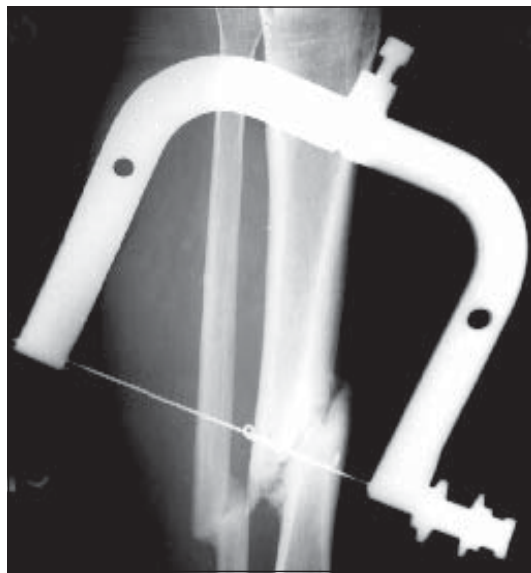
На фіг. 158 – черезвогнищевий компресійний пристрій для остеосинтезу зустрічно-бокової дії. Безперервність компресії забезпечується стиснутою сталлюю пружиною.

На фіг. 159 – площа косоного злому великогомілкової кістки у фронтальній площині. Спиці Кіршнера проведено, відповідно, в сагітальному напрямку.

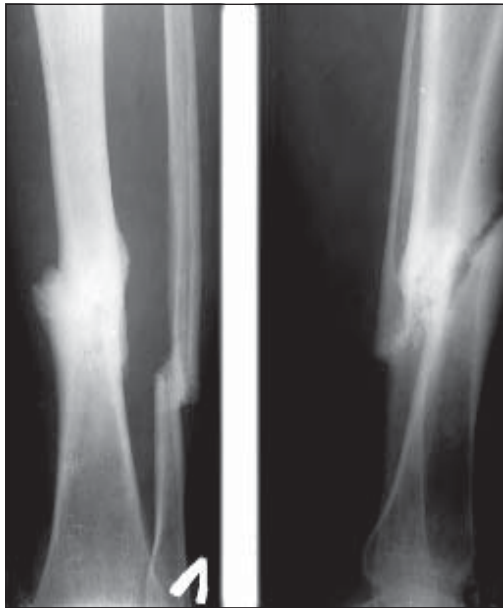
На фіг. 160 – площа косоного злому великогомілкової кістки у сагітальній площині. Спиці Кіршнера проведено, відповідно, у фронтальному напрямку.



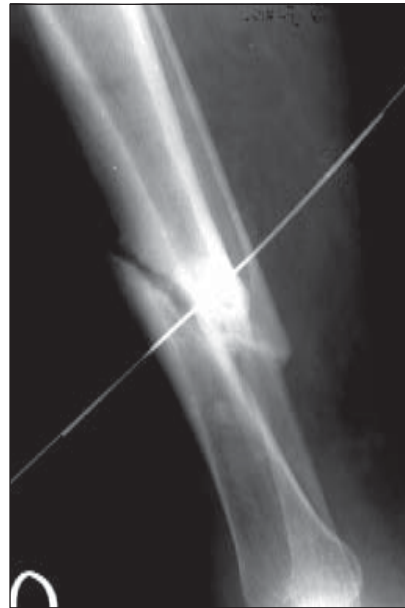Фіг. 159.



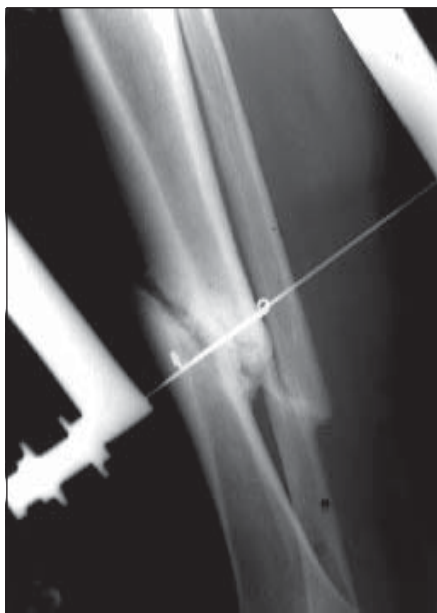Фіг. 160.



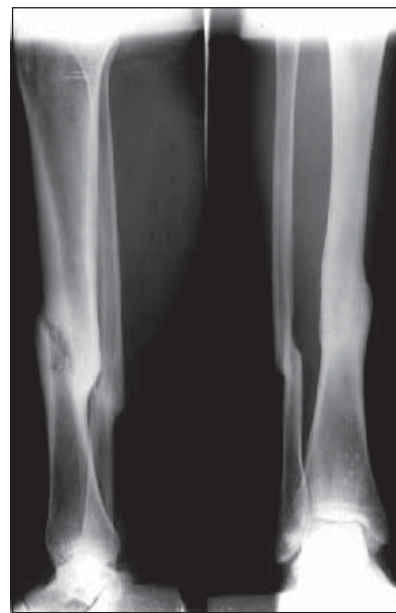**Фіг. 161.**



**Фіг. 162.**



**Фіг. 163.**



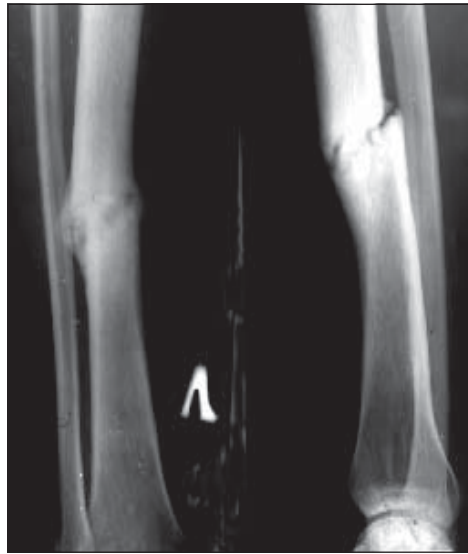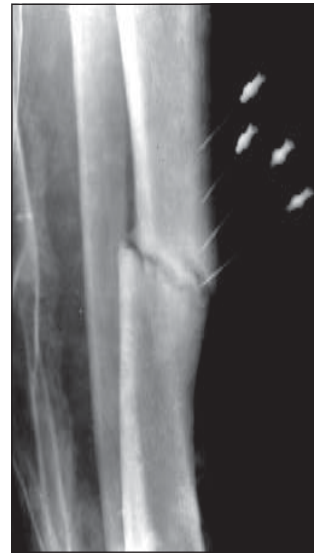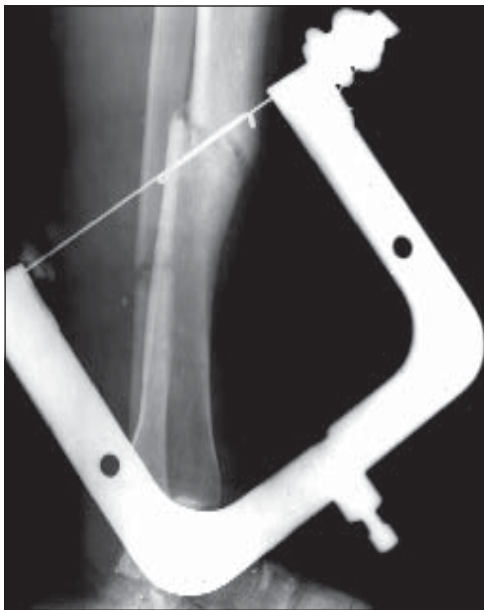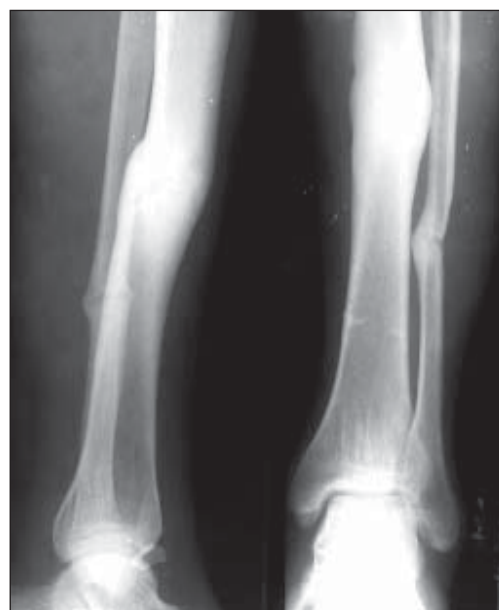**Фіг. 164.**

На фіг. 161 – псевдоартроз великогомілкової кістки.

На фіг. 162 – момент проведення спиць Кіршнера.

На фіг. 163 – черезвогнищевий компресійний остеосинтез пристроєм.

На фіг. 164 – зрощення через 2 місяці, пристрій видалено.

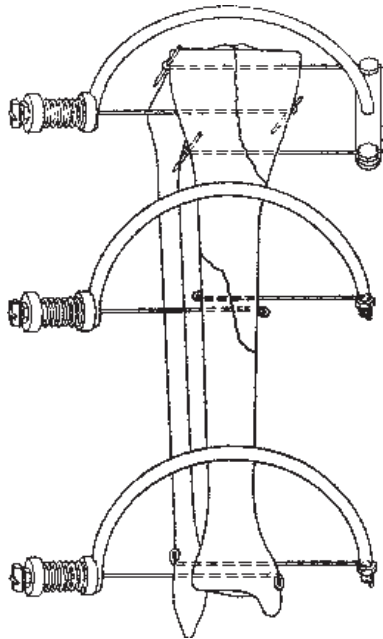
**Fig. 165.****Fig. 166.****Fig. 167.****Fig. 168.**

На фіг. 165 – псевдоартроз великогомілкової кістки з косопоперечною лінією злому.

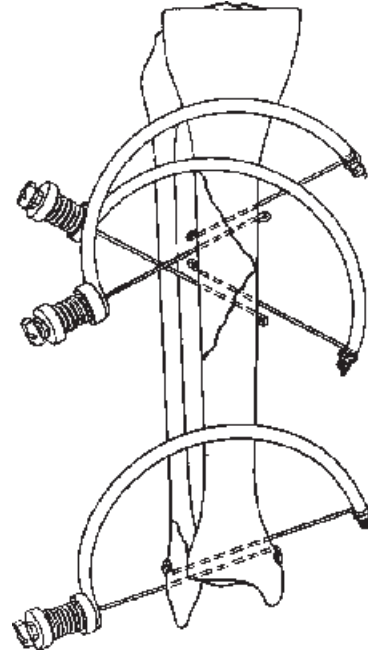
На фіг. 166 – визначення напрямку введення спиць Кіршнера.

На фіг. 167 – черезвогнищевий компресійний остеосинтез пристроєм.

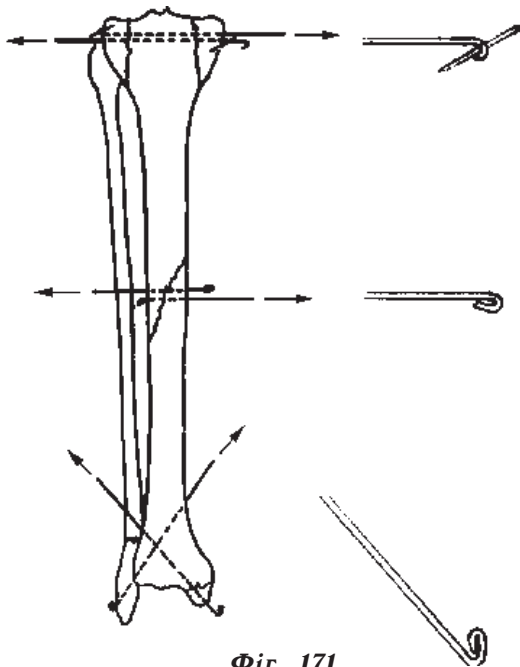
На фіг. 168 – зрощення через 2 місяці, пристрій видалено.



Фіг. 169.



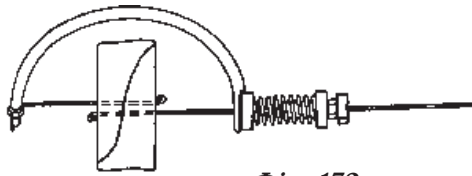
Фіг. 170.



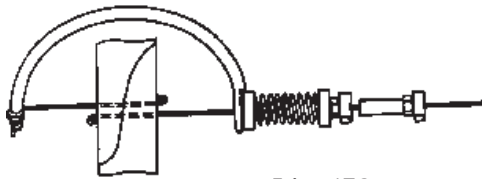
Фіг. 171.

На фіг. 169, 170 – модифікований варіант пристрою для черезвогнищевого компресійного остеосинтезу зустрічно-бокової дії при різноманітній патології.

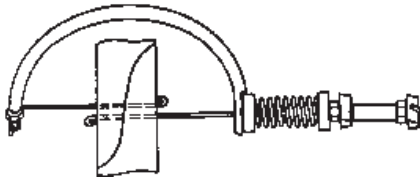
На фіг. 171 – варіанти формування упорних загинів залежно від рівня та характеру перелому.



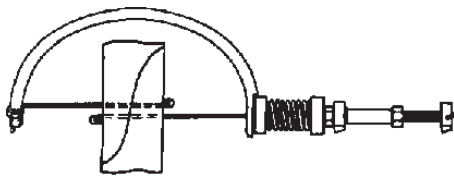
Фіг. 172.



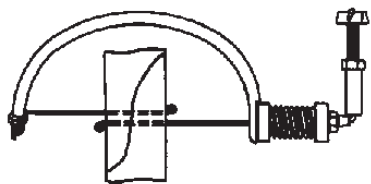
Фіг. 173.



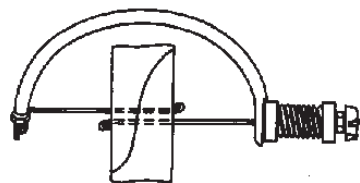
Фіг. 174.




Фіг. 175.



Фіг. 176.



Фіг. 177.



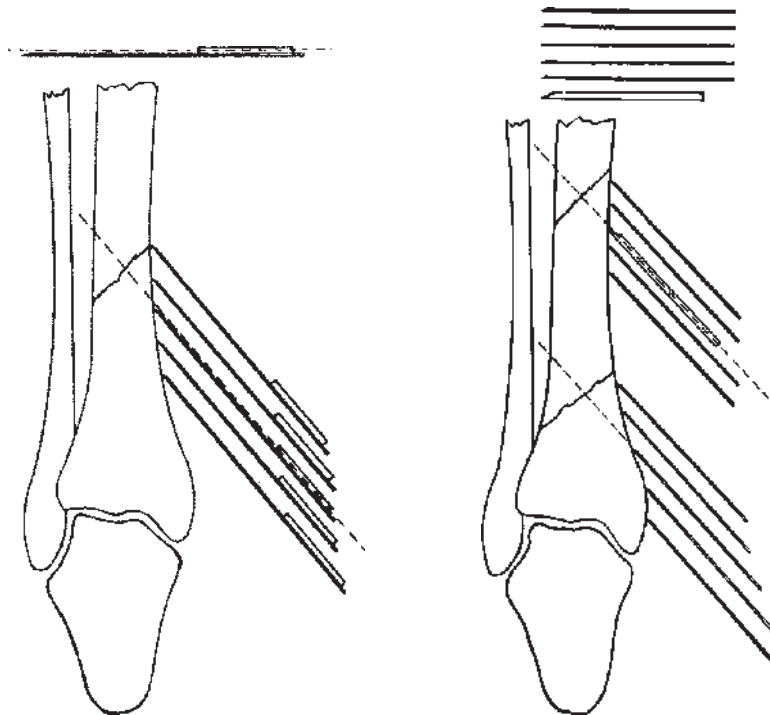


Фіг. 178.

Фіг. 179.

На фіг. 172-177 схематично зображено послідовність накладання черезвогнищевого компресійного пристрою зустрічно-бокової дії.

На фіг. 178 – щипці-кромпони для формування упорних загинів.

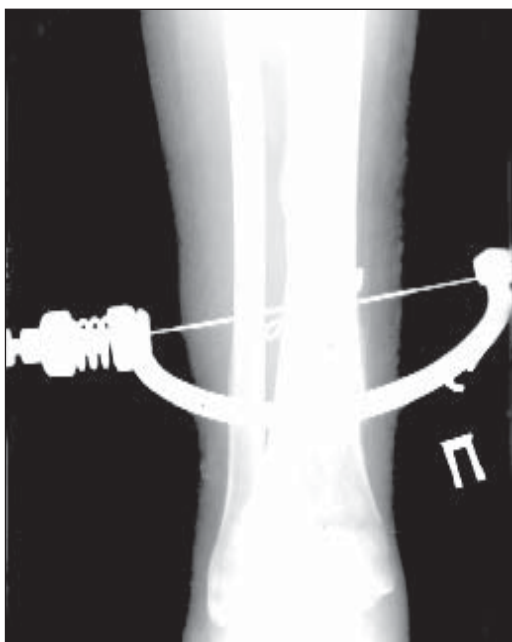
На фіг. 179 – спиця Кіршнера зі сформованими упорними загинами за допомогою щипців.

**Fig. 180.****Fig. 181.****Fig. 182.****Fig. 183.**

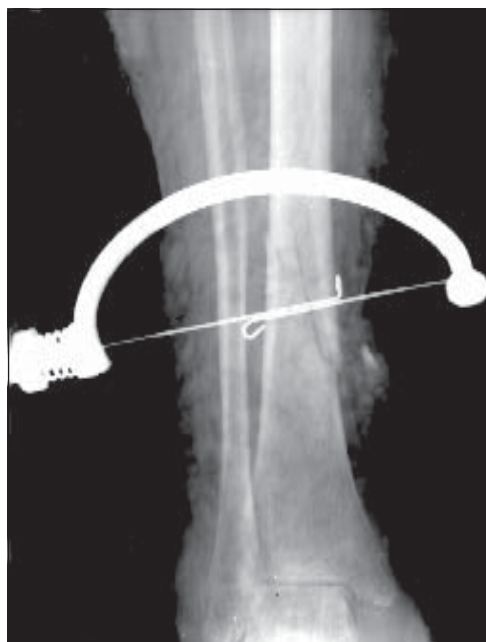
На фіг. 180, 181 – способи визначення напрямку при проведенні спиць Кіршнера через площу злому.

На фіг. 182, 183 – пристрій для формування упорних загинів.

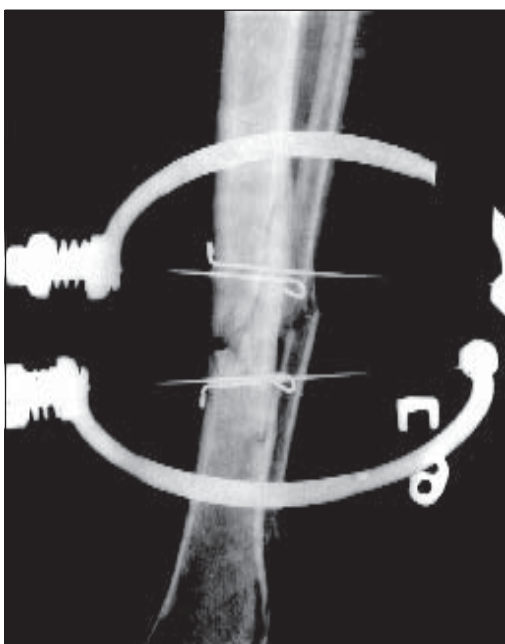




Фіг. 184.



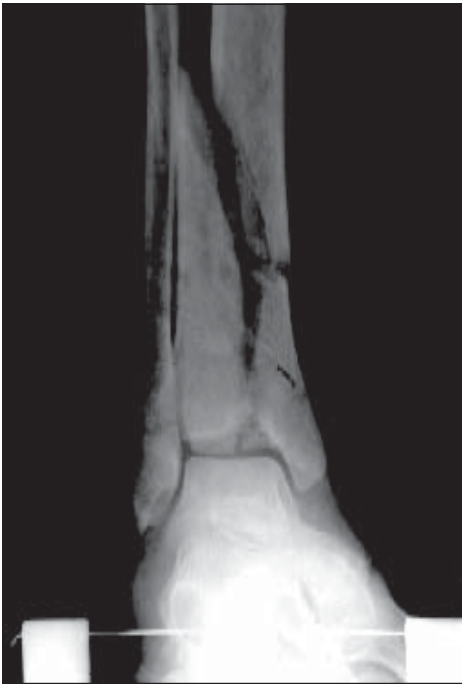Фіг. 185.



Фіг. 186.

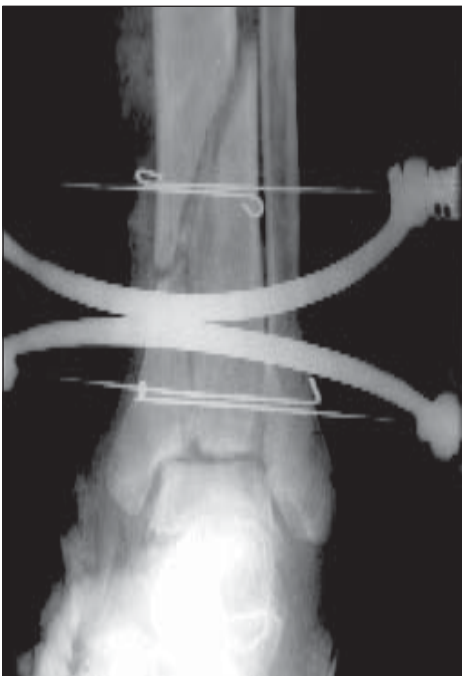
На фіг. 184, 185 – закритий черезвогнищевий компресійний остеосинтез пристроєм зустрічно-бокової дії при гвинтоподібних переломах великогомілкової кістки.

На фіг. 186 – закритий черезвогнищевий компресійний остеосинтез з використанням двох фіксаторів при великоосколковому переломі великогомілкової кістки.



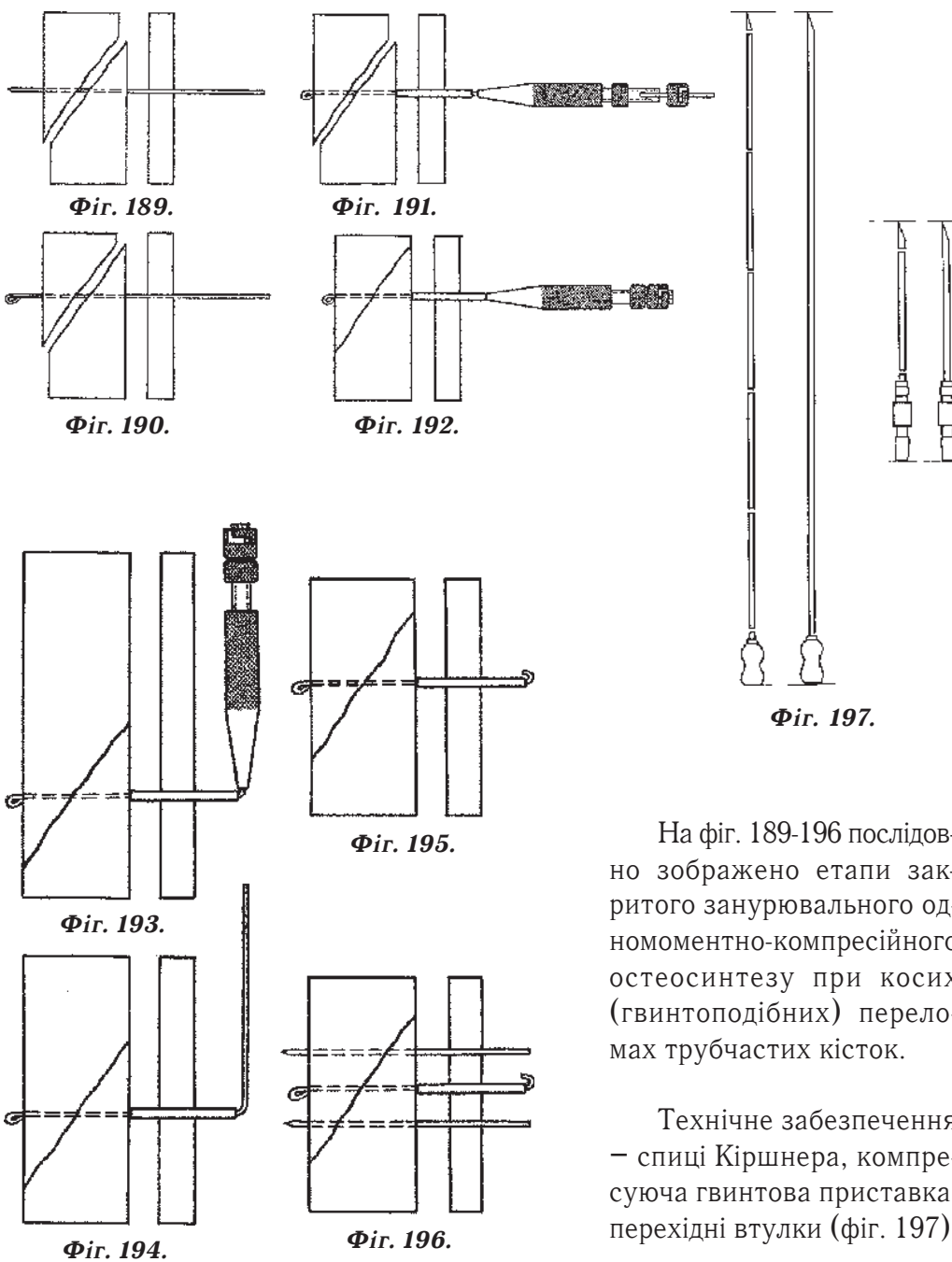
**Фіг. 187.**

На фіг. 187 – великоосколковий внутрішньосуглобовий перелом нижньої третини великогомілкової кістки із зміщенням уламків.



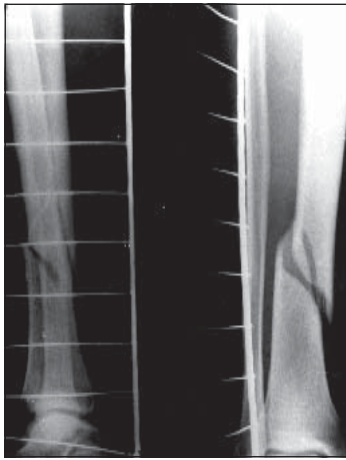
**Фіг. 188.**

На фіг. 188 – закритий черезвогнищевий компресійний остеосинтез з використанням двох фіксаторів при великоосколковому переломі нижньої третини великогомілкової кістки.

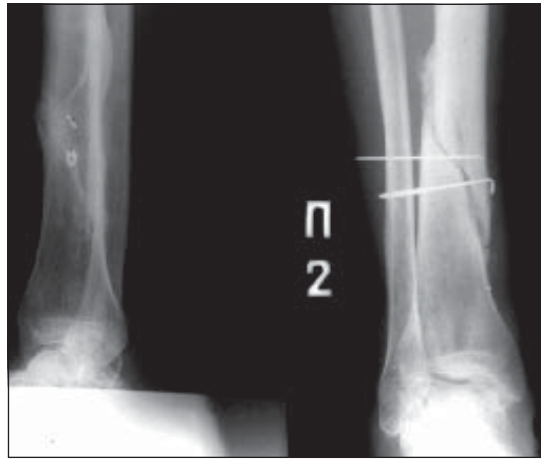


На фіг. 189-196 послідовно зображено етапи закритого занурювального одномоментно-компресійного остеосинтезу при косих (гвинтоподібних) переломах трубчастих кісток.

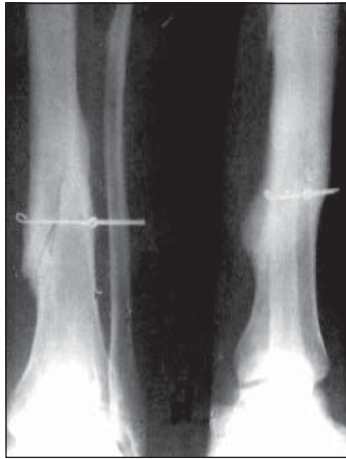Технічне забезпечення – спиці Кіршнера, компресуюча гвинтова приставка, перехідні втулки (фіг. 197).



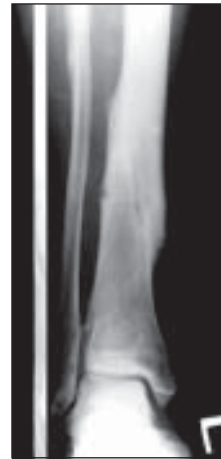Фіг. 198.



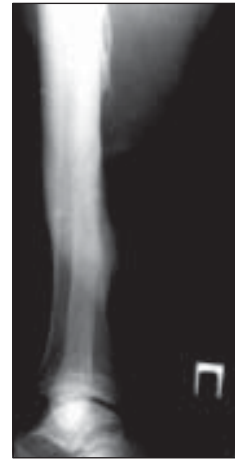Фіг. 199.



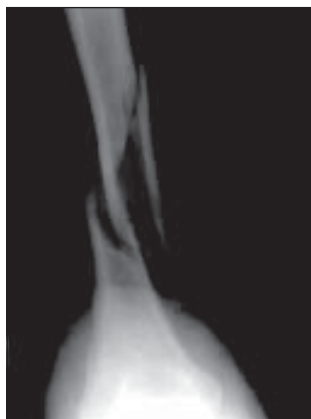
Фіг. 200.



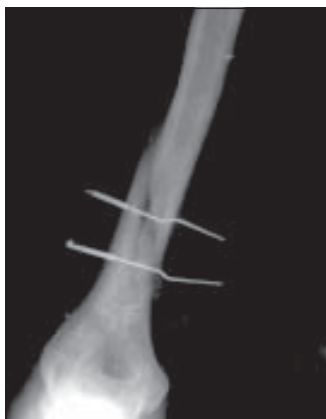Фіг. 201.



Фіг. 202.

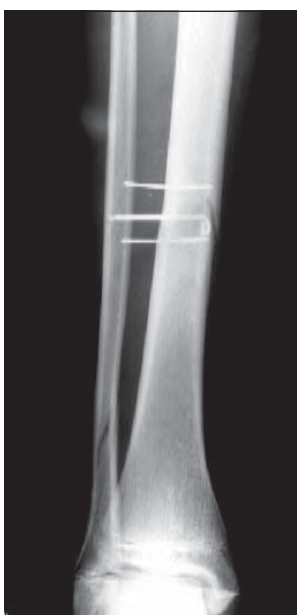
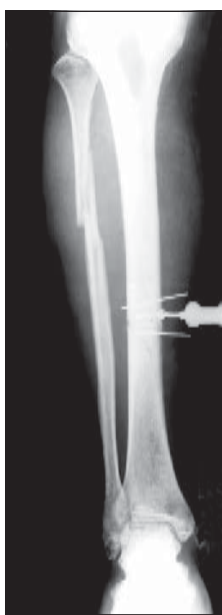
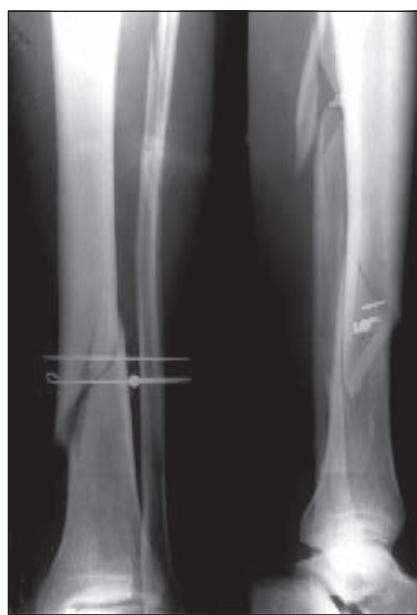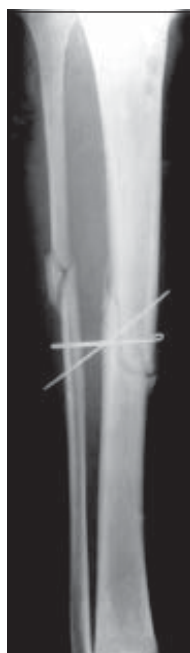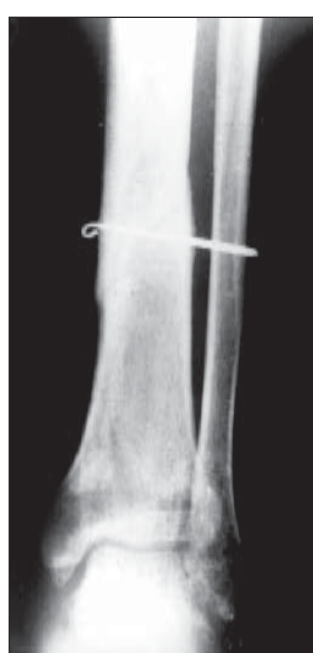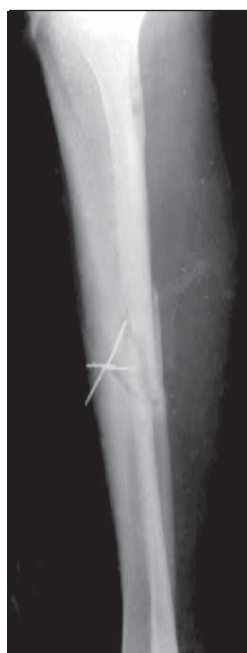Фіг. 203.

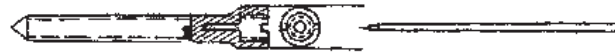

Фіг. 204.

Закритий черезвогнищевий занурювальний остеосинтез гвинтоподібного перелому великогомілкової кістки (фіг. 198-202) та гвинтоподібного осколкового перелому плечової кістки (фіг. 203, 204).

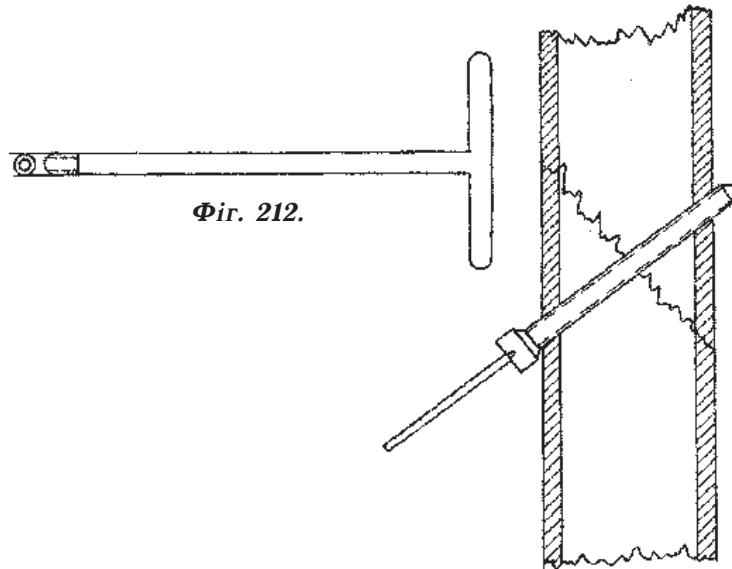
**Фіг. 205.****Фіг. 206.****Фіг. 207.****Фіг. 208.****Фіг. 209.**

На фіг. 205-209 – варіанти закритого черезвогнищевого занурювального остеосинтезу косих (гвинтоподібних) переломів великогомілкової кістки.



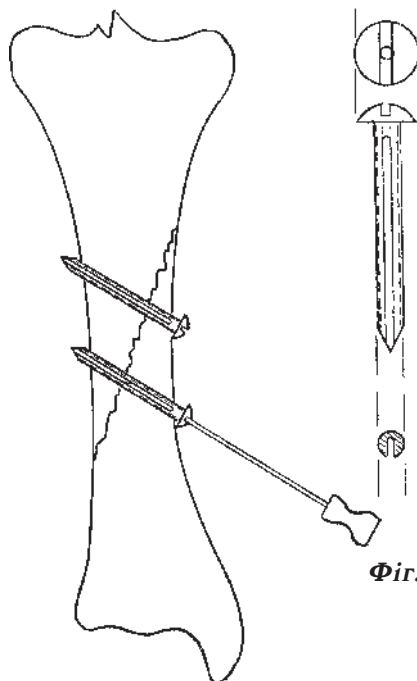
Фіг. 210.

Фіг. 211.



Фіг. 212.

Фіг. 213.

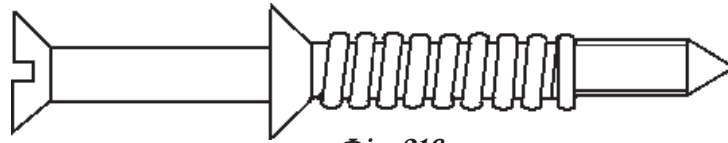


Фіг. 214.

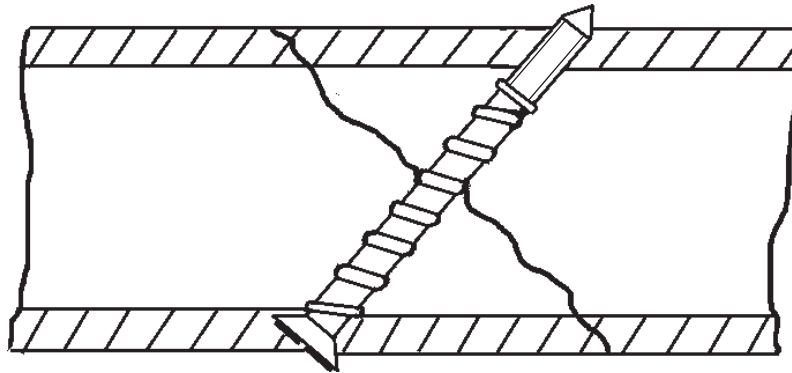
Фіг. 215.

На фіг. 210-213 – гвинт для черезвогнищевого остеосинтезу косих (гвинтоподібних) переломів трубчастих кісток. Конструктивна особливість головки гвинта дозволяє після зрощення видаляти гвинт закритим шляхом, тобто без розтину м'яких тканин.

На фіг. 214, 215 – гвинт для черезвогнищевого остеосинтезу косих (гвинтоподібних) переломів трубчастих кісток, конструкція якого дозволяє в післяопераційний період вводити антибіотики до місця перелому.



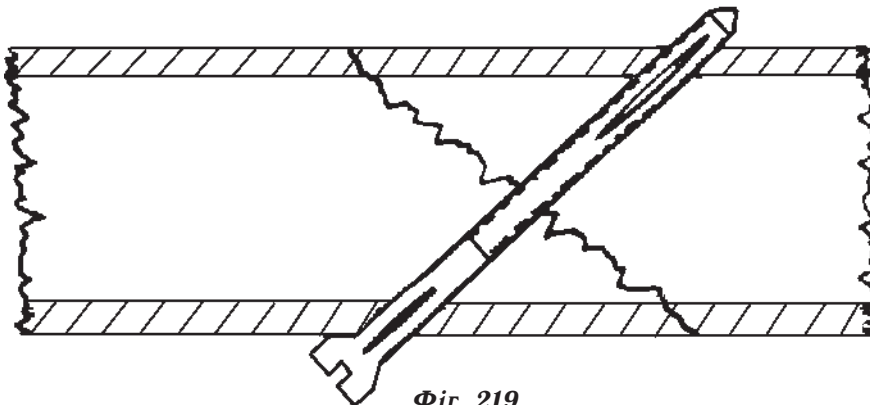
Фіг. 216.



Фіг. 217.



Фіг. 218.

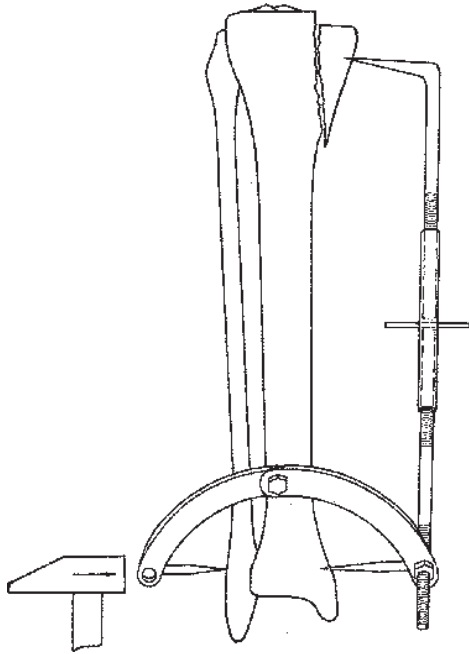


Фіг. 219.

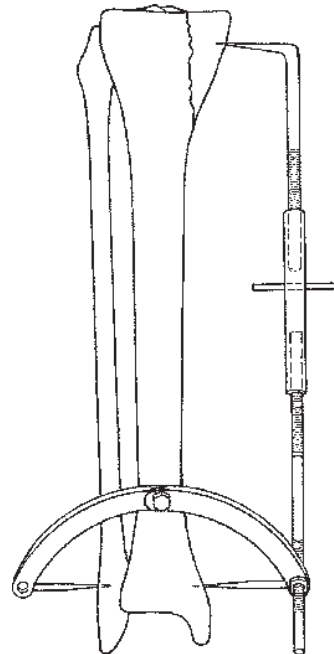
На фіг. 216, 217 – гвинт для безперервно напруженого остеосинтезу.

На фіг. 218, 219 – гвинт, конструктивна особливість якого забезпечує безперервно напружений контакт фіксатора з каналом кістки.

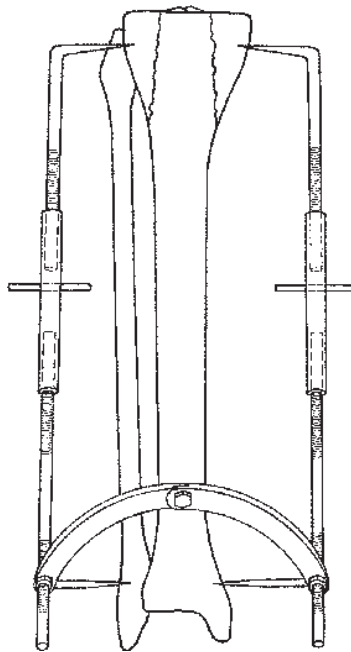
**Переломи виростків гомілки, плеча та стегна**



**Фіг. 220.**



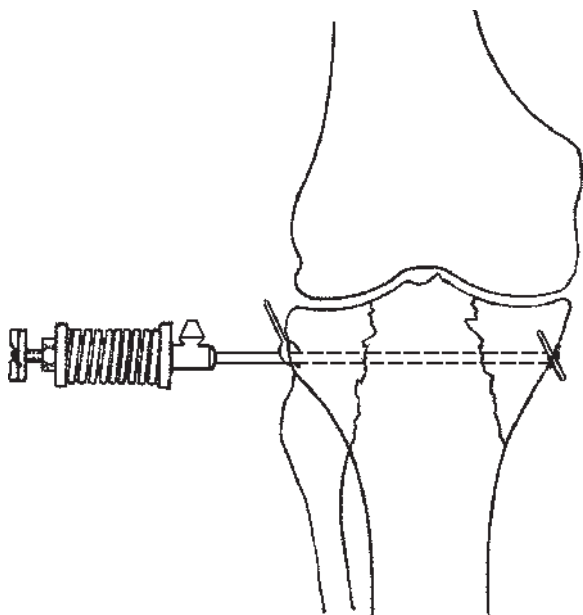
**Фіг. 221.**



**Фіг. 222.**

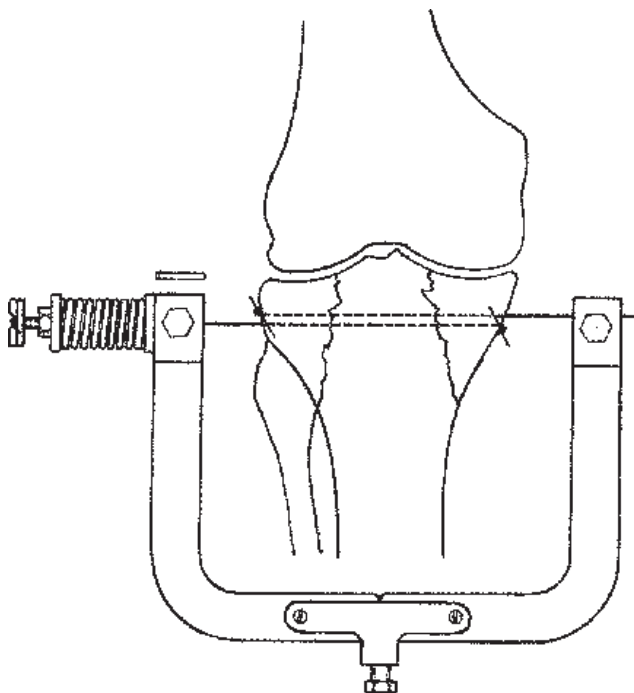
На фіг. 220-222 – пристрій для закритої репозиції при переломах виростків великогомілкової кістки.





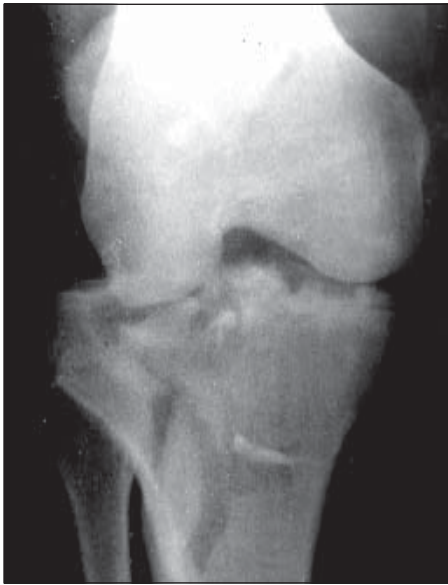Фіг. 223.

На фіг. 223 – остеосинтез переломів виростків пристроєм безперервно напруженої дії.

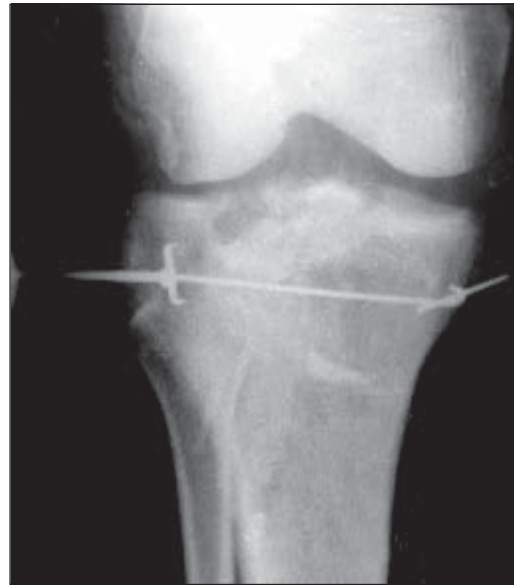


Фіг. 224.

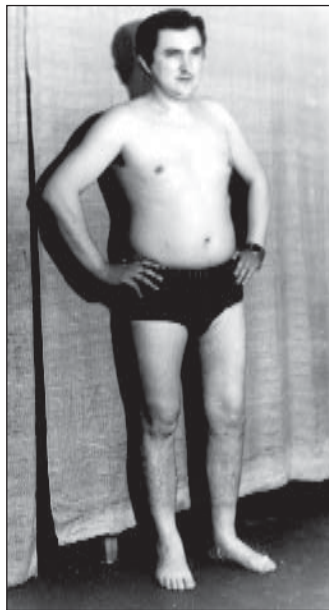На фіг. 224 – модифікований пристрій для остеосинтезу виростків великогомілкової кістки.



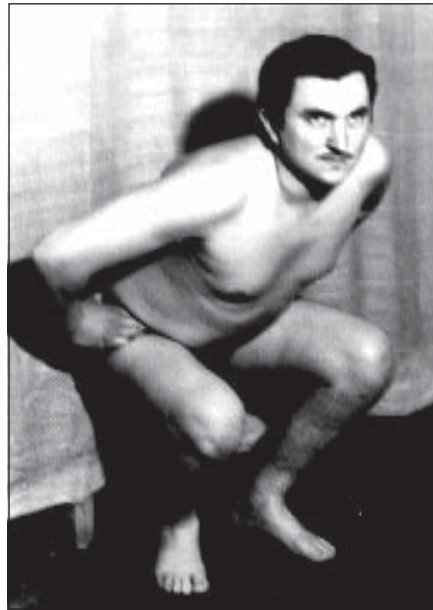
*Фіг. 225.*



*Фіг. 226.*



*Фіг. 227.*

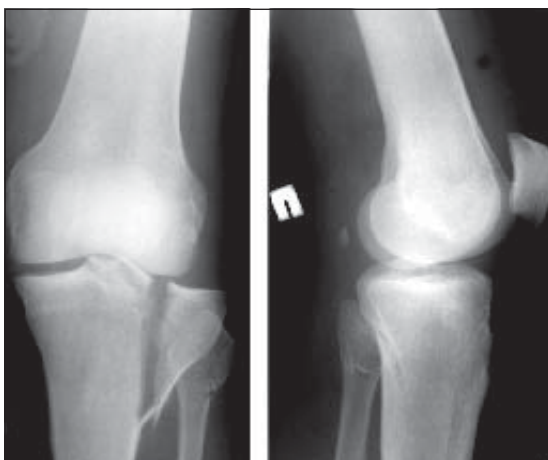


*Фіг. 228.*

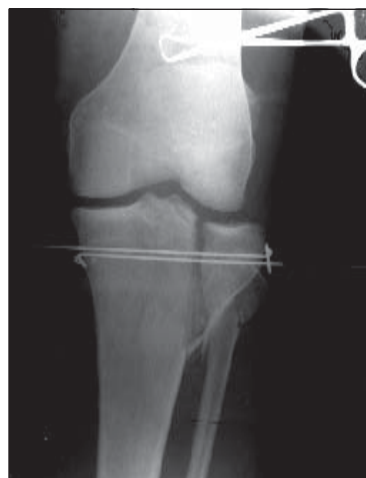На фіг. 225 – закритий багатоосколковий перелом латерального виростка із зміщенням.

На фіг. 226 – процес лікування пристроєм безперервно напруженої дії (фіг. 223).

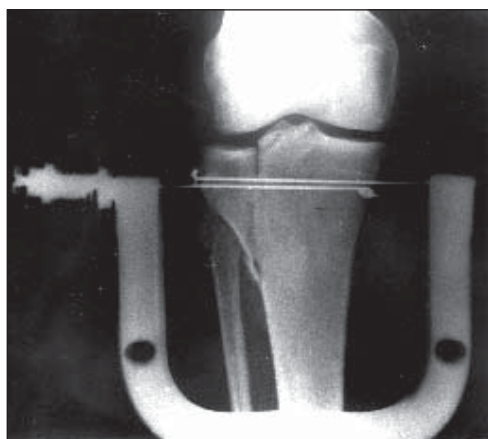
На фіг. 227, 228 – функціональний результат лікування через 5 років.



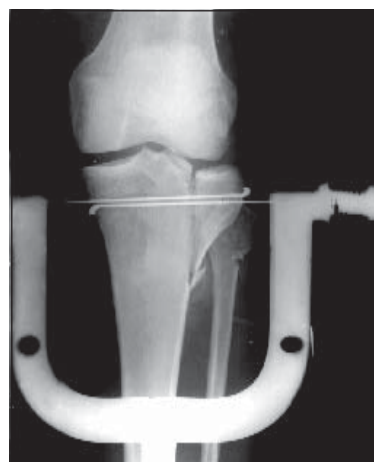
Фіг. 229.



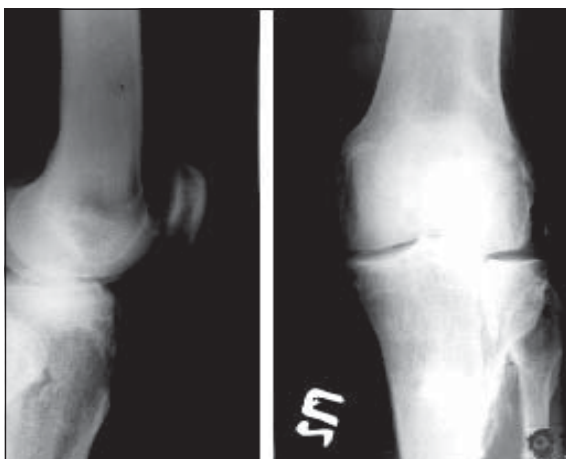Фіг. 230.



Фіг. 231.



Фіг. 232.

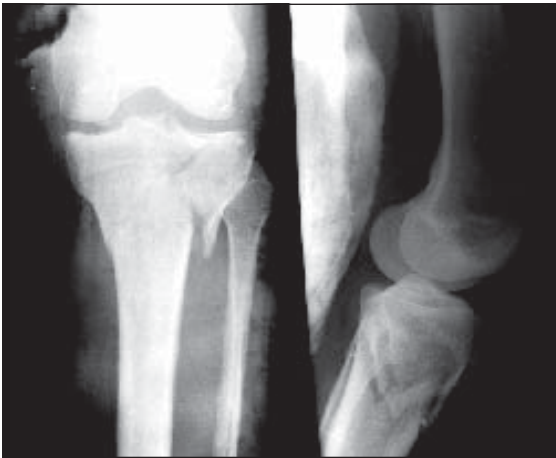

Фіг. 233.

На фіг. 229 – закритий перелом латерального виростка великогомілкової кістки із зміщенням.

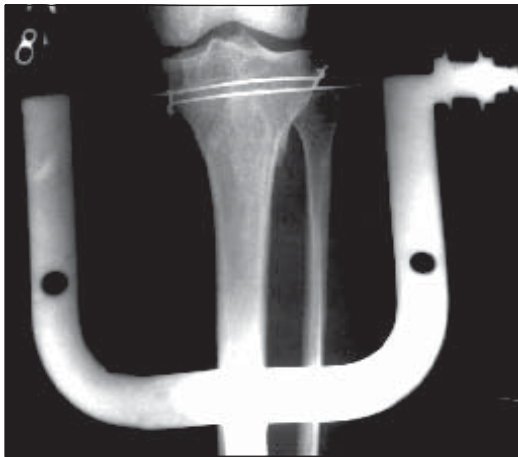
На фіг. 230-232 – лікування у динаміці.

На фіг. 233 – результат лікування через 2 місяці (при-



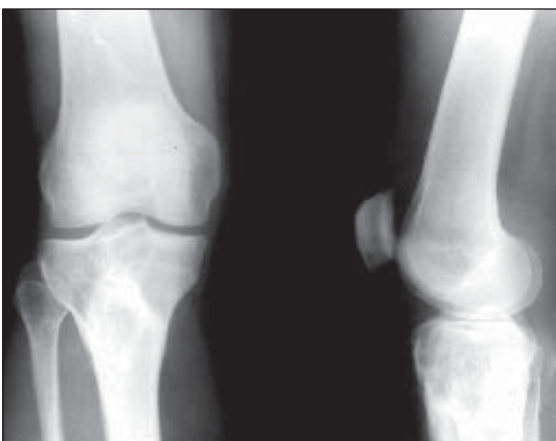**Фіг. 234.**

На фіг. 234 – перелом медіального та латерального виступів великогомілкової кістки із зміщенням.



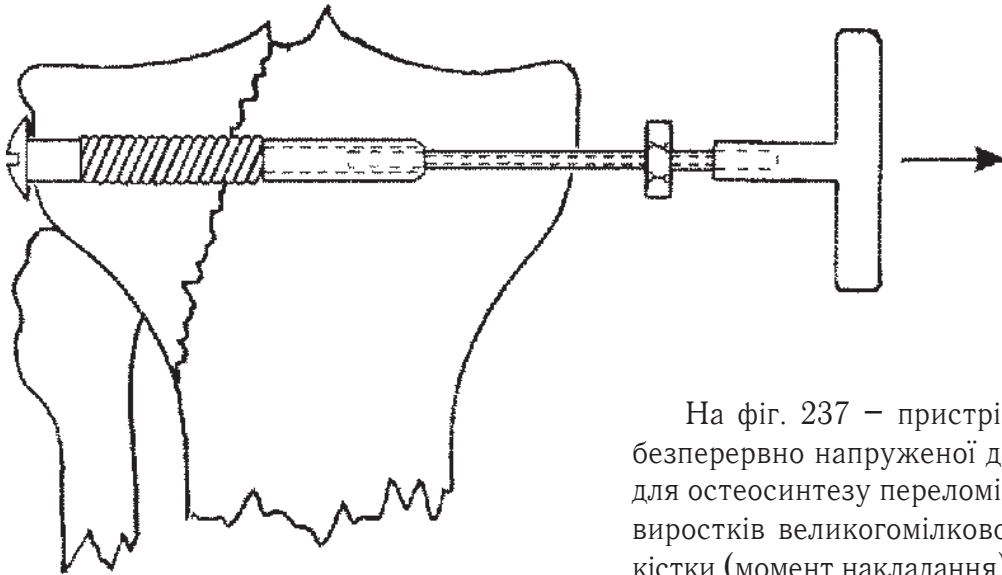
**Фіг. 235.**

На фіг. 235 – процес остеосинтезу.



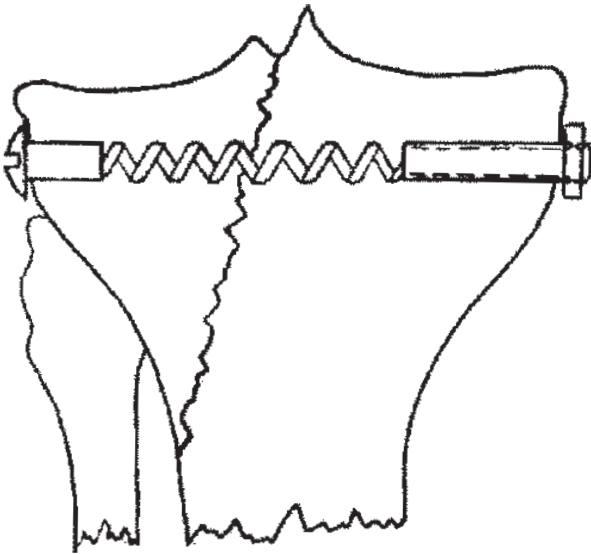
**Фіг. 236.**

На фіг. 236 – результат через 3 місяці (пристрій знято через 2 місяці).



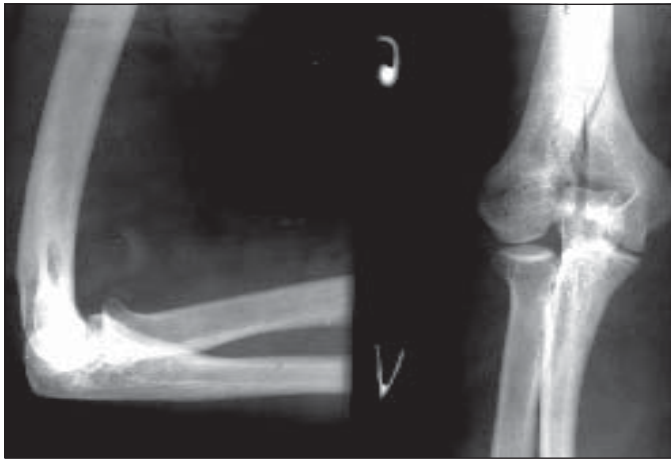Фіг. 237.

На фіг. 237 – пристрій безперервно напруженої дії для остеосинтезу переломів виростків великогомілкової кістки (момент накладання).



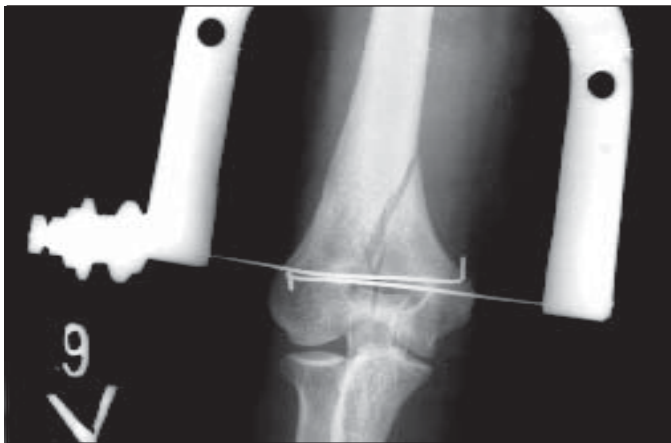Фіг. 238.

На фіг. 238 – пристрій накладено. Розтягнута сталевана пружина забезпечує безперервність компресії.



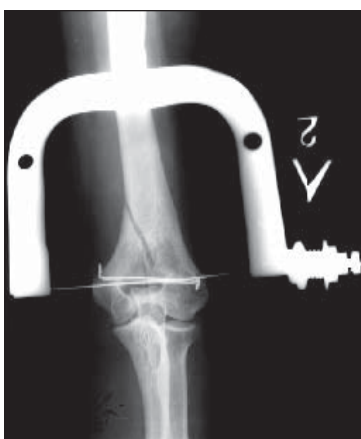
**Фіг. 239.**

На фіг. 239 – закритий внутрішньосуглобовий перелом медіального виростка плечової кістки із зміщенням.

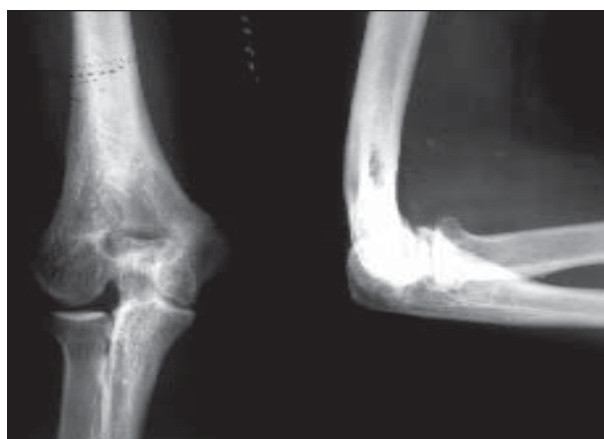

**Фіг. 240.**

На фіг. 240, 241 – процес остеосинтезу.

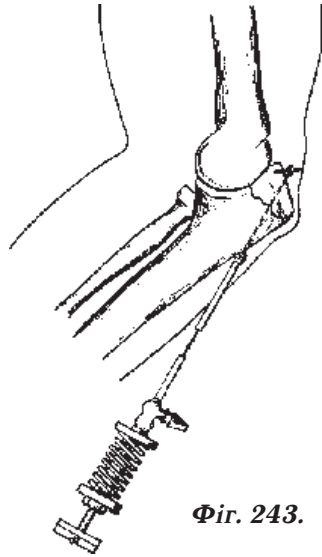


**Фіг. 241.**

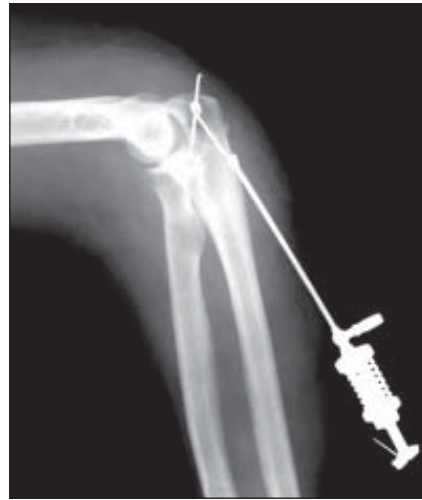

**Фіг. 242.**

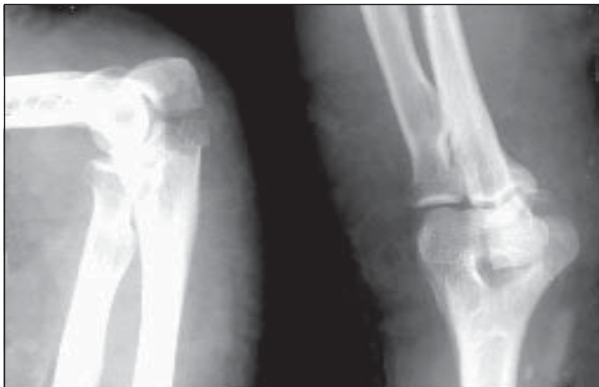На фіг. 242 – результат через 1 місяць, пристрій знято.



Фіг. 243.



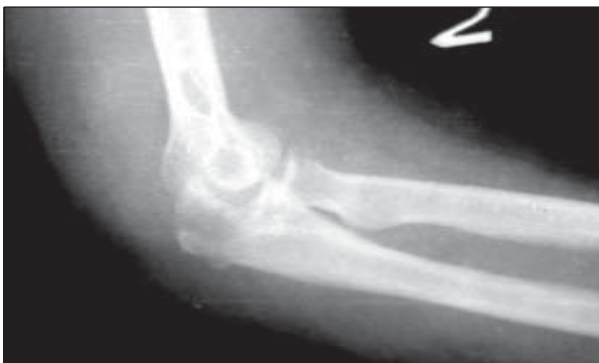Фіг. 245.



Фіг. 244.

На фіг. 243 схематично зображено процес остеосинтезу перелому ліктьового відростка пристроєм безперервно напруженої дії.

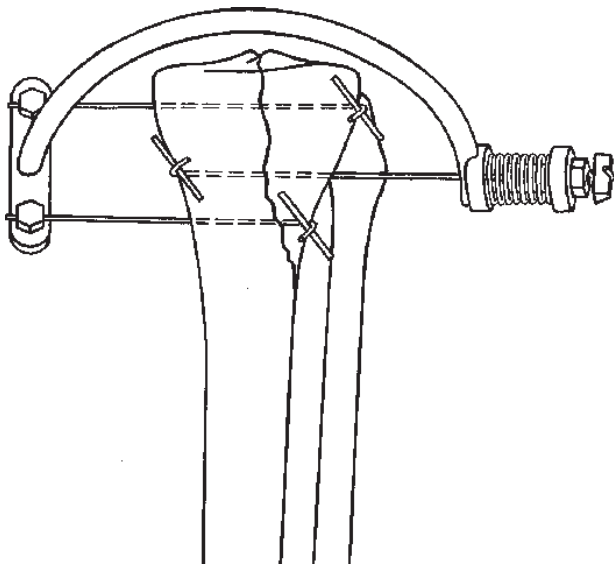
На фіг. 244 – закритий перелом ліктьового відростка із зміщенням.



Фіг. 246.

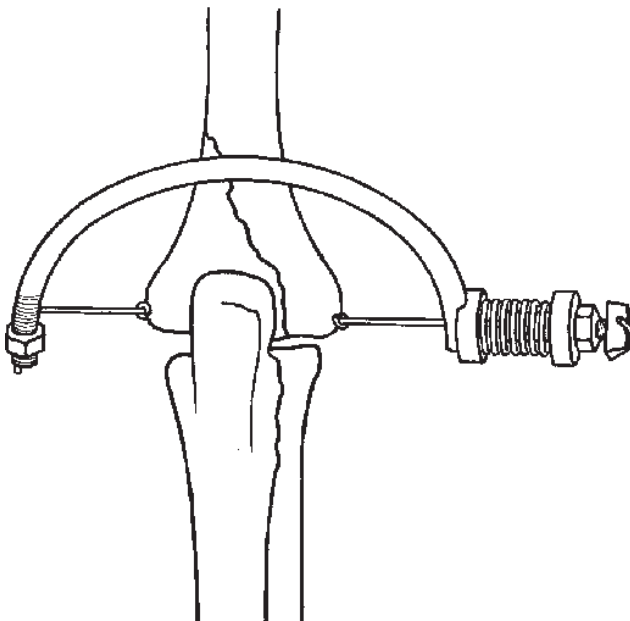
На фіг. 245 – процес остеосинтезу.

На фіг. 246 – результат через 1 місяць, пристрій знято.



Фіг. 247.

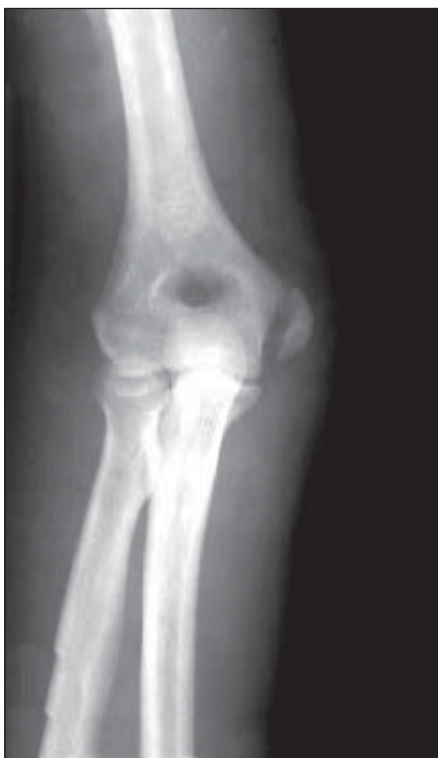На фіг. 247 схематично зображено остеосинтез латерального виступа великогомілкової кістки модифікованим пристроєм безперервно напруженої дії.



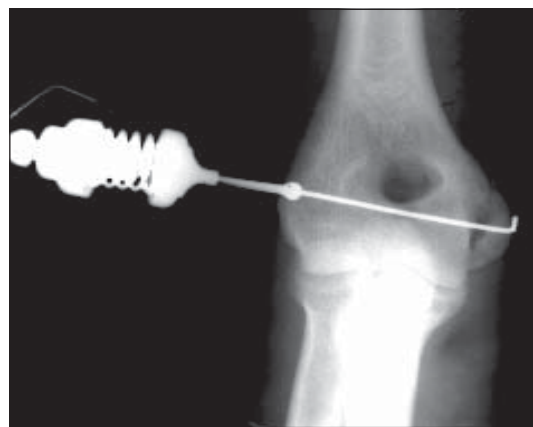
Фіг. 248.

На фіг. 248 схематично зображено пристрій безперервно напруженої дії в процесі лікування перелому внутрішнього виступа плечової кістки.

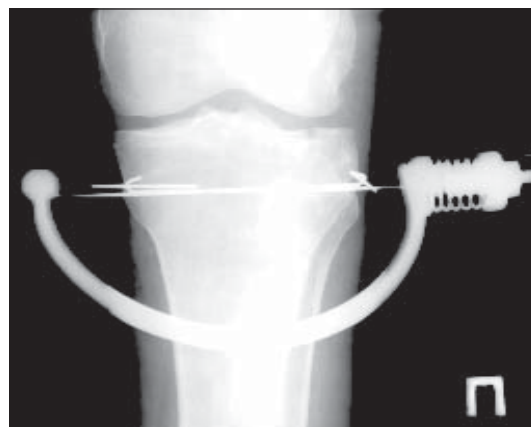




**Fig. 249.**



**Fig. 250.**



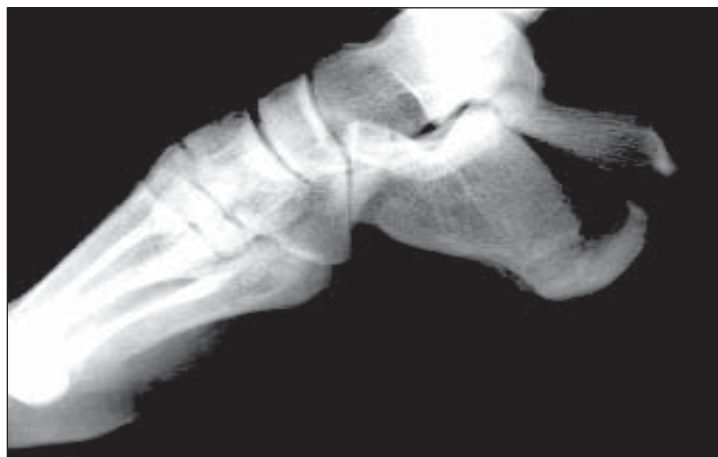**Fig. 251.**

На фіг. 249 – псевдоартроз внутрішнього надвиростка плечової кістки.

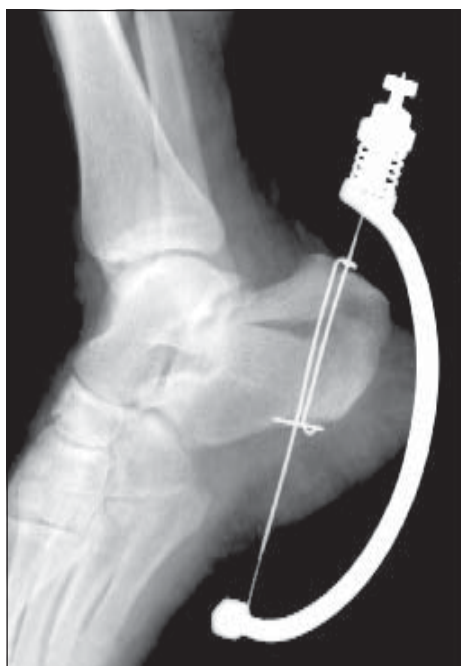На фіг. 250 – накладено пристрій безперервно напруженої дії, зрощення псевдоартрозу через 1,5 місяця.

На фіг. 251 – консолідований перелом зовнішнього виростка великогомілкової кістки.

### Переломи п'яtkової кістки



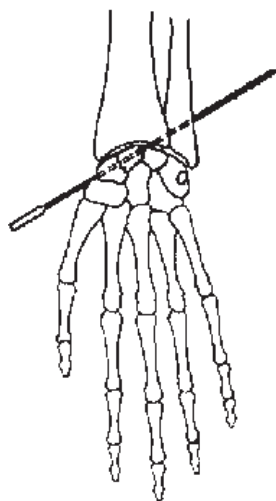
*Fig. 252.*



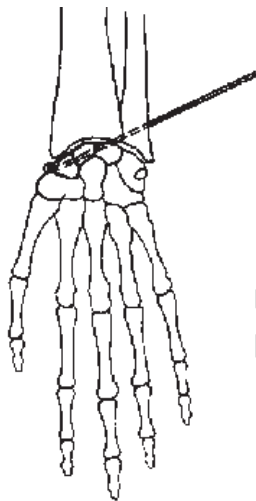
*Fig. 253.*

На фіг. 252 – закритий перелом п'яtkової кістки із зміщенням.

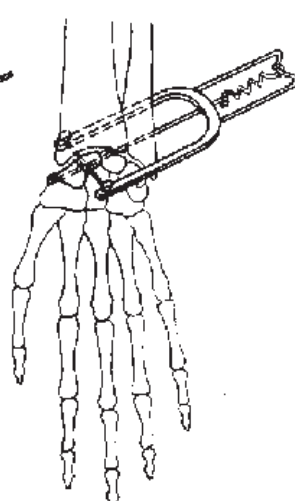
На фіг. 253 – накладено пристрій безперервно напруженої дії.

**Переломи (псевдоартрози) човноподібної кістки**

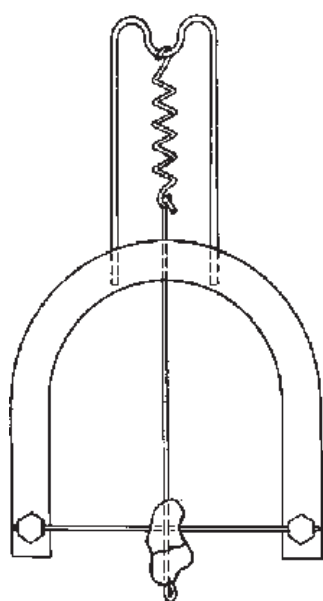
Фіг. 254.



Фіг. 255.



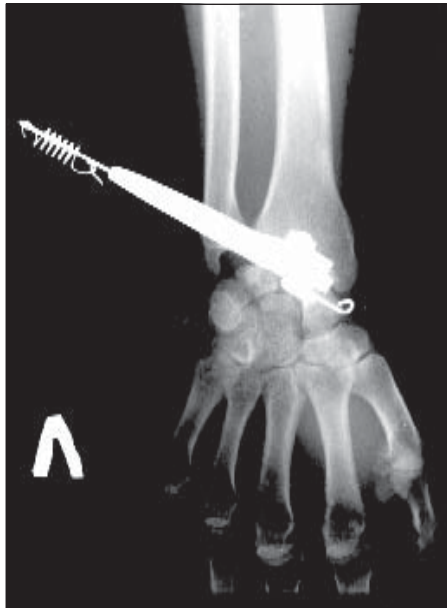Фіг. 256.



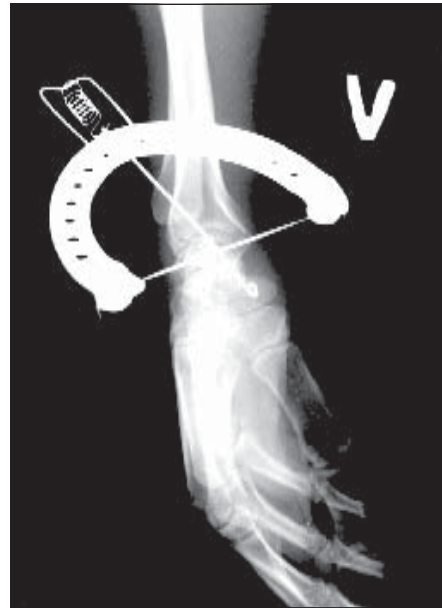Фіг. 257.



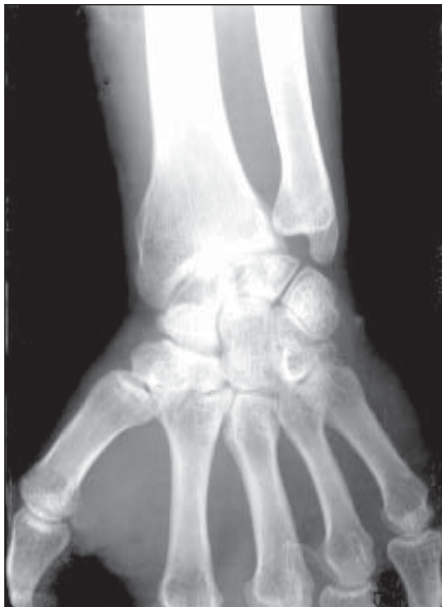На фіг. 254-257 схематично зображено етапи накладання пристрою на перелом (псевдоартроз) човноподібної кістки.



**Fig. 258.**



**Fig. 259.**

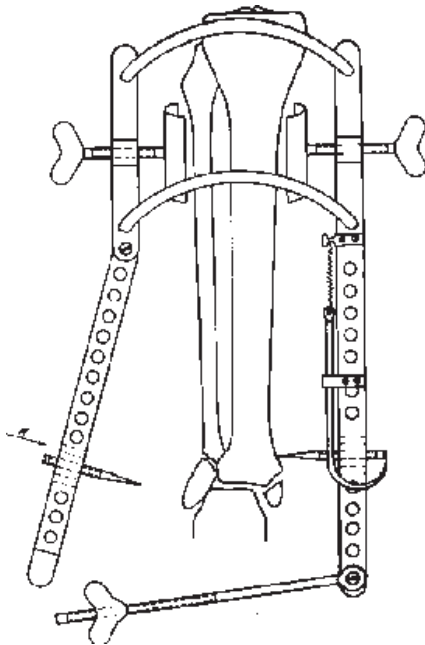


**Fig. 260.**

На фіг. 258, 259 – перелом (псевдоартроз) човноподібної кістки в процесі остеосинтезу.

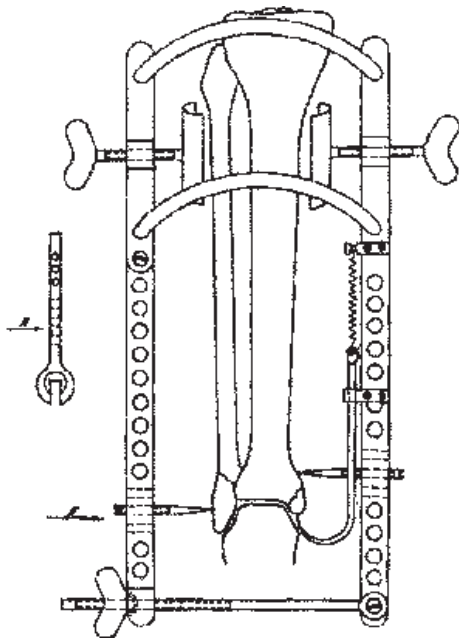
На фіг. 260 – консолідований перелом (псевдоартроз) човноподібної кістки. Зрощення через 2 місяці, пристрій видалено.

### Переломовивихи надступаковогомілкового суглоба



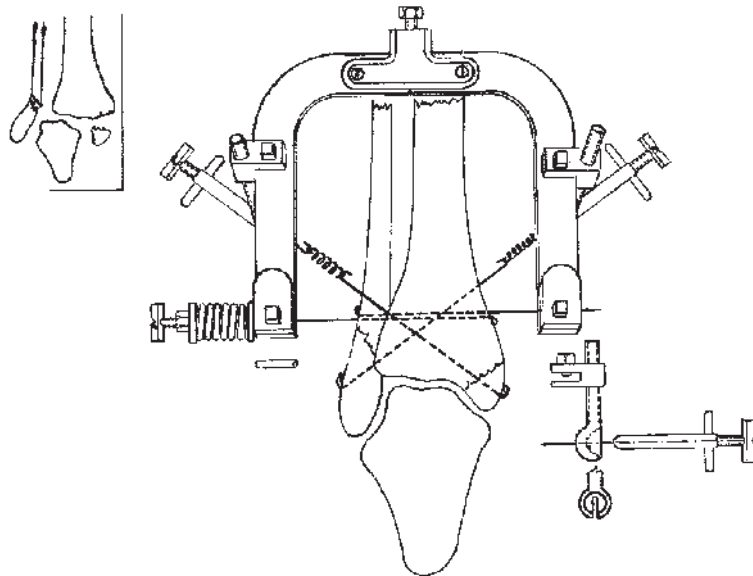
Фіг. 261.

На фіг. 261 – пристрій для закритої репозиції при переломовивихах у ділянці надступаковогомілкового суглоба (1-й етап).

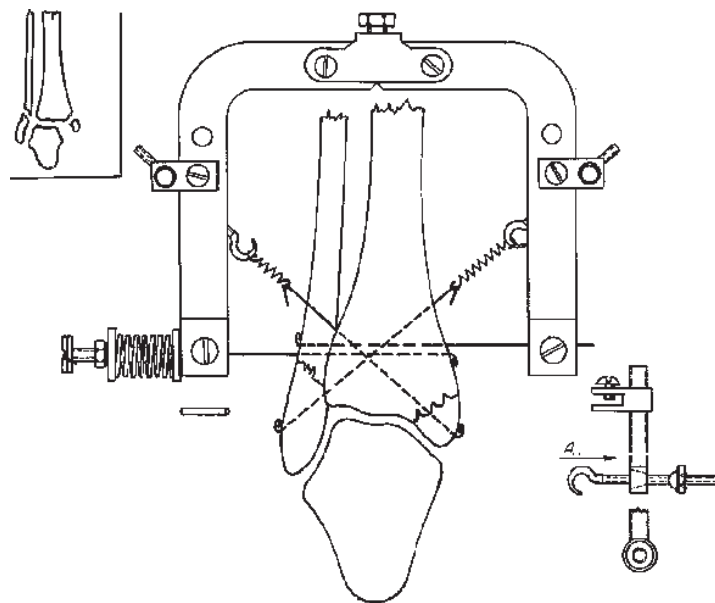


Фіг. 262.

На фіг. 262 – зміщення усунено (2-й етап).



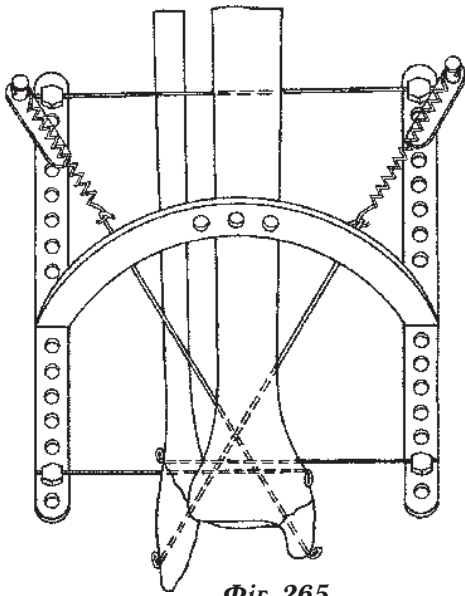
Фіг. 263.



Фіг. 264.

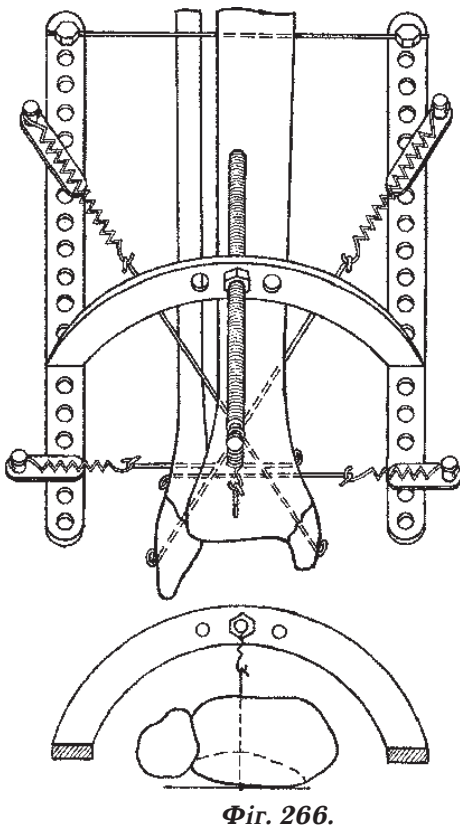
На фіг. 263 – пристрій для остеосинтезу при переломовивихах над-ступаковогомілкового суглоба (варіант № 1).

На фіг. 264 – пристрій для остеосинтезу при переломовивихах над-ступаковогомілкового суглоба (варіант № 2).



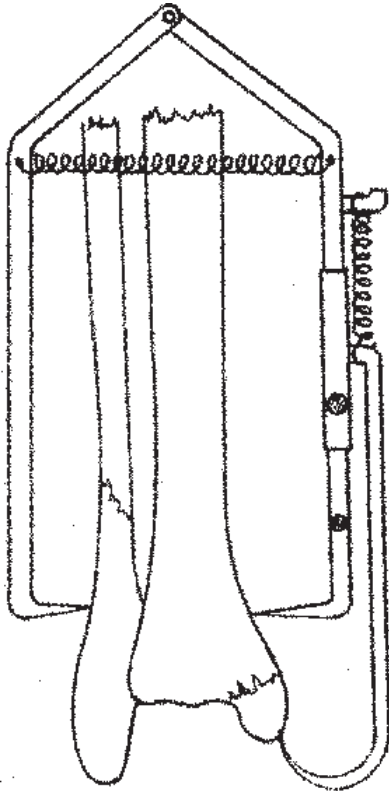
Фиг. 265.

На фіг. 265 – пристрій для остеосинтезу при переломовивихах надступаковогомілкового суглоба (варіант № 3).



Фиг. 266.

На фіг. 266 – пристрій для остеосинтезу при переломовивихах надступаковогомілкового суглоба (варіант № 4).

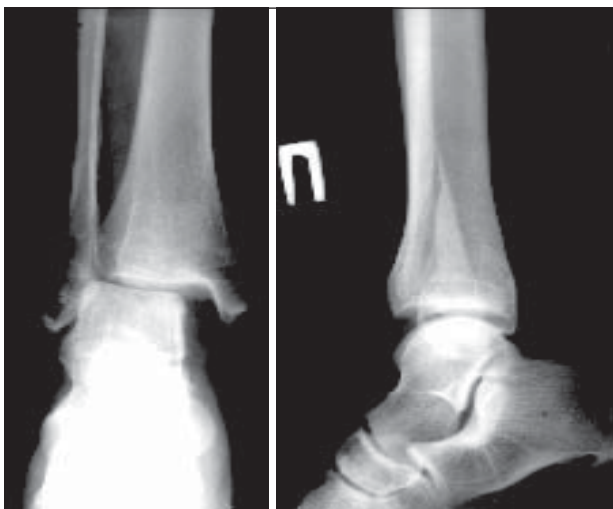


Фіг. 267.

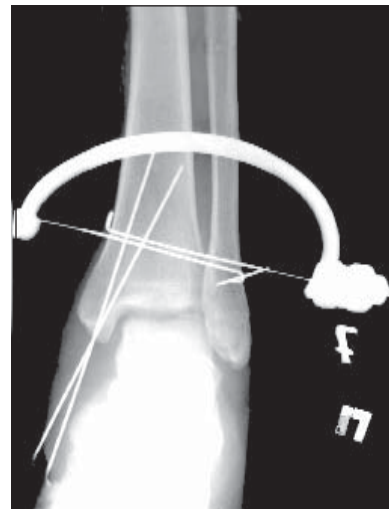
На фіг. 267 – спрощений варіант пристрою для закритої репозиції при переломовивихах надступаковогомілкового суглоба.

На фіг. 268 – пошкодження дистального міжгомількового синдесмозу з підвивихом ступні, перелом медіальної щиколотки.

На фіг. 269 – процес лікування.

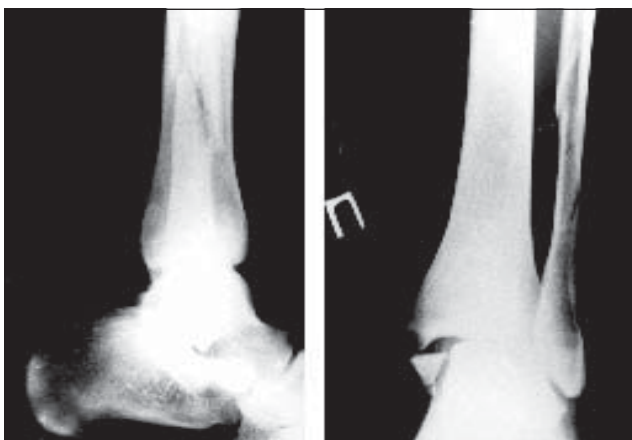


Фіг. 268.



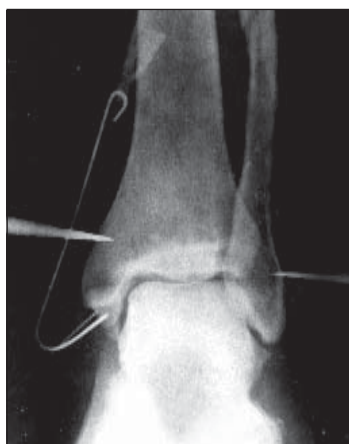
Фіг. 269.





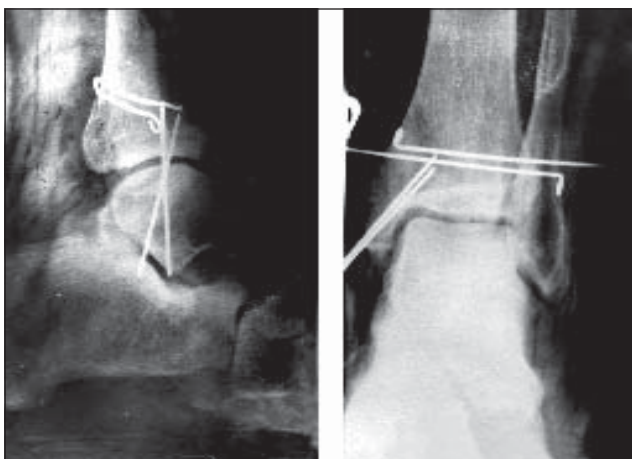
**Fig. 270.**

На фіг. 270 – переломових типу Дююїтрена.



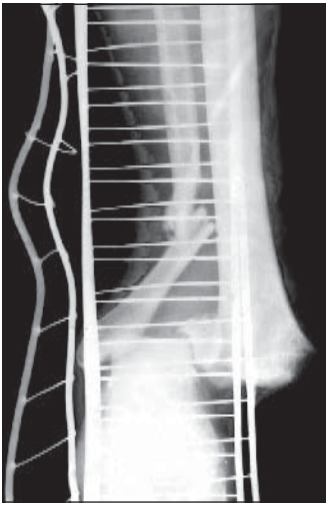
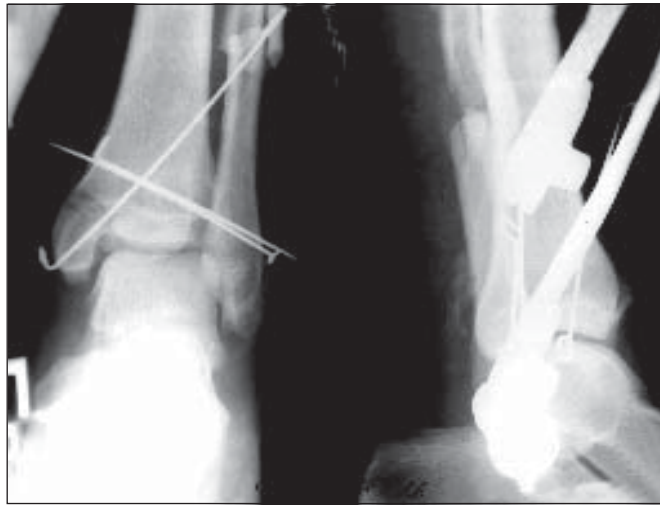
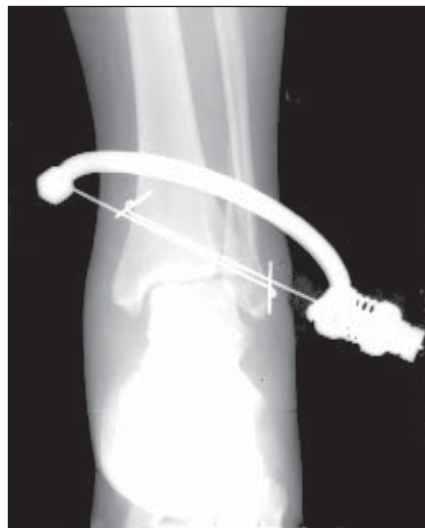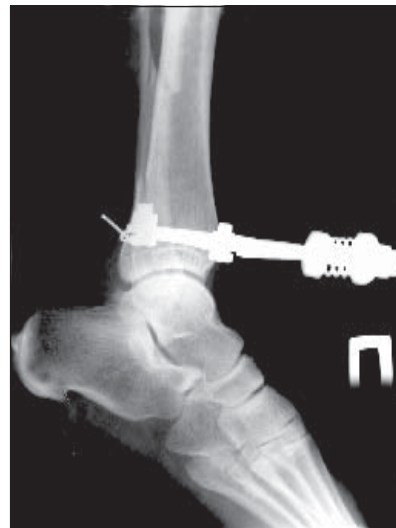**Fig. 271.**

На фіг. 271 – закрита репозиція з використанням пристрою (фіг. 267).



**Fig. 272.**

На фіг. 272 – процес лікування.

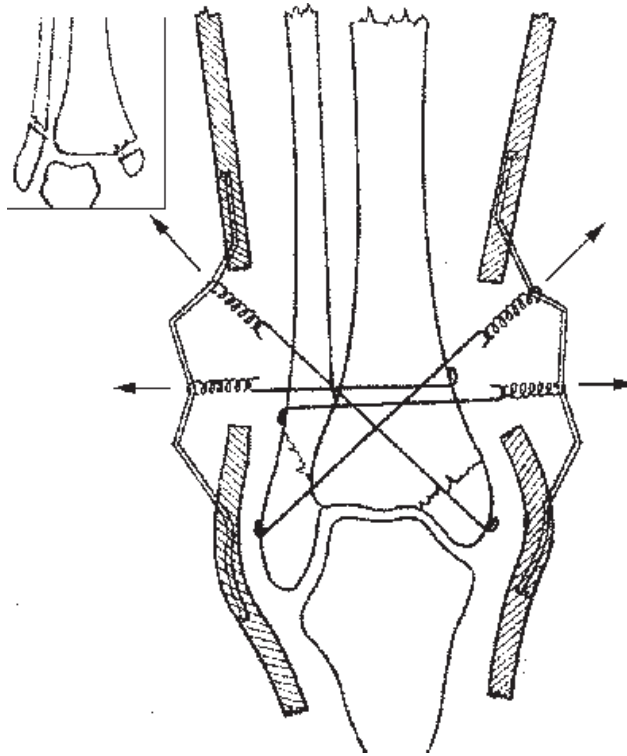
**Fig. 273.****Fig. 274.****Fig. 275.****Fig. 276.**

На фіг. 273 – переломовивих надступаковогомілкового суглоба.

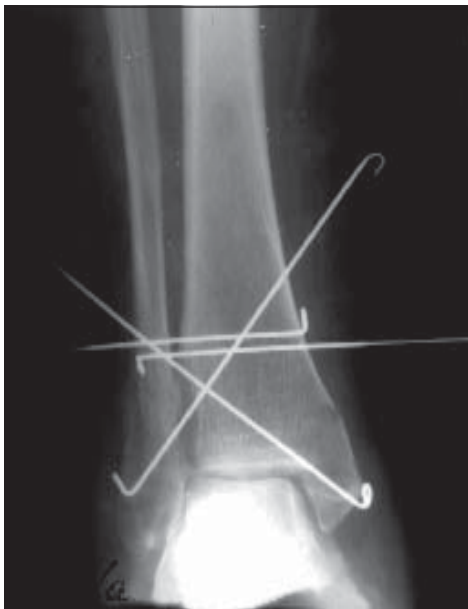На фіг. 274 – той самий хворий у процесі лікування.

На фіг. 275 – процес остеосинтезу (перелом зовнішньої щиколотки, підвивих ступні до зовні).

На фіг. 276 – процес остеосинтезу при переломі заднього краю великогомілкової кістки.



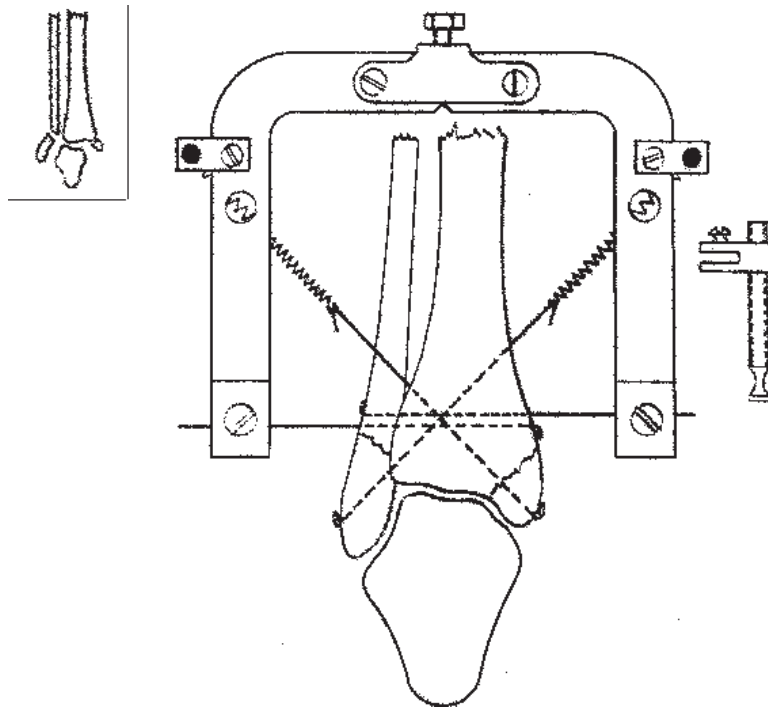
Фіг. 277.



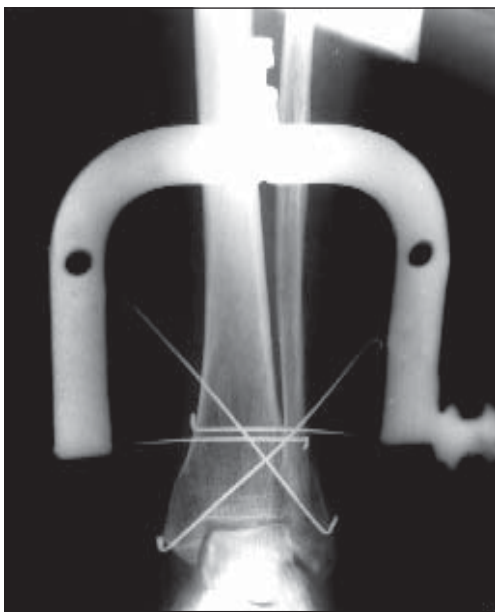
Фіг. 278.

На фіг. 277 – процес остеосинтезу з використанням гіпсової пов'язки як зовнішньої опори.

На фіг. 278 – закрыта репозиція, фіксація спицями з використанням в подальшому гіпсової пов'язки як зовнішньої опори (фіг. 277).



Фіг. 279.



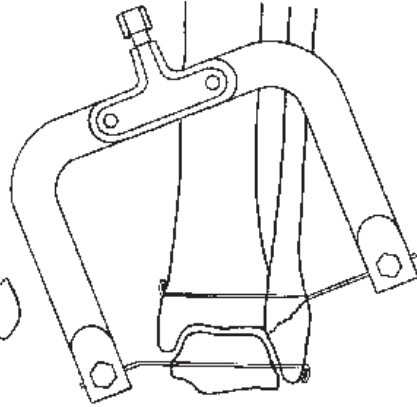
Фіг. 280.

На фіг. 279 – пристрій для остеосинтезу при переломививихах надступаковогомілкового суглоба (варіант № 5).

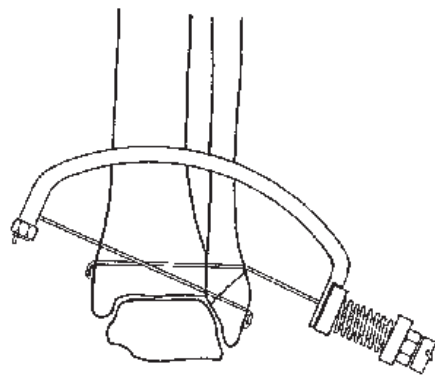
На фіг. 280 – процес остеосинтезу (перелом внутрішньої щиколотки, перелом зовнішньої щиколотки, пошкодження дистального міжгомілкового синдесмозу).



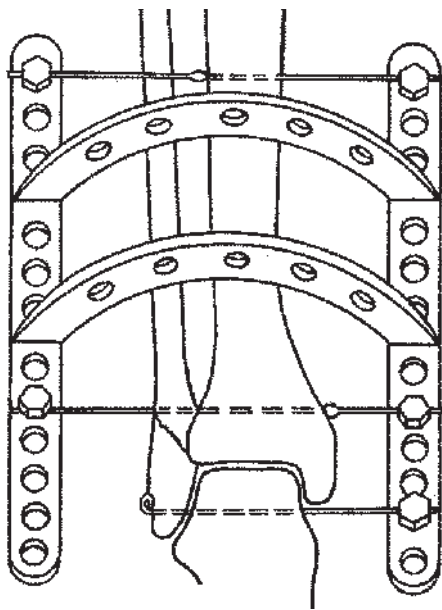
Фіг. 281.



Фіг. 282.



Фіг. 283.



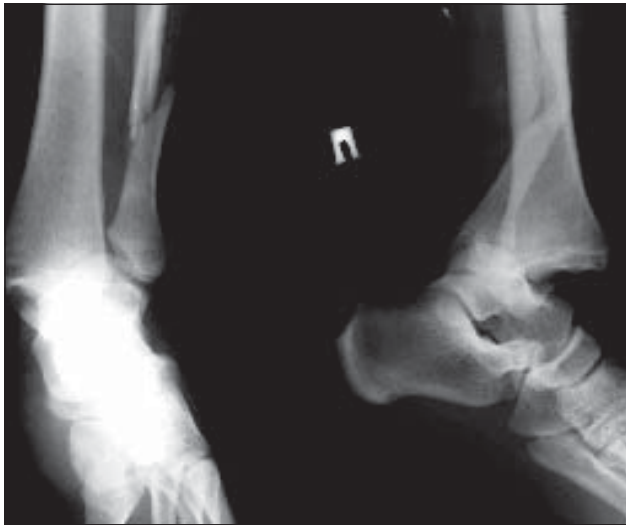Фіг. 284.

На фіг. 281 – застарілий переломових надступаковогомілкового суглоба.

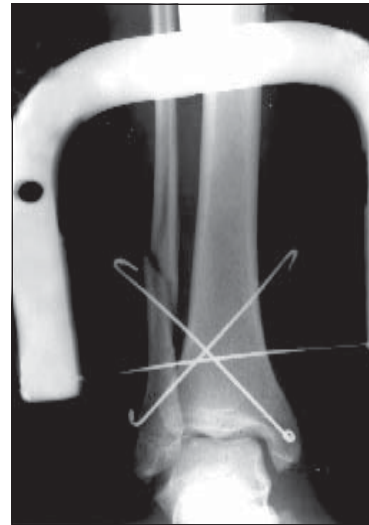
На фіг. 282 – процес репозиції з використанням скоби ЦТО.

На фіг. 283 – наступна фіксація пристроєм безперервно напруженої дії.

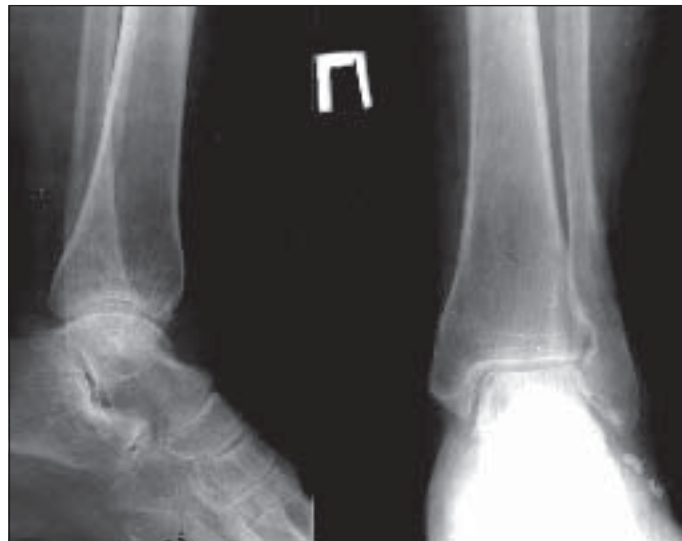На фіг. 284 – репозиційно-фіксаційний пристрій для лікування застарілих переломових надступаковогомілкового суглоба (фіг. 281).



*Фіг. 285.*

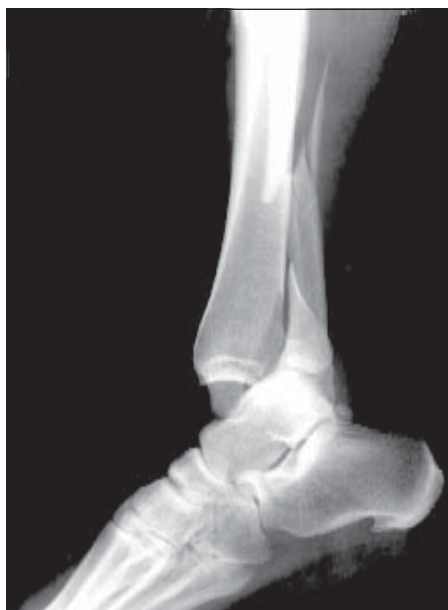

*Фіг. 286.*

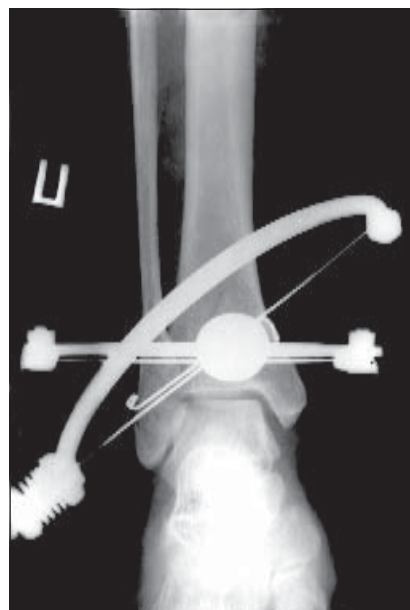


*Фіг. 287.*

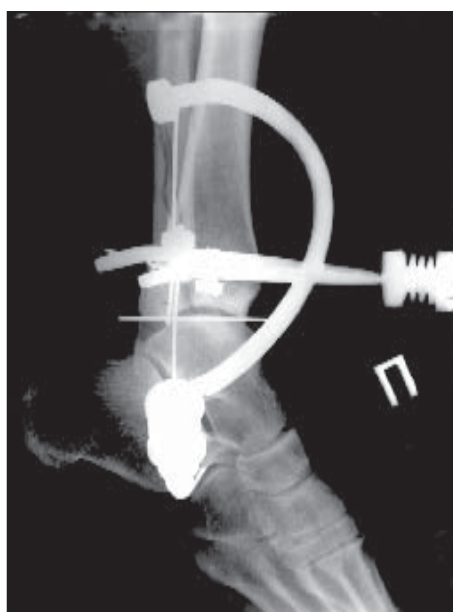
На фіг. 285 – закритий переломовивих надступаковогомілкового суглоба.  
На фіг. 286 – процес остеосинтезу.  
На фіг. 287 – результат лікування через 10 років.



**Фіг. 288.**



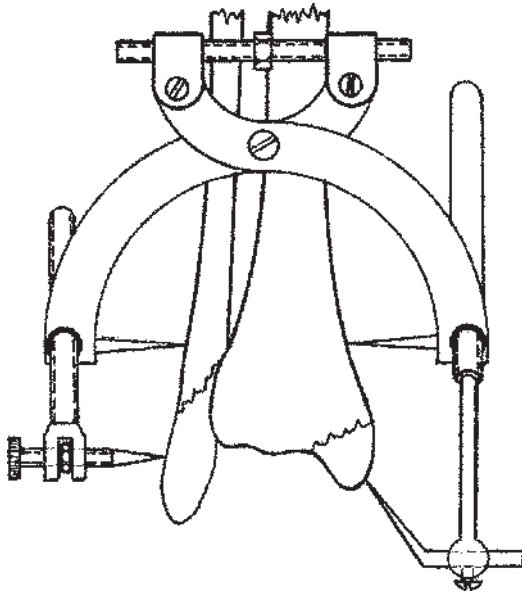
**Фіг. 289.**



**Фіг. 290.**

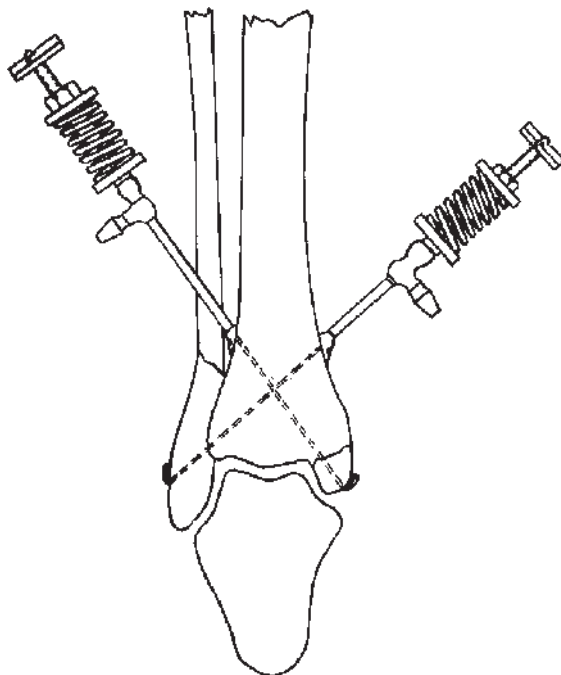
На фіг. 288 – у хворого перелом нижньої третини малогомілкової кістки, пошкодження дистального міжгомількового синдесмозу, перелом заднього краю великогомілкової кістки, вивих ступні дозаду.

На фіг. 289, 290 – процес лікування.



Фіг. 291.

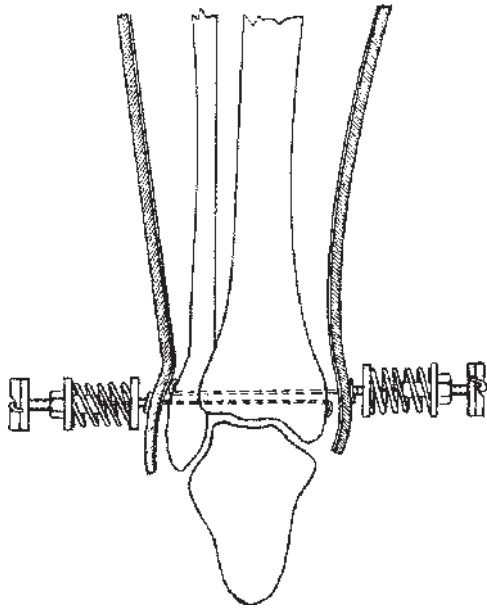
На фіг. 291 – пристрій для репозиції при переломовивихах надступаковогомілкового суглоба.



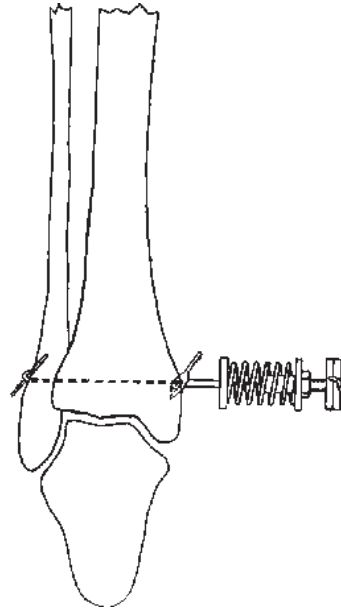
Фіг. 292.

На фіг. 292 – остеосинтез при переломовивихах надступаковогомілкового суглоба з використанням пристрою (фіг. 122).

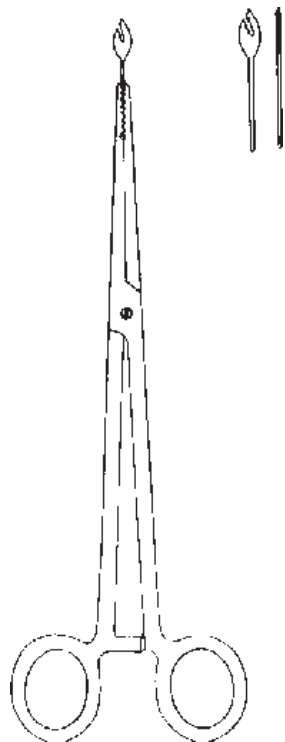




Фиг. 293.



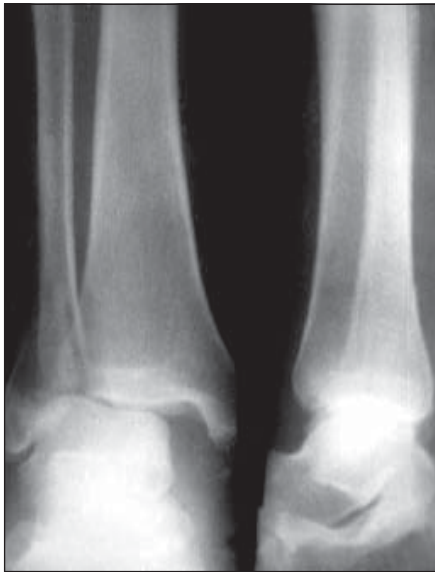Фиг. 294.



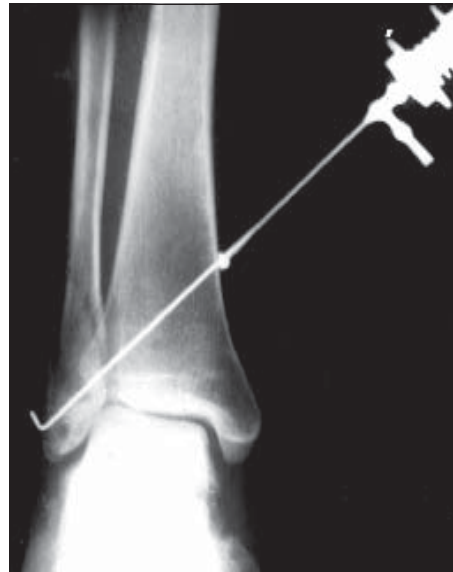Фиг. 295.

На фиг. 293, 294 – модифіковані варіанти остеосинтезу при пошкодженнях дистального міжгомількового синдесмозу.

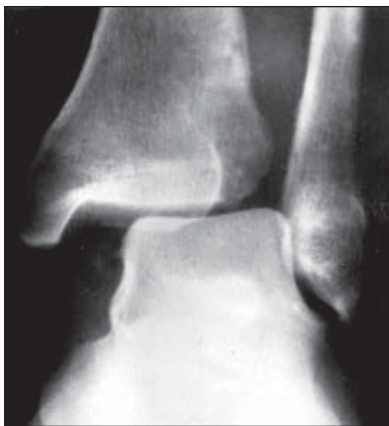На фиг. 295 – опорні площинки.



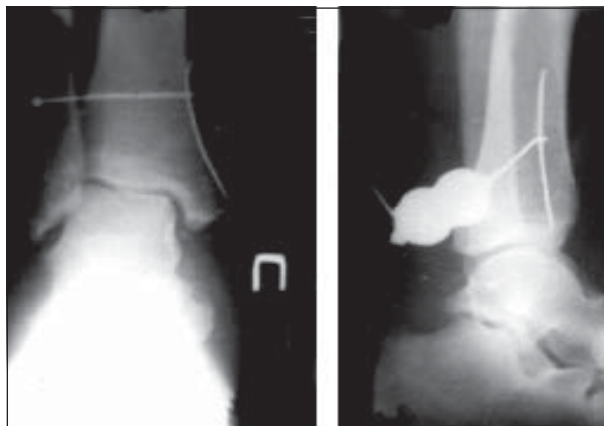
**Фіг. 296.**



**Фіг. 297.**



**Фіг. 298.**



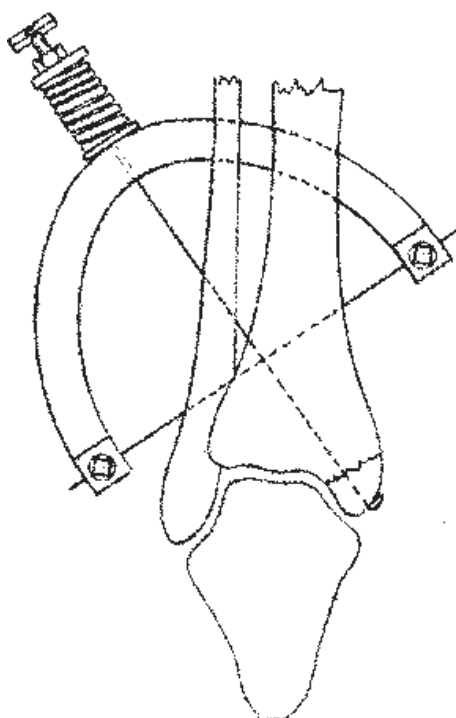
**Фіг. 299.**

На фіг. 296 – перелом латеральної щиколотки із зміщенням, підвивих ступні до зовні.

На фіг. 297 – остеосинтез пристроєм.

На фіг. 298 – пошкодження дистального міжгомількового синдесмозу.

На фіг. 299 – остеосинтез пристроєм.

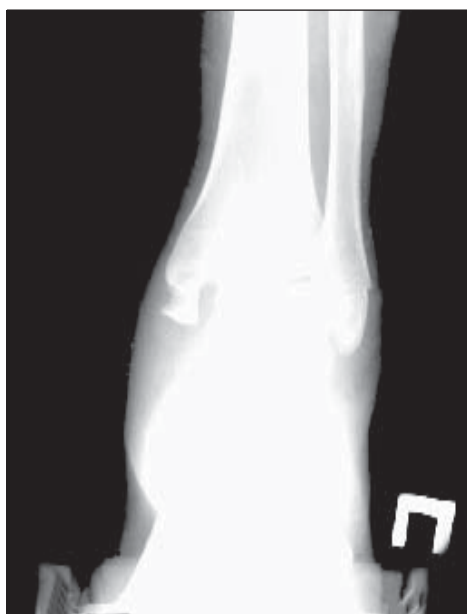

Фіг. 300.

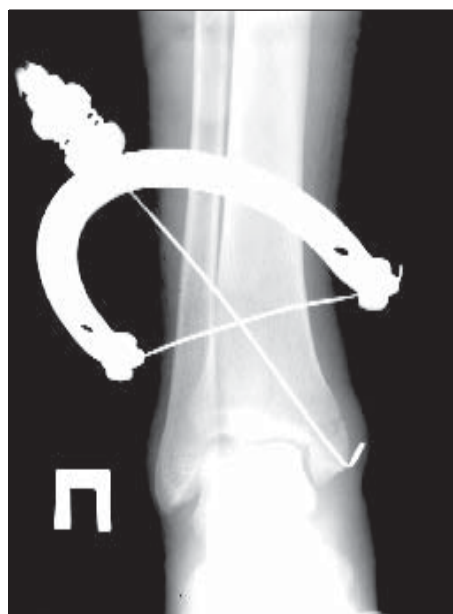На фіг. 300 – пристрій для остеосинтезу переломів (псевдоартрозів) медіальної щиколотки.

На фіг. 301 – закритий ізольований перелом медіальної щиколотки із зміщенням.

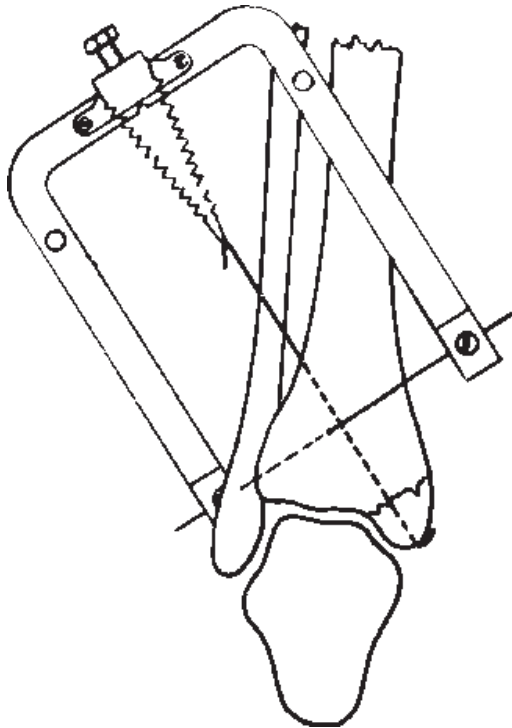
На фіг. 302 – остеосинтез пристроєм.



Фіг. 301.



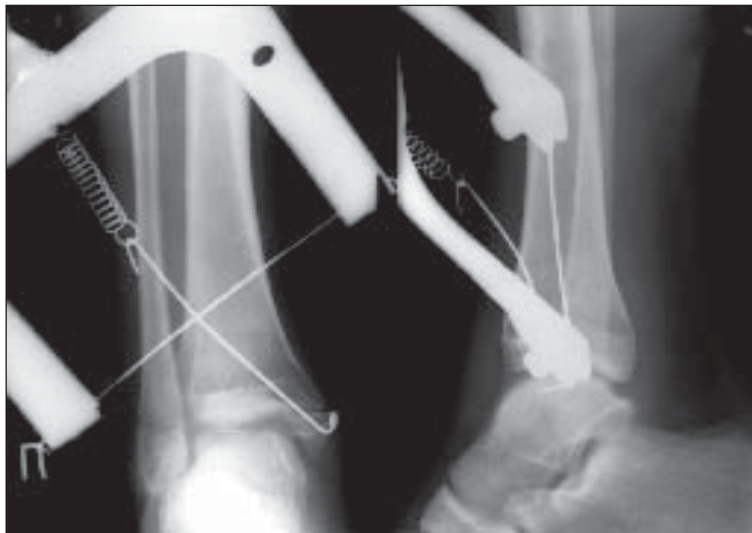Фіг. 302.



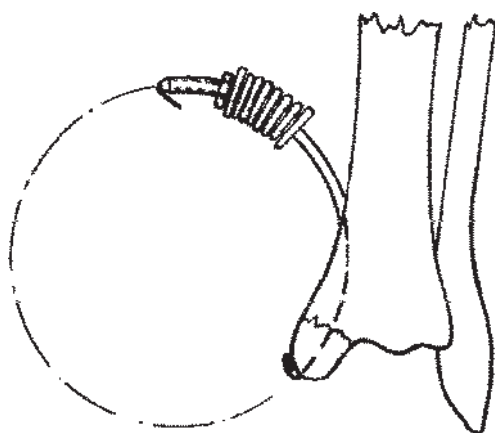
На фіг. 303 – модифікований пристрій для остеосинтезу переломів (псевдоартрозів) медіальної щиколотки.

На фіг. 304 – остеосинтез пристроєм.

**Фіг. 303.**

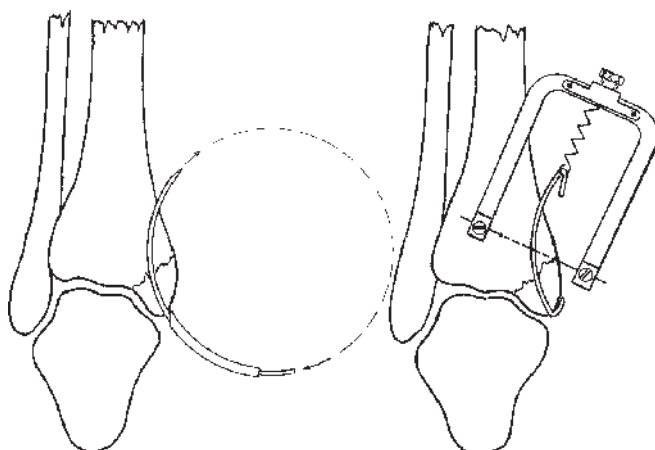


**Фіг. 304.**



Фіг. 305.

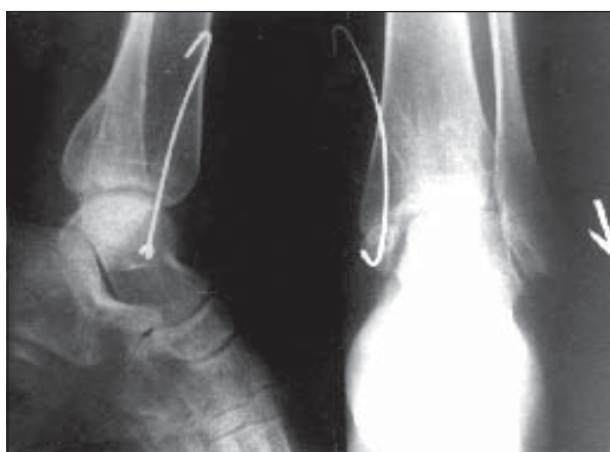На фіг. 305 – пристрій для остеосинтезу переломів (псевдоартрозів) медіальної щиколотки.



Фіг. 306.

Фіг. 307.

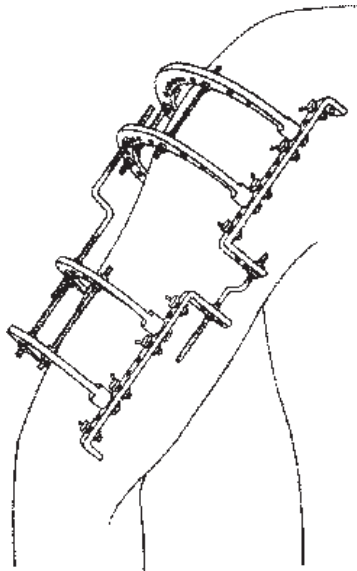
На фіг. 306, 307 – модифікований варіант пристрою для остеосинтезу переломів (псевдоартрозів) медіальної щиколотки.



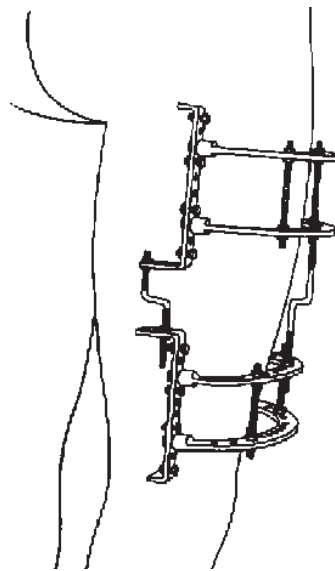
Фіг. 308.

На фіг. 308 – консолідований псевдоартроз медіальної щиколотки, результат через 2 місяці.

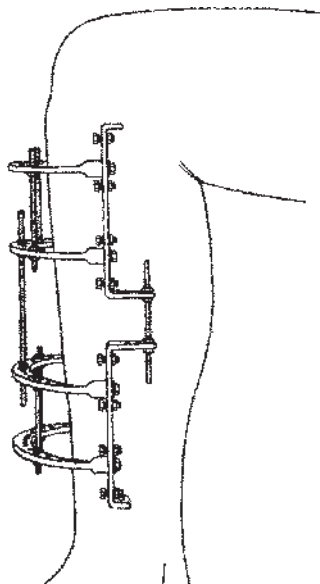
РОЗДІЛ 4.  
**ПОЗАВОГНИЩЕВИЙ КОМПРЕСІЙНО-ДИСТРАКЦІЙНИЙ  
ОСТЕОСИНТЕЗ**



**Фіг. 309.**

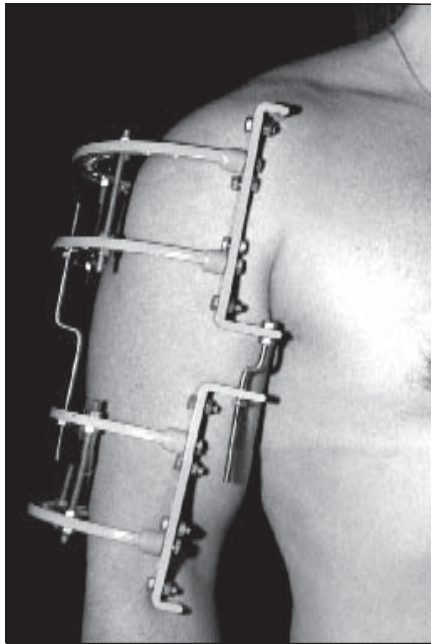


**Фіг. 310.**

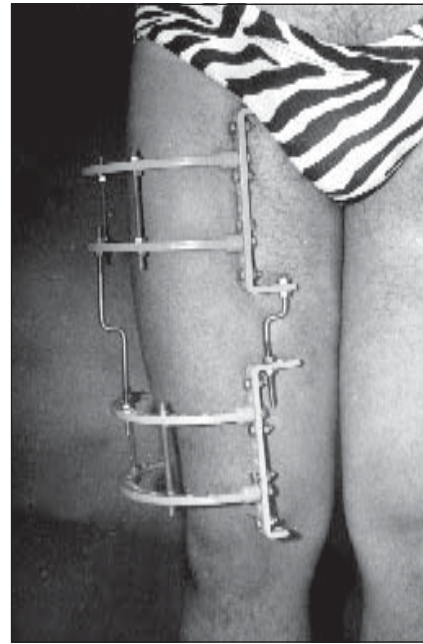


**Фіг. 311.**

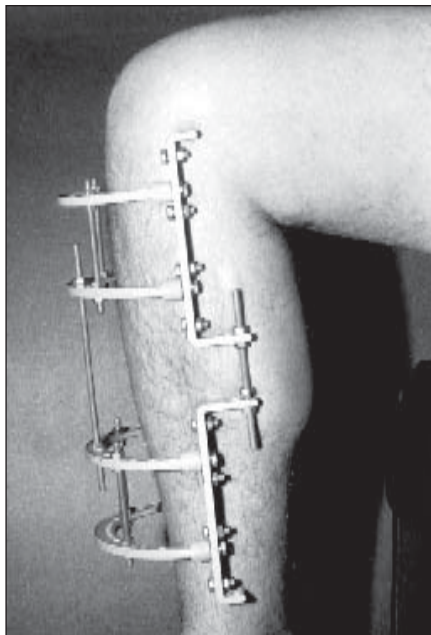
Компресійно-дистракційний площинний апарат зовнішньої фіксації для остеосинтезу діафізарних переломів (псевдоартрозів) плечової (фіг. 309), стегнової (фіг. 310) та великогомілкової (фіг.311) кісток.



**Фіг. 312.**

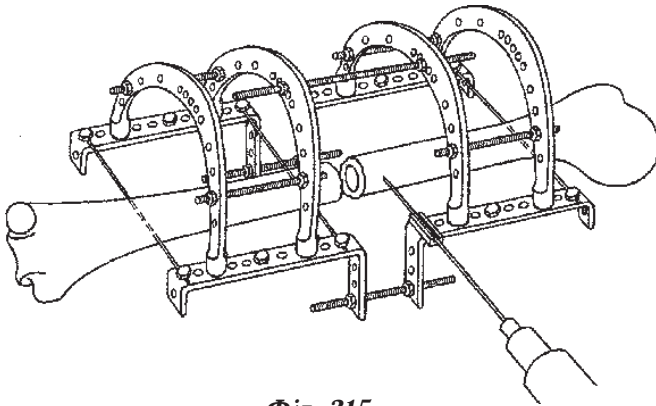


**Фіг. 313.**

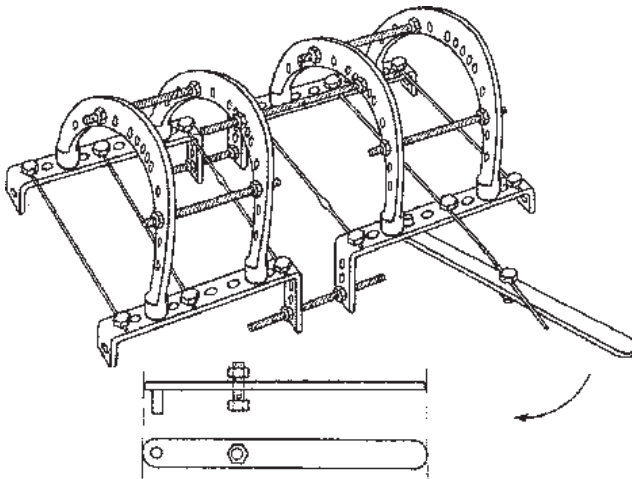


**Фіг. 314.**

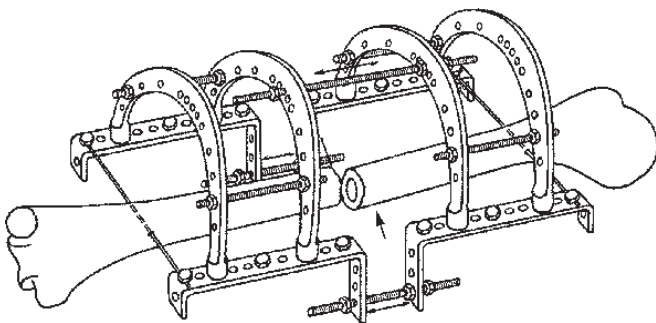
Компресійно-дистракційний площинний апарат для остеосинтезу діафізарних переломів (псевдоартрозів) плечової (фіг. 312), стегнової (фіг. 313) та великогомілкової (фіг.314) кісток.

**Фіг. 315.**

На фіг. 315 – процес проведення спиці Кіршнера за допомогою напрямовувача.

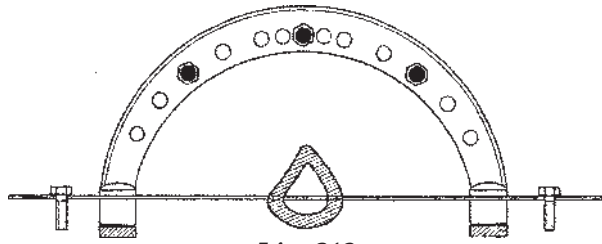
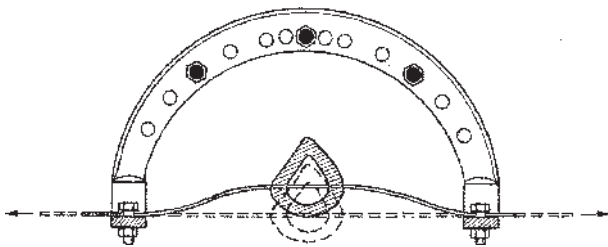
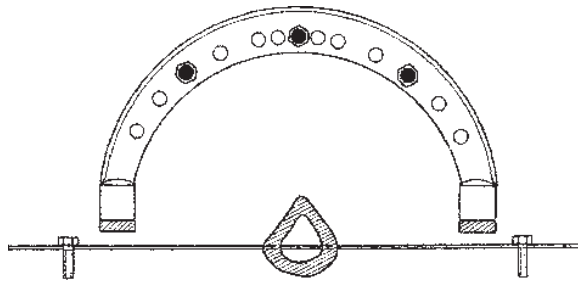
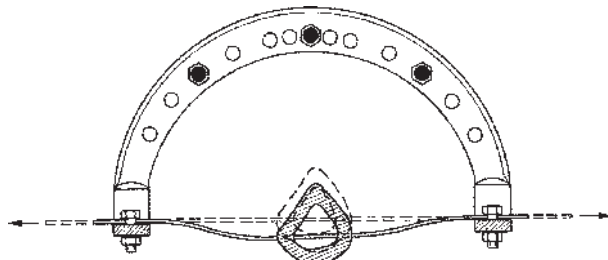
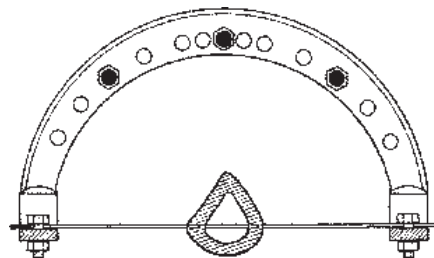
**Фіг. 316.**

На фіг. 316 – процес натягнення спиці Кіршнера за допомогою ключа.

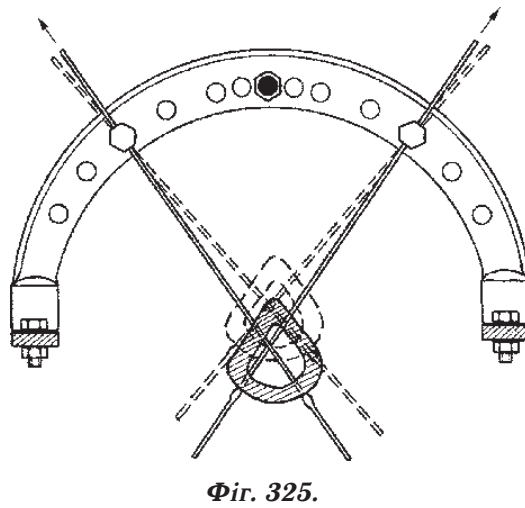
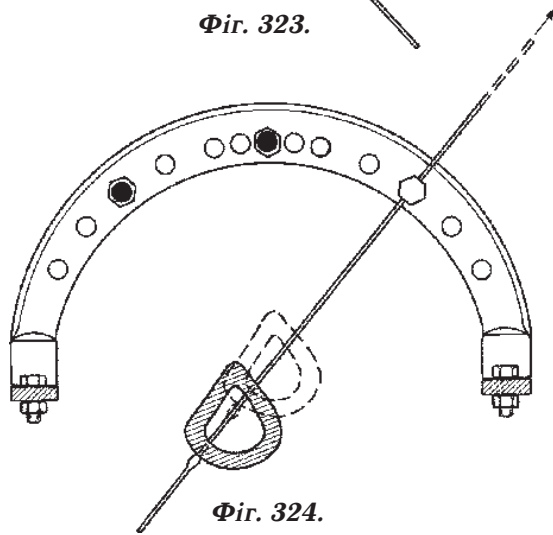
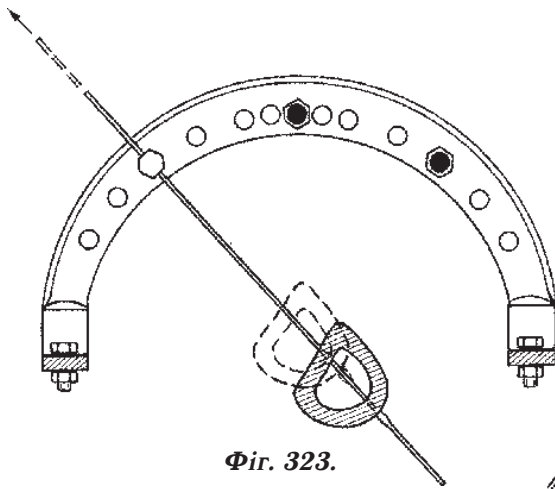
**Фіг. 317.**

На фіг. 317 – процес попередньої репозиції відламків.

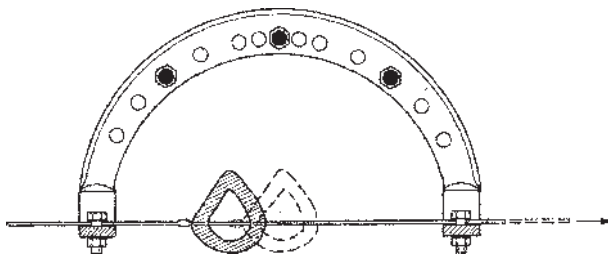


**Fig. 318.****Fig. 319.****Fig. 320.****Fig. 321.****Fig. 322.**

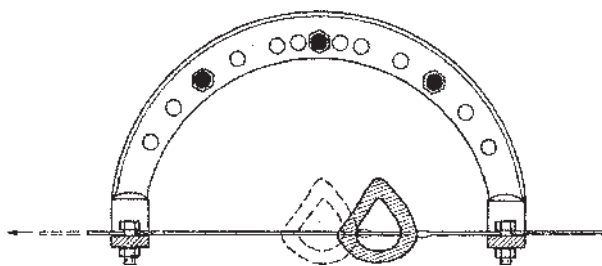
На фіг. 318-322 схематично зображено процес репозиції відламків методом натягнення спиці з використанням автономних ресурсів, закладених у конструкцію площинного компресійно-дистракційного апарата.



На фіг. 323-325 схематично зображено процес репозиції відламків з використанням спиць Кіршнера з упорами.



Фіг. 326.




Фіг. 327.

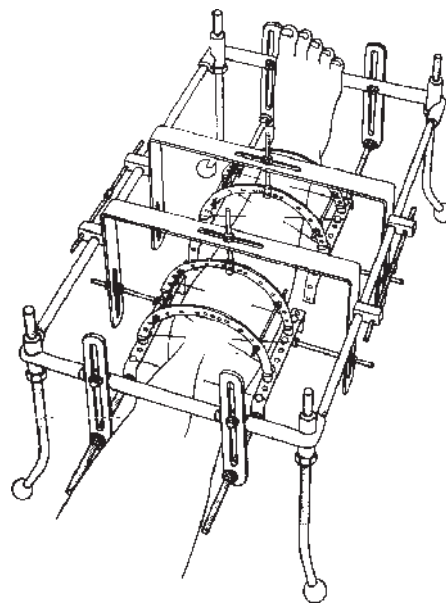
На фіг. 326, 327 схематично зображено процес репозиції відламків у боковому напрямку з використанням спиць Кіршнера з упорами.

На фіг. 328, 329 – процес одномоментної репозиції з використанням репозиційного пристрою в умовах накладеного компресійно-дистракційного площинного апарата.

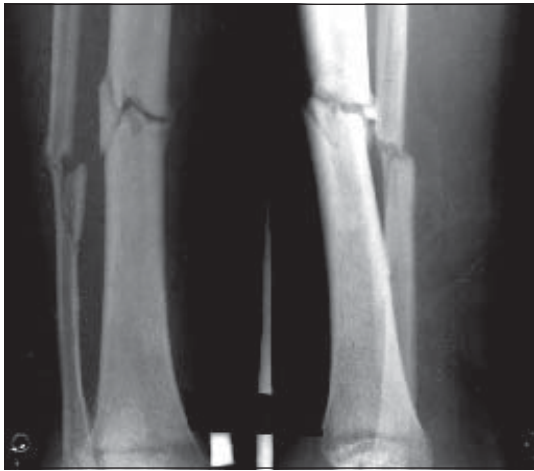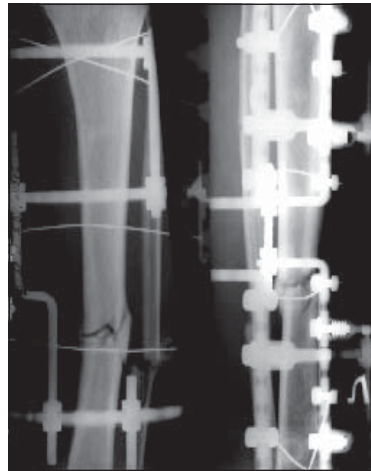
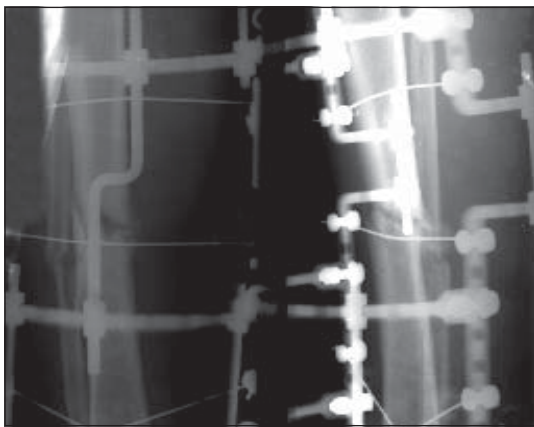
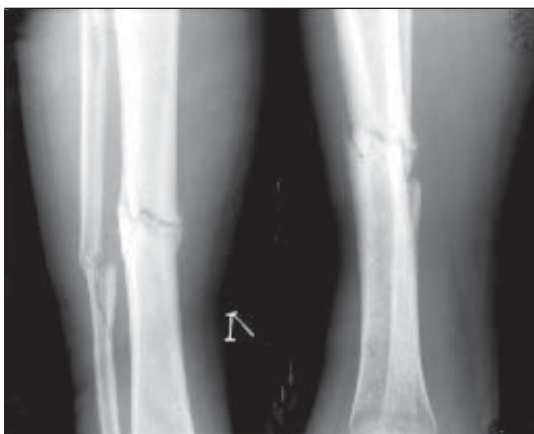Сам процес репозиції відбувається безпосередньо в рентгенокабінеті протягом 40-60 хвилин. Після досягнення репозиції площинний апарат та репозиційний пристрій роз'єднують.



Фіг. 328.



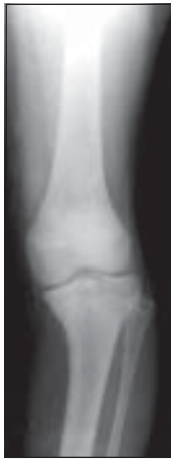Фіг. 329.

*Фіг. 330.**Фіг. 331.**Фіг. 332.**Фіг. 333.*

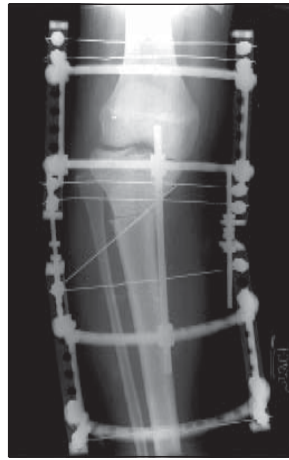
На фіг. 330 – псевдоартроз великогомілкової кістки на рівні середньої третини.

На фіг. 331, 332 – процес остеосинтезу площинним компресійно-дистракційним апаратом.

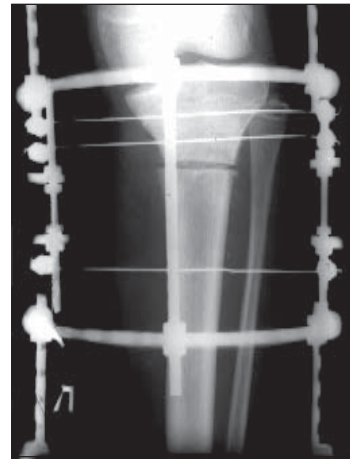На фіг. 333 – консолідований перелом, результат через 2 місяці.



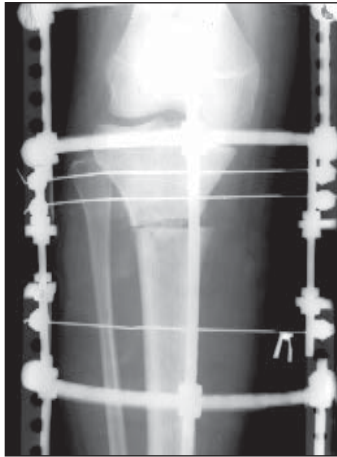
Фіг. 334.



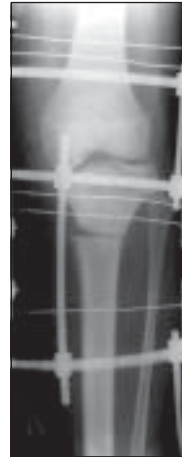Фіг. 335.



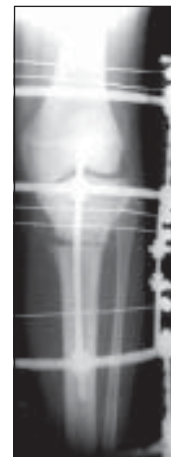Фіг. 336.



Фіг. 337.



Фіг. 338.

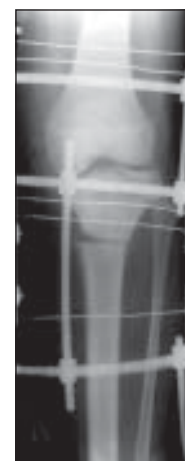

Фіг. 339.

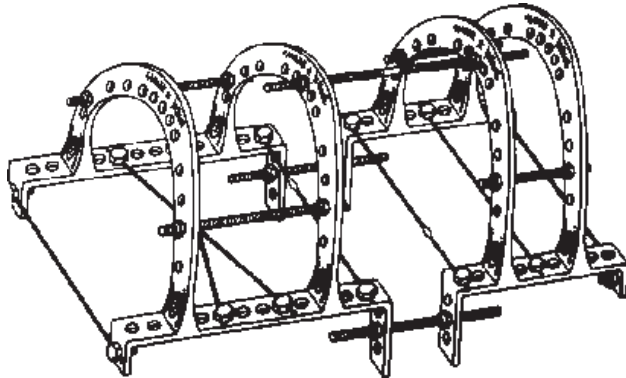
На фіг. 334 – порушення осі кінцівки з варусним її відхиленням (*genu varum*).

На фіг. 335 – проведена коригувальна остеотомія з накладанням площинного компресійно-дистракційного апарата.

На фіг. 336-340 – поступове апаратне усунення варусного відхилення кінцівки з одночасним вирощуванням клиноподібного кісткового регенерату.

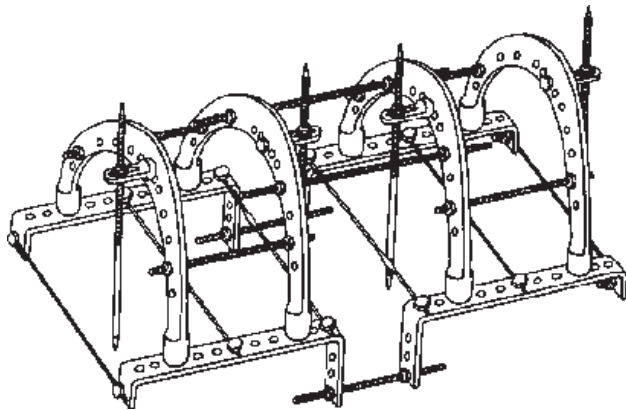


Фіг. 340.



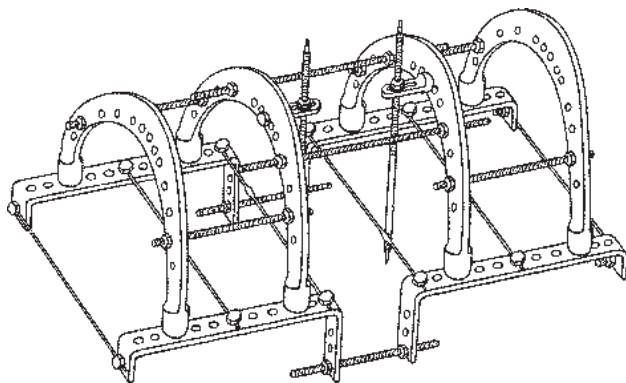
Фіг. 341.

На фіг. 341 – площинний компресійно-дистракційний апарат у спицевому варіанті.



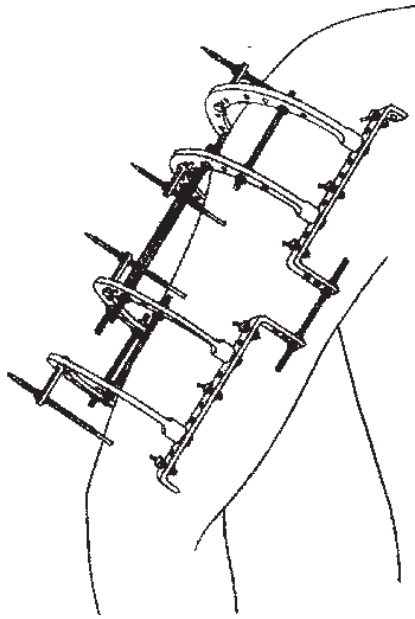
Фіг. 342.

На фіг. 342 – площинний компресійно-дистракційний апарат у стержне-спицевому варіанті (чотири стержні).

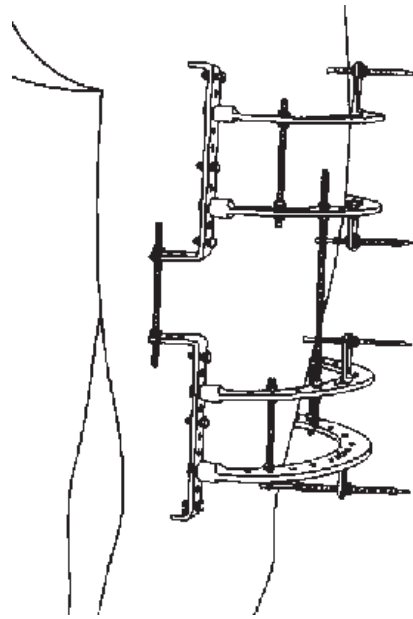


Фіг. 343.

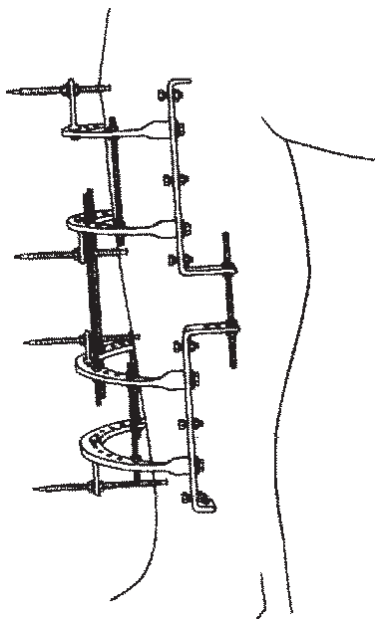
На фіг. 343 – площинний компресійно-дистракційний апарат у стержне-спицевому варіанті (два стержні).



**Фиг. 344.**

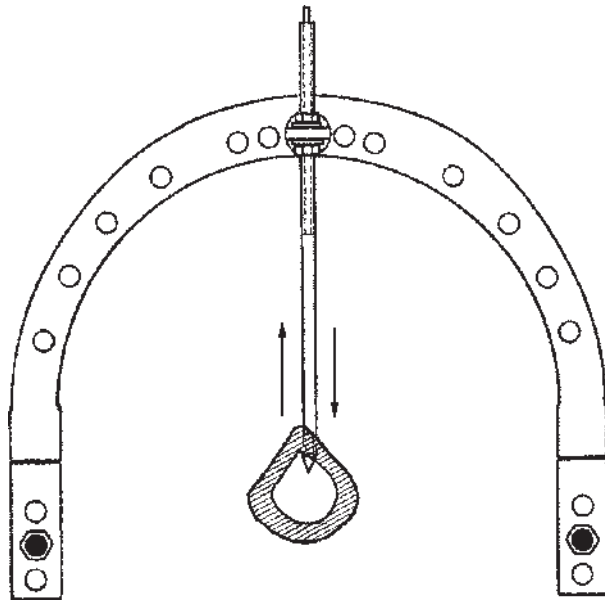


**Фиг. 345.**

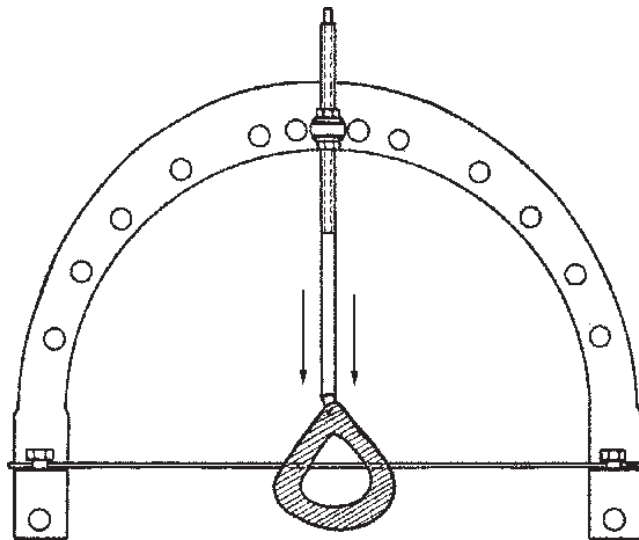


**Фиг. 346.**

На фиг. 344-346 – площинний компресійно-дистракційний апарат у спице-стержневому варіанті, накладений на плече, стегно і гомілку.



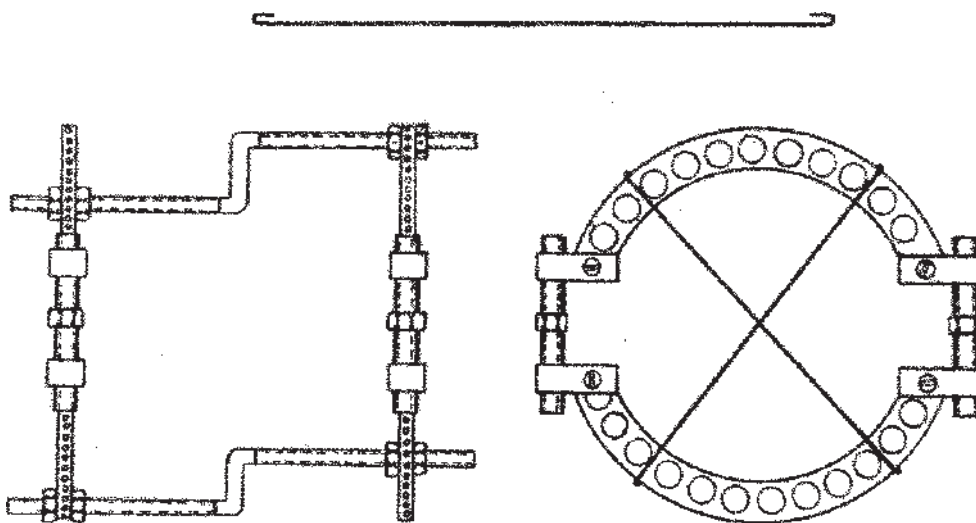
Фіг. 347.



Фіг. 348.

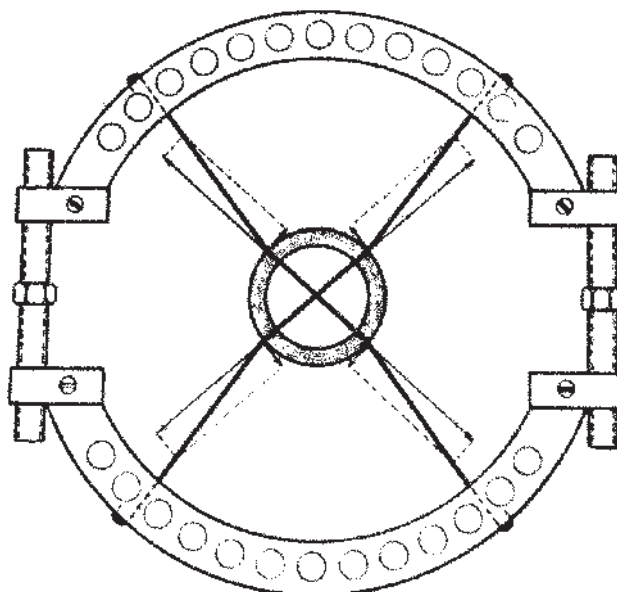
На фіг. 347, 348 схематично зображено процес репозиції з використанням автономних ресурсів, закладених у конструкцію площинного компресійно-дистракційного апарата в спице-стержневому варіанті.





Фіг. 349.

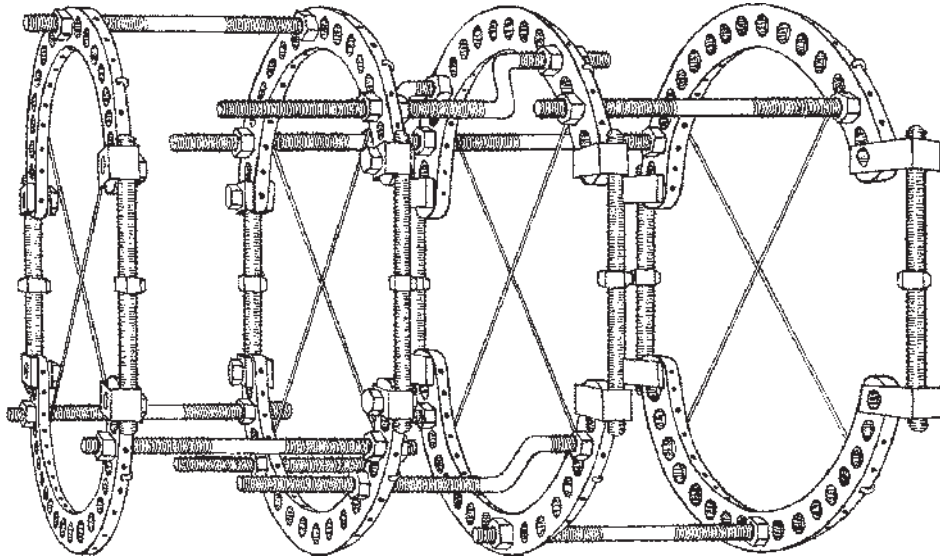
Фіг. 350.




Фіг. 351.

На фіг. 349, 350 – спицевий компресійно-дистракційний апарат, скомпонуваний з двох кілець.

На фіг. 351 – модель системи “кільце-спиця-кістка”.




Фіг. 352.

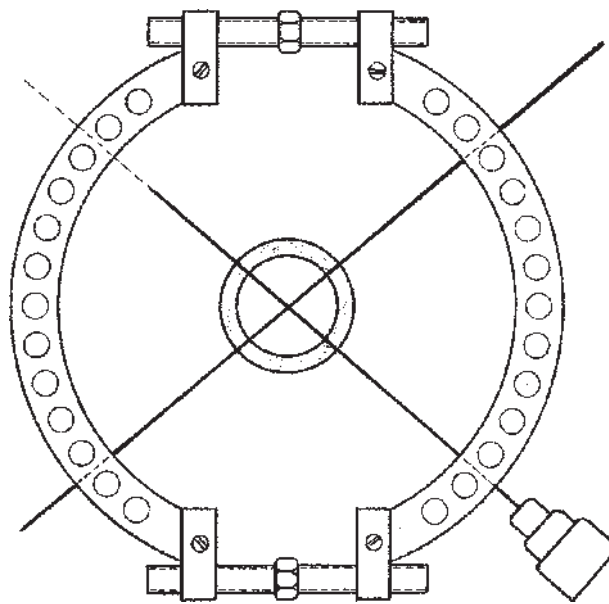


Фіг. 353.

На фіг. 352, 353 – спицевий компресійно-дистракційний апарат, скомпонований з чотирьох кілець.

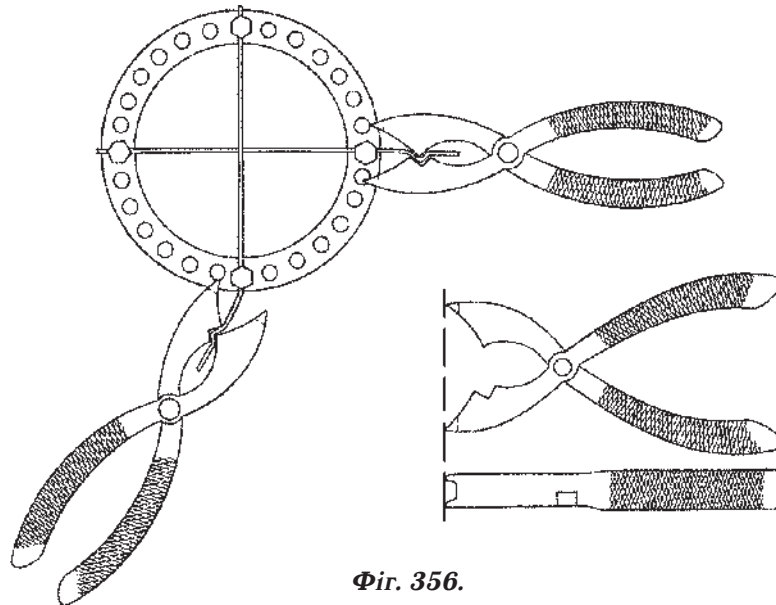


*Фіг. 354.*

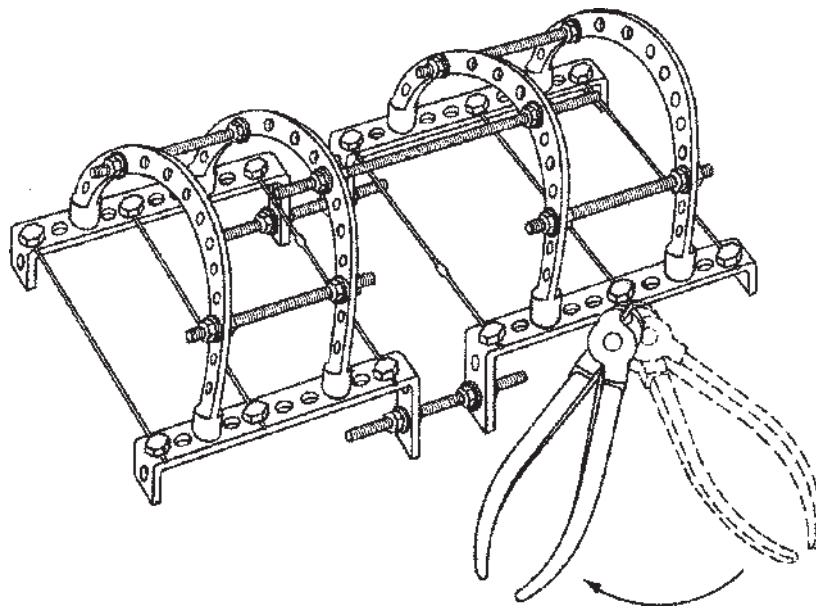


*Фіг. 355.*

На фіг. 354 – спицевий компресійно-дистракційний апарат.  
На фіг. 355 – процес введення спиць Кіршнера.

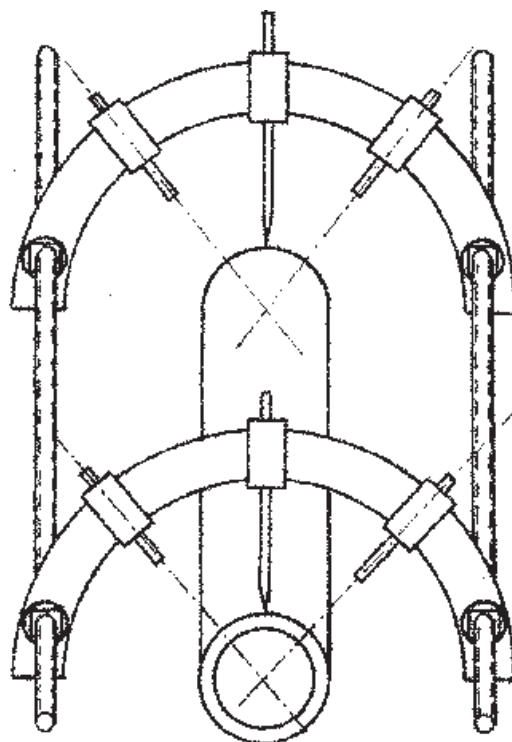


Фіг. 356.




Фіг. 357.

На фіг. 356, 357 схематично зображено механізм натягання спиць у компресійно-дистракційних апаратах спеціальним пристроєм (зверху) або з використанням затуплених щипців-кусачок (знизу).



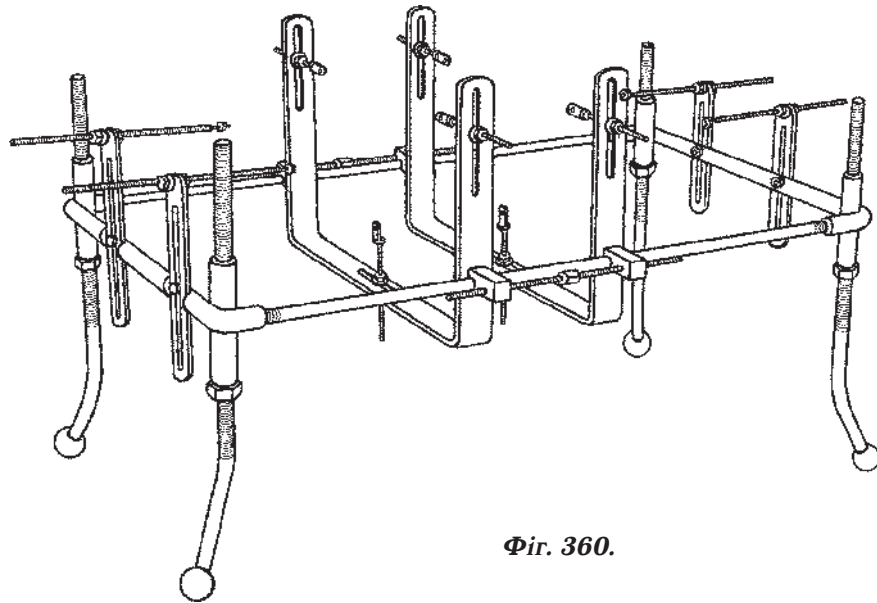

*Фіг. 358.*



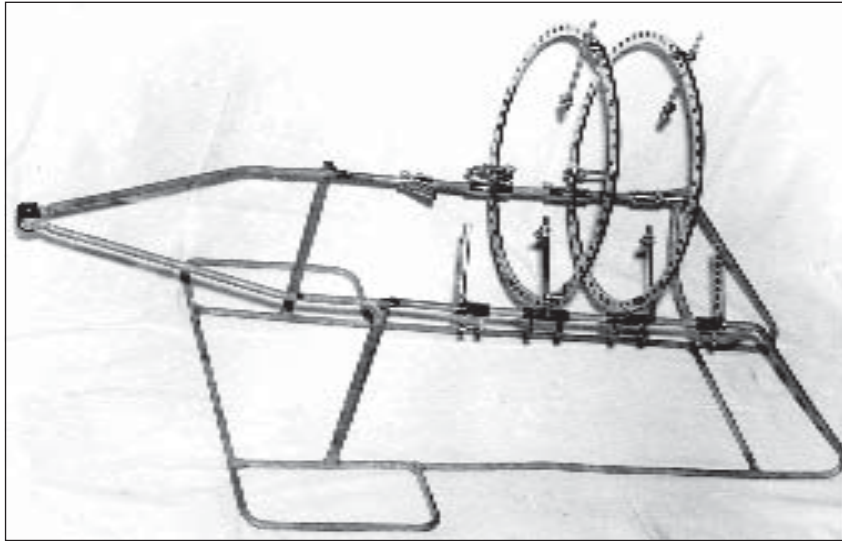
*Фіг. 359.*

На фіг. 358 – пристрій для розрахункового введення спиць при накладанні компресійно-дистракційного апарата.


На фіг. 359 – модель розрахункового введення спиць на ізолюваній кістці.

**Фіг. 360.****Фіг. 361.**

На фіг. 360, 361 – пристрій для одномоментної репозиції уламків в умовах позавогнищевого компресійно-дистракційного остеосинтезу незалежно від конструкції апарата (процес репозиції відбувається під рентгеноконтролем протягом 20-30 хв).



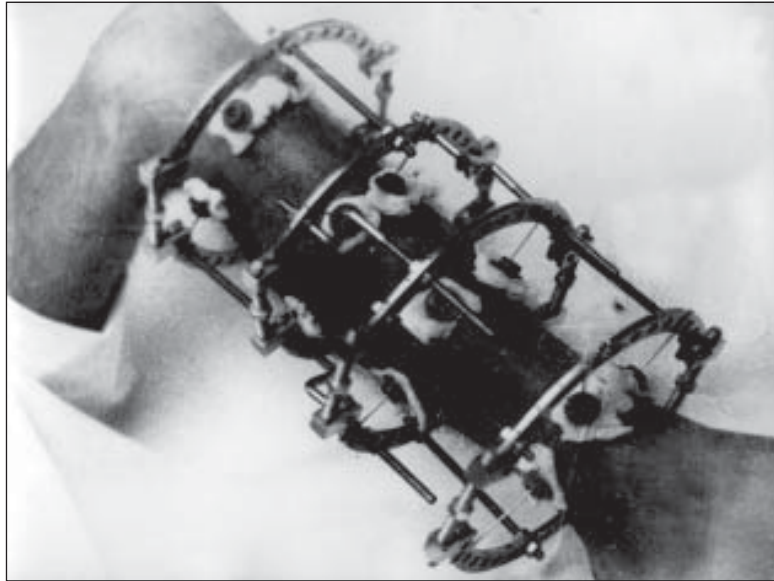
*Fig. 362.*



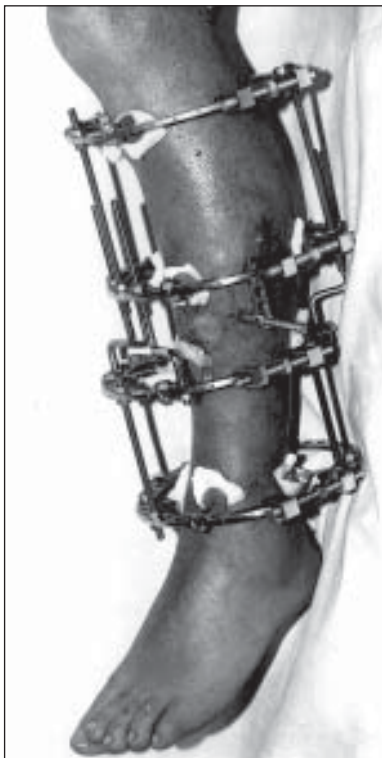*Fig. 363.*

На фіг. 362 – репозиційний пристрій, скомпонований на основі шини Белера.

На фіг. 363 – процес репозиції.



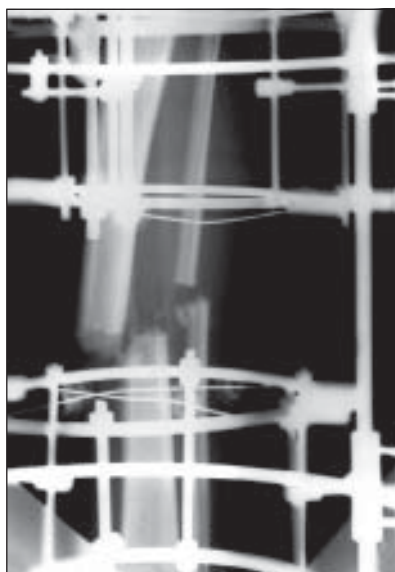
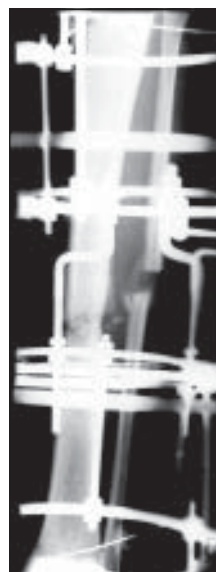
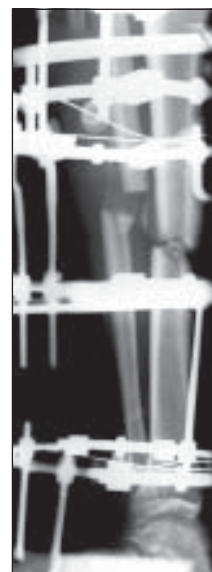
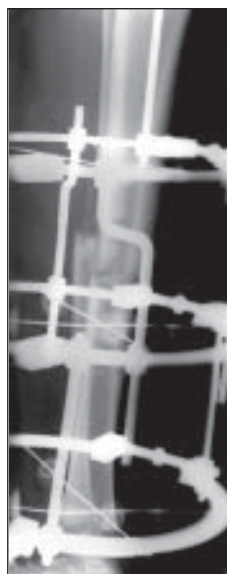
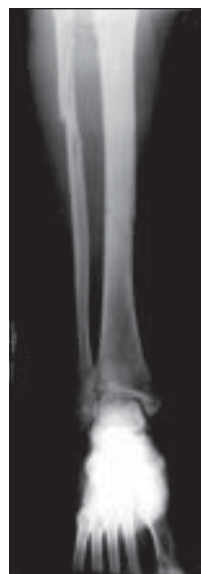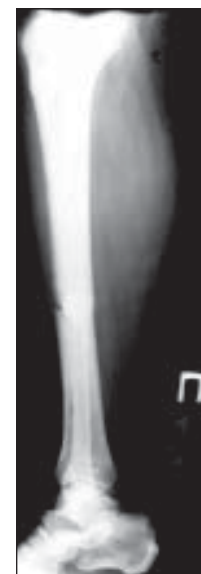**Fig. 364.**



**Fig. 365.**

На фіг. 364, 365 – позавогнищевий компресійно-дистракційний остеосинтез.



*Fig. 366.**Fig. 367.**Fig. 368.**Fig. 369.**Fig. 370.**Fig. 371.**Fig. 372.*

На фіг. 366-368 – процес одномоментної репозиції у хворого С. (фіг 364, 365) з використанням репозиційного пристрою (фіг. 362, 363).

На фіг. 369, 370 – процес остеосинтезу.

На фіг. 371, 372 – консолідований перелом (результат через 2 місяці).




Фіг. 373.




Фіг. 374.



Фіг. 375.



Фіг. 376.



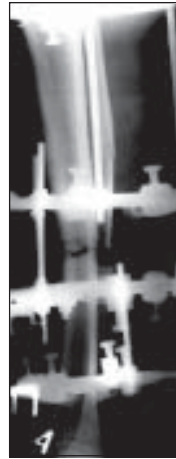
Фіг. 377.



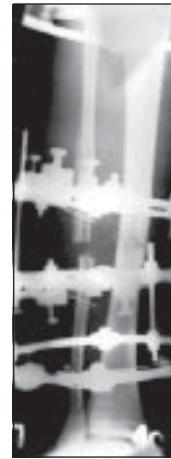
Фіг. 378.



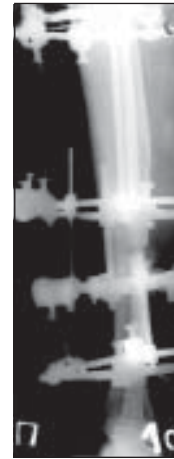
Фіг. 379.



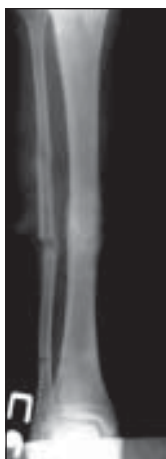Фіг. 380.



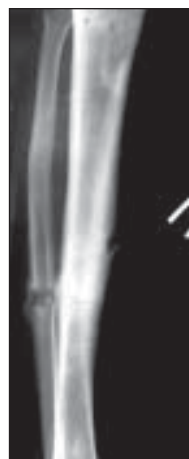Фіг. 381.



Фіг. 382.



Фіг. 383.

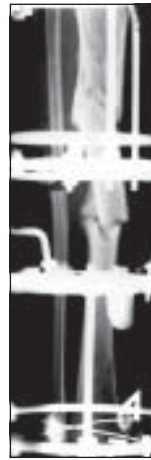
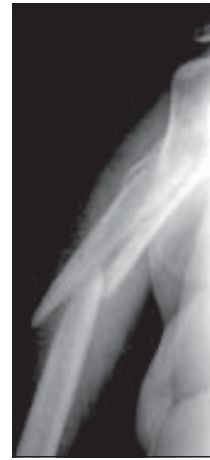
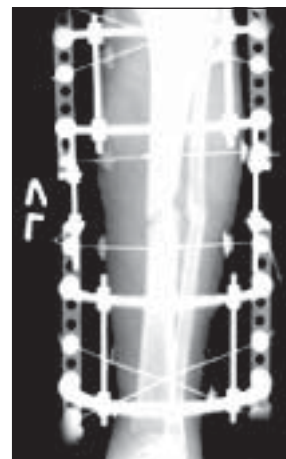


Фіг. 384.

На фіг. 373-380 – процес одномоментної репозиції з використанням репозиційного пристрою (фіг. 362, 363).

На фіг. 381, 382 – процес остеосинтезу.

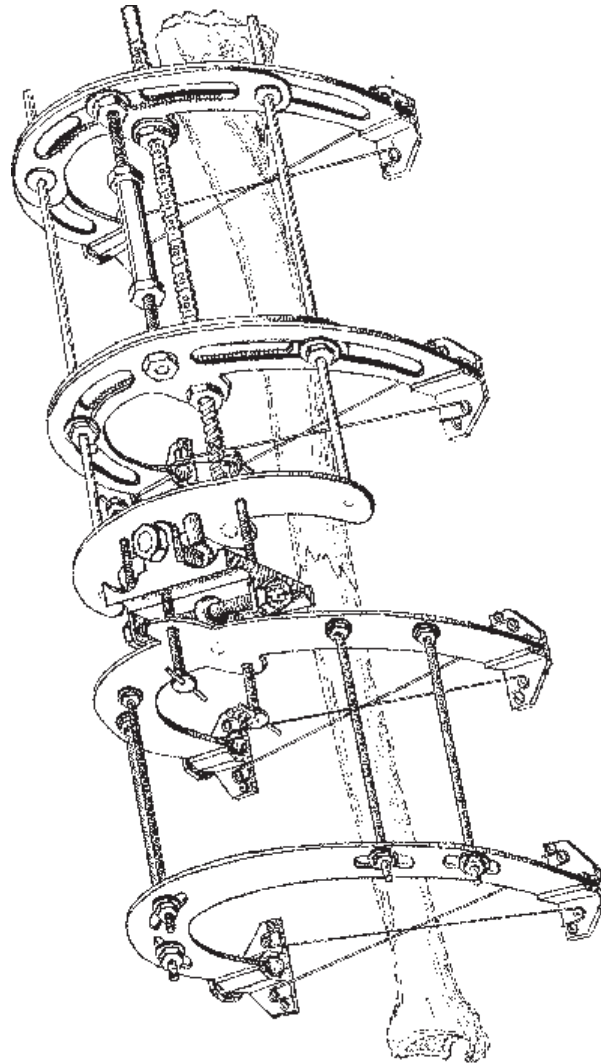
На фіг. 383, 384 – консолідований перелом (результат через 1,5 місяця).

*Fig. 385.**Fig. 386.**Fig. 387.**Fig. 388.**Fig. 389.**Fig. 390.**Fig. 391.*

На фіг. 385-388 – позавогнищевий компресійно-дистракційний остеосинтез подвійного перелому великогомілкової кістки.

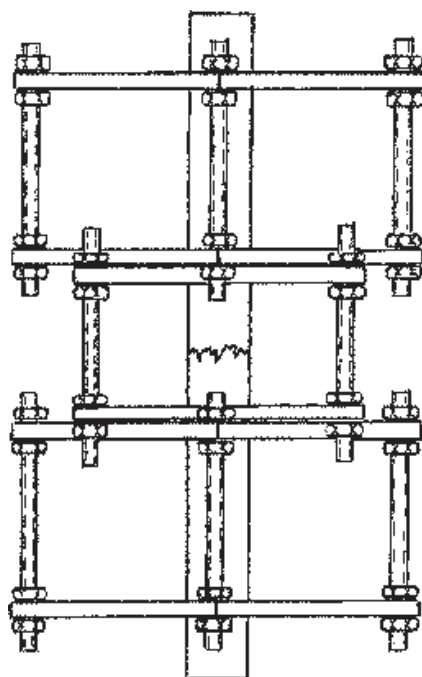
На фіг. 389, 390 – позавогнищевий компресійно-дистракційний остеосинтез осколкового перелому плечової кістки площинним апаратом.

На фіг. 391 – позавогнищевий компресійно-дистракційний остеосинтез великогомілкової кістки площинним апаратом.

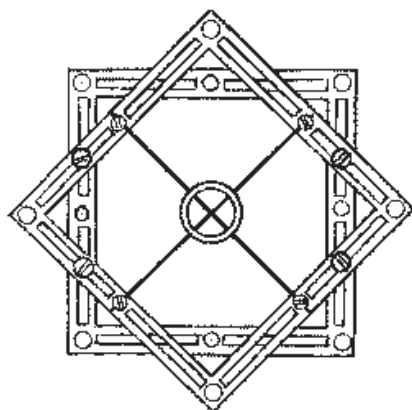


**Фіг. 392.**

На фіг. 392 схематично зображено компресійно-дистракційний репозиційний апарат, у конструкції якого закладена можливість автономного усунення всіх видів зміщення.

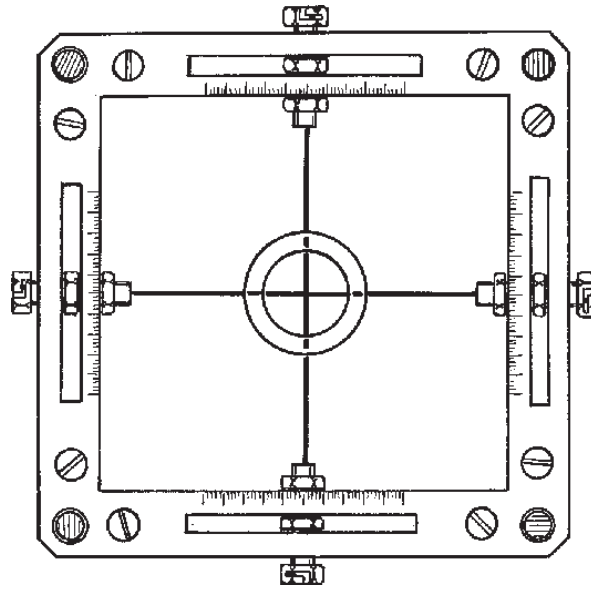


*Фіг. 393.*

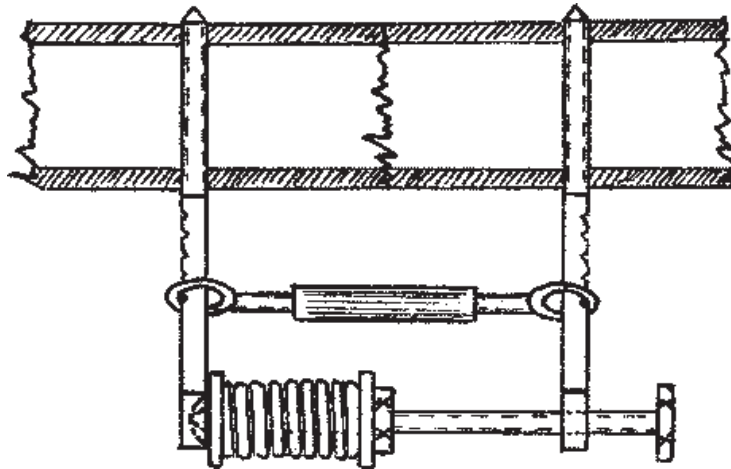


*Фіг. 394.*

На фіг. 393, 394 – квадратний компресійно-дистракційний пристрій для позавогнищового остеосинтезу, в конструкції якого закладена можливість автономної репозиції уламків.



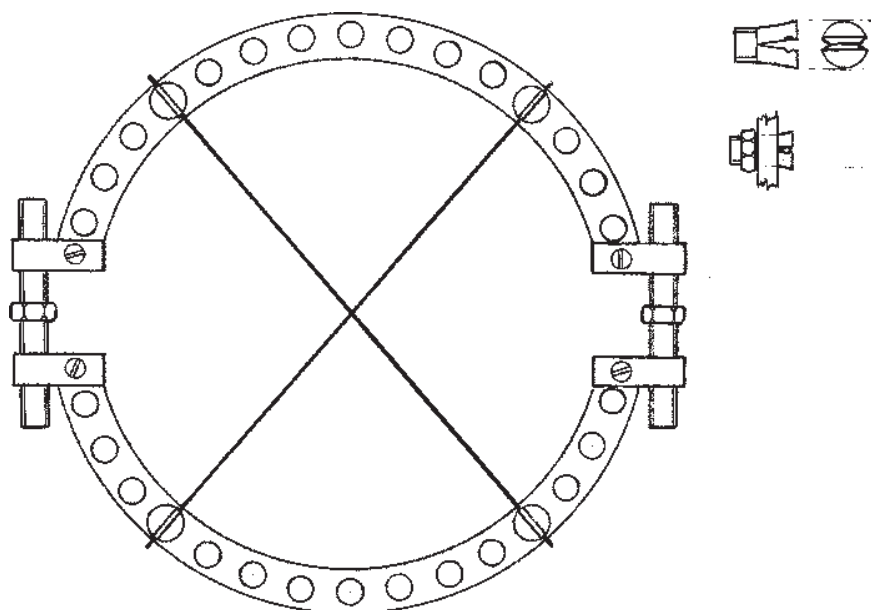
Фіг. 395.



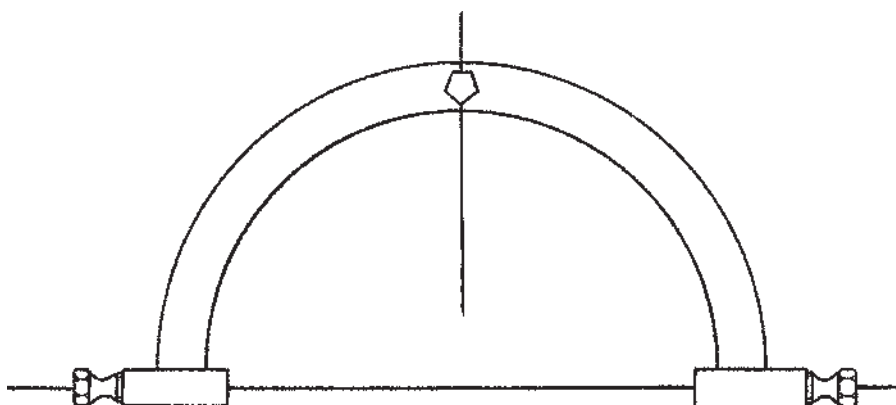
Фіг. 396.

Фіг. 395 – квадратний компресійно-дистракційний репозиційний пристрій для позавогнищєвого остеосинтезу.

На фіг. 396 – стержневий компресійний пристрій для позавогнищєвого остеосинтезу.



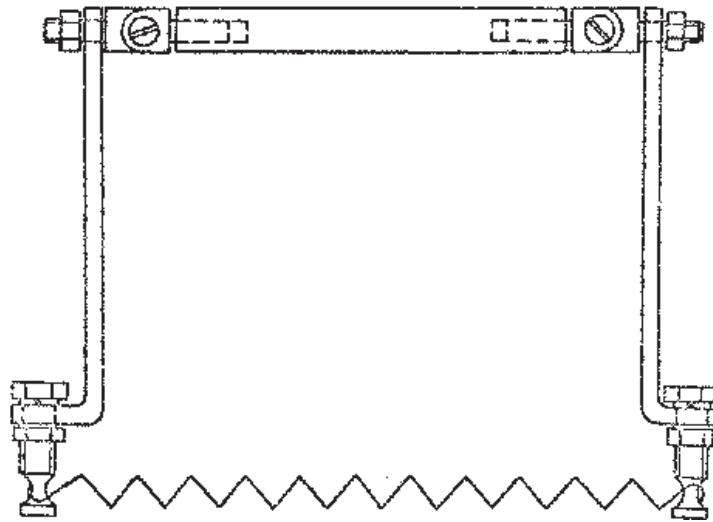
Фіг. 397.



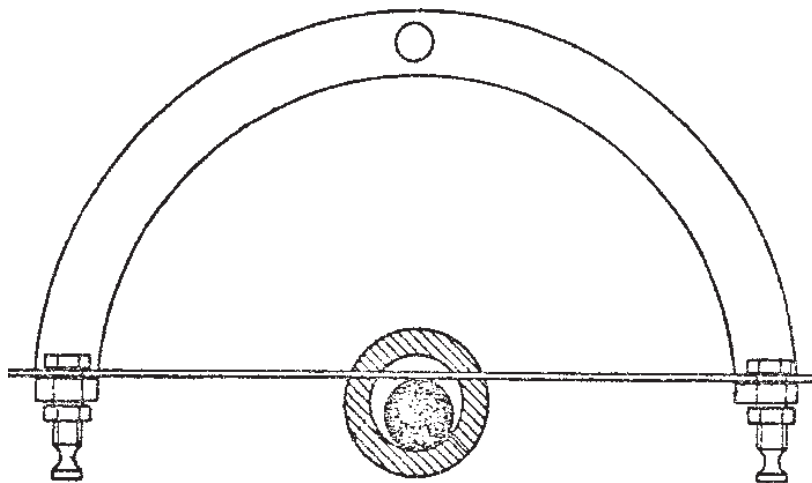
Фіг. 398.

Фіг. 397 – спицетримач до компресійно-дистракційних апаратів.

Фіг. 398 – напрямувач для розрахункового введення спиці в умовах наявності в каналі інтрамедулярного стержня (фіг. 400).



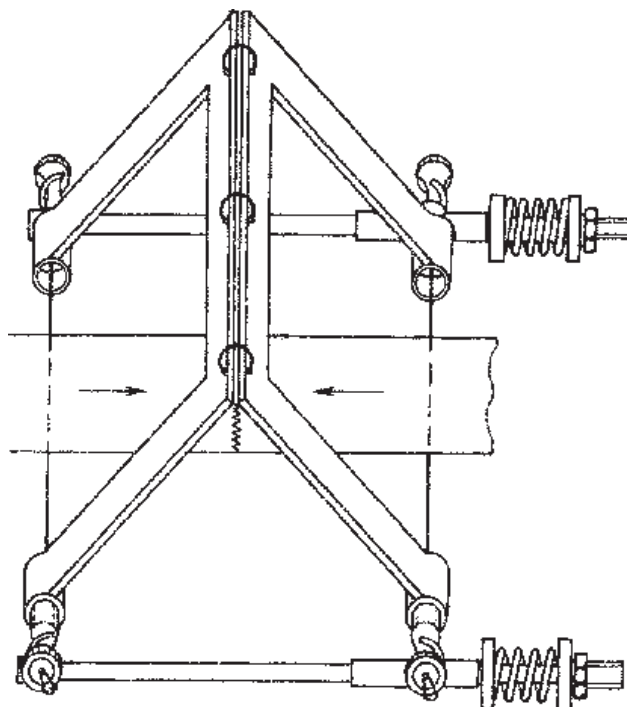
Фіг. 399.



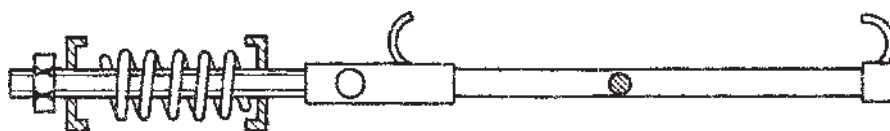
Фіг. 400.

Фіг. 399 – двостулковий компресійний пристрій для остеосинтезу свіжих та незрошених переломів в умовах наявності в каналі інтрамедулярного стержня (фіг. 400).



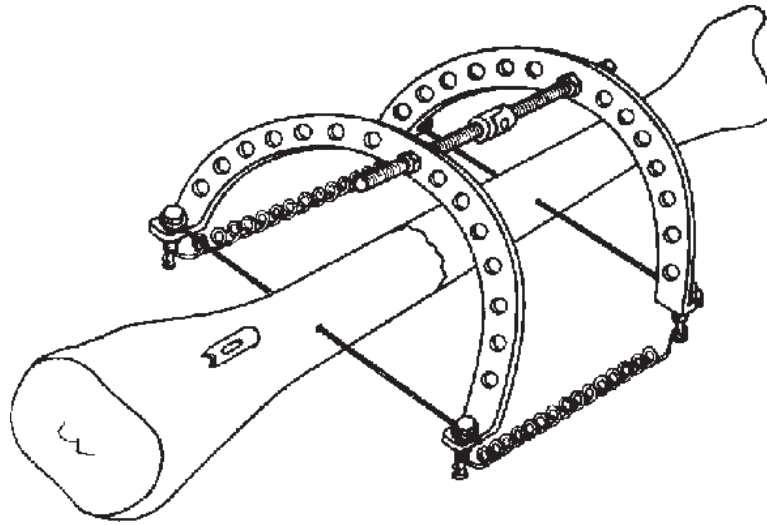


Фиг. 401.

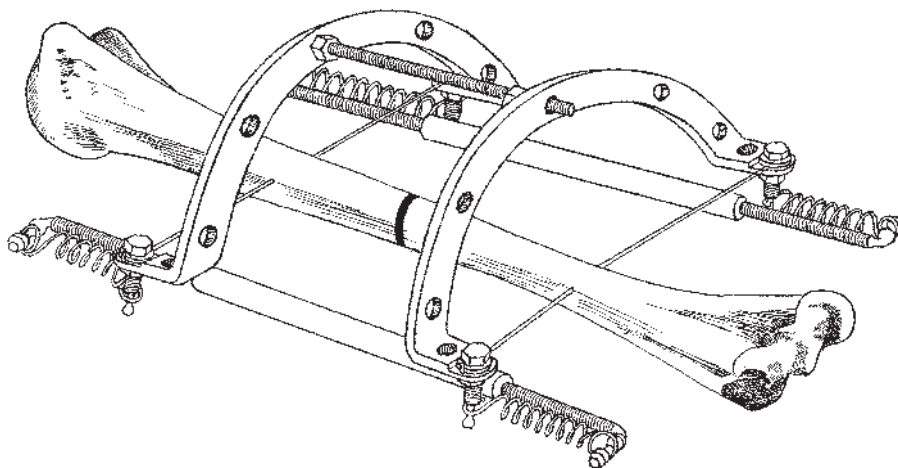


Фиг. 402.

Фиг. 401, 402 – двостулковий компресійний пристрій у модифікованому варіанті.



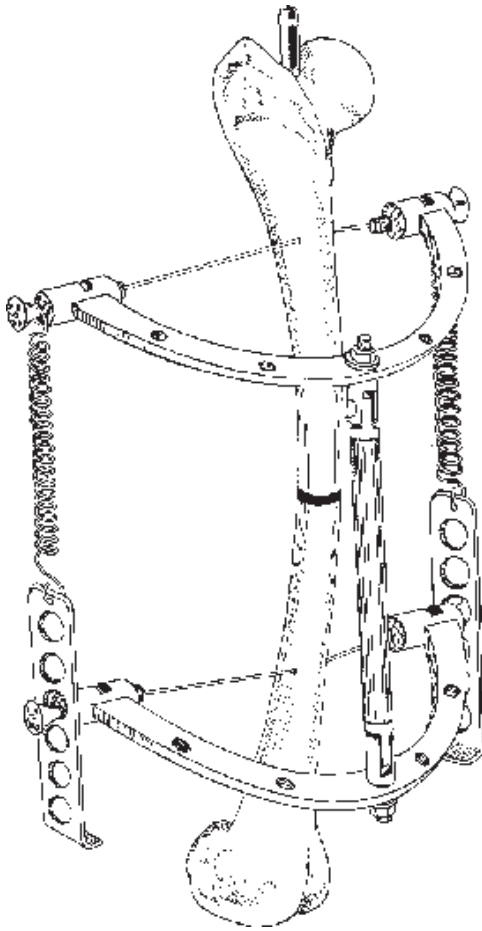
**Фіг. 403.**



**Фіг. 404.**

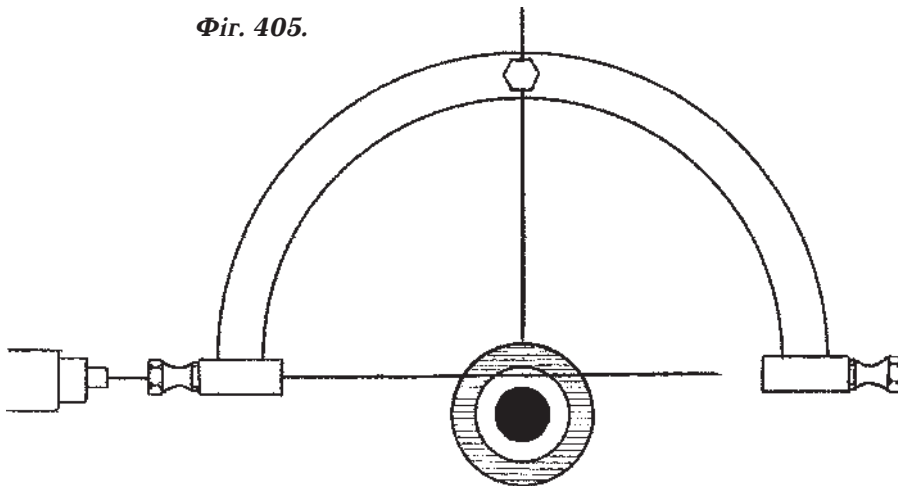
Фіг. 403 – двостулковий компресійний пристрій у модифікованому варіанті.

Фіг. 404 – двостулковий distraкційний пристрій.

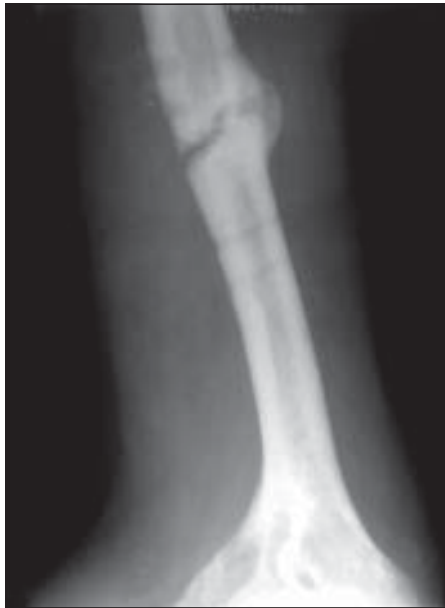

*Фиг. 405.*

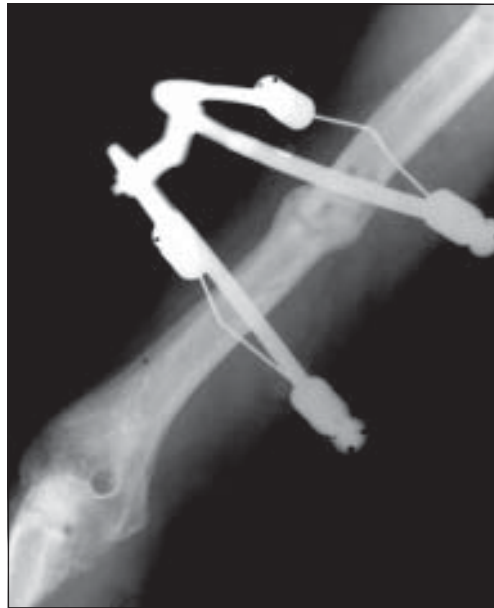Фиг. 405, 406 – двостулковий  
компресійний пристрій у моди-  
фікованому варіанті.



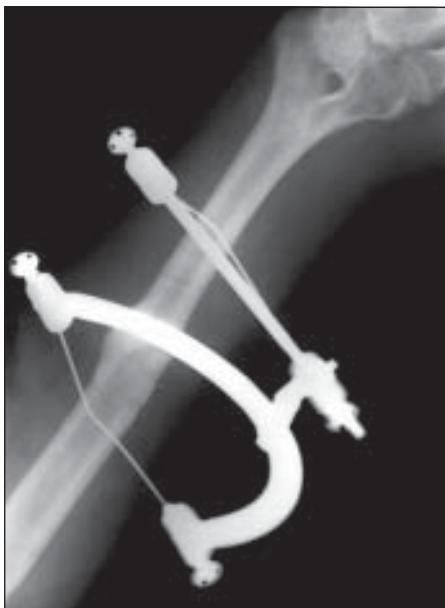*Фиг. 406.*



**Фіг. 407.**



**Фіг. 408.**

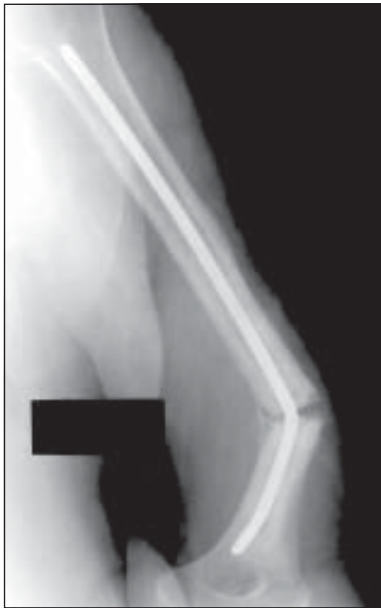

**Фіг. 409.**

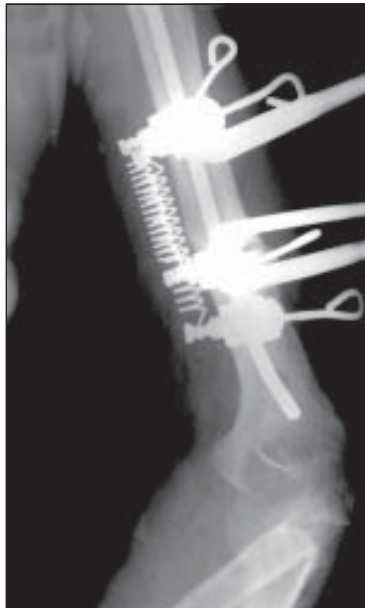На фіг. 407 – тугий псевдоартроз плечової кістки.

На фіг. 408, 409 – остеосинтез двостулковим пристроєм, компресія забезпечується гумовими тягами.

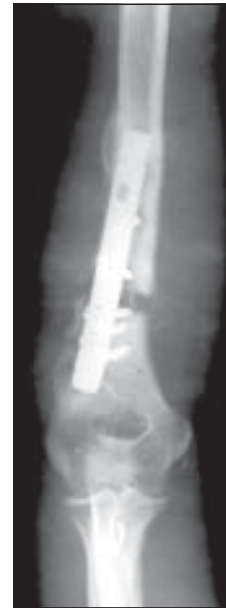Зрощення перелому на 45-й день.



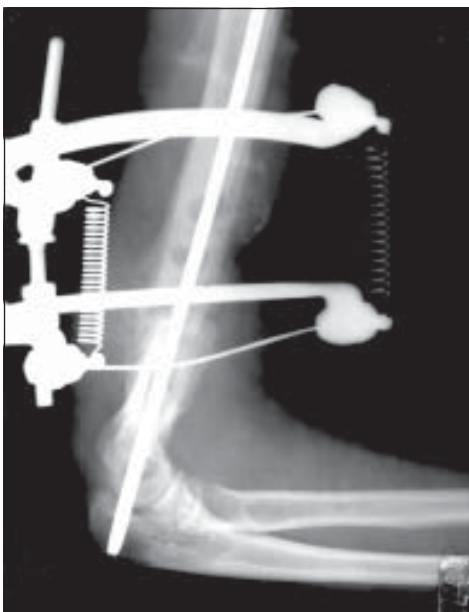
Фіг. 410.



Фіг. 411.



Фіг. 412.



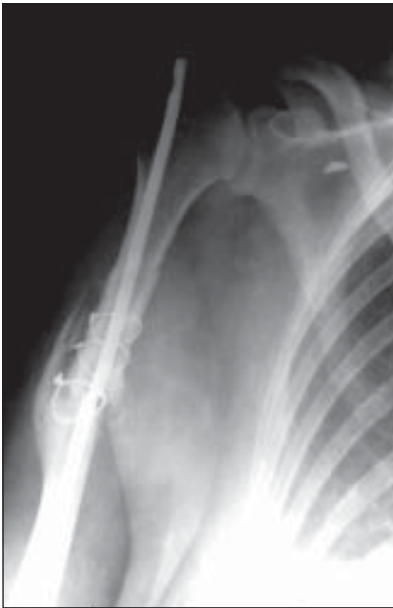Фіг. 413.

На фіг. 410 – неспроможний інтрамедулярний остеосинтез плечової кістки з кутовим зміщенням (псевдоартроз).

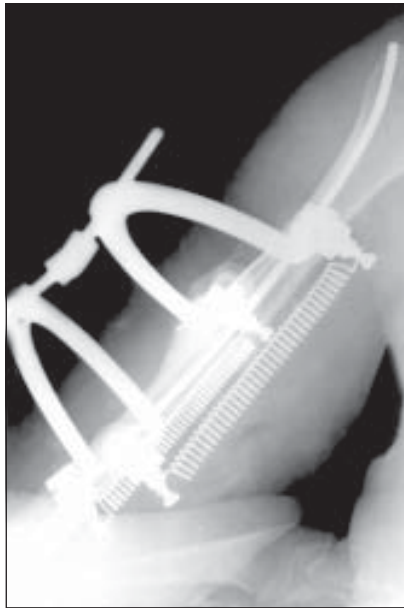
На фіг. 411 – остеосинтез дво-стулковим пристроєм.

На фіг. 412 – неспроможний надкістковий остеосинтез плечової кістки (псевдоартроз).

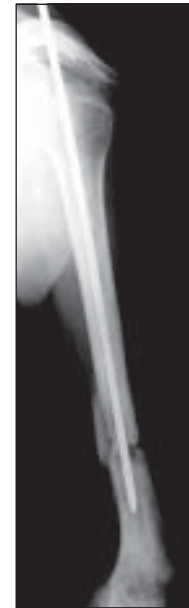На фіг. 413 – остеосинтез дво-стулковим пристроєм, зрощений перелом на 35-й день.



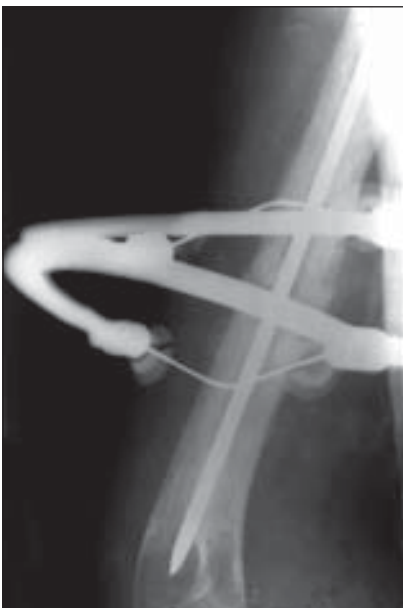**Фіг. 414.**



**Фіг. 415.**



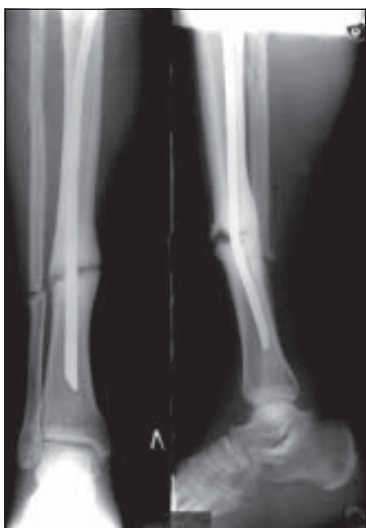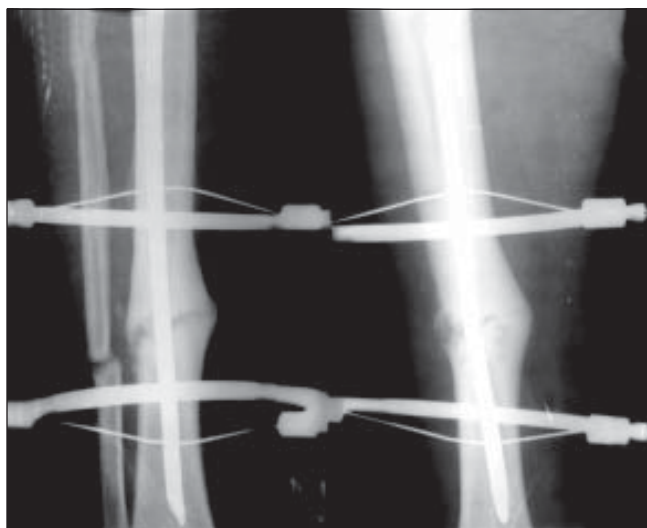
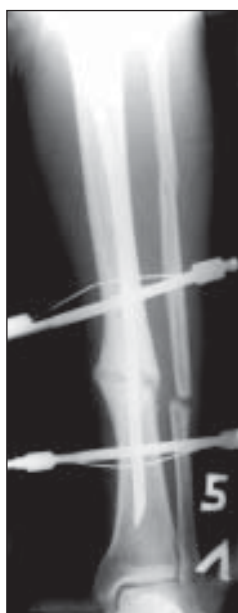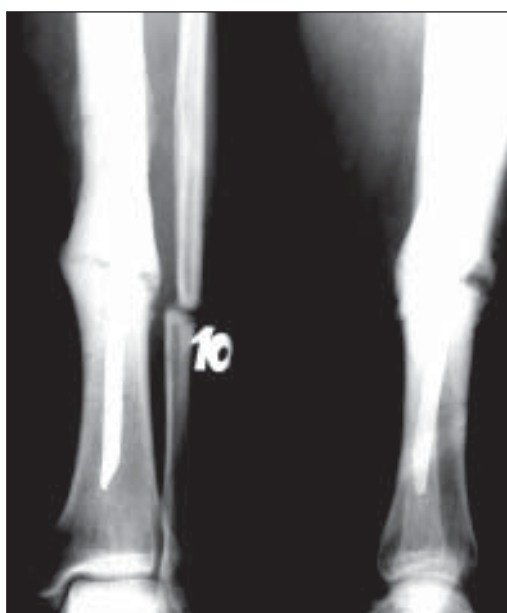**Фіг. 416.**



**Фіг. 417.**

На фіг. 414, 416 – неспроможний інтрамедулярний остеосинтез плечової кістки.

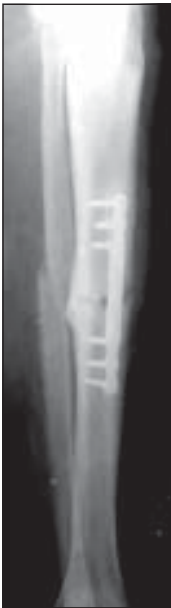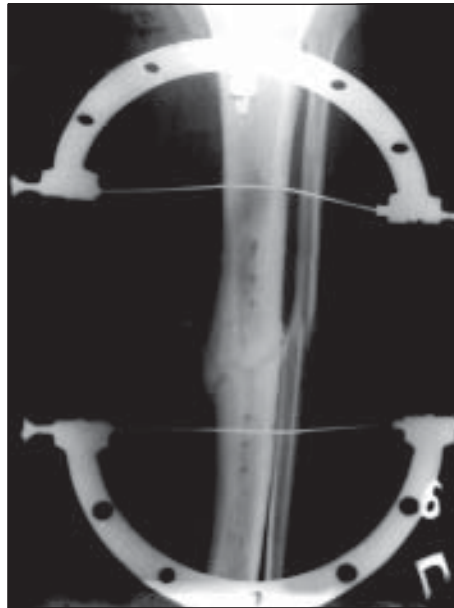
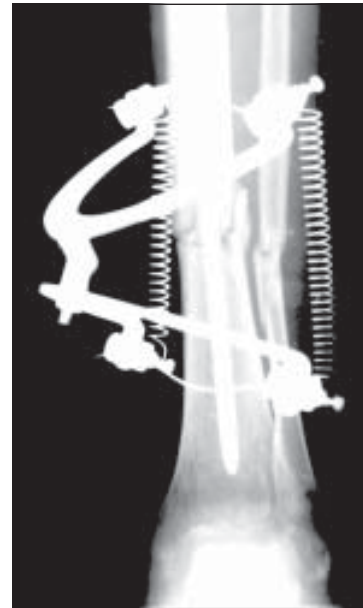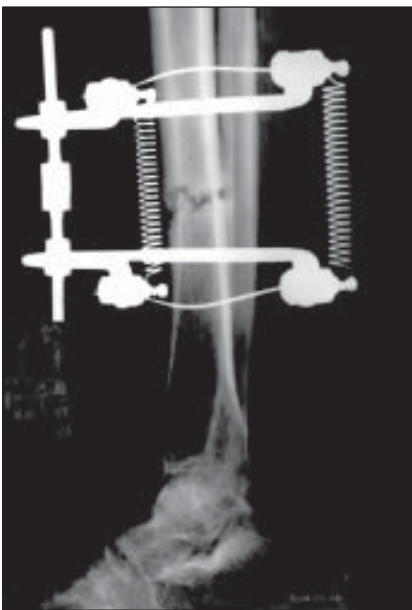
На фіг. 415, 417 – зрощений перелом, остеосинтез двостулковим пристроєм.

*Фіг. 418.**Фіг. 419.**Фіг. 420.**Фіг. 421.*

На фіг. 418 – псевдоартроз великогомілкової кістки.

На фіг. 419, 420 – остеосинтез двостулковим пристроєм.

На фіг. 421 – консолідований перелом, результат через 2 місяці, пристрій знято.

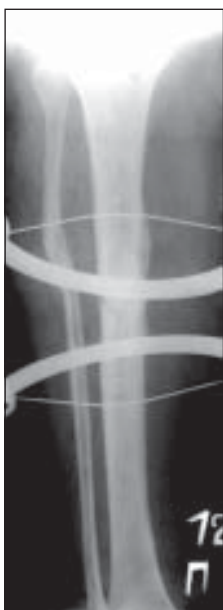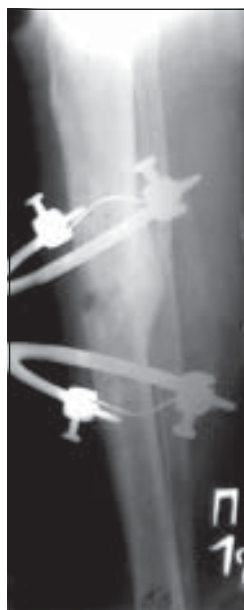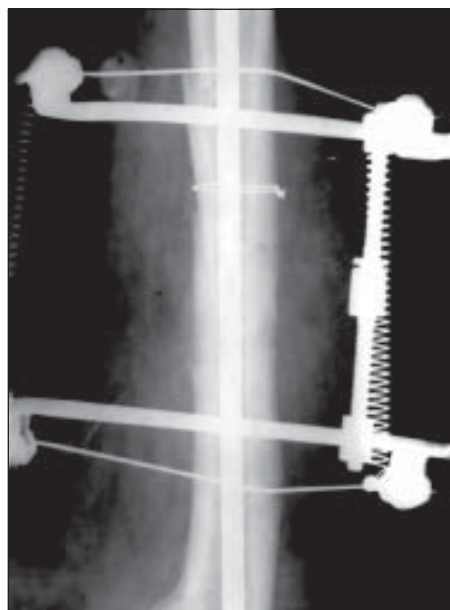

**Фіг. 422.****Фіг. 423.****Фіг. 424.****Фіг. 425.**

На фіг. 422 – псевдоартроз великоомілкової кістки з наявністю надкісткової пластини.

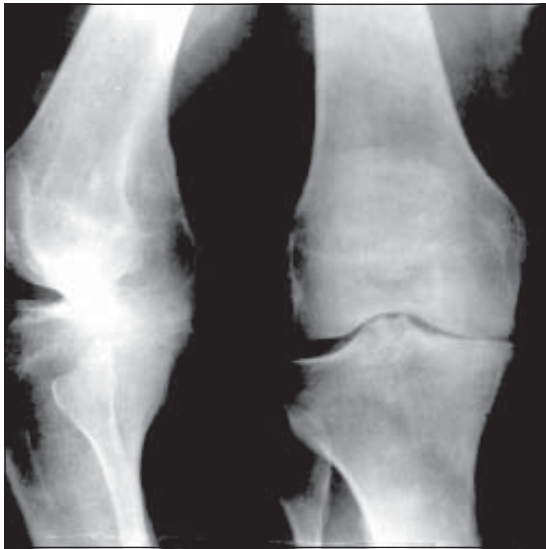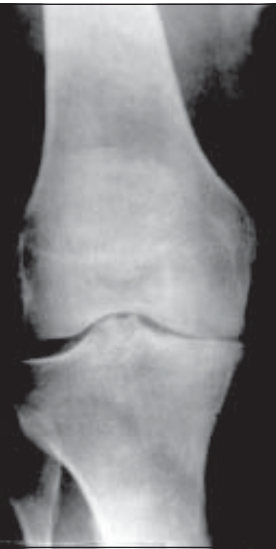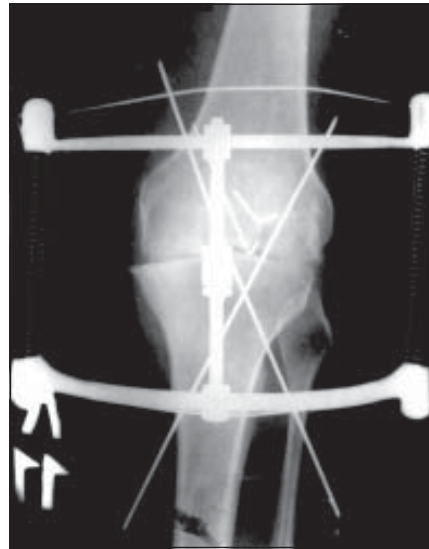
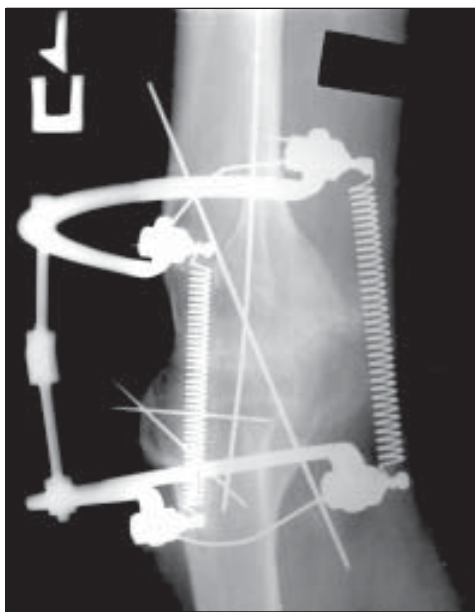
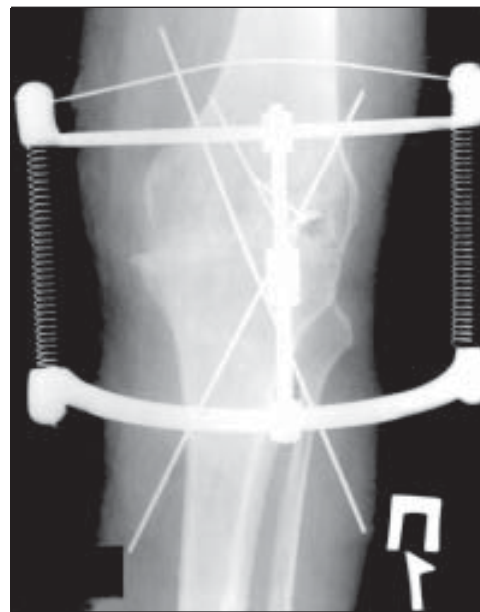
На фіг. 423 – пластину видалено, остеосинтез двостулковим пристроєм, зрощення через 1,5 місяця.

На фіг. 424, 425 – остеосинтез двостулковим пристроєм.



**Фіг. 426.****Фіг. 427.****Фіг. 428.****Фіг. 429.**

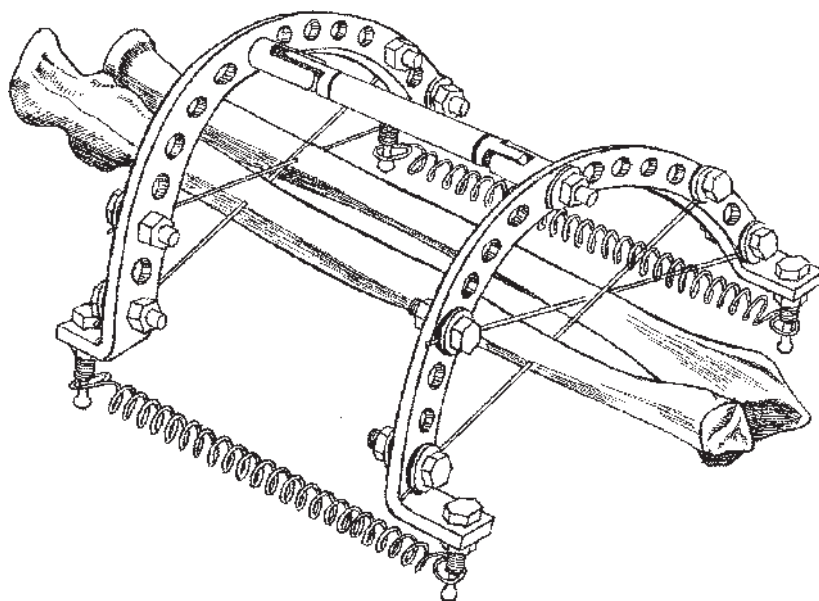
Варіанти накладання двостулкового пристрою на гомілці (фіг. 426, 427) й стегні (фіг. 428, 429).

*Фіг. 430.**Фіг. 431.**Фіг. 432.**Фіг. 433.**Фіг. 434.*

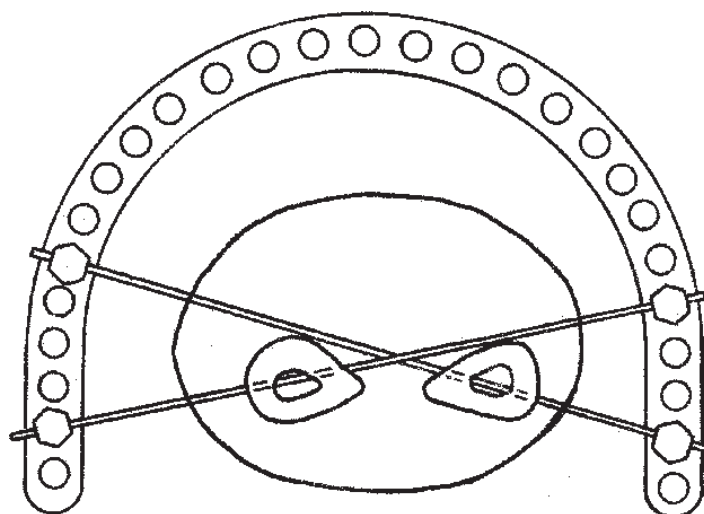
На фіг. 430, 431 – деформуючий артроз колінного суглоба.

На фіг. 432 – операція артродезування колінного суглоба з використанням двостулкового пристрою.

На фіг. 433, 434 – рентгенографія на 65-й день, артродез відбувся.

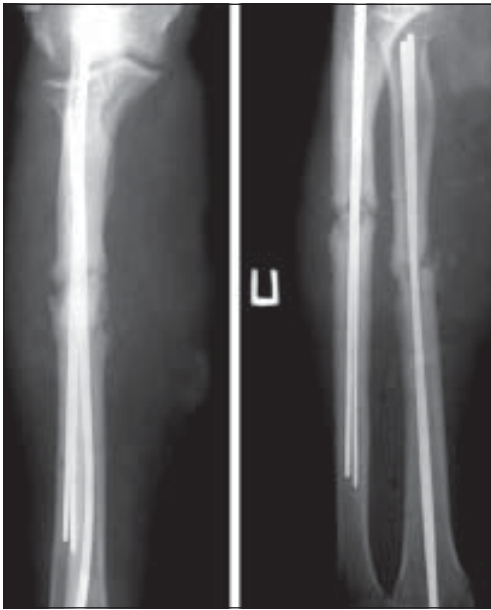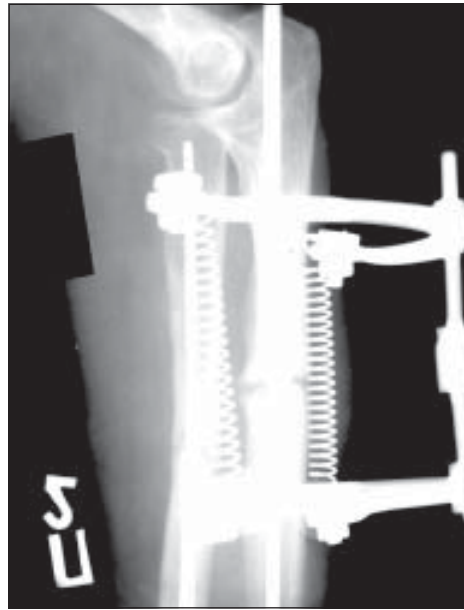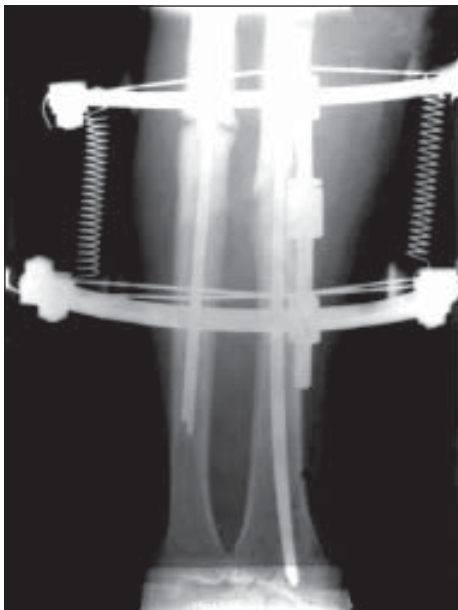


Фіг. 435.



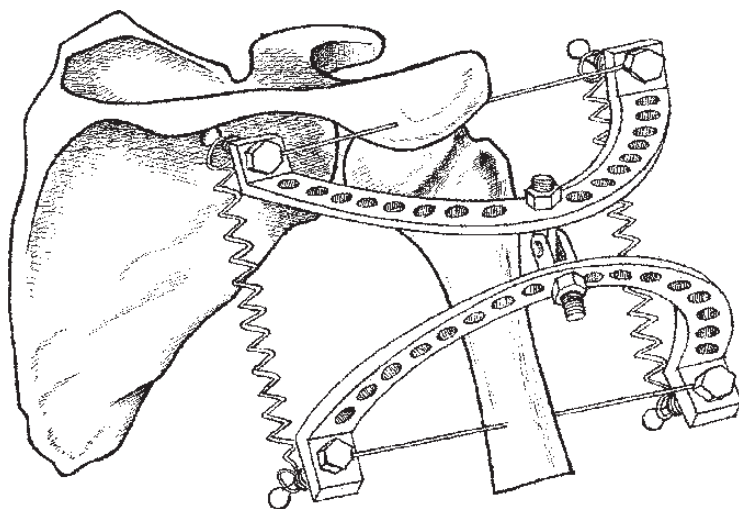
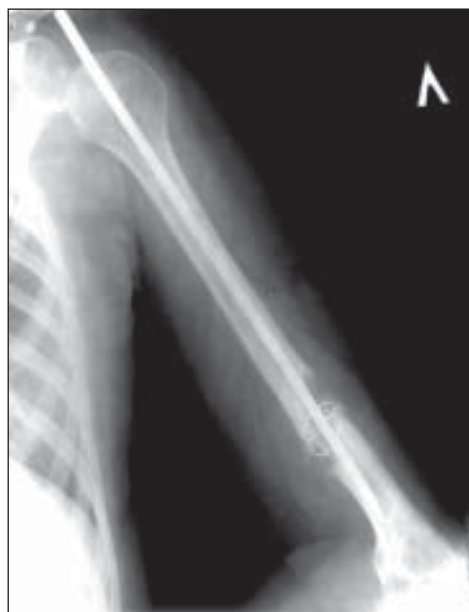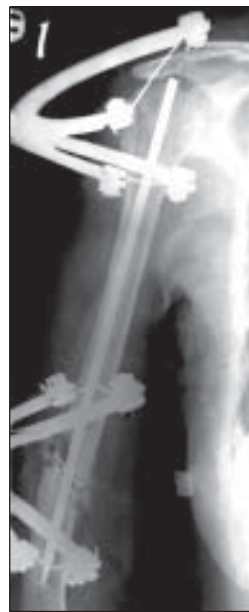Фіг. 436.

На фіг. 435, 436 – технологічні аспекти накладання компресійного двостулкового пристрою на сегменті передпліччя.

**Фіг. 437.****Фіг. 438.****Фіг. 439.**

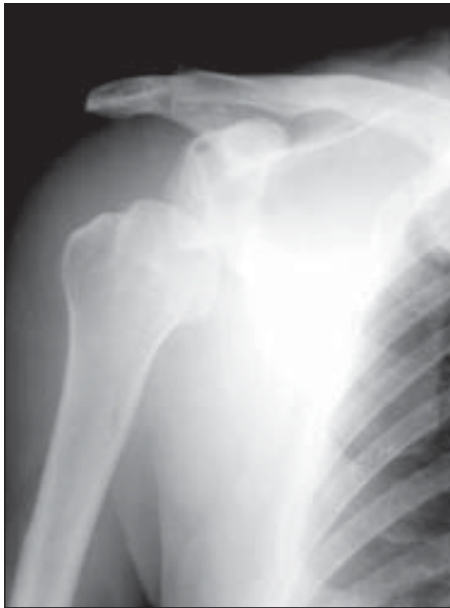На фіг. 437 – незрошені діафізарні переломи кісток правого передпліччя з наявністю інтрамедулярних фіксаторів.

На фіг. 438, 439 – на передпліччя накладено компресійний дво-стулковий пристрій, спиці проведено за відомою схемою (фіг. 436).

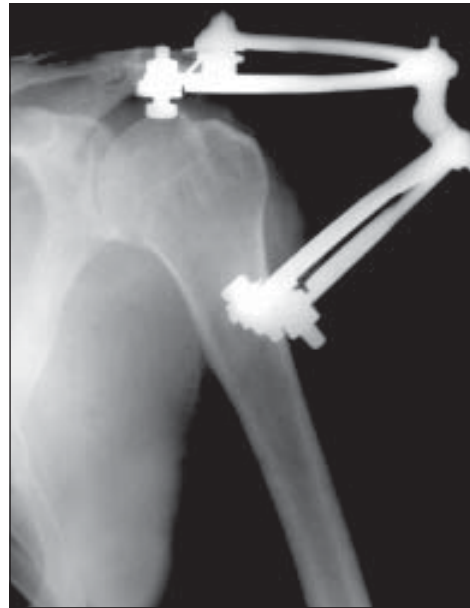**Фіг. 440.****Фіг. 441.****Фіг. 442.**

На фіг. 440 схематично зображено усунення підвивиху голівки плеча з використанням двостулкового пристрою.

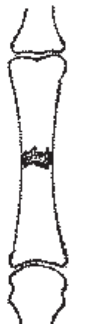На фіг. 441, 442 – клінічний приклад.



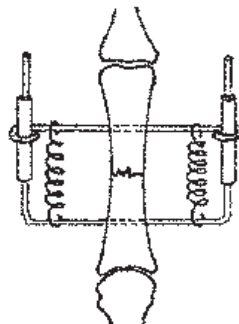
Фіг. 443.



Фіг. 444.



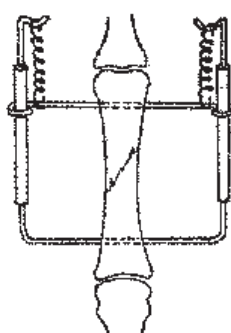
Фіг. 445.



Фіг. 446.



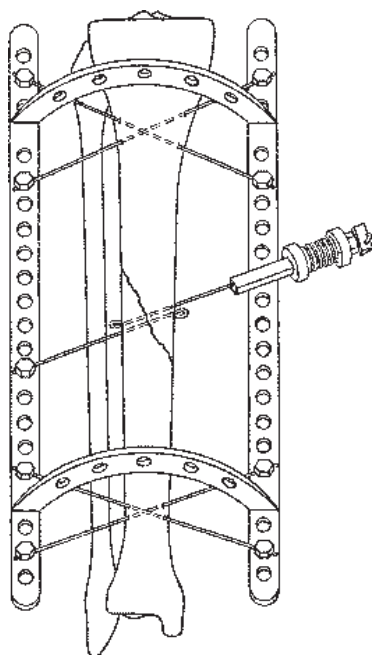
Фіг. 447.



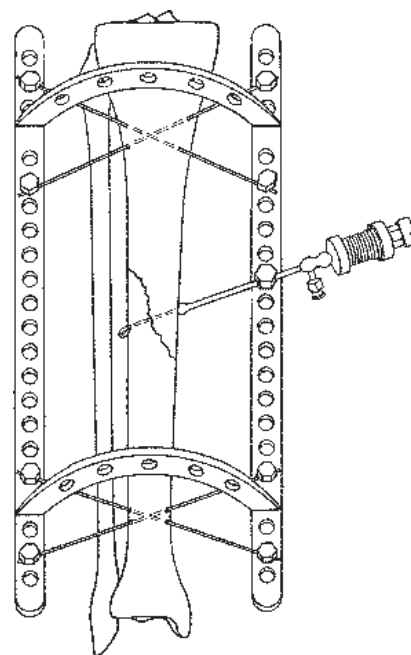
Фіг. 448.

На фіг. 443, 444 – клінічний приклад усунення застарілого вивиху голівки плеча за допомогою двостулкового пристрою.

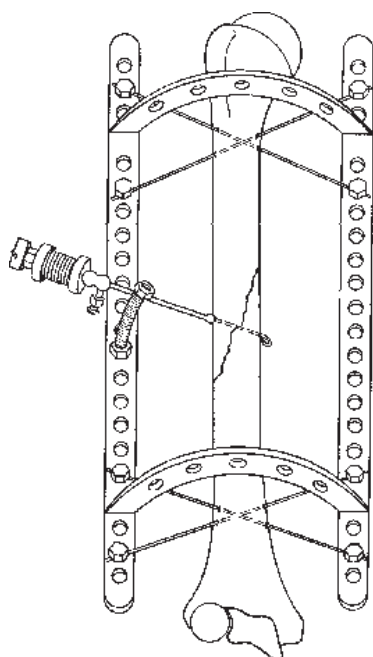
На фіг. 445-448 – компресійно-дистракційний остеосинтез переломів (псевдоартрозів) п'ясткових кісток з використанням підручних матеріалів (спиць Кіршнера, втулок, виготовлених з голок типу Дюфо, гумових тяг).



Фіг. 449.

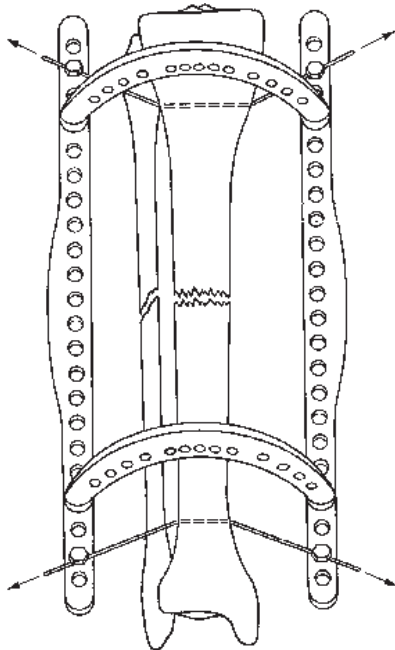


Фіг. 450.

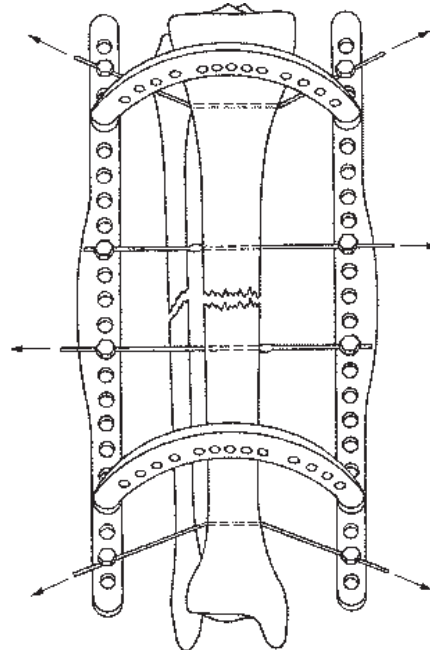


Фіг. 451.

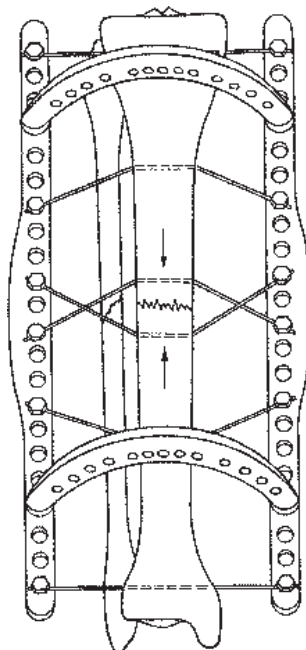
На фіг. 449-451 схематично зображено варіанти черезвогнищевого остеосинтезу косих (гвинтоподібних) переломів (псевдоартрозів) у поєднанні з позавогнищевим остеосинтезом закрито-контурними площинними апаратами.



Фіг. 452.



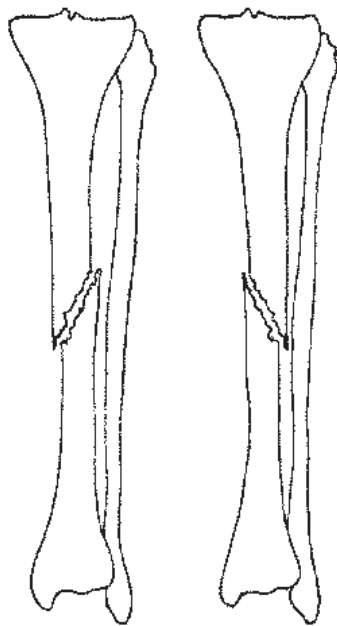
Фіг. 453.



Фіг. 454.

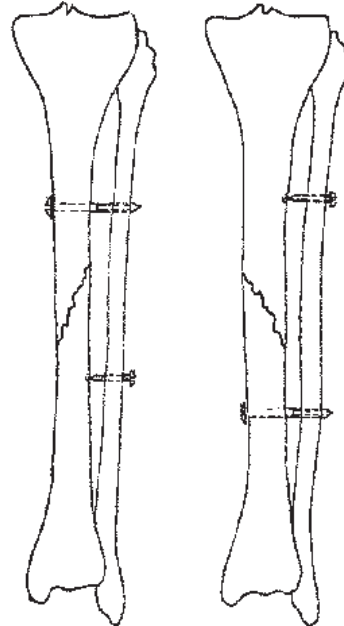
На фіг. 452-454 схематично зображено технологічні варіанти позавогнищевого компресійно-дистракційного остеосинтезу з використанням закрито-контурних площинних апаратів.





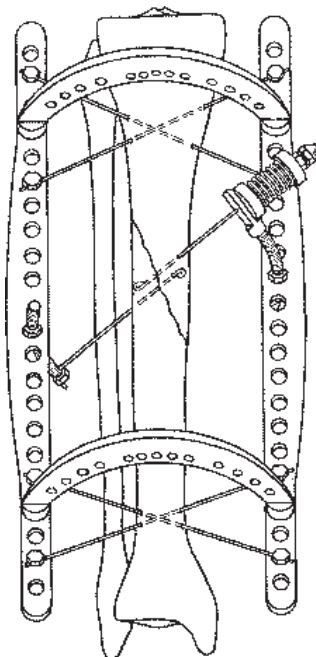
Фіг. 455.

Фіг. 456.



Фіг. 457.

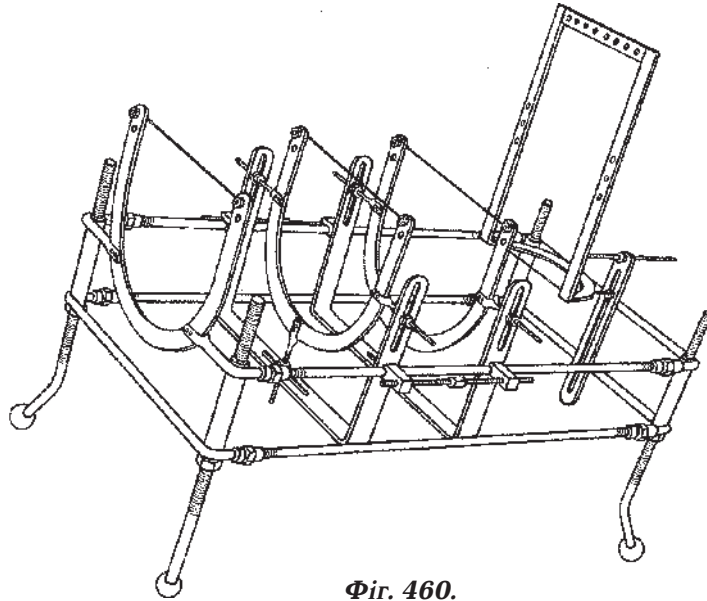
Фіг. 458.



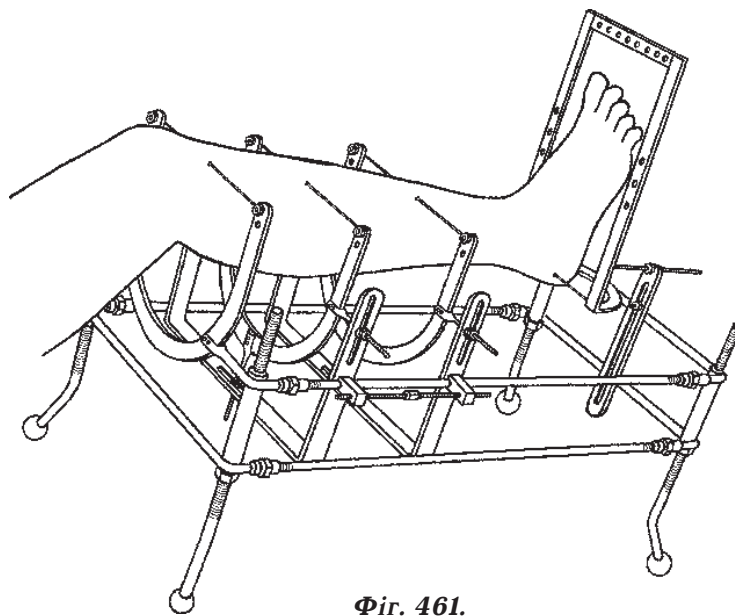
Фіг. 459.

На фіг. 455-458 – варіанти позавогнищевого остеосинтезу свіжих косих (гвинтоподібних) ізольованих переломів великогомілкової кістки за допомогою двох блокуючих гвинтів.

На фіг. 459 – варіант черезвогнищевого остеосинтезу косою (гвинтоподібною) перелому в поєднанні з позавогнищевим остеосинтезом закрито-контурним площинним апаратом.

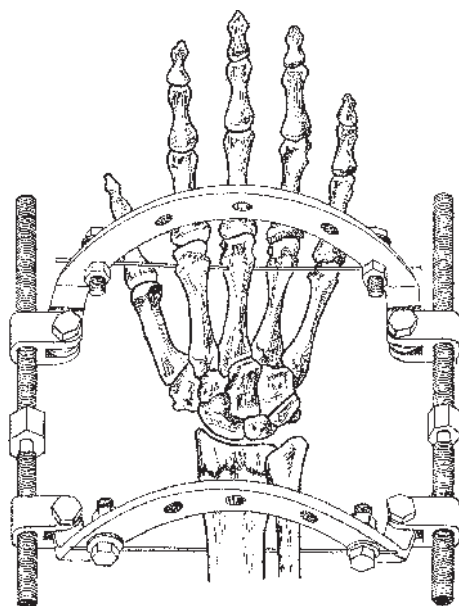


Фіг. 460.

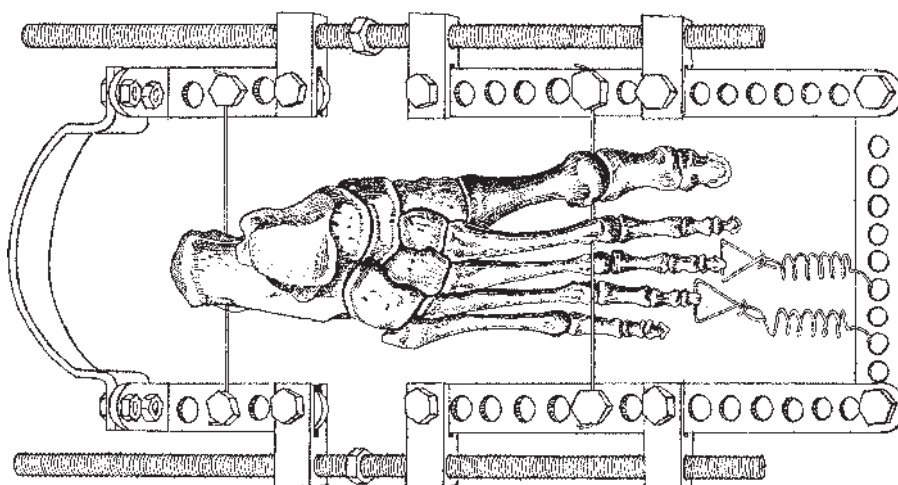


Фіг. 461.

На фіг. 460, 461 – стаціонарний компресійно-дистракційний репозиційний апарат для лікування множинних переломів гомілки-ступні.



Фіг. 462.



Фіг. 463.

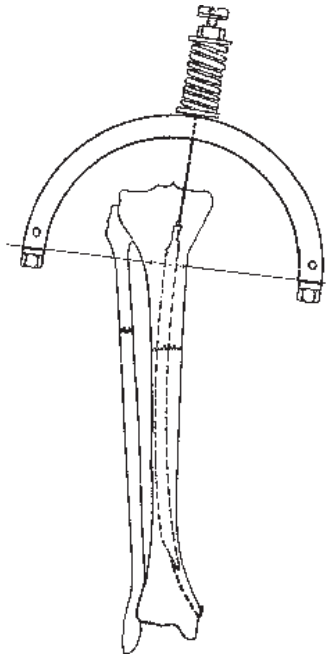
На фіг. 462 – дистракційний позавогнищевий пристрій для лікування нестабільних переломів променевої кістки в типовому місці.

На фіг. 463 – дистракційний позавогнищевий пристрій для лікування нестабільних переломів ступні.

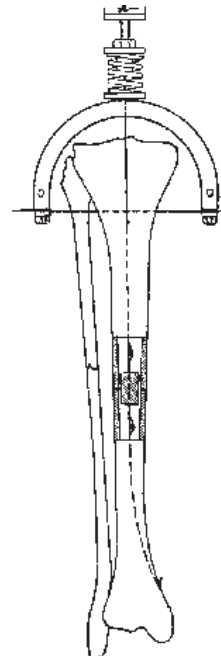
## РОЗДІЛ 5. ІНТРАМЕДУЛЯРНИЙ ОСТЕОСИНТЕЗ



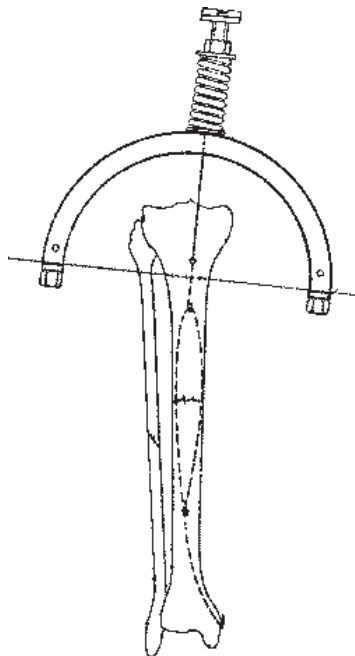
Фіг. 464.



Фіг. 465.



Фіг. 466.

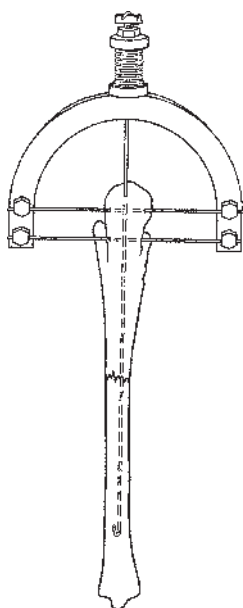


Фіг. 467.

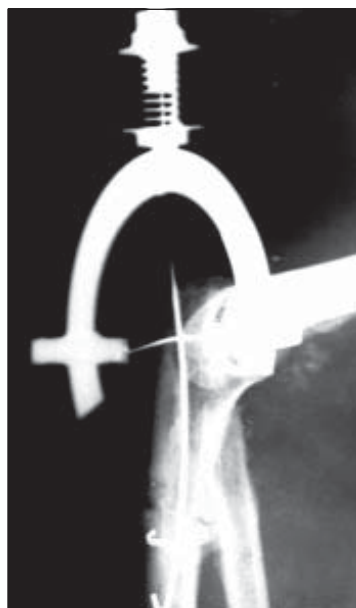
На фіг. 464, 465 схематично зображено стержневий компресійний пристрій.

На фіг. 466 – полісегментний спицевий компресійний пристрій, з'єднаний з авто-, ало- або ксено-трансплантатом, який розташований інтрамедулярно.

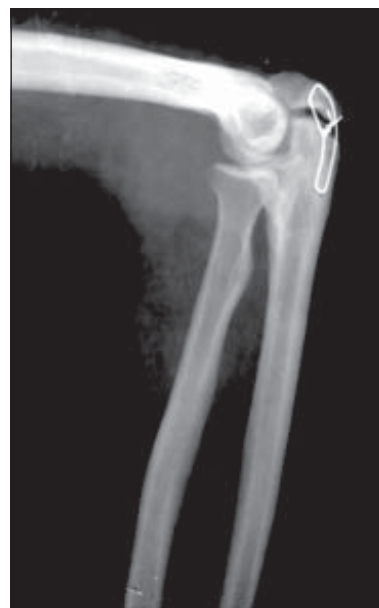На фіг. 467 схематично зображено спице-петельний компресійний пристрій.



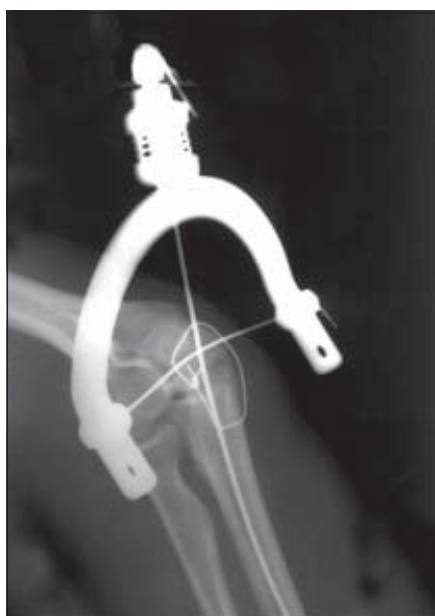Фіг. 468.



Фіг. 469.



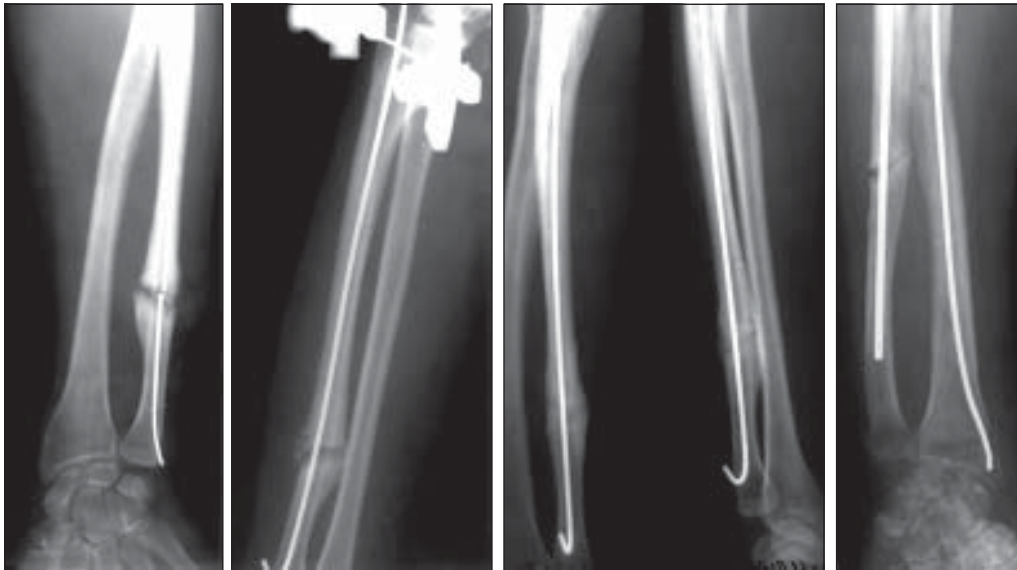
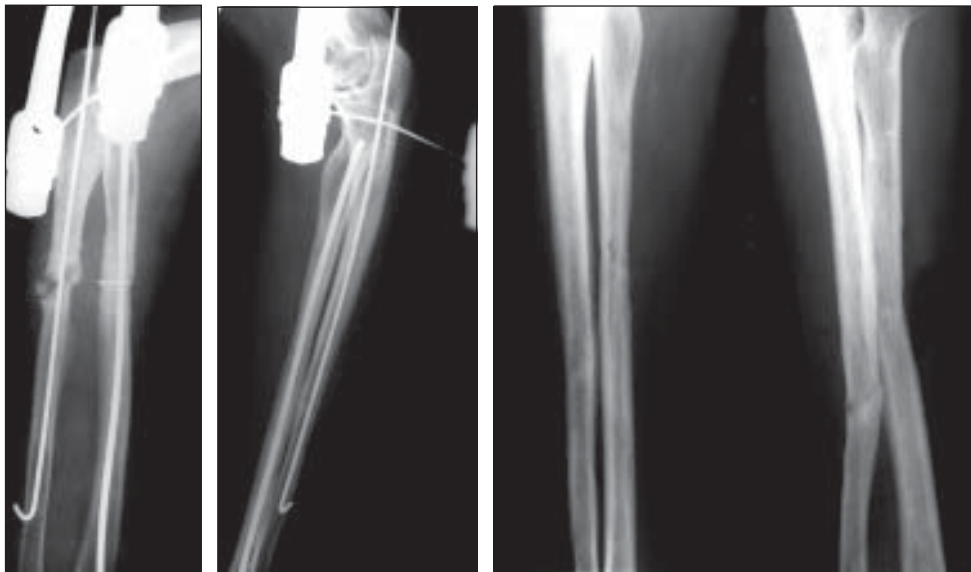Фіг. 470.



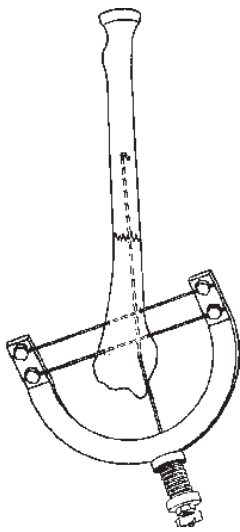
Фіг. 471.

На фіг. 468, 469 – спицевий компресійний пристрій для остеосинтезу переломів (псевдоартрозів) ліктьової кістки.

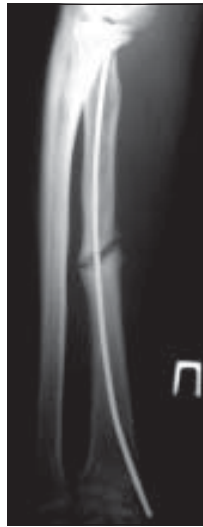На фіг. 470, 471 – компресійний остеосинтез псевдоартрозу ліктьового відростка.

**Фіг. 472.****Фіг. 473.****Фіг. 474.****Фіг. 475.****Фіг. 476.****Фіг. 477.****Фіг. 478.**

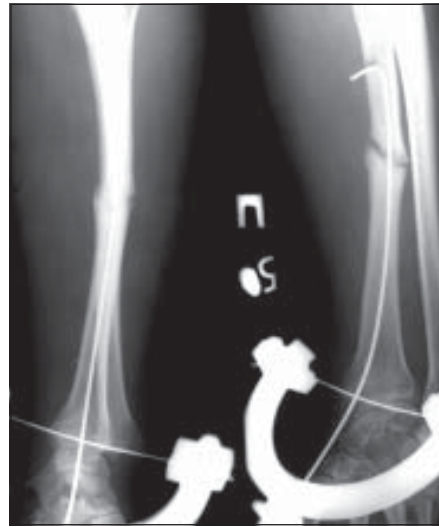
На фіг. 472 – псевдоартроз ліктьової кістки, перелом фіксатора.  
На фіг. 473 – остеосинтез псевдоартрозу спицевим компресійним пристроєм.  
На фіг. 474 – консолідований перелом (результат через 2 місяці).  
На фіг. 475 – псевдоартроз ліктьової кістки з наявністю фіксатора.  
На фіг. 476, 477 – остеосинтез псевдоартрозу спицевим компресійним пристроєм.  
На фіг. 478 – консолідований перелом (результат через 1,5 місяця).



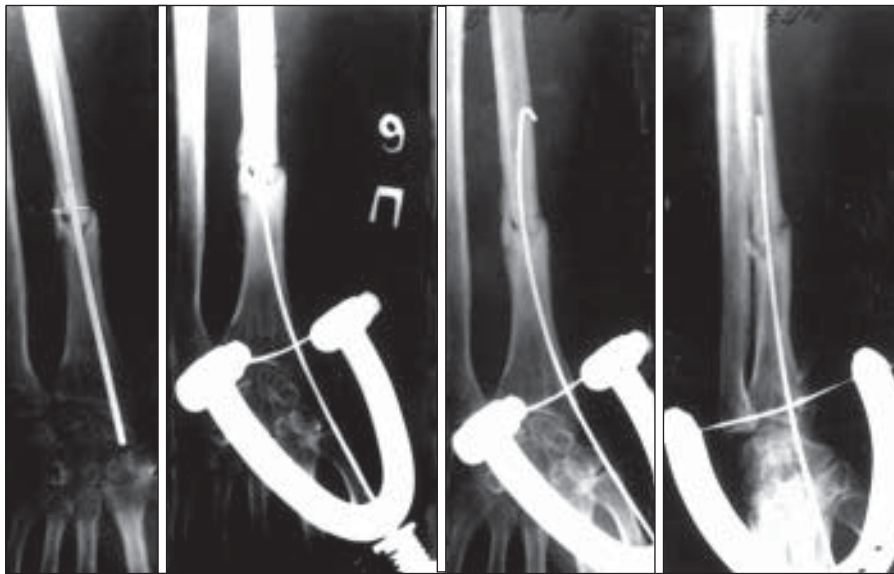
Фіг. 479.



Фіг. 480.



Фіг. 481.



Фіг. 482.

Фіг. 483.

Фіг. 484.

Фіг. 485.

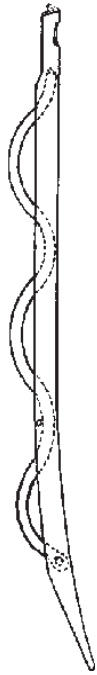На фіг. 479 – спицевий компресійний пристрій для остеосинтезу переломів (псевдоартрозів) променевої кістки.

На фіг. 480 – псевдоартроз променевої кістки з наявністю фіксатора.

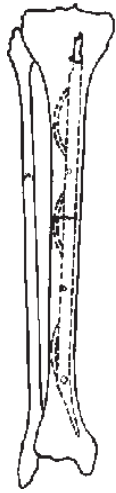
На фіг. 481 – компресійний остеосинтез псевдоартрозу променевої кістки спицевим пристроєм (зрощення через 1,5 місяця).

На фіг. 482 – псевдоартроз променевої кістки з наявністю фіксатора.

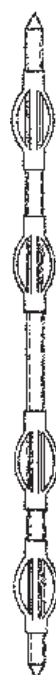На фіг. 483-485 – компресійний остеосинтез променевої кістки спицевим пристроєм (зрощення через 1,5 місяця).



Фіг. 486.



Фіг. 487.



Фіг. 488.



Фіг. 489.



Фіг. 490.



Фіг. 491.



Фіг. 492.

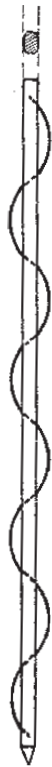

Фіг. 493.

На фіг. 486-490 – інтрамедулярні фіксатори для стабільного остеосинтезу в поєднанні з ущільнювальними елементами.

На фіг. 491-493 – інтрамедулярний фіксатор для стабільного остеосинтезу, одна половина якого виконана прямою, друга – хвилеподібною.



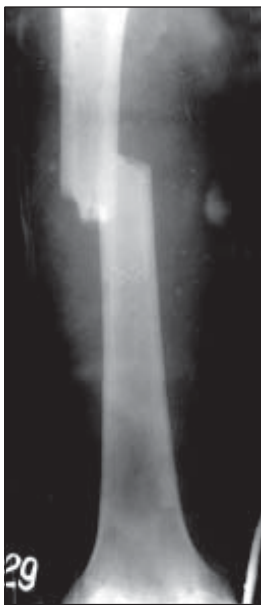

На фіг. 494 – інтрамедулярний фіксатор для стабільного остеосинтезу в поєднанні з ущільнювальним хвилеподібним елементом.

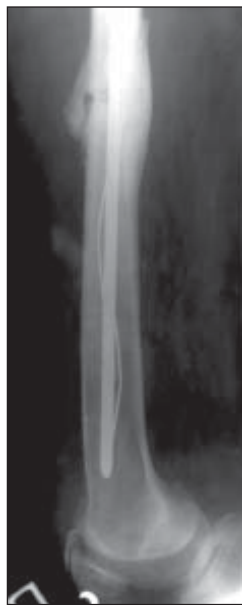На фіг. 495 – закритий перелом стегнової кістки із зміщенням.

На фіг. 496, 497 – остеосинтез ущільнювальним стержнем (фіг. 494), зрощення через 3 місяці.

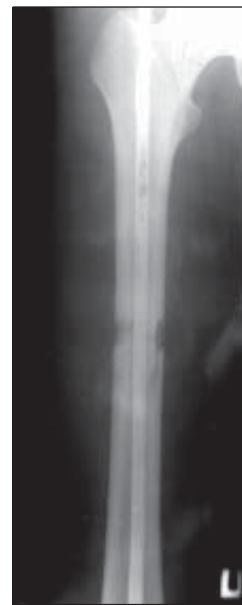**Фіг. 494.**



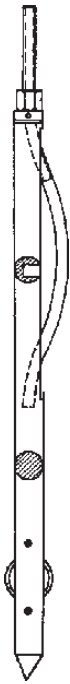**Фіг. 495.**



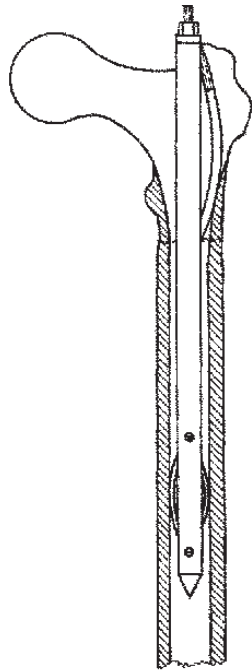
**Фіг. 496.**



**Фіг. 497.**



Фіг. 498.



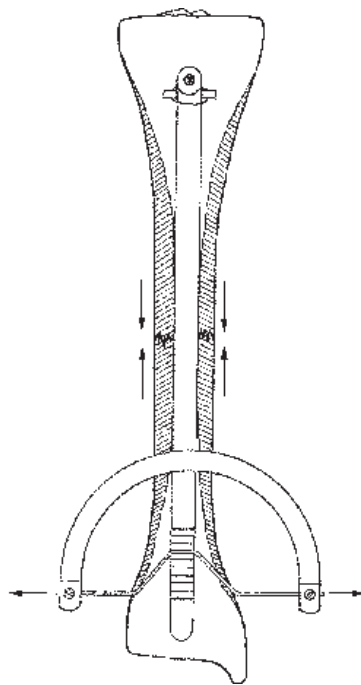
Фіг. 499.



Фіг. 500.



Фіг. 501.

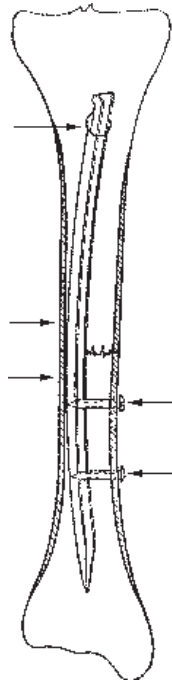


Фіг. 502.

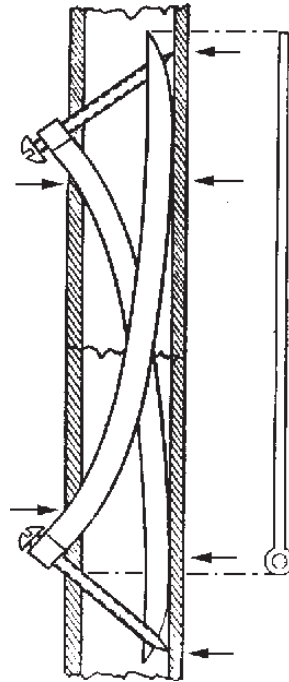
На фіг. 498, 499 – інтрамедулярний стержень у поєднанні з ущільнювальними елементами для остеосинтезу переломів стегнової кістки.

На фіг. 500 – ущільнювальний порожнистий інтрамедулярний стержень для остеосинтезу діафізарних переломів.

На фіг. 501, 502 – інтрамедулярний фіксатор безперервно напруженої дії, постійність компресії забезпечується пружно деформованою скобою.



Фіг. 503.



Фіг. 504.

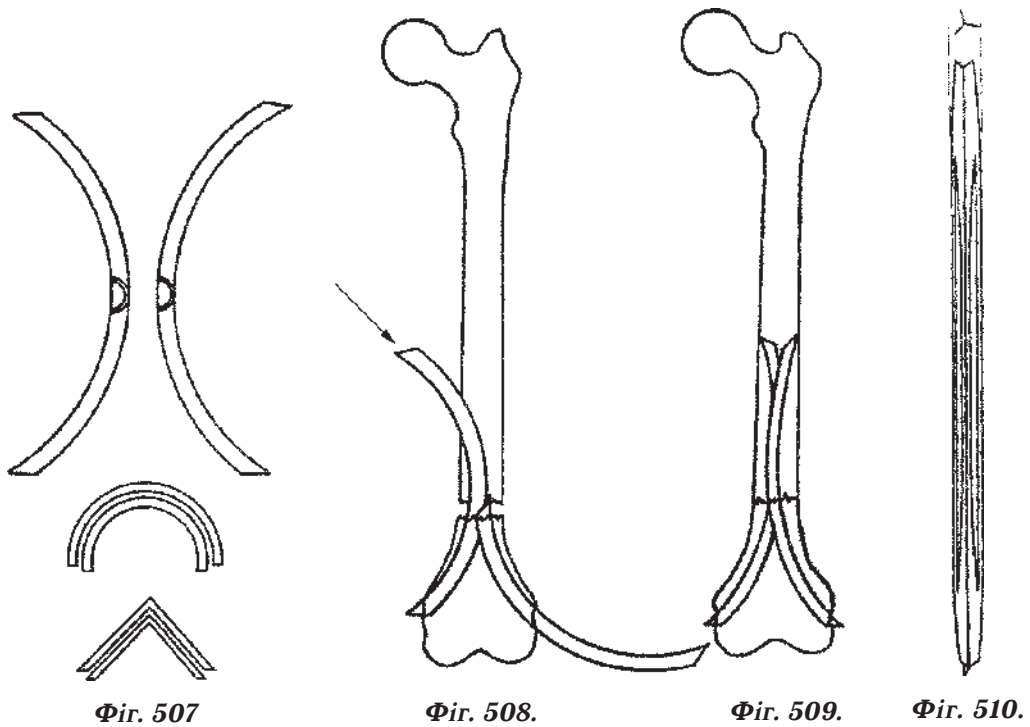


Фіг. 505. Фіг. 506.

На фіг. 503 – стабільність інтрамедулярного остеосинтезу посилюється ущільнювальними гвинтами.

На фіг. 504 – інтрамедулярний фіксатор у вигляді схрещених шабель, стабільність остеосинтезу посилюється ущільнювальними гвинтами.

На фіг. 505, 506 – інтрамедулярний фіксатор для остеосинтезу з керованою довжиною.

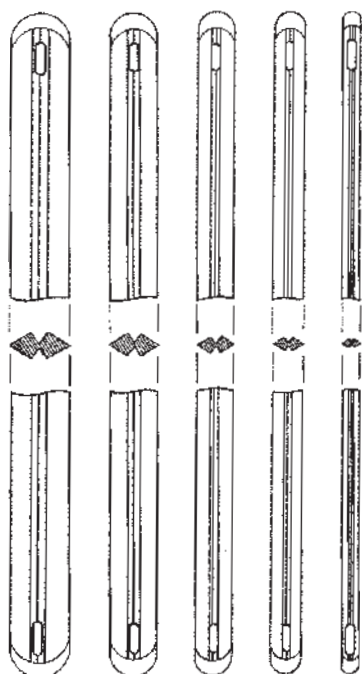


На фіг. 507 – фіксатор у вигляді двох овально вигнутих стержнів.

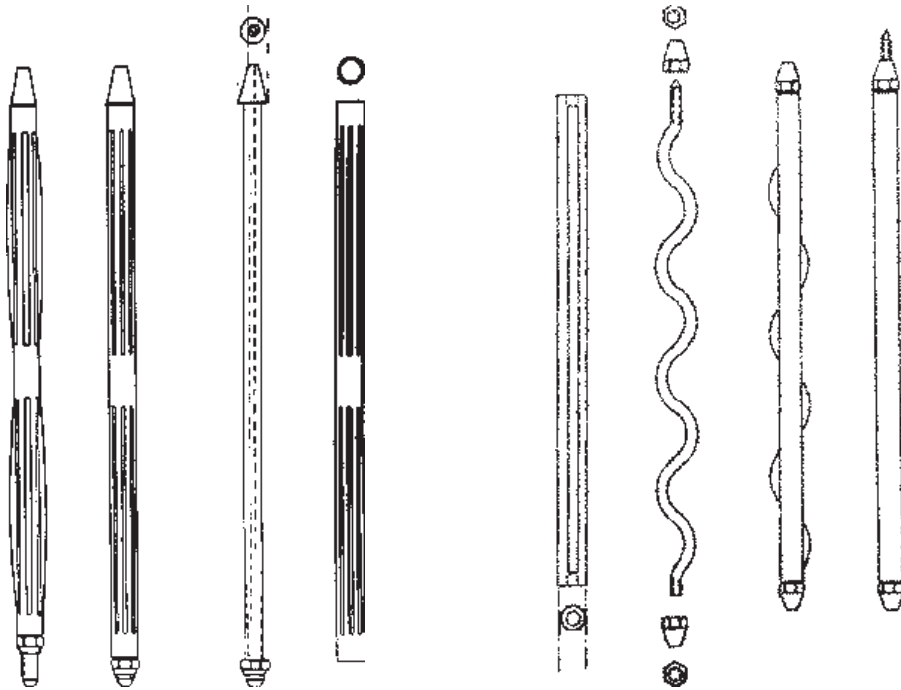
На фіг. 508, 509 схематично зображено процес остеосинтезу при низьких переломах стегнової кістки.

На фіг. 510 – фіксатор для інтрамедулярного остеосинтезу з пружними ребрами.

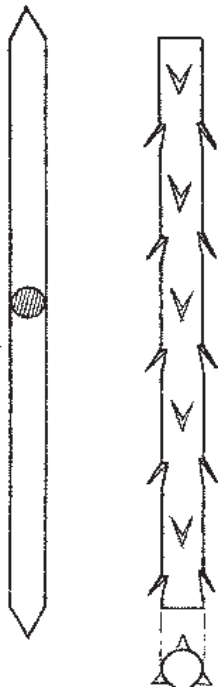
На фіг. 511 – інтрамедулярний фіксатор, конструкція якого забезпечує стабільність остеосинтезу з мінімальною площиною контакту “метал-кістка”.



**Фіг. 511.**



**Фіг. 512. Фіг. 513. Фіг. 514. Фіг. 515. Фіг. 516. Фіг. 517. Фіг. 518. Фіг. 519.**



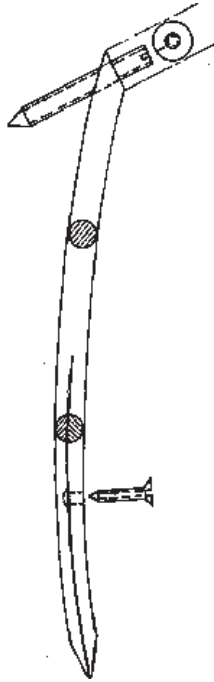
**Фіг. 520. Фіг. 521.**

На фіг. 512-515 – інтрамедулярний фіксатор з ущільнювальною оболонкою.

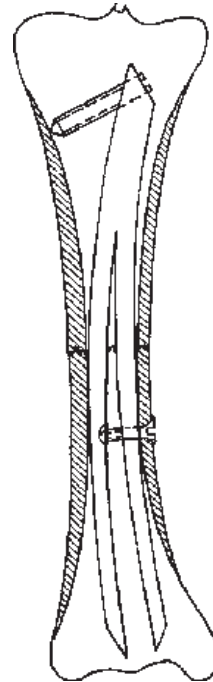
На фіг. 516-519 – інтрамедулярний фіксатор з ущільнювальним хвилоподібним елементом.

На фіг. 521 – інтрамедулярний порожнистий фіксатор, який виготовлено з нікеліду титану, що має ефект пам'яті.

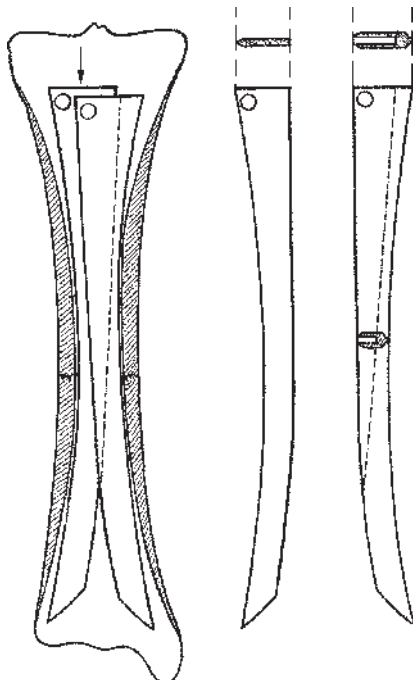
На фіг. 520 – охолоджувальний елемент для фіксатора (фіг. 521).



Фіг. 522.



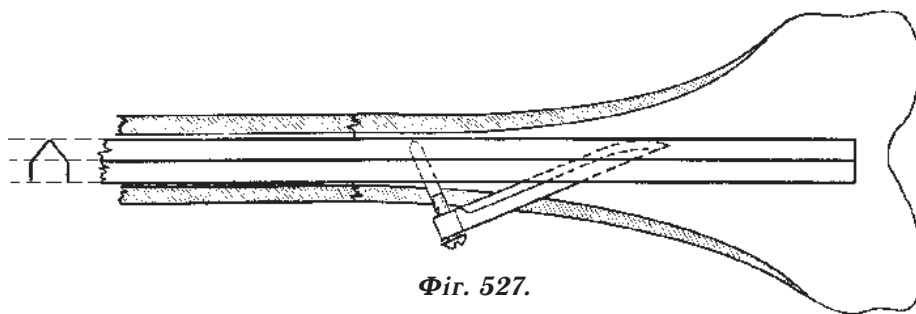
Фіг. 523.



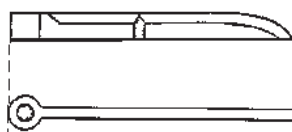
Фіг. 524. Фіг. 525. Фіг. 526.

На фіг. 522, 523 – інтрамедулярний фіксатор для стабільного остеосинтезу.

На фіг. 524-526 – інтрамедулярний фіксатор для стабільного остеосинтезу.



Фіг. 527.



Фіг. 528.



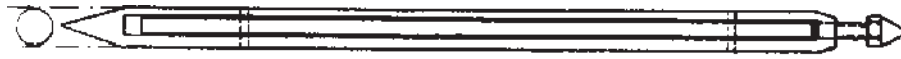Фіг. 529.



Фіг. 530.

На фіг. 527, 528 – інтрамедулярний фіксатор з ущільнювальним елементом.

На фіг. 529, 530 – інтрамедулярний фіксатор з ущільнювальним елементом.




Фіг. 531.




Фіг. 532.



Фіг. 533.



Фіг. 534.



Фіг. 535.



Фіг. 536.

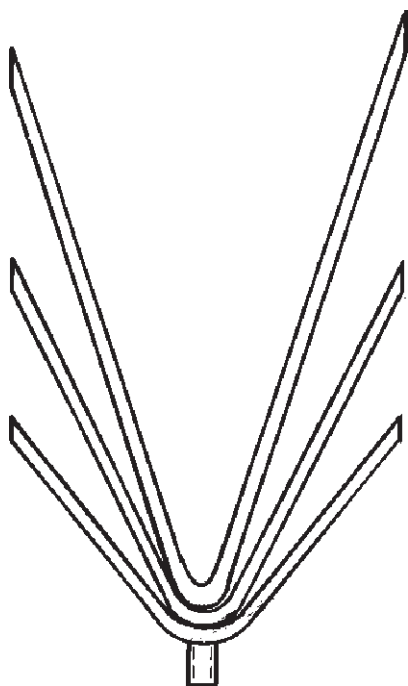


Фіг. 537.

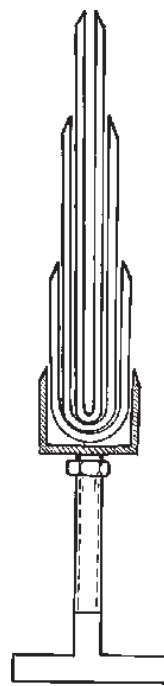
На фіг. 531-534 – інтрамедулярний фіксатор з ущільнювальним елементом.

На фіг. 535-537 – інтрамедулярний фіксатор з пружними ребрами.

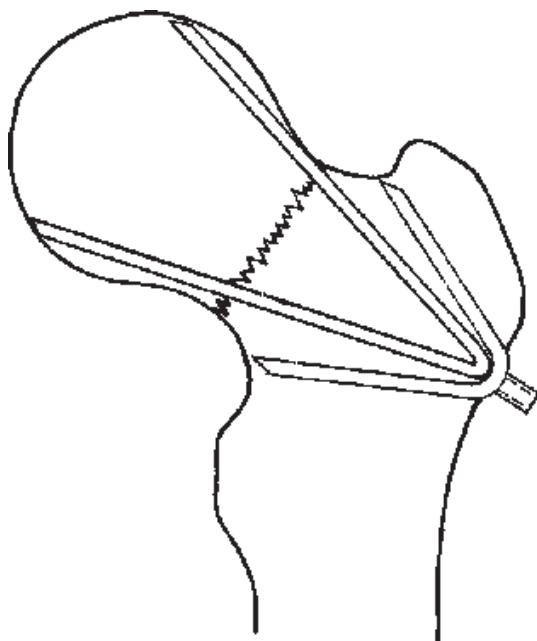




Фиг. 538.

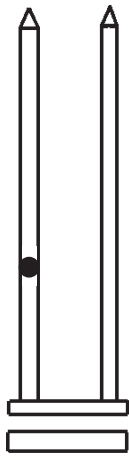


Фиг. 539.

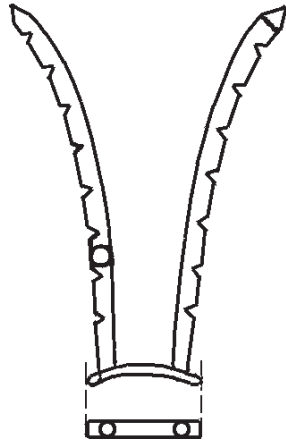


Фиг. 540.

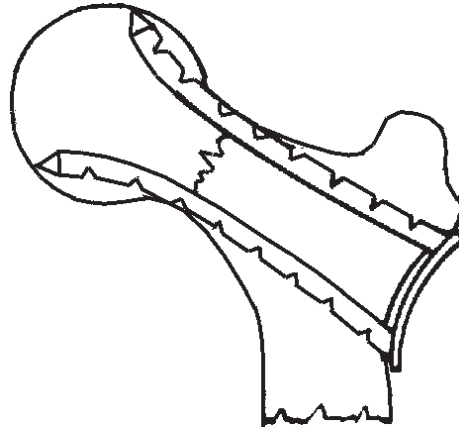
На фиг. 538-540 – фік-  
тор для остеосинтезу меді-  
альних переломів шийки  
стегна у вигляді “ялинки”.



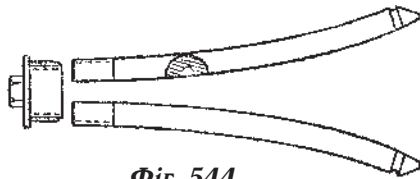
Фіг. 541.



Фіг. 542.



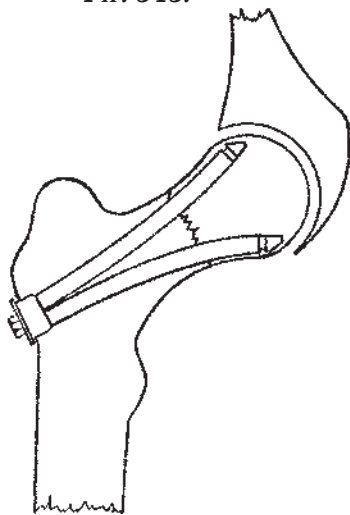
Фіг. 543.



Фіг. 544.



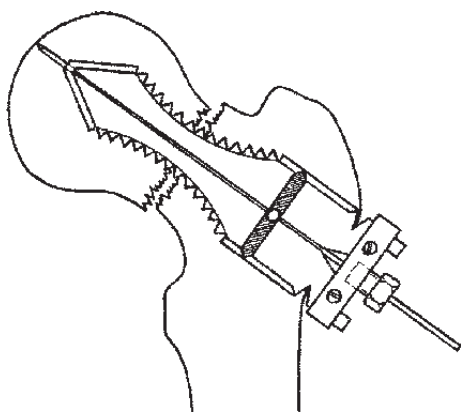
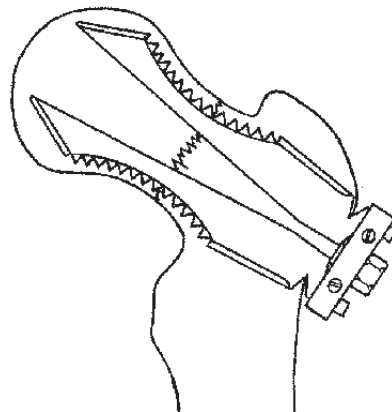
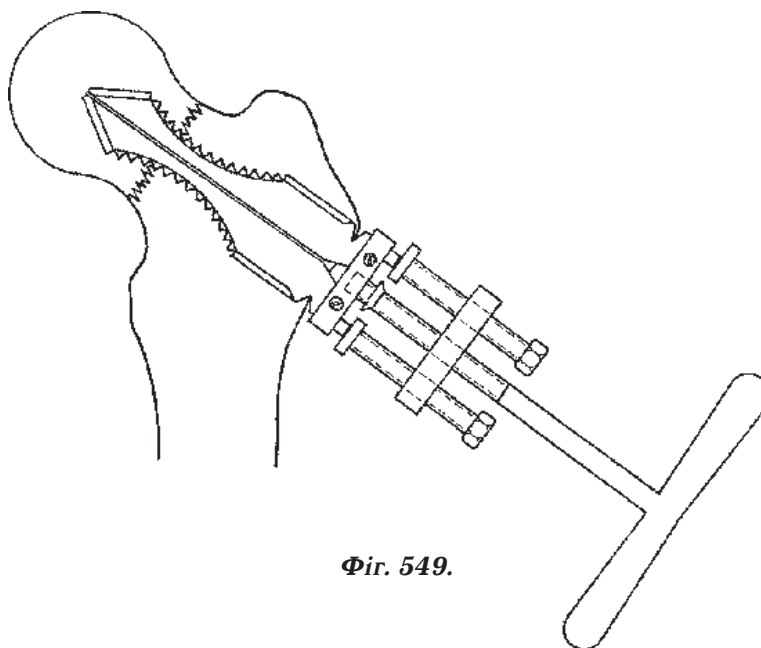
Фіг. 545.



Фіг. 546.

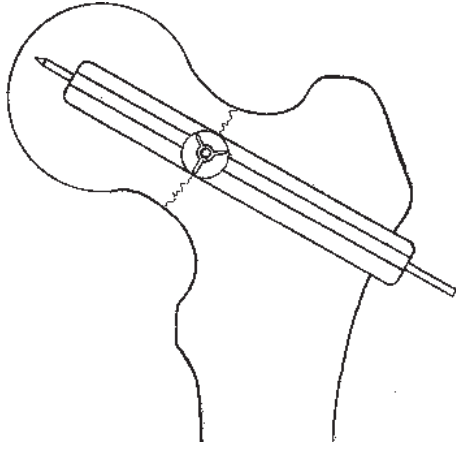
На фіг. 541-543 – фіксатор для остеосинтезу медіальних переломів шийки стегна.

На фіг. 544-546 – фіксатор для остеосинтезу медіальних переломів шийки стегна.

*Фіг. 547.**Фіг. 548.**Фіг. 549.*

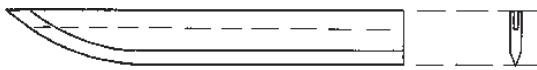
На фіг. 547, 548 – репозиційно-фіксаційний пристрій для остеосинтезу медіальних переломів шийки стегна.

На фіг. 549 – процес введення або видалення пристрою.

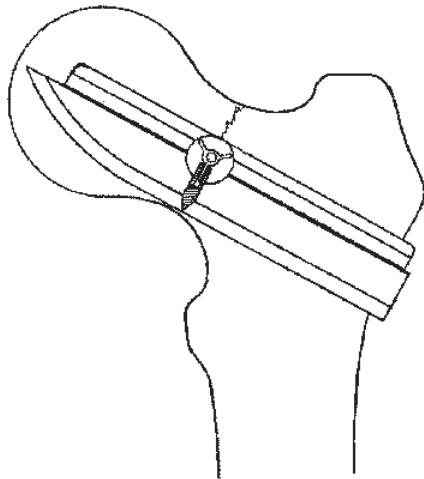


**Фіг. 550.**

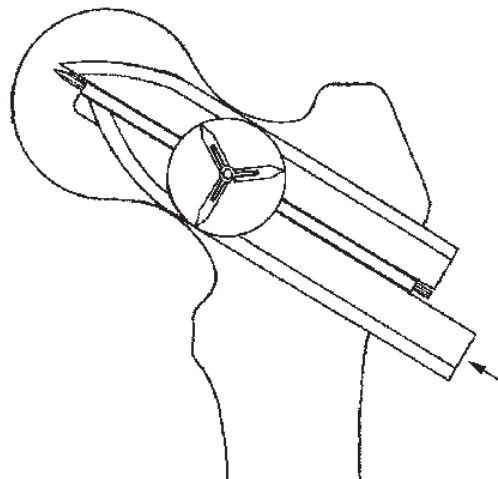
На фіг. 550-553 – фіксатор для остеосинтезу медіальних переломів шийки стегна із знімними лопатками.



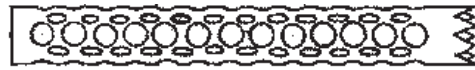**Фіг. 551.**



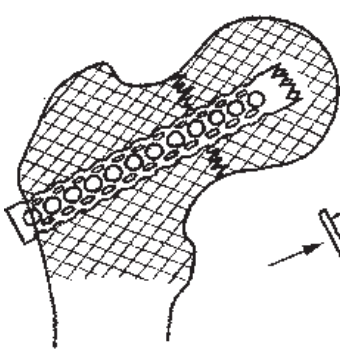
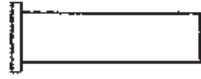
**Фіг. 552.**



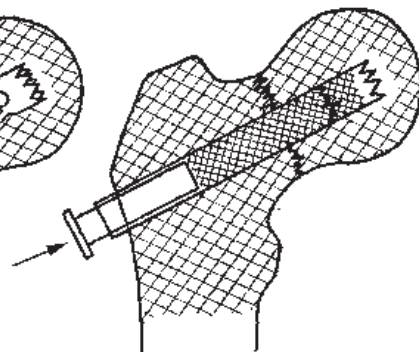
**Фіг. 553.**



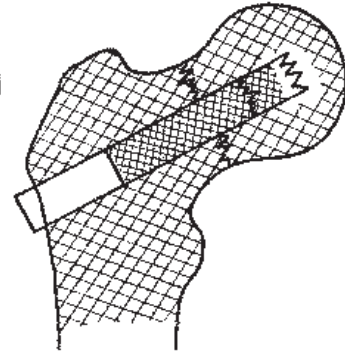
Фіг. 554.



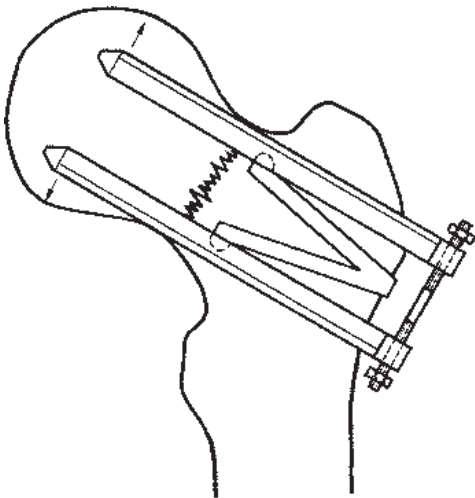
Фіг. 555.



Фіг. 556.



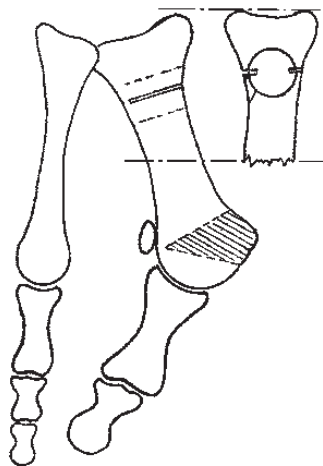
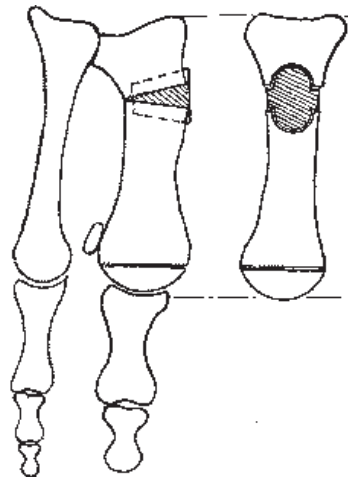
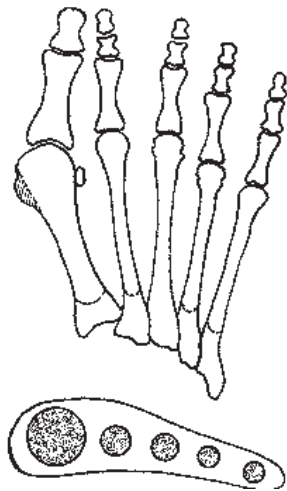
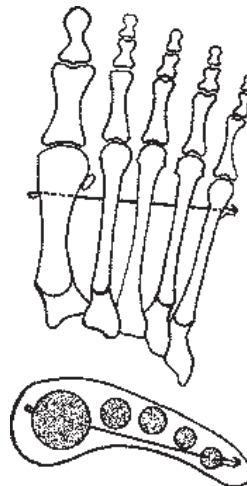
Фіг. 557.



Фіг. 558.

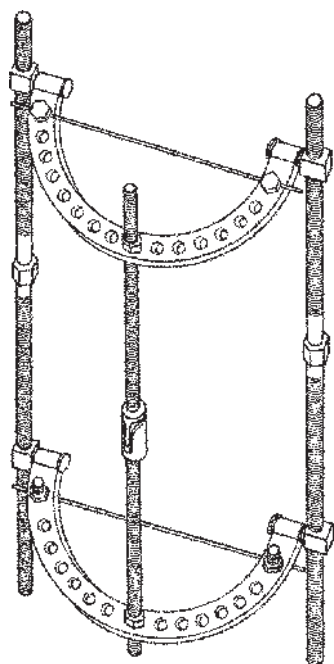
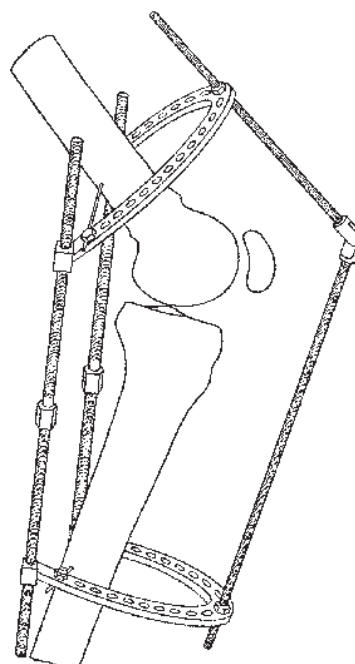
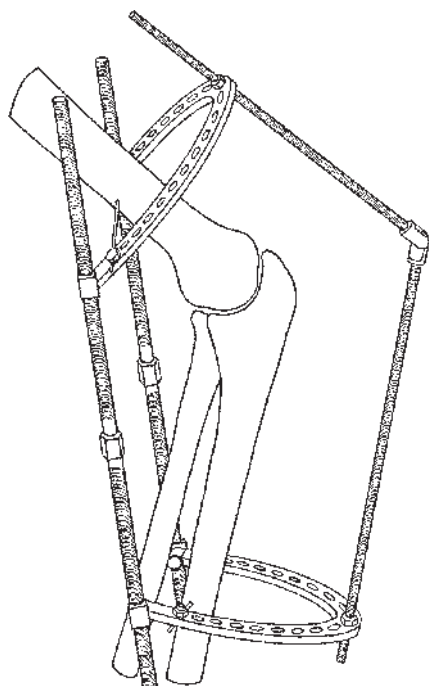
На фіг. 554-557 – циліндричний фіксатор з компактором для остеосинтезу медіальних переломів шийки стегна з можливістю кістково-пластичної функції.

На фіг. 558 – фіксатор для остеосинтезу медіальних переломів шийки стегна.

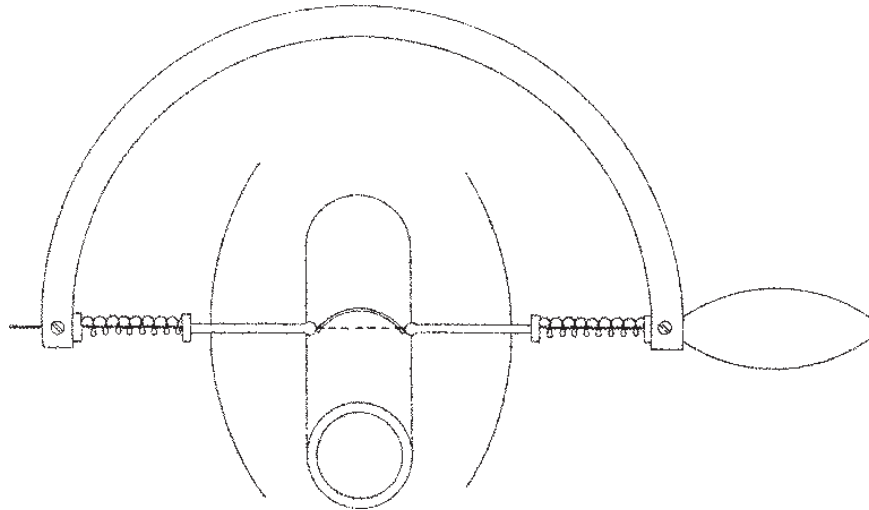
**РОЗДІЛ 6. ІНШІ ПОШКОДЖЕННЯ ТА ЗАХВОРЮВАННЯ  
ОПОРНО-РУХОВОГО АПАРАТУ***Фіг. 559.**Фіг. 560.**Фіг. 561.**Фіг. 562.*

На фіг. 559, 560 схематично зображено метод оперативного лікування вальгусного відхилення першого пальця.

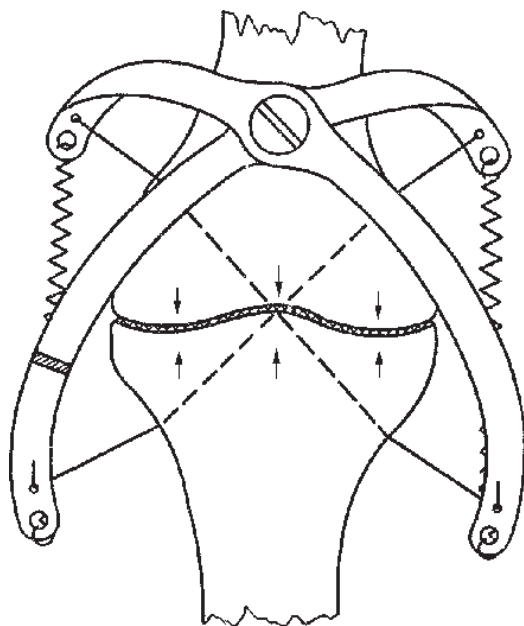
На фіг. 561, 562 схематично зображено метод оперативного лікування поперечно розпластаної ступні.

**Фіг. 563.****Фіг. 564.****Фіг. 565.**

На фіг. 563-565 схематично зображено пристрій та механізм усунення згинально-розгинальних контрактур у колінному та ліктьовому суглобах.



Фиг. 566.

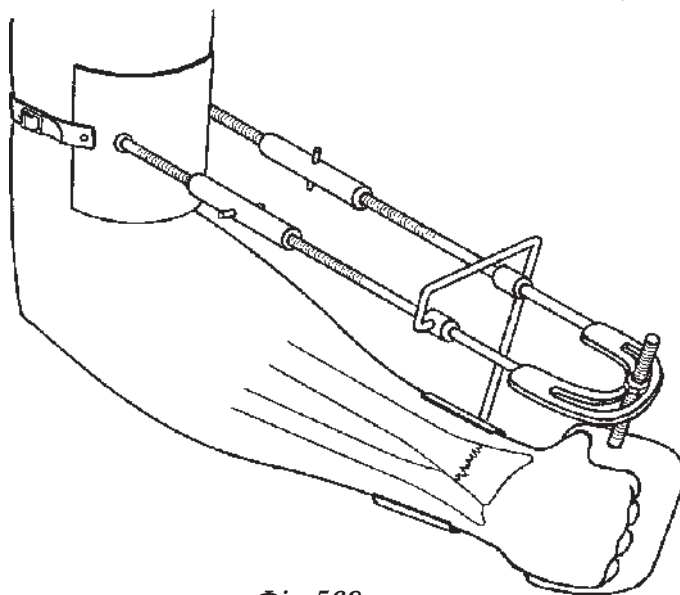


Фиг. 567.

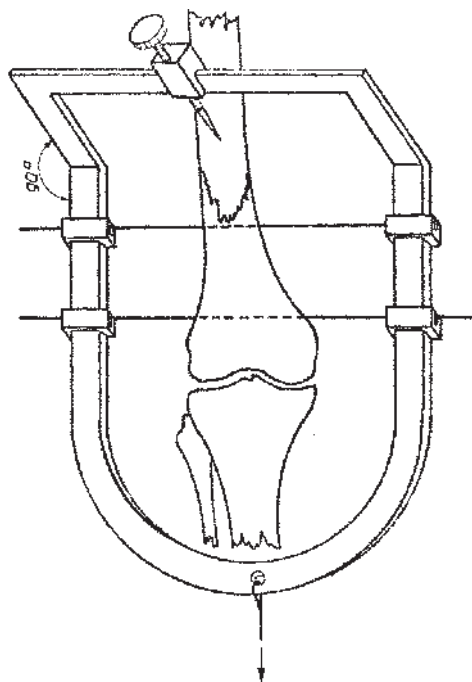
На фиг. 566 схематично зображено пристрій для закритої підшкірної остеотомії кисті.

На фиг. 567 – шарнірно-компресійний пристрій для артродезування колінного суглоба.





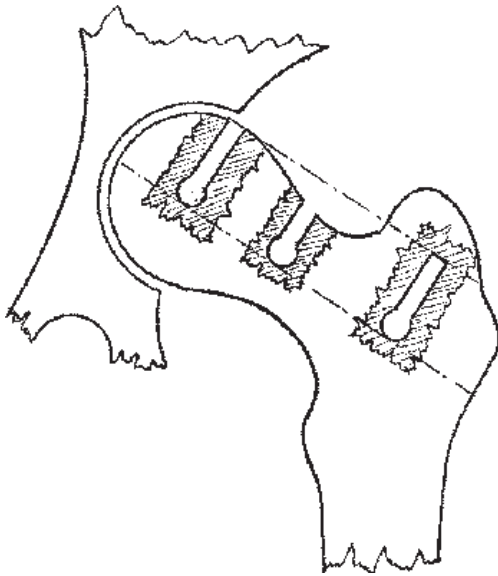
**Фиг. 568.**



**Фиг. 569.**

На фіг. 568 – пристрій для репозиції відламків при переломах променевої кістки в типовому місці.

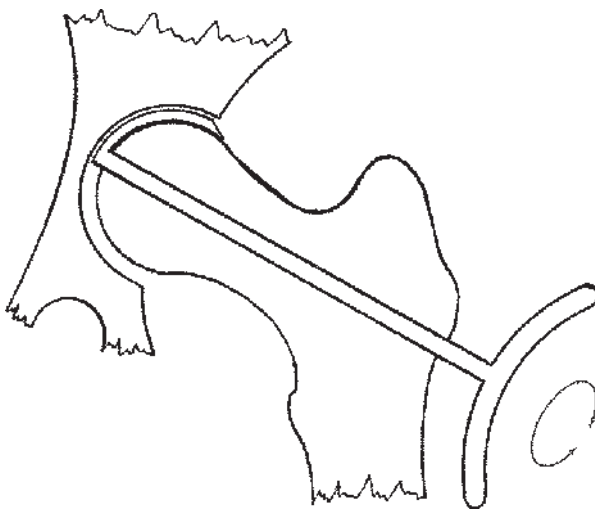
На фіг. 569 – репозиційно-фіксаційний пристрій для закритого остеосинтезу переломів стегнової кістки в нижній третині з можливістю одночасного застосування скелетного витягання.



Фіг. 570.

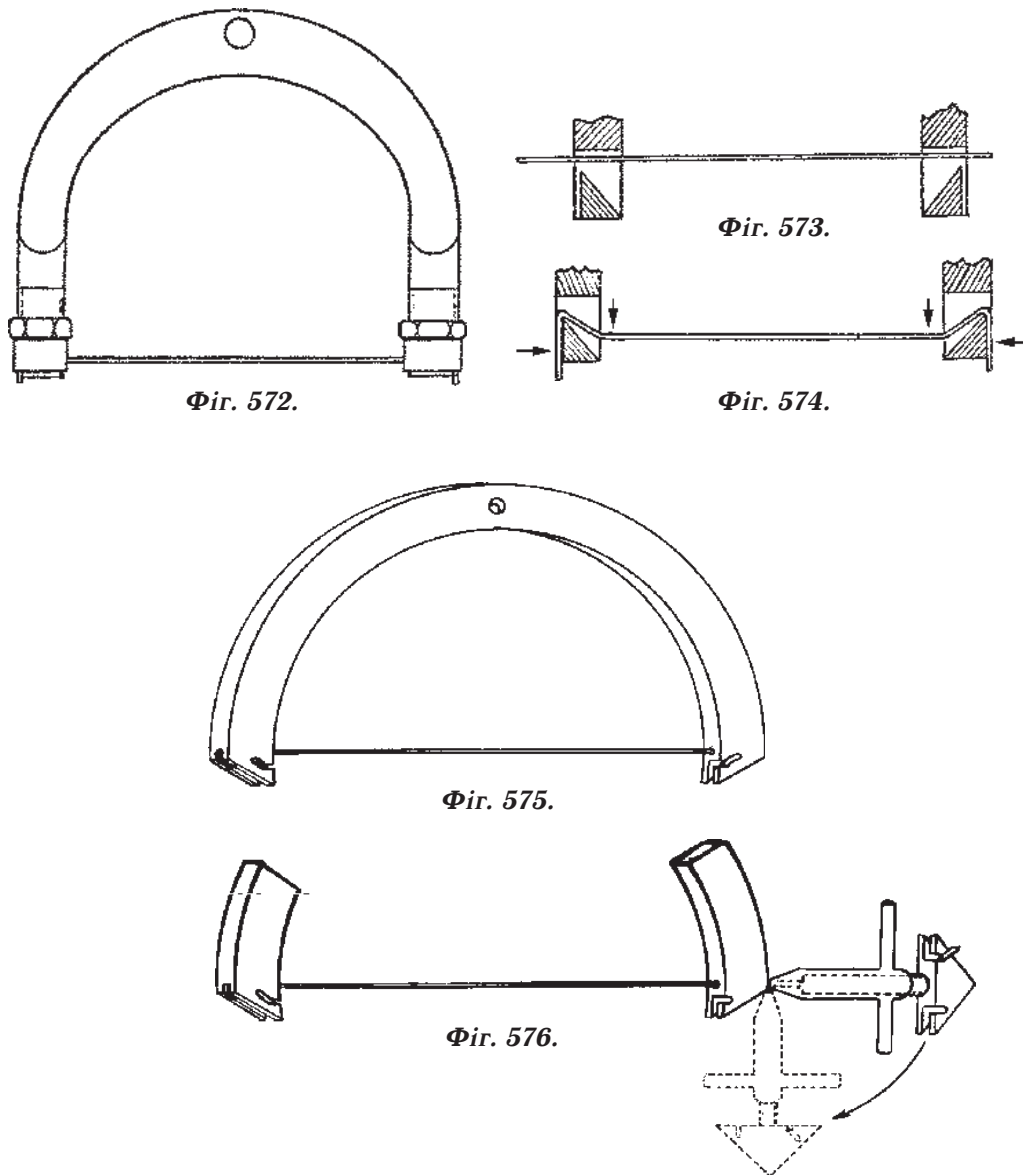
На фіг. 570, 571 схематично зображено оперативну технологію закритого артродезування кульшового суглоба (хірургічний доступ з боку великого вертлюга).

На першому етапі (фіг. 570) проводиться формування технологічного поздовжнього паза за допомогою осциляторної пилки.



Фіг. 571.

На другому етапі (фіг. 571) за допомогою Г-подібного пристрою обертальними рухами руйнуються та вимиваються назовні залишки хрящового покриву як з голівки стегна, так і з вертлюжної западини.

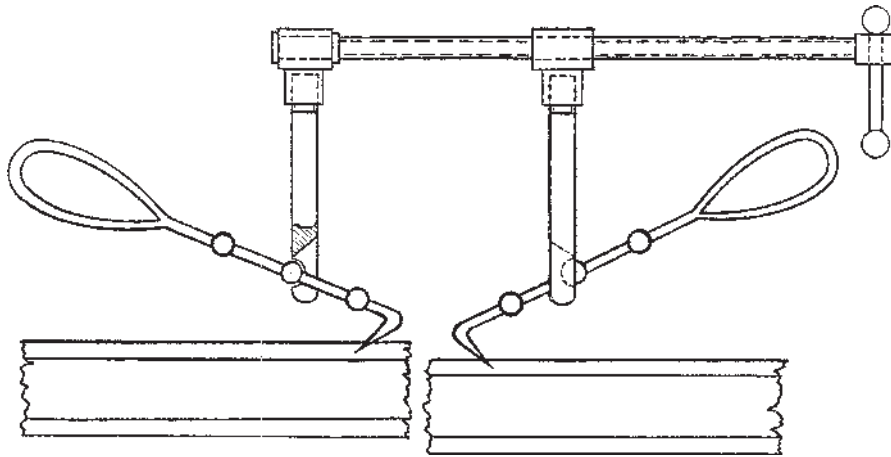


На фіг. 572 схематично зображено скобу для скелетного витягання (загальний вигляд).

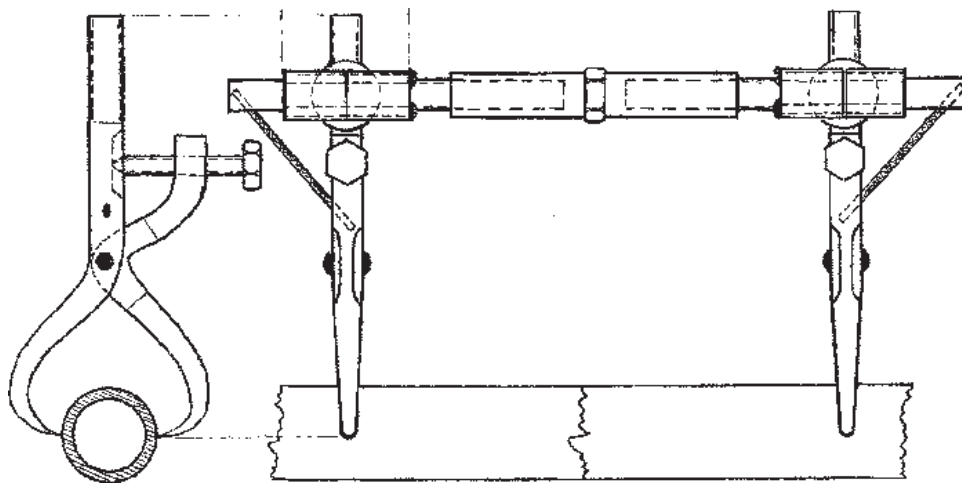
На фіг. 573, 574 схематично зображено механізм фіксації і натягання спиці Кіршнера на робочих кінцях скоби (фіг. 572).

На фіг. 575 – модифікований варіант скоби для скелетного витягання.

На фіг. 576 схематично зображено технологію натягання та фіксації спиці Кіршнера на робочих кінцях скоби.



Фіг. 577.

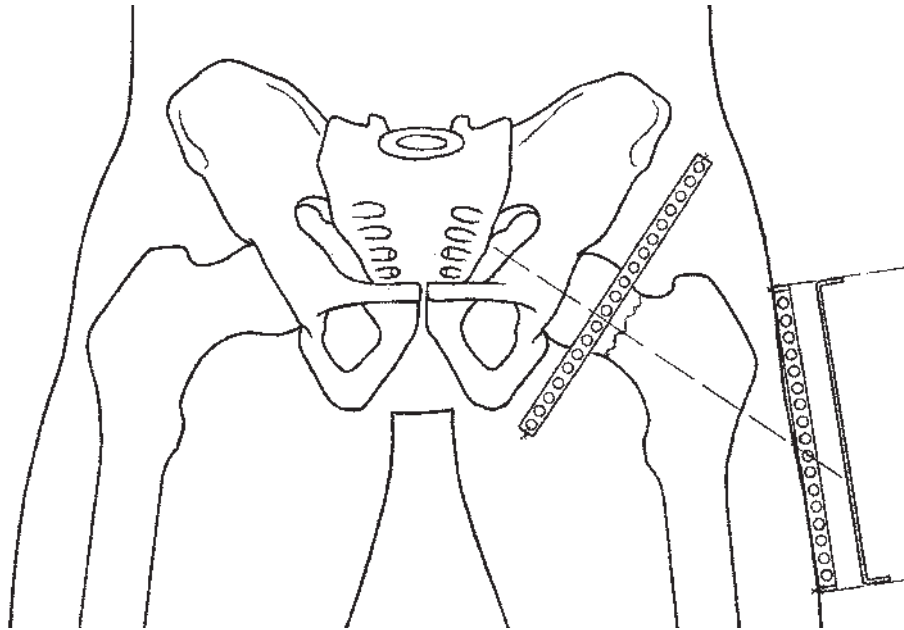


Фіг. 578.

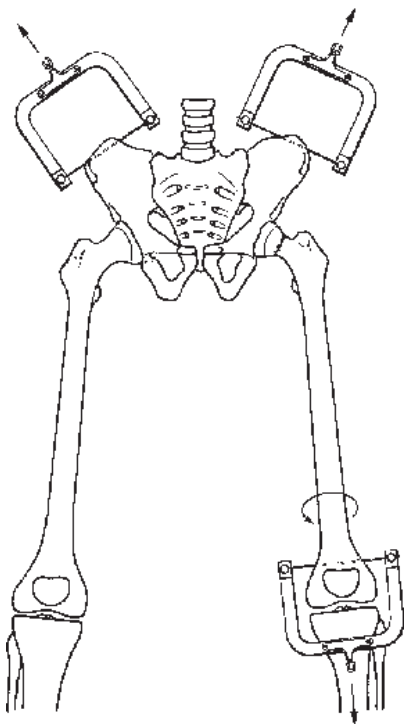
Фіг. 579.

На фіг. 577 – пристрій для репозиції відламків в умовах відкритого остеосинтезу.

На фіг. 578, 579 – модифікований варіант пристрою для репозиції відламків в умовах відкритого остеосинтезу.



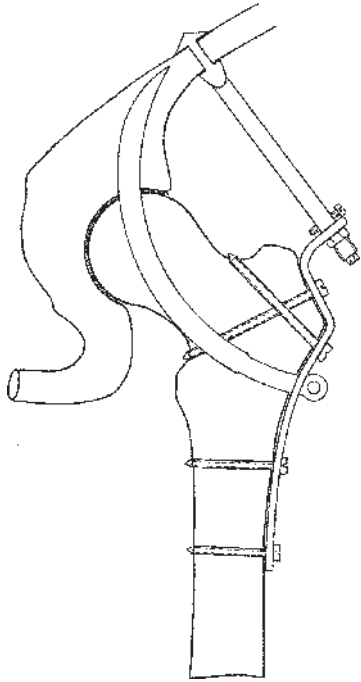
**Фіг. 580.**



**Фіг. 581.**

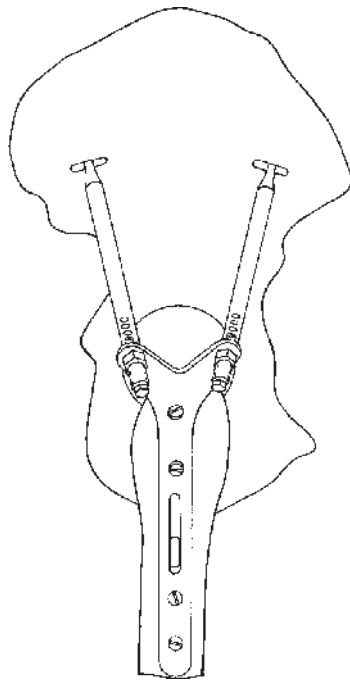
На фіг. 580 схематично зображено процес розрахункового введення спиці Кіршнера в голівку стегна з використанням двох перфорованих пластин.

На фіг. 581 схематично зображено процес репозиції застарілих медіальних переломів шийки стегна на операційному столі.



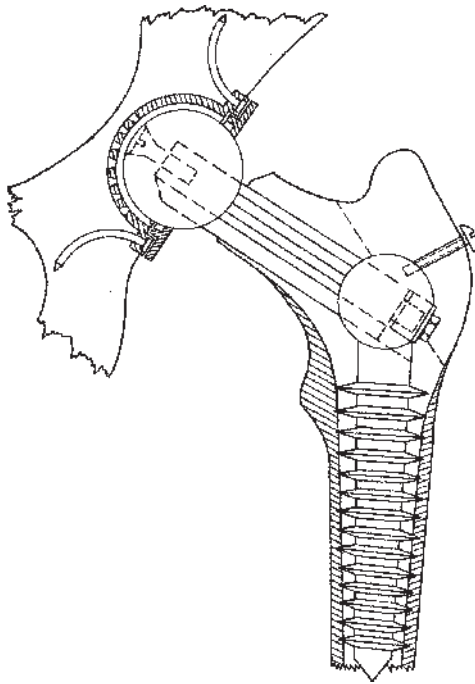
**Фіг. 582.**

На фіг. 582 схематично зображено занурювальний фіксатор для стабільного остеосинтезу при операції анкілозування кульшового суглоба (передньо-задня проекція).



**Фіг. 583.**

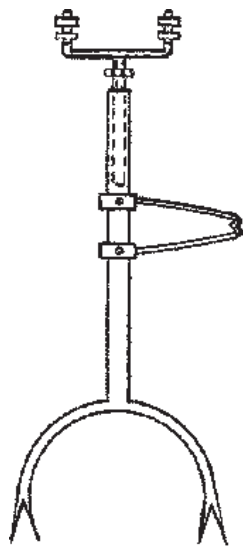
На фіг. 583 – занурювальний фіксатор (фіг. 582) в боковій проекції.



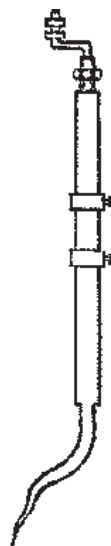Фіг. 584.

На фіг. 584 схематично зображено безцементний ендопротез кульшового суглоба, конструкція якого сприяє максимально можливому збереженню шийки стегна.

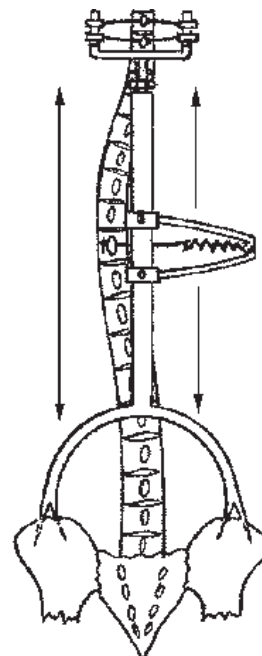
На фіг. 585-587 схематично зображено незанурювальний дистрактор-коректор для усунення бокового викривлення хребта. У конструкції апарата закладено механізм дистракції з одночасною можливістю бокової корекції.



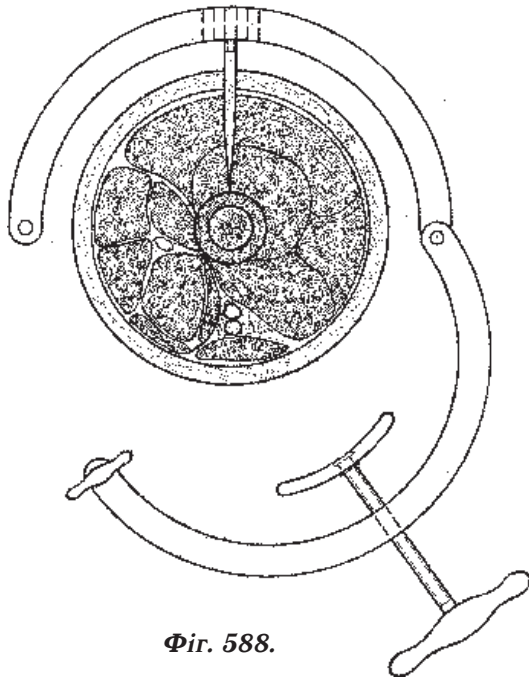
Фіг. 585.



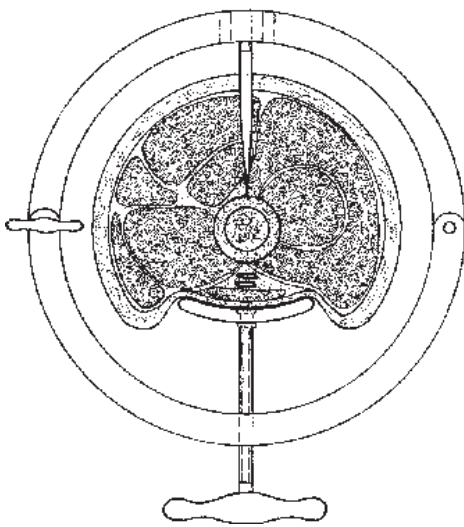
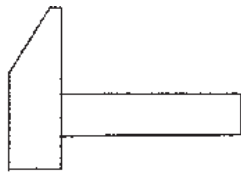
Фіг. 586.



Фіг. 587.



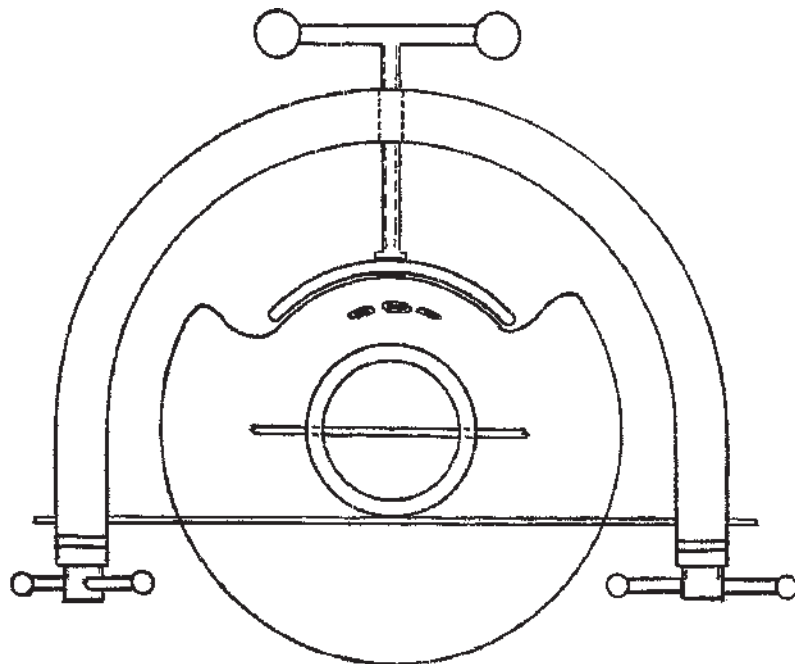
Фиг. 588.



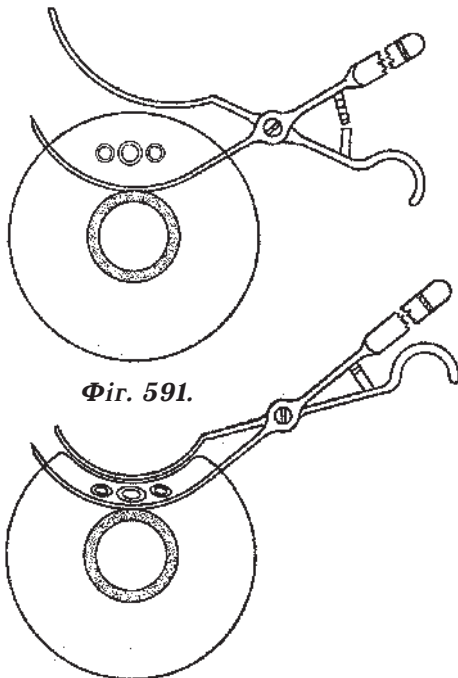
Фиг. 589.

На фиг. 588, 589 схематично зображено пристрій для тимчасової зупинки артеріальної кровотечі зі збереженням колатерального кровообігу.

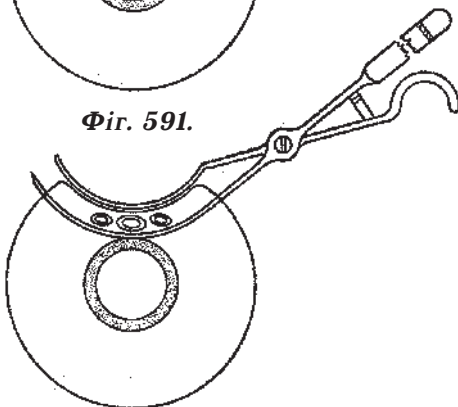




Фіг. 590.



Фіг. 591.



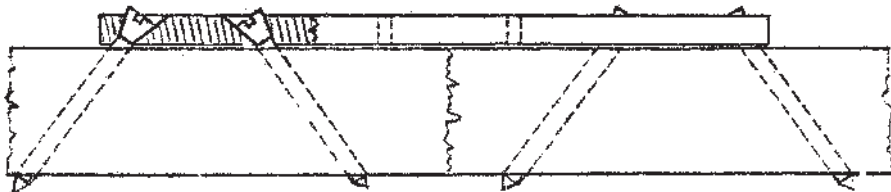
Фіг. 592.

На фіг. 590 схематично зображено модифікований пристрій для тимчасової зупинки артеріальної кровотечі зі збереженням колатерального кровообігу.

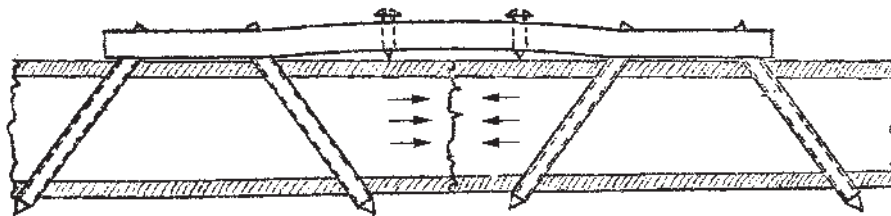
На фіг. 591, 592 – пристрій-затискач для тимчасової зупинки артеріальної кровотечі зі збереженням колатерального кровообігу.



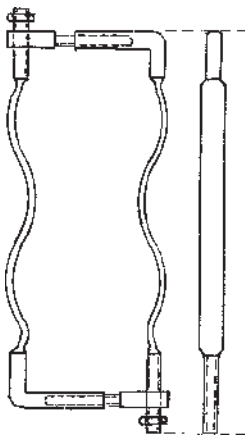
Фіг. 593.



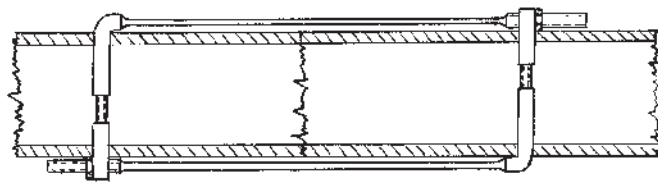
Фіг. 594.



Фіг. 595.

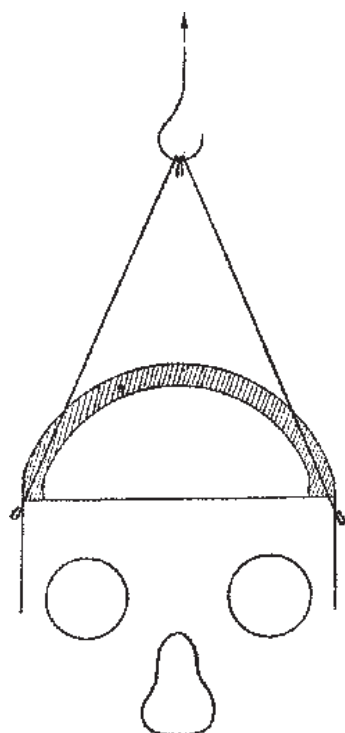


Фіг. 596.



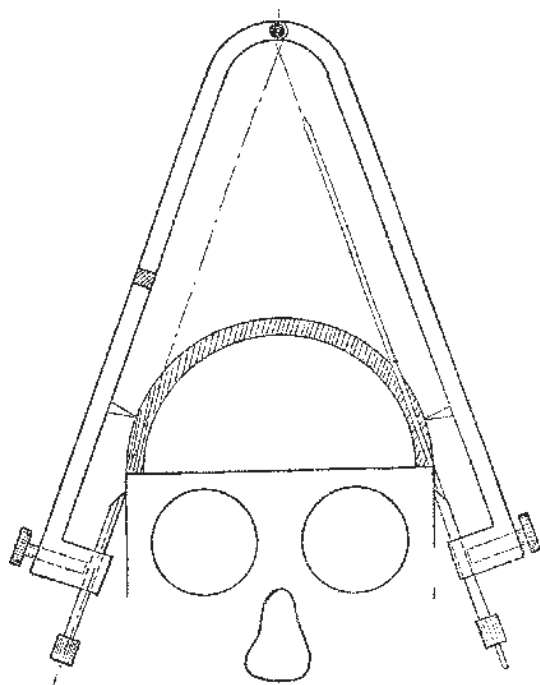
Фіг. 597.

На фіг. 593-595 – компресійна пластина для надкісткового остеосинтезу.  
На фіг. 596, 597 – пристрій для надкістково-компресійного остеосинтезу.



**Фіг. 598.**

На фіг. 598 схематично зображено спосіб скелетного витягання за тім'яні горби черепа.



**Фіг. 599.**

На фіг. 599 – пристрій для розрахункового введення спиць Кіршнера через тім'яні горби.

## ЛІТЕРАТУРА

1. *Единак А.Н.* Внутрикостный компрессионный фиксатор / Описание винаходу до авт. свид. SU № 942726. – 1982.
2. *Единак А.Н.* Внутрикостный фиксатор / Описание винаходу до авт. свид. SU O № 1009459. – 1983.
3. *Единак А.Н.* Внутрикостный фиксатор / Описание винаходу до авт. свид. SU № 1395309. – 1988.
4. *Единак А.Н.* Компрессионно-дистракционный аппарат / Описание винаходу до авт. свид. SU № 963516. – 1982.
5. *Единак А.Н.* Компрессионно-дистракционный аппарат А.Н. Единака / Описание винаходу до авт. свид. SU № 1669442. – 1991.
6. *Единак А.Н.* Компрессионный аппарат / Описание винаходу до авт. свид. SU № 1669440. – 1991.
7. *Единак А.Н.* Направитель хода спицы / Описание винаходу до авт. свид. SU № 153533. – 1963.
8. *Единак А.Н.* Скоба для скелетного вытяжения / Описание винаходу до авт. свид. SU № 162286. – 1964.
9. *Единак А.Н.* Скоба для скелетного вытяжения / Описание винаходу до авт. свид. SU № 896763. – 1981.
10. *Единак А.Н.* Скоба для скелетного вытяжения / Описание винаходу до авт. свид. SU № 1572586. – 1990.
11. *Единак А.Н.* Способ временного пережатия кровеносных сосудов / Описание винаходу до авт. свид. SU № 1533675. – 1990.
12. *Единак А.Н.* Способ лечения привычного вывиха плеча и устройство для его осуществления / Описание винаходу до авт. свид. SU № 1683713. – 1991.
13. *Единак А.Н.* Способ одномоментного закрытого остеосинтеза переломов лодыжек и разрыва межберцового сочленения / Описание винаходу до авт. свид. SU № 1097283. – 1984.
14. *Единак А.Н.* Способ остеосинтеза изолированного косоого перелома большеберцовой кости в остром периоде / Описание винаходу до авт. свид. SU № 1482684. – 1989.
15. *Единак А.Н.* Способ остеосинтеза перелома большеберцовой кости / Описание винаходу до авт. свид. SU № 1034730. – 1983.
16. *Единак А.Н.* Способ остеосинтеза псевдоартрозов трубчатых костей / Описание винаходу до авт. свид. SU № 888960. – 1981.
17. *Единак А.Н.* Устройство А.Н. Единака для лечения вывихов акромиального конца ключицы / Описание винаходу до авт. свид. SU № 915847. – 1982.
18. *Единак А.Н.* Устройство А.Н. Единака для лечения переломов костей / Описание винаходу до авт. свид. SU № 48006. – 1981.
19. *Единак А.Н.* Устройство А.Н. Единака для остеосинтеза / Описание винаходу до авт. свид. SU № 1669441. – 1991.
20. *Единак А.Н.* Устройство А.Н. Единака для остеосинтеза переломов / Описание винаходу до авт. свид. SU № 1644937 – 1991.
21. *Единак А.Н.* Устройство А.Н. Единака для остеосинтеза трубчатых костей / Описание винаходу до авт. свид. SU № 942721. – 1982.
22. *Единак А.Н.* Устройство А.Н. Единака для фиксации костных отломков / Описание винаходу до авт. свид. SU № 897233. – 1982.

23. *Єдинак А.Н.* Устрoйство А.Н. Єдинака для фиксации костных отломков / Опис винаходу до авт. свід. SU № 957882. – 1982.
24. *Єдинак А.Н.* Устрoйство для вправления акромиального конца ключицы / Опис винаходу до авт. свід. SU № 1009459. – 1983.
25. *Єдинак А.Н.* Устрoйство для загиба спиц / Опис винаходу до авт. свід. SU № 940755. – 1982.
26. *Єдинак А.Н.* Устрoйство для закрытой репозиции костных отломков / Опис винаходу до авт. свід. SU № 660670. – 1979.
27. *Єдинак А.Н.* Устрoйство для закрытой репозиции костных отломков / Опис винаходу до авт. свід. SU № 914048. – 1982.
28. *Єдинак А.Н.* Устрoйство для закрытой репозиции переломов лодыжек / Опис винаходу до авт. свід. SU № 935094. – 1982.
29. *Єдинак А.Н.* Устрoйство для костной пластики / Опис винаходу до авт. свід. SU № 1593645. – 1990.
30. *Єдинак А.Н.* Устрoйство для лечения вывихов акромиального конца ключицы / Опис винаходу до авт. свід. SU № 431874. – 1974.
31. *Єдинак А.Н.* Устрoйство для лечения вывихов грудинного конца ключицы / Опис винаходу до авт. свід. SU № 1011117. – 1983.
32. *Єдинак А.Н.* Устрoйство для лечения переломов локтевого отростка / Опис винаходу до авт. свід. SU № 477722. – 1975.
33. *Єдинак А.Н.* Устрoйство для лечения переломов / Опис винаходу до авт. свід. SU № 1050691. – 1983.
34. *Єдинак А.Н.* Устрoйство для определения углов деформации костей / Опис винаходу до авт. свід. SU № 908345. – 1982.
35. *Єдинак А.Н.* Устрoйство для остеосинтеза / Опис винаходу до авт. свід. SU № 921549. – 1982.
36. *Єдинак А.Н.* Устрoйство для остеосинтеза / Опис винаходу до авт. свід. SU № 1395304. – 1986.
37. *Єдинак А.Н.* Устрoйство для остеосинтеза / Опис винаходу до авт. свід. SU № 1395305. – 1988.
38. *Єдинак А.Н.* Устрoйство для остеосинтеза / Опис винаходу до авт. свід. SU № 1395306. – 1988.
39. *Єдинак А.Н.* Устрoйство для остеосинтеза / Опис винаходу до авт. свід. SU № 1395308. – 1988.
40. *Єдинак А.Н.* Устрoйство для остеосинтеза / Опис винаходу до авт. свід. SU № 1402342. – 1982.
41. *Єдинак А.Н.* Устрoйство для остеосинтеза / Опис винаходу до авт. свід. SU № 1644929. – 1991.
42. *Єдинак А.Н.* Устрoйство для остеосинтеза мышечков костей / Опис винаходу до авт. свід. SU № 915846. – 1982.
43. *Єдинак А.Н.* Устрoйство для остеосинтеза переломов костей / Опис винаходу до авт. свід. SU № 967477. – 1982.
44. *Єдинак А.Н.* Устрoйство для остеосинтеза трубчатых костей / Опис винаходу до авт. свід. SU № 874047. – 1981.
45. *Єдинак А.Н.* Устрoйство для остеосинтеза трубчатых костей / Опис винаходу до авт. свід. SU № 874048. – 1981.
46. *Єдинак А.Н.* Устрoйство для остеосинтеза трубчатых костей / Опис винаходу до авт. свід. SU № 1572582. – 1990.

47. *Єдинак А.Н.* Устрійство для остеотомії кисті / Опис винаходу до авт. свід. SU № 915848. – 1982.
48. *Єдинак А.Н.* Устрійство для проведення спиць / Опис винаходу до авт. свід. SU № 990208. – 1983.
49. *Єдинак А.Н.* Устрійство для репозиції кісток предплеччя / Опис винаходу до авт. свід. SU № 1041103. – 1983.
50. *Єдинак А.Н.* Устрійство для фіксації кістних отломків / Опис винаходу до авт. свід. SU № 486745. – 1975.
51. *Єдинак А.Н.* Устрійство для фіксації кістних отломків / Опис винаходу до авт. свід. SU № 858803. – 1981.
52. *Єдинак А.Н.* Устрійство для фіксації кістних отломків / Опис винаходу до авт. свід. SU № 897232. – 1982.
53. *Єдинак А.Н.* Устрійство для фіксації кістних отломків / Опис винаходу до авт. свід. SU № 1039489. – 1983.
54. *Єдинак А.Н.* Устрійство для фіксації кістних отломків / Опис винаходу до авт. свід. SU № 1593646. – 1990.
55. *Єдинак А.Н.* Устрійство для чрескістного остеосинтезу / Опис винаходу до авт. свід. SU № 1061807. – 1983.
56. *Єдинак А.Н.* Устрійство для ендопротезування тазобедременного сугава / Опис винаходу до авт. свід. SU № 1623642. – 1991.
57. *Єдинак А.Н.* Устрійство системи А.Н. Єдинака для остеосинтезу / Опис винаходу до авт. свід. SU № 1033134. – 1983.
58. *Єдинак А.Н.* Фіксатор А.Н. Єдинака для остеосинтезу / Опис винаходу до авт. свід. SU № 971298. – 1982.
59. *Єдинак А.Н.* Фіксатор для внутрікістного остеосинтезу / Опис винаходу до авт. свід. SU № 1041100. – 1983.
60. *Єдинак А.Н.* Фіксатор для внутрікістного остеосинтезу / Опис винаходу до авт. свід. SU № 1041102. – 1983.
61. *Єдинак А.Н.* Фіксатор для лічення переломів трубчатих кісток / Опис винаходу до авт. свід. SU № 967478. – 1982.
62. *Єдинак А.Н.* Фіксатор для лічення переломів трубчатих кісток / Опис винаходу до авт. свід. SU № 992041. – 1983.
63. *Єдинак А.Н.* Фіксатор для остеосинтезу довгих трубчатих кісток / Опис винаходу до авт. свід. SU № 876122. – 1981.
64. *Єдинак А.Н.* Фіксатор для остеосинтезу переломів шейки бедра / Опис винаходу до авт. свід. SU № 940758. – 1982.
65. *Єдинак А.Н.* Фіксатор для остеосинтезу переломів шейки бедра / Опис винаходу до авт. свід. SU № 959770. – 1982.
66. *Єдинак А.Н.* Фіксатор для остеосинтезу трубчатих кісток / Опис винаходу до авт. свід. SU № 990207. – 1983.
67. *Єдинак А.Н.* Фіксатор для остеосинтезу / Опис винаходу до авт. свід. SU № 1222260. – 1986.
68. *Єдинак А.Н.* Фіксатор позвоночника / Опис винаходу до авт. свід. SU № 1041101. – 1983.
69. *Єдинак О.М.* Спосіб тимчасового припинення кровотечі та пристрій для його здійснення / Опис до патенту на винахід № 47680А А61В 17/00, 2002.
70. *Єдинак О.М.* Спосіб лікування попереочнорозпластанної стопи / Опис до патенту на винахід № 47678А А61В 17/00, 2002.

*Атлас*

**Єдинак Олексій Миколайович  
ІДЕАЛЬНИЙ ОСТЕОЗИНТЕЗ**

Літературний редактор *Віта Ситар*  
Коректор *Наталія Сороката*  
Технічний редактор *Світлана Демчишин*  
Оформлення обкладинки *Павло Кушик*  
Комп'ютерна верстка *Галія Жмурко*

Підписано до друку 24.01.2003. Формат 70х100/16. Папір офсетний № 1.  
Гарнітура Antiqua.

Друк офсетний. Ум. друк. арк. 14,30. Обл.-вид. арк. 13,52  
Наклад 1000. Зам. № 113.

Оригінал-макет підготовлений у відділі комп'ютерної верстки  
видавництва «Укрмедкнига» Тернопільської державної медичної  
академії ім. І.Я. Горбачевського

Майдан Волі, 1, м. Тернопіль, 46001, Україна.

Надруковано в друкарні видавництва «Укрмедкнига».

Майдан Волі, 1, м. Тернопіль, 46001, Україна.

Свідоцтво про внесення до державного реєстру суб'єктів видавничої справи  
ДК №348 від 02.03.2001 р.