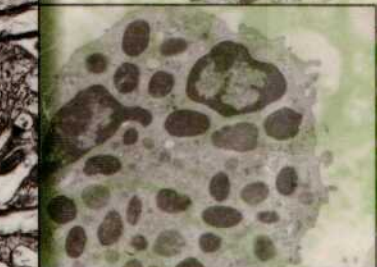
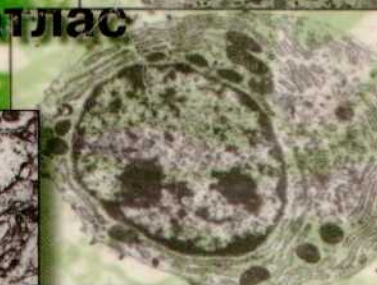
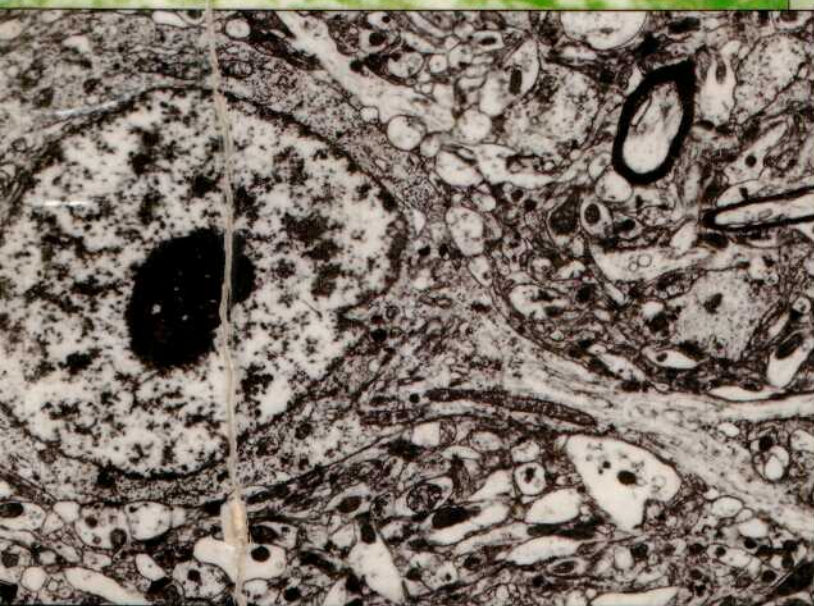


Волков К.С.  
Пасечко Н.В.



# УЛЬТРАСТРУКТУРА КЛІТИН І ТКАНИН

навчальний посібник-атлас



К.С.Волков, Н.В.Пасечко

# УЛЬТРАСТРУКТУРА КЛІТИН І ТКАНИН

навчальний посібник-атлас

Затверджено Головним управлінням  
учбових закладів, кадрів та науки  
Міністерства охорони здоров'я  
України як навчальний посібник -  
атлас для студентів медичних вузів та  
університетів

Тернопіль "Укрмедкнига"  
1997

УДК 611.018.1(084)(075.8)

Ультраструктура клітин і тканин (навчальний посібник-атлас з цитології і загальної гістології). Волков К.С., Пасечко Н.В. - Тернопіль: "Укрмедкнига", 1997. - 96с., іл. 82.

ISBN 966-7364-01-1

Автори: К.С.Волков - доктор біологічних наук, професор, зав. кафедри гістології, цитології та ембріології Тернопільської державної медичної академії; Н.В.Пасечко - доктор медичних наук, доцент цієї ж кафедри.

Посібник - атлас створений на основі систематизованого матеріалу досліджень лабораторії електронної мікроскопії кафедри гістології, цитології та ембріології Тернопільської медичної академії, проведених протягом 25 років. Посібник містить електронні мікрофотографії, які повинен вміти ідентифікувати студент згідно з вимогами "Програми з гістології, цитології та ембріології для студентів медичних інститутів і медичних факультетів університетів" /Київ 1992/

Даний посібник призначений для студентів та викладачів медичних ветеринарних і біологічних спеціальностей вищих навчальних закладів, дослідників-морфологів, працівників практичної охорони здоров'я.

Рецензент: доктор медичних наук, професор М.С. Пушкар, зав. кафедри гістології, цитології та ембріології Вінницького державного медичного університету

ISBN 966-7364-01-1

© К.С.ВОЛКОВ  
Н.В.ПАСЕЧКО  
1997

Кожна частина цього посібника-атласу не може бути відтворена в будь-якій формі і будь-якими засобами, електронними чи механічними, в тому числі фотокопіюванням і записом на магнітні носії, якщо на це немає письмового дозволу авторів К.С.Волкова та Н.В.Пасечко.

## Зміст

ПЕРЕДМОВА .....	5
<b>ІТОЛОГІЯ</b>	
<b>I ЗАГАЛЬНА СУБМІКРОСКОПІЧНА ОРГАНІЗАЦІЯ КЛІТИН І НЕКЛІТИННИХ СТРУКТУР .....</b>	<b>6</b>
1. КЛІТИНИ РІЗНОЇ ФОРМИ .....	8
2. НЕКЛІТИННІ СТРУКТУРИ .....	12
<b>II. КЛІТИННА ОБОЛОНКА - ПЛАЗМОЛЕМА (ЦИТОЛЕМА) .....</b>	<b>16</b>
1. УЛЬТРАСТРУКТУРА ПЛАЗМАТИЧНОЇ МЕМБРАНИ .....	16
2. ЕНДОЦИТОЗ ТА ЕКЗОЦИТОЗ .....	18
3. МІЖКЛІТИННІ КОНТАКТИ .....	22
<b>III. ОРГАНЕЛИ ЗАГАЛЬНОГО ПРИЗНАЧЕННЯ .....</b>	<b>26</b>
1. МЕМБРАННІ ОРГАНЕЛИ .....	26
2. НЕМЕМБРАННІ ОРГАНЕЛИ .....	32
<b>IV. ОРГАНЕЛИ СПЕЦІАЛЬНОГО ПРИЗНАЧЕННЯ .....</b>	<b>36</b>
<b>V. ВКЛЮЧЕННЯ ЦИТОПЛАЗМИ .....</b>	<b>40</b>
1. ТРОФІЧНІ .....	40
2. СЕКРЕТОРНІ ТА ПІГМЕНТНІ .....	42
<b>VI. ЯДРО КЛІТИНИ .....</b>	<b>44</b>
1. СТРУКТУРНІ КОМПОНЕНТИ ЯДРА .....	44
2. ЯДЕРНА ОБОЛОНКА - КАРІОЛЕМА .....	44
3. ХРОМАТИН І ЯДЕРЦЕ .....	46
<b>ЗАГАЛЬНА ГІСТОЛОГІЯ</b>	
<b>I ЕПІТЕЛІАЛЬНІ ТКАНИНИ .....</b>	<b>48</b>
1. ПОКРИВНИЙ ЕПІТЕЛІЙ .....	48
2. ЗАЛОЗИСТИЙ ЕПІТЕЛІЙ .....	52
<b>II. КРОВ І ЛІМФА. ФОРМЕНІ ЕЛЕМЕНТИ КРОВІ .....</b>	<b>54</b>
1. ЕРИТРОЦИТИ І ТРОМБОЦИТИ .....	54
2. ЛЕЙКОЦИТИ - ГРАНУЛОЦИТИ .....	58
3. ЛЕЙКОЦИТИ АГРАНУЛОЦИТИ .....	62
<b>III. СПОЛУЧНІ ТКАНИНИ .....</b>	<b>68</b>
1. ВЛАСНЕ СПОЛУЧНА ТКАНИНА .....	68
2. ХРЯЦОВА ТКАНИНА .....	72
3. КІСТКОВА ТКАНИНА .....	74
<b>IV. М'ЯЗОВІ ТКАНИНИ .....</b>	<b>76</b>
1. ГЛАДКА М'ЯЗОВА ТКАНИНА .....	76
2. ПОПЕРЕЧНО-СМУГАСТА СКЕЛЕТНА М'ЯЗОВА ТКАНИНА .....	78
3. ПОПЕРЕЧНО-СМУГАСТА СЕРЦЕВА М'ЯЗОВА ТКАНИНА .....	80
<b>V. НЕРВОВА ТКАНИНА .....</b>	<b>82</b>
1. НЕЙРОЦИТИ .....	82
2. НЕЙРОГЛІЯ .....	86
3. НЕРВОВІ ВОЛОКНА І НЕРВОВІ ЗАКІНЧЕННЯ .....	90

Світлій пам'яті нашого Вчителя  
професора С.А.Сморщка присвячується

## ПЕРЕДМОВА

Другу половину ХХ століття називають "золотою" для біології тому, що за останні 40-45 років відбувся бурхливий розвиток різних галузей цієї науки - цитології, гістології, фізіології, генетики та інших. Дуже важливу роль в цьому відіграв той факт, що науковці, і в першу чергу цитологи та гістологи, отримали в своє розпорядження електронний мікроскоп з його високою роздільною здатністю (перший електронний мікроскоп сконструювали Кнолл і Руска у 1931 році в Німеччині).

Наука про клітину - цитологія набула нового змісту і напрямку, стала загальнобіологічною дисципліною. Знання про будову клітини, її зв'язки з функцією значно поглибились.

Природньо, що знання будови тканин і органів базуються на вивченні основного їх морфофункціонального елемента - клітини. Сьогодні на клітинному і субклітинному рівнях вирішується багато важливих питань теоретичної і практичної медицини.

Метою даного посібника є допомога студентам в отриманні і засвоєнні сучасних знань про електронномікроскопічну будову клітин і тканин. Для ілюстрацій використані електронні мікрофотографії, які виготовлені в науковій лабораторії кафедри гістології, цитології і ембріології Тернопільської медичної академії, яку 22 роки очолював професор С.А.Сморщок.

Автори сподіваються, що перша спроба видання учбово-тематичного ілюстрованого посібника - атласа з цитології і загальної гістології в Україні викличе зацікавлення у середовищі морфологів. Автори будуть щиро вдячні за всі зауваження та побажання і врахують їх в подальшій роботі.

# ЦИТОЛОГІЯ

## I. ЗАГАЛЬНА СУБМІКРОСКОПІЧНА ОРГАНІЗАЦІЯ КЛІТИН І НЕКЛІТИННИХ СТРУКТУР

**Цитологія** - це наука про клітину, а клітина є найменшою структурною одиницею живих організмів. Не дивлячись на велику різноманітність клітини мають ряд загальних структурних ознак. Еукаріотична клітина складається з трьох основних частин: оболонки, ядра, цитоплазми.

**Клітина** - це обмежена активною мембраною структурно-впорядкована система біополімерів, які утворюють ядро і цитоплазму, що забезпечує єдність метаболічних та енергетичних процесів і здійснюють підтримку відтворення системи в цілому.

Рис. 1. ЕУКАРІОТИЧНА КЛІТИНА (плазмоцит).

- 1-клітинна оболонка - плазмолема,
  - 2-цитоплазма,
  - 3-ядро,
  - 4-міжклітинна речовина.
- x14 000

У багатоклітинному організмі клітини об'єднуються утворюючи тканини і органи.

Рис. 2. ЩІЛЬНО РОЗТАШОВАНІ КЛІТИНИ ПЕЧІНКИ (гепатоцити).

- 1-ядро,
  - 2-цитоплазма,
  - 3-цитолема сусідніх клітин і вузький міжклітинний простір.
- x 10 000

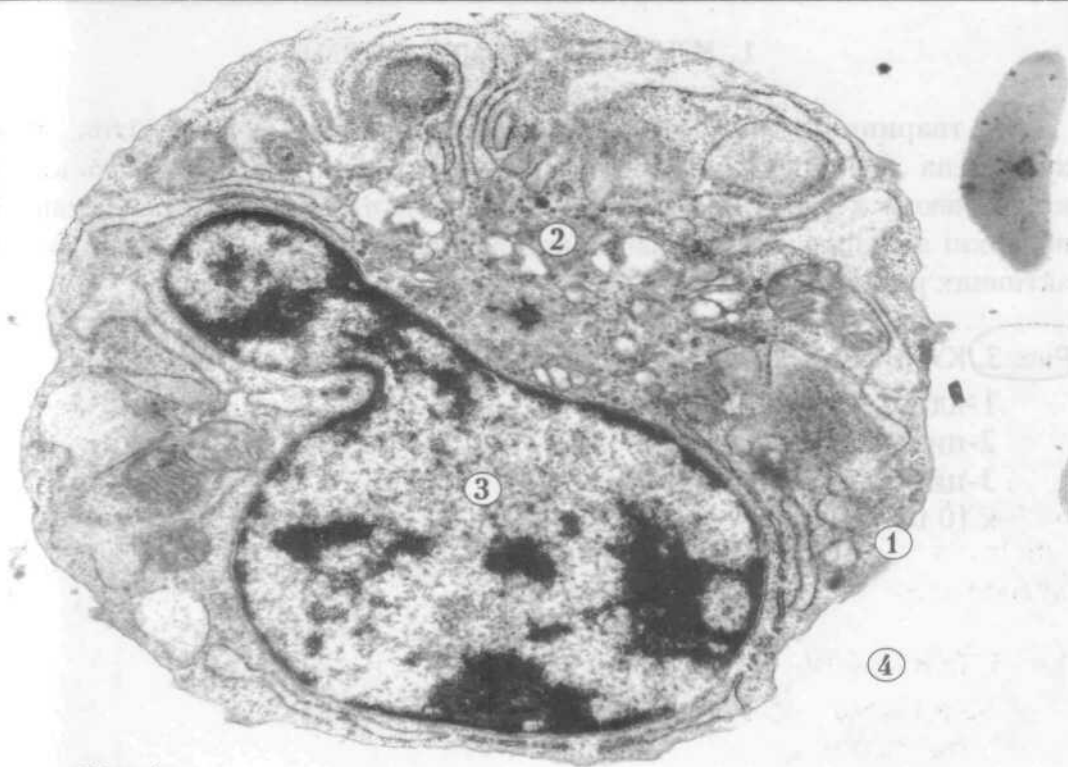


Рис. 1

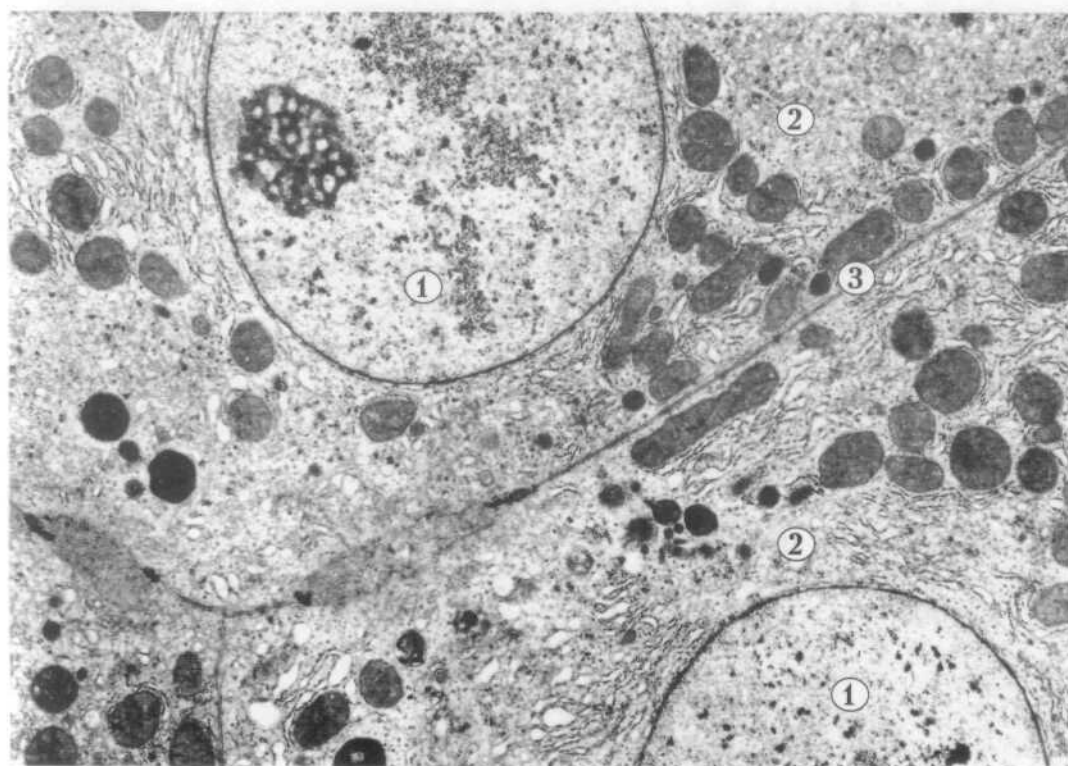


Рис. 2

## 1. КЛІТИНИ РІЗНОЇ ФОРМИ

У тваринних організмах форма клітин дуже різноманітна. Вона зумовлена функцією, яку виконує та чи інша клітина. Більшість клітин крові мають кулясту форму і рухаються в плазмі. Велика площа їх поверхні забезпечує локалізацію на плазмолемі різноманітних біологічно активних речовин.

### Рис. 3. КУЛЯСТА КЛІТИНА (лімфоцит).

- 1-ядро,
  - 2-цитоплазма,
  - 3-цитолема.
- x 10 000

Келихоподібна клітина нагромаджує в апікальній частині цитоплазми секрет і при потребі виводить його назовні.

### Рис. 4. КЕЛИХОПОДІБНА КЛІТИНА (екзокриноцит).

- 1-ядро,
  - 2-цитоплазма з секреторними гранулами,
  - 3-цитолема,
  - 4-базальний полюс,
  - 5-апикальний полюс.
- x 8 000



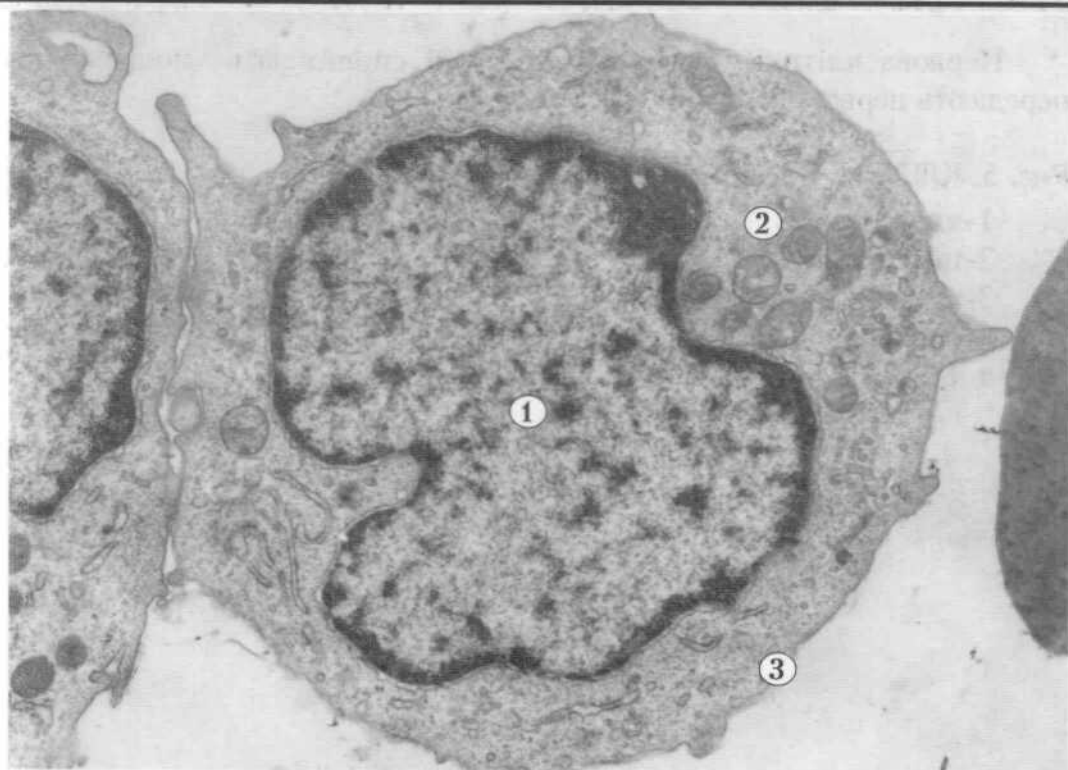
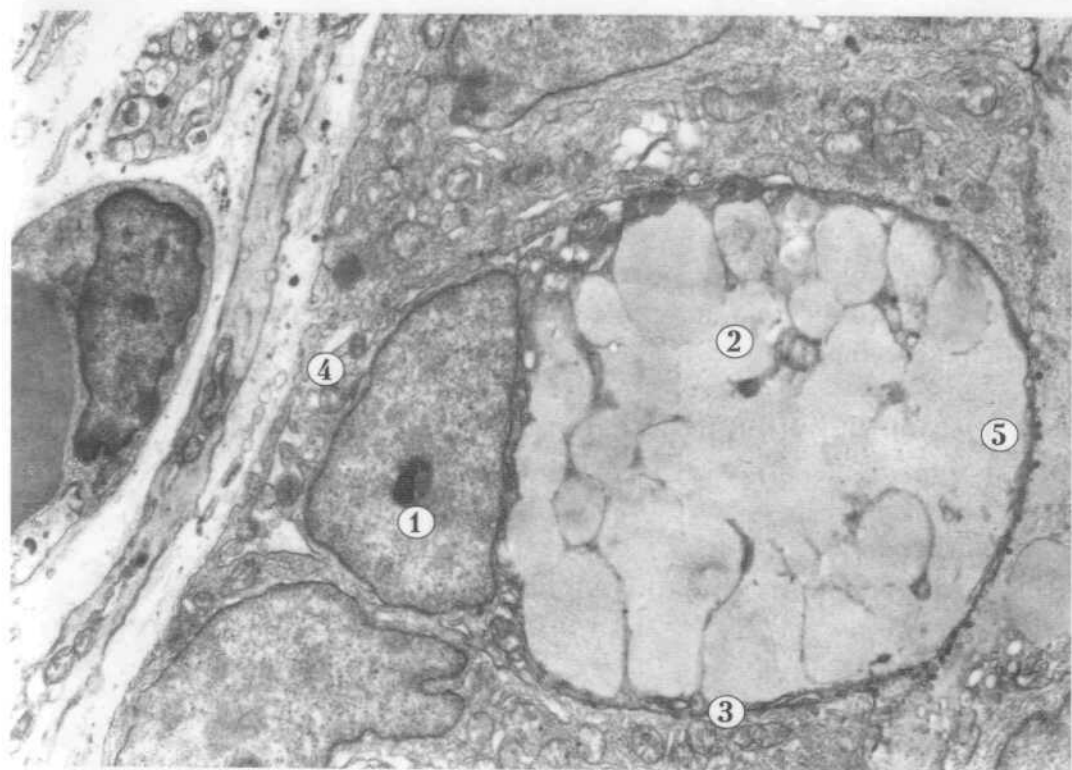


Рис. 3 +



✓ Рис. 4 +

Нервова клітина має відростки, які сприймають подразнення і передають нервові імпульси.

Рис. 5. КЛІТИНА З ВІДРОСТКАМИ (нейроцит).

- 1-ядро,
  - 2-цитоплазма,
  - 3-цитолема,
  - 4-відросток.
- х 8 000

Циліндричні клітини розташовані в один ряд, мають на апікальній поверхні мікрроворсинки, що сприяє мембранному травленню і всмоктуванню поживних речовин.

Рис. 6. ЦИЛІНДРИЧНІ КЛІТИНИ (стовпчасті епітеліоцити).

- 1-ядро,
  - 2-цитоплазма,
  - 3-цитолема,
  - 4-мікрроворсинки на апікальному полюсі.
- х 4 000

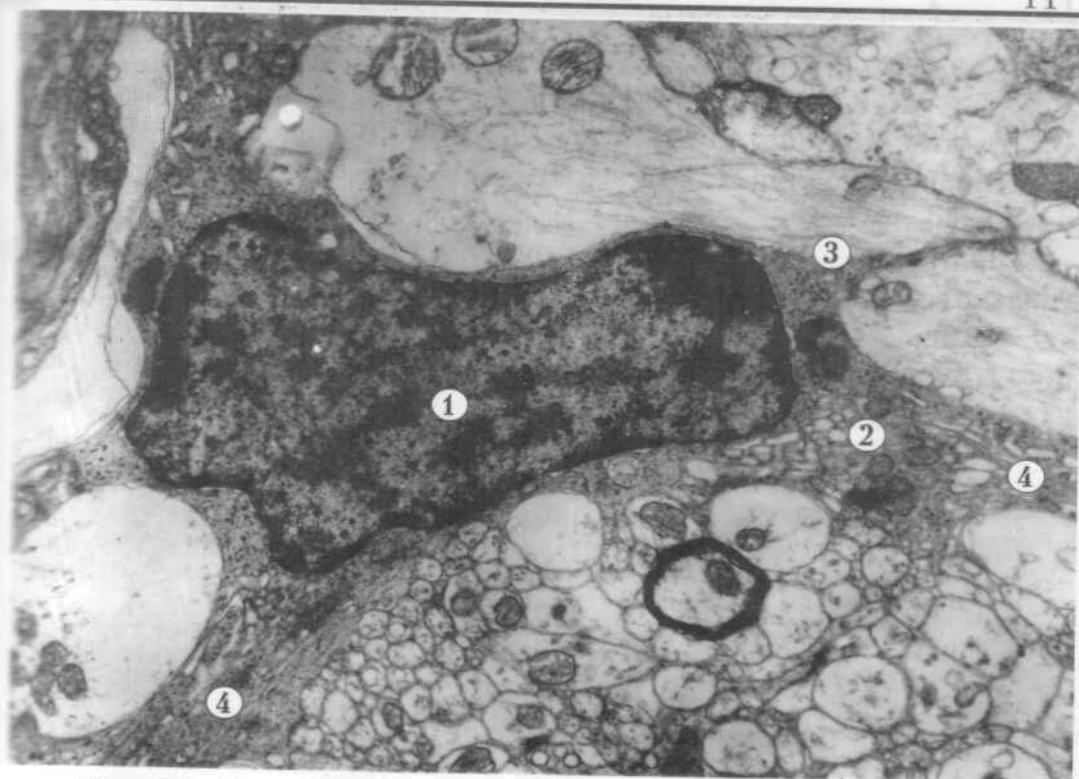


Рис. 5




Рис. 6 +

## 2. НЕКЛІТИННІ СТРУКТУРИ

Багатоклітинний організм побудований не тільки з клітин, а й із неклітинних структур. Серед неклітинних структур розрізняють ядерні і без'ядерні.

Еритроцит - це без'ядерна структура, яка складається з оболонки (плазмолеми) і гемоглобіну.

Рис. 7. БЕЗ'ЯДЕРНІ "КЛІТИНИ" (еритроцити).

1-плазмолема,

2-гемоглобін.

x 5 000

Тромбоцит, або кров'яна пластинка - це без'ядерна структура, яка складається з оболонки і цитоплазми.

Рис. 8. БЕЗ'ЯДЕРНІ СТРУКТУРИ (тромбоцити).

1-плазмолема,

2-цитоплазма.

x 13 000

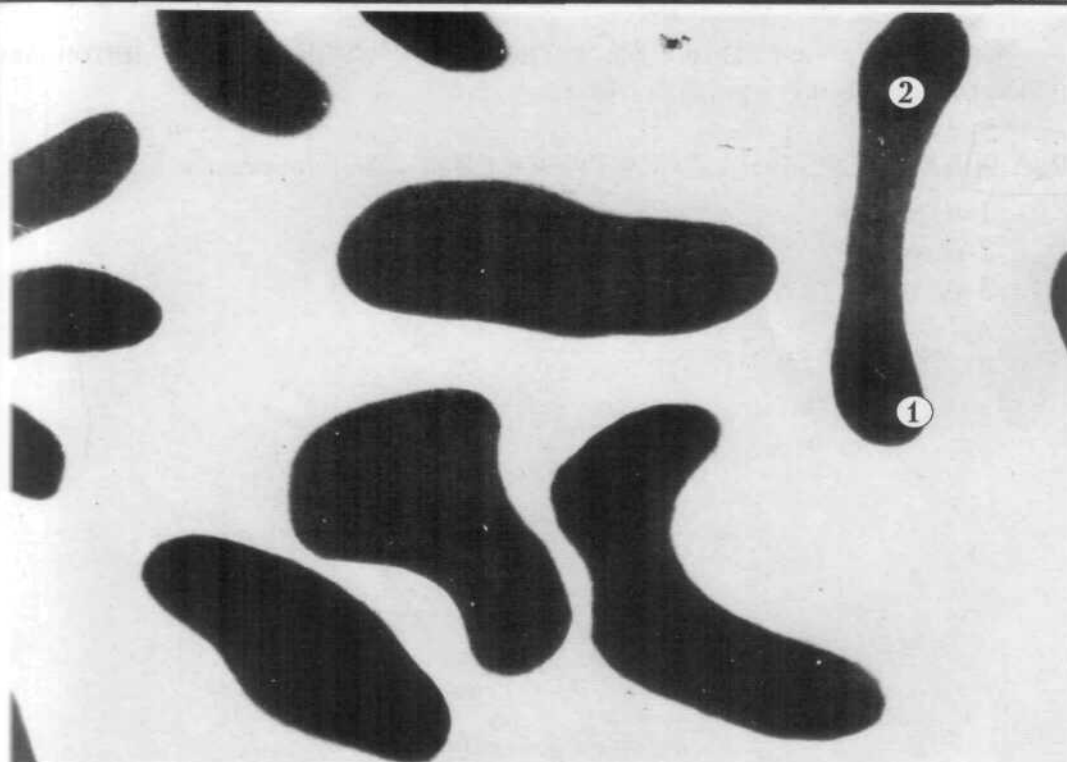


Рис. 7

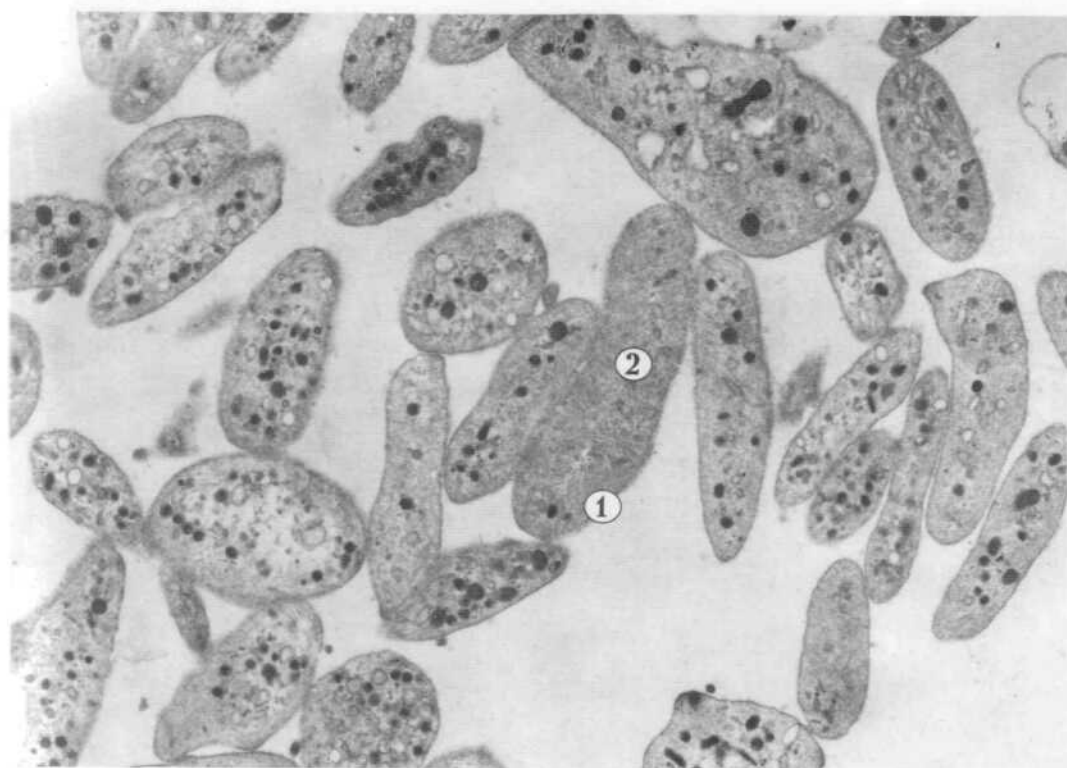

Рис. 8

Симпласт - неклітинна багатоядерна структура, в якій цитоплазма нерозчленована на окремі клітини.

**Рис. 9.** БАГАТОЯДЕРНА СТРУКТУРА - СИМПЛАСТ (ворсинка хоріона).

- 1-ядра,
  - 2-цитолема,
  - 3-цитоплазма.
- х 3 500

Без'ядерні неклітинні структури - волокна і основна (аморфна) речовина сполучної тканини.

**Рис. 10.** МІЖКЛІТИННА РЕЧОВИНА (пухка волокниста сполучна тканина).

- 1-клітина /фібробласт/,
  - 2-міжклітинна речовина:
    - а - волокнисті структури,
    - б - аморфний компонент.
- х 9 000

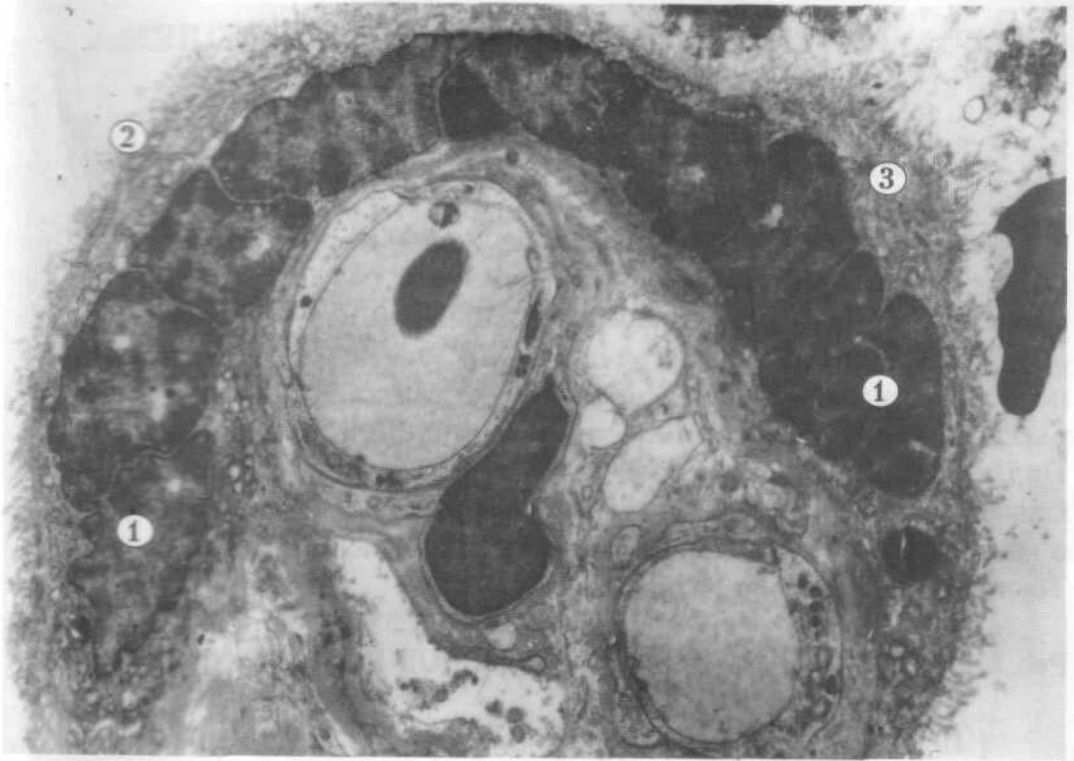


Рис. 9

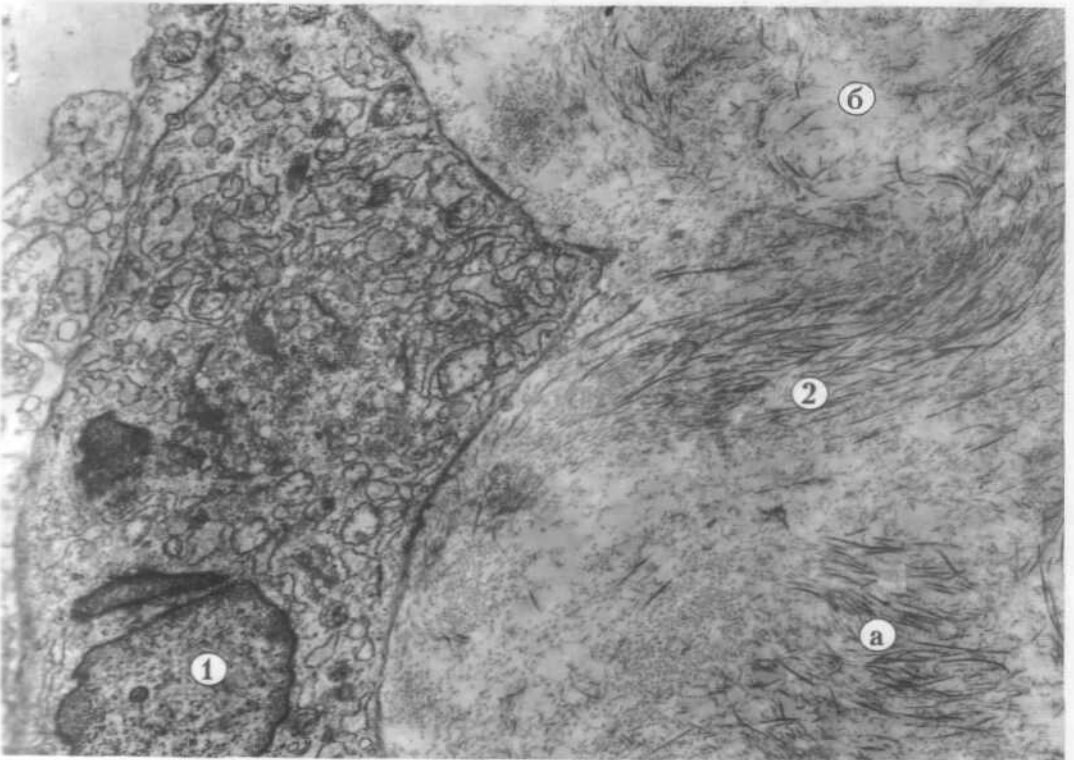


Рис. 10

## II. КЛІТИННА ОБОЛОНКА - ПЛАЗМОЛЕМА (ЦИТОЛЕМА)

### 1. УЛЬТРАСТРУКТУРА ПЛАЗМАТИЧНОЇ МЕМБРАНИ

Основу плазмолемі складає елементарна біологічна мембрана, структуру якої відтворює рідинно-мозаїчна модель. Згідно цієї моделі молекули фосфоліпідів утворюють подвійний ліпідний шар, в який частково або повністю втоплені інтегральні білки. Частина білків розташована на поверхні ліпідів, це периферійні, адсорбовані білки. В склад плазмолемі входять також глікокалікс та підмембранний кортикальний шар. Надмембранну зону - глікокалікс формують вуглеводні компоненти глікопротеїнів та гліколіпідів. Підмембранний шар плазмолемі - це найбільш в'язка частина цитоплазми насичена мікрофіламентами і мікротрубочками. Товщина плазмолемі складає 10 нм.

#### Рис.11. СХЕМА МОЛЕКУЛЯРНОЇ БУДОВИ КЛІТИННОЇ ОБОЛОНКИ (ПЛАЗМОЛЕМИ).

- |                                         |                                       |
|-----------------------------------------|---------------------------------------|
| 1-біліпідний шар: а - гідрофобні кінці, | б - гідрофільні головки фосфоліпідів, |
| 2-глікокалікс: а - вуглеводні ланцюги,  |                                       |
| 3-підмембранний шар,                    | 4-інтегральні білки,                  |
| 5-периферійні білки,                    | 6-холестерин,                         |
| 7-глікопротеїн,                         | 8-гліколіпід.                         |

В електронному мікроскопі плазмолема має тришарову будову - два темних та світлий шар, який лежить між ними. На поверхні розміщений глікокалікс.

#### Рис.12. ЕЛЕКТРОННОМІКРОСКОПІЧНЕ ЗОБРАЖЕННЯ ПЛАЗМОЛЕМИ (ТРИШАРОВА БУДОВА).

А - вільна поверхня клітини:

- |                           |                         |
|---------------------------|-------------------------|
| 1-щільний внутрішній шар, | 2-світлий середній шар, |
| 3-щільний зовнішній шар,  | 4-глікокалікс,          |
| 5-цитоплазма.             |                         |
- x 210 000

Б - плазмолемі двох контактуючих клітин:

- |                      |                                |
|----------------------|--------------------------------|
| 1-клітинна оболонка, | 2-тонкий міжклітинний простір, |
| 3-цитоплазма.        |                                |
- x 400 000



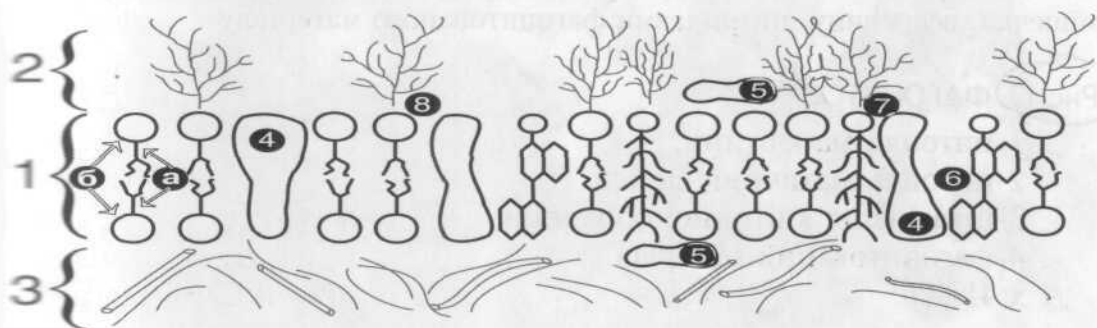


Рис. 11

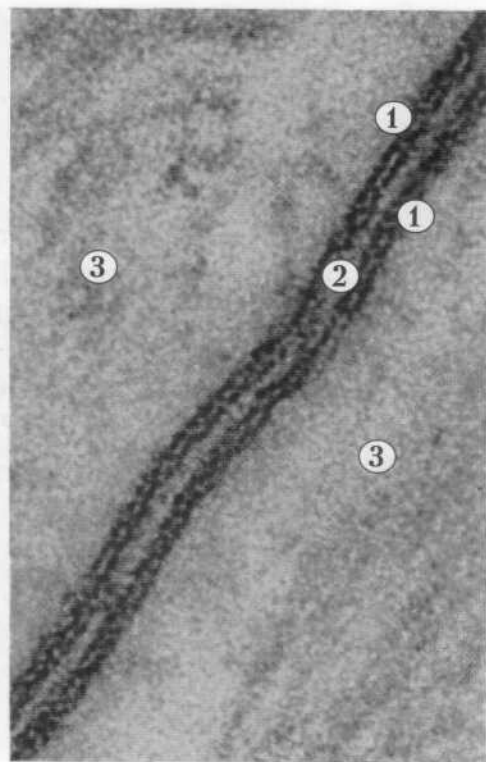
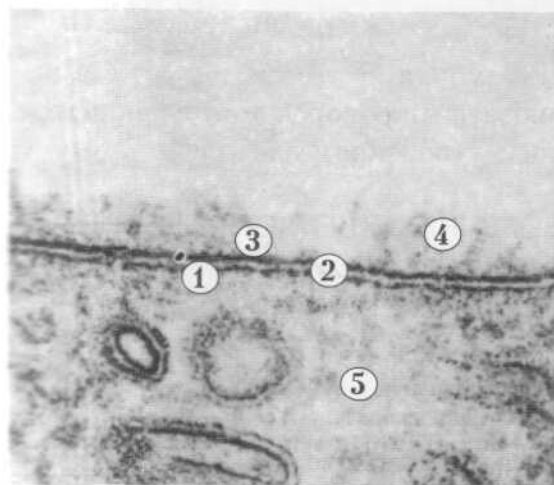


Рис. 12

170595

Институт Биологии  
и Зоологии Тарнопольского  
университета

## 2. ЕНДОЦИТОЗ ТА ЕКЗОЦИТОЗ

Проявом активності плазмолемі є її транспортна функція. Вона може здійснюватись ендодитозом - поступленням речовин із зовнішнього середовища в цитоплазму клітини. Фагоцитоз - поглинання твердих частинок здійснюється шляхом інвагінації плазмолемі і втягування, з утворенням мішечка, всередину цитоплазми фагоцитованого матеріалу.

### Рис. 13. ФАГОЦИТОЗ.

- 1-цитоплазма клітини,
  - 2-цитоплазматичний виріст,
  - 3-інвагінація клітинної оболонки,
  - 4-фагоцитований матеріал.
- x 41 000

Піноцитоз - поглинання частинок рідини.

Макропіноцитоз можуть здійснювати мікроросинки плазмолемі, які захоплюють значні краплини рідини з утворенням вакуолей.

### Рис. 14. МАКРОПІНОЦИТОЗ МІКРОВОРСИНКАМИ ЕНДОТЕЛІОЦИТІВ КРОВОНОСНИХ КАПІЛЯРІВ.

- 1-цитоплазма ендотеліоцита,
  - 2-просвіт капіляра,
  - 3-мікроросинка,
  - 4-вакуоль, що утворилась.
- x 12 000

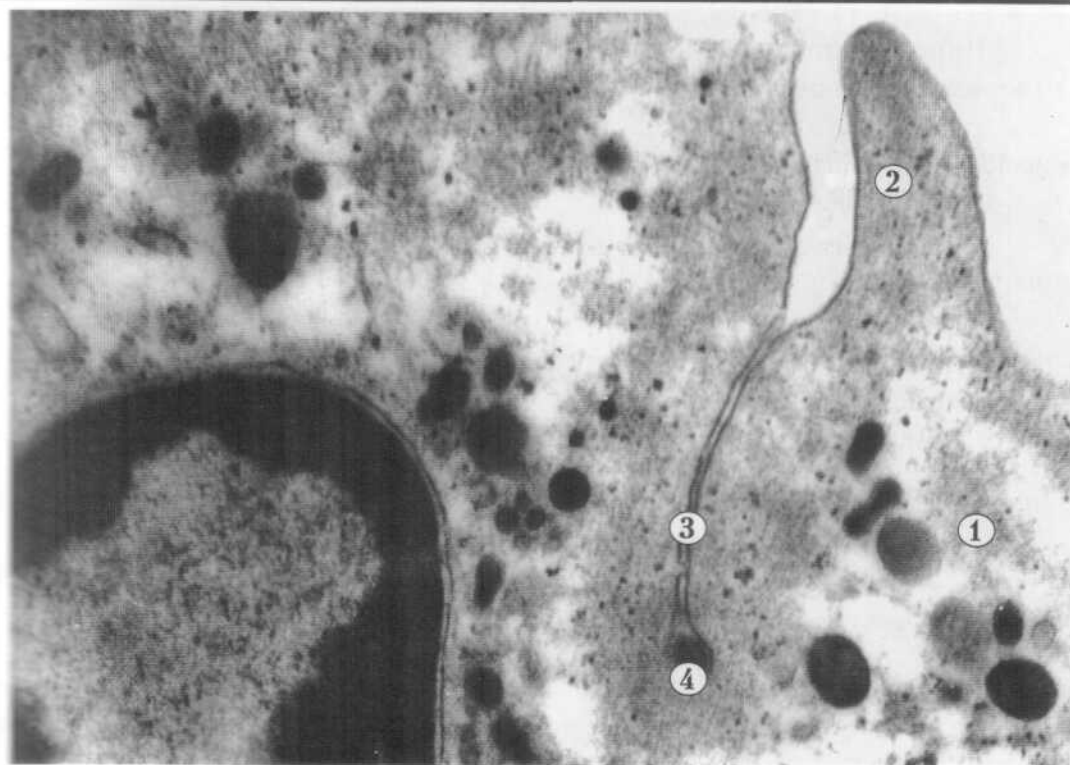


Рис. 13

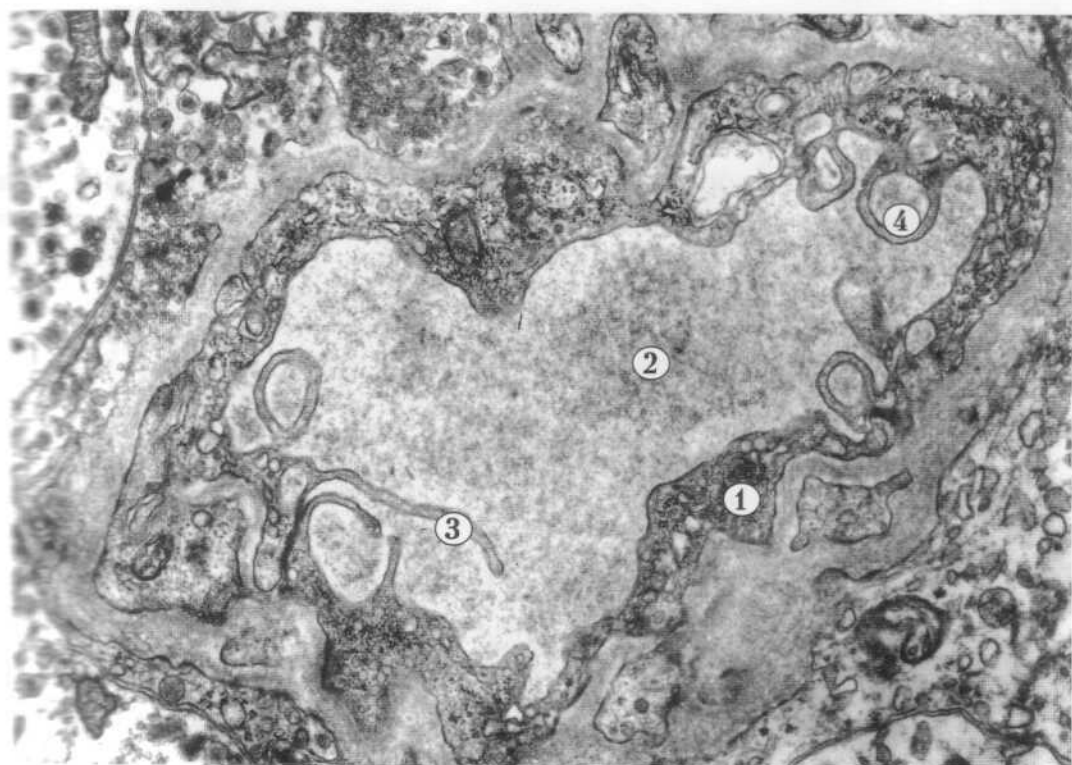


Рис. 14

Мікропіноцитоз здійснює плазмолема за рахунок її інвагінації. Утворюються спочатку кавеоли, а потім піноцитозні пухирці.

**Рис. 15. МІКРОПІНОЦИТОЗ В ЕНДОТЕЛІОЦИТАХ КРОВОНОСНОГО КАПІЛЯРА.**

- 1-цитолема ендотеліоцита,
  - 2-кавеола,
  - 3-піноцитозні пухирці,
  - 4-цитоплазма ендотеліоцита,
  - 5-просвіт капіляра.
- x 27 000

Екзоцитоз - транспорт, виведення речовин з клітин назовні. Виділення клітиною продуктів її синтетичної діяльності для нормального функціонування органів і систем організму, це секреція. Секреторні гранули через апікальну поверхню клітини за участю плазмолемати виходять назовні.

**Рис. 16. ВИДІЛЕННЯ СЕКРЕТУ З КЕЛИХОПОДІБНОЇ КЛІТИНИ.**

- 1-секреторні гранули,
  - 2-апикальна частина клітини,
  - 3-вихід секрету назовні.
- x 14 000

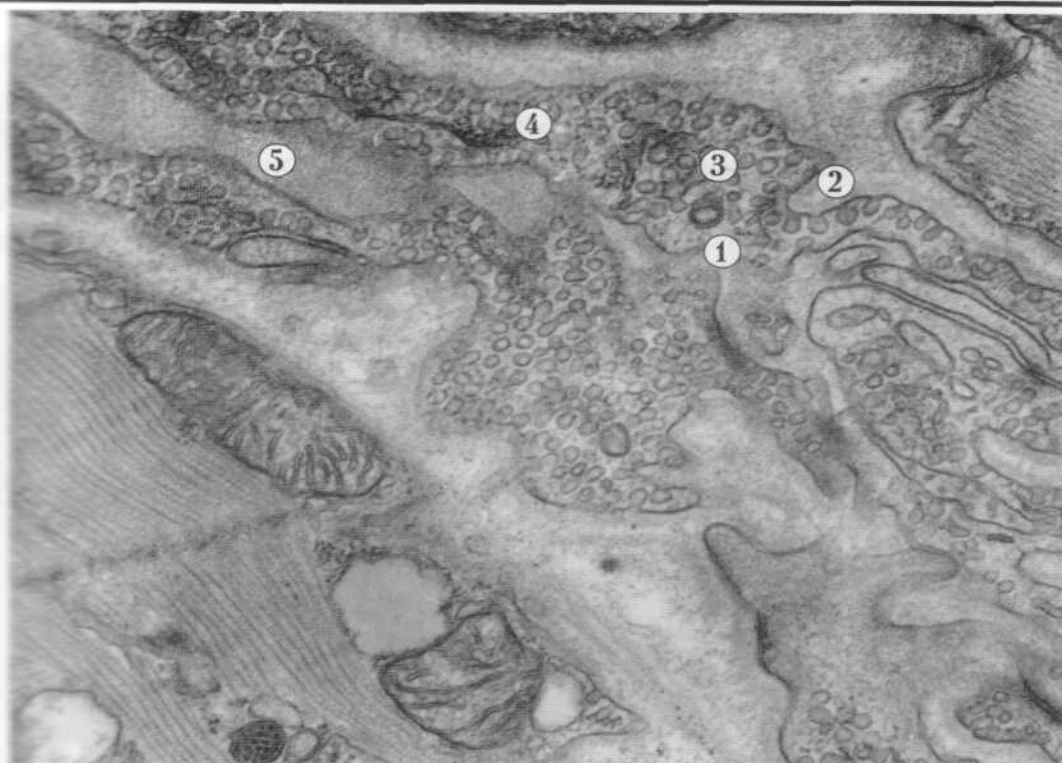

Рис. 15

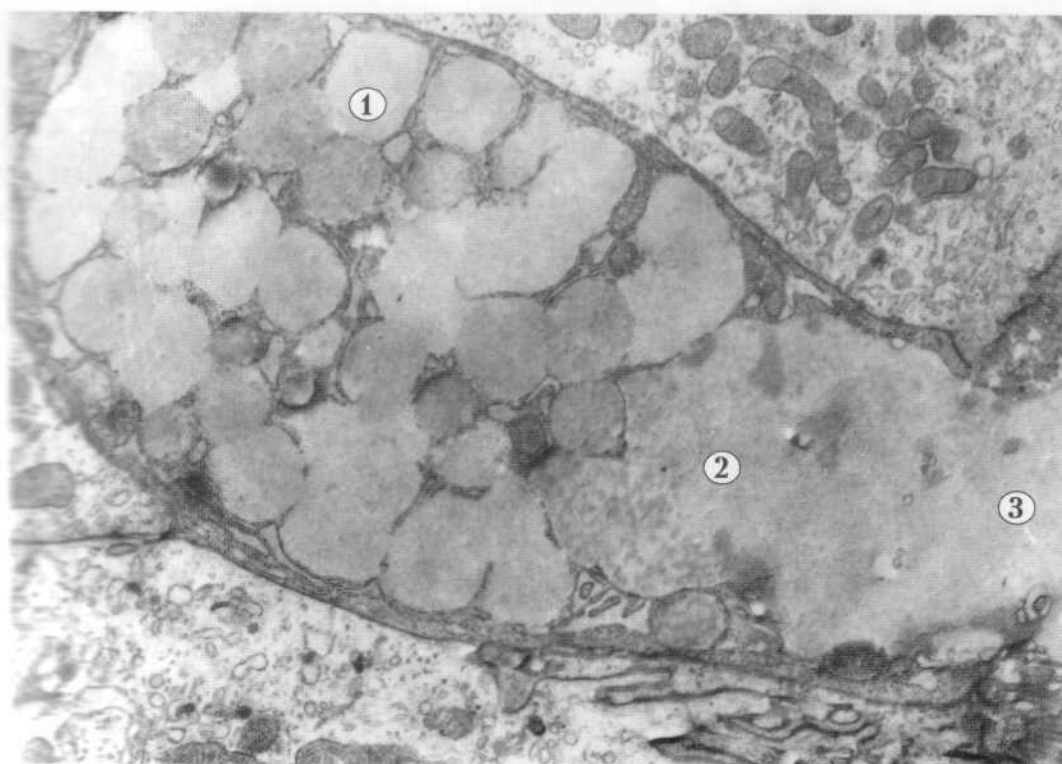


Рис. 16

### 3. МІЖКЛІТИННІ КОНТАКТИ

Клітини об'єднуються між собою завдяки наявності спеціалізованих структур плазмолема, різних видів міжклітинних контактів.

Простий контакт між клітинами здійснюється двома плазмолемами, які близько розташуються, залишаючи між собою вузький міжклітинний простір.

#### Рис.17. ПРОСТИЙ КОНТАКТ МІЖ ДВОМА ЕПІТЕЛІАЛЬНИМИ КЛІТИНАМИ.

- 1-плазмолема,
  - 2-міжклітинний простір.
- x 15 000

Плазмолема, особливо клітин епітеліальних тканин, з'єднуються між собою за допомогою різноманітних міжклітинних контактів. Розрізняють такі типи контактів: пальцевидні, за типом замка, в яких випячування, заглибини і інвагінації плазмолема сусідніх клітин збільшують площу контакту між ними. Міцніші контакти, які знерухомлюють поверхні сусідніх ділянок плазмолема контактуючих клітин, це десмосоми і щільні замикаючі контакти.

#### Рис. 18. СИСТЕМА МІЖКЛІТИННИХ КОНТАКТІВ.

- 1-пальцевидний,
  - 2-за типом замка,
  - 3-щільний замикаючий,
  - 4-десмосомальний (десмосома).
- x 15 000

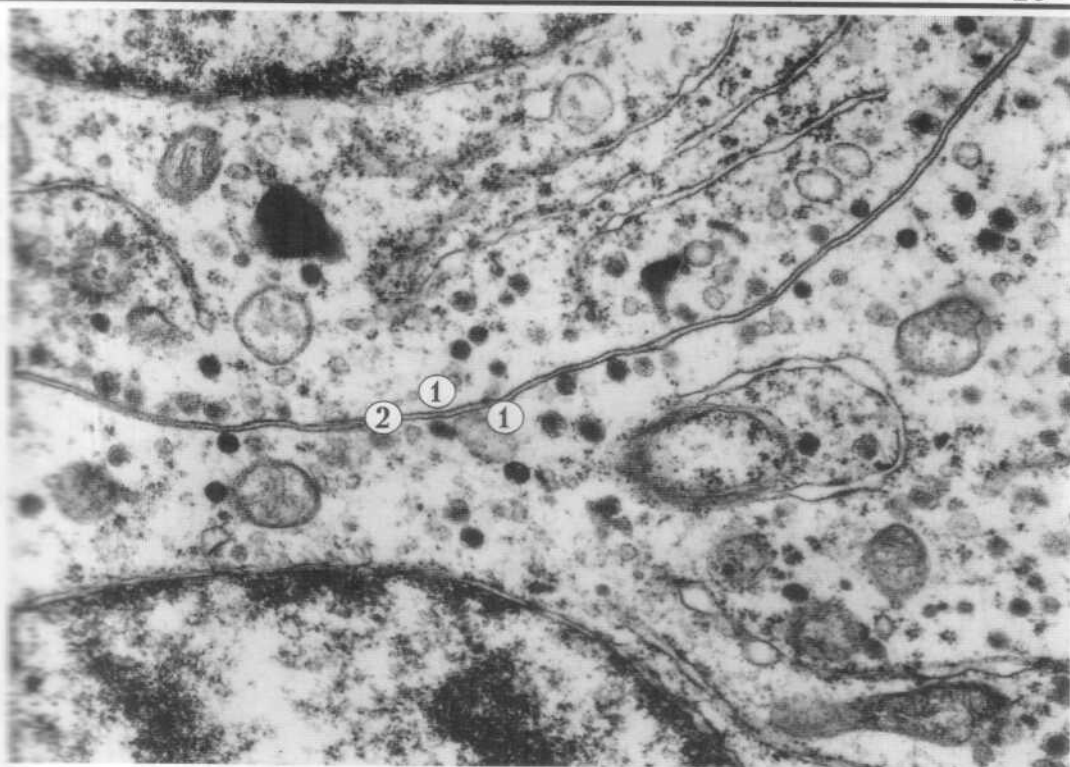

Рис. 17

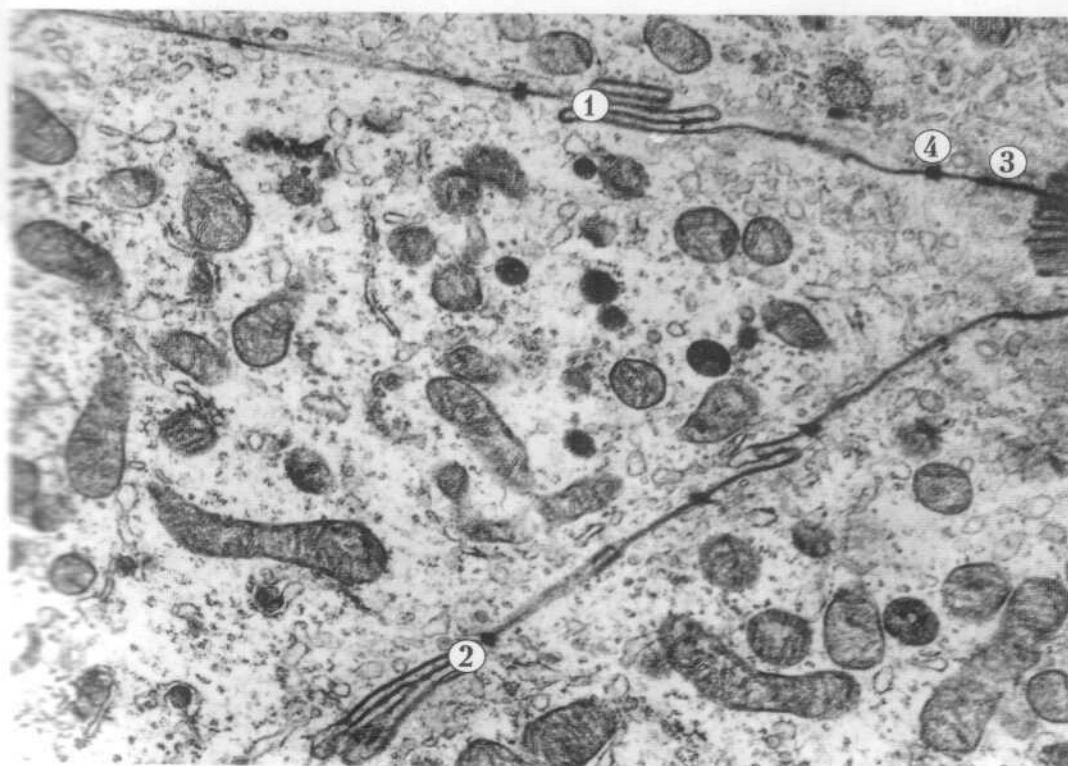


Рис. 18

Деякі типи клітин для виконання певних функцій міцно з'єднуються між собою. Клітини серця, кардіоміоцити, в складі м'язового волокна об'єднуються вставними дисками. Електронно-мікроскопічно вставний диск представлений системою десмосом і щілинних контактів - нексусів.

В ділянці десмосоми міжклітинна щілина заповнена електронно-щільною речовиною, в якій є фібрилярні структури, а кортикальні шари плазмолем і фібрилярні органели цитоплазми, в цих ділянках утворюють пластинки кріплення. Нексуси забезпечують обмін речовин і електричний зв'язок сусідніх клітин.

**Рис.19** ВСТАВНИЙ ДИСК. З'ЄДНАННЯ КАРДІОМІОЦИТІВ.

- 1-плазмолема,
  - 2-система десмосом і нексусів (щілинних контактів),
  - 3-міофібрила,
  - 4-мітохондрія.
- x 18 000

Спеціалізовані контакти між нервовими клітинами, нервовими клітинами і м'язом - синапси. Синапс забезпечує передачу нервового імпульсу в одному напрямку.

**Рис.20** СПЕЦІАЛІЗОВАНИЙ КОНТАКТ МІЖ НЕРВОВИМИ КЛІТИНАМИ - СИНАПС.

- 1-пресинаптичний полюс,
  - 2-постсинаптичний полюс,
  - 3-синаптична щілина,
  - 4-синаптичні пухирці.
- x 47 000



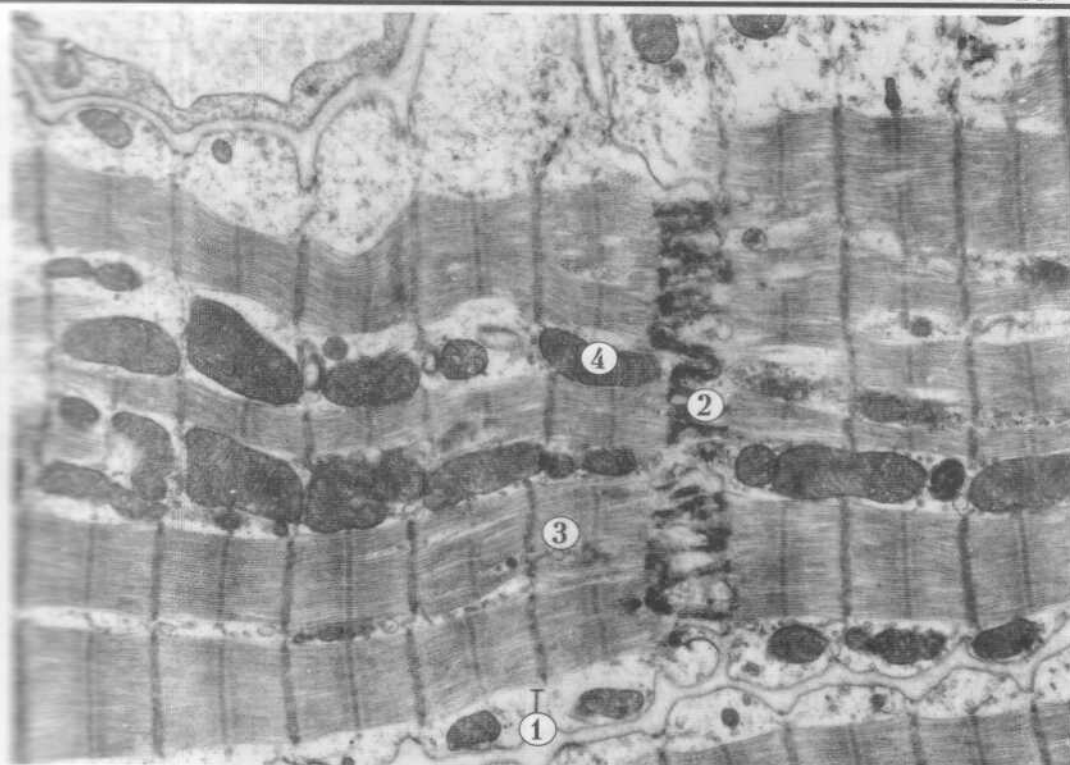


Рис. 19

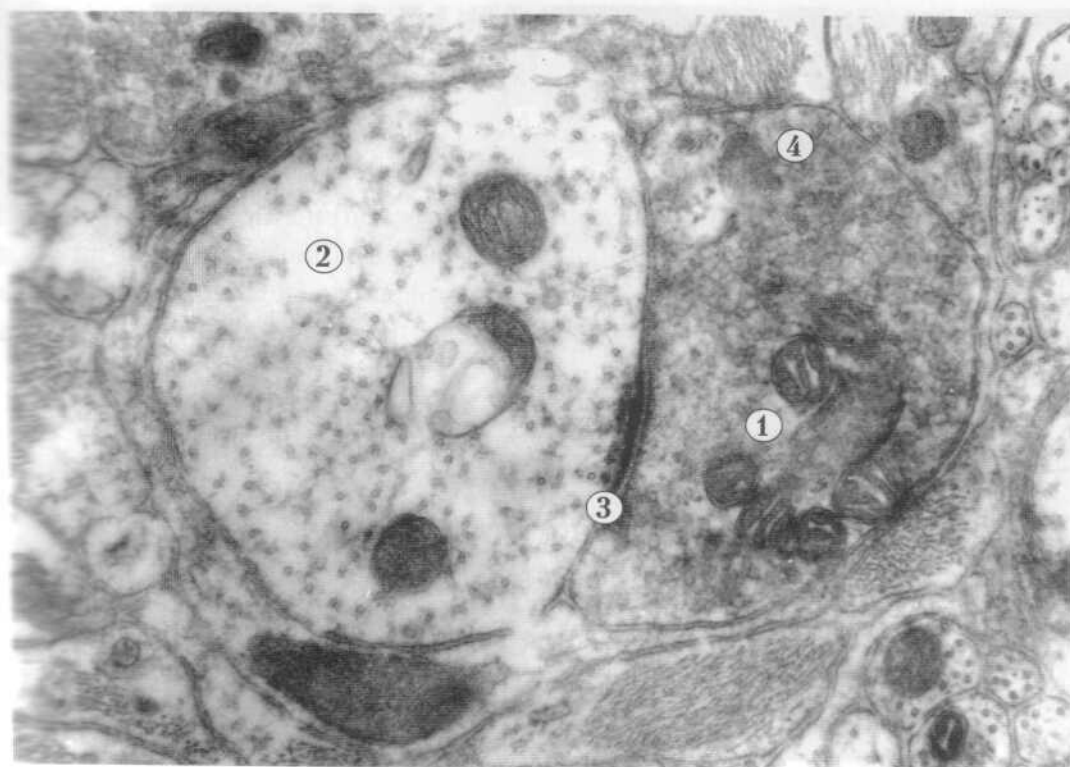


Рис. 20 +

### III. ОРГАНЕЛИ ЗАГАЛЬНОГО ПРИЗНАЧЕННЯ

#### 1. МЕМБРАННІ ОРГАНЕЛИ

Органели - це постійні структури цитоплазми, які мають певну будову і виконують специфічну функцію.

Гранулярна ендоплазматична сітка - субмікроскопічна мембранна органела загального призначення. Вона є сукупністю каналців, цистерн, мішечків, утворених біомембраною, до якої з боку гіалоплазми прикріплені рибосоми.

Функція гранулярної ендоплазматичної сітки полягає у біосинтезі білків для потреб самої клітини і виведенні їх за її межі.

#### Рис.21) ГРАНУЛЯРНА ЕНДОПЛАЗМАТИЧНА СІТКА.

- 1-каналці,
  - 2-рибосоми,
  - 3-фрагмент ядра.
- x 71 000

Гладка ендоплазматична сітка - субмікроскопічна мембранна органела загального призначення - складається з системи каналців і мішечків, утворених лише мембраною. Її функція пов'язана з метаболізмом ліпідів і вуглеводів, детоксикацією шкідливих для клітини сполук, депонуванням іонів кальцію.

#### Рис.22) ГЛАДКА ЕНДОПЛАЗМАТИЧНА СІТКА.

- 1-фрагмент ядра,
  - 2-каналці ендоплазматичної сітки,
  - 3-мітохондрія,
  - 4-ліпосома.
- x 47 000

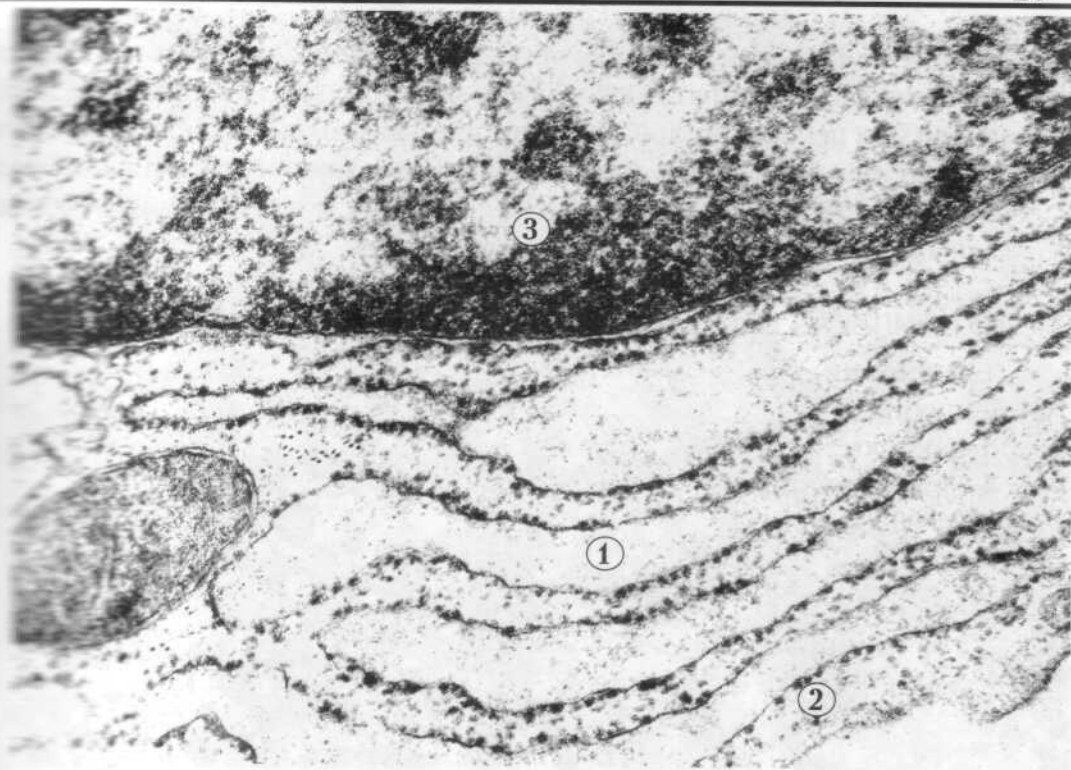


Рис. 21

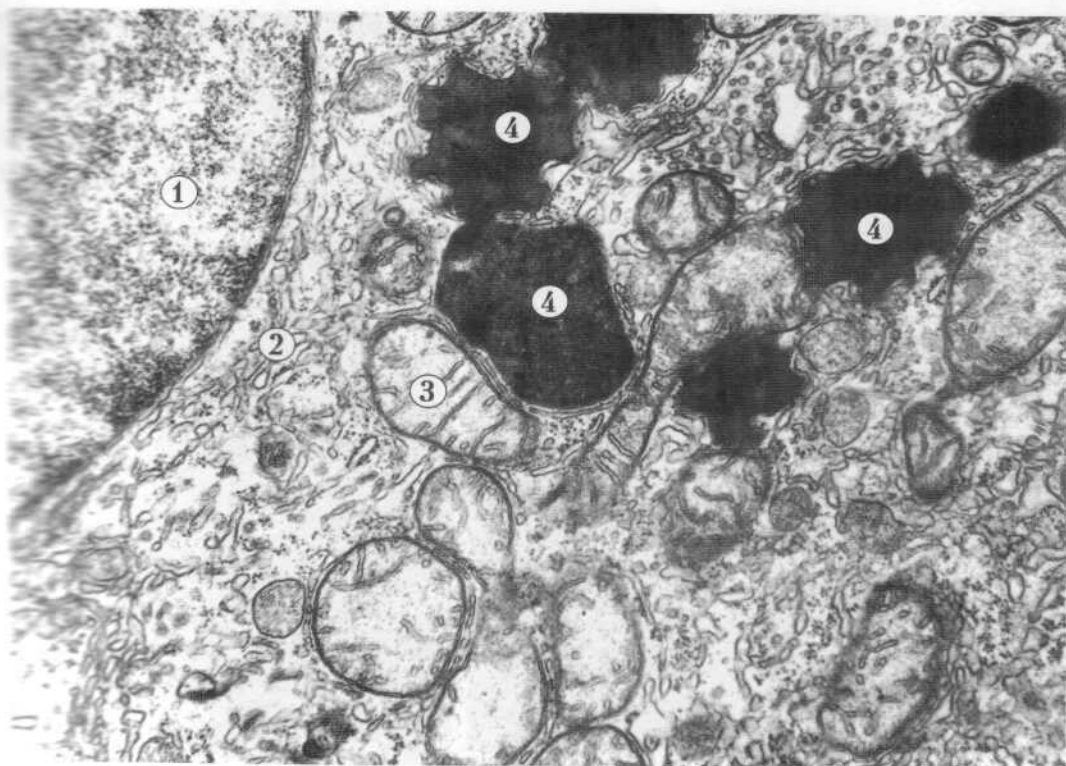

Рис. 22 +

Комплекс Гольджі - мікроскопічна мембранна органела загального призначення. Це сукупність цистерн, сплюснених в центральній частині розширених на периферії, дрібних пухирців і вакуолей. Окрема сукупність таких цистерн, пухирців і вакуолей складає диктіосому. Ця органела завершує синтетичну діяльність клітин, нагромаджує секреторні речовини і забезпечує їх виведення.

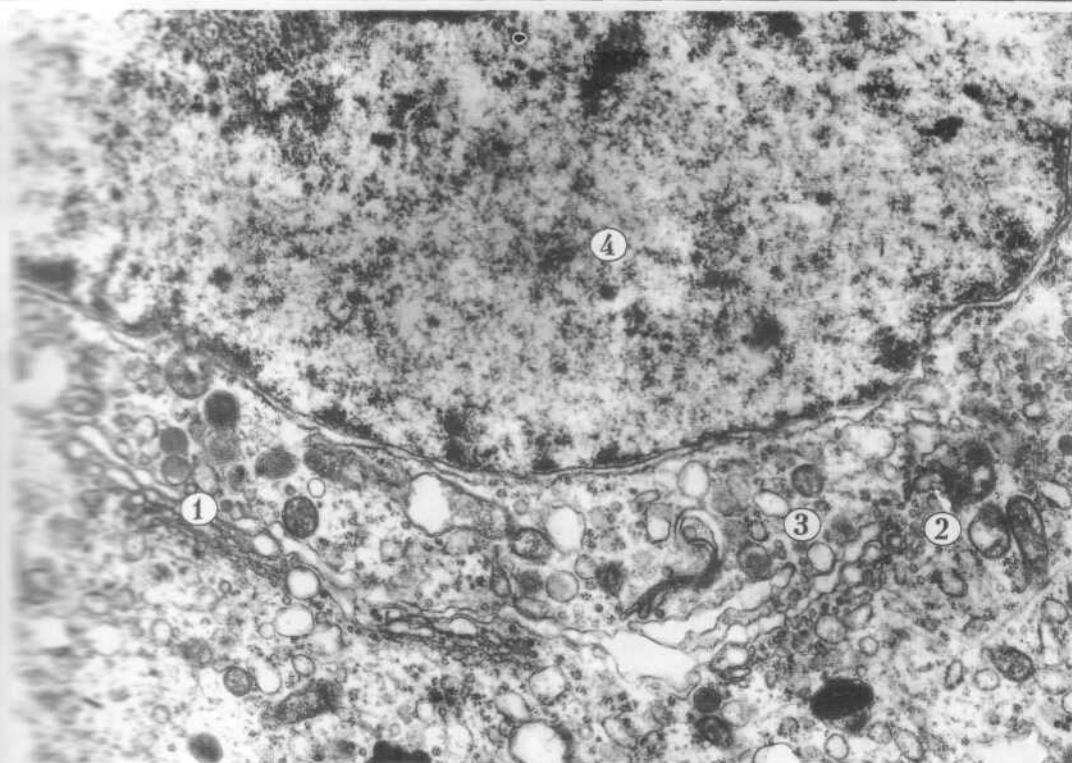
**Рис.23** КОМПЛЕКС ГОЛЬДЖІ - ПЛАСТИНЧАСТИЙ КОМПЛЕКС.

- 1-цистерни,
  - 2-пухирці,
  - 3-вакуолі,
  - 4-фрагмент ядра.
- х 24 000

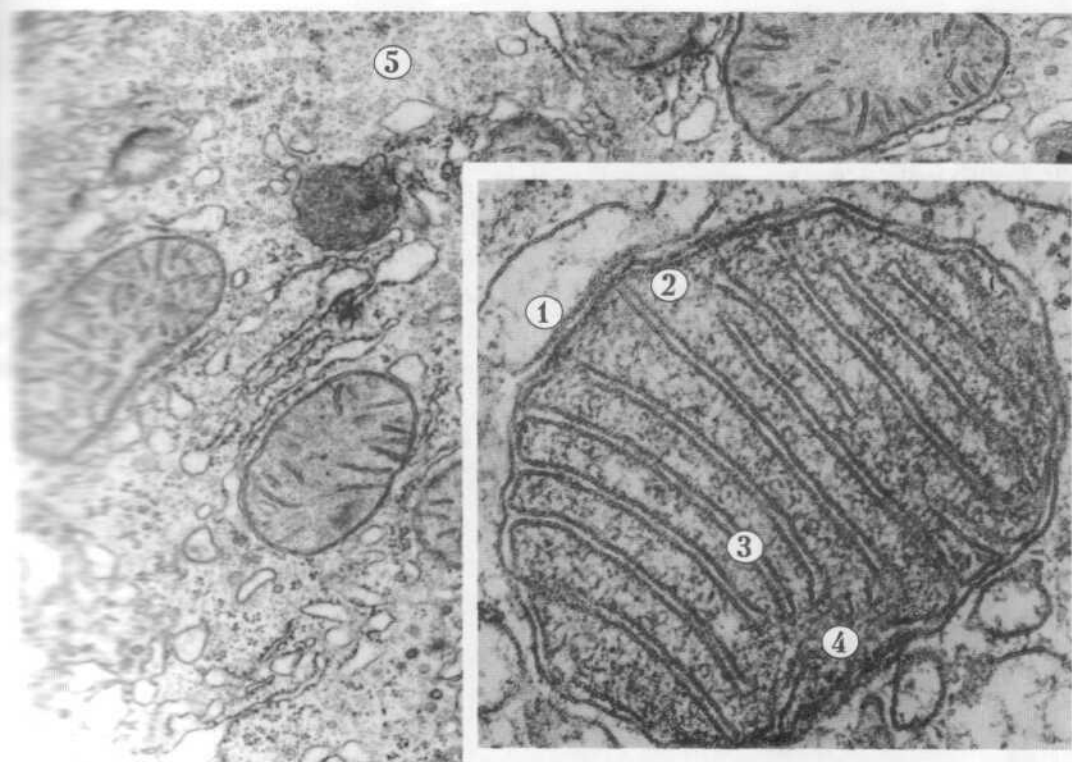
Мітохондрія - мікроскопічна мембранна органела загального призначення. Мітохондрії бувають округлої, округло - овальної або витягнутої форми структури, які утворені двома мембранами: зовнішньою гладкою, а внутрішньою складчастою - кристами. В середині мітохондрій знаходиться матрикс. Основна функція цих органел полягає в утворенні необхідної для життєдіяльності клітини енергії.

**Рис.24**. МІТОХОНДРІЯ.

- 1-зовнішня мембрана,
  - 2-внутрішня мембрана,
  - 3-кристи,
  - 4-мітохондріальний матрикс,
  - 5-гіалоплазма.
- А - х 27 000 ; В - х 120 000



✓ Pic. 23 †



Pic. 24 †

Лізосома - субмікроскопічна мембранна органела загального призначення. Залежно від будови і функціонального значення лізосоми поділяють на первинні і вторинні. Первинні лізосоми - це невеликі круглі (діаметром 0,2 - 0,4 мкм) структури. В осміофільному матриксі, оточеному мембраною, міститься набір гідролітичних ферментів. Основна функція лізосом - розщеплення біополімерів різного хімічного складу.

Вторинні лізосоми - це фаголізосоми, утворені злиттям первинної лізосоми з фагосомами, а також аутофагосоми, утворені внаслідок злиття з ушкодженими органелами самої клітини. Залишкові тільця, телолізосоми - це неперетравлені до кінця рештки, які нагромаджуються у цитоплазмі.

**Рис.25) ЛІЗОСОМИ.**

- 1-первинна лізосома,
  - 2-вторинна лізосома (аутофагосома),
  - 3-залишкове тільце.
- x 27 000

Пероксисома - субмікроскопічна мембранна органела загального призначення. Це структура округлої форми діаметром 0,2 - 0,5 мкм, оточена біомембраною. Електроннощільний матрикс пероксисоми містить ферменти. У центрі матриксу розташована осміофільна, щільна серцевина. Пероксисоми беруть участь у процесах детоксикації, нейтралізації клітиною токсичних продуктів обміну речовин.

**Рис.26) ПЕРОКСИСОМА.**

- 1-оточуюча мембрана,
  - 2-матрикс,
  - 3-щільна серцевина.
- x 47 000

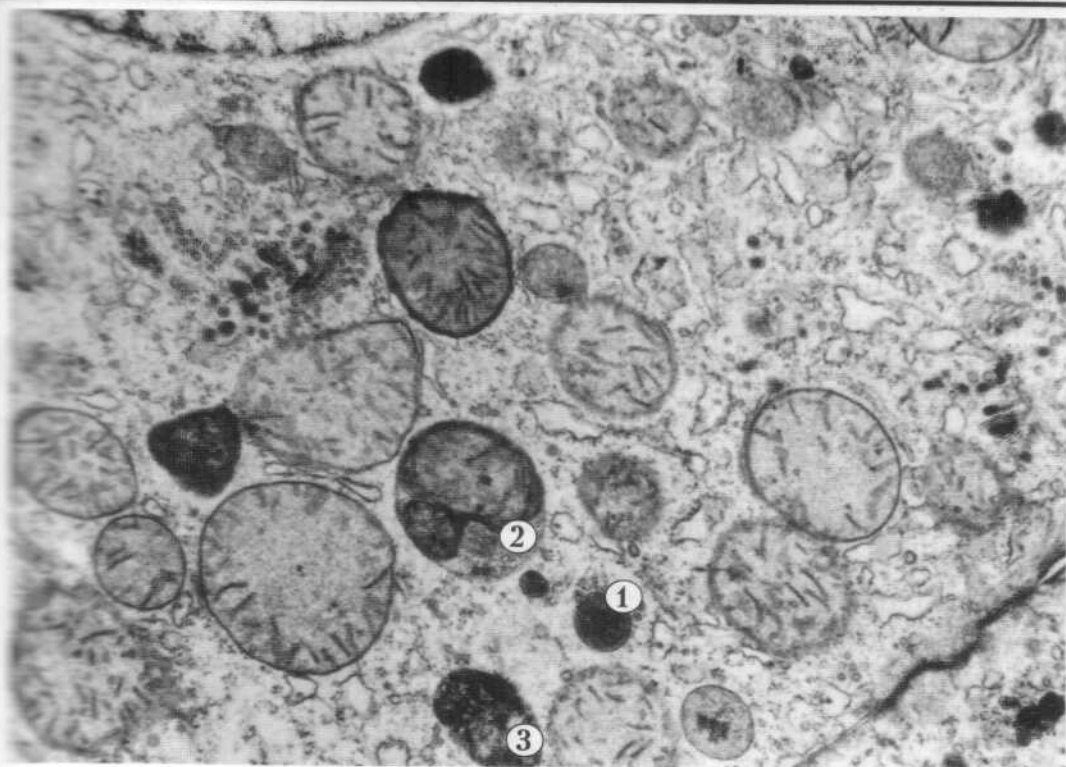


Рис. 25

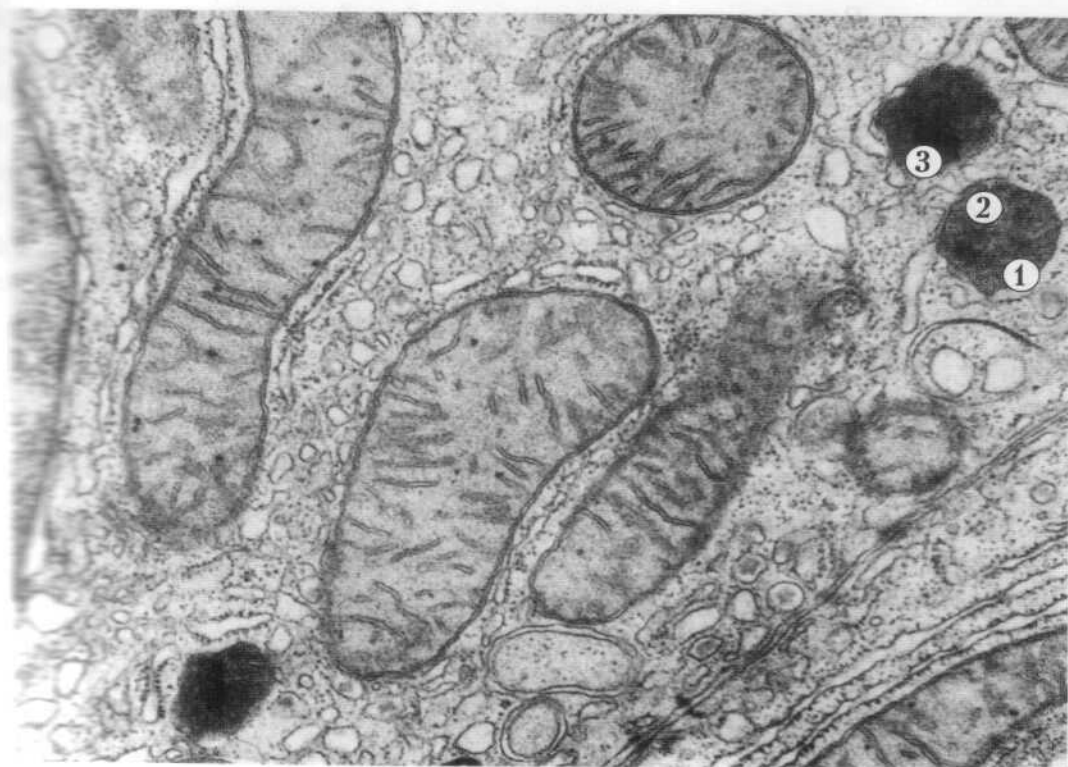


Рис. 26

## 2. НЕМЕМБРАННІ ОРГАНЕЛИ.

Немембранні органели - рибосоми, центросома (клітинний центр), мікрофіламенти, мікротрубочки.

Рибосома - мікроскопічна немембранна органела загального призначення. В будові рибосоми розрізняють дві субодиниці, їх сполучення утворює структуру у формі гриба. Розміри рибосоми близько 20 нм. Кілька рибосом утворюють комплекс - полірибосому.

Функціональне призначення рибосом - синтез білкових молекул, це сполучення амінокислот у пептидні ланцюги.

### Рис.27. РИБОСОМИ.

- 1-рибосоми на поверхні мембрани гранулярної ендоплазматичної сітки,
  - 2-вільні рибосоми,
  - 3-комплекс рибосом - полісома.
- x 74 000

Центросома - мікроскопічна немембранна органела загального призначення. Вона складається з двох центріолей, оточених зоною світлої цитоплазми - центросферою. Сукупність двох центріолей, розташованих поряд (диплосома), і центросфери є клітинним центром. Кожна центріоля містить дев'ять триплетів паралельно орієнтованих мікротрубочок, які формують циліндр діаметром 200 нм і довжиною 500 нм. До складу центріоли входять також макромолекулярні структури, так звані "ручки", за допомогою яких триплети з'єднані між собою. Центросфера - це позбавлена органел гіалоплазма навколо центріолей, яку у радіальному напрямку пронизують мікротрубочки і мікрофіламенти. Центросома бере участь у процесі поділу клітини.

### Рис.28) КЛІТИННИЙ ЦЕНТР - ЦЕНТРОСОМА.

- А - 1-диплосома,
  - 2-центріоля,
  - 3-центросфера,
- x 18 000.

Б-триплети мікротрубочок.  
x 180 000



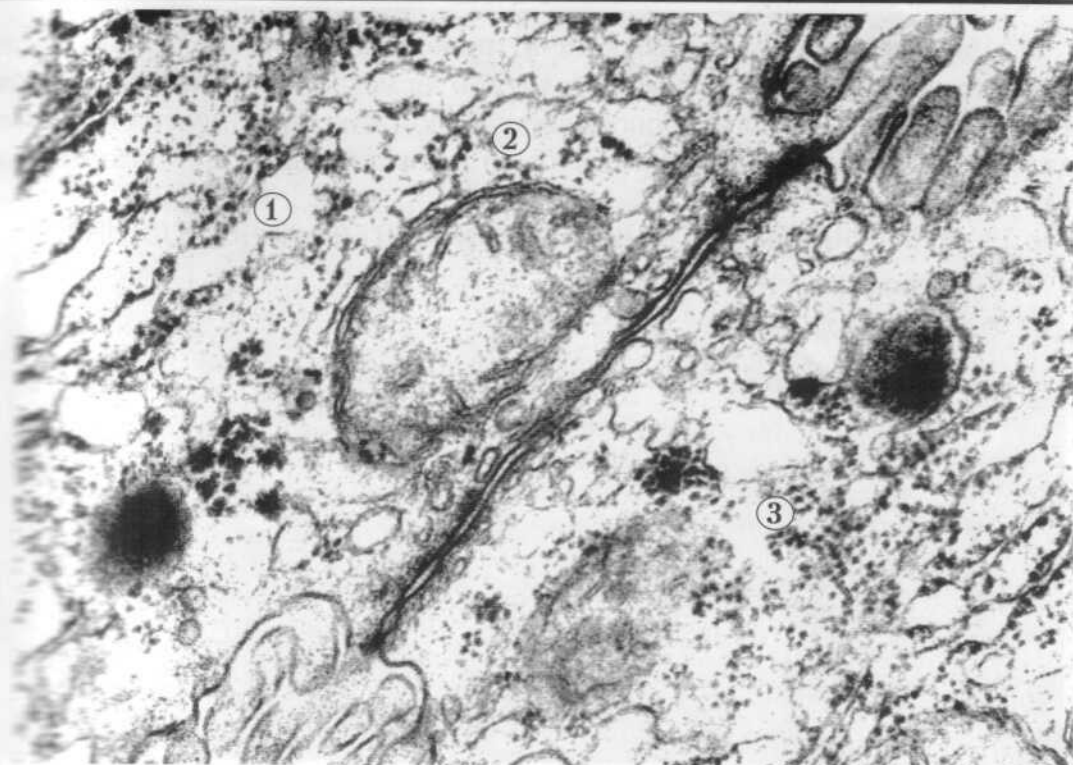


Рис. 27

Электронная микроскопия клеток пародонтомы

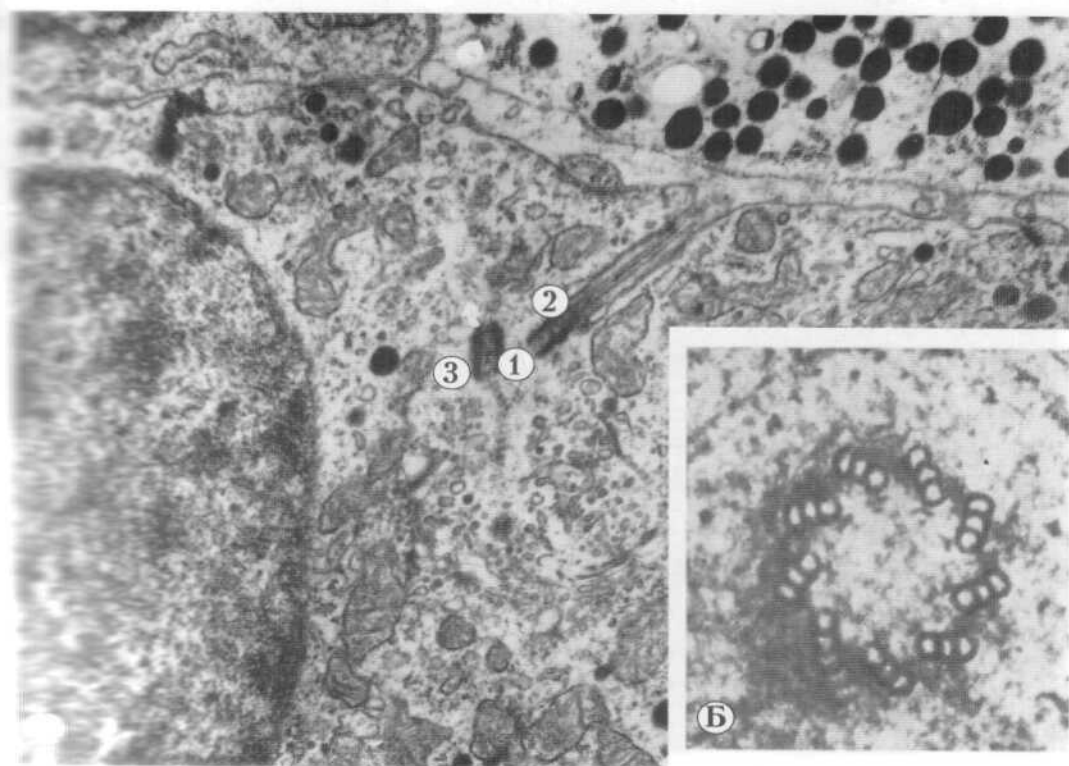


Рис. 28

Мікрофіламенти - мікроскопічні немембранні органели загального призначення. Це тонкі нитчасті структури діаметром 5 нм, які побудовані з білків актину, міозину, тропоміозину тощо. Мікрофіламенти складають цитоскелет клітин, а також розташовані в кортикальній зоні плазмолеми.

**Рис.29. МІКРОФІЛАМЕНТИ В ЦИТОПЛАЗМІ ЕПІТЕЛІАЛЬНОЇ КЛІТИНИ.**

1-мікрофіламенти.  
x 34 000

Мікротрубочки - мікроскопічні немембранні органели загального призначення, які побудовані з глобулярних білків тубулінів. Окремі білкові молекули утворюють своєрідні бусинки. Паралельно розміщені нитки з бусинок формують порожнистий циліндр діаметром 25 нм з внутрішнім просвітом 15 нм.

Функція мікротрубочок полягає в утворенні цитоскелету клітин і забезпеченні переміщення органел і деяких продуктів життєдіяльності в цитоплазмі. Мікротрубочки є в складі центріолей і спеціалізованих структур війок та джгутиків.

**Рис.30. МІКРОТРУБОЧКИ В ЦИТОПЛАЗМІ ЕПІТЕЛІАЛЬНОЇ КЛІТИНИ.**

А - поздовжній переріз.  
1-мікротрубочки.  
x 180 000.

Б - поперечний переріз.  
1-мікротрубочки.  
x 110 000

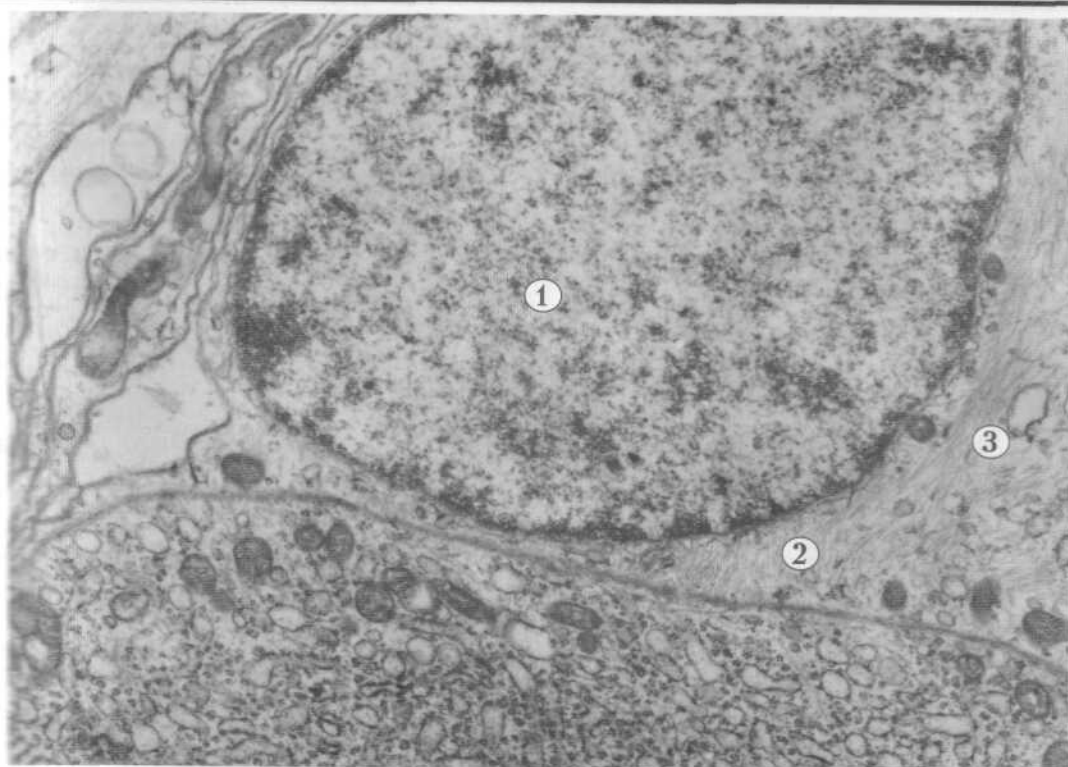


Рис. 29

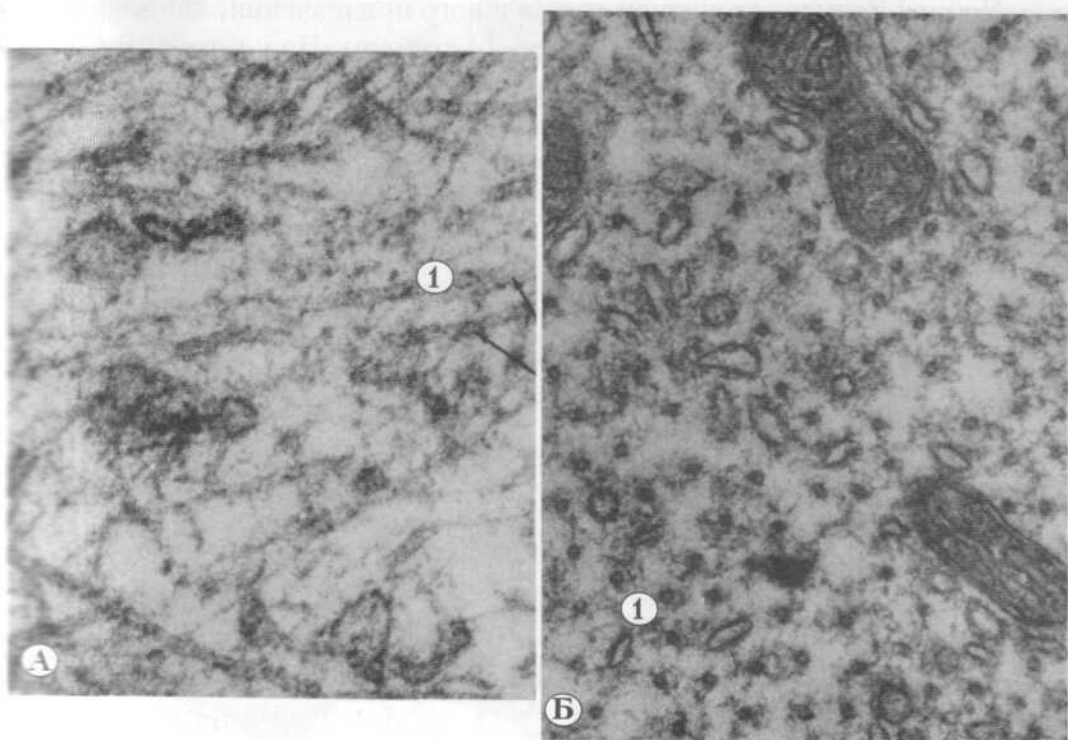


Рис. 30

#### IV. ОРГАНЕЛИ СПЕЦІАЛЬНОГО ПРИЗНАЧЕННЯ

Органели спеціального призначення - це структури цитоплазми, які є тільки в клітинах окремих тканин.

Міофібрили - спеціальні органели, які характерні для м'язової тканини. Субмікроскопічно міофібрили складаються з мікрофіламентів двох типів - тонких і товстих. Товсті мікрофіламенти (міофіламенти) побудовані з білка міозину, їх діаметр 10 нм і довжина 1,5 мкм. Тонкі мікрофіламенти побудовані з білка актину, їх діаметр 5 нм і довжина 1 мкм.

Міофібрили забезпечують процес скорочення м'язових клітин і м'язових волокон.

**Рис.31. МІОФІБРИЛИ В ЦИТОПЛАЗМІ М'ЯЗОВОЇ КЛІТИНИ (кардіоміоцит).**

1-міофіламенти в складі міофібрил,

2-мітохондрії.

x 27 000

Нейрофібрили - структури спеціального призначення, які виявляються в цитоплазмі нейронів при імпрегнації сріблом. На ультраструктурному рівні нейрофібрилам відповідають нейрофіламенти діаметром 6 - 10 нм і нейротрубочки діаметром 20 - 30 нм. Ці органели складають цитоскелет нервових клітин і забезпечують "течію" нейроплазми.

**Рис.32. НЕЙРОТРУБОЧКИ В ЦИТОПЛАЗМІ НЕРВОВОЇ КЛІТИНИ**

(відросток нейрона).

1-нейротрубочки.

x 29 000

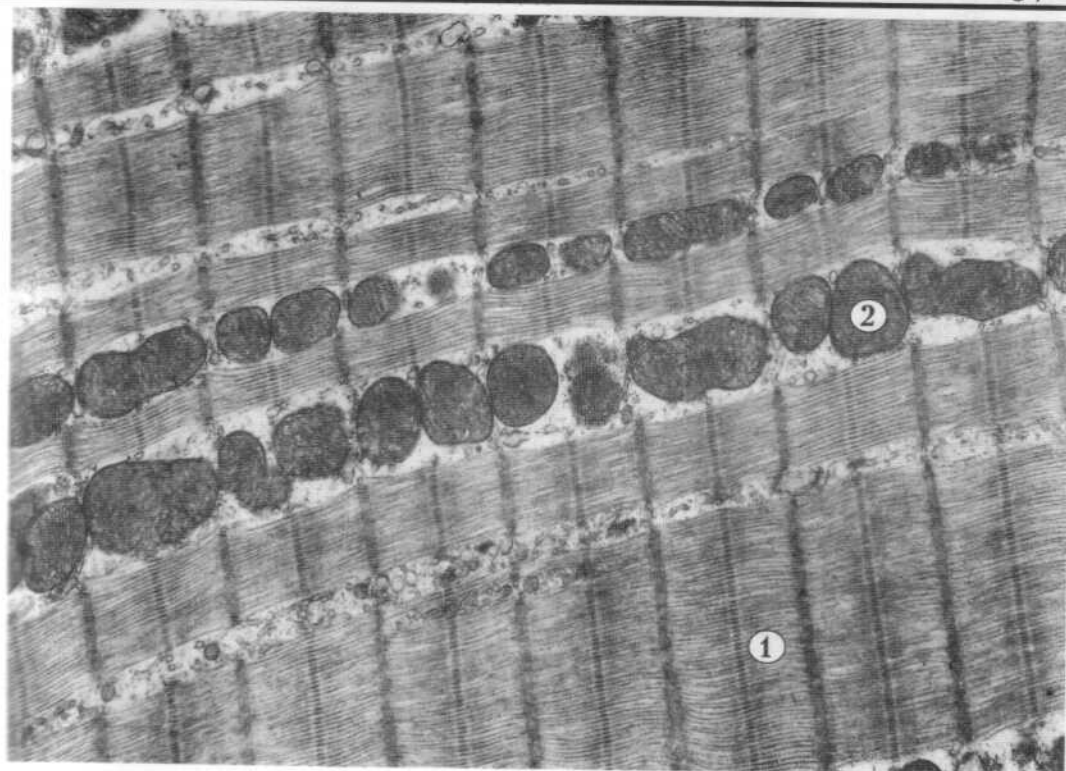


Рис. 31

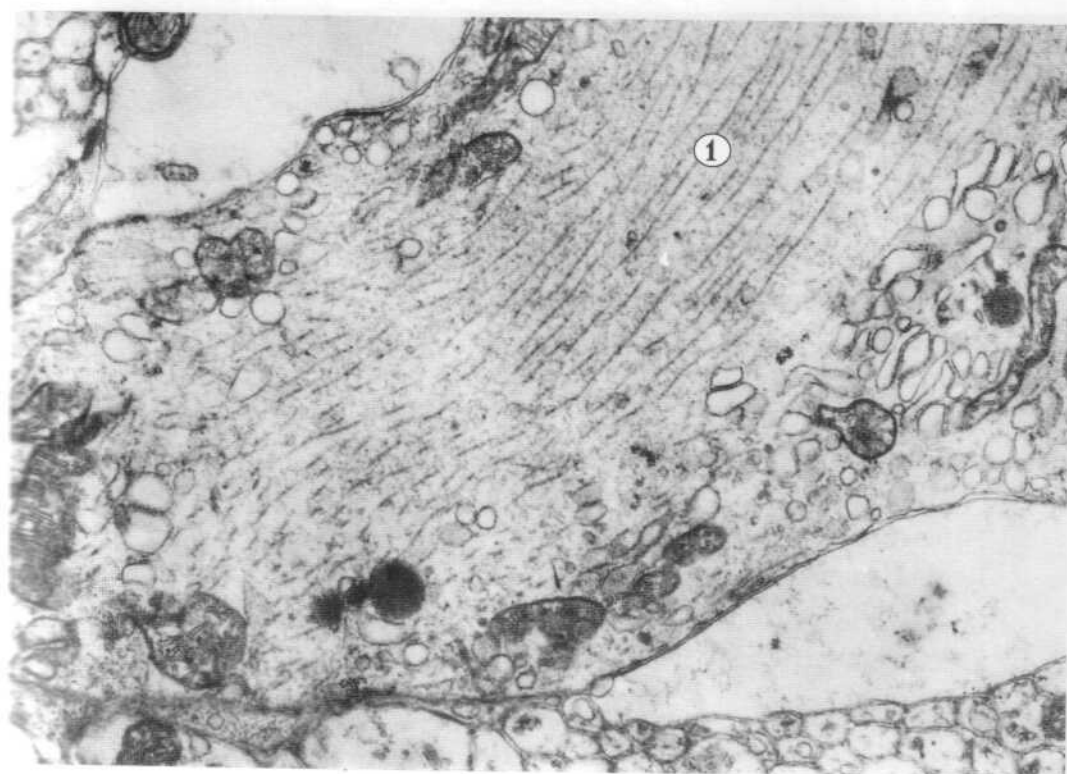

Рис. 32

Війка - органела спеціального призначення, яка є виростом цитоплазми: довжиною 5 - 10 мкм і діаметром 200 нм. Зовні війку оточує плазмолема, а всередині розташована аксонема - структура, яка складається з дев'яти пар мікротрубочок. Дуплети мікротрубочок формують стінку циліндра діаметром 150 нм, у центрі якого лежить центральна пара мікротрубочок. Проксимальна частина війки, яка занурюється в цитоплазму - це базальне тільце, яке по будові подібне до центріолі. Воно також складається з 9 триплетів мікротрубочок. Базальне тільце і аксонема структурно пов'язані між собою, складають єдине ціле: дві мікротрубочки з кожного триплету базального тільця продовжуються у дуплет мікротрубочок аксонемі. Зміщення мікротрубочок викликає рух війок, що забезпечує пересування рідини і корпускулярних частинок.

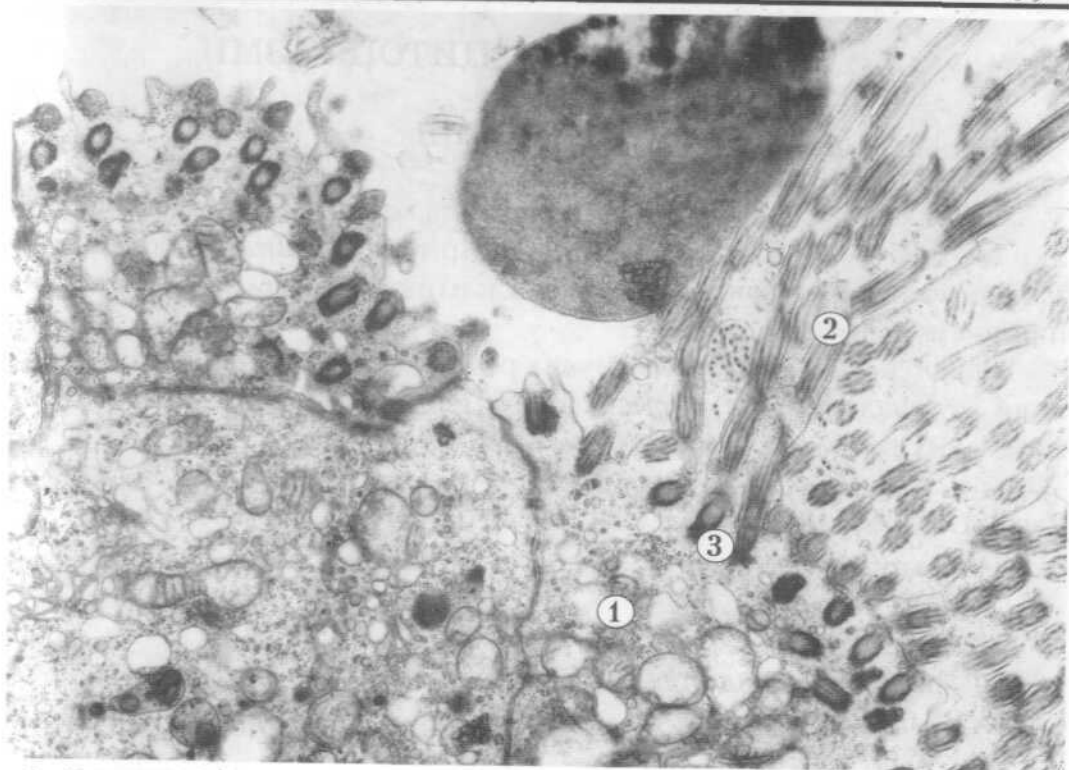
**Рис.33. ВІЙКИ** (апикальна поверхня війчастих клітин епітеліальної пластинки слизової оболонки носової порожнини).

- 1-апикальний полюс клітини,
  - 2-війки,
  - 3-базальне тільце.
- х 23 000

Джгутик - спеціальна органела руху, яку містить чоловіча статеві клітина - сперматозоїд. По будові джгутик подібний до війки, довжина його досягає 150 мкм.

**Рис.34. ДЖГУТИК** (хвостовий відділ сперматозоїда).

- 1-система дуплетів мікротрубочок,
  - 2-цитоплазма,
  - 3-плазмолема.
- х 110 000



✓ Рис. 33 †

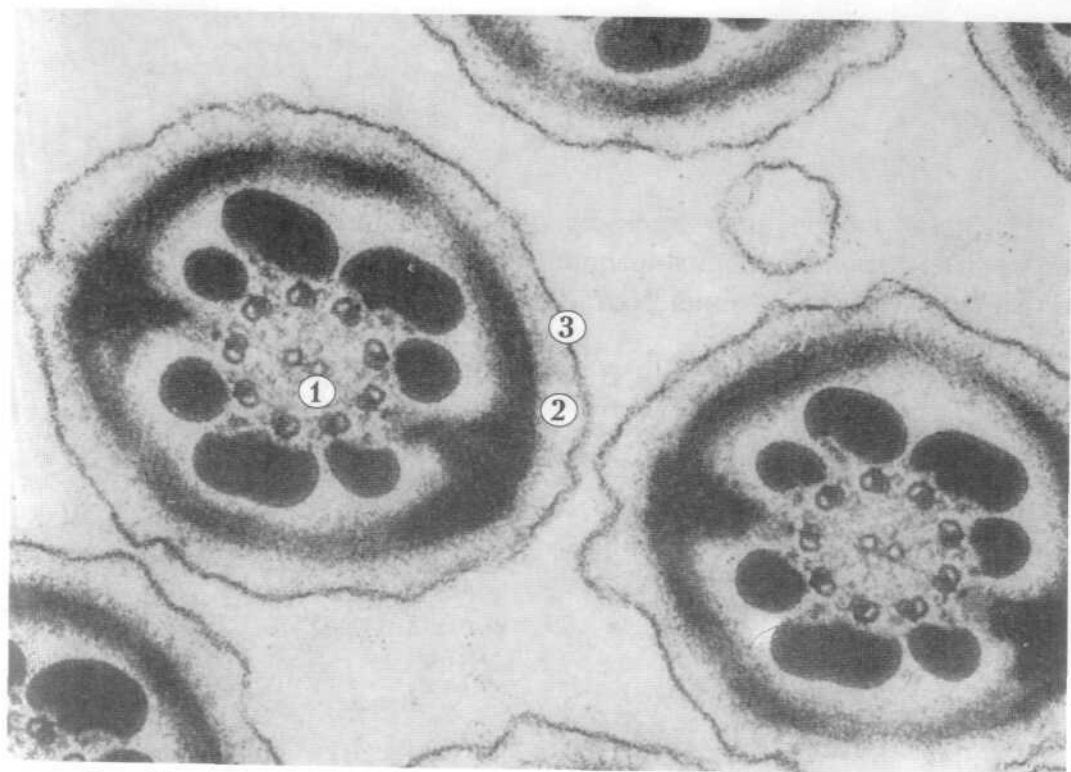


Рис. 34

## V. ВКЛЮЧЕННЯ ЦИТОПЛАЗМИ

### 1. ТРОФІЧНІ

Включення - це необов'язкові, непостійні компоненти цитоплазми клітин, які не мають чітко визначених розмірів і будови. Включення - це макромолекулярні конгломерати, які клітини можуть нагромаджувати у цитоплазмі.

Глікоген є різновидом трофічних резервних включень. Це полісахарид, який відкладається у гіалоплазмі у вигляді осміюфільних скупчень маленьких грудочок. Глікоген може займати значні ділянки.

#### Рис.35) ВКЛЮЧЕННЯ ГЛІКОГЕНУ В ГЕПАТОЦИТАХ /печінка/.

- 1-гранули глікогену,
  - 2-фрагмент ядра,
  - 3-мітохондрія,
  - 4-гранулярна ендоплазматична сітка.
- x 35 000

Жирові включення - це трофічні включення, які у вигляді круглих, помірно електроннощільних краплинок можуть накопичуватися в гіалоплазмі клітин, іноді ці включення розташовані групами.

#### Рис.36) ЖИРОВІ ВКЛЮЧЕННЯ В ЦИТОПЛАЗМІ ГЕПАТОЦИТІВ.

- 1-краплі жиру,
  - 2-фрагмент ядра,
  - 3-мітохондрії.
- x 27 000



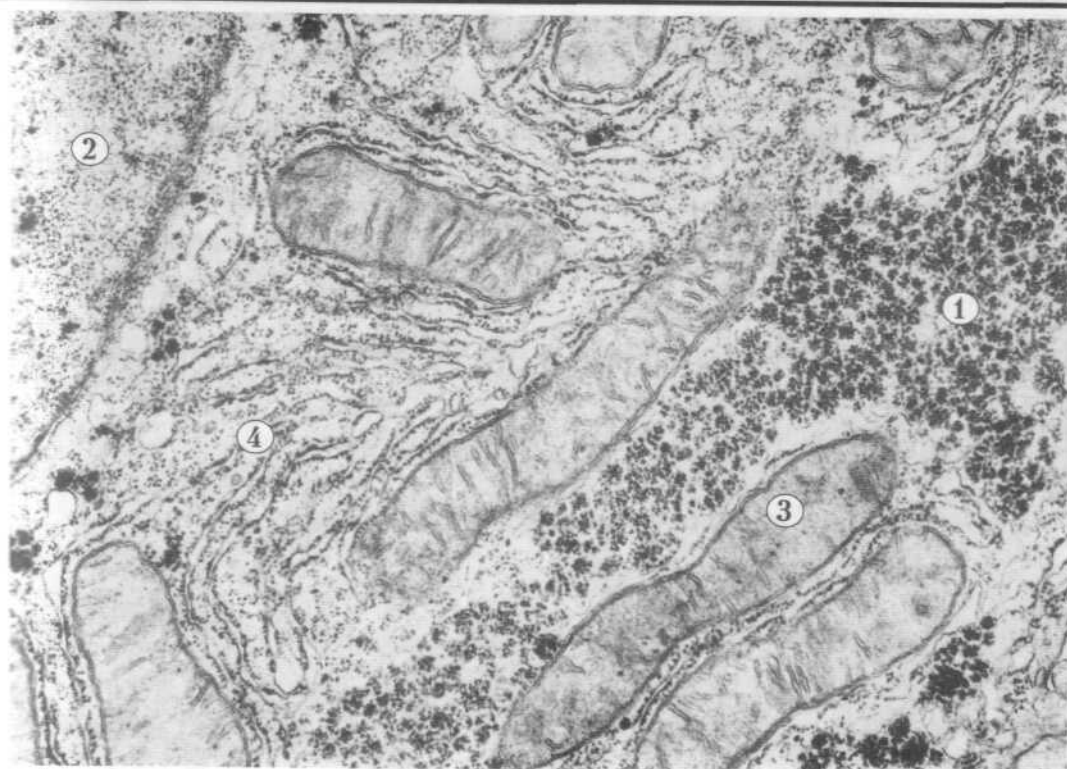


Рис. 35

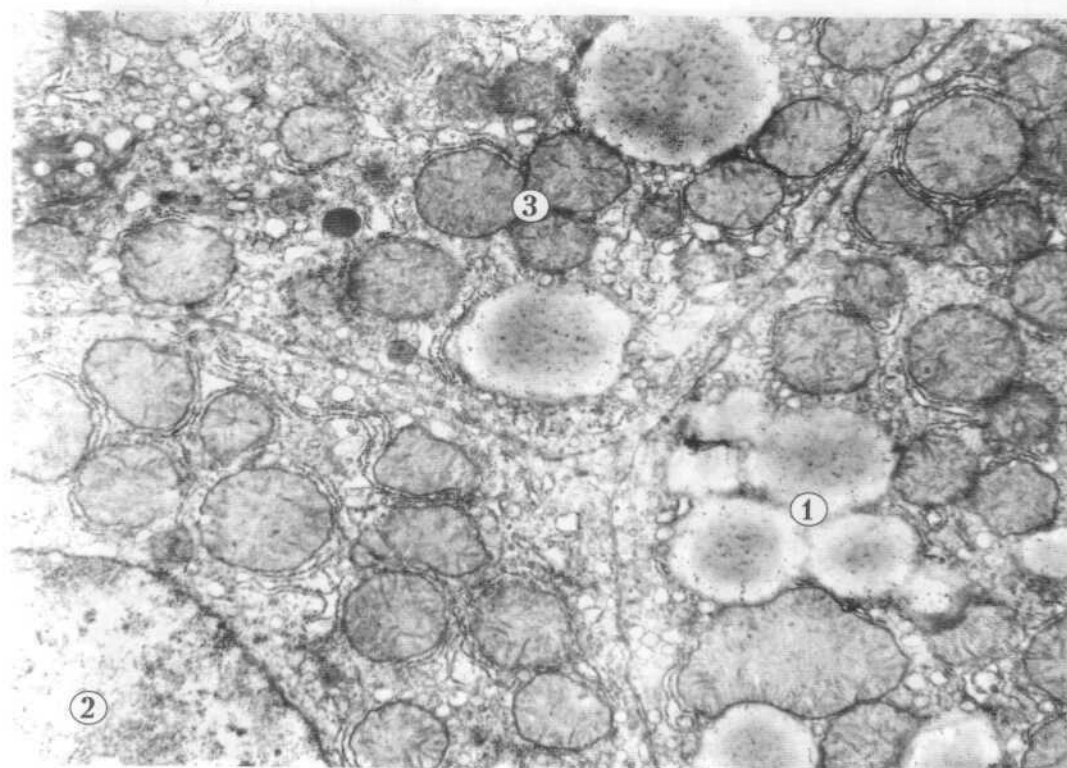


Рис. 36

## 2. СЕКРЕТОРНІ ТА ПІГМЕНТНІ

Секреторні включення - це утвори, як правило, круглої форми, різної електронної щільності ( в залежності від ступеня зрілості ). В екзокринних клітинах вони накопичуються в апікальному полюсі і включають біологічно активні речовини, які утворюються в результаті секреторної діяльності клітин.

**Рис.37. СЕКРЕТОРНІ ВКЛЮЧЕННЯ В ПАНКРЕАТОЦИТАХ (підшлункова залоза).**

- 1-ядро,
  - 2-цитоплазма,
  - 3-секреторні включення в апікальному полюсі клітини.
- x 25 000

Пігментні включення - це осміюфільні конгломерати різної форми і розмірів, наявність яких в цитоплазмі певних клітин може зумовлювати колір тканин, або окремих її ділянок.

**Рис.38. ПІГМЕНТНІ ВКЛЮЧЕННЯ В МЕЛАНОЦИТІ.**

- 1-ядро,
  - 2-цитоплазма,
  - 3-конгломерати пігменту.
- x 14 000

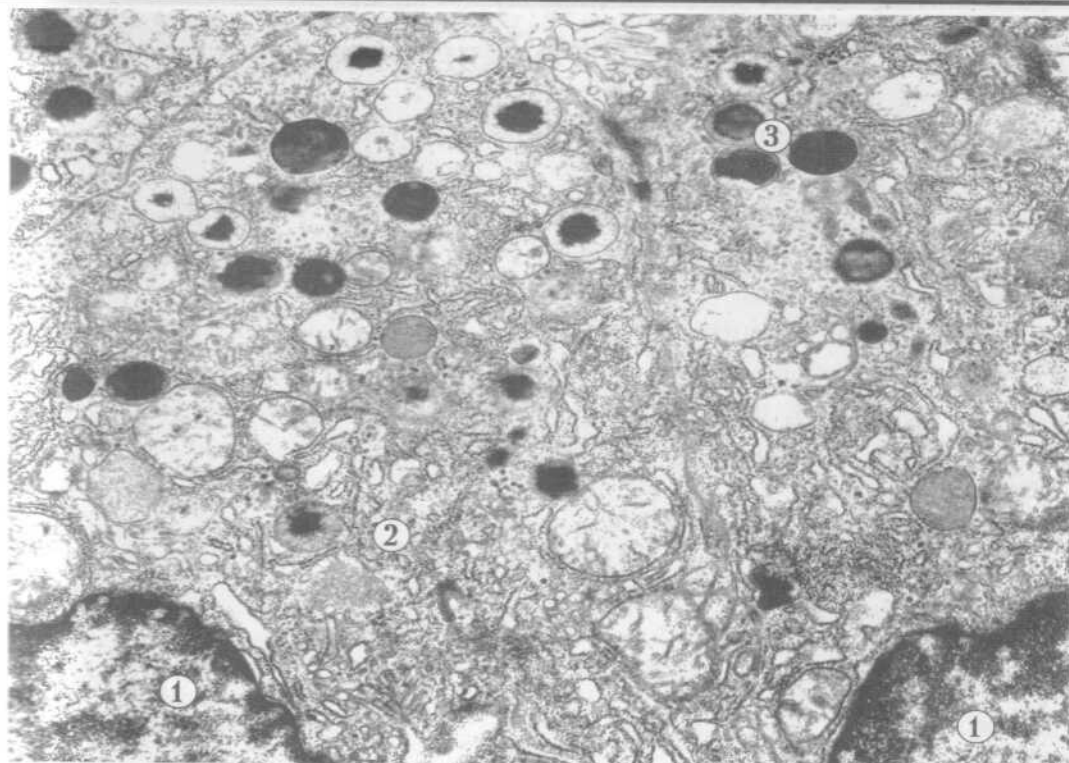


Рис. 37

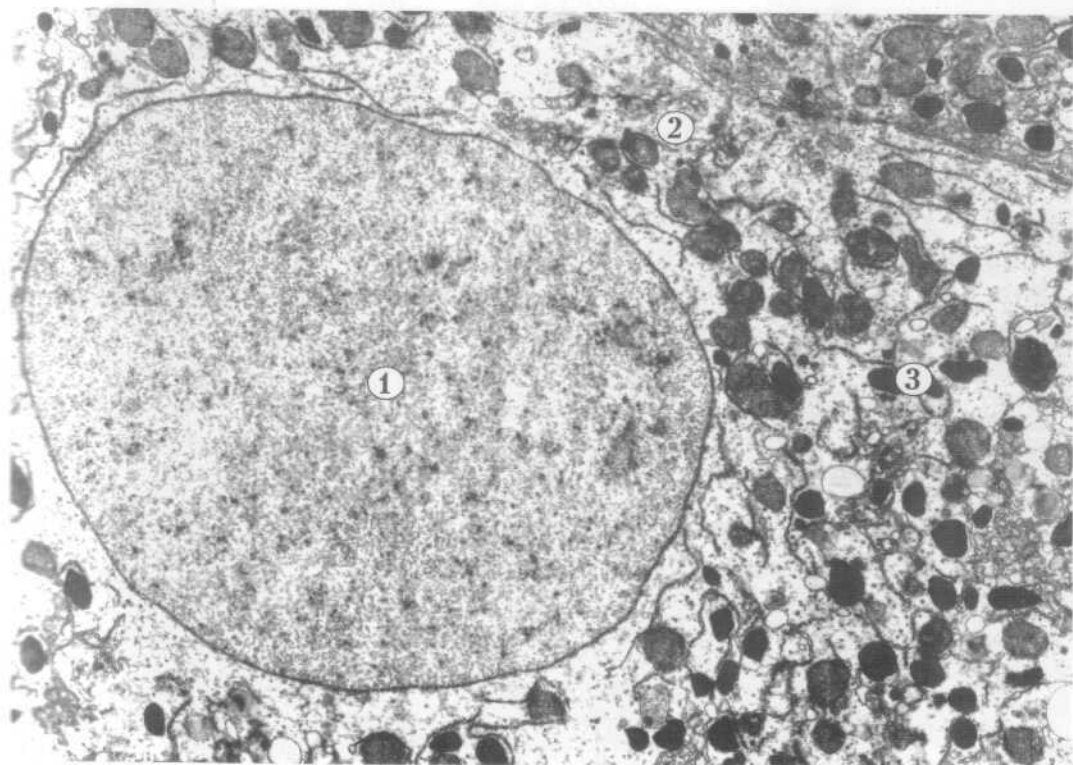


Рис. 38

## VI. ЯДРО КЛІТИНИ

### 1. СТРУКТУРНІ КОМПОНЕНТИ ЯДРА

Ядро - це важлива складова частина клітини, без якої вона не може існувати. До структурних компонентів інтерфазного ядра належать ядерна оболонка, каріоплазма, хроматин і ядерце.

Ядро в процесі життєдіяльності клітин виконує дві групи загальних функцій:

- а) збереження, передача та реалізація генетичної інформації;
- б) створення апарату білкового синтезу.

#### Рис.39. ЯДРО КРУГЛОЇ ФОРМИ.

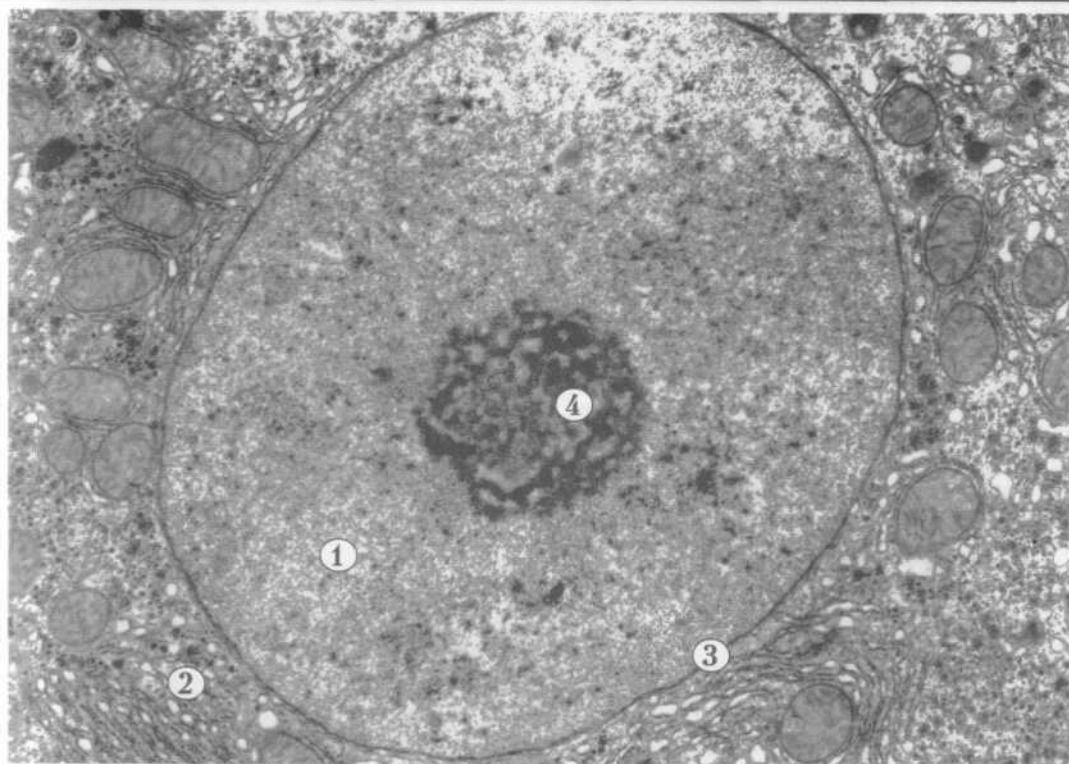
- 1-каріоплазма,
  - 2-цитоплазма,
  - 3-ядерна оболонка,
  - 4-ядерце.
- х 17 000

### 2. ЯДЕРНА ОБОЛОНКА - КАРІОЛЕМА

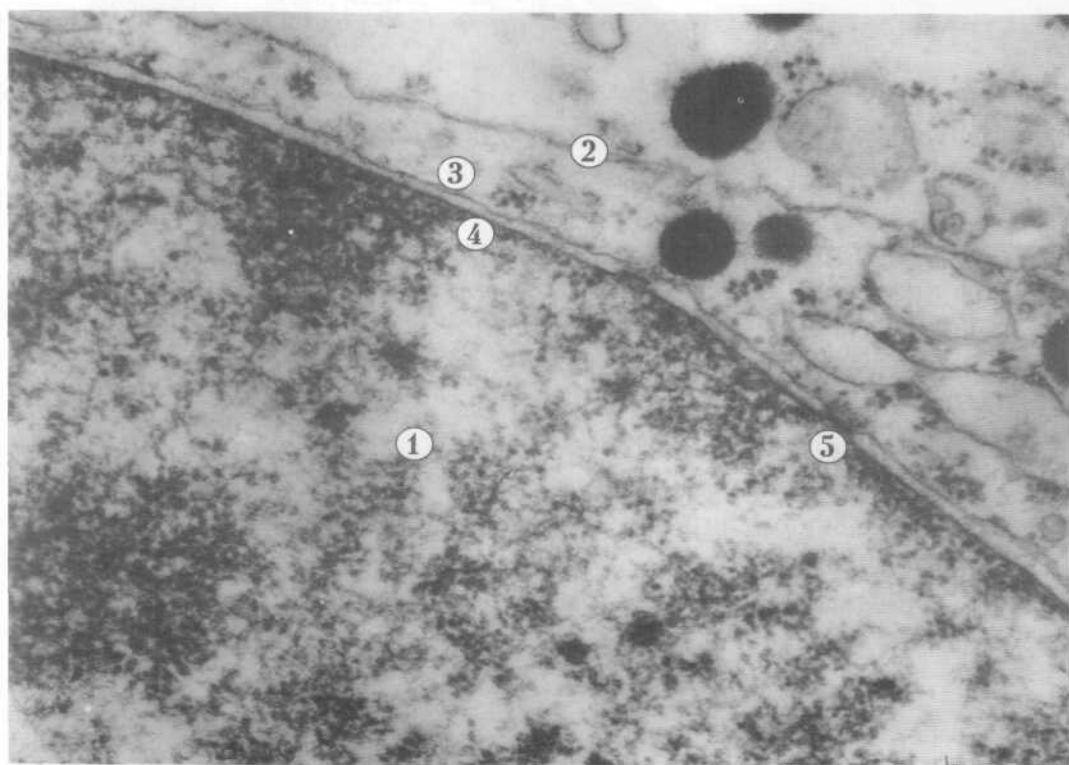
Ядерна оболонка або каріолема відокремлює вміст ядра від цитоплазми. Вона складається з двох мембран: зовнішньої і внутрішньої, між якими розташований перинуклеарний простір. Каріолема несучільна, в ній є ядерні пори, які утворюються внаслідок злиття ядерних мембран. Пори - це округлі перфорації, які заповнені складноорганізованими глобулярними і фібрилярними структурами. Пори забезпечують регуляцію транспорту речовин між ядром і цитоплазмою.

#### Рис.40. ФРАГМЕНТ ЯДРА.

- 1-каріоплазма,
  - 2-цитоплазма,
  - 3-зовнішня мембрана каріолеми,
  - 4-внутрішня мембрана каріолеми,
  - 5-ядерна пора.
- х 91 000



✓ Рис. 39 †



✓ Рис. 40 †

### 3. ХРОМАТИН І ЯДЕРЦЕ

Ядра за формою бувають круглі, еліпсоподібні, паличкоподібні, бобоподібні, сегментовані та інші. Форма ядра залежить від кількох факторів: форми клітини, кількості і розподілу в цитоплазмі включень, розташування органел, функціонального стану клітини тощо.

Внутрішній вміст ядра - каріоплазма на фіксованому і забарвленому препараті складається з темних електроннощільних і світлих ділянок, гетерохроматину і еухроматину (хроматин - це аналог хромосом в інтерфазному забарвленому ядрі). Гетерохроматин відповідає конденсованим неактивним ділянкам хромосом, а еухроматин - деконденсованим активним.

Рис.41. ЯДРА ЕЛІПСОПОДІБНОЇ І ПОДОВГАСТОЇ ФОРМИ.

- 1-каріолема,
  - 2-гетерохроматин,
  - 3-еухроматин,
  - 4-примембранний гетерохроматин.
- х 11 000

Ядерце - це щільна структура ядра, яка добре забарвлюється на світлооптичних і електронномікроскопічних препаратах. Ядерце - це не самостійна структура, а похідна локусів хромосом ділянок вторинних перетяжок, зон з найбільш високою концентрацією РНК. Субмікроскопічно в будові ядерця розрізняють гранулярний і фібрилярний компоненти, а біля ядерця є компактна зона навколоядерцевого гетерохроматину.

Ядерце - це місце утворення рибосомних РНК і самих рибосом.

Рис.42) СТРУКТУРА ЯДЕРЦЯ.

- 1-фібрилярний компонент,
  - 2-гранулярний компонент,
  - 3-навколоядерцевий гетерохроматин,
  - 4-каріоплазма,
  - 5-каріолема.
- х 71 000

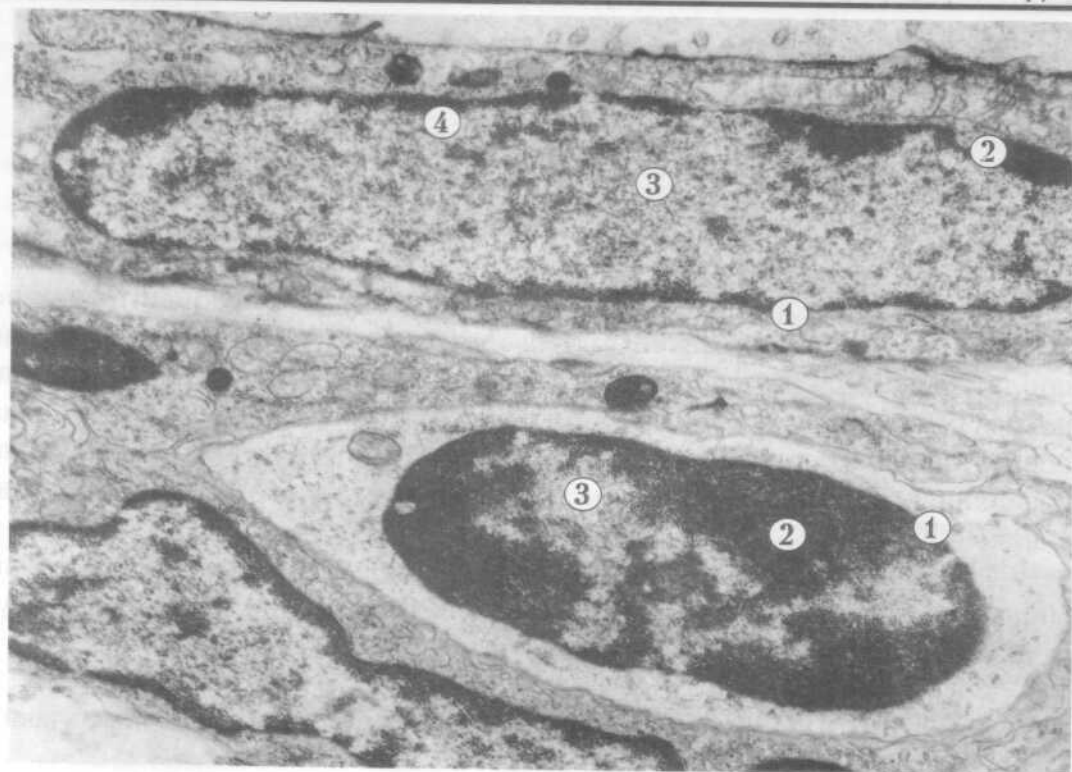


Рис. 41

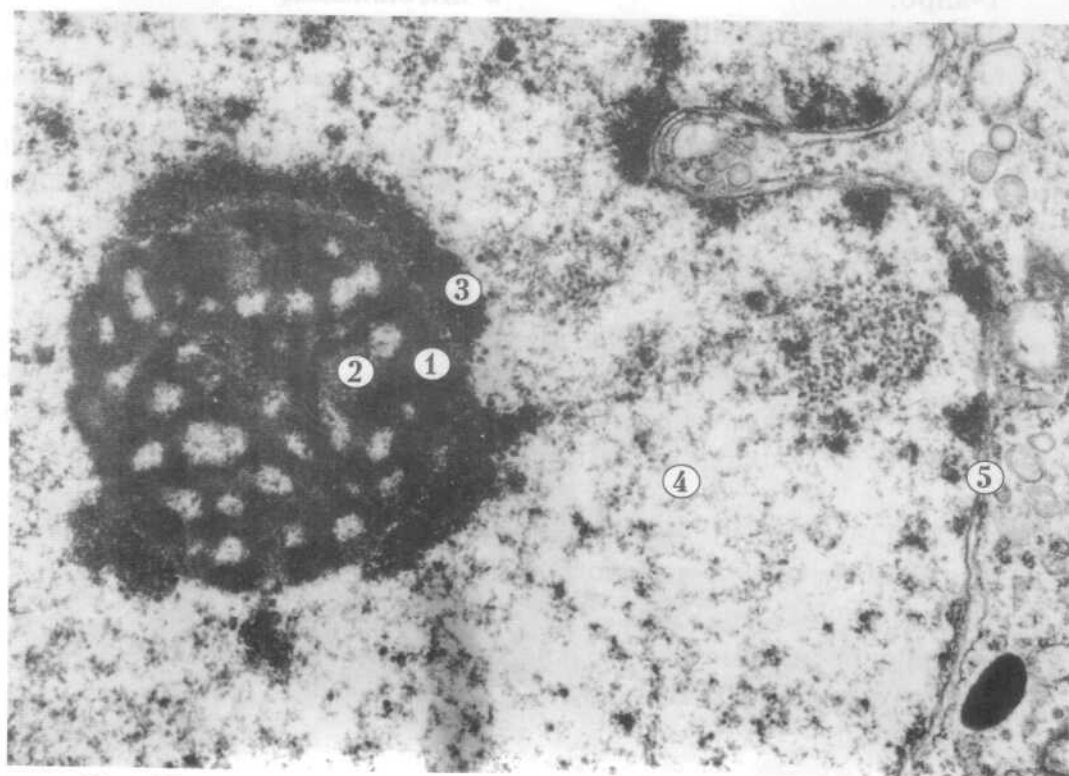


Рис. 42

# ЗАГАЛЬНА ГІСТОЛОГІЯ

## I. ЕПІТЕЛІАЛЬНІ ТКАНИНИ

### 1. ПОКРИВНИЙ ЕПІТЕЛІЙ

Одношаровий плоский епітелій є різновидом покривної епітеліальної тканини. Його складають епітеліоцити (висота до 5 мкм), які щільно прилягають один до одного і утворюють клітинний пласт, розташований на базальній мембрані. Одношаровим плоским епітелієм вистелена очеревина, плевра, навколосерцева сумка (перикард). Цим епітелієм утворена задня поверхня рогівки, зовнішній листок капсули ниркового тільця, тонкий каналець нефрона.

Базальна мембрана (товщина до 1 мкм) відмежовує епітелій від сполучної тканини. Вона складається з тонкофібрилярних структур занурених в її аморфний компонент.

**Рис.43. ОДНОШАРОВИЙ ПЛОСКИЙ ЕПІТЕЛІЙ** (внутрішній епітелій рогівки ока).

1-ядро,

2-цитоплазма,

3-базальна мембрана.

x 9 000

Одношаровий циліндричний (призматичний) епітелій складає пласт високих епітеліоцитів, розташованих на базальній мембрані. Характерною ознакою цих клітин є полярна диференціація. Базальна частина клітини містить ядро і органели загального призначення, на апікальній поверхні розташовані мікроворсинки.

Цей різновид покривного епітелію утворює епітеліальну пластинку слизової оболонки тонкої і товстої кишки, шлунка, жовчного міхура, матки тощо. В тонкій кишці серед стовпчастих епітеліоцитів з облямівкою розміщуються келихоподібні клітини.

**Рис.44. ОДНОШАРОВИЙ ЦИЛІНДРИЧНИЙ ЕПІТЕЛІЙ** (епітеліальна пластинка ворсинки слизової оболонки тонкої кишки).

1-ядро,

2-цитоплазма,

3-мікроворсинки,

4-базальна мембрана,

5-келихоподібна клітина.

x5 000



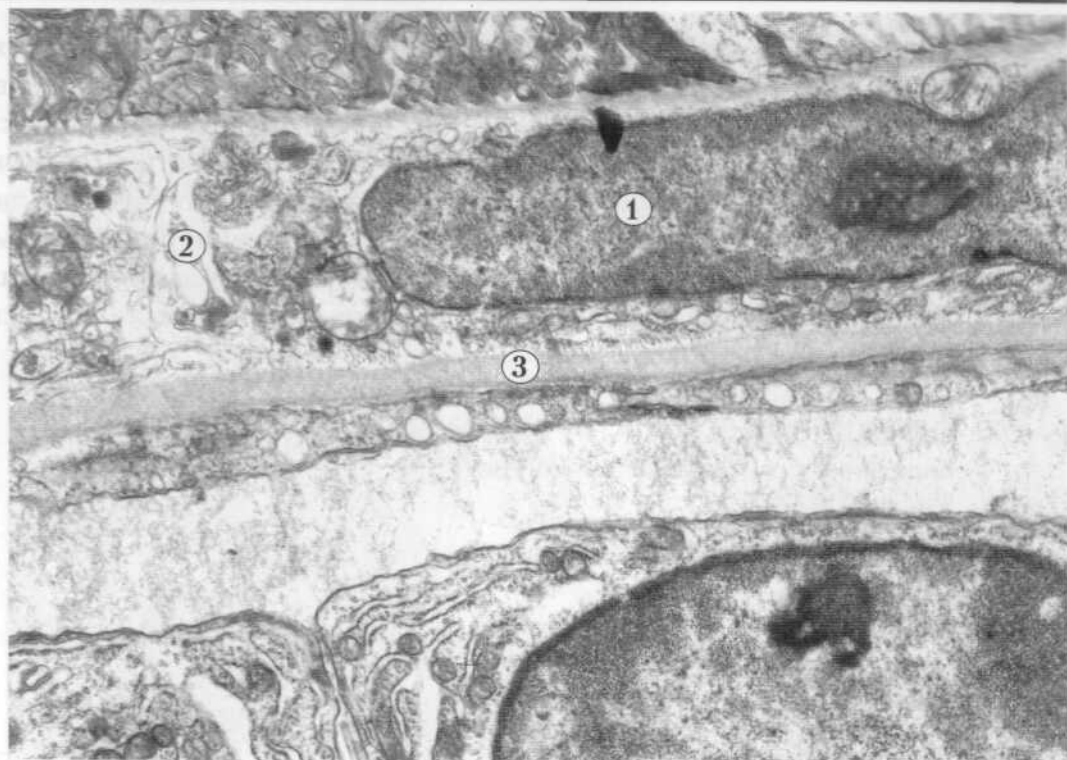
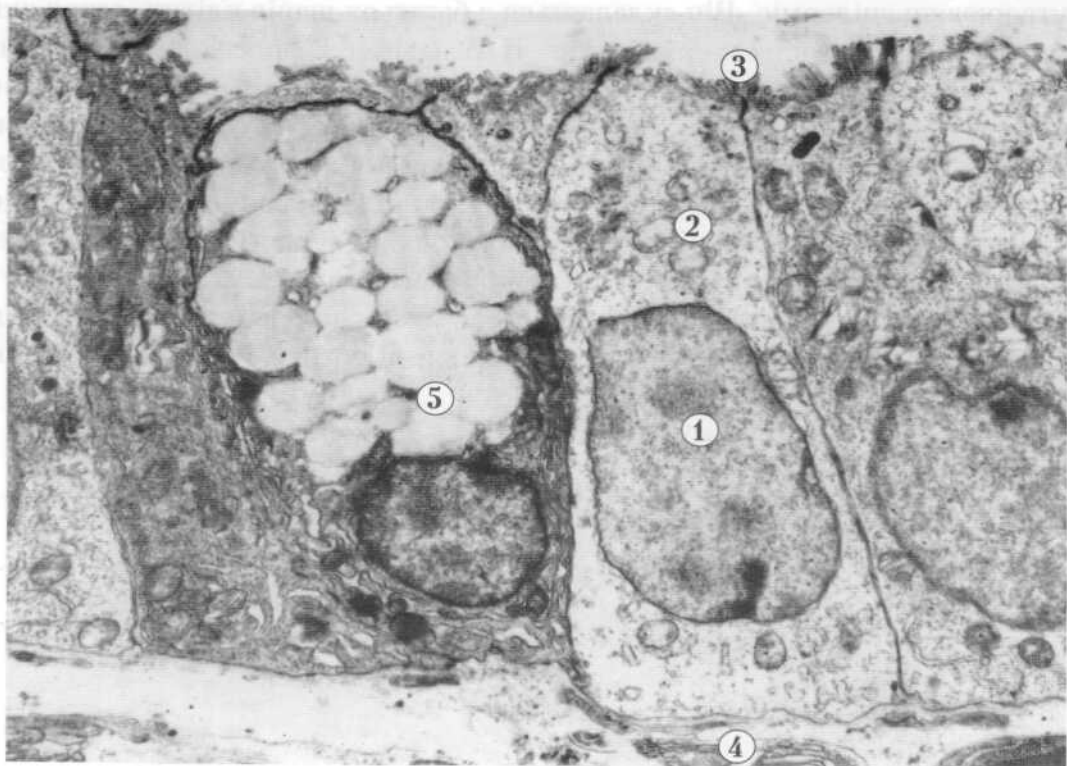


Рис. 43



✓ Рис. 44

Одношаровий багаторядний (псевдобагатошаровий) епітелій складають декілька типів клітин, ядра яких розміщені на різних рівнях, але всі епітеліоцити контактують з базальною мембраною. В повітроносних шляхах багаторядний епітелій в складі слизової оболонки є війчастим. В ньому розрізняють 4 види клітин: війчасті (миготливі), келихоподібні, вставні та ендокринні. До базальної мембрани вставні клітини приєднуються широкою проксимальною частиною. В війчастих клітинах базальна частина вузька, її широка апікальна частина обернена до просвіту органа. Поверхня цих клітин містить спеціальні рухомі органели - війки.

**Рис.45. ОДНОШАРОВИЙ БАГАТОРЯДНИЙ ЕПІТЕЛІЙ** (епітеліальна пластинка слизової оболонки трахеї).

- 1-війчаста клітина,
  - 2-келихоподібна клітина,
  - 3-базальна клітина.
- х 4 000

Багатошаровий плоский зроговілий епітелій вкриває поверхню шкіри, утворюючи епідерміс. Він складається з багатьох шарів клітин, серед яких можна виділити декілька різновидів. В базальному шарі великі епітеліоцити лежать на базальній мембрані, остистий складають клітини полігональної форми з короткими відростками, які розташовуються кількома шарами. Зернистий шар побудований із веретеноподібної форми клітин, які мають ущільнені темні ядра, а в цитоплазмі - осміофільні гранули кератогіаліну. Блискучий шар складають також плоскі клітини, які мають пікнотичнозміннені ядра і цитоплазму насичену елеїдином (комплекс кератогіаліну з тонофібрилами). Роговий шар представлений дегенеративно зміненими клітинами - роговими лусочками, заповненими роговим білком кератином.

**Рис.46. БАГАТОШАРОВИЙ ПЛОСКИЙ ЗРОГОВІЛИЙ ЕПІТЕЛІЙ** (епідерміс шкіри).

- 1-базальні клітини,
  - 2-остисті клітини.
- х 7 000

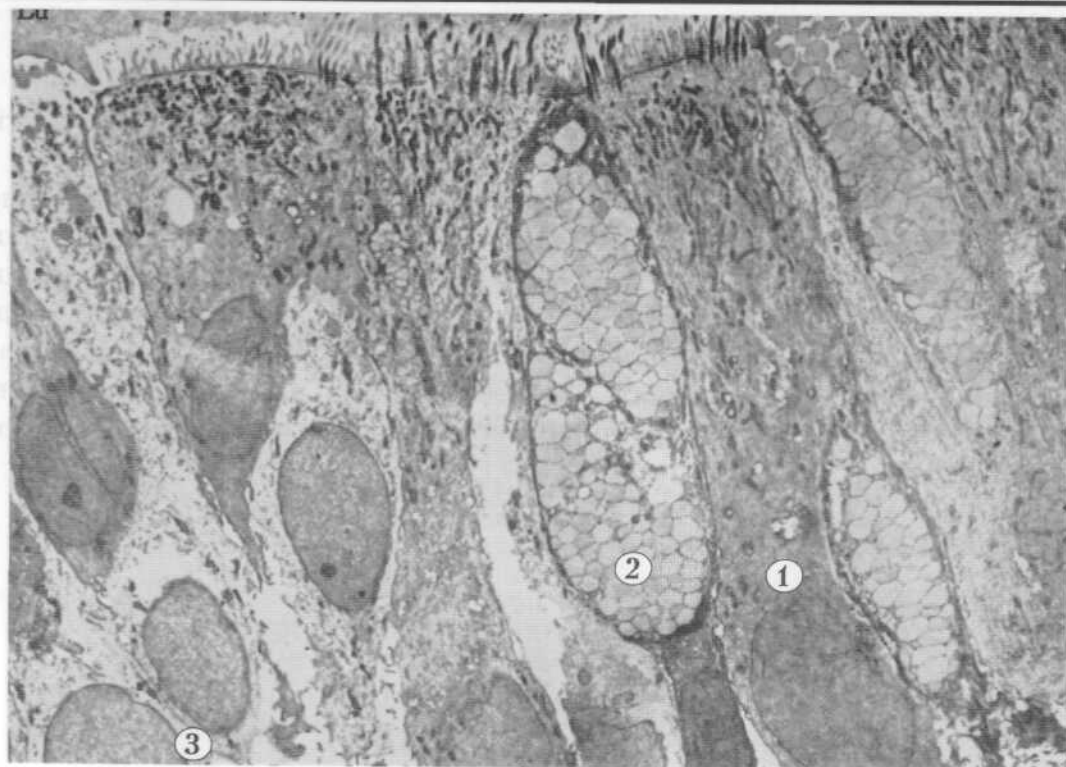


Рис. 45

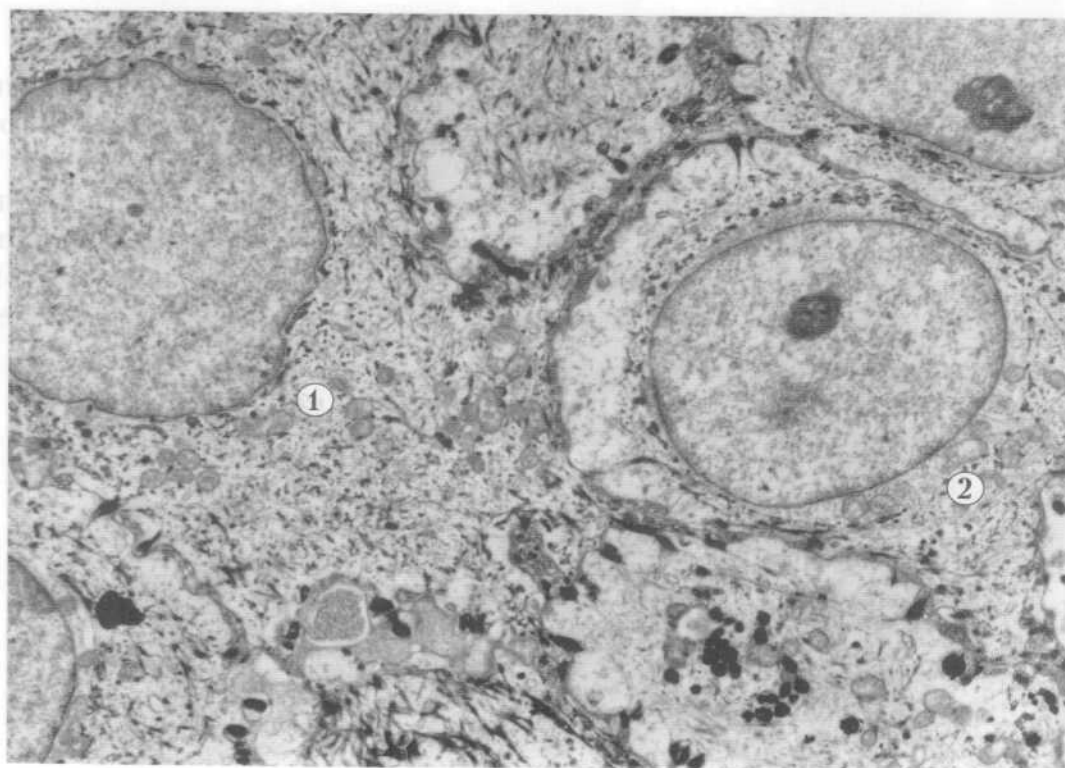


Рис. 46

## 2. ЗАЛОЗИСТИЙ ЕПІТЕЛІЙ

Залозистий епітелій складається з секреторних клітин гландулоцитів, які поділяються на екзокриноцити та ендокриноцити.

Екзокриноцити - це клітини кінцевих секреторних відділів залоз зовнішньої секреції. Вони здійснюють синтез і виділення специфічних продуктів - секретів на поверхню шкіри, слизових оболонок, в порожнини внутрішніх органів. Екзокриноцити мають в цитоплазмі полярно розташовані секреторні включення. Розвинута ендоплазматична сітка локалізована в базальній частині гландулоцита, комплекс Гольджі в перинуклеарній зоні, частіше в над'ядерній її ділянці, мітохондрії добре виражені. Секреторні гранули займають апікальний полюс екзокриноцита.

**Рис.47. ЕКЗОКРИНОЦИТ.**

- 1-ядро,
  - 2-секреторні гранули в апікальному полюсі клітини,
  - 3-мітохондрії.
- х 12 000

Ендокриноцити здійснюють синтез, нагромадження та виділення високоактивних речовин - гормонів в кров і лімфу. Ці клітини мають різноманітну форму, яка залежить і від фази секреторного циклу. В цитоплазмі ендокриноцитів, що продукують гормони білкової природи, добре розвинена гранулярна ендоплазматична сітка. В ендокриноцитах, що синтезують стероїдні гормони краще розвинена агранулярна ендоплазматична сітка. В цитоплазмі цих клітин добре виражений комплекс Гольджі, численні мітохондрії, лізосоми.

**Рис.48. ЕНДОКРИНОЦИТ (аденогіпофіз).**

- 1-ядро,
  - 2-гранулярна ендоплазматична сітка,
  - 3-гранули гормону,
  - 4-базальна мембрана,
  - 5- цитоплазма ендотеліоцита,
  - 6-просвіт гемокапіляра.
- х 21000

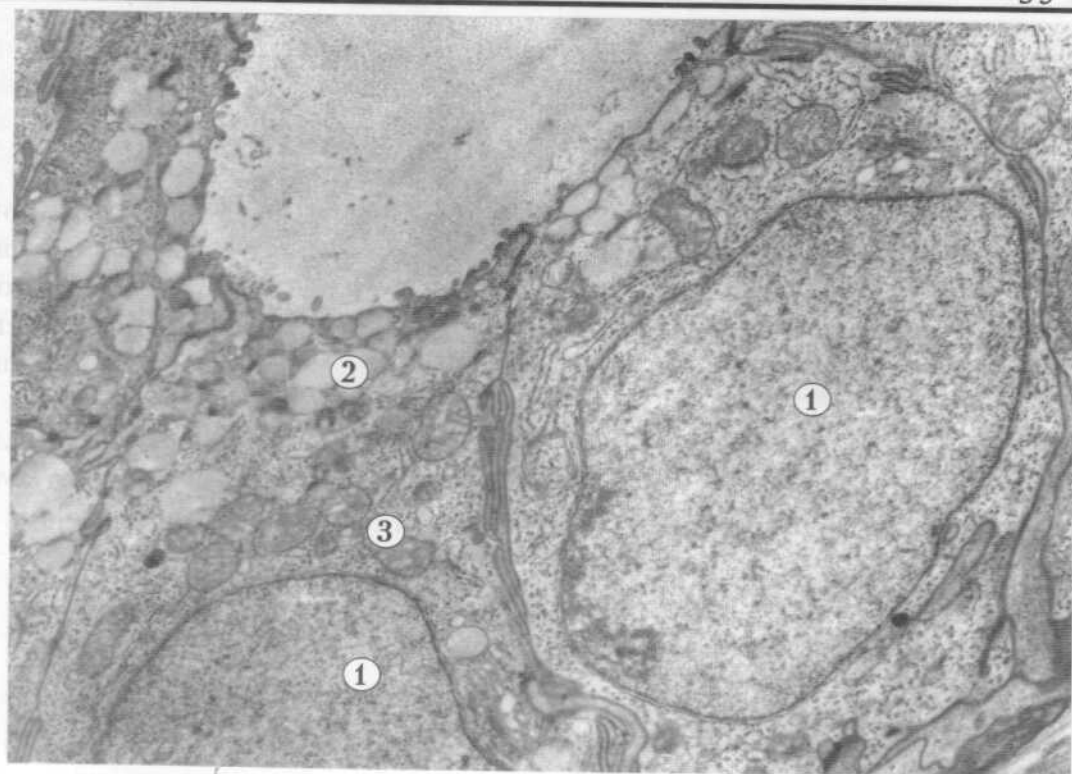


Рис. 47

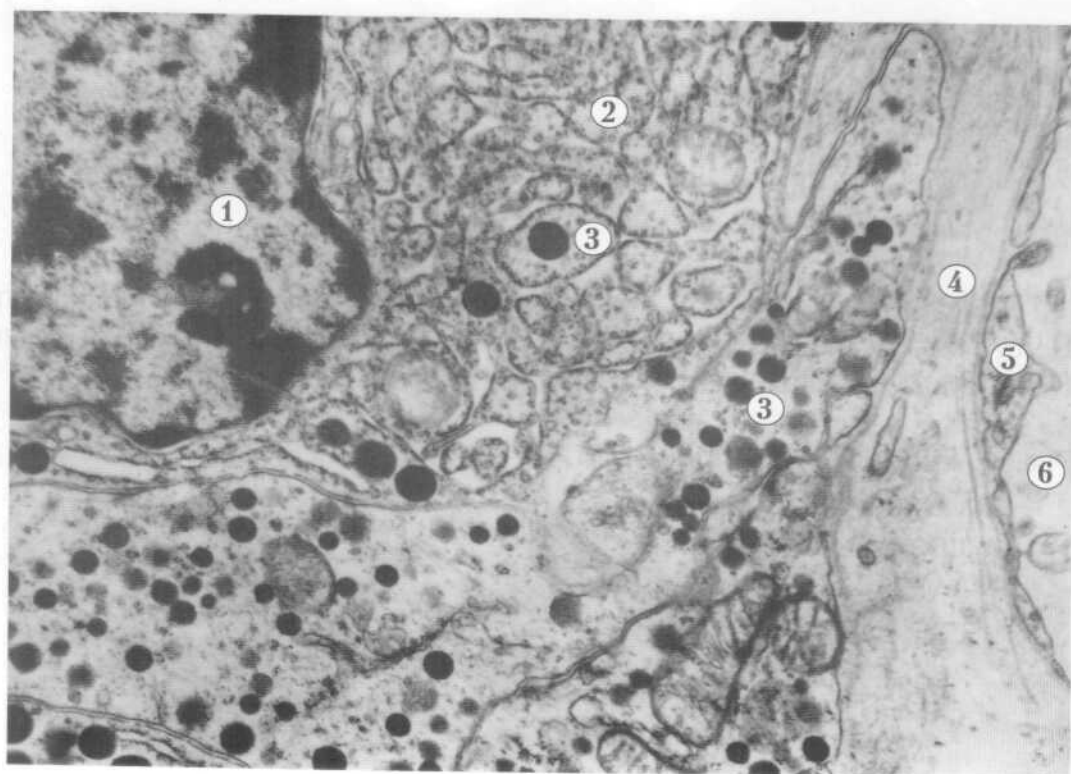


Рис. 48

## II. КРОВ І ЛІМФА. ФОРМЕНІ ЕЛЕМЕНТИ КРОВІ

### 1. ЕРИТРОЦИТИ І ТРОМБОЦИТИ

Кров складається з плазми та формених елементів. Найбільш численними серед останніх є еритроцити. Еритроцити - нерухомі, без'ядерні "клітини", які не мають органел і заповнені спеціальним пігментом гемоглобіном. Вони мають форму двовгнутих дисків - дискоцити. Діаметр еритроцита у людини в нормі від 7,1 до 7,9 мкм, товщина в крайовій зоні - 1,9 - 2,5 мкм, у центрі - 1 мкм. Еритроцит оточений плазмолемою, а гіалоплазма виглядає електронно-щільною і містить численні дрібні гранули гемоглобіну, розміром 4-5 нм. Ці формені елементи крові забезпечують дихальну функцію шляхом переносу кисню та вуглекислоти.

#### Рис.49. ЕРИТРОЦИТИ (червонокривці).

1-нормоцит дискоцит:  
 а-плазмолема,  
 б-гемоглобін.  
 x 9 000

Іноді серед еритроцитів зустрічається різновид еритроцитів - ехіноцити. Це структури неправильної форми, які мають своєрідні вирости - шипи. Кількість ехіноцитів зростає при деяких патологічних станах.

#### Рис.50. ЕРИТРОЦИТИ - ЕХІНОЦИТИ

1-ехіноцити  
 а-шипи.  
 x 5 000

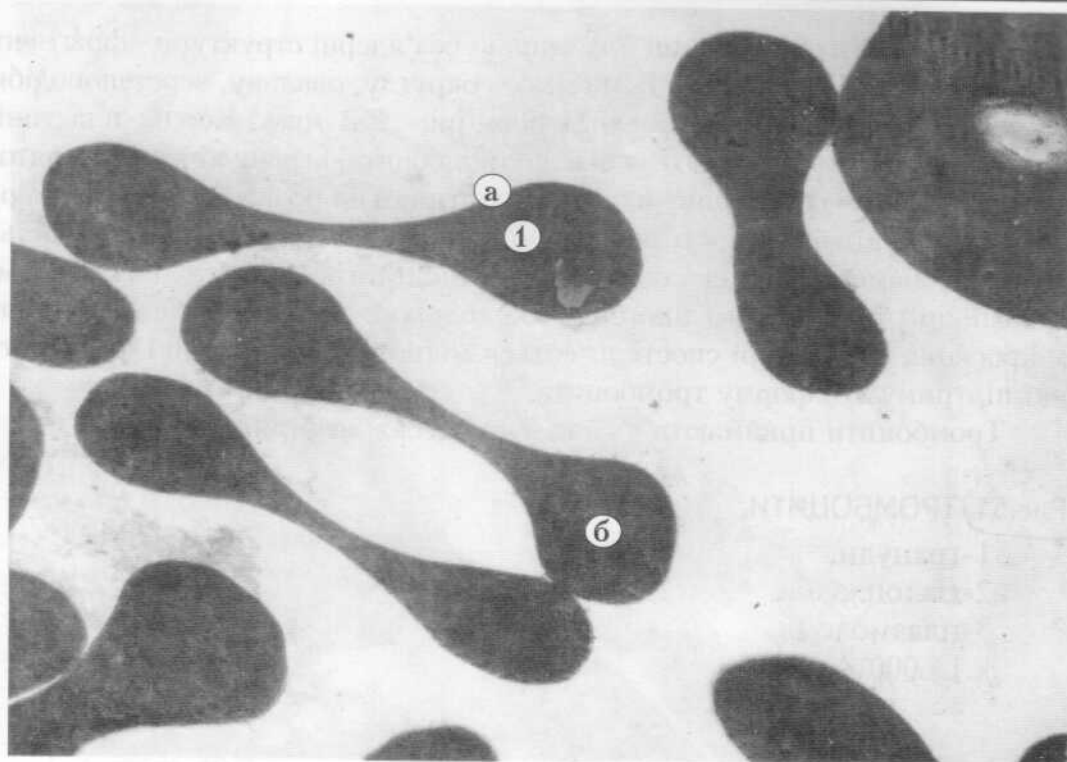


Рис. 49

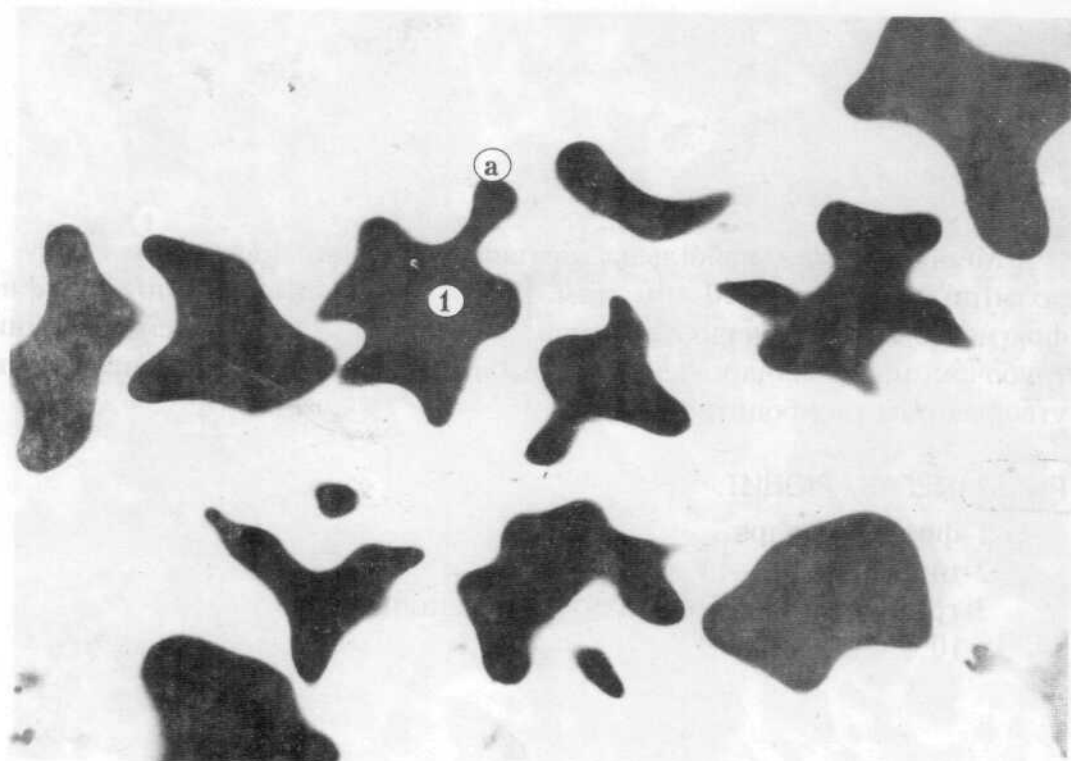


Рис. 50

Тромбоцити або кров'яні пластинки - без'ядерні структури - фрагменти цитоплазми мегакаріоцитів. Вони мають округлу, овальну, веретеноподібну чи неправильну форму, невеликі розміри - 2-3 мкм. Кожна пластинка складається з гіаломера, що є основою тромбоцита, і грануломера - зерняток, які утворюють угруповання в центрі пластинки чи розкидані по гіаломеру. В грануломері містяться оточені мембраною округлі чи подовгасті щільні гранули, діаметр яких складає 0,2 мкм. Іноді в тромбоцитах виявляються мітохондрії та гранули глікогену. За великого збільшення електронного мікроскопа в гіаломері спостерігаються мікротрубочки і тонкі філаменти, які підтримують форму тромбоцита.

Тромбоцити приймають участь у процесах згортання крові.

**Рис.51) ТРОМБОЦИТИ.**

- 1-гранули,
  - 2-гіалоплазма,
  - 3-плазмолема.
- x 14 000

Мегакаріоцит - найбільша клітина червоного кісткового мозку. Її розміри досягають 50-100 мкм. Ядро мегакаріоцита поліморфне, фрагментоване, має нерівні контури і інвагінації. За ходом демаркаційних трубочок цитоплазма цих клітин розбита на невеликі фрагменти, з яких утворюються тромбоцити.

**Рис.52) МЕГАКАРІОЦИТ.**

- 1-фрагмент ядра,
  - 2-цитоплазма,
  - 3-гранули в тромбоцитах, що утворились.
- x 10 000



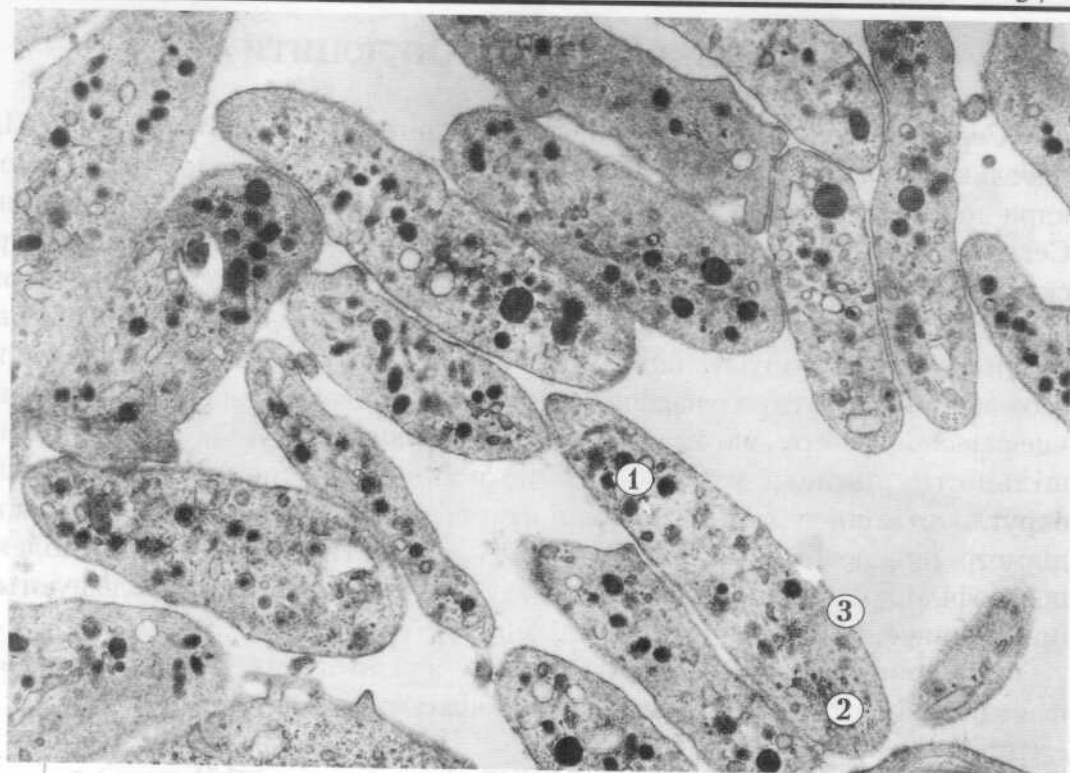


Рис. 51

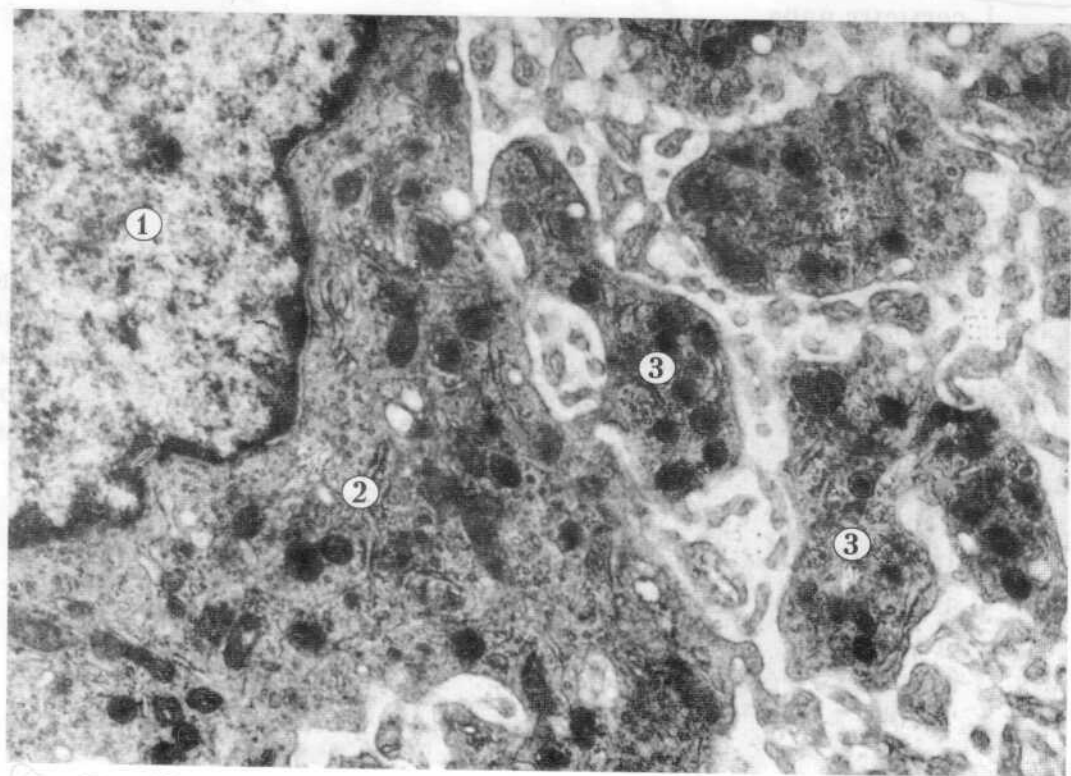


Рис. 52

## 2. ЛЕЙКОЦИТИ - ГРАНУЛОЦИТИ

Серед лейкоцитів нейтрофільні гранулоцити становлять 65 - 70% . Це круглі клітини діаметром до 9 мкм. Відповідно до віку клітини і за формою ядра нейтрофіли поділяють на юні, палочкоядерні і сегментоядерні. Сегментоядерні нейтрофіли є зрілими клітинами. В їх цитоплазмі ядро складається з кількох сегментів, а органели розвинені слабо: мітохондрій небагато, комплекс Гольджі невеликий, зустрічаються окремі цистерни ендоплазматичної сітки, включення глікогену і ліпідів. Характерною особливістю цих клітин є наявність в цитоплазмі двох видів гранул: первинні - це різновид лізосом, які мають круглу чи овальну форму, високу електронну щільність, діаметр 0,4 - 0,8 мкм; вторинні - специфічні гранули округлоовальної чи гантелеподібної форми, високої електронної щільності, діаметр поперечного розрізу 0,1 - 0,3 мкм. На поверхні плазмолемі нейтрофілів є невеликі мікрворсинки, кількість і розміри яких збільшуються при підвищенні активності цих клітин.

Нейтрофільні гранулоцити мають здатність активно рухатись і фагоцитувати, тому їх називають мікрофагами.

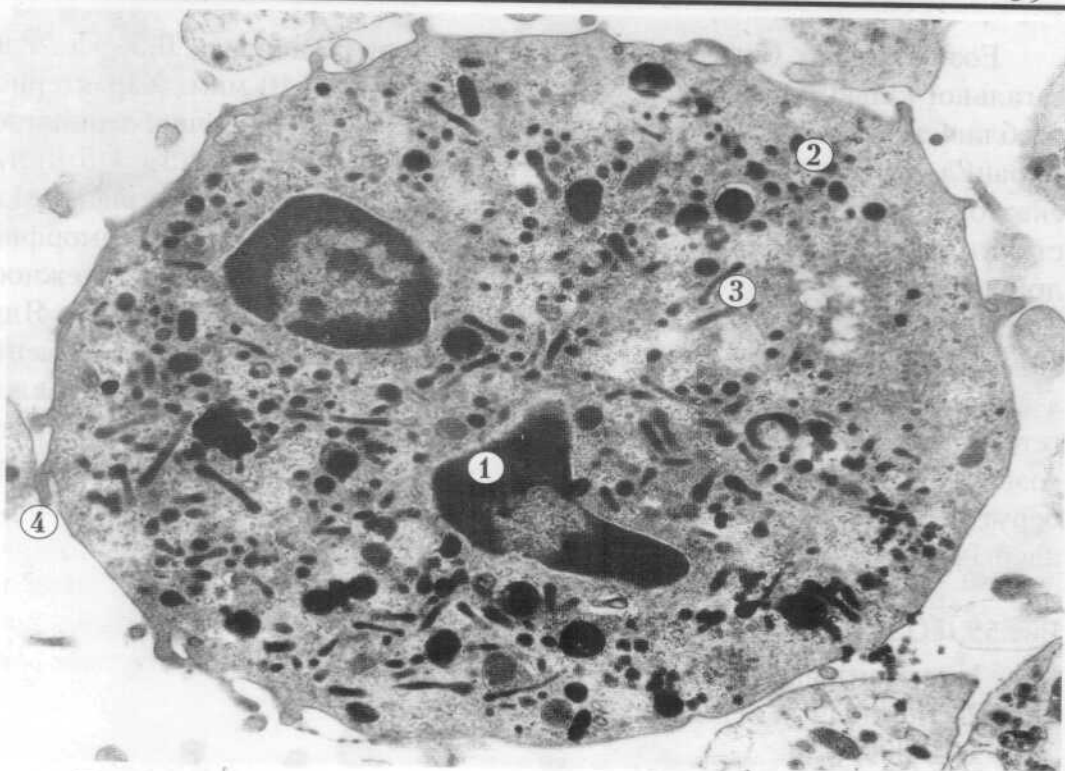
**Рис.53. НЕЙТРОФІЛЬНИЙ ГРАНУЛОЦИТ (сегментоядерний).**

- 1-сегмент ядра,
  - 2-первинні гранули (лізосоми),
  - 3-вторинні гранули (специфічна зернистість),
  - 4-мікрворсинка.
- x10 000

Юний нейтрофільний гранулоцит (метаміелоцит) - клітина округлої форми, діаметром 8 мкм, цитоплазматичного типу, містить всі органели: мітохондрій небагато і вони маленькі, ендоплазматична сітка складається з окремих цистерн і пухирців, досить багато специфічних гранул і поодинокі первинні гранули. Ядро бобо- або підковоподібної форми. Це дозріваюча клітина.

**Рис.54. НЕЙТРОФІЛЬНИЙ ГРАНУЛОЦИТ (юний).**

- 1-ядро,
  - 2-гранули,
  - 3-комплекс Гольджі.
- x 11 000



✓ Рис. 53 †

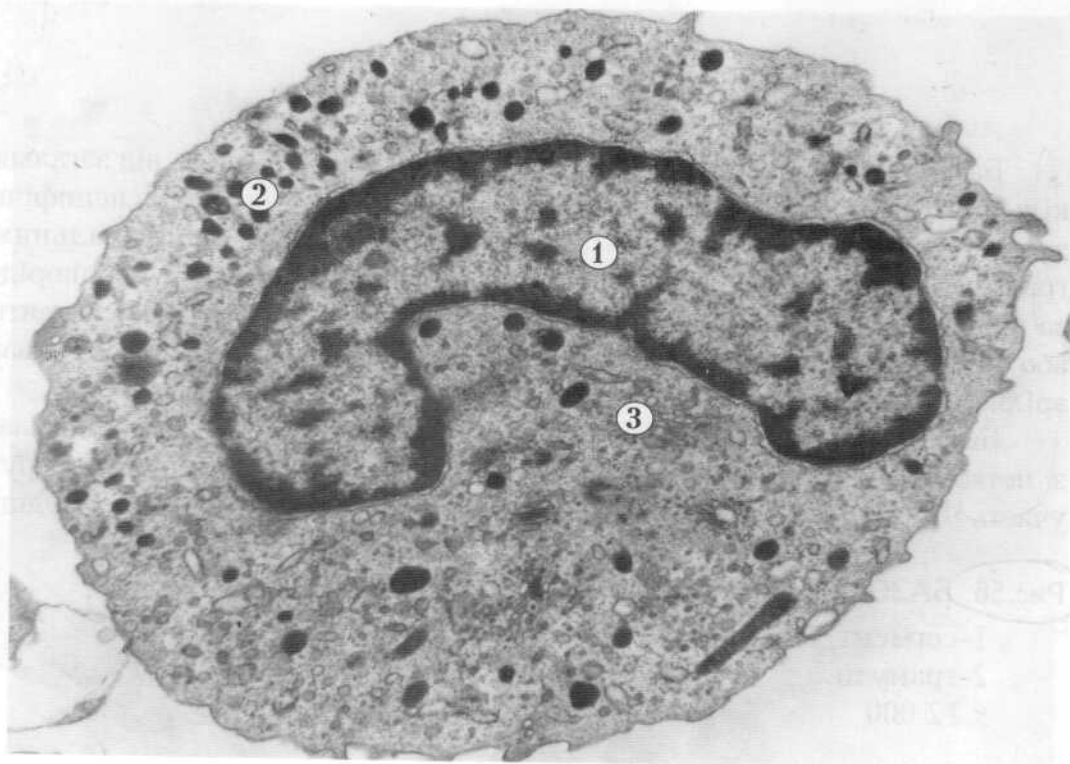


Рис. 54

Еозинофільні (ацидофільні) гранулоцити становлять 0,5 - 5 % від загальної кількості лейкоцитів. Діаметр клітин 9 - 10 мкм. Характерною особливістю еозинофілів є наявність в цитоплазмі специфічної зернистості - гранул округлоовальної, подовгастої форми, розміром 0,5 - 1,5 мкм, в екваторіальній площині яких містяться осміофільні щільні кристалоїдні структури, що мають вигляд пластинчастого тіла і занурені в аморфний дрібнозернистий матрикс. Існує три різновиди еозинофілів в залежності від стадії розвитку: сегментоядерні, паличкоядерні та юні. Ядро сегментоядерних еозинофілів, як правило складається з двох сегментів з'єднаних між собою тонкою перемичкою, містить переважно гетерохроматин, ядрця не спостерігаються. Органели цитоплазми в зрілих еозинофілах розвинені слабо. Ці клітини менш рухомі, ніж нейтрофіли, беруть участь у захисних реакціях організму на сторонній білок, в алергічних та анафілактичних реакціях.

**Рис.55. ЕОЗИНОФІЛЬНИЙ ГРАНУЛОЦИТ - ЕОЗИНОФІЛ.**

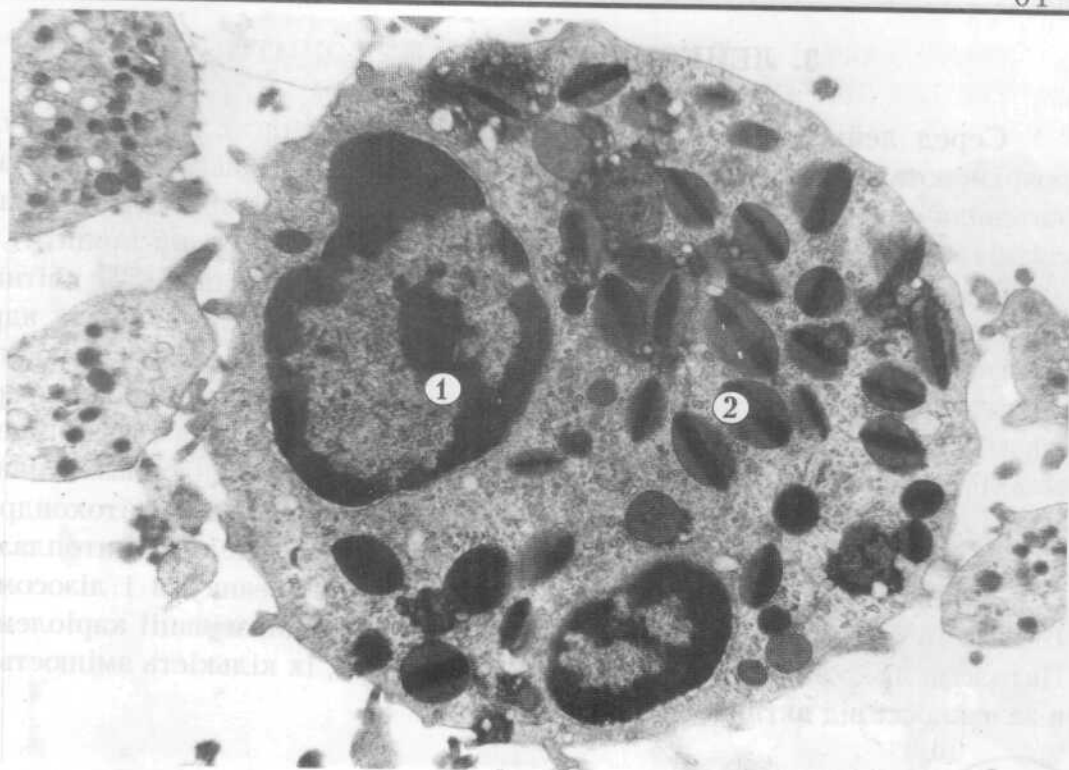
- 1-сегмент ядра,
  - 2-специфічна зернистість (гранули).
- x 10 000

Базофільні гранулоцити (базофіли) становлять 0,3 - 1 % від загальної кількості лейкоцитів. Діаметр клітин 9 мкм. В цитоплазмі специфічна зернистість представлена великими, округлими чи полігональними гранулами, розмір яких від 0,5 до 1,2 мкм. Гранули базофілів неоднорідні за щільністю і містять світлий обвідок. Ядро сегментоване (2-3 сегменти) або бобовидне, в його каріоплазмі переважає гетерохроматин. В цитоплазмі зрілих базофілів органел небагато.

Базофільні гранулоцити малорухомі клітини, основні функції пов'язані з метаболізмом гепарину і гістаміну, тому ці формені елементи беруть участь у регуляції процесу згортання крові і проникності стінки судин.

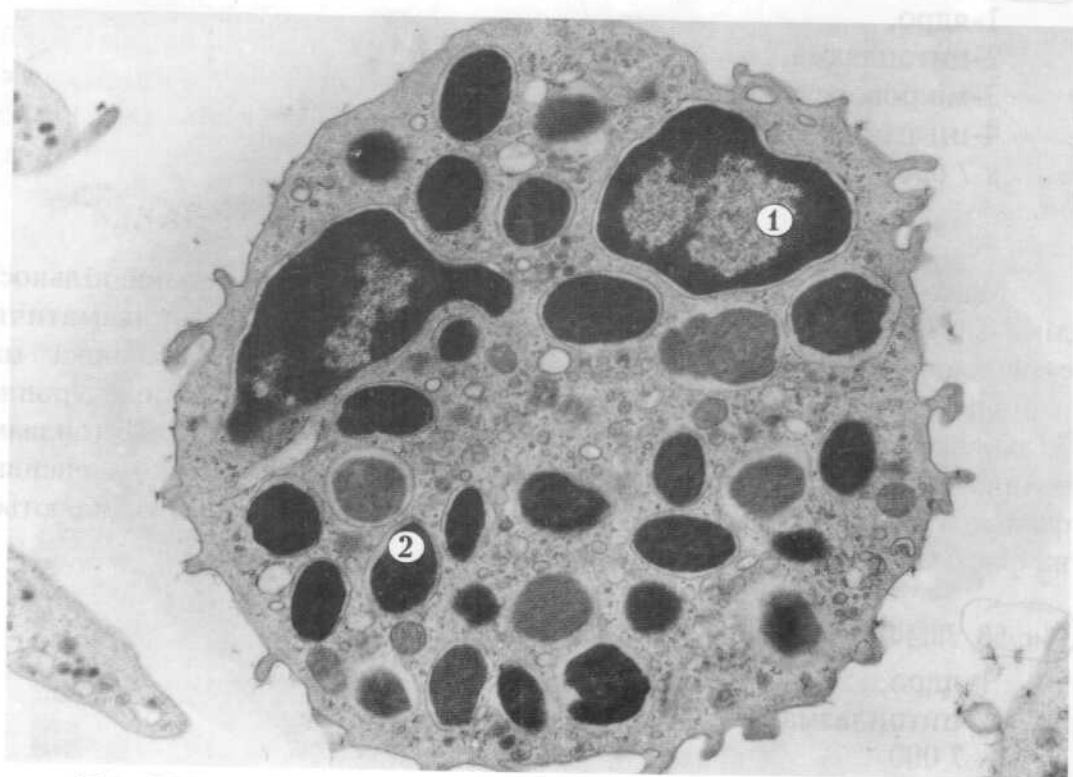
**Рис.56. БАЗОФІЛЬНИЙ ГРАНУЛОЦИТ - БАЗОФІЛ.**

- 1-сегмент ядра,
  - 2-гранули.
- x 12 000



✓ Рис. 55 †

Рис. 55 (институт химии) ТНЦОБМ (ХИМ)



✓ Рис. 56 †

### 3. ЛЕЙКОЦИТИ - АГРАНУЛОЦИТИ

Серед лейкоцитів - агранулоцитів, клітин які не мають гранул, розрізняють лімфоцити і моноцити. Лімфоцити складають 19 - 37% від загальної кількості лейкоцитів. Їх поділяють на 4 типи клітин: малі світлі, малі темні, середні лімфоцити і лімфоплазмоцити (плазмоцити).

Малі світлі лімфоцити складають 70 - 75 % всіх лімфоцитів. Це клітини круглої форми, мають діаметр 5 - 7 мкм. В малих лімфоцитах ядро займає більшу частину цитоплазми (клітина ядерного типу), воно має круглу або бобовидну форму. Гетерохроматин локалізований по периферії ядра. Вузький світлий обвідок цитоплазми має невелику кількість органел: вільні рибосоми і полісоми, окремі цистерни гранулярної ендоплазматичної сітки, центросоми, невеликі диктіосоми комплексу Гольджі, мітохондрії, які можуть утворювати скупчення з декількох органел. В цитоплазмі спостерігаються також мультивезикулярні тільця, везикули і лізосоми. Більшість органел розміщені перинуклеарно, біля інвагінації каріолеми. Цитолема лімфоцитів має окремі мікроворсинки, їх кількість змінюється в залежності від активності клітини.

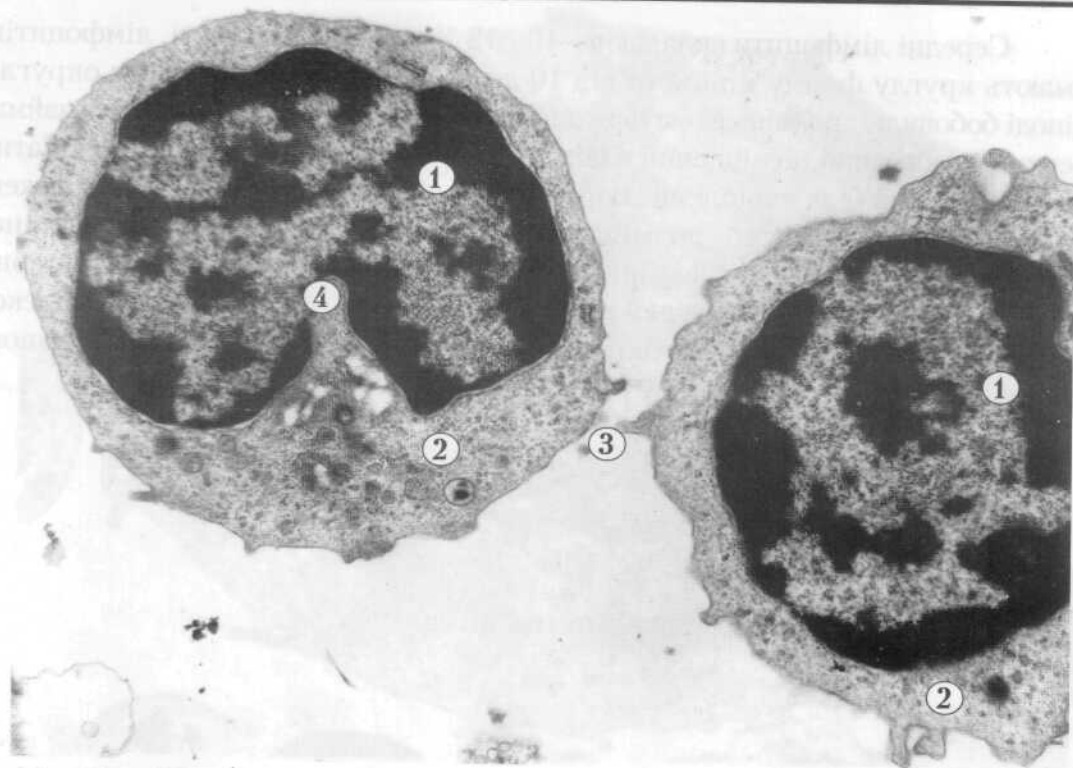
Рис.57. ЛІМФОЦИТ (малий світлий).

- 1-ядро,
  - 2-цитоплазма,
  - 3-мікроворсинка,
  - 4-інвагінація каріолеми.
- х 7 000

Малі темні лімфоцити складають до 13 % від загальної кількості лімфоцитів і мають діаметр 4 - 6 мкм. Ядерно-цитоплазматичне співвідношення істотно зсунуто на користь ядра. Ядерна оболонка має нерівні контури, глибокі інвагінації, каріоплазма високої електронної щільності, особливо в ділянках скупчення гетерохроматину. Цитоплазма темних лімфоцитів вузьким обвідком оточує ядро, також інтенсивно фарбується і містить незначну кількість органел, які погано виявляються на фоні осміофільної цитоплазми.

Рис.58. ЛІМФОЦИТ (малий темний).

- 1-ядро,
  - 2-цитоплазма.
- х 7 000



✓ Рис. 57 †

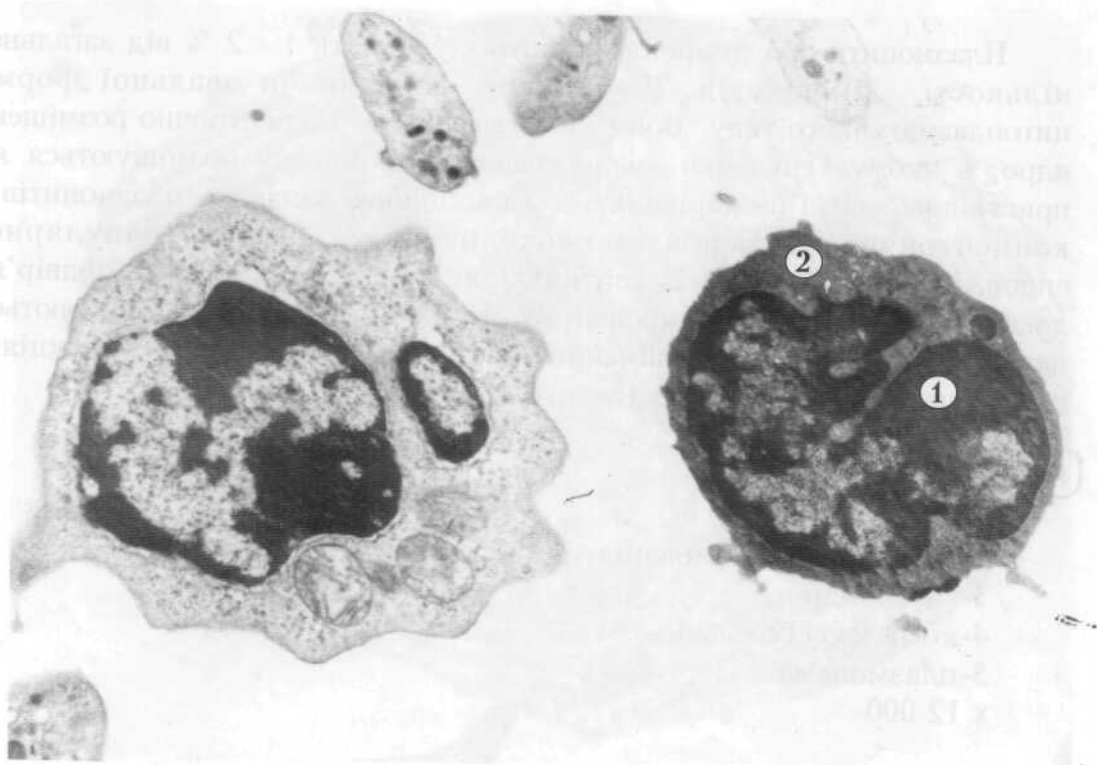


Рис. 58

Середні лімфоцити складають 10 - 12 % від всієї кількості лімфоцитів, мають круглу форму і діаметр від 10 до 12 мкм. Ядра цих клітин округлі, іноді бобовидні, розміщені ексцентрично. Більшу частину каріоплазми займає еухроматин, який розміщений в центральній частині ядра, а гетерохроматин розташований біля каріолеми. В частини лімфоцитів в ядрах добре виражені ядерця. В цитоплазмі розміщені досить довгі канальці гранулярної ендоплазматичної сітки, вільні рибосоми і полісоми, поодинокі цистерни агранулярної ендоплазматичної сітки, спостерігаються диктіосоми комплексу Гольджі, круглі і подовгастої форми мітохондрії, центросома, поодинокі лізосоми.

#### Рис.59. СЕРЕДНІЙ ЛІМФОЦИТ.

- 1-ядро,
  - 2-цитоплазма,
  - 3-мітохондрія,
  - 4-гранулярна ендоплазматична сітка.
- x 10 000

Плазмоцити або лімфоплазмоцити становлять 1 - 2 % від загальної кількості лімфоцитів. Це клітини округлої чи овальної форми цитоплазматичного типу. Вони містять округле ексцентрично розміщене ядро, в якому грудочки конденсованого хроматину розміщуються як пристінково, так і по каріоплазмі. Характерною ознакою плазмоцитів є концентрично розташовані навколо ядра канальці гранулярної ендоплазматичної сітки. В світлій ділянці біля ядра (світле подвір'я) локалізовані структурні компоненти комплексу Гольджі, іноді виявляються центріолі. Плазмоцити приймають участь в захисних імунних реакціях, продукують імуноглобуліни (антитіла).

#### Рис.60 ПЛАЗМОЦИТ.

- 1-ядро,
  - 2-гранулярна ендоплазматична сітка ,
  - 3-мітохондрія,
  - 4-комплекс Гольджі,
  - 5-плазмолема.
- x 12 000



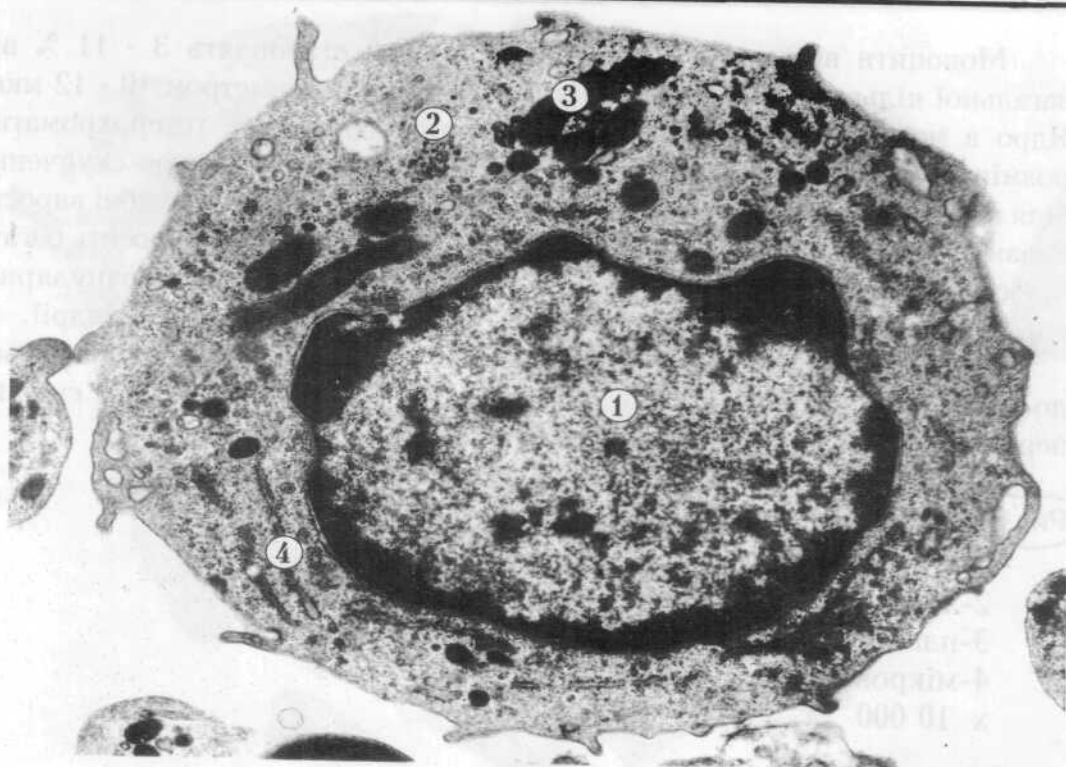
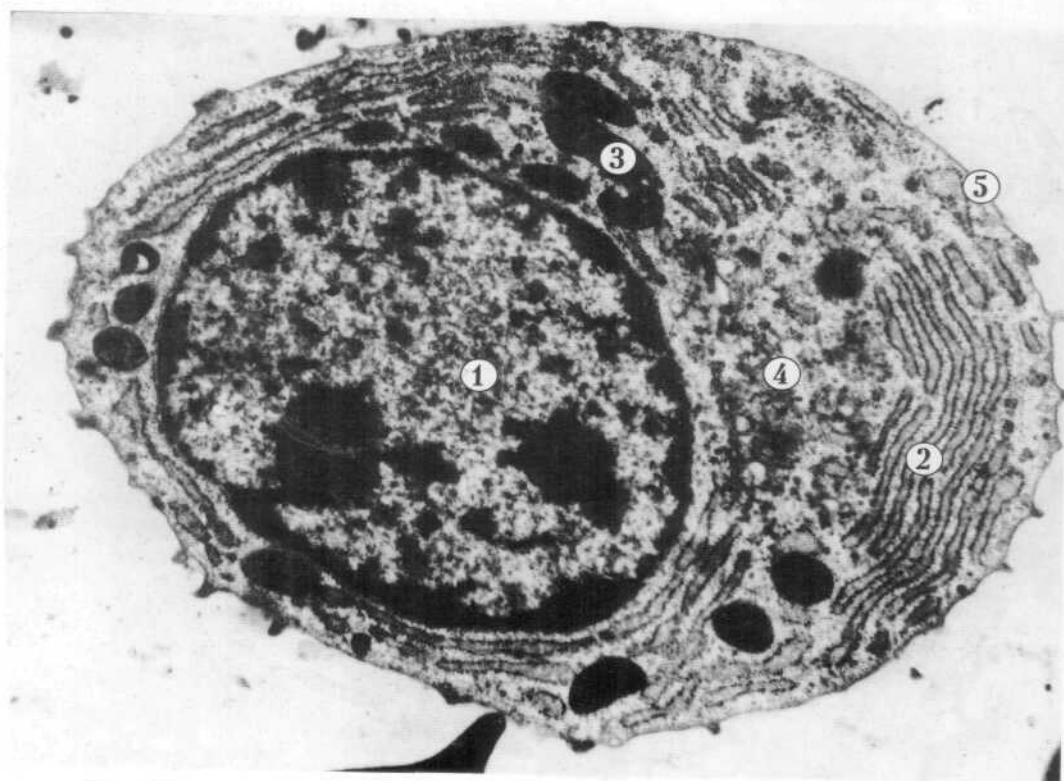


Рис. 59



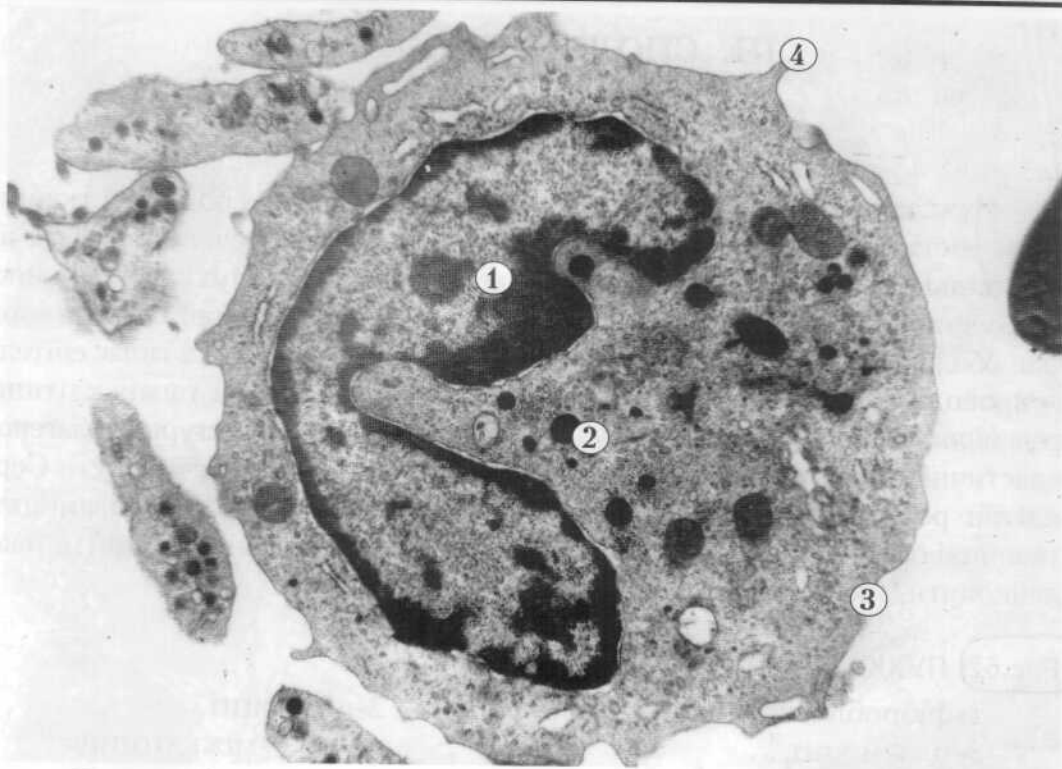
✓ Рис. 60 +

Моноцити відносяться до агранулоцитів і становлять 3 - 11 % від загальної кількості лейкоцитів. Це круглі клітини діаметром 10 - 12 мкм. Ядро в моноцита бобовидне, а частіше підковоподібне, гетерохроматин розміщений по каріоплазмі дрібними зернами, або утворює скупчення біля каріолеми. Характерною особливістю моноцита є пальцеподібні вирости плазмолема і наявність фагоцитарних вакуолей. В цитоплазмі досить багато лізосом, піноцитозних везикул, окремих коротких каналців гранулярної ендоплазматичної сітки, невеликі та середні за розмірами мітохондрії.

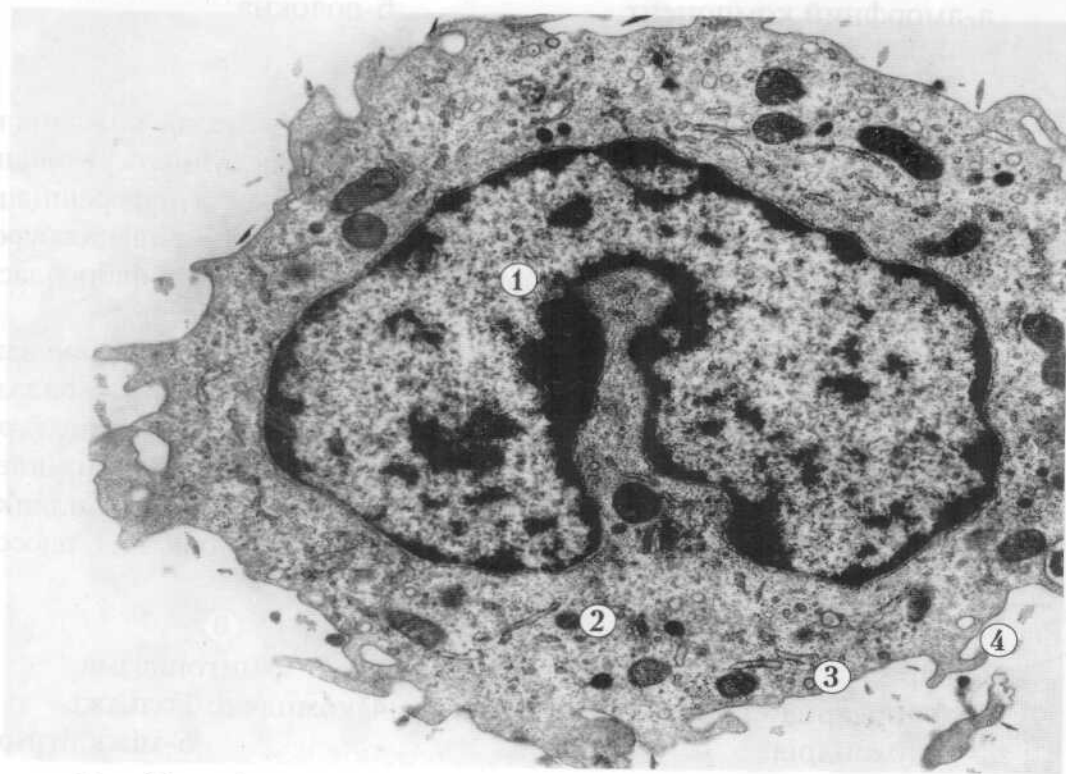
Моноцити це рухомі клітини, які здатні до фагоцитозу і відносяться до макрофагічної системи організму. Вони можуть виходити з судин і перетворюватись в тканинах на макрофаги.

**Рис.61** МОНОЦИТ.

- 1-підковоподібне ядро,
  - 2-лізосоми,
  - 3-плазмолема,
  - 4-мікроворсинки.
- x 10 000



✓ Рис. 61 f



✓ Рис. 61 f

### III. СПОЛУЧНІ ТКАНИНИ

#### 1. ВЛАСНЕ СПОЛУЧНА ТКАНИНА

Пухка сполучна тканина є різновидом волокнистої сполучної тканини. Вона містить багато різних типів клітин та аморфної речовини на відміну від щільної, яка багатша на волокнисті структури. Пухка волокниста сполучна тканина міститься майже у всіх внутрішніх органах, утворює їхні оболонки, струму, заповнює проміжки між органами, підстиляє епітелій, супроводжує судини та нерви. Вона побудована з клітин та міжклітинної речовини. Остання, в свою чергу, включає волокнисті структури (колагенові, еластичні, ретикулярні волокна) й основну аморфну речовину. Серед клітин розрізняють фібробласти і фіброцити, макрофаги, плазмоцити, тканинні базофіли, адипоцити, пігментоцити, адвентиційні клітини, а також лейкоцити, які мігрують з крові.

**Рис.62** ПУХКА СПОЛУЧНА ТКАНИНА.

- |                       |               |
|-----------------------|---------------|
| 1-фібробласт,         | 2-лімфоцит,   |
| 3-плазмоцит ,         | 4-міжклітинна |
| речовина:             |               |
| а-аморфний компонент, | б-волокна.    |
| х 4 000               |               |

Фібробласти - найбільш численна група клітин пухкої волокнистої сполучної тканини, які продукують компоненти міжклітинної речовини. До фібробластів належить група клітин різних за ступенем диференціації, яка утворює фібробластичний диферон: стовбурові клітини - напівстовбурові клітини попередники - малоспеціалізовані фібробласти - зрілі фібробласти - фіброцити, а також міофібробласти та фіброкласти.

Зрілі фібробласти це активно функціонуючі великі клітини відростчастої форми. Їх ядра світлі, овальні і містять 1 - 2 великих ядерця, в каріоплазмі переважає еухроматин. В цитоплазмі є добре розвинена гранулярна ендоплазматична сітка, яка місцями контактує з плазмолемою. Комплекс Гольджі у вигляді цистерн та пухирців спостерігається в різних ділянках цитоплазми. Мітохондрії досить великі, їх кількість помірна, як і лізосом.

**Рис.63.** ЗРІЛИЙ ФІБРОБЛАСТ.

- |                                     |                     |
|-------------------------------------|---------------------|
| 1-ядро,                             | 2-цитоплазма,       |
| 3-гранулярна ендоплазматична сітка, | 4-комплекс Гольджі, |
| 5-мітохондрія,                      | 6-міжклітинна       |
| речовина.                           |                     |
| х 12 000                            |                     |

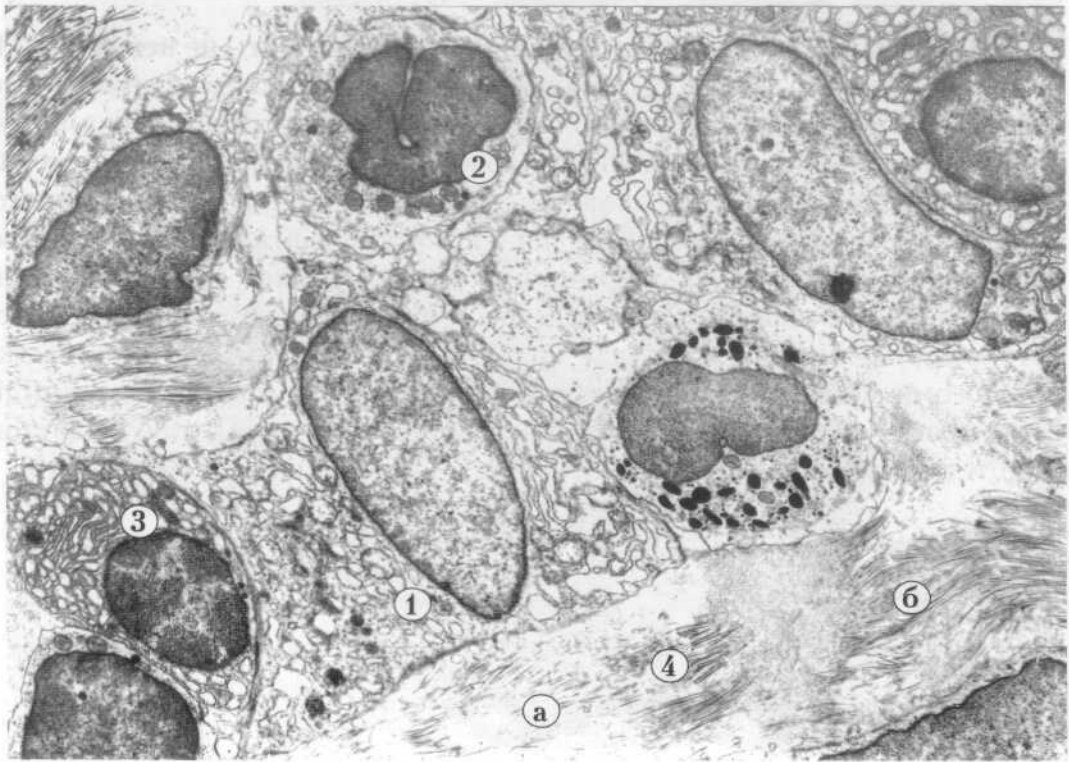


Рис. 62

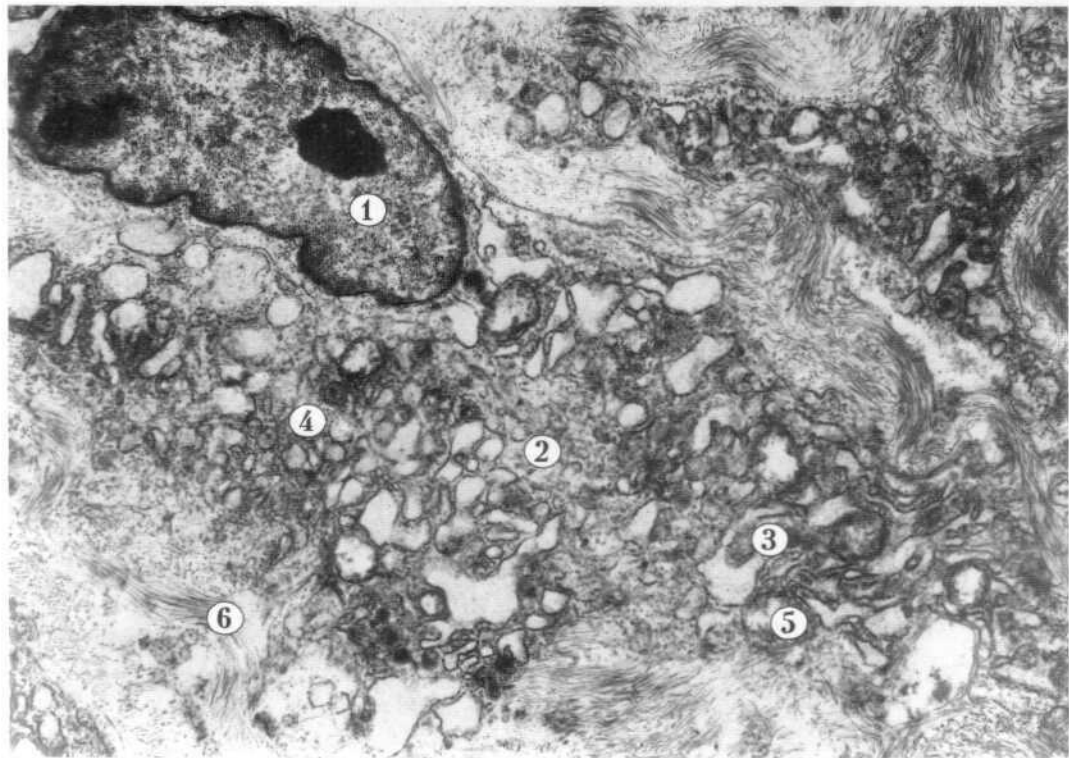


Рис. 63

Макрофаг пухкої сполучної тканини, або гістіоцит - це невелика ( 10-15 мкм) блукаюча, активнофагоцитуюча клітина, яка за кількісним вмістом займає друге місце після фібробластів. Форма макрофагів різноманітна: округла, витягнута, неправильна. Характерним для цих клітин є те, що цитолема утворює глибокі складки і довгі мікровирости, за допомогою яких захоплюються сторонні частинки. Гістіоцити мають одне ядро округлої, овальної чи бобоподібної форми, яке містить багато гетерохроматину. Цитоплазма має численні лізосоми, фагосоми, вакуолі, помірну кількість мітохондрій, окремі цистерни гранулярної ендоплазматичної сітки, диктіосоми комплексу Гольджі, іноді включення глікогену і ліпідів. Макрофагам належить важлива роль як у природному, так і набутому імунітеті організму.

**Рис.64. МАКРОФАГ - ГІСТІОЦИТ.**

- 1-ядро,
  - 2-цитоплазма,
  - 3-лізосома,
  - 4-цитоплазматичні вирости.
- х 9 000

Плазмоцити пухкої сполучної тканини, це невеликі клітини округлої чи овальної форми, які мають розміри від 7 до 10 мкм. Невелике округле ядро розташоване ексцентрично. Характерною особливістю цих клітин є наявність добре розвиненої гранулярної ендоплазматичної сітки, яка займає більшу частину цитоплазми. При активному синтезі імуноглобулінів каналці ендоплазматичної сітки значно розширюються, утворюючи широкі цистерни з нерівними контурами, які заповнені дрібнозернистим вмістом. Комплекс Гольджі і мітохондрії в цьому стані клітини гіпертрофовані. Плазмоцити забезпечують гуморальний імунітет - виробляють специфічні білки-антитіла, які знешкоджують антиген.

**Рис.65. ПЛАЗМОЦИТ В ПУХКІЙ ВОЛОКНИСТІЙ СПОЛУЧНІЙ ТКАНИНІ.**

- 1-плазмоцит,
  - 2-гранулярна ендоплазматична сітка,
  - 3-міжклітинна речовина.
- х14 000

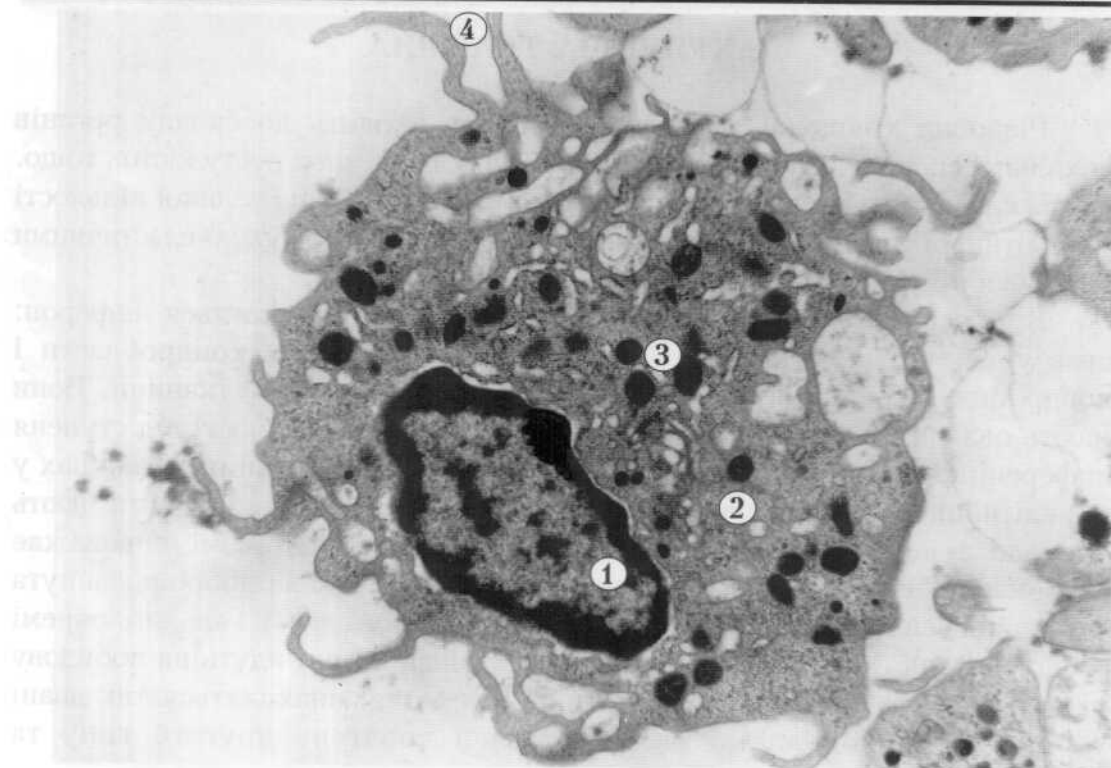


Рис. 64

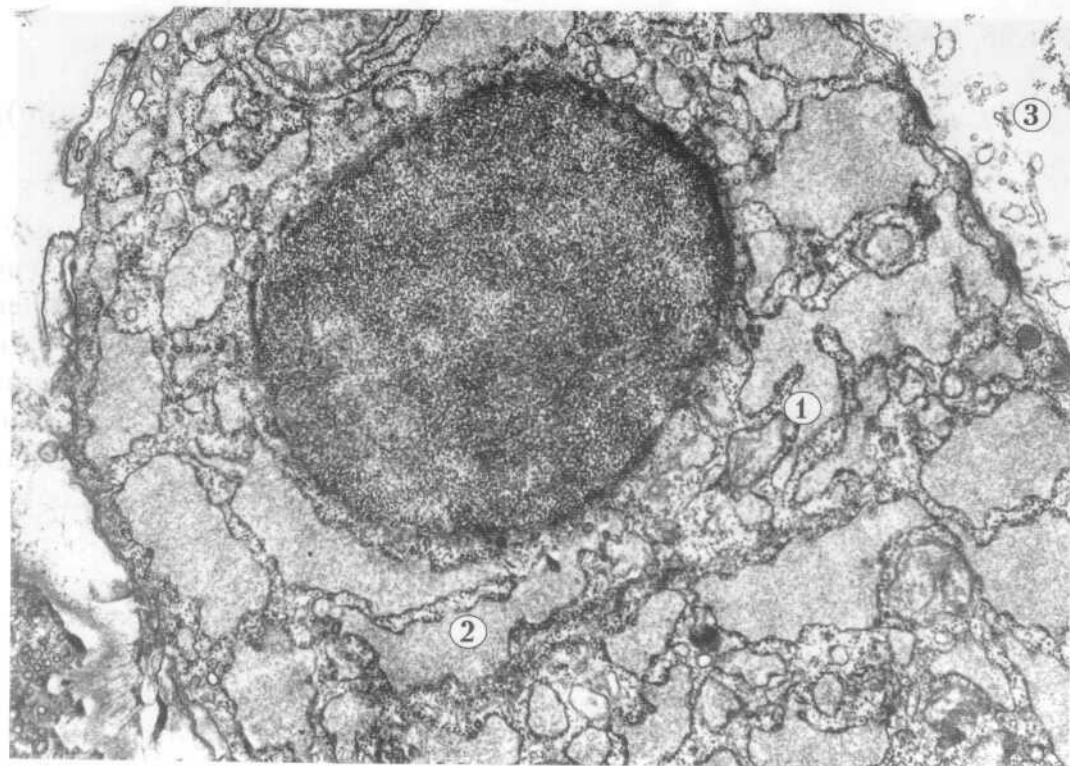


Рис. 65





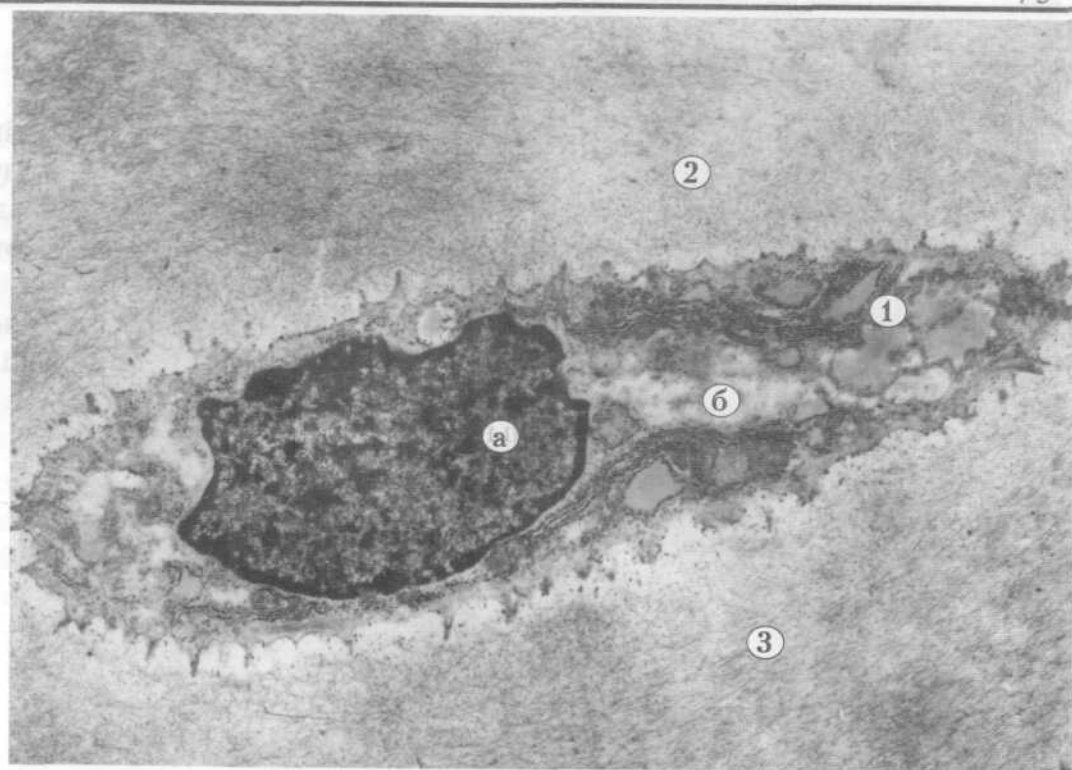


Рис. 66

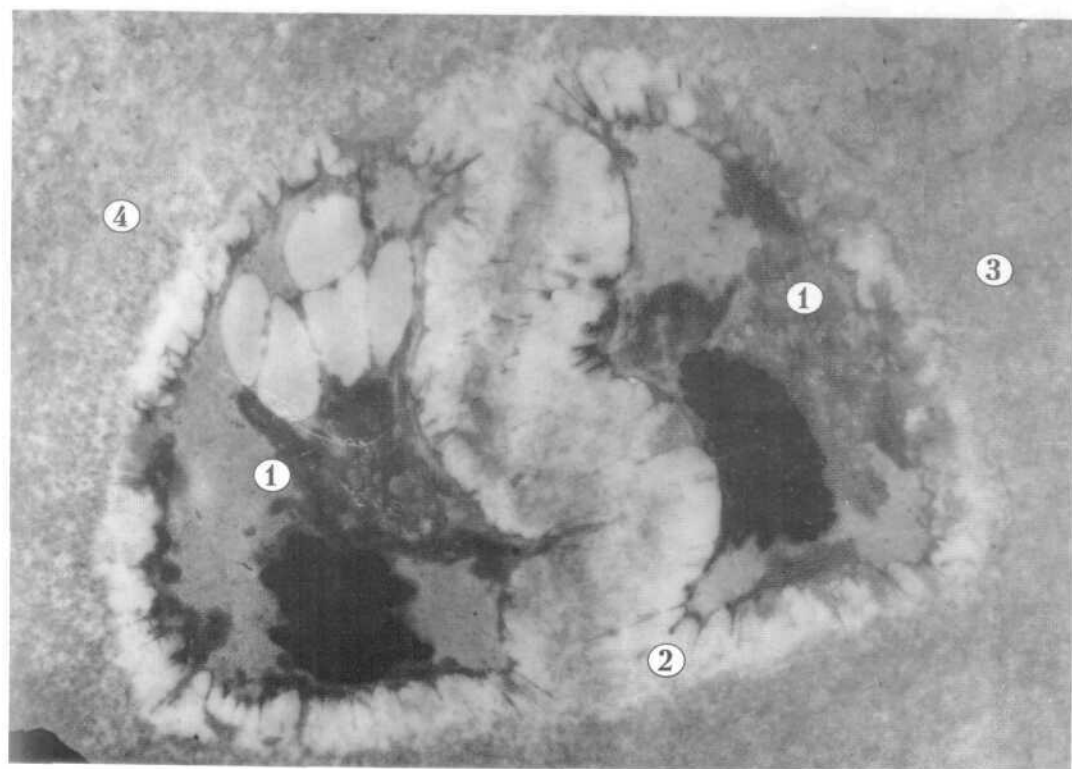


Рис. 67

### 3. КІСТКОВА ТКАНИНА

Кісткова тканина складається з клітин остеобластів, остеоцитів, остеокластів і міжклітинної речовини: осеїнових волокон та осеомукоїду. Остеоцити - численні, дефінітивні клітини кісткової тканини, які втратили здатність до поділу. Вони мають розгалужені відростки, які пронизують міжклітинну речовину і анастомозують з відростками сусідніх клітин. В остеоциті є компактне овальне ядро, а органели розвинені помірно. Розміщуються клітини в кісткових порожнинах (лакунах), що утворені в звапненому міжклітинному матриксі кісткової тканини.

#### Рис.68. ОСТЕОЦИТ.

- 1-ядро,
  - 2-цитоплазма,
  - 3-відросток,
  - 4-лакуна,
  - 5-міжклітинна речовина:
    - а-осеомукоїд,
    - б-осеїнові волокна.
- х 7 000

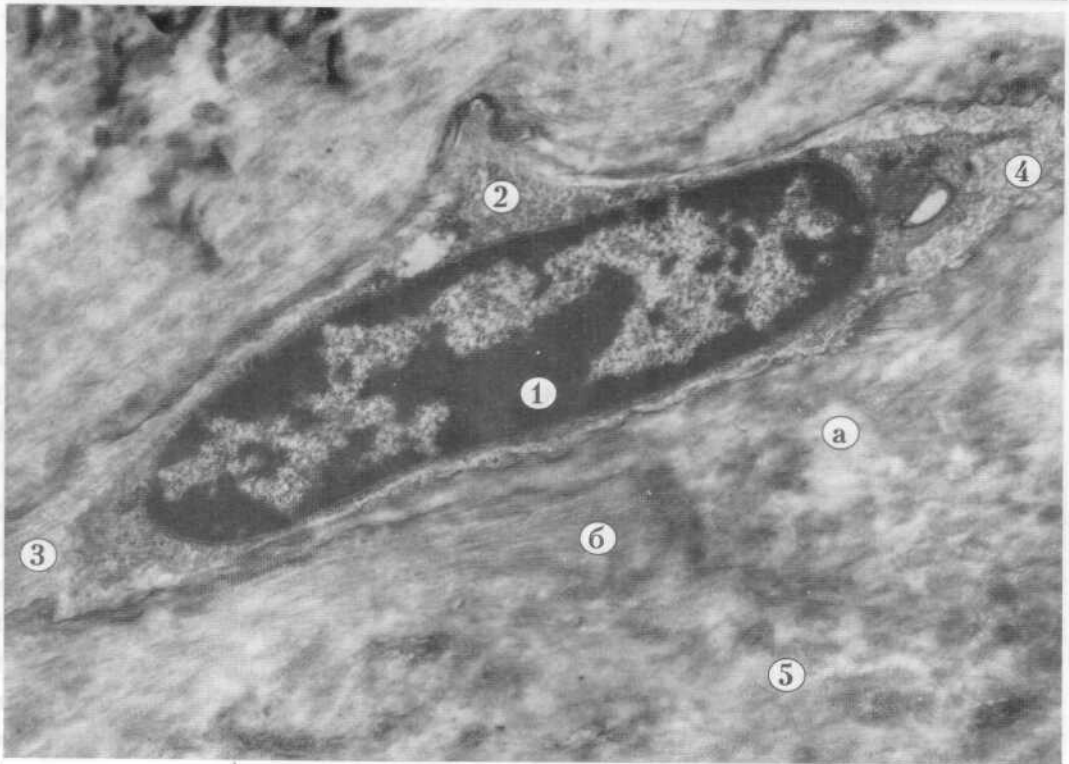


Рис. 68

Рис. 68. Митохондрии (1) и гранулы (а) в цитоплазме клетки.

- 1 - митохондрия
- 2 - цитоплазма
- 3 - плазматическая мембрана
- 4 - аппарат Гольджи
- 5 - лизосома

---

## IV. М'ЯЗОВІ ТКАНИНИ

### 1. ГЛАДКА М'ЯЗОВА ТКАНИНА

Гладка м'язова тканина входить до складу стінок порожніх внутрішніх органів, а також міститься у капсулах селезінки і лімфатичних вузлів, у шкірі. Структурною одиницею цієї тканини є гладкий міоцит. Веретеноподібна клітина довжиною від 20 до 500 мкм і товщиною 5-8 мкм. В центральній частині клітини розміщене паличкоподібної форми ядро, яке містить невелику кількість гетерохроматину, добре помітне ядерне нуклеолус. Коли міоцит скорочується - ядро округлюється. Мітохондрії розміщені в цитоплазмі, як правило, біля полюсів ядра. Ендоплазматична сітка і комплекс Гольджі розвинені слабо, є вільні рибосоми і полісоми. Цитолема утворює численні впячування, піноцитозні пухирці та кавеоли. Актин та міозинові міофіламенти розміщуються так, що формуючи скоротливі міофібрили, не дають поперечної посмугованості. Місця прикріплення міофіламентів до цитолема чи один до одного мають вигляд електронно щільних тілець. Кожний міоцит оточений базальною мембраною, яка містить пори, де між сусідніми міоцитами утворюються нексуси, що забезпечують функціональну взаємодію міоцитів в складі м'язового волокна.

Рис.69. МІОЦИТИ (м'язова оболонка тонкої кишки).

- 1-ядро міоцита,
  - 2-цитоплазма,
  - 3-цитолема,
  - 4-міофіламенти.
- x 10 000

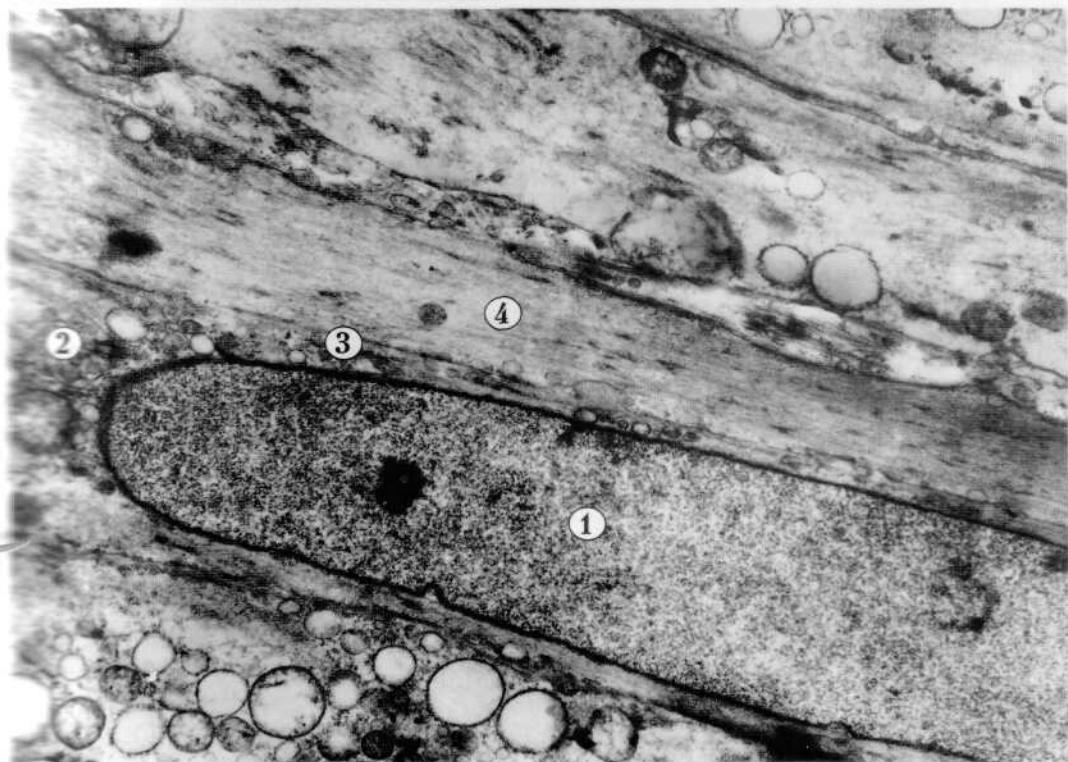


Рис. 69

1-ярдәк мөһәммәди  
2-ярдәк мөһәммәди

## 2. ПОПЕРЕЧНО-СМУГАСТА СКЕЛЕТНА М'ЯЗОВА ТКАНИНА

Поперечно-смугаста скелетна м'язова тканина представлена м'язовими волокнами. М'язове волокно складається з міосимпласта і міосателітон. Кожне волокно оточене сарколемою, яка утворена базальною мембраною плазмолемою симпласта. Під плазмолемою розміщуються ядра, яких дуже багато. Біля полюсів ядер є органели загального призначення: комірці, Гольджі, мітохондрії і ендоплазматична сітка. Більша частина саркоплазми симпласта заповнена органелами спеціального призначення - міофібрилами. Між ними розміщуються цистерни саркоплазматичної сітки та невеличкі подовгасті форми мітохондрії. Міофібрили мають характерну поперечно-смугастість, яка зумовлена чергуванням темних анізотропних смуг (А дисків) і світлих ізотропних (І дисків). В середині кожної І-смуги є тонка темна лінія (телофрагма), або Z-лінія. Ділянка міофібрили між двома телофрагмами має назву саркомера і є її структурною одиницею. В середині кожної А-смуги є світла ділянка - Н-зона, або смужка Гензена, в середині якої розташована тонка М-лінія (мезофрагма).

### Рис.70. ПОПЕРЕЧНО-СМУГАСТЕ СКЕЛЕТНЕ М'ЯЗОВЕ ВОЛОКНО.

- 1-сарколема,
  - 2-ядро міосимпласта,
  - 3-міофібрила,
  - 4-лінія Z,
  - 5-лінія М,
  - 6-диск І,
  - 7-диск А,
  - 8-зона Н,
  - 9-саркомер,
- х 4 000.




Рис. 70 +

### 3. ПОПЕРЕЧНО-СМУГАСТА СЕРЦЕВА М'ЯЗОВА ТКАНИНА

Поперечно-смугаста серцева м'язова тканина представлена кардіоміоцитами. Типові клітини мають прямокутну форму, центрально розміщене ядро, по периферії розташовані міофібрили. Біля ядра є канал ендоплазматичної сітки, комплекс Гольджі і мітохондрії. Міофібрили мають поперечну посмугованість зумовлену чергуванням світлих ізотропних темних анізотропних дисків, які розділені відповідно Z і M лініями. Міофібрилами упорядковано розташовані мітохондрії. Кардіоміоцити з'єднанні між собою в м'язове волокно за допомогою вставних дисків. Вони мають східчастий профіль і представлені десмосомальними та щілинними контактами.

#### Рис. 71. КАРДІОМІОЦИТИ (міокард - м'язова оболонка серця).

- 1-сарколема,
  - 2-ядро,
  - 3-міофібрили,
  - 4-вставний диск (система десмосомальних і щілинних контактів),
  - 5-гемокапіляр.
- x 3000

При великому збільшенні в електронному мікроскопі в складі саркоплазми кардіоміоцита чітко видно упорядковане розташування актинових і міозинових міофіламентів у складі саркомера. Між міофібрилами стрічкоподібно лежать мітохондрії з добре вираженими кристами.

#### Рис. 72. ФРАГМЕНТ САРКОПЛАЗМИ КАРДІОМІОЦИТА.

- 1-міофіламенти в складі міофібрили,
  - 2-саркомер,
  - 3-лінія Z
  - 4-лінія M,
  - 5-диск I,
  - 6-диск A,
  - 7-мітохондрія,
  - 8-саркоплазматична сітка.
- x 27 000



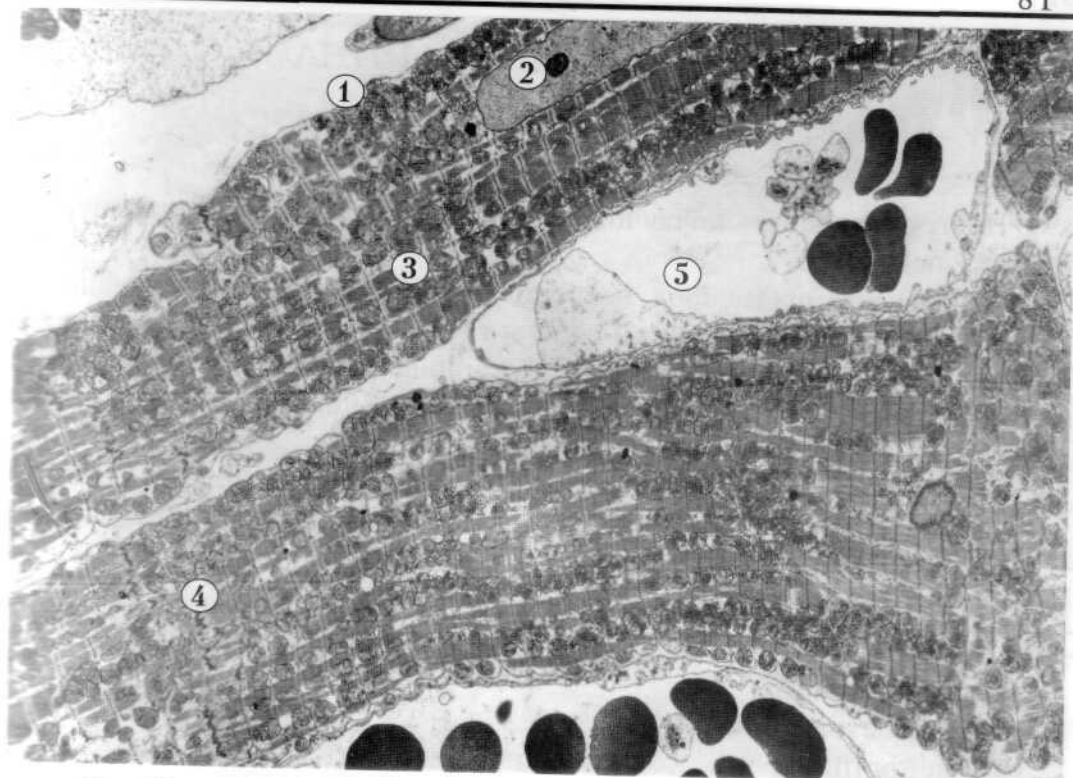
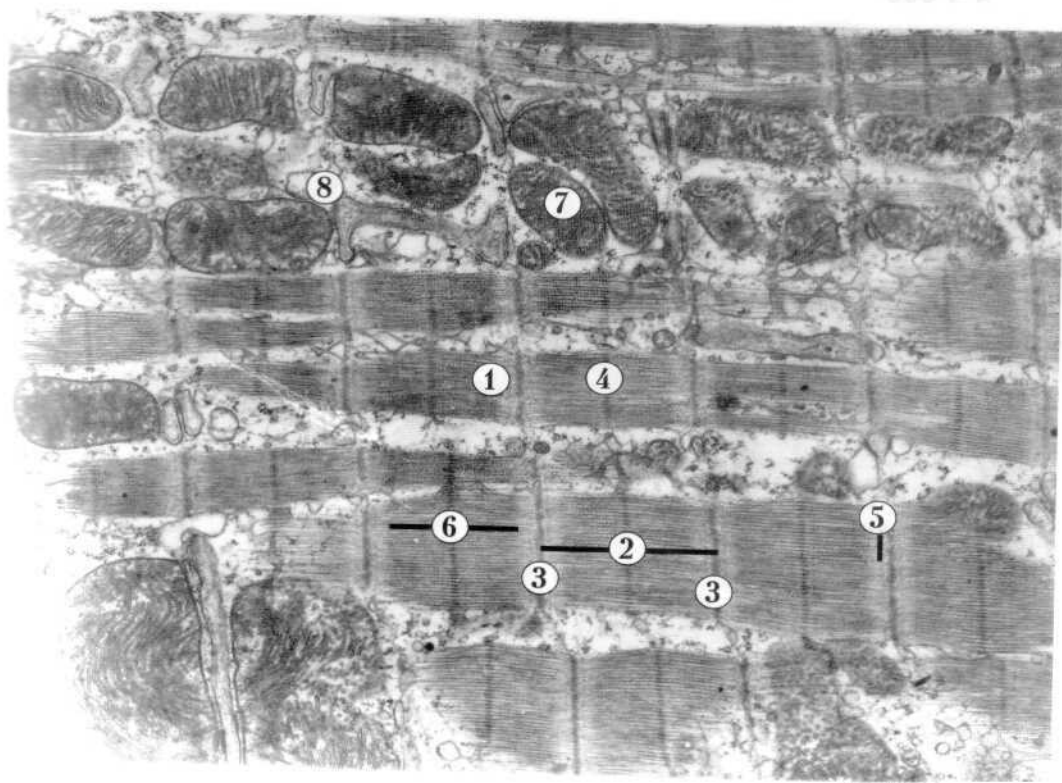


Рис. 71

000 6 2



## V. НЕРВОВА ТКАНИНА

### 1. НЕЙРОЦИТИ

Нервова тканина - це спеціальна тканина, яка побудована з нервових клітин і нейроглії.

Нервова клітина (нейрон, нейроцит) є морфофункціональною одиницею цієї тканини. Нейрон складається з тіла (перикаріона) і відростків (аксона і дендритів). У центрі перикаріона розташоване кругле світле ядро з малою кількістю гетерохроматину і одним, або двома великими ядерцями. Відросток дендрит розгалужується, а аксон (нейрит) - не галузиться. Нервову клітину оточує нейропіль, який складається з відростків нейронів і нейроглії, нервових волокон і міжнейронних зв'язків (синапсів).

**Рис.73** НЕЙРОЦИТ (кора великих півкуль головного мозку).

- 1-ядро,
  - 2-нейроплазма,
  - 3-відросток (дендрит),
  - 4-нейропіль.
- x 4 000

Цитоплазма нейрота (нейроплазма) містить загальні і спеціальні органели, а також включення. Спеціальними структурами нервових клітин є базофільна речовина (хроматофільна субстанція або тигроїд) і нейрофібрили. Аналогом хроматофільної субстанції на субмікроскопічному рівні є добре розвинута гранулярна ендоплазматична сітка. Нейрофібрили в електронному мікроскопі представлені нейротрубочками і нейрофіламентами. В нейроплазмі можуть бути трофічні (глікоген), пігментні (меланін, ліпофусцин), а також секреторні включення.

**Рис.74** ФРАГМЕНТ НЕЙРОЦИТА.

- 1-гранулярна ендоплазматична сітка,
  - 2-пелісоми,
  - 3-мітохондрія,
  - 4-нейротрубочки.
- x 21 000

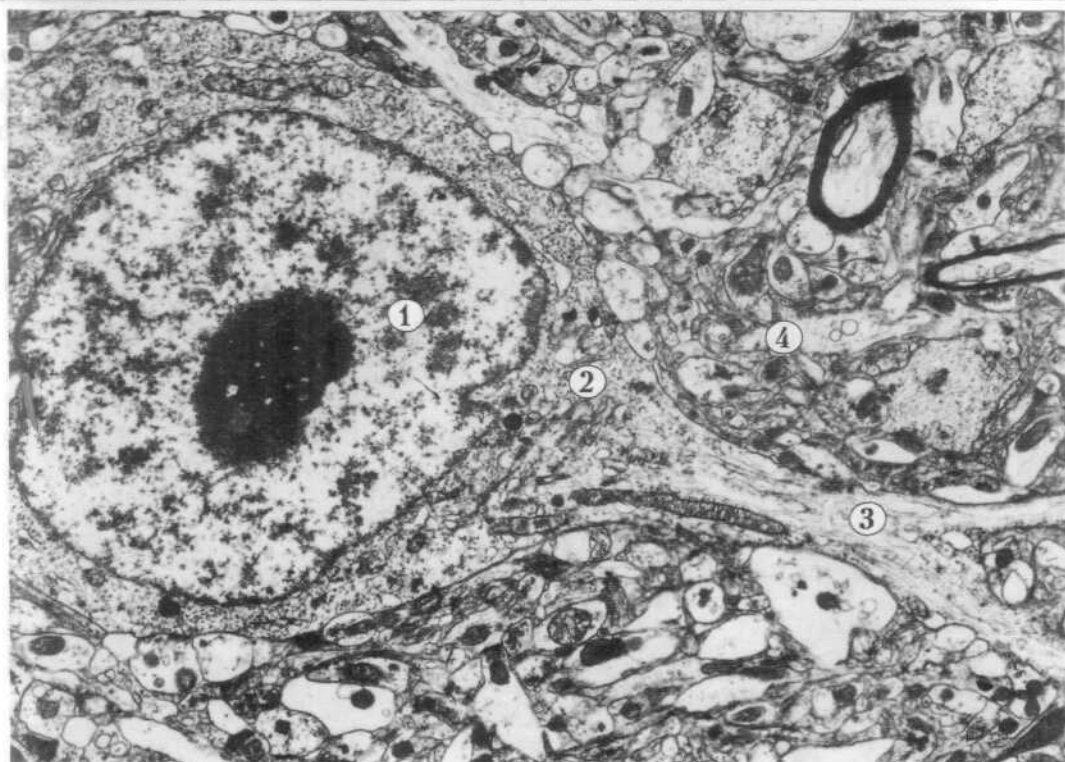


Рис. 73 +

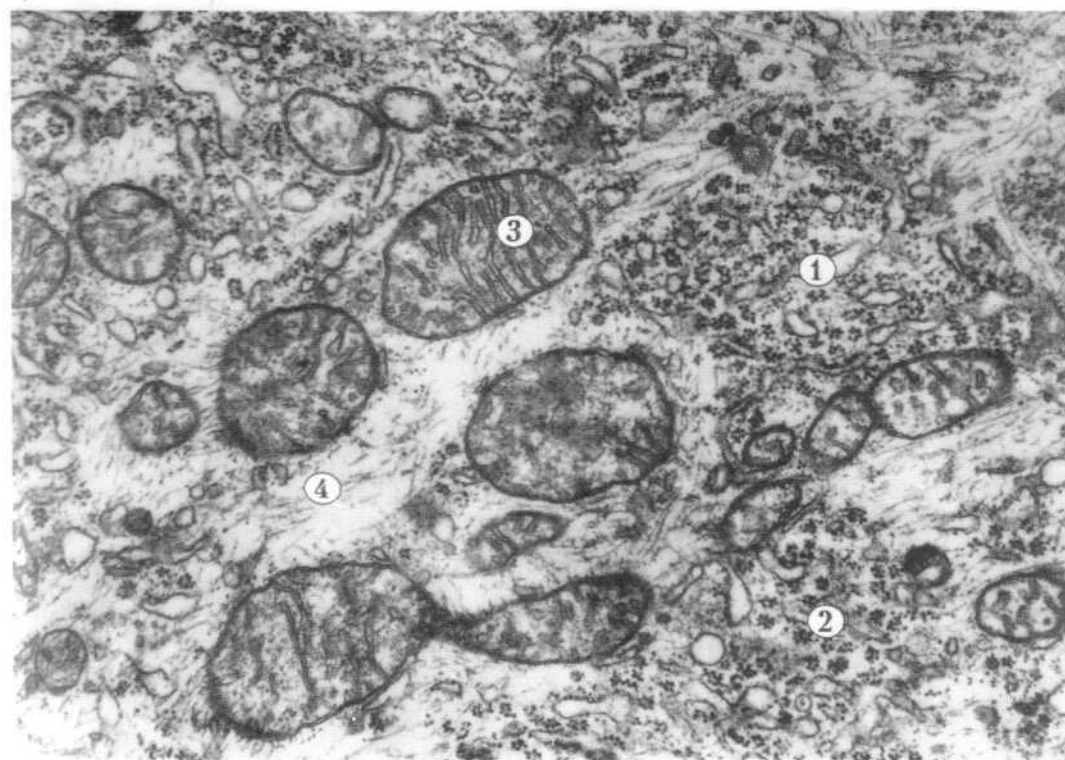


Рис. 74

---

Різновидом нервових клітин є нейросекреторні клітини, які крім провідникової функції виконують і ендокринну, виробляють нейрогормони. Ці клітини розташовані в ядрах гіпоталамуса. Нейросекреторні клітини містять добре розвинену гранулярну ендоплазматичну сітку, комплекс Гольджі, мітохондрії, лізосоми та нейросекреторні гранули.

**Рис.75. НЕЙРОСЕКРЕТОРНА КЛІТИНА (супраоптичне ядро гіпоталамуса).**

1-ядро,

2-нейроплазма,

3-нейросекреторні гранули.

х 6 000

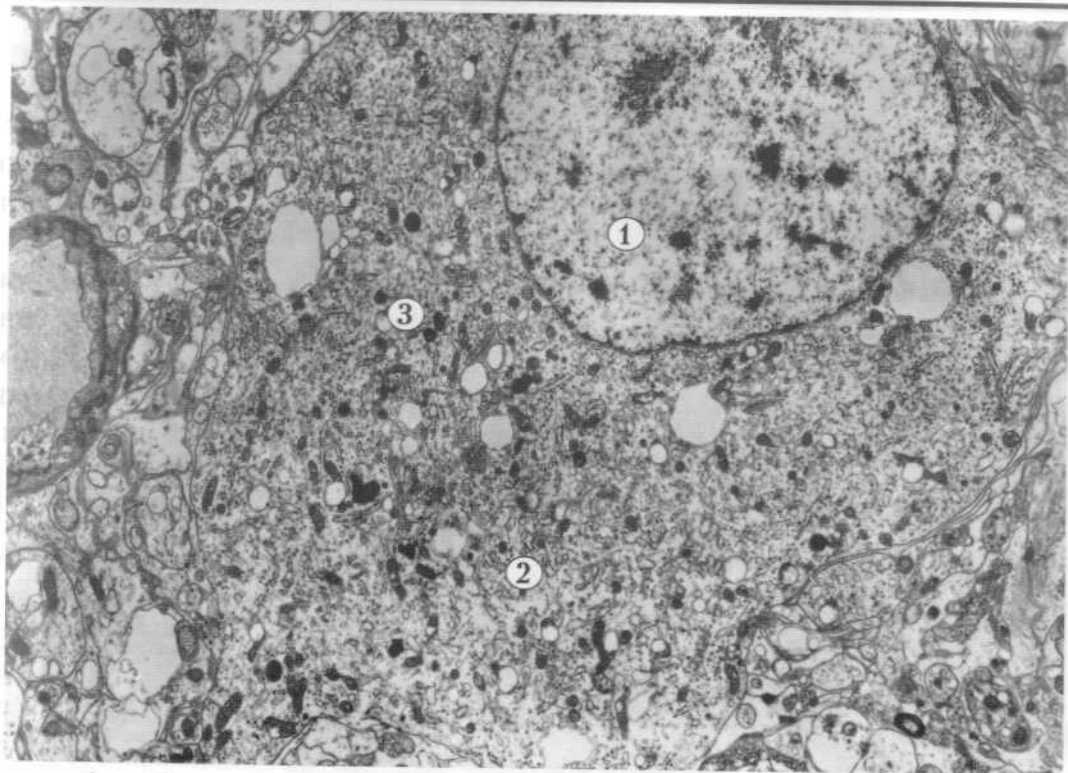


Рис. 75

## 2. НЕЙРОГЛІЯ

Нейроглія - це сукупність клітин, які забезпечують життєдіяльність нейронів і нервової тканини в цілому. Клітини нейроглії поділяються на два види: макроглія (ependимоти, астроцити, олігодендроцити) і мікроглія (гліальні макрофаги).

Олігодендроцити - це найчисленніший різновид гліальних клітин. Вони мають невелике овальне тіло і короткі відростки, помірної електронної щільності цитоплазму. Олігодендроцити називають ще мантійними гліоцитами у спинномозкових вузлах, де вони оточують тіла біполярних нейронів. Різновид цих гліальних клітин у складі нервових волокон має назву лемоцита або ж клітина Шванна.

Рис.76. ОЛІГОДЕНДРОЦИТ (спинномозковий вузол).

- 1-нейронит,
  - 2-олігодендроцит,
- x 10 000

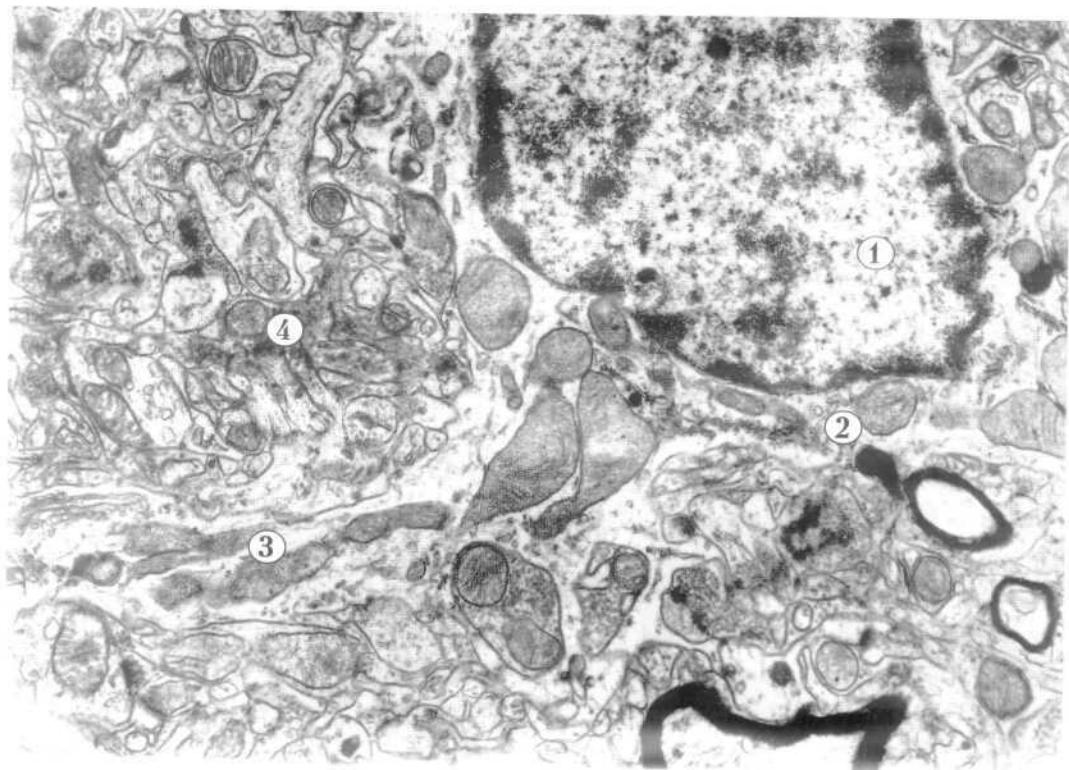
Астроцити - це невеликі клітини з численними відростками, які розгалужуються. Існують протоплазматичні і волокнисті астроцити. Протоплазматичні - розташовуються у сірій речовині, мають велике ядро, яке займає значну частину тіла клітини, світлу цитоплазму, тому що вона містить мало рибосом і елементів гранулярної ендоплазматичної сітки. Волокнисті астроцити більш характерні для білої речовини, у цитоплазмі і в тонких довгих відростках вони містять фібрили, які складаються з філаментів. Астроцити беруть участь в створенні гематоенцефалічних бар'єрів, оточуючи гемокапіляри майже по всій їх довжині.

Рис.77. АСТРОЦИТ (кора великих півкуль головного мозку)

- 1-ядро,
  - 2-цитоплазма,
  - 3-відросток,
  - 4-нейропіль.
- x 17 000

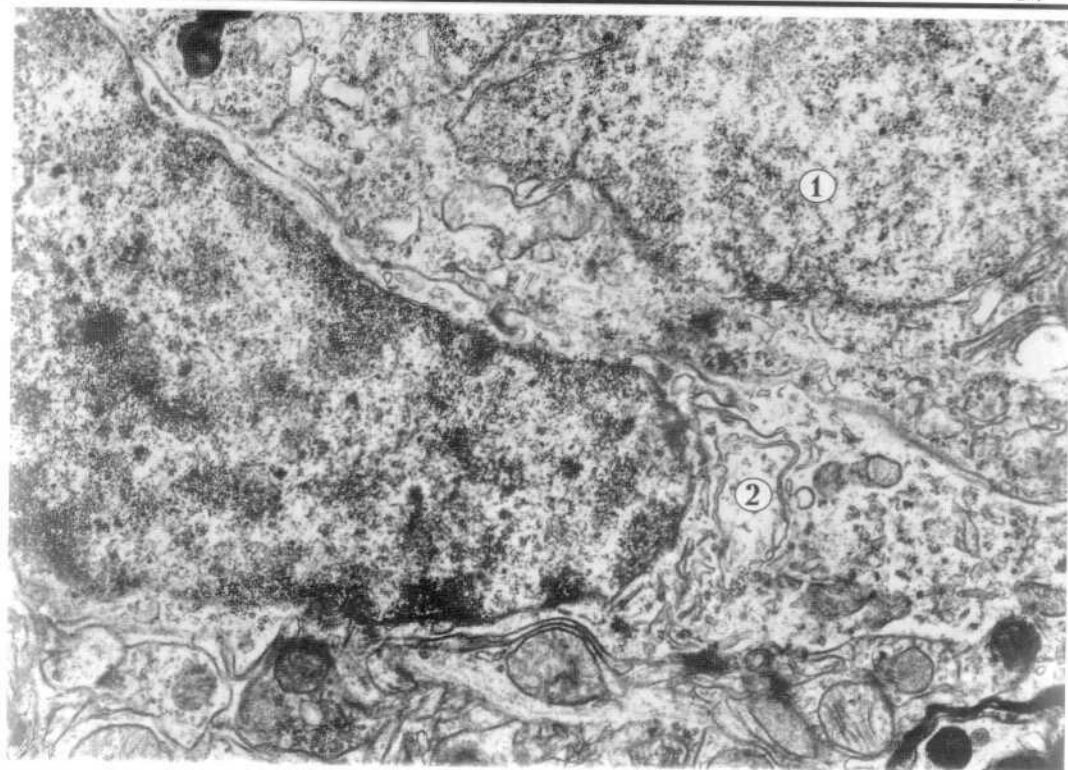

Рис. 76



Епендимоцити вистеляють спинномозковий канал і шлуночки мозку, утворюючи щільний епітеліоподібний пласт клітин. На апікальній поверхні цих клітин є війки, які після народження людини поступово зникають. Від базального полюса епендимоцитів відходять довгі відростки, які розгалужуються і утворюють опорний апарат нервової трубки.

**Рис.78. ЕПЕНДИМОЦИТИ (стінка спинномозкового каналу).**

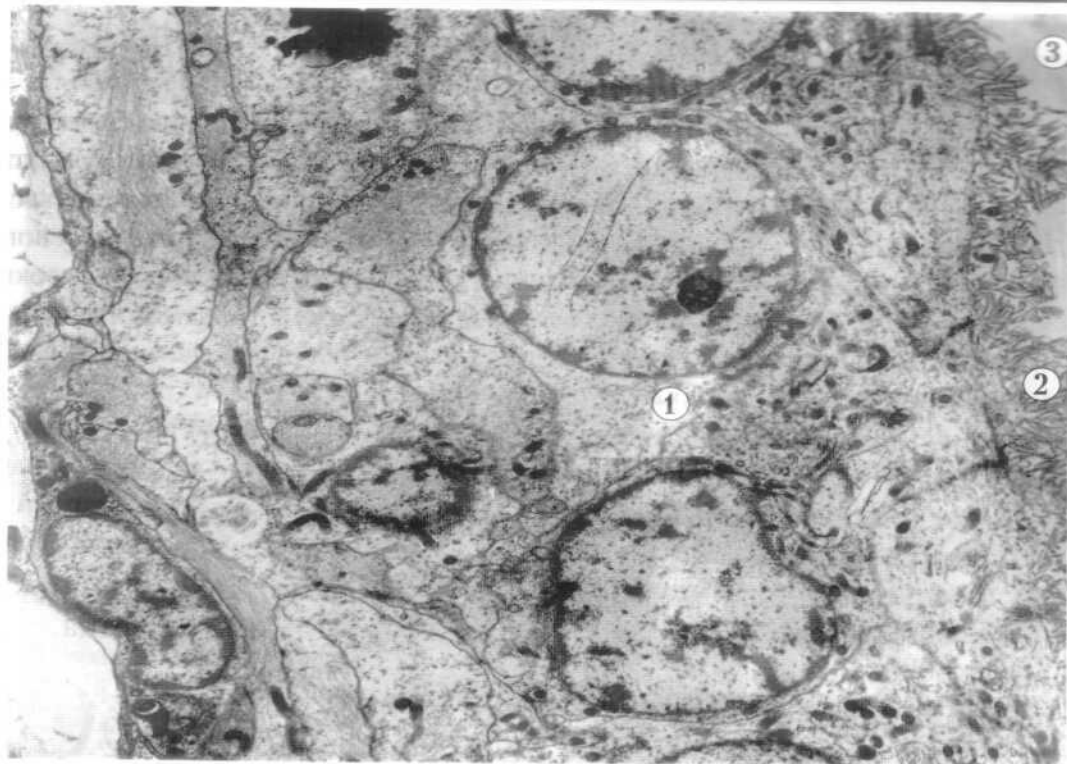
1-епендимоцит,

2-війки на апікальній поверхні,

3-просвіт каналу.

x 4 000.





### 3. НЕРВОВІ ВОЛОКНА І НЕРВОВІ ЗАКІНЧЕННЯ

Нервові волокна - це відростки нервових клітин, які оточені оболонками, утвореними олігодендрогліоцитами. За будовою нервові волокна поділяються на мієлінові та безмієлінові. Безмієлінове нервове волокно складається з декількох осьових циліндрів, нейролеми і базальної мембрани. Осьовий циліндр - це відросток нейрона. Нейролема (оболонка нервового волокна) складається з тяжа нейролемоцитів. Плазмолема нейролемоцита оточує осьовий циліндр, утворюючи складку - мезаксон. Зовні безмієлінове нервове волокно вкрите базальною мембраною.

**Рис.79. БЕЗМІЄЛІНОВЕ НЕРВОВЕ ВОЛОКНО.**

1-осьовий циліндр,  
нейролемоцита,  
3-ядро,  
5-мезаксон,  
x 5 000

2-цитоплазма  
4-плазмолема,  
6-базальна мембрана.

Мієлінове нервове волокно побудоване з осьового циліндра, мієлінової оболонки, нейролеми і базальної мембрани. Осьовий циліндр - це відросток нейрона, в нейроплазмі, якого є нейрофіламенти, нейротрубочки і окремі мітохондрії. Осьовий циліндр оточує аксолема (продовження цитолемі тіла нейрона), яка забезпечує проведення нервового імпульсу. Мієлінова оболонка оточує осьовий циліндр і утворена нашаруваннями (в процесі розвитку волокна) подвійної складки плазмолеми нейролемоцита (мезаксона) навколо відростка нейрона. Цитоплазма і ядро нейролемоцита (шванівської клітини) залишаються на периферії, утворюючи нейролему. Мієлінова оболонка високої електронної щільності, добре забарвлена осмієвою кислотою, тому що містить ліпіди в складі концентрично нашарованих завитків мезаксона. Зовні мієлінове нервове волокно вкрите базальною мембраною.

**Рис.80. МІЄЛІНОВЕ НЕРВОВЕ ВОЛОКНО.**

1-осьовий циліндр (відросток нейрона),  
а-аксолема,  
2-мієлінова оболонка,  
3-цитоплазма нейролемоцита (шванівської клітини),  
4-ядро нейролемоцита,  
5-нейролема,  
6-базальна мембрана.  
x 6 000

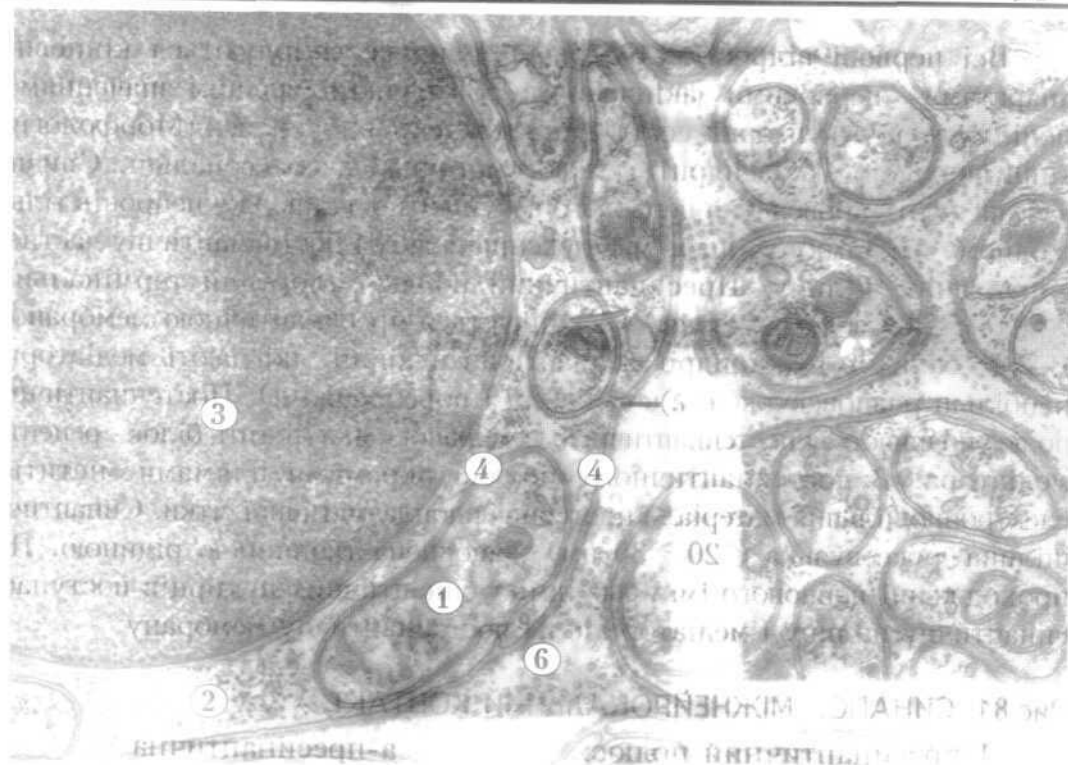
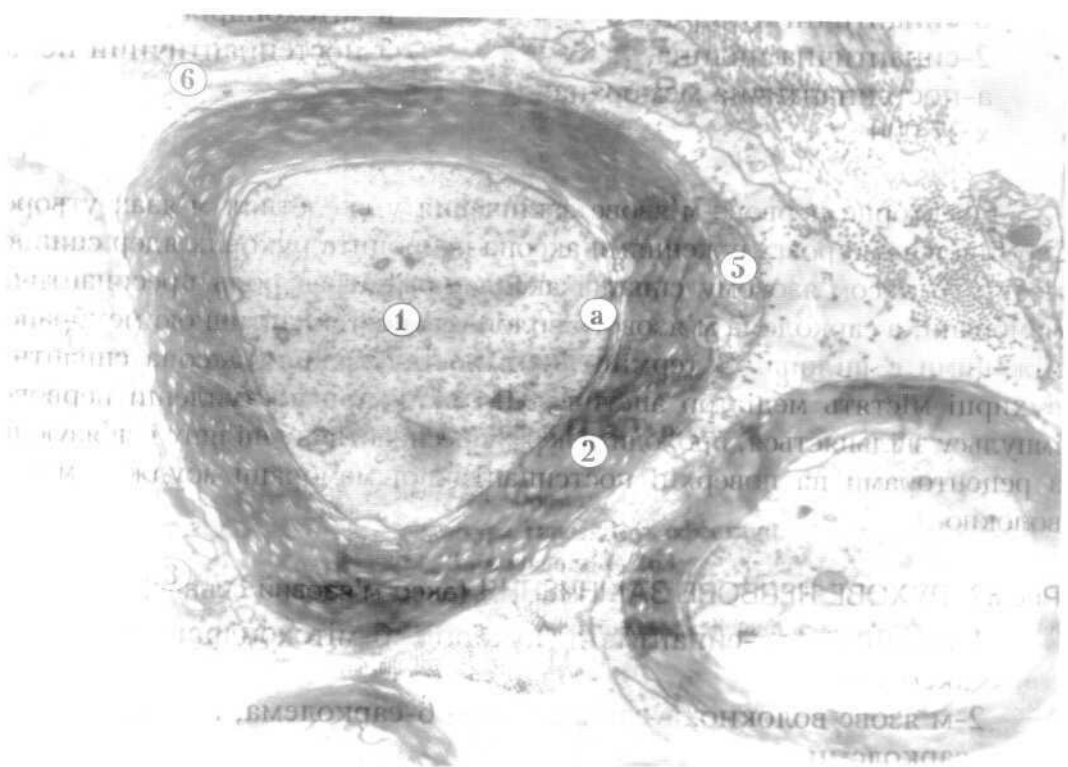


Fig. 10



Всі нервові відростки і нервові волокна закінчуються кішечко-апаратами - нервовими закінченнями. За функціональним значенням поділяють на рецепторні, ефекторні і міжнейронні синапси. Морфологічні типи синапсів: аксодендритні, аксосоматичні і аксоаксональні. Синапси забезпечують проведення нервового імпульсу по ланцюжку нейронів тільки в одному напрямку. Синапс має пресинаптичну і постсинаптичну частини, між ними синаптичну щілину. Пресинаптичний полюс утворений термінальними колбоподібними розширеннями і закінчується пресинаптичною мембраною. В його складі є мітохондрії і синаптичні пухирці, які мають медіатори (найбільш розповсюджені ацетилхолін і норадреналін). Постсинаптичний полюс починається постсинаптичною мембраною, яка містить білок - рецептор медіатора. В постсинаптичному полюсі окремими плямами міститься електроннощільний матеріал і цистерни ендоплазматичної сітки. Синаптична щілина дуже вузька ( 20 - 30 нм), заповнена тканинною рідиною. При проходженні нервового імпульсу вміст синаптичних пухирців поступає в синаптичну щілину і медіатор діє на постсинаптичну мембрану.

#### Рис.81. СИНАПС. МІЖНЕЙРОНАЛЬНИЙ КОНТАКТ.

- |                                      |                          |
|--------------------------------------|--------------------------|
| 1-пресинаптичний полюс:<br>мембрана, | а-пресинаптична          |
| б-синаптичні пухирці,                | в-мітохондрія,           |
| 2-синаптична щілина,                 | 3-постсинаптичний полюс: |
| а-постсинаптична мембрана.           |                          |
| х 27 000                             |                          |

Ефекторне нервово-м'язове закінчення у скелетних м'язах утворене термінальними розгалуженнями аксона нейрона рухових ядер спинного мозку. В аксо-м'язовому синапсі аксолема відіграє роль пресинаптичної мембрани, а сарколема м'язового волокна є постсинаптичною мембраною, між ними є щілина. В термінальних розгалуженнях аксона синаптичні пухирці містять медіатор ацетилхолін, який при поступленні нервового імпульсу звільняється, проходить через пресинаптичну щілину і зв'язуючись з рецепторами на поверхні постсинаптичної мембрани збуджує м'язове волокно.

#### Рис.82. РУХОВЕ НЕРВОВЕ ЗАКІНЧЕННЯ (аксо-м'язовий синапс).

- |                                                                     |                                         |
|---------------------------------------------------------------------|-----------------------------------------|
| 1-аксон:<br>аксолема,                                               | а-синаптичні пухирці, б-мітохондрія, в- |
| 2-м'язове волокно: а-саркоплазма, б-сарколема, в-складки сарколеми, |                                         |
| 3-синаптична щілина.                                                |                                         |
| х 21 000                                                            |                                         |




Рис. 81



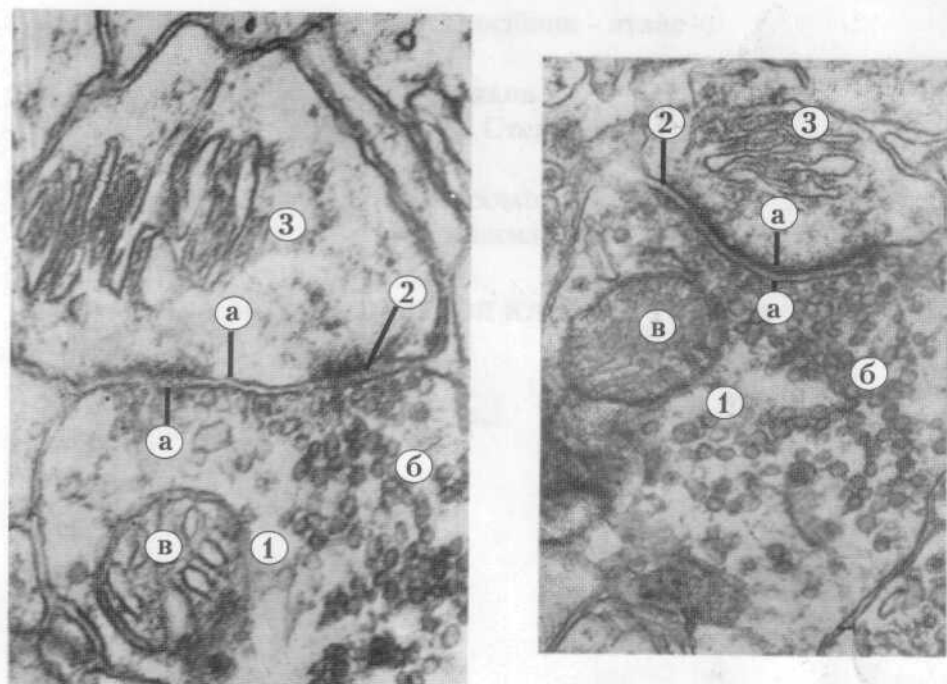


Рис. 81

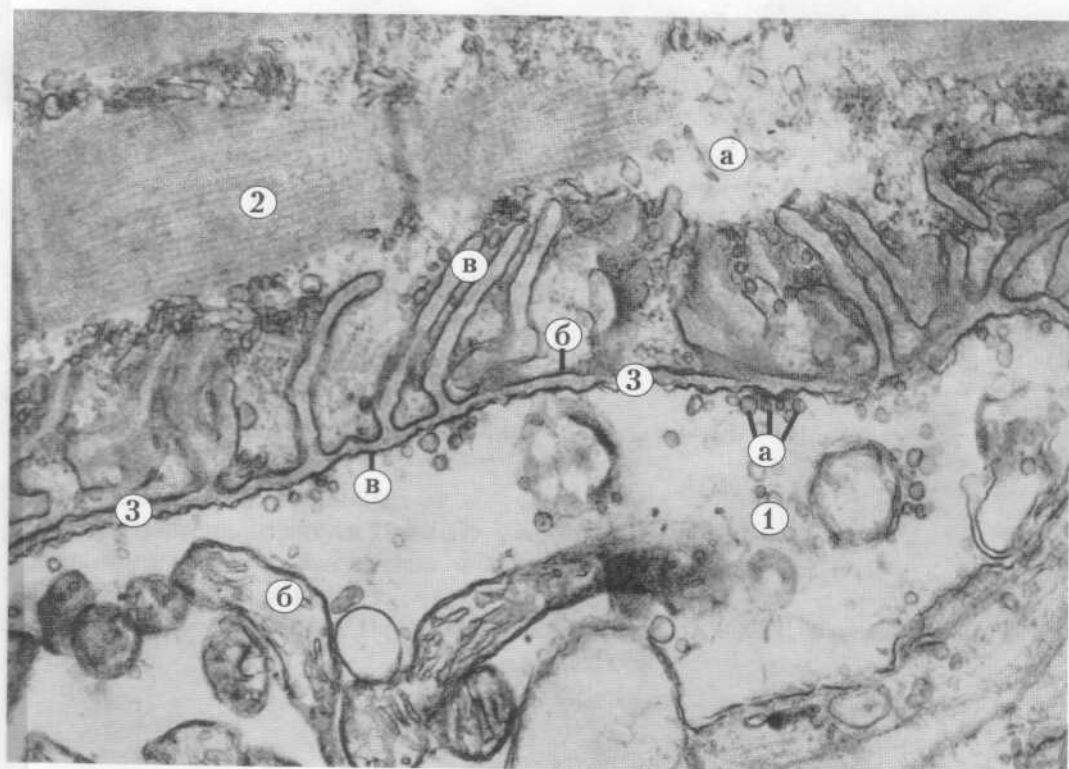
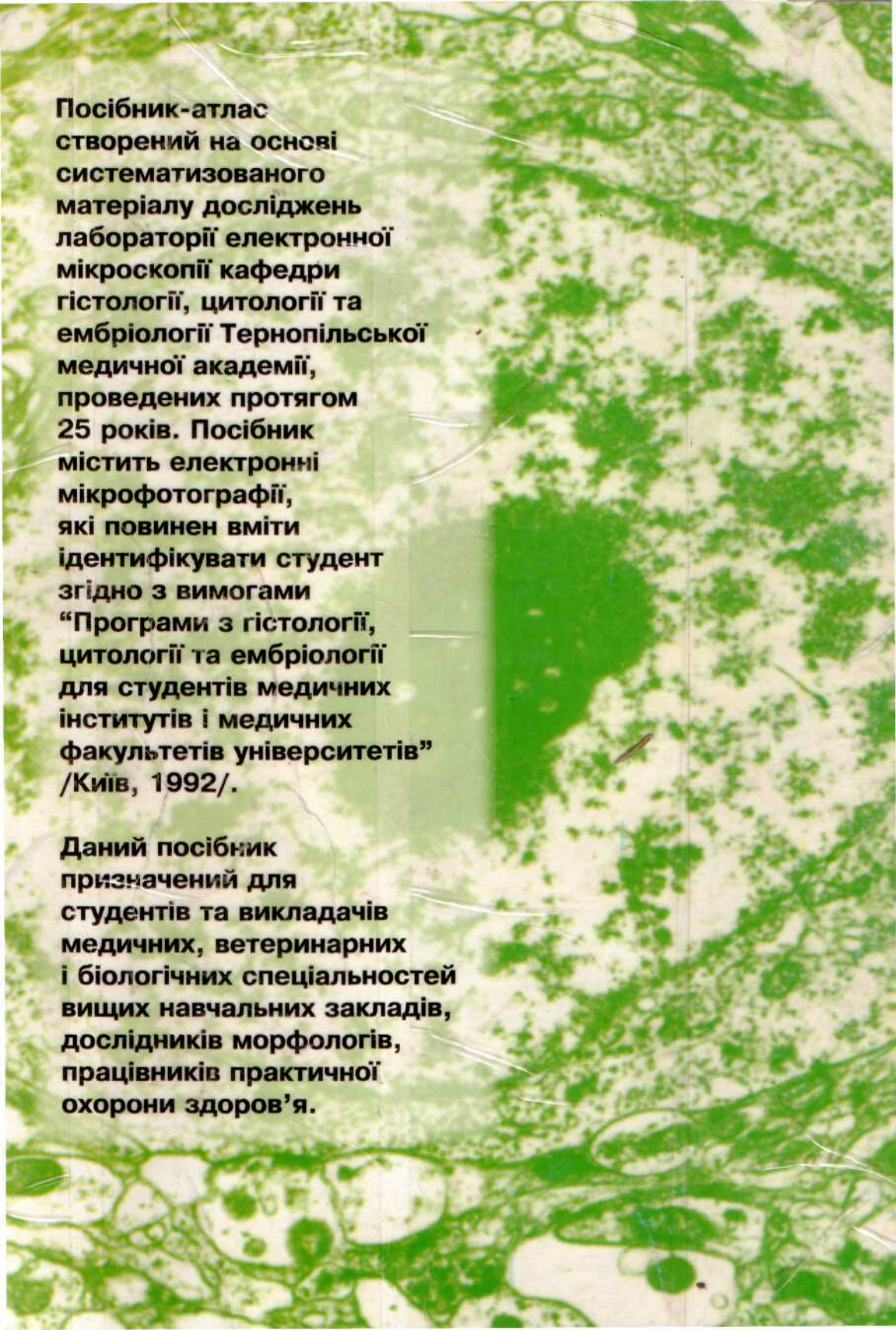


Рис. 82



**Посібник-атлас  
створений на основі  
систематизованого  
матеріалу досліджень  
лабораторії електронної  
мікроскопії кафедри  
гістології, цитології та  
ембріології Тернопільської  
медичної академії,  
проведених протягом  
25 років. Посібник  
містить електронні  
мікрофотографії,  
які повинен вміти  
ідентифікувати студент  
згідно з вимогами  
“Програми з гістології,  
цитології та ембріології  
для студентів медичних  
інститутів і медичних  
факультетів університетів”  
/Київ, 1992/.**

**Даний посібник  
призначений для  
студентів та викладачів  
медичних, ветеринарних  
і біологічних спеціальностей  
вищих навчальних закладів,  
дослідників морфологів,  
працівників практичної  
охорони здоров'я.**