МІНІСТЕРСТВО ОХОРОНИ ЗДОРОВ'Я УКРАЇНИ

ТЕРНОПІЛЬСЬКИЙ НАЦІОНАЛЬНИЙ МЕДИЧНИЙ УНІВЕРСИТЕТ ІМЕНІ І. Я. ГОРБАЧЕВСЬКОГО МОЗ УКРАЇНИ

Фармацевтичний факультет

Кафедра онкології, променевої діагностики і терапії та радіаційної медицини

ЗАТВЕРДЖУЮ
Завідувач кафедри _____
проф. Галайчук І.Й.

«___» _____ 2025 р.

Індекс **УДК** 615.015:616.36-008.1:616.345-006.6-085.277.3-06

КВАЛІФІКАЦІЙНА РОБОТА

На тему: «Вплив фармпрепаратів на показники функції печінки під час хіміотерапевтичного лікування хворих на колоректальний рак»

Виконала здобувачка вищої освіти 5 курсу

заочної форми навчання

спеціальності 226 Фармація, промислова фармація

_____Осьо Мар`яна Михайлівна

Науковий керівник:
к.мед.н., доцент закладу вищої освіти кафедри онкології, променевої діагностики і терапії та радіаційної медицини

_____Угляр Тетяна Юріївна

ТЕРНОПІЛЬ 2025

ЗМІСТ

ПЕРЕЛІК УМОВНИХ ПОЗНАЧЕНЬ…….…3
ВСТУП…….…..6
РОЗДІЛ 1.ЗАСТОСУВАННЯ ХІМІОТЕРАПЕВТИЧНИХ ПРЕПАРАТІВ ДЛЯ ЛІКУВАННЯ КОЛОРЕКТАЛЬНОГО РАКУ, ЇХ ВПЛИВ НА ПОКАЗНИКИ ФУНЦІЇ ПЕЧІНКИ (Огляд літератури)
1.1.Колоректальний рак : етіологія , патогенез та особливості перебігу….....9
1.2. Основні методи лікування колоректального раку……..…….....14
1.3. Хіміотерапевтичні препарати, що застосовуються при КРР...….15
1.4. Вплив хіміотерапії на функцію печінки……..……....19
РОЗДІЛ 2. МАТЕРІАЛИ ТА МЕТОДИ ДОСІДЖЕННЯ
2.1. Характеристика вибірки пацієнтів……..…….....22
2.2.Хіміотерпевтичні режими, що використовуються у дослідженні…….....25
2.3. Методи оцінки функції печінки ……..…….....27
РОЗДІЛ 3. РЕЗУЛЬТАТИ ДОСЛІДЖЕННЯ.
3.1.Вплив хіміотерапії на лабораторні показники функції печінки…….....35
3.2.Інструменталіні показники змін печінки у пацієнтів після хіміотепарії…….....41
3.3. Ускладнення та побічні ефекти хіміотерапії у пацієнтів з колоректальним раком…….……44

ВИСНОВКИ……48
СПИСОК ВИКОРИСТАНИХ ДЖЕРЕЛ……...50
ДОДАТКИ……...54

ПЕРЕЛІК УМОВНИХ ПОЗНАЧЕНЬ

КРР – колоректальний рак

ВООЗ –Всесвітня Організація Охорони Здоров`я

ХТ – хіміотерапія

АЛТ– аланінамінотрансфераза

АСТ– аспартанамінотрансфераза

ГГТ– гамма-глутамілтрансфераза

ЛФ – лужна фосфатаза

УЗД– ультразвукове дослідження

КТ– комп`ютерна томографія

США– Сполучені Штати Америки

CMS– консенсусні молекулярні підтипи (Consensus Molecular Subtypes)

CMS1– імуно-активний підтип

CMS2– канонічний підтип

CMS3– метаболічний підтип

CMS4– мезенхімальний підтип

dMMR/MSI-H– дефіцит репарації невідповідності / висока мікросателітна нестабільність

KRAS–мутований онкоген, часто асоційований із резистентністю до терапії EGFR-інгібіторами

BRAF– мутований онкоген, що може вказувати на поганий прогноз

EGFR– рецептор епідермального фактора росту, мішень для певних таргетних препаратів

HER2– рецептор епідермального фактора росту людини 2-го типу, може бути мішенню терапії

мКРР–метастатичний колоректальний рак

ЧАЕС– Чорнобильська атомна електростанція

ШКТ – шлунково-кишковий тракт

5-ФУ –фторурацил

ДНК– дезоксирибонуклеїнова кислота

ЦНС– центральна нервова система

NCI CTC– критерії токсичності Національного інституту раку (National Cancer Institute Common Toxicity Criteria)

6-FU/LV–5-фторурацилом/лейковорином

SOS–синдром синусоїдальної обструкції

ІМТ – індекс маси тіла

METAVIR– система оцінки ступеня фіброзу та запалення печінки при хронічних вірусних гепатитах

CTCAE–агальні критерії побічних явищ (Common Terminology Criteria for Adverse Events)

ECOG– шкала функціонального статусу Східної об’єднаної онкологічної групи (Eastern Cooperative Oncology Group)

Структура та обсяг кваліфікаційної роботи. Кваліфікаційної робота викладена на 53 сторінках і складається із вступу, огляду літератури, власних досліджень та аналізу результатів дослідження, висновків та списку використаної літератури. Робота містить 6 таблиць та 5 рисунків результатів роботи.

ВСТУП

Актуальність теми. Щороку рівень смертності від онкологічних захворювань як у світі, так і в Україні продовжує зростати. Колоректальний рак (КРР) посідає провідні позиції за показниками захворюваності та смертності [1]. За даними Всесвітньої організації здоров`я (ВООЗ) у світі щорічно реєструється біля 500 тисяч нових випадків колоректального раку [2, 3]. У загальній структурі онкологічної захворюваності в Україні посідає четверте місце рак ободової кишки і п`яте рак прямої кишки [4, 5]. Незважаючи на досягнення у сфері профілактики, лише в 8–12% випадках захворювання виявляється під час проведення профілактичних оглядів. Водночас понад 45 % пацієнтів звертаються за медичною допомогою вже на III – IV ст. захворювання [6-8]. Так, у 2021 році офіційно було зареєстровано 7883 хворих на рак ободової кишки, 6572 – прямої кишки [9]. Високий рівень захворюваності та значний ризик розвитку метастатичних форм зумовлюють необхідність застосування комбінованих методів лікування, серед яких одним із основних є поліхіміотерапія. На сьогодні загальновизнаним стандартом ефективного лікування колоректального раку є застосування комбінованих методів, що поєднують застосування хірургічного, хіміотерапевтичного та променевого лікування [10]. Застосування в онкологічній практиці сучасної хіміотерапії сприяло досягненню значних успіхів в лікуванні багатьох злоякісних новоутворень, які раніше вважали невиліковними. Однак частота побічних явищ, викликаних ХТ , навіть нерідко таких, що загрожують життю пацієнта, залишається досить високою [11].

Поєднання стандартних схем поліхіміотерапії на основі препаратів 5-фторурацилу, оксаліплатину, іринотекану, затверджених міжнарожними й національними стандартами, та є ефективним методом лікування колоректального раку, проте може спричинити низку ускладнень, зокрема гепатотоксичність. Ураження печінки під час хіміотерапії проявляється підвищенням рівнів печінкових ферментів: аланінамінотрансферази,

аспартатамінотрансферази, гамма-глутамілтрансферази, порушенням білкового обміну, розвитку стеатозу, фіброзу або навіть печінкової недостатності. Ці зміни значно обмежують можливості продовження терапії, знижують якість життя пацієнтів і можуть негативно впливати на прогноз захворювання [12].

Незважаючи на значку кількість досліджень, механізми гепатоксичності залишаються недостатньо вивченими. Аналіз змін функціонального стану печінки під впливом різних схем хіміотерапії є важливим для розуміння особливостей перебігу лікування та оцінки ризику розвитку ускладнень. Саме цьому питанню присвячена дана кваліфікаційна робота.

Мета та завдання дослідження. Метою наукової роботи було дослідити зміни показників функціонального стану печінки у хворих на колоректальний рак під впливом хіміотепапевтичного лікування.

Завдання дослідження:

1. Проаналізувати літературні дані, щодо впливу хіміотерапевтичного лікування на функціональний стан печінки .

2. Проаналізувати демографічні та клінічні характеристики хворих на колоректальний рак, які отримували хіміотерапевтичне лікування.

3. Оцінити зміни біохімічних показників функції печінки (АЛТ, АСТ, ГГТ, ЛФ, загальний білірубін, білок) та результатів інструментальних досліджень (УЗД, КТ) у хворих на КРР на різних етапах хіміотерапевтичного лікування.

4. Вивчити частоту та особливості розвитку гепатотоксичних ускладнень під час ХТ лікуванні хворих на КРР.

Об`єкт дослідження – вибірка хворих на колоректальний рак II–III стадії, які отримують хіміотерапевтичне лікування.

Предмет дослідження – зміни біохімічних (АЛТ, АСТ, ГГТ, ЛФ, загальний білірубін, білок) та інструментальних(УЗД, КТ, еластографії)

показників функції печінки під впливом хіміотерапевтичного лікування хворих на КРР.

Методи дослідження: проведення огляду наукової літератури та вивчення механізмів гепатотоксичності хіміотерапевтичних препаратів; аналіз науково-медичних даних, отриманих з міжнародних та національних джерел, з метою узагальнення сучасних підходів лікування у досліджуваній галузі; клініко-фармацевтичний аналіз стану хворих на колоректальний рак під час проведення хіміотеріпії; оцінка біохімчних показників функції печінки та інструментальних методів дослідження у хворих на колоректальний рак.

Апробація результатів роботи. Результати досліджень, які увійшли до кваліфікаційної роботи, були представлені та обговорені на кафедрі онкології, променевої діагностики і терапії та радіаційної медицини**.**

РОЗДІЛ 1.
ЗАСТОСУВАННЯ ХІМІОТЕРАПЕВТИЧНИХ ПРЕПАРАТІВ ДЛЯ ЛІКУВАННЯ КОЛОРЕКТАЛЬНОГО РАКУ, ІХ ВПЛИВ НА ПОКАЗНИКИ ФУНЦІЇ ПЕЧІНКИ (Огляд літератури)

1.1 Колоректальний рак: етіологія, патогенез і особливості перебігу.

Колоректальний рак набуває дедалі більшого значення як медична та соцільна проблема. У світі щорічно діагностують більше 500 тис. випадків [4]. Захворюваність на колоректальний рак у світі значно варіює залежно від регіону. Найвищі показники реєструються в Австралії, Новій Зеландії, Європі та Північній Америці, тоді як найнижчі – в Африці, Центральній та Південній Азії. Такі географічні відмінності здебільшого зумовлені різним ступенем впливу факторів ризику, серед яких особливості харчування, шкідливі звички та екологічні умови, а також генетична схильність до розвитку цього виду раку. У розвинених країнах, зокрема в США та багатьох інших західних державах, уже досягнуто значного покращення результатів лікування та зниження смертності. Це стало можливим завдяки впровадженню скринінгових програм для своєчасного виявлення і видалення поліпів товстої кишки, ранній діагностиці КРР та застосуванню більш ефективних методів терапії. Натомість у країнах із обмеженими ресурсами та слабкою інфраструктурою охорони здоров’я, зокрема в Центральній та Південній Америці, а також у Східній Європі, рівень смертності від КРР продовжує зростати [13].

Хоча рак ободової та прямої кишки часто розглядають як єдине захворювання під загальною назвою колоректального раку, вони мають певні відмінності у клінічному перебігу та підходах до лікування. Тому важливо враховувати ці особливості при виборі діагностичних та терапевтичних заходів [14].

Важливу роль у цьому контексті відіграють як розташування пухлини, так і її біологічні особливості. Права частина ободової кишки має інше ембріологічне походження та відрізняється особливостями кровопостачання

порівняно з лівою частиною та прямою кишкою. Структури, що походять з ембріональної середньої кишки — від середини дванадцятипалої кишки до дистальної третини поперечної ободової кишки — васкуляризуються верхньою брижовою артерією. Натомість органи, що розвиваються із задньої кишки (від дистальної третини поперечної ободової кишки до прямої кишки), кровопостачаються нижньою брижовою артерією [15]. На сьогодні колоректальний рак класифікують за чотирма консенсусними молекулярними підтипами (CMS): імунний, асоційований із мікросателітною нестабільністю (CMS1); канонічний (CMS2); метаболічний (CMS3); і мезенхімальний (CMS4). Ці підтипи відрізняються за механізмами канцерогенезу, мутаційними профілями, клінічним перебігом та прогнозом. Різна анатомічна локалізація пухлин пов'язана з переважанням певних молекулярних підтипів, що свідчить про біологічні відмінності між пухлинами правої частини ободової кишки та пухлинами лівої частини й прямої кишки. Диференціальний розподіл чотирьох класів у різних анатомічних ділянках свідчить про біологічні відмінності пухлин правої половини ободової кишки, лівої половини ободової та прямої кишки. Так, проксимальні пухлини частіше муцинозні, пов'язані із запальною реакцією, з dMMR/MSI-H та гіпермутовані, з більшою частотою мутацій KRAS і BRAF. Навпаки, дистальні пухлини товстої кишки частіше мають хромосомні аберації, ампліфікацію EGFR і HER2, а також передачу сигналів EGFR[14]. При метастатичному КРР (мКРР) пацієнти з пухлинами проксимального відділу товстої кишки мають гірший прогноз, незалежно від застосованого лікування.

Етіологія і Патогенез.

Основні чинники та патогенетичні механізми КРР, як і багатьох інших онкологічних захворювань, досі остаточно не з'ясовані [3].

Вважається, що розвиток КРР у 50 % усіх випадків пов'язаний зі способом життя та тривалим впливом канцерогенів. Генетичні чинники відіграють вирішальну роль у 5-20 % випадків. Встановлено, що від 20 до 50 % хворих на КРР при первинному виявленні вже мають віддалені метастази [5].

Однією з ключових причин постійного зростання рівня захворюваності є незбалансований раціон харчування та несприятливі умови навколишнього середовища. Значний внесок у цей процес мають неконтрольоване застосування пестицидів, нітратів, гербіцидів і інших токсичних хімічних речовин у сільському господарстві, а також порушення технологічних норм під час виробництва харчових продуктів.

Важливим фактором збільшення захворюваності є негативна радіоекологічна ситуація, що виникла після глобальної катастрофи — аварії на Чорнобильській АЕС. Внаслідок цієї події радіонукліди з довгими періодами напіврозпаду потрапляють у шлунково-кишковий тракт населення України та ряду інших країн через харчові продукти і питну воду. Це спричинило суттєве збільшення кількості поліпів товстої кишки в післяаварійний період — майже втричі. Колоректальний рак посів провідне місце серед усіх злоякісних новоутворень органів травної системи. Механізмами реалізації цих факторів є утворення ендоканцерогенів, головним чином із жирів та білків, які надходять з їжею (в основному з консервантів і наповнювачів харчових продуктів) [3]. Надлишкове введення тваринного жиру викликає підвищення вмісту жовчних кислот, які є потенційними канцерогенами і збільшують популяцію анаеробів у товстій кишці. Останні за рахунок продукції сполук з високою ферментативною активністю здійснюють хімічну модуляцію жовчних кислот з утворенням речовин з канцерогенними властивостями. Зрозуміло, що чим довше перебувають канцерогени (у складі калових мас) в організмі, тим вірогідніший розвиток неоплазми [16].

Однією з головних причин негативних тенденцій у сфері профілактики, своєчасної діагностики та ефективного лікування передракових захворювань товстої кишки та колоректального раку на ранніх стадіях є відсутність державної програми скринінгу КРР. Відповідно до рекомендацій Американського товариства хірургів, для своєчасного виявлення КРР у безсимптомних осіб без факторів підвищеного ризику рекомендовано щорічне

проведення тесту на приховану кров у калі, колоноскопію кожні два роки та рентгеноконтрастне дослідження у поєднанні з колоноскопією кожні п'ять років для населення віком від 50 років.

Недостатньо уваги приділяється виявленню аденоматозних та інших типів поліпів товстої кишки — основної причини розвитку колоректального раку. При цьому кількість виявлених поліпів при щорічному діагностуванні понад 20 тисяч випадків КРР не перевищує 10–12 тисяч, тоді як реальна чисельність таких утворень має бути щонайменше в кілька разів більшою [3].

Пухлина утворюється з епітеліальних клітин товстого кишківника. Її появі передують так звані передракові захворювання, серед яких:

- неспецифічний виразковий коліт;
- поліпи товстого кишківника;
- хвороба Крона.

Зростання захворюваності на колоректальний рак в Україні значною мірою зумовлене низкою соціально-епідеміологічних факторів. Значний негативний вплив на показники захворюваності справила пандемія COVID-19, яка призвела до значного зниження доступності медичних послуг та обмеження проведення скринінгових програм. У теперішній час додатковий негативний вплив на систему охорони здоров'я та діагностику КРР спричиняє війна в Україні. Через воєнні дії ускладнюється доступ до профілактичних обстежень, зокрема колоноскопії, що значно знижує можливості раннього виявлення захворювання. За прогнозами зростання показників захворюваності населення України на КРР в 2023–2024 р.р., через відсутність скринінгу в умовах епідемії COVID – 19, сягне 3,6–4%. Як вплине на цей показник війна в Україні належить вивчити [3].

Клінічна картина.

Колоректальний рак відноситься до тих онкологічних захворювань, які важко діагностувати на початкових стадіях. Це обумовлено тим, що на ранніх етапах патологічного процесу клінічні прояви відсутні або ж мають неспецифічний характер, що ускладнює своєчасне виявлення захворювання. У

більшості випадків хворі скаржаться на загальні порушення самопочуття, які важко пов'язати саме з онкологічною патологією більшість симптомів у хворих є загальними: слабкість, втрата маси тіла, зниження апетиту, запаморочення, підвищена втомлюваність, підвищення температури тіла, озноб. Симптоми кишкової диспепсії: біль у животі, закрепи, здуття, чергування закрепів та діареї, тенезми, випорожнення невеликими порціями. Виявлені варіанти порушення характеру кишкового вмісту та частоти дефекацій об'єднано в групу симптомів порушення пасажу по кишечнику, кишкові кровотечі. Больові відчуття при колоректальному раку можуть значно відрізнятися за інтенсивністю та локалізацією. У деяких випадках біль має слабко виражений характер і не має чіткої локалізації, що ускладнює діагностику на початкових стадіях. Однак при новоутвореннях у правій половині ободової кишки больовий синдром нерідко проявляється у вигляді короткочасних нападів. Це може бути пов'язано з періодичним порушенням кишкової прохідності або із змінами тонусу стінки кишки.

Синдром патологічних виділень більш характерний для пухлин прямої кишки, проте нерідко розвивається і при ураженні ободової кишки. Виділення з'являються внаслідок утворення виразок, інфікування розпаду пухлини, травматизації її калом, запальних процесів у слизовій оболонці з ексудацією [17].

1.2 Основні методи лікування колоректального раку.

Колоректальний рак лікується за допомогою дікількох основних методів, вибір який залежить від стадії захворювання, локалізації пухлини, загального стану пацієнта .

1.Основним методом лікування колоректального раку є хірургічне видалення ураженої ділянки кишки разом із пухлиною та регіонарними лімфатичними вузлами. Залежно від клінічної ситуації та технічних можливостей, операція може проводитися відкритим або лапароскопічним способом [13].

Лапароскопічні методи хірургічного лікування злоякісних новоутворень товстої кишки мають низку технологічних особливостей. Зокрема, використання лапароскопії сприяє зменшенню післяопераційного періоду реабілітації, що значно поліпшує якість життя пацієнта та знижує ризик післяопераційних ускладнень [7, 18].

2. Променева терапія здебільшого застосовується для пацієнтів з раком прямої кишки. Метод ґрунтується на впливі іонізуючого випромінювання, яке руйнує злоякісні клітини та зупиняє їхній ріст. Часто використовується у поєднанні з хіміотерапією для досягнення максимального ефекту.

3.Хіміотерапія полягає у використанні спеціальних лікарських засобів, що мають здатність руйнувати злоякісні клітини та пригнічувати їх подальше розмноження. Основною мішенню хіміотерапевтичних препаратів є патологічні осередки, клітини яких характеризуються прискореним поділом. Однак ці препарати також впливають на здорові клітини організму, що є основною причиною побічних ефектів.

Залежно від мети застосування та етапу лікування виділяють такі види хіміотерапії:

1. Неоад'ювантна (передопераційна) хіміотерапія призначається на етапі перед оперативним втручанням з метою зменшення розмірів пухлини. Це дозволяє полегшити процес хірургічного видалення злоякісного утворення. Часто неоад'ювантна хіміотерапія застосовується у комбінації з променевою терапією для посилення протипухлинного ефекту.

2. Ад'ювантна (післяопераційна) хіміотерапія призначається після хірургічного втручання з метою зниження ризику рецидиву захворювання. Основним завданням ад'ювантної хіміотерапії є знищення можливих залишкових ракових клітин, що могли залишитися в організмі після видалення первинного пухлинного осередку.

3. Паліативна хіміотерапія показана у випадках, коли радикальне лікування неможливе через поширення раку на інші органи або наявність множинних метастазів. Її мета — уповільнити прогресування хвороби,

зменшити розміри пухлини та покращити якість життя пацієнта шляхом зниження вираженості симптомів.

4. Таргетна та імунотерапія.

Окрім традиційних хіміотерапевтичних препаратів, у сучасній онкології активно застосовуються таргетні та імунотерапевтичні засоби. Таргетні препарати спрямовані на специфічні молекулярні мішені пухлинних клітин, що дозволяє знизити побічні ефекти. Імунотерапія стимулює власну імунну систему організму до боротьби з раком, що також може бути ефективним на різних стадіях захворювання [19].

1.3 Хіміотерапевтичні препарати, що застосовувалися при лікуванні КРР.

У терапевтичній практиці перевірені препарати використовуються в різних поєднаннях. Комбінована терапія демонструє високу ефективність у лікуванні КРР: збільшилася кількість успішних результатів по відношенню до загальної кількості хворих, а також зросла тривалість життя при неоперабельному раку [11].

Фторурацил (5-ФУ) – це антинеопластичний препарат для внутрішньовенного введення, який залишається актуальним у лікуванні колоректального раку вже понад пів століття. Синтезований у 1957 році, він продовжує ефективно застосовуватися як у ад’ювантній терапії раку товстої та прямої кишки, так і при метастатичних формах захворювання. Основний механізм дії препарату полягає в інгібуванні синтезу ДНК, що блокує поділ пухлинних клітин.

Дуже важливо дотримуватися призначеної тривалості введення препарату, оскільки порушення режиму може призвести до недостатньої ефективності або підвищення ризику ускладнень.

Для підсилення дії фторурацилу його часто комбінують з лейковорином, що збільшує цитотоксичний ефект препарату. Така комбінація вважається

стандартом при лікуванні колоректального раку. Рекомендований курс терапії триває від 6 до 8 місяців.

Побічні дії спостерігаються з боку системи згортання крові, системи кровотворення, ЦНС, серцево-судинної, травної, репродуктивної систем .

Порушення з боку печінки: нечасто — печінковоклітинні порушення; дуже рідко — некроз печінки (випадки з летальним кінцем), склероз жовчних шляхів, холецистит.

Незважаючи на появу нових хіміотерапевтичних препаратів, фторурацил залишається важливим компонентом лікування колоректального раку, особливо в комбінації з лейковорином. Завдяки підтвердженій ефективності він широко застосовується в онкологічній практиці [20].

Капецитабін- це пероральний цитостатичний препарат, похідний фторпіримідинового карбамату, що активно використовується в лікуванні колоректального раку. Він відрізняється селективною дією на пухлинні клітини, оскільки активується безпосередньо в тканинах пухлини. Основна особливість капецитабіну полягає в тому, що сам по собі він не є цитотоксичним засобом, його терапевтичний ефект обумовлений перетворенням на активну речовину — фторурацил (5-ФУ) — під дією ферменту тимідинфосфорилази, який у великій кількості наявний у пухлинній тканині. Завдяки цьому процесу капецитабін діє переважно на уражені клітини, знижуючи негативний вплив на здорові тканини організму. Така особливість значно зменшує ризик системних ускладнень у порівнянні з внутрішньовенним введенням 5-ФУ. Завдяки своїй селективній дії, зручності застосування та менш вираженим побічним ефектам капецитабін широко використовується в онкологічній практиці. Незважаючи на можливі побічні реакції, його застосування виправдане при комплексній терапії колоректального раку, забезпечуючи хорошу переносимість та підвищуючи якість життя пацієнтів [21, 22].

Іринотекан - це напівсинтетичний лікарський засіб, що належить до похідних камптотецину . Використовується для лікування колоректального

раку. Може призначатися у комбінації з фторурацилом при стандартних схемах хіміотерапії. Препарат вводиться шляхом внутрішньовенної інфузії. Схема введення та дози визначаються індивідуально, залежно від стану пацієнта та клінічної ситуації. Препарат слід застосовувати виключно під контролем кваліфікованого лікаря, який спеціалізується на проведенні протиракового хіміотерапевтичного лікування. При застосуванні іринотекану як монотерапії його зазвичай призначають за графіком дозувань кожні 3 тижні. Однак схему дозування 1 раз на тиждень можна використовувати пацієнтам, яким може знадобитися більш ретельне спостереження або яким загрожує особлива небезпека нейтропенії. Можливі побічні ефекти з боку органів кровотворення, травної системи, ЦНС, алергічні реакції, а також холінергічний синдром, підвищення температури тіла, задишка. Також при прийому препарату, пацієнтів слід повідомити про ризик розвитку відстроченої діареї, що виникає більш ніж через 24 години після застосування препарату. Пацієнти повинні не зволікаючи повідомити лікарю про розвиток діареї та негайно розпочати відповідну терапію. Рекомендоване на сьогодні протидіарейне лікування полягає у застосуванні великих доз лопераміду (4 мг на перше застосування, потім по 2 мг через кожні 2 години). Лікування слід проводити протягом 12 годин після останнього епізоду рідких випорожнень. Схема лікування не підлягає модифікаціям. Лоперамід у таких дозах ні в якому разі не слід застосовувати довше ніж 48 годин у зв’язку з ризиком розвитку паралітичної кишкової непрохідності; водночас лікування не повинно тривати менше ніж 12 годин [23].

Оксаліплатин- перший лікарський засіб із протипухлинною активністю, розроблений на основі платини. Він належить до класу платинових цитостатиків і активно застосовується в онкологічній практиці, зокрема при лікуванні колоректального раку (КРР).

Цей препарат широко використовується в післяопераційній хіміотерапії, при дисемінованих формах КРР, а також у складі комбінованих схем лікування.

Однією з найбільш ефективних комбінацій є схема FOLFOX, що поєднує оксаліплатин з 5-фторурацилом (5-ФУ) та лейковорином (LV). Оксаліплатин вводиться внутрішньовенно, як правило, через центральну венозну лінію або периферичну вену. Одним із найпоширеніших ускладнень є периферична сенсорна нейропатія, яка проявляється парестезіями, онімінням кінцівок, відчуттям “мурашок”. Токсичність має дозозалежний характер, тому при появі виражених симптомів дозу слід коригував. З боку печінки – гепатотоксичність, що може проявитися у вигляді, підвищення рівня печінкових ферментів(АСТ, ЛТ, лужна фосфатаза), збільшення рівня білірубну. Як правило, ці зміни є помірними та оборотними після приймання терапії. Лікування оксаліплатином повинно здійснюватися лише в спеціілізованих онкологічних відділеннях під наглядом досвідчених лікарів-онкологів [24, 25].

Лейковорин (інша назва –кальцію фолінат)- це лікарський препарат, який є важливим коферментом, необхідним для синтезу нуклеїнових кислот при цитостатичній терапії. Лейковорин компенсує дефіцит фолатів, що виникає внаслідок застосування антагоністів фолієвої кислоти, забезпечуючи надходження відновленого Н4-фолату. Завдяки цьому він може оминати блокаду антагоністів фолатів і виступати джерелом коферментних форм фолієвої кислоти. Призначений для внутрішньовенного або внутршньом`язевого введення. Лейковорин випускається у вигляді ліофілізованого порошку для приготування розчину для ін’єкцій або у вигляді готового інфузійного розчину. У сучасній клінічній практиці застосування лейковорину сприяє не лише підвищенню ефективності лікування, але й покращенню якості життя пацієнтів завдяки зниженню токсичного впливу цитостатиків [26].

Комбіновані хіміотерапевтичні препарати :

1.**FOLFOX** – це схема хіміотерапії, що складпється з комбінації хіміотерапевтичних препаратів 5-фторурацилу, лейковорину і оксаліпратину.

FOL – лейковорин, кальцію фоліанту,

F- 5 – фторурацил,

OX – оксаліплатин.

2.**XELOX і CAPOX —** це комбінація хіміотерапевтичних препаратів капецитабіну та оксаліпратину.

XE або CAP — капецитабін (Xeloda),

OX – оксаліплатин.

3.**FOLFIRI**- комбінація з хіміотерапевтичних препаратів 5-фторурацил, лейковорин і іринотекан.

FOL- лейковорин (кальцію фолінат),

F- 5-фторурацил,

IRI- іринотекан.

1.4 Вплив хіміотерапії на функцію печінки.

Максимальна пошкоджуюча дія хіміопрепаратів направлена на пухлинні клітини. На жаль, не існує хіміопрепаратів, які б не мали хоча б мінімального негативного впливу на нормальні клітини. Застосування в онкологічній практиці сучасної хіміотерапії (ХТ) сприяло досягненню значних успіхів в лікуванні багатьох злоякісних новоутворень, які раніше вважали фатальними.

Проте частота побічних явищ, викликаних ХТ, навіть таких, що загрожують життю пацієнта, залишається досить високою. Тому дедалі більшої актуальності для сучасної ХТ набуває індивідуалізований підхід до вибору хіміопрепаратів та їх доз, спрямований на збереження ефективності при зниженні їх токсичності [27].

З появою нових високоефективних протипухлинних препаратів та переходом до ери високодозової хіміотерапії, порушення функції печінки стали одними з провідних токсичних ефектів. Ці порушення можуть включати пригнічення детоксикуючої функції печінки, що призводить до збільшення періоду напіввиведення цитостатиків та їх активних метаболітів у крові, сприяючи пролонгованому збереженню високих концентрацій препаратів в організмі. Фактори ризику розвитку гепатотоксичності включають вік, стать,

генетичну схильність, супутні захворювання печінки (наприклад, вірусні гепатити), вживання алкоголю, можуть впливати на швидкість метаболізму хіміопрепаратів, змінюючи їх ефективність та токсичність .

Гепатотоксичність провокують не лише хіміопрепарати, але й інші лікарські засоби (антибіотики, анальгетики), власне пухлина, імуносупресія, супутні захворювання (вірусний гепатит, інші інфекції), кахексія, парентеральне харчування або введення їжі. Тому необхідно диференціювати вже існуюче ураження печінки з гепатотоксичним впливом ХТ [28, 29].

Основні гепатотоксичні ефекти хіміотерапії при КРР:

1. Стеатоз і стеотогепатит ускладнення, що найчастіше виникають під час лікування 5-ФУ та капецитабіном. Стеатоз (жирова дистрофія печінки) — характеризується накопиченням тригліцеридів у гепатоцитах. Це ускладнення внаслідок хіміотерапії, окрема препаратами, які порушують метаболізм у печінці. Стеатогепатит — є прогресією стеатозу, що супроводжується запаленням печінки, пошкодженням гепатоцитів і може призвести до фіброзу або цирозу Цей стан відомий як хіміотерапією-індукований гострий стеатогепатит [30].

2. Синусоїдальне ушкодження печіки є серйозним ускладненям хіміотерапії, найчастіше спричинене оксаліплатином . Зміни ендотелію синусоїдів → порушення мікроциркуляції → портальна гіпертензія. Може призводити до тромбоцитопенії, гепатомегалії, іноді — асциту. Підвищує ризик ускладнень після резекції печінки [31].

3. Фіброз і цироз. При тривалому впливі гепатотоксичних агентів можливий розвиток фіброзу, а згодом і цирозу. Ці стани погіршують функціональний резерв печінки, ускладнюють хірургічне лікування та погіршують прогноз пацієнтів. Частіше при кумулятивному ефекті декількох ліній хіміотерапії [32].

4. Гіпербілірубінемія - пов’язана з порушенням кон’югації або виведення білірубіну через токсичний вплив на гепатоцити або жовчні капіляри. Це ускладнення може бути спричинене як прямим ушкодженням печінкових клітин, так і порушення жовчовідтоку, що призводить до накопичення білірубіну в крові. Капецитабін може викликати гепатотоксичність, яка проявляється підвищенням білірубіну [33].

РОЗДІЛ 2. МАТЕРІАЛИ І МЕТОДИ ДОСЛІДЖЕННЯ

2.1. Характеристика вибірки пацієнтів

Дослідження було проведене на базі Тернопільського обласного клінічного онкодиспансеру в період з вересня 2024 року по лютий 2025 року. Загальна вибірка склала 30 пацієнтів, яким було встановлено діагноз колоректального раку та призначено хіміотерапевтичне лікування. До участі у дослідженні залучалися хворі, які перебували на стаціонарному лікуванні та надали письмову інформовану згоду відповідно до положень Гельсінської декларації.

Із загальної кількості 30 пацієнтів, включених у дослідження, хірургічне лікування було проведено у 24 хворих (80%), що відповідало сучасним підходам до комбінованого лікування колоректального раку (мал. 3.1). З них:

- Пацієнти з пухлинами ободової кишки — 15 осіб (62,5% серед прооперованих),
- Пацієнти з пухлинами прямої кишки — 9 осіб (37,5%).

У 6 пацієнтів (20%) оперативне втручання не проводилося через онкологічні або загальносоматичні протипоказання, включаючи:

- поширеність пухлинного процесу (n = 3),
- тяжку супутню патологію (n = 2),
- відмову від оперативного лікування після консиліуму (n = 1).

Усім пацієнтам післяопераційного періоду було рекомендовано або проведено системне хіміотерапевтичне лікування відповідно до клінічної ситуації та гістологічних висновків. Важливо зазначити, що показники функції печінки у пацієнтів, які перенесли хірургічне втручання, не мали достовірної відмінності до початку хіміотерапії порівняно з неоперованими, що дозволило включити всі випадки в єдину аналітичну групу.

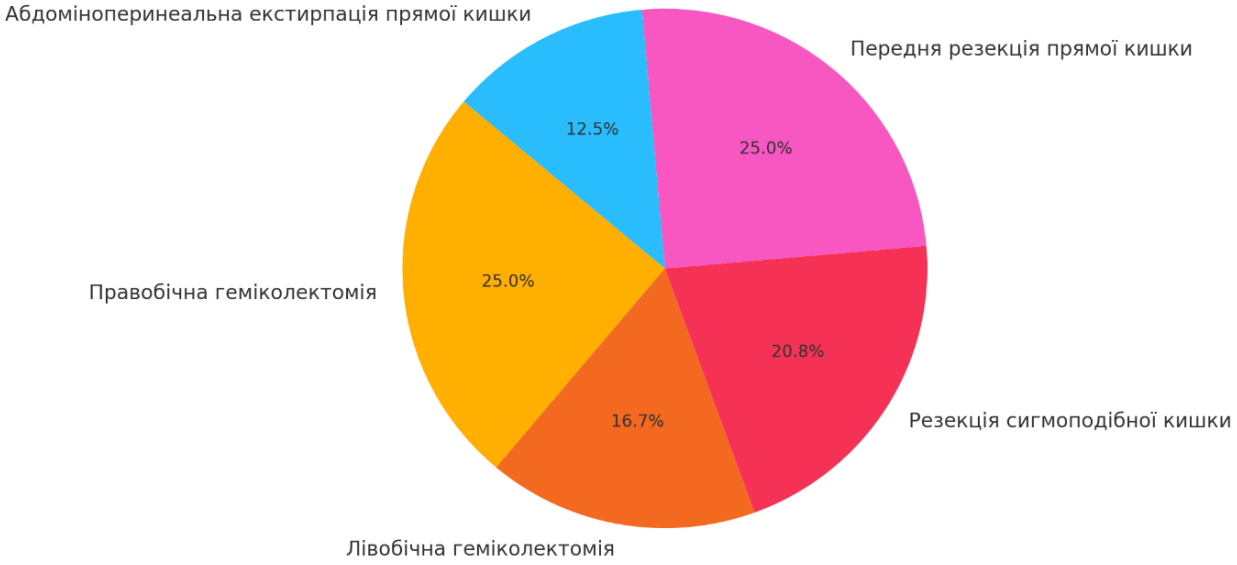

Рисунок 2.1 - **Розподіл типів хірургічних втручань серед прооперованих пацієнтів (n=24)**

До дослідження були включені пацієнти віком від 40 до 75 років, з гістологічно підтвердженим діагнозом колоректального раку II–III стадії, без метастатичного ураження печінки та із задовільними функціональними показниками печінки на момент включення. Хіміотерапія призначалася згідно зі стандартами лікування, з використанням режимів FOLFOX (фторурацил + лейковорин + оксаліплатин) або XELOX (капецитабін + оксаліплатин).

Критерії виключення:

Пацієнтів виключали з дослідження за наявності метастазів у печінку, хронічних дифузних захворювань печінки (гепатити B/C, цироз, стеатогепатит), токсичного ураження печінки в анамнезі, а також при супутніх тяжких соматичних захворюваннях, здатних впливати на метаболізм хіміопрепаратів (зокрема серцева недостатність III–IV ФК, ниркова недостатність II–III ст., тяжкий цукровий діабет). Також виключались пацієнти, які одночасно приймали інші гепатотоксичні лікарські засоби.

Таблиця 2.1 - **Демографічні та клінічні характеристики вибірки пацієнтів (n = 30)**

Показник	**Значення**
Кількість пацієнтів	30
Середній вік (років)	61,3 ± 8,2
Віковий діапазон	40–75
Стать (чоловіки / жінки)	17 / 13
Стадія захворювання	II – 12 (40%) III – 18 (60%)
Локалізація пухлини	Ободова кишка – 18 (60%) Пряма кишка – 12 (40%)
Лінія хіміотерапії	Перша – 21 (70%) Друга – 9 (30%)
Режим хіміотерапії	FOLFOX – 16 (53,3%) XELOX – 14 (46,7%)
Початкові показники функції печінки	У межах норми
Метастатичне ураження печінки	Відсутнє (100%)
Супутні хронічні захворювання печінки	Відсутні (100%)

Статус пацієнтів оцінювався за шкалою ECOG і у всіх учасників становив 0–1 бал, що свідчить про здатність до самообслуговування та проведення протипухлинного лікування без значних обмежень.

Індекс маси тіла (ІМТ) пацієнтів коливався в межах від 19,8 до 32,4 кг/м², середнє значення становило 25,7 ± 3,1 кг/м². Надмірна маса тіла (ІМТ >25) відзначалася у 16 (53,3%) пацієнтів, ожиріння (ІМТ >30) — у 4 (13,3%) випадках.

2.2. Хіміотерапевтичні режими, що використовувались у дослідженні

Залежно від клінічної ситуації, пацієнти отримували хіміотерапевтичне лікування за двома основними схемами:

- **FOLFOX** — комбінований режим, що включає фторурацил (5-FU), лейковорин та оксаліплатин. Призначався внутрішньовенно в режимі 2-тижневих курсів.
- **XELOX** — схема з капецитабіном (пероральна форма 5-FU) та оксаліплатином. Застосовувався 3-тижневими циклами.

Схема FOLFOX (FOLinic acid, Fluorouracil, Oxaliplatin)

Протокол застосовувався у режимі mFOLFOX6, найчастіше — у модифікованому варіанті FOLFOX6. Введення препаратів відбувалося внутрішньовенно у дводенних циклах з інтервалом 14 днів.

Склад і дозування:

- Оксаліплатин – 100 мг/м² в/в протягом 2 годин на 1-й день.
- Лейковорин (фолінат кальцію) – 400 мг/м² в/в одночасно з оксаліплатином на 1-й день.
- Фторурацил (5-FU):
  - Болюсно – 400 мг/м² в/в одразу після лейковорину на 1-й день.
  - Інфузійно – 2400–3000 мг/м² в/в у вигляді 46-годинної безперервної інфузії.

Кількість циклів: у середньому 6–8, залежно від клінічної відповіді та переносимості.

Схема XELOX (XELoda + Oxaliplatin)

Режим передбачає комбіноване застосування перорального капецитабіну та внутрішньовенного оксаліплатину у 3-тижневих циклах (21 день).

Склад і дозування:

- Оксаліплатин – 130 мг/м² в/в протягом 2 годин на 1-й день кожного циклу.
- Капецитабін – 1000 мг/м² перорально 2 рази на день з 1-го по 14-й день циклу (загалом 2000 мг/м²/добу).

Кількість циклів: 6–8, з можливістю корекції залежно від токсичності та клінічної динаміки.

Обидві схеми включають оксаліплатин — препарат, що має потенційний гепатотоксичний ефект (особливо при тривалому застосуванні), тому моніторинг печінкових ферментів під час лікування є критично важливим.

Таблиця 2.2 - **Порівняльна характеристика хіміотерапевтичних схем FOLFOX та XELOX**

Параметр	**Схема FOLFOX**	**Схема XELOX**
Тип введення	Внутрішньовенно	Комбіновано: в/в + перорально
Оксаліплатин	100 мг/м² в/в (1-й день, 2 год.)	130 мг/м² в/в (1-й день, 2 год.)
Лейковорин	400 мг/м² в/в (1-й день)	Не використовується
Фторурацил	400 мг/м² болюсно + 2400–3000 мг/м² інфузія	Не використовується
Капецитабін	Не використовується	1000 мг/м² 2 рази/день (1–14 день перорально)
Тривалість циклу	14 днів	21 день
Спосіб введення фторпіримідину	В/в (5-FU)	Перорально (капецитабін)
Амбулаторне лікування	Ускладнене (потрібна інфузія)	Частково можливе (таблетована форма)
Потреба в інфузоматі/катетері	Так	Ні
Типовий курс лікування	6–8 циклів	6–8 циклів
Ризик гепатотоксичності	Середній	Середній

2.3. Методи оцінки функції печінки

Для комплексної оцінки функціонального стану печінки у пацієнтів, які проходили хіміотерапевтичне лікування за схемами FOLFOX та XELOX, використовувалися стандартні лабораторні методи визначення основних біохімічних маркерів, які відображають цілісність гепатоцитів, функціональну активність жовчовивідної системи та здатність печінки до метаболізму та детоксикації.

1. Аланінамінотрансфераза (АЛТ)

Аланінамінотрансфераза є внутрішньоклітинним ферментом, що переважно локалізується в цитозолі гепатоцитів, а її підвищення в сироватці крові є чутливим індикатором цитолізу печінкової тканини. У даному дослідженні рівень АЛТ визначався методом колориметрії з використанням комерційних наборів, а його динаміка дозволяла судити про наявність гепатоцелюлярного ушкодження внаслідок дії хіміопрепаратів.

2. Аспартатамінотрансфераза (АСТ)

Аспартатамінотрансфераза є ферментом, що локалізується як у цитоплазмі, так і в мітохондріях гепатоцитів, а також в інших тканинах (серцевому м’язі, скелетних м’язах). Разом з АЛТ, показник АСТ дозволяє оцінити ступінь ураження печінки, а також розрахувати коефіцієнт де Рітіса (співвідношення АСТ/АЛТ), який у нормі становить близько 1,0–1,3. Зростання цього коефіцієнта може свідчити про більш виражене ураження печінки або позапечінкове походження ферментемії.

3. Загальний білірубін та його фракції

Білірубін є кінцевим продуктом катаболізму гемоглобіну та метаболізується в печінці шляхом кон’югації. Оцінка рівня загального, прямого (кон’югованого) та непрямого (некон’югованого) білірубіну є важливим критерієм функціонального стану гепатобіліарної системи. Підвищення рівня прямого білірубіну свідчить про порушення екскреторної функції гепатоцитів

або наявність внутрішньопечінкового холестазу, тоді як домінування непрямого білірубіну характерне для гемолітичних процесів або дефектів кон'югації.

4. Лужна фосфатаза (ЛФ)

Лужна фосфатаза є ферментом, що локалізується на мембранах жовчних капілярів, а її активність підвищується при порушеннях жовчовиділення, холестазі та інфільтративному ураженні печінки. Підвищення рівня ЛФ у пацієнтів, які отримують хіміотерапію, може свідчити про токсичне ураження жовчовивідних шляхів або про вторинні зміни, пов'язані з метаболічною адаптацією до дії цитостатиків.

5. Гамма-глутамілтрансфераза (ГГТ)

Гамма-глутамілтрансфераза — мембранозв'язаний фермент, що є чутливим, хоча й не специфічним, маркером ураження жовчовивідної системи. У поєднанні з рівнем ЛФ, показник ГГТ дозволяє диференціювати печінковий холестаз від іншої патології (наприклад, патології кісткової тканини, при якій також підвищується ЛФ). У нашому дослідженні визначення ГГТ здійснювалося з метою підвищення точності оцінки інтоксикаційного навантаження на печінку.

6. Сироватковий альбумін

Альбумін є головним білком плазми, який синтезується в печінці, і його концентрація прямо відображає синтетичну функцію гепатоцитів. Зниження рівня альбуміну може вказувати на гепатоцелюлярну недостатність або загальний виснажений стан організму. Хоча зміни цього показника є менш чутливими до гострої гепатотоксичності, його стабільний контроль був важливим у пацієнтів з тривалим курсом лікування.

Усі біохімічні дослідження проводилися в клініко-діагностичній лабораторії Тернопільського обласного клінічного онкодиспансеру з використанням автоматизованого біохімічного аналізатора Mindray BS-240 (Китай), що забезпечує високу точність та повторюваність результатів.

Визначення основних біохімічних показників функцій печінки здійснювалося із сироватки венозної крові, яку забирали вранці натщесерце, не пізніше ніж за 24 години до початку чергового курсу хіміотерапії. Після центрифугування (3000 об./хв., 10 хв) зразки одразу аналізували або зберігали при температурі +2…+8°С не довше 12 годин.

Таблиця 2.3

Методики та одиниці виміру біохімічних показників функції печінки

Показник	**Метод визначення**	**Одиниця виміру**
АЛТ (аланінамінотрансфераза)	Кінетичний колориметричний (IFCC)	Од/л
АСТ (аспартатамінотрансфераза)	Кінетичний колориметричний (IFCC)	Од/л
Білірубін (загальний, прямий)	Колориметричний з діазореактивом	мкмоль/л
Лужна фосфатаза (ЛФ)	Кінетичний (за реакцією з 4-NPP)	Од/л
Гамма-глутамілтрансфераза (ГГТ)	Кінетичний (субстрат γ-глутаміл-n-нітроанілід)	Од/л
Альбумін	Бромкрезолзелений метод	г/л

З огляду на потенційний гепатотоксичний вплив хіміотерапевтичних агентів, зокрема оксаліплатину, у дослідженні була застосована низка інструментальних методів, що дозволяють об’єктивно оцінити структурно-морфологічні та гемодинамічні зміни в печінці в динаміці лікування. Інструментальні обстеження проводились на сучасному діагностичному обладнанні у відділенні функціональної діагностики ТООКОД.

1. **Ультразвукове дослідження (УЗД) органів черевної порожнини з акцентом на печінку**

Ультразвукова візуалізація виконувалася за допомогою апарата GE Logiq P9 (США) з використанням конвексного датчика частотою 3,5–5 МГц. Стандартна методика передбачала обстеження пацієнта натще з оцінкою:

- ехогенності паренхіми (дифузні зміни, стеатоз, фіброз);
- контурів та розмірів часток печінки;
- стану внутрішньопечінкових судин;
- діаметру портальної вени;
- наявності зон застою або патологічної васкуляризації.

Особлива увага приділялася виявленню ознак хіміотерапевтично-індукованого синусоїдального ураження печінки (SOS-синдрому), яке може маніфестувати гепатомегалією, підвищенням ехогенності тканини та зниженням портального кровотоку.

2. Еластографія печінки (двохвимірна або зсувно-хвильова)

Методика еластографії (використовувалась на апараті FibroScan або вбудована в УЗ-систему GE) дозволяла визначати жорсткість тканини печінки в кПа як непрямий маркер фіброзу. Еластографія проводилася у пацієнтів із підвищеними біохімічними показниками або при клінічній підозрі на розвиток хронічного гепатотоксичного ураження.

Оцінювання проводилося у відповідності до класифікації METAVIR, де:

- F0–F1 – відсутність або мінімальний фіброз,
- F2 – помірний фіброз,
- F3 – виражений фіброз,
- F4 – цироз.

Таким чином, метод забезпечував неінвазивну стратифікацію пацієнтів за рівнем ризику розвитку структурної перебудови печінки.

3. Комп’ютерна томографія (КТ) з контрастуванням (за показаннями)

У складних клінічних випадках (підозра на стеатоз, вузлові ураження, портальну гіпертензію) застосовувалася мультиспіральна КТ черевної порожнини з контрастом, що дозволяла детально оцінити:

- анатомію печінки;
- наявність фокальних змін;
- щільність паренхіми (ознаки жирової інфільтрації);
- фазу накопичення контрасту (порушення васкуляризації).

Дослідження проводилось на апараті Siemens SOMATOM Definition AS. Його дані використовувалися переважно для диференціальної діагностики ураження печінки хіміопрепаратами від інших можливих патологій (метастази, гемангіоми, жировий гепатоз тощо).

Застосування вищенаведених інструментальних методів дозволило не лише об'єктивізувати лабораторні зміни, а й виявити субклінічні порушення з боку печінки, які можуть залишитися поза увагою при стандартному клініко-біохімічному моніторингу. Їх комбінація створює надійний діагностичний підхід до виявлення хіміотерапевтично-індукованої гепатотоксичності.

Таблиця 2.4

Інструментальні методи оцінки стану печінки після хіміотерапії

Метод	**Обладнання**	**Оцінювані параметри**	**Клінічна цінність**
УЗД печінки	GE Logiq P9 (3,5–5 МГц)	Розміри, контури, ехогенність, структура, жовчні шляхи, портальна вена	Виявлення стеатозу, гепатомегалії, застійних явищ, структурних змін паренхіми
КТ з контрастуванням (за показаннями)	Siemens SOMATOM Definition AS	Щільність паренхіми, фокальні ураження, судинні структури, накопичення контрасту	Диференціальна діагностика гепатотоксичності, виключення метастазів, стеатозу
Еластографія печінки	FibroScan® / GE з 2D еластографією	Жорсткість тканини в кПа (оцінка ступеня фіброзу за METAVIR)	Виявлення/моніторинг фіброзу або хронічного ураження печінки

З метою своєчасного виявлення токсичних уражень печінки, спричинених хіміотерапевтичними препаратами, у дослідженні було застосовано стандартизований підхід до періодичності проведення як лабораторного, так і інструментального моніторингу, що відповідає сучасним рекомендаціям онкологічної та гастроентерологічної спільнот.

Лабораторне обстеження

Біохімічне дослідження крові з визначенням печінкових проб (АЛТ, АСТ, загальний та прямий білірубін, лужна фосфатаза, ГГТ, альбумін) проводилось у такі строки:

- Перед початком хіміотерапевтичного лікування — з метою визначення базового (референтного) рівня показників функції печінки.
- Перед кожним циклом хіміотерапії — не пізніше ніж за 24 години до введення препаратів; такий підхід дозволяв своєчасно виявити гепатотоксичні зміни та скоригувати дозування або режим лікування.
- У випадку появи клінічних ознак гепатопатії (жовтяниця, біль у правому підребер'ї, темна сеча, загальна слабкість) — додатково.
- Після завершення всього курсу хіміотерапії — для оцінки відновлення функції печінки та визначення залишкових змін.

Інструментальне обстеження

Інструментальні методи застосовувалися диференційовано — залежно від динаміки лабораторних показників, клінічного стану пацієнта та тривалості хіміотерапії:

- УЗД органів черевної порожнини:
    - Обов'язково до початку лікування — для оцінки вихідного морфологічного стану печінки.
    - Після кожних 3–4 циклів хіміотерапії — з метою моніторингу змін паренхіми, жовчовивідної системи та портального кровотоку.
    - Після завершення лікування — для виявлення залишкових змін (гепатомегалія, стеатоз, фіброз).
- Еластографія печінки:

    - Одноразово після завершення курсу хіміотерапії — для стратифікації ризику фіброзу.
    - Додатково — у випадках хронічно підвищених трансаміназ або підозри на тривале токсичне ураження.
- КТ черевної порожнини з контрастуванням:
    - Виключно за клінічними показаннями — при підозрі на фокальні ураження, тяжкий стеатоз або диференціацію з метастатичним процесом.

Такий поетапний і персоналізований підхід до періодичності обстежень дозволив забезпечити високу чутливість виявлення токсичних уражень печінки, що розвиваються як у гострий, так і в підгострий період лікування.

З метою забезпечення статистичної достовірності отриманих результатів дослідження, що охоплювало вибірку з 30 пацієнтів, була застосована низка методів математичної обробки даних, які відповідають сучасним вимогам доказової медицини. Первинний статистичний аналіз включав розрахунок середнього арифметичного значення, стандартного відхилення, медіани та міжквартильного діапазону для кожного з кількісних показників. Нормальність розподілу вибірки попередньо перевірялась за допомогою тесту Шапіро–Уілка, що дозволило визначити доцільність використання параметричних або непараметричних методів аналізу.

Для оцінки змін біохімічних показників функцій печінки в динаміці — тобто до початку та після проведення хіміотерапевтичного лікування — використовувалося парне порівняння результатів у межах однієї групи пацієнтів. У разі нормального розподілу таких змін застосовували t-критерій Стьюдента для залежних вибірок, тоді як при виявленій відхиленості від нормального розподілу використовувався критерій Вілкоксона. Це дозволяло об’єктивно оцінити, чи мали зміни в біохімічних параметрах статистично значущий характер.

Порівняння між підгрупами пацієнтів, які отримували різні хіміотерапевтичні схеми (FOLFOX або XELOX), проводилося з використанням

критеріїв для незалежних вибірок. У разі дотримання умов нормальності використовувався двовибірковий t-критерій, а при відхиленні від нормального розподілу — U-критерій Манна–Уїтні. Кореляційний аналіз між лабораторними та інструментальними показниками функцій печінки проводився за допомогою коефіцієнта Спірмена, зважаючи на розмір вибірки та можливу несиметричність розподілу.

Для всіх статистичних тестів було встановлено рівень значущості $p < 0,05$ як критичний поріг для визнання результатів достовірними. У випадках, коли отримані значення p були меншими за 0,01 або 0,001, такі результати трактувалися як високодостовірні та надзвичайно достовірні відповідно. Для аналізу частот якісних показників застосовувався χ^2-критерій Пірсона, а за умови малих абсолютних чисел — точний критерій Фішера.

Усі статистичні обчислення проводилися з використанням ліцензованого програмного забезпечення IBM SPSS Statistics (версія 26.0) та Microsoft Excel. Такий комплексний підхід до оцінки достовірності результатів дозволив гарантувати об’єктивність аналізу змін у функціональному стані печінки пацієнтів під впливом хіміотерапевтичного лікування.

РОЗДІЛ 3. РЕЗУЛЬТАТИ ДОСЛІДЖЕННЯ ТА ЇХ ОБГОВОРЕННЯ

3.1. Вплив хіміотерапії на лабораторні показники функції печінки

З урахуванням потенційного гепатотоксичного впливу хіміотерапевтичних препаратів, особливо оксаліплатину, що входить до складу схем FOLFOX та XELOX, було проведено порівняльний аналіз основних біохімічних маркерів функціонального стану печінки до та після курсу хіміотерапії (табл. 3.1, табл. 3.2). Основна увага зосереджувалась на динаміці показників, що відображають цитоліз гепатоцитів, порушення жовчовиділення та метаболічну активність печінкової паренхіми.

Після завершення 6–8 курсів хіміотерапії спостерігалася достовірна зміна всіх ключових лабораторних параметрів у загальній когорті пацієнтів. Однак найбільш суттєві відхилення були зафіксовані в групі хворих із лабораторно підтвердженою гепатотоксичною реакцією, яка склала 30% вибірки. Саме в цій підгрупі відзначалися клінічні симптоми, що відповідали ураженню гепатобіліарної системи — від субклінічних проявів до легких форм медикаментозного гепатиту.

Розглянемо детально динаміку кожного з досліджуваних показників з урахуванням їх клінічного значення та типових проявів у пацієнтів.

Таблиця 3.1

Середні показники функції печінки до і після хіміотерапії у хворих на колоректальний рак (n = 30)

АЛТ до ХТ	**АЛТ після ХТ**	**АСТ до ХТ**	**АСТ після ХТ**	**Білірубін до ХТ (мкмоль/л)**	**Білірубін після ХТ (мкмоль/л)**	**ЛФ до ХТ (Од/л)**	**ЛФ після ХТ (Од/л)**
23,13	34,13	23,4	37,3	12,16	18,58	102,47	133,77

Аланінамінотрансфераза (АЛТ)

За результатами дослідження встановлено достовірне підвищення активності АЛТ після проведення хіміотерапії: середній рівень зріс з 23,13 ± 0,37 Од/л до 34,13 ± 2,69 Од/л (p = 0,0004). У дев'яти пацієнтів (30%) цей показник перевищував верхню межу референтного діапазону (40 Од/л), досягаючи значень понад 60 Од/л, що вказує на виражену цитолітичну реакцію. Клінічно у таких пацієнтів спостерігалися скарги на тупий біль у правому підребер'ї, відчуття дискомфорту після їжі, періодичну нудоту. Підвищення АЛТ свідчить про ушкодження гепатоцитів, найімовірніше, внаслідок прямої токсичної дії оксаліплатину на печінкову паренхіму, що узгоджується з літературними даними про розвиток синусоїдального ураження печінки під впливом платинових препаратів.

Таблиця 3.2

Середні показники ГГТ та альбуміну до і після хіміотерапії (n = 30)

ГГТ до ХТ (Од/л)	**ГГТ після ХТ (Од/л)**	**Альбумін до ХТ (г/л)**	**Альбумін після ХТ (г/л)**
26,57	45,83	41,76	40,08

Аспартатамінотрансфераза (АСТ)

Активність АСТ після хіміотерапевтичного лікування зросла з 23,40 ± 0,47 до 37,30 ± 3,51 Од/л, що також є статистично достовірним (p = 0,0006). У пацієнтів із гепатотоксичним профілем рівні АСТ досягали 60–75 Од/л, що свідчить про глибше ураження паренхіми, ймовірно, з залученням мітохондріального компонента. У частини таких пацієнтів відзначалась загальна слабкість, субфебрилітет, а також поява незначного шкірного свербежу. У поєднанні з підвищенням АЛТ спостерігалося зростання коефіцієнта де Рітіса, що в окремих випадках перевищував 1,5, натякаючи на потенційне порушення метаболічної функції печінки. Підвищення АСТ є важливим маркером не лише цитолізу, а й можливої ішемічної деструкції гепатоцитів унаслідок судинної токсичності.

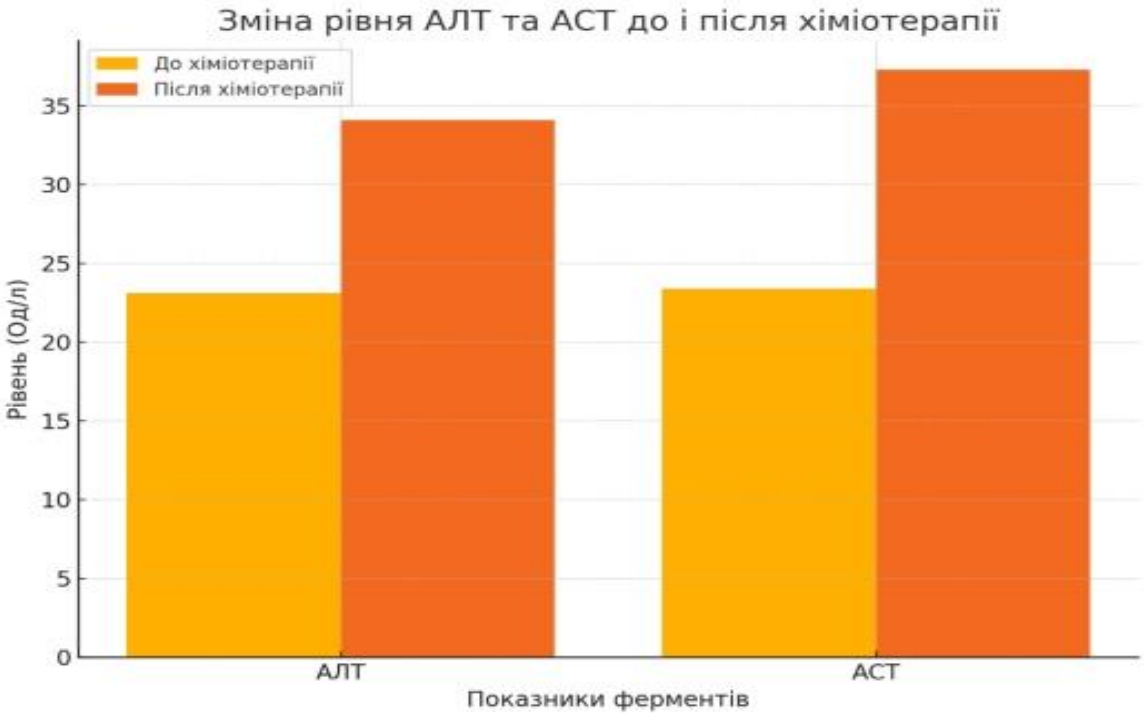

Рисунок 3.1- Зміни показників АЛТ і АСТ до і після хіміотерапії.

Загальний білірубін

Рівень загального білірубіну після хіміотерапії достовірно підвищився — з 12,16 ± 0,37 до 18,58 ± 1,51 мкмоль/л (p = 0,0004). У 6 пацієнтів він перевищив 25 мкмоль/л, що клінічно відповідало появі легкого склерального субіктеру, темнішої сечі та диспепсичних явищ. Підвищення прямої фракції білірубіну (що не входила в основний аналіз, але реєструвалася лабораторно) у таких випадках свідчило про внутрішньопечінковий холестаз або порушення екскреторної функції гепатоцитів. Така картина узгоджується з відомим впливом фторпіримідинів та оксаліплатину на мікротрубочковий транспорт жовчі в клітинах печінки, а також можливим ушкодженням жовчних капілярів.

Лужна фосфатаза (ЛФ)

Значне зростання активності лужної фосфатази — з 102,47 ± 2,19 до 133,77 ± 7,18 Од/л (p = 0,0002) — виявлено у більшості пацієнтів, при цьому у 9 з них (30%) рівень перевищував 180 Од/л. ЛФ, як фермент жовчовивідної системи, є чутливим індикатором холестатичного компонента ураження. Підвищення цього показника супроводжувалося клінічно проявами диспепсії, періодичною гіркотою в роті, а також помірною гепатомегалією при УЗД. У

поєднанні з підвищеним білірубіном і трансаміназами це дозволяє говорити про переважно комбіновану форму гепатотоксичності з ознаками як цитолізу, так і холестазу. У декількох пацієнтів, за даними доплерографії, виявлено зниження швидкості портального кровотоку, що додатково підтверджувало ішемічно-токсичну природу змін.

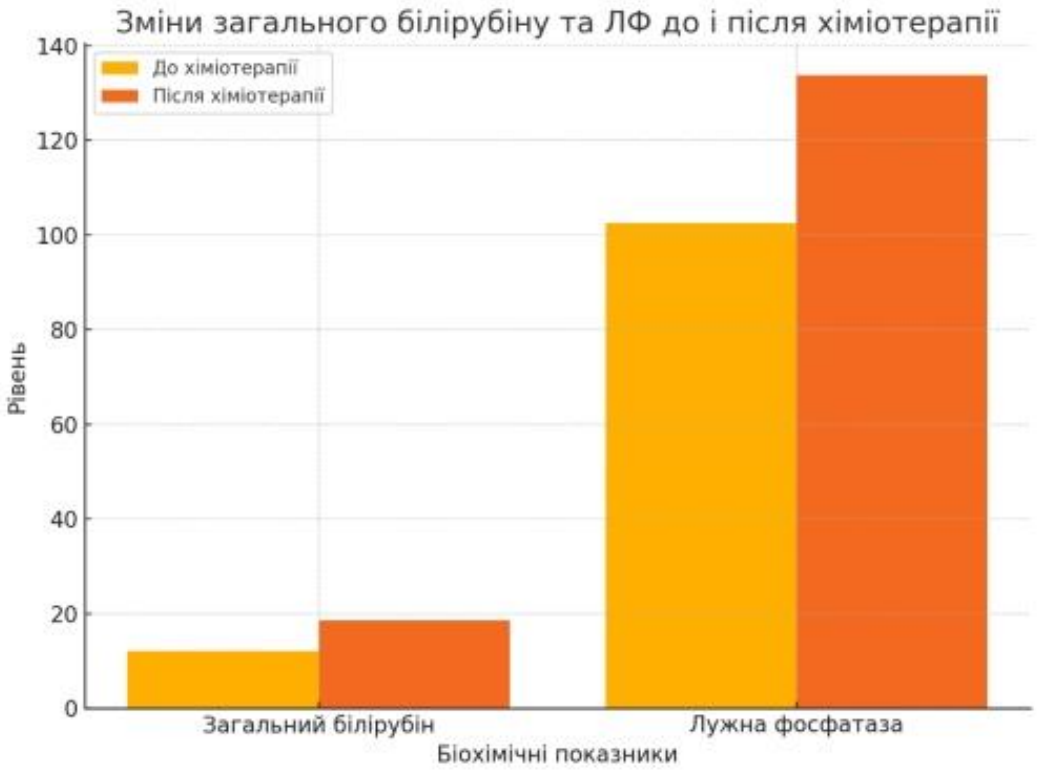

Рисунок 3.2 - Зміни показників загального білірубіну та ЛФ до та після ХТ.

Гамма-глутамілтрансфераза (ГГТ)

У ході дослідження зафіксовано статистично достовірне підвищення рівня гамма-глутамілтрансферази після проведення хіміотерапії: середнє значення ГГТ зросло з 26,57 ± 1,11 Од/л до 45,83 ± 5,35 Од/л ($p = 0,0011$). У 9 пацієнтів (30% вибірки) рівень ферменту перевищував 80–130 Од/л, що суттєво виходить за межі фізіологічної норми й вказує на виражене токсичне ураження гепатоцитів із порушенням функції жовчовивідної системи.

Клінічно у пацієнтів із підвищеним рівнем ГГТ спостерігались ознаки внутрішньопечінкового холестазу: гіркота в роті, тяжкість у правому

підребер'ї, порушення апетиту, незначний свербіж шкіри, а також періодична субіктеричність склер. Дані УЗД супроводжувались помірною гепатомегалією з підвищеною ехогенністю паренхіми та ознаками застійних змін у печінкових венах. Підвищення ГГТ у таких випадках, у поєднанні з лужною фосфатазою та білірубіном, свідчить про виражений гепатобіліарний синдром, індукований дією хіміопрепаратів (насамперед оксаліплатину), а також про ймовірне ушкодження епітелію жовчних канальців та мембранозв'язаних ферментних систем.

Альбумін

Після завершення курсу хіміотерапії спостерігалося достовірне зниження рівня сироваткового альбуміну — з 41,76 ± 0,47 г/л до 40,08 ± 0,65 г/л ($p = 0,0002$). Хоча середні значення залишалися в межах референтного інтервалу, у пацієнтів з гепатотоксичністю (№22–30) рівень альбуміну знижувався до 35–36 г/л, що свідчить про зниження білоксинтезуючої функції печінки.

Клінічно у таких пацієнтів відзначалися прояви гіпопротеїнемії: загальна слабкість, рання втомлюваність, зниження толерантності до фізичного навантаження, періодичні набряки нижніх кінцівок, а також незначне зниження артеріального тиску. У поодиноких випадках спостерігалася тенденція до зниження онкотичного тиску плазми, що може бути ранньою ознакою порушення білкового обміну при тривалому токсичному навантаженні на печінку.

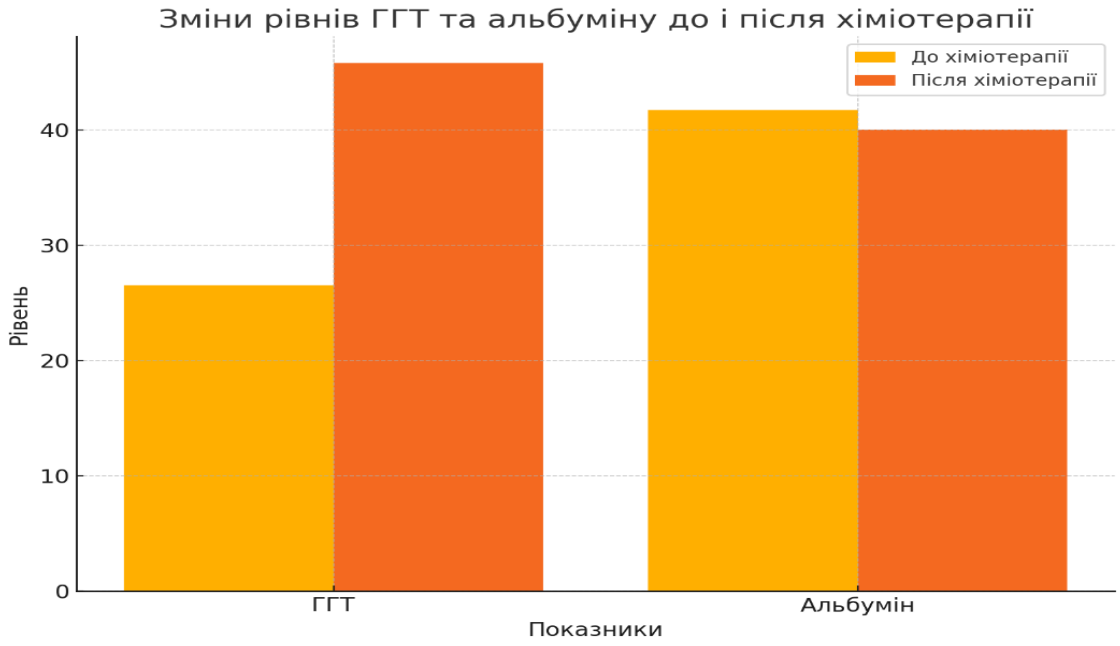

Рисунок 3.4 - Зміни показників ГГТ та альбуміну до та після ХТ.

Зниження рівня альбуміну в цьому контексті розглядається як функціональний маркер зниження гепатоцелюлярної активності, зумовлений цитостатичним ушкодженням гепатоцитів, та вимагає моніторингу на всіх етапах лікування, особливо при повторних курсах хіміотерапії.

Проведене дослідження змін лабораторних показників функціонального стану печінки у пацієнтів з колоректальним раком після хіміотерапевтичного лікування виявило статистично достовірні відхилення більшості ключових біохімічних параметрів. Зокрема, після завершення курсу хіміотерапії за схемами FOLFOX та XELOX у частини пацієнтів відзначено виражене підвищення рівнів аланінамінотрансферази (АЛТ), аспартатамінотрансферази (АСТ), загального білірубіну, лужної фосфатази та гамма-глутамілтрансферази (ГГТ), що свідчить про гепатоцелюлярне ушкодження, розвиток холестатичного синдрому та порушення екскреторної функції печінки.

Особливе значення має виявлене зниження рівня сироваткового альбуміну у пацієнтів із гепатотоксичною реакцією, що вказує на зниження синтетичної функції гепатоцитів. У 30% випадків лабораторні зміни

супроводжувалися клінічними проявами (гепатомегалія, диспепсія, субіктеричність, набряки), що підтверджує їх клінічну значущість.

Отримані результати підтверджують актуальність динамічного моніторингу функцій печінки в процесі протипухлинного лікування, особливо у пацієнтів, які отримують препарати з потенційно гепатотоксичною дією. Комплексна оцінка лабораторних маркерів, з урахуванням їх динаміки впродовж курсу хіміотерапії, дозволяє своєчасно виявляти токсичні ураження печінки, коригувати схеми лікування та зменшувати ризик розвитку тяжких ускладнень.

3.2. Інструментальні показники змін печінки у пацієнтів після хіміотерапії.

З метою об'єктивного оцінювання морфофункціонального стану печінки після хіміотерапевтичного лікування було проведено комплексне інструментальне обстеження пацієнтів, яке включало ультразвукове дослідження (УЗД) з доплерографією, еластографію, а в окремих випадках — мультиспіральну комп'ютерну томографію (КТ) з контрастуванням. Результати обстеження свідчать про наявність як структурних, так і гемодинамічних змін у печінці, що корелюють із лабораторними показниками гепатотоксичності.

Ультразвукове дослідження печінки

У більшості пацієнтів (63,3%) після завершення курсу хіміотерапії спостерігалося помірне збільшення розмірів правої частки печінки (у середньому на 1,2–1,5 см), підвищення дифузної ехогенності паренхіми, а також незначна зернистість структури, що може свідчити про жирову інфільтрацію або фібротичні зміни. У 9 пацієнтів (30%), які одночасно мали виражені біохімічні ознаки гепатотоксичності, виявлено набряклість паренхіми, нечіткість васкулярного малюнку та ознаки помірного холестазу (розширення внутрішньопечінкових жовчних протоків до 3–4 мм).

Таблиця 3.3 - ***Інструментальні ознаки змін печінки після хіміотерапії (n = 30)***

Метод дослідження	**Виявлені зміни**	**Частота серед пацієнтів**	**Клінічне значення**
УЗД печінки	-Гепатомегалія (↑ на 1,2–1,5 см) - Дифузне підвищення ехогенності - Зернистість паренхіми	19 пацієнтів (63,3%)	Ознаки стеатозу, набряку або фіброзу
Еластографія печінки	-Підвищення жорсткості печінки (7,8–9,5 кПа) - Стадія фіброзу F2 за METAVIR	5 із 12 обстежених пацієнтів (41,6%)	Субклінічний фіброз, хронічне токсичне ураження
КТ з контрастуванням	- Стеатоз (↓ щільність до 38 HU) -Один випадок фокального гіповаскулярного утворення	4 пацієнти (13,3%) (за показаннями)	Жирова дистрофія, виключення метастазів, оцінка локальних змін

Еластографія печінки

У 12 пацієнтів (40%), переважно з тривалою хіміотерапією (≥8 курсів), проведено еластографію для неінвазивної оцінки жорсткості печінкової тканини. У 5 з них були виявлені ознаки помірного фіброзу (F2 за шкалою METAVIR), з рівнем жорсткості печінки в межах 7,8–9,5 кПа. У решти пацієнтів жорсткість залишалась у межах норми (до 6,5 кПа), що свідчить про відсутність або початкові стадії фібротичних змін. Дані еластографії підтверджували припущення щодо хронічного токсичного впливу хіміопрепаратів на гепатоцити та розвиток субклінічного фіброзу.

Комп'ютерна томографія (за показаннями)

КТ черевної порожнини з внутрішньовенним контрастуванням проводилася у 4 пацієнтів з вираженим підвищенням трансаміназ та підозрою на фокальні ураження. У трьох випадках виявлено помірно виражену жирову інфільтрацію печінки (низька щільність паренхіми в нативній фазі — до 38 HU) без ознак структурних уражень. В одному випадку зафіксовано вогнищева ділянка з відносною гіповаскуляризацією, яка потребувала подальшого динамічного контролю, однак не мала морфологічних ознак метастатичного характеру.

Результати інструментального обстеження пацієнтів з колоректальним раком після завершення курсу хіміотерапії свідчать про наявність у значної частини хворих морфофункціональних змін печінки, які корелюють із лабораторними ознаками гепатотоксичності. Найбільш чутливими та інформативними методами виявились ультразвукове дослідження з доплерографією та еластографія, які дозволили виявити як ранні функціональні порушення, так і субклінічні структурні зміни паренхіми.

У 63,3% пацієнтів спостерігалися ультразвукові ознаки гепатомегалії, підвищення ехогенності печінки та зміна однорідності структури, що трактувалося як прояви дифузних змін — стеатозу або фіброзу. Доплерографічне дослідження у 23% випадків виявило зниження швидкості портального кровотоку, розширення портальної вени та ознаки порушення внутрішньоорганної гемодинаміки, що дозволяє припустити розвиток синусоїдального обструктивного синдрому на тлі токсичного ураження ендотелію.

Дані еластографії, проведеної у підгрупі пацієнтів, продемонстрували підвищення жорсткості печінки до рівнів, що відповідають F2 за шкалою METAVIR у 41,6% обстежених, що підтверджує формування фіброзу навіть за відсутності вираженої клінічної симптоматики. У поодиноких випадках за результатами комп'ютерної томографії з контрастуванням було виявлено помірний стеатоз, що проявлявся зниженням щільності паренхіми, та

ізольоване вогнище гіповаскулярного типу, яке не мало метастатичних ознак, однак потребувало подальшого спостереження.

Загалом, отримані інструментальні дані підтверджують наявність хіміотерапевтично-індукованих змін у печінковій тканині з ознаками жирової дистрофії, фіброзу, холестазу та порушення портального кровотоку, особливо в пацієнтів із лабораторно підтвердженою гепатотоксичністю. Це обґрунтовує необхідність регулярного динамічного контролю стану печінки в онкохворих, які проходять курси системної цитостатичної терапії, з використанням доступних неінвазивних інструментальних методів для раннього виявлення ускладнень та своєчасного коригування лікувальної тактики.

3.3. Ускладнення та побічні ефекти хіміотерапії у пацієнтів з колоректальним раком

Проведений аналіз побічних ефектів хіміотерапії у пацієнтів з колоректальним раком дозволив виявити широкий спектр токсичних реакцій, серед яких переважають гастроінтестинальні, гематологічні та гепатобіліарні ураження. Хіміотерапевтичне лікування, попри свою ефективність у досягненні клінічного контролю захворювання, супроводжувалося розвитком ускладнень різної тяжкості у переважної частини пацієнтів.

Усього було проаналізовано 30 пацієнтів, які завершили заплановані курси хіміотерапії. За результатами клінічного спостереження, покращення загального стану після завершення лікування відзначено у 18 осіб (60%), тоді як у 12 пацієнтів (40%) стан залишався стабільним або мав тенденцію до погіршення, що супроводжувалося наявністю одного або кількох токсичних ускладнень.

Найчастішими побічними ефектами виявилися гастроінтестинальні розлади, зареєстровані у 8 пацієнтів (26,7%). Вони проявлялися у вигляді нудоти, блювання, діареї та втрати апетиту, що вимагало призначення протиблювотної терапії, регідратації та дієтичної корекції. У 6 випадках (20%) зафіксовано мієлосупресивні реакції, зокрема лейкопенія та тромбоцитопенія I–

II ступеня за CTCAE, що потребувало тимчасового коригування режиму ХТ. Гепатотоксичність, як ізольований прояв, спостерігалась у 5 пацієнтів (16,7%), проявляючись підвищенням рівнів трансаміназ, ГГТ, білірубіну, а в окремих випадках — субіктером склер. У 3 пацієнтів (10%) було виявлено комбіновані ускладнення — поєднання гастроінтестинальних і гематологічних токсичних реакцій з біохімічними змінами функцій печінки.

У 9 пацієнтів (30%) відсутність об'єктивних токсичних проявів дозволила завершити лікування у повному обсязі без модифікації дози або зміни режиму. Ця когорта відзначалася переважно добрим соматичним статусом, відсутністю хронічної супутньої патології та нормальними показниками функцій печінки до початку терапії.

Таблиця 3.4

Частота ускладнень і побічних ефектів хіміотерапії

Тип ускладнення / побічного ефекту	**Кількість пацієнтів (n)**	**Частка (%)**
Відсутні	9	30,0%
Гастроінтестинальні розлади	8	26,7%
Мієлосупресія	6	20,0%
Гепатотоксичність	5	16,7%
Комбіновані ускладнення	3	10,0%

Проведений аналіз побічних ефектів і ускладнень хіміотерапевтичного лікування у пацієнтів з колоректальним раком підтвердив високу частоту виникнення токсичних реакцій, що уражають різні органи та системи. Встановлено, що незважаючи на загальну ефективність хіміотерапії у контролі пухлинного процесу, токсичні ускладнення мали місце у 70% пацієнтів, що є значущим фактором у прийнятті клінічних рішень щодо подальшого ведення пацієнтів.

Найпоширенішими виявилися гастроінтестинальні токсичності, які виникали у понад чверті пацієнтів (26,7%) та включали нудоту, блювання, діарею і порушення апетиту. Ці явища зазвичай відповідали I–II ступеню за шкалою CTCAE та потребували медикаментозної корекції симптомів. Мієлосупресія, виявлена у 20% випадків, проявлялася переважно у формі лейкопенії й тромбоцитопенії, що в окремих пацієнтів вимагало тимчасового припинення ХТ або зниження дози цитостатиків. Гепатотоксичність, зареєстрована у 16,7% пацієнтів, підтверджувалася як лабораторно (підвищення АЛТ, АСТ, ГГТ, білірубіну), так і інструментально (зміни структури печінки за даними УЗД/еластографії).

Особливу увагу привертає категорія пацієнтів із комбінованими ускладненнями (10%), які включали одночасну гастроінтестинальну токсичність, цитоліз печінки та мієлосупресію, що свідчить про системний токсичний вплив хіміотерапевтичних засобів. У цих пацієнтів частіше відзначалися порушення загального стану, виражена слабкість, підвищена втомлюваність, анорексія та потреба в періодичній госпіталізації для корекції ускладнень.

Разом з тим, у 60% пацієнтів було відзначено клінічне покращення після завершення курсу ХТ, що проявлялося у зменшенні загальноонкологічної симптоматики, поліпшенні апетиту, зменшенні болю та покращенні функціонального статусу за шкалою ECOG. Це свідчить про ефективність проведеного лікування, але також демонструє важливість тонкого балансу між протипухлинною активністю препаратів і їх потенційною токсичністю.

Загалом, отримані результати підкреслюють необхідність системного моніторингу побічних ефектів хіміотерапії з боку гастроінтестинальної, гепатобіліарної та кровотворної систем. Це передбачає регулярну оцінку біохімічних, гематологічних та клінічних параметрів, індивідуалізацію дозування препаратів та раннє втручання у разі виникнення ускладнень. Такий підхід забезпечує не лише безпечність протипухлинного лікування, але й збереження його терапевтичної ефективності та якості життя пацієнтів.

ВИСНОВКИ

1. За результатами аналізу літературних джерел встановлено, що хіміотерапевтичне лікування хворих на колоректальний рак нерідко супроводжується гепатотоксичними ускладненнями, які зумовлені як безпосереднім токсичним впливом препаратів на гепатоцити, так і опосередкованими метаболічними порушеннями. Найчастіше вражається гепатоцелюлярна та холестатична функції печінки.

2. Аналіз демографічних та клінічних характеристик пацієнтів свідчить про переважання серед обстежених осіб середнього віку, чоловіки — 56,7%, жінки становили 43,3%. з локалізацією пухлин у ободовій або прямій кишці, на II–III стадії захворювання. Всі пацієнти отримували хіміотерапію за схемами FOLFOX або XELOX у рамках планового лікування.

3. Після проведення шести курсів хіміотерапевтичного лікування за схемами FOLFOX або XELOX у хворих на колоректальний рак було зафіксовано достовірне підвищення низки біохімічних показників функції печінки. Зокрема, підвищення активності сироваткових трансаміназ (АЛТ, АСТ, ГГТ), загального білірубіну, лужної фосфатази. Середнє значення АЛТ підвищилося з 23,1 до 34,1 Од/л ($p < 0,001$), АСТ — з 23,4 до 37,3 Од/л ($p < 0,001$), що свідчить про переважно гепатоцелюлярний тип ураження. Підвищення рівня білірубіну та лужної фосфатази вказувало на супутній холестатичний компонент токсичності. ГГТ зросла у середньому майже вдвічі, що є маркером порушення відтоку жовчі або ушкодження клітинної мембрани. Зниження рівня альбуміну у частини пацієнтів (особливо з гепатотоксичністю) свідчило про порушення білоксинтезуючої функції печінки.

Інструментальні методи підтвердили ці зміни: у понад 60% випадків УЗД виявляло гепатомегалію та підвищену ехогенність печінки. Еластографія у 5 з 12 обстежених пацієнтів виявила фібротичні зміни II ступеня (F2), що може

свідчити про хронічний токсичний вплив на печінкову паренхіму. У кількох випадках (4 хворих) КТ підтвердила стеатоз або сумнівні осередкові зміни без метастатичного характеру.

4. Вивчення гепатотоксичних ускладнень показало, що вони виникали у 16,7% випадків, посідаючи третє місце серед найчастіших ускладнень після гастроінтестинальних розладів (26,7%) і мієлосупресії (20%). У 60% пацієнтів після завершення курсу спостерігалося покращення загального клінічного стану, що вказує на ефективність лікування при належному моніторингу токсичності.

5. Отримані дані дозволяють зробити висновок, що хіміотерапія за схемами FOLFOX і XELOX є ефективним методом системного лікування пацієнтів з колоректальним раком, однак супроводжується ризиком розвитку токсичних ускладнень, серед яких найбільш клінічно значущими є гепатотоксичність та мієлосупресія. Лабораторний моніторинг функції печінки у поєднанні з інструментальною оцінкою є необхідним компонентом ведення пацієнтів упродовж хіміотерапії. Такий підхід дозволяє своєчасно виявити токсичні зміни, адаптувати дозування препаратів і покращити загальний прогноз лікування.

СПИСОК ВИКОРИСТАНИХ ДЖЕРЕЛ

1. Rasool S., Kadla S. A., Rasool V., Ganai B. A. A comparative overview of general risk factors associated with the incidence of colorectal cancer // Tumor Biol. – 2013. – Vol. 34. – P. 2469

2. Колеснік О. О., Бурлака А. А., Лукашенко А. В., Приймак В. В., Волк М. О., Жуков Ю. О. Колоректальний рак із синхронним метастатичним ураженням печінки: вплив хірургічної стратегії на результати та собівартість лікування // Галицький лікарський вісник. – 2015. – Т. 22, № 2. – С. 44–48.

3.Колоректальний рак – Підручники. Compendium. https://compendium.com.ua/uk/tutorials-uk/onkologiya/rozdil-12-kolorektalnij-rak/

4. Національний канцер-реєстр України. Бюлетень національного канцер – реєстру України № 24.

5. Міністерство охорони здоров'я України. Наказ від 12.07.2016 № 703 «Уніфікований клінічний протокол первинної, вторинної (спеціалізованої), третинної (високоспеціалізованої) медичної допомоги та медичної реабілітації. Колоректальний рак».

6. Захараш М. П. Етапи становлення, сучасний стан проктологічної допомоги в Україні, її проблеми, перспективи розвитку та особливості організації в умовах війни, епідемії Covid–19 // Клінічна хірургія. – 2022. – Т. 89, № 9–10 (дод.). – С. 5–9.

7. Kiselev V. I., Petrov S. V., Ivanov A. P. Modern trends in colorectal cancer treatment // Oncology. – 2020. – Vol. 22, № 3. – P. 45–51. DOI: 10.1007/s12094-020-0235-1.

8. Українська асоціація онкологів. Річний звіт про діяльність. – Київ, 2021. – 47 с.

9. Рак в Україні. Захворюваність, смертність, показники діяльності онкологічної служби. // Бюлетень Національного канцерреєстру України, № 25 . Київ, 2021-2022.

10. Шевченко І. В. Хіміотерапія в онкології: сучасні підходи. – Київ: Медицина, 2021. – 360 с.
11.Ткаченко Ф. Г. Колоректальний рак .
https://mediland.ua/ua/publikatsii/kolorektalniy-rak
12. Щепотін І. Б., Колеснік О. О., Бурлака А. А., Лукашенко А. В., Приймак В. В. Результати хірургічного лікування хворих з приводу метастатичного колоректального раку з синхронним ураженням печінки // Онкологія. – 2020. – № 1. – С. 15–21.
13. Авдосьєв Ю. В., Бойко В. В., Смачило Р. М., Лаврентьєва О. В. Проблеми хірургічного лікування колоректального раку // Клінічна хірургія. – 2022. – Т. 89, № 9–10 (дод.). – С. 10–32.
14. Півень П., Манецька В., Шевчук О., Ксенчина К. Cologuard plus – сучасний скринінг колоректального раку на первинній ланці // Матеріали конференцій МНЛ. – Тернопіль, 2024. – С. 439–440.
15. Carmichael J. C., Mills S. Anatomy and Embryology of the Colon, Rectum, and Anus // The ASCRS Textbook of Colon and Rectal Surgery. – 2016. – P. 3–26.
16. Puccini A., Marshall J. L., Salem M. E. Molecular variances between right- and left-sided colon cancers // Curr. Colorectal Cancer Rep. – 2018.
17. Іванчов П. В., Андрусенко О. М. Діагностика та клінічний перебіг гострокровоточивого колоректального раку // Хірургія України. – 2014. – № 2. – С. 43–48.
18. Бойко В. В., Лихман В. М., Шевченко А. М. Застосування малоінвазивних операцій у лікуванні хворих на колоректальний рак, ускладнений непрохідністю кишечника // Міжнародний медичний журнал. – 2018. – № 2. – С. 16–19.
19. Тематичний номер «Онкологія. Гематологія. Хіміотерапія». – 2023. – № 2 (81).
20. Compendium. Фторурацил (флуороурацил) – Хемотека. https://compendium.com.ua/dec/507707/

21. Compendium. Капецитабін KRKA (Capecitabin KRKA)– Режим доступу: https://compendium.com.ua/dec/324189/

22. Чобей С. М., Куценко А. Ю., Язиков О. С., Бедей Н. В., Павук Ф. М. Хіміопроменева терапія в лікуванні місцево поширеного раку прямої кишки // Вісник Вінницького національного медичного університету. – 2022. – Т. 26, № 3. – С. 512–518.

23. Compendium. Іринотекан – Режим доступу: https://compendium.com.ua/dec/262698/317427/

24. Денісова Ю. В. Вплив хіміотерапії на печінку при колоректальному раку: навч. посіб. – К.: НМУ, 2023.

25. Compendium. Оксаліплатин "Ебеве" – Режим доступу: https://compendium.com.ua/dec/271310/429728/

26. Compendium. Кальцію фолінат-Віста розчин для ін'єкцій. https://compendium.com.ua/dec/266085/448222/

27. Наццентр біотехнічної інформації. https://www.ncbi.nlm.nih.gov/books/NBK547986/?utm_source=chatgpt.com

28. NCCN Clinical Practice Guidelines in Oncology (NCCN Guidelines®): Colon Cancer. Version 2.2022 / A.B. Benson, A.P. Venook, M.M. Al-Hawary та ін.

29. Global Cancer Observatory: Colorectal cancer. [Internet]. Lyon. Fr. Int. Agency Res. Cancer 2018 [cited 2019 Jun 6]; available from: https://gco.iarc.fr/today

30. Мальованна А.Ю. Колеснік О.П. Звірич В.В. Трегуб Є.С. Національний інститут раку, м. Київ, Україна. «Біологічні та молекулярні мішені для таргетної терапії колоректального раку».

31. Charalambides M, Mavrou A, Jennings T, et al. A system-atic review of the literature assessing operative blood loss and postoperative outcomes after colorectal surgery. Int J Colorectal Dis 2022; 37 (1): 47–69. doi: 10.1007/s00384-021-04015-4

33. Вплив системної хіміотерапії на печінку https://www.elsevier.es/en-revista-annals-hepatology-16-articulo-effects-systemic-chemotherapy-on-liver-S1665268119316515?utm_source=chatgpt.com