МОЗ УКРАЇНИ
ТЕРНОПІЛЬСЬКИЙ ДЕРЖАВНИЙ МЕДИЧНИЙ УНІВЕРСИТЕТ
імені І.Я. Горбачевського

На правах рукопису

Шульгай Аркадій Гаврилович

УДК 616.143-018-06:616.367-005.2]-089

ЗАКОНОМІРНОСТІ МОРФОФУНКЦІОНАЛЬНИХ ЗМІН СУДИННОГО РУСЛА ТА ОБОЛОНОК ТОНКОЇ І ТОВСТОЇ КИШОК В УМОВАХ ОБТУРАЦІЙНОГО ХОЛЕСТАЗУ ТА РІЗНИХ СПОСОБІВ ЙОГО КОРЕКЦІЇ

(експериментальне дослідження)

14.03.01 - нормальна анатомія

ДИСЕРТАЦІЯ

на здобуття наукового ступеня доктора медичних наук

Науковий консультант:
Гнатюк Михайло Степанович
доктор медичних наук, професор

ТЕРНОПІЛЬ - 2006

ЗМІСТ

Перелік умовних скорочень 4

Вступ 6

Розділ 1. Огляд літератури

1.1. Морфофункціональні особливості кровоносного русла тонкої і товстої кишок в нормі. 14

1.2. Морфофункціональні особливості кровоносного русла і оболонок тонкої і товстої кишок при патології печінки та жовчних шляхів. 25

1.3. Сучасні способи корекції морфофункціональних змін кишок при механічній жовтяниці. 42

Розділ 2. Матеріали та методи дослідження

2.1. Методика оперативних втручань 51

2.2. Морфологічні методи дослідження 56

2.3. Функціональні методи дослідження 62

Розділ 3. Морфофункціональні особливості судинного русла та оболонок тонкої і товстої кишок інтактних собак

3.1. Морфофункціональні особливості судинного русла та оболонок тонкої кишки інтактних собак 65

3.2. Морфофункціональні особливості судинного русла та оболонок товстої кишки інтактних собак 83

Розділ 4. Морфофункціональна характеристика судинного русла та оболонок тонкої і товстої кишок при експериментальній механічній жовтяниці 94

Розділ 5. Морфофункціональна характеристика судинного русла та оболонок тонкої і товстої кишок після відновлення прохідності жовчних шляхів 154

Розділ 6. Морфофункціональна характеристика судинного русла та оболонок тонкої і товстої кишок після декомпресії жовчних шляхів при місячній механічній

жовтяниці шляхом зовнішнього відведення жовчі 239

Розділ 7. Морфофункціональні особливості компенсаторних процесів у судинному руслі та оболонках тонкої і товстої кишок при поєднанні в корекції місячної обтураційної жовтяниці внутрішнього дренування жовчних шляхів з ентеросорбцією озонованими ентеросорбентами 281

Розділ 8. Аналіз і узагальнення результатів дослідження 323

Висновки 352

Рекомендації щодо наукового і практичного використання одержаних результатів 356

Список використаних літературних джерел 357

Додаток (акти впровадження) 407

ПЕРЕЛІК УМОВНИХ СКОРОЧЕНЬ

БМ - базальна мембрана

ВБА - верхня брижова артерія

ВБВ - верхня брижова вена

ВВ - ворітна вена

ГМК - гладком'язові клітини

ДПК - дванадцятипала кишки

Дв - внутрішній діаметр внутрішньоорганної артерії

Дз - зовнішній діаметр внутрішньоорганної артерії

Дт - дренажна трубка

ЗД - зовнішнє дренування жовчних шляхів

ЗЖП - загальна жовчна протока

ЗПП - загальна печінкова протока

ЕНК - ендотеліальна клітина

ІК - індекс Керногана

КМП - кукса міхурової протоки

КУО - колонійутворюючі одиниці

МО - м’язова оболонка

Моч - міхурова очеревина

МСМ - молекули середньої маси

ОШОК - об'ємна швидкість органного кровобігу

ПЕХ - повільна електрична хвиля

ПО - підслизова оболонка

СО - слизова оболонка

Со - серозна оболонка

ТВВ - тиск у ворітній вені

ТМ - товщина медії

Твк - товста кишка

Тнк - тонка кишка

ХДА - холедоходуоденоанастомоз

$Д_о$ - діаметр основного стовбура гілок судинних трійників артерій і вен на контрастних рентгенангіограмах

$Д_1$ - діаметр товстішої (материнської) гілки судинних трійників на контрастних рентгенангіограмах

$Д_2$ - діаметр тоншої (дочірної) гілки судинних трійників на контрастних рентгенангіограмах

d_1 - зовнішній діаметр гілок внутрішньоорганних артерій кишки

d_2 - внутрішній діаметр гілок внутрішньоорганних артерій кишки

φ_0 -загальний кут галуження судинних трійників артерій чи формування вен

φ_1 - кут відхилення гілки більшого діаметра (материнської);

φ_2 - кут відхилення гілки меншого діаметра (дочірної);

H_2 - показник (коефіцієнт) асиметрії

К - коефіцієнт галуження

L - довжина основного стовбура судинного трійника атрерій чи вен

1відн. - відносна довжина

ВСТУП

Актуальність теми. Порушення морфологічного і функціонального стану тонкої і товстої кишок виникає при багатьох захворюваннях органів черевної порожнини [100, 255]. При цьому наступають функціональні розлади травлення і всмоктування простих речовин.

Патологія органів гепатопанкреатодуоденальної системи часто супроводжується синдромом ентеральної недостатності [12, 20, 267]. При механічній жовтяниці, внаслідок припинення поступлення жовчі в кишку швидко виникає ахолія, яка перш за все призводить до зміни травлення жирів. Розлади жирового обміну знижують всмоктування жиророзчинних вітамінів, сприяють антиоксидантному голоданню, внаслідок якого порушується регуляція вільнорадикального процесу, проліферативна активність епітеліальної вистилки слизової оболонки [110, 138, 373, 411].

А тому вивчення морфофункціональних змін судинного русла і оболонок тонкої і товстої кишок має важливе значення для прогнозування характеру порожнинного та пристінкового травлення і всмоктування при усуненні різної тривалості біліарної гіпертензії. При цьому необхідно враховувати, що функціональна діяльність кишок характеризується поєднанням моторної, евакуаторної, секреторної, травної і всмоктувальної функцій. Якраз така різностороння характеристика функціонального стану є найбільш повним відображенням морфологічних змін, які відбуваються у стінці кишки при тій чи іншій патології.

Поряд з цим механічна жовтяниця супроводжується змінами у судинах органів і тканин. Причому судинні розлади є ранніми і мають характерні морфологічні ознаки. Це обумовлено тим, що первинним моментом при холемії є ендогенна інтоксикація та дія токсинів на судинну стінку. Вищезгадані морфологічні прояви характеризуються вираженими порушеннями кровобігу, проникності судинної стінки, які в комплексі із гідрофільними реакціями сприяють утворенню периваскулярних лімфоїдно-

клітинних інфільтратів, наслідком яких є дегенеративно-дистрофічні і некротичні зміни тканин вогнищевого типу, запальні реакції з розвитком продуктивних інтерстиціальних процесів [137, 145, 175, 191].

У хворих з холестатичною печінкою спостерігається перерозподіл кровобігу між артеріальними та венозними ланками судинної системи, причиною якого виступає підвищення тиску в системі ворітної вени [53, 54, 55, 93, 94, 113, 265, 285].

Інша ланка патогенезу морфологічних змін стінки кишки при ентеральній недостатності пов’язана із підвищеною колонізацією мікроорганізмами просвіту кишки, та розвитком дисбактеріозу. Припинення поступлення жовчі у дигестивну систему утворює благоприємні умови для заселення мікроорганізмами, які з однієї сторони створюють додаткове джерело ендогенної інтоксикації а з іншої за рахунок пригнічення нормальної мікрофлори, порушують процеси травлення. Крім цього для бактеріального обсіменіння характерним є збільшення метаболітів індигенної мікрофлори які мають виражену токсичну дію і пригнічують діяльність нервово-м’язових комплексів [24, 26, 188, 201, 226, 394].

У зв’язку з цим для розуміння патогенезу розвитку функціональної недостатності тонкої і товстої кишок при механічній жовтяниці важливе значення має комплексне вивчення морфологічного стану судинного русла, оболонок тонкої і товстої кишок а також стан системного і органного кровобігу, моторно-евакуаторної діяльності та ступеня розвитку дисбактеріозу кишок і ендогенної інтоксикації в залежності від тривалості біліарної гіпертензії.

Щодо лікування механічної жовтяниці на сьогодні відомо багато способів. Найбільш оптимальним і адекватним методом є операції внутрішнього обхідного відведення жовчі у шлунково-кишковий тракт [145, 158]. Проте сама хірургічна операція не завжди дає позитивні результати, особливо при тривалих жовтяницях, коли високий рівень ендогенної інтоксикації та холестаз викликають зміни в інших органах і системах, зокрема і у кишці.

З іншої сторони потрібне морфофункціональне обґрунтування морфологічного і функціонального стану стінки кишки при зовнішньому дренуванні жовчних шляхів, як самостійному способі ліквідації обтураційного холестазу та визначення можливих термінів його застосування.

Для покращення морфологічного стану кишки та зменшення ендогенної інтоксикації часто в комплексному лікування механічної жовтяниці використовують різного роду ентеросорбенти [77, 196, 237]. Самостійне застосування ентеросорбентів забезпечує зниження рівня ендогенної інтоксикації але не зажди сприяє швидкій ліквідації явищ дисбактеріозу, і не впливає на ступінь оксигенації кишкової стінки та регенераторних процесів клітин поверхневого епітелію слизової оболонки. А тому питання пошуку і розробки нових, ефективних методів комплексної корекції механічної жовтяниці та порушень морфофункціонального стану тонкої і товстої кишок залишається відкритим як для експериментаторів так і для клініцистів.

Зв'язок роботи з науковими програмами, планами, темами. Тема дисертації і основні напрямки її виконання обговорені та затверджені Проблемною комісією МОЗ і АМН України „Морфологія людини" (протокол № 51 від 21 жовтня 2002 року). Дисертаційна робота виконана в межах міжкафедральної наукової тематики кафедр загальної і оперативної хірургії з курсом топографічної анатомії, нормальної анатомії, біології та центральної науково-дослідної лабораторії Тернопільського державного медичного університету імені І.Я. Горбачевського і є фрагментом комплексної науково-дослідної теми: „Морфофункціональні основи адаптаційних процесів у серцево-судинній і травній системах при артеріальній гіпертензії у великому та малому колах кровообігу при різних коригуючих впливах" (№ державної реєстрації 0104U004522), де автор даного дослідження є виконавцем складової частини вказаної науково-дослідної роботи.

Мета дослідження. Встановити закономірності структурних і функціональних змін у судинному руслі та оболонках тонкої і товстої кишок

при механічній жовтяниці та після декомпресії жовчних шляхів і на основі цього розробити нові способи оптимізації їх корекції.

Завдання дослідження:

1. Вивчити особливості морфофункціональних характеристик кровоносного русла та оболонок тонкої і товстої кишок собак в нормі.

2. На органному, тканинному, клітинному і ультраструктурному рівнях встановити закономірності структурної перебудови судинного русла і оболонок тонкої і товстої кишок в умовах обтураційного холестазу. Визначити адаптаційно-компенсаторні можливості кровоносного русла і оболонок тонкої і товстої кишок в динаміці розвитку механічної жовтяниці.

3. Встановити співвідношення між характеристиками системної та органної гемодинаміки, параметрами морфологічної перебудови судинного русла та оболонок тонкої і товстої кишок, станом моторно-евакуаторної діяльності, змінами мікрофлори, рівнем ендогенної інтоксикації при експериментальному обтураційному холестазі.

4. Визначити морфологічні критерії у розвитку функціональної недостатності тонкої і товстої кишок при різних термінах механічної жовтяниці.

5. Вивчити ступінь зворотності структурних і функціональних змін судинного русла та оболонок тонкої і товстої кишок після декомпресії жовчних шляхів при різних термінах обтураційного холестазу.

6. Розробити нові способи корекції ендогенної інтоксикації та морфофункціональних змін судинного русла і оболонок кишок при тривалих механічних жовтяницях.

7. На основі вивчення морфологічного і функціонального стану судинного русла та оболонок кишок дати порівняльну характеристику ефективності застосування різних способів корекції обтураційного холестазу при тривалих механічних жовтяницях.

Об’єкт дослідження: функціональна анатомія кровоносного русла і оболонок тонкої і товстої кишок.

Предмет дослідження: динаміка змін судинного русла і оболонок тонкої і товстої кишок при різних термінах механічної жовтяниці та після її хірургічної корекції.

Методи дослідження: макроскопічний – для візуальної оцінки стану кишкової стінки, її оболонок та кровоносних судин; рентгенангіографічний – для встановлення динаміки стереометричних змін кровоносних судин в залежності від тривалості механічної жовтяниці; мікроскопічне дослідження гістологічних зрізів – для вивчення мікроструктурної перебудови судинних стінок і оболонок кишок та проведення морфометричного аналізу; функціональний – для вивчення особливостей системної та органної гемодинаміки і скоротливої здатності кишки при механічній жовтяниці та різних способах її корекції, біохімічний – для визначення рівня ендогенної інтоксикації; мікробіологічний – для вивчення дісбіотичних змін у просвіті тонкої кишки; електронномікроскопічний – для порівняльної характеристики морфологічних і функціональних змін; статистичний – для обробки цифрових даних.

Наукова новизна отриманих результатів. Вперше на органному, тканинному, клітинному і ультраструктурному рівнях вивчено динаміку структурних і функціональних змін у судинному руслі та оболонках тонкої і товстої кишок у формуванні синдрому функціональної недостатності в динаміці розвитку обтураційного холестазу. Висвітлена топічна та кількісна характеристика просторової перебудови архітектоніки кровоносних судин брижової і внутрішньоорганної частини, відслідковано реакції гемомікроциркуляторного русла всіх оболонок та досліджено реакції внутрішньоорганного та брижового відділу вен на розвиток портальної гіпертензії. Вивчено особливості адаптації слизової, підслизової та м’язової оболонок тонкої і товстої кишок до нових умов травлення при відсутності поступлення жовчі. У роботі показано характер перебудови системного та органного кровобігу в динаміці різних термінів механічної жовтяниці та їх

взаємозв'язок із морфологічним станом судинного русла та складових кишкової стінки.

Визначено, що при механічній жовтяниці розвиваються явища функціональної недостатності тонкої і товстої кишки, та основні його патогенетичні складові.

Дана порівняльна характеристика морфофункціонального стану судинного русла та оболонок тонкої і товстої кишок при різних методах декомпресії жовчних шляхів. Розроблено новий спосіб корекції ендогенної інтоксикації та функціональної недостатності кишки, якому дана порівняльна характеристика із традиційними способами хірургічного лікування механічної жовтяниці.

Встановлено, що застосування активованих киснем ентеросорбентів у якості передопераційної підготовки перед декомпресією жовчних шляхів та після формування холедоходуоденоанастомозу, за рахунок поєднаних властивостей, сприяє ліквідації мікробіологічного фактора ентеральної недостатності, покращує оксигенацію та кровобіг стінки кишки, зменшує ендогенну інтоксикацію та сприяє кращому зворотньому розвитку морфологічних змін слизової оболонки та зменшенню склеротичних процесів.

У роботі доведено, що використання зовнішнього дренування при тривалих механічних жовтяницях має короткочасний позитивний ефект. Тривале застосування зовнішнього відведення жовчі сприяє поглибленню атрофічно-склеротичних процесів у стінках кровоносних судин та оболонках тонкої і товстої кишок.

Практичне значення отриманих результатів. Отримані результати дозволять розкрити механізми патогенезу синдрому функціональної недостатності тонкої і товстої кишок в динаміці розвитку обтураційного холестазу. Визначені особливості морфо- і патогенезу змін у судинному руслі та оболонках кишок, відновних процесів при застосуванні різних методів усунення біліарної обструкції послужать основою для вибору способів і термінів проведення хірургічних втручань та прогнозування

післяопераційного періоду. Застосування активованих киснем ентеросорбентів до- та після хірургічної декомпресії жовчних шляхів при тривалих механічних жовтяницях (Деклараційний патент України на винахід № 53024 А) дозволить добитися усунення мікробіологічного фактора ентеральної недостатності, зменшення загальної інтоксикації організму, покращення оксигенації та скоротливої здатності стінки кишки.

Розроблені та експериментально обґрунтовані способи зовнішнього дренування жовчних шляхів можуть бути запропоновані для подальшої розробки нових методів вивчення біліодинаміки та лікування патології біліарного тракту (патент України № 10040 А, Деклараційний патент України на винахід № 53115 А).

Результати досліджень впроваджені у практику наукових досліджень та навчальний процес на кафедрах Національного медичного університету ім. О.О. Богомольця, Вінницького національного медичного університету ім. М.І. Пирогова, Донецького державного медичного університету, Кримського державного медичного університету ім. С.І. Георгієвського, Одеського державного медичного університету, Дніпропетровської державної медичної академії, Тернопільського державного медичного університету імені І.Я. Горбачевського, Харківського державного медичного університету, медичного факультету Ужгородського національного університету, медичного факультету Сумського державного університету.

Особистий внесок здобувача. Автором проведений інформаційний пошук і аналіз літературних джерел, самостійно зібраний і опрацьований матеріал дослідження, здійснена його статистична обробка і аналіз отриманих результатів, написані та проілюстровані всі розділи дисертації. Інтерпретація результатів, основні положення і висновки також належать авторові. У наукових працях, які опубліковані у співавторстві, реалізовані наукові ідеї здобувача. Автором не були використані результати виконаної ним кандидатської дисертації та ідеї співавторів публікацій.

Апробація результатів дослідження. Основні положення дисертаційної роботи оприлюднені на науковій конференції „Антиоксиданти і сорбенти в медицині” (Тернопіль, 1992); міжобласній конференції лікарів-анестезіологів „Інтенсивна терапія і аферентні методи детоксикації при гнійно-септичних захворюваннях” (Тернопіль, 1993); XLIV, XLV, XLVI, XLVII підсумкових наукових конференціях Тернопільської державної медичної академії ім. І.Я. Горбачевського „Здобутки клінічної і експериментальної медицини” (Тернопіль, 2001, 2002, 2003, 2004); III-му Національному конгресі анатомів, гістологів, ембріологів і топографоанатомів України „Актуальні питання морфології” (Київ, 2002); Міжнародному конгресі „Розвиток в морфологічних, експериментальних та клінічних дослідженнях положень вчення В.М. Шевкуненка про індивідуальну мінливість будови тіла людини” (Полтава, 2003); УІІ з’їзді Всеукраїнського лікарського товариства (Тернопіль, 2003); науково-практичній конференції „Мікроциркуляція в морфологічному і клінічному аспектах” (Івано-Франківськ, 2003); У-му Міжнародному конгресі з інтегративної антропології (Вінниця, 2004); Пироговських читаннях (Вінниця, 2004); науково-практичній конференції „Гістологія на сучасному етапі розвитку науки” (Тернопіль, 2004); Всеукраїнській науково-практичній конференції „Хірургія ускладнених форм виразкової хвороби. Реконструктивна і відновна хірургія травного тракту” (Тернопіль, 2005).

Публікації. За темою дисертації опубліковано 39 наукових праць, з них 24 - у фахових виданнях, рекомендованих ВАК України, 9 – у матеріалах конференцій, конгресів, з’їздів, 1 патент України на винахід, 5 деклараційних патентів України на винахід. У моноавторстві отримано 2 деклараційних патенти України на винахід та опублікована 21 робота (з них 15 у фахових виданнях, рекомендованих ВАК України).

РОЗДІЛ І
ОГЛЯД ЛІТЕРАТУРИ

1.1. Морфофункціональні особливості кровоносного русла тонкої і товстої кишок в нормі

Серед різноманітних причин і умов, що сприяють виникненню уражень стінки кишки важливе місце відводиться порушенням кровообігу, самого різноманітного характеру. Останні складають основу багатьох факторів, що ведуть до функціональних та морфологічних змін. Подібна уява з точки зору судинної теорії займає важливе місце серед думки багатьох вчених [36, 167, 168, 347]. Особливий інтерес приділяється комплексному вивченню структурної організації судинного русла на всіх рівнях: артерій, мікроциркуляторного русла та вен.

Кровоносне русло тонкої і товстої кишок вивчене досить широко як в нормі так і при багатьох патологічних станах [183, 196, 273, 332].

Його умовно можна розділити на три рівні. Перший включає головні артеріальні судини, які відходять від аорти. Проте, оскільки тиск в них фактично рівняється центральному, то вони [105] мало впливають на органний кровобіг у тонкій і товстій кишці. Другий рівень – це макроскопічно доступні судини, що складають, як брижову, так і внутрішньоорганну частини. Третій складають дрібні артеріальні стовбури, мікроциркуляторне русло та дрібні венозні колектори.

Кровопостачання кишок здійснюють три вісцеральні артерії, які відповідають ембріональним відділам травного тракту - передній, середній і задній кишці. Найбільша з них, середня кишка, яка являється частиною травного тракту, що розвивається у жовточному мішку протягом 18-го тижня ембріонального розвитку, знаходиться на осі своєї головної судини, верхньої брижової артерії. Артерії передньої (черевний стовбур) та задньої кишок (нижня брижова артерія) доставляють менше крові і завдяки коллатералям

утворюють зв'язок із гілками верхньої брижової артерії. Проте багато дослідників відмічають досить варіабельну анатомію.

Як у тонкій, так і товстій кишці чітко розділяються судинні системи на позаорганні та внутрішньоорганні.

Позаорганна артеріальна система тонкої кишки представлена верхньою брижовою артерією і судинами, що відходять від неї до порожньої і клубової кишки, паралельні і прямі артерії. Верхня брижова артерія відходить від черевного відділу аорти, на рівні I-II поперекових хребців, під гострим кутом і спрямовується до брижі тонкої кишки. У брижі вона утворює дугоподібний вигин, з випуклістю вліво. Деякі дослідники [443] спостерігали S-подібну форму основного стовбура верхньої брижової артерії, який являвся наслідком повороту кишкової петлі в ембріональному періоді, де артерія відігравала роль осі, навколо якої проходив поворот кишечника. Закінчується основний стовбур поблизу клубово-сліпокишкового кута. Виділяють крайні форми галуження верхньої брижової артерії, серед яких частіше розрізняють магістральний і розсипний типи галуження. При магістральному галуженні основний стовбур добре виражений, і цей тип за даними П.А.Купріянова [273] зустрічається від 67 до 82 %. Розсипна форма характеризується коротким основним стовбуром, який розділяється на численні вторинні гілки, що утворюють велику кількість брижових артеріальних дуг.

Кровопостачання початкового відділу тонкої кишки у ділянці дванадцятипало-тонкокишкового згину здійснює артерія, яка в більшості випадків відходить від нижньої підшлунково-дванадцятипалої а рідше від першої кишкової гілки. Створивши ряд анастомозів, вона забезпечує кровопостачання дванадцятипало-тонкокишкового згину. Кровозабезпечення порожньої і клубової кишки здійснюється кишковими гілками. Чіткої межі між судинами які несуть кров до порожньої та клубової кишки немає, а між собою гілки утворюють аркади і виражені анастомози. Кількість тонкокишкових артерій не є стабільною величиною. Їх може бути від 5 до 23, хоча в середньому спостерігається від 16 до 18 кишкових артерій [139].

Кровопостачання термінального відділу клубової кишки має свої анатомічні особливості, що відображають ембріогенез [232]. У період внутрішньоутробного розвитку плода основна дистальна права гілочка верхньої брижової артерії кровопостачає зачаток, із якого утворюється сліпа кишка, червоподібний відросток і термінальний відділ клубової кишки. Ця судина формує лише одну коллатераль до дистальної частини пупочної петлі. Таким чином, у процесі внутрішньоутробного розвитку виникають дві різні судинні зони, що пов'язані з верхньою брижовою артерією. Перша включає проксимальний сегмент пупочної петлі із якого утворюється третя і четверта частини дванадцятипалої кишки, вся порожня кишка і більша частина клубової кишки, які кровоспостачаються гілками, що відходять від лівої сторони артерії. Друга частина включає дистальний сегмент цієї петлі, що формує термінальний відділ клубової кишки, сліпу, висхідну а також більшу частину поперечної ободової кишки, котрі кровопостачаються 2-3-гілками, що відходять від правої сторони верхньої брижової артерії. Останнє і є поясненням, тому, чому між двома вказаними сегментами клубової кишки, один з яких відноситься до зони з багатьма судинами, а інший до зони малою кількістю судин. Проте дослідженнями деяких вчених показана інша точка зору [121, 183]. Вони вказують на те, що прямі судини рівномірно розприділяються на всьому протязі клубової кишки, за виключенням останніх 5 см, де проміжки між цими судинами більші. Інші дослідники [36, 93, 298, 357] наголошують на достатній кількості коллатералей, які йдуть до термінального відділу клубової кишки від сліпої.

Діаметр кишкових артерій дуже мінливий. У людей він коливається в середньому від 0,5 до 5,1 мм. Перша кишкова артерія має порівняно малий діаметр (1,8 мм), а починаючи від 2-ї гілки він збільшується і тримається в межах 1,9-2,9 мм. Довжина кишкових артерій також є не одинаковою. Вона коливається від 2 до 9,5 см [212]. Всі кишкові артерії на певній відстані від свого початку (від 1 до 8 см) розділяються на 2 гілки: висхідну і низхідну. Висхідна гілка анастомозує з низхідною вищележачої артерії, а низхідна з

висхідною гілкою нижчележачої артерії, утворюючи артеріальні дуги першого порядку. Від дуг першого порядку дистально відходять нові гілочки, які розділяючись і з'єднуючись між собою утворюють дуги другого порядку. Останні в свою чергу аналогічним чином утворюють дуги третього порядку. П.А. Купріянов [273] спостерігав дуги не вище третього порядку. Проте деякі дослідники [43] виділяють аркади 4-го і 5-го порядку. Кількість артеріальних дуг на протязі брижі кишки може індивідуально змінюватися.

Останній ряд артеріальних дуг, які найблище розташовані до стінки кишки утворює безперервну судину, яка отримала назву „паралельної". Вона проходить на відстані від 1 до 3 см від брижового краю тонкої кишки [121], хоча цей розмах може бути більшим і може становити від 0,7 до 6 см. Від „паралельної" артерії у напрямі до брижового краю кишки відходять прямі артерії. Загальна кількість прямих кишкових артерій у людини коливається в середньому від 600 до 1200 та знаходиться в прямій залежності від довжини кишки. Прямі артерії, входячи у стінку кишки, дають початок формуванню внутрішньоорганної артеріальної системи тонкої кишки. Остання має свої структурні особливості на рівні оболонок за формою та характером галуження [174].

Особливостями слизової оболонки у тонкій кишці є кровопостачання її ворсинок. Воно здійснюється із артеріол, що йдуть від слизового і підслизового сплетень. На всьому протязі тонкої кишки в широких ворсинках проходить дві артеріоли. За різними даними [180] артерія ворсинки направляється нерозгалужено до верхівки, де вона розділяється на дві гілки, які називають краєвими судинами [187, 262], або аркадними артеріолами [332], чи маргінальними капілярами. Електронно-мікроскопічна будова цих судин типова для вісцеральних капілярів. Вони виконують обмінну функцію, на що вказує наявність фенестр, а кров від них безпосередньо поступає в густу підепітеліальну капілярну сітку ворсинки. Часто одна із краєвих гілок переходить безпосередньо у венули за допомогою артеріоло-венулярних анастомозів, що є фізіологічними функціональними пристосуваннями у тонкій

кишці, щодо направленої регуляції кровотоку в залежності від періодів травлення чи голодування.

Дослідженнями В.В. Камишова і співавт. [180] мікроциркуляторного русла ворсинок і слизової оболонки тонкої кишки встановлено, що основна більшість капілярів ворсинок отримує кров від центральної артеріальної судини, а частина капілярів біля основи ворсинки може отримувати кров від перикриптального сплетення. Ступінь звивистості центральної судини залежить від скорочення ворсинки в апікобазальному напрямку. Кровоносні капіляри розташовуються біля базальної мембрани епітелію і мають діаметр від 5 мкм до 7 мкм. Їхній ендотелій виражено стоншений і фенестрований, має трансендотеліальні канали, які містять численні міхурці. Фенестри локалізуються частіше на стороні, яка обернена до епітелію, а ядро на протилежній стороні. Ендотеліальні клітини кровоносних судин у зв'язку зі своїми електрофізіологічними властивостями [161, 229], через міо-ендотеліальні щільові контакти впливають на мембранний потенціал гладком'язових клітин судинних стінок, і таким чином приймають участь в регуляції судинного тонусу та впливають на системний і органний кровобіг.

Кровопостачання товстої кишки необхідно розділити на кровопостачання ділянки клубово-сліпокишкового відділу та кровопостачання ободової кишки. Кровопостачання клубово-сліпокишкового відділу здійснюється за допомогою клубово-ободової артерії, що відходить від правої, увігнутої поверхні верхньої брижової артерії між 2 - 9 кишковими артеріями [223]. Артерія є досить вираженою за діаметром та об'ємом кровопостачання відділів кишки. Після галуження на клубову, ободову, передню та задню сліпокишкові гілочки та гілочку червоподібного відростка вона забезпечує кров'ю відповідні відділи, формуючи систему анастомозів між собою.

Кровопостачання ободової кишки здійснюється за допомогою гілок басейну верхньобрижової та нижньобрижової артерій. Всі артерії, які кровопостачають відділи товстої кишки, на відміну від тонкої, утворюють між собою анастомози, сформувавши судинні аркади I порядку, так звану

„паралельну судину”, яка і є основним елементом архітектури судин товстої кишки. Від паралельної артерії відходять до стінки кишки „прямі судини”, які безпосередньо зв’язують брижову та внутрішньоорганну частини артеріального русла. Загалом багато дослідників [232, 288, 396] дотримуються думки сегментарності кровопостачання товстої кишки, яка полягає в тому, що краєві сегменти біля основи аркад мають більш інтенсивне кровопостачання на відміну від їх периферійних ділянок. Особливістю внутрішньоорганного артеріального русла товстої кишки є те, що якщо у тонкій кишці кожна пряма артерія галузиться на багато великих гілок, які відходять під кутами, наближеними до прямого, то у товстій кишці галуження прямих артерій проходить під гострими кутами на значно менше гілок. Прямі артерії розділяються на короткі та довгі. Короткі прямі артерії проникають у підслизову основу безпосередньо біля брижової частини кишки, а довгі проходять в до вільної або сальникової поздовжніх стрічок, формуючи дальше підслизове артеріальне сплетення та сітку анастомозів між передніми і задніми гілками прямих артерій.

Невеликі гілочки, що відходять як від прямих, так і від коротких артерій, проходять назовні для кровопостачання очеревинного покрову а у товстій кишці і сальникових відростків. Під серозною оболонкою утворюється зовнішнє міжм’язове сплетення. Проходячи через м’язовий шар, артерії з’єднуються у добре розвинуте підслизове сплетення, що формується у вигляді безперервного шару на всьому протязі кишки. Між цими судинами розташована більш дрібна сітка від якої відгалужуються артеріоли, що несуть кров до ворсинок або між криптами для кровопостачання слизової оболонки. Підслизове сплетення у тонкій кишці більше виражене і краще розвинене ніж у товстій, що пояснює різну толерантність цих відділів до ішемічного пошкодження.

За даними різних авторів [34, 54, 93], щільність судинної сітки найбільше виражена у слизовій оболонці та підслизовій основі. У м’язовій оболонці знаходиться широко анастомозуюча сітка судинних каналів. Характерною

особливістю для слизової оболонки товстої кишки є щільне розташування капілярів у правильному порядку.

Венозна система кишок достатньо висвітлена в літературі [273]. Як і артерії, система венозного відтоку крові розділяється на внутрішньоорганну та брижову частини. Перші включають судини, що знаходяться у слизовій, підслизовій, м'язовій та серозній оболонках кишкової стінки, де вони утворюють різної складності сплетення, а другі представляють відвідні від цих сплетень коллектори, що розташовані у брижі.

У тонкій кишці венозна система починає формуватися в ділянці ворсинок. Більшість ворсинок мають по дві, а широкі і три венули. Калібри венул складають в середньому від 20 мкм до 35 мкм. Венули ворсинок, проникаючи під власну пластинку слизової оболонки, переходять у горизонтальні судини діаметром 70-80 мкм, а у рихлій клітковині власної пластинки формують базальне венозне сплетення. Воно більше виражене в порожній кишці і менше у клубовому відділі. Із базального венозного сплетення виносні венозні коллектори в кількості 2-3 вен виносять кров до підслизової основи, формуючи там найбільш потужне підслизове венозне сплетення. В останнє входять і венозні стовбури, що несуть кров від м'язової та серозної оболонок. У структурі підслизового венозного сплетення спостерігається поліморфізм складових його гілок. За даними С.Н. Касаткіна [117] поряд з ділянками тонкої кишки, де виражена густа сітка венозних судин, зустрічаються ділянки з меншою їх кількістю. Останнє на думку авторів пов'язується з різною функціональною активністю її відділів. Більшість авторів виділяють три порядки внутрішньоорганної венозної сітки, проте їх може бути і більше. Зливаючись, вени дрібних порядків формують крупні внутрішньоорганні венозні колектори, які являють собою ряд стовбурів, що розташовуються паралельно до провідної осі кишки. Після виходу із кишкової стінки вони утворюють прямі венозні судини. Діаметр виносних венозних коллекторів складає у тонкій кишці людини від 1,5 мм до 2,3 мм. До особливостей структурного стану венозного русла відноситься характер та

кути формування. С.Н. Касаткін розрізняє два крайні варіанти останнього: широкопольне, при якому венозний стовбур виносить кров від широкої площі кишкової стінки, а саме злиття проходить під кутами, які наближені до прямого, і інший крайній варант - вузькопольний тип формування, при якому виносна судина відводить кров від значно меншої площі кишки, а її утворення проходить під виражено гострими кутами.

Позаорганна венозна система тонкої кишки включає прямі вени, які при переході у брижу кишки стають позаорганними. Прямі вени при злитті та анастомозуванні утворюють венозні дуги, які випуклістю своєю обернені до кишкової стінки. Загалом у брижі тонкої кишки розрізняють декілька поверхів венозних дуг. У середньому їх може бути від І до ІУ за даними різних дослідників [213]. За допомогою венозних дуг брижової частини венозного русла проходить забезпечення коллатерального крововідтоку а також вирівнювання венозного тиску в судинах нище - та вищележачих відділів кишки. Особливий інтерес представляє найблища до осі кишки венозна дуга, що як і в артеріальній частині носить назву паралельної осі кишки судини. Відповідно різних наукових джерел вона може бути роз’єднаною у 10,8 % випадків. Такі явища створюють свої особливості регіонарного магістрального кровообігу і органного кровобігу у стінці кишки.

Венозне русло товстої кишки як і тонкої кишки складається також із внутрішньоорганних венозних судин і позаорганних магістралей. Внутрішньоорганне венозне русло починається із підепітеліальних венул слизової оболонки які несуть кров у базальні венозні сплетення. Вени базального сплетення, утворюючи численні сітки анастомозів переходять у вени підслизового венозного сплетення, яке є основним у формуванні виносних венозних коллекторів. У товстій кишці вени підслизової оболонки відповідають в основному ходу артерій і розташовуються у три шари. Один шар займає центральне положення в підслизовій основі, а два інших знаходяться на межі підслизового зі слизовим і підслизового з м’язовим шарами. Підслизове сплетення несе кров від слизової, м’язової і серозної

оболонок і формує прямі вени, що виносять кров від стінки кишки в позаорганну венозну систему.

Брижова частина венозного русла представлена судинами, що супроводжують одноіменні артеріальні стовбури та їх галуження. За даними різних дослідників брижова частина венозного русла товстої кишки може бути об'єднана між собою сіткою коллатералей, які при цьому утворюють венозні дуги, а може бути роз'єднаною з формуванням лише єдиної „паралельної" судини. При роз'єднаній венозній системі у брижі залишаються великі безсудинні зони, що особливо негативно впливає на кровообіг при підвищеному тиску в системі ворітної вени.

Досліджуючи венозне русла тонкої кишки експериментальних тварин В.А. Порублевим [213] встановлено, наявність у кишкових венах клапанів. Автором виявлялися клапани, які складали тонкі, прозорі і еластичні утвори, що щільно прилягали до стінки вен. Зауважено, що вищезгадані структури були добре рухомими і активно впливали на швидкість кровобігу та врівноваження кров'яного тиску.

Для судинної системи кишки, як і для любої існуючої системи кровоносних русел характерні особливості, що проявляються залежностями між довжиною, діаметрами і кутами галуження артеріальних чи формування венозних біфуркацій [16, 116, 117, 312]. Аналіз результатів вимірювань, деякими дослідниками, показав існуючі особливості структурно-просторової організації кровоносного русла кишок у експериментальних тварин. На статистичні залежності між діаметрами і довжиною основних стовбурів судинних трійників та їхню зміну відповідно до нових гемодинамічних умов згадується в поодиноких дослідженнях [2]. Встановлено, що артеріальне русло характеризується певним ступенем асиметрії. Найбільш асиметричним воно визначено в артеріальних трійниках при переході від брижової частини до внутрішньоорганної. Поряд з асиметрією для артеріальних трійників характерними є кути галуження. Засвідчено, що як і величини показника

асиметрій так і кути відходження материнських і дочірних гілок безпосередньо визначають гемодинамічні умови на рівні кожної біфуркації зокрема [370].

Результати вимірювань судинних біфуркацій стали основою для проведення математичного моделювання кровоносних русел багатьох органів. Зенін О.К. і співав.[105], вивчаючи кількісну анатомію судинного русла тонкої і товстої кишок, з дотриманням правила Ру, розробив програму моделювання артеріального русла. При цьому автори наголошують, що при прогнозуванні структури судинного русла необхідно обов'язково враховувати діаметри основних стовбурів та материнських і дочірних гілок. Кизилова Н.Н. [143], розглядаючи принципи організації транспортних систем у тварин, на основі даних морфометричних вимірювань діаметрів материнських і дочірних гілок розробила формули для розрахунку оптимального кута галуження материнських та дочірних гілок на кожній біфуркації окремо. Проведені автором численні виміри на препаратах артеріальних систем виявили добрі відповідності реальних кутів галуження артерій і кутів розрахованих по створеній автором формулі з використанням виміряних на кожній біфуркації значень діаметрів основного стовбура артеріального трійника, материнських та дочірних гілок.

Багато дослідників, враховуючи особливості структурно-просторової організації судинного русла, прораховували оптимальні моделі галуження артеріального русла для забезпечення повної роботи гідродинамічної системи, пов'язаної з просуванням крові по судинах та метаболічної, пов'язаної з підтримкою стану самих судинних стінок [64, 65, 345, 354]. При цьому Мюррей сформулював закон, згідно якого для оптимальності роботи кровоносного русла використовується правило $d_0^3 = d_1^3 + d_2^3$. Отже, вивчаючи та моделюючи судинне русло, багато дослідників розглядали кутову та діаметральну асиметрію, як динаміку адаптації організму до різних зовнішніх та внутрішніх чинників. А.С. Аврунін [2] вказує, що характер впливів визначає зміни структури просторової організації функцій в організмі, які доцільно трактувати як її адаптаційну профілізацію. Внаслідок цього формується новий варіант

асиметрії адаптаційних можливостей структур організму. Зміна ступеня асиметрії параметрів біосистеми підпорядковується дії закону переміжної активності [137] згідно якого під час реалізації фізіологічної функції проходить поступове включення та виключення працюючих структур, проходять механізми ауторегуляції для досягнення того чи іншого рівня виконання роботи. Ці процеси мають суттєве значення для підтримки динамічного гомеостазу клітин і органу в цілому, особливо в умовах посиленої функціональної активності [43].

Процеси гемодинаміки та забезпечення пульсової хвилі кровобігу у судинах підтримуються за рахунок біорегуляції м’язового апарату судин. Велику функцію у біомеханіці кровобігу відіграють спіралевидні орієнтації м’язових елементів у стінках м’язових мікросудин. Біомеханіка скоротливого апарату судин при гемодинаміці здійснюється у вигляді спірального закручування і розкручування м’язових елементів, синхронного з пропульсивною хвилею кровобігу, за рахунок якої проходить як вазоконстрикція так і вазодилятація [140, 141, 341].

Для регуляції кровотоку у складі артеріальних стінок формуються спеціалізовані інтимальні адаптаційні структури, які здатні активно регулювати кровобіг в органі залежно від зміни параметрів гемодинаміки. До них відносяться гладком’язові міоцити, які мігрують у інтимальний шар через вікна у внутрішній еластичній мембрані. Судини, що містять у внутрішній оболонці пучки косопоздовжньої мускулатури за рахунок гофрування стінки можуть звужуватися аж до повного перекриття току крові. Окрім цього у регуляції кровобігу приймають участь м’язово-еластичні сфінктери, що розташовуються на рівні біфуркацій та м’язові манжетки, що охоплюють початкові відділи артеріол та прекапілярні сфінктери. У регуляції об’ємного кровобігу особливу роль відводять поліповидним подушкам, які при напруженні виступають у просвіт судини, зменшуючи або блокуючи кровобіг як по її магістральному стовбурі так і його гілках, що галузяться в даній ділянці [287, 293].

Окрім цього для судинних стінок резистивних судин характерні адаптаційні механізми до рівня трансмурального тиску. І.М. Радіонов [221] вказує, що хронічні зміни трансмурального тиску приводять до структурної перебудови судинного русла. При збільшенні тиску стінки судин потовщуються, а при зниженні стають тоншими. Потовщення стінки судин пов'язано з підвищенням реактивності на констрикторні впливи в тих випадках, коли внутрішньосудинний тиск протидіє звуженню просвіту. Навпаки, якщо протидія звуженню невелика, констрікторні відповіді товстостінних судин зменшені порівняно з тонкостінними [347, 396, 446].

Таким чином, не дивлячись на широкі відомості і велику кількість досліджень, в літературі немає достатньої характеристики структурно-просторової організації судинного русла тонкої і товстої кишок в цілому та складових його артеріальних і венозних відділів. Відсутні дані про характер та кути галуження кровоносних судин в нормі, недостатньо висвітлені особливості кутової та міждіаметральної асиметрії артерій і вен. Потребує аналізу взаємозв'язок між довжиною та поперечним перерізом артеріальних і венозних трійників брижової та внутрішньоорганної частини судинного русла та його вплив на системний та органний кровобіг.

1.2. Морфофункціональні особливості кровоносного русла і оболонок тонкої і товстої кишок при патології печінки та жовчних шляхів

Вивчення морфологічного і функціонального стану тонкої і товстої кишок при захворюваннях гепатопанкреатодуоденальної системи завжди цікавило експериментаторів і клініцистів різних спеціальностей [15, 359]. За даними багатьох дослідників [12, 29, 62, 73, 91, 202, 267] у таких хворих виникають однотипні розлади мембранного травлення та всмоктування, які трактуються як синдром функціональної кишкової недостатності. Відповідно до даних літератури останніх років [214, 225, 373, 411] функціональна недостатність кишки характеризується поєднаними порушеннями моторної,

евакуаторної, секреторної, травної і всмоктувальної функцій. При механічній жовтяниці, внаслідок припинення поступлення жовчі в кишку швидко виникає ахолія. При цьому перш за все страждає процес травлення жирів, не проходить їх емульгування. Розлади жирового обміну приводять до зниження всмоктування жиророзчинних вітамінів А, Д, К. Причому дефіцит останнього викликає недостатність протромбіноутворюючої функції печінки, а також розвиток геморагічного синдрому у вигляді так званих холемічних кровотеч.

Існуючі повідомлення про стан стінки кишки при обтураційному холестазі [81, 110, 138] підтверджують можливість розвитку синдрому ентеральної недостатності при механічній жовтяниці. Дестабілізація ліпідного обміну сприяє антиоксидантному голоданню, наслідком якого є порушення регуляції вільнорадикального процесу, проліферативної активності епітеліальної вистилки слизової оболонки тонкої кишки, вкорочення ворсинок та зменшення всмоктувальної поверхні.

Для ширшого розуміння патогенезу змін у стінці кишки при механічній жовтяниці потрібно розглянути особливості адаптаційно-компенсаторних реакцій його при різній патології травного тракту.

Дослідженнями стану товстої кишки [42] встановлено, що у слизовій оболонці проходить сповільнення апоптичних та мітотичних процесів, які найбільш вираженими є при атрофічних формах хронічного коліту та гіперсекреторному варіанті синдрому подразненої кишки. Поряд з цим існує інша думка [33], згідно якої при дії бактерійного токсичного фактора виявлялися підвищеними процеси апоптичних змін епітеліоцитів кишечника та проходить активація клітинної проліферації епітелію за рахунок контактного гальмування.

У виникненні запальних процесів у кишці велику роль відіграють порушення місцевих імунних реакцій [67, 200]. Встановлено, що імунологічні зміни обумовлюють хронізацію та прогресування захворювань. При цьому вміст у плазмі крові циркулюючих імунних комплексів збільшується у 2,2 раза при патології тонкої кишки та в 1,2 рази при колітах. Серед класів

імуноглобулінів особливо звертають увагу на імуноглобулін класу G, рівень якого свідчить про напруженість антиінфекційного імунітету, як реакції на розвиток дисбактеріозу та дисбіозу кишок.

На сьогоднішній день у визначенні об'єму пошкодження слизової оболонки кишки впроваджується використання спеціальних маркерів, кількість яких у плазмі крові корелює із глибиною морфологічних змін слизової оболонки [91].

Характер і ступінь морфологічних змін оболонок кишки та їхнього судинного русла в динаміці розвитку механічної жовтяниці вивчений мало. Відомі повідомлення торкаються лише змін зі сторони слизової оболонки, і не враховують особливості комплексної адаптаційної перебудови всіх шарів кишкової стінки, а характеристика стану судинного русла, його просторова організація зовсім опускається, або описується поверхнево. Хоча необхідно відмітити, що довжина, діаметр судини, тип та кути галуження, ступінь асиметрії визначають безпосередньо гідродинамічні умови, характер органного кровобігу та морфо-фізіологічні можливості його відновлення [117, 413].

Механічна жовтяниця супроводжується змінами у судинах органів і тканин. Причому судинні розлади є ранніми і мають характерні морфологічні ознаки. Це обумовлено тим, що первинним моментом при холемії є дія токсинів на стінку судин. Вищезгадані морфологічні прояви характеризуються вираженими порушеннями кровобігу, проникності судин і самої судинної стінки. В останній, поряд з набряком, спостерігається і проліферативна реакція з утворенням периваскулярних лімфоїдно-клітинних інфільтратів, що є дуже характерним для холемії [191].

Дослідженнями стану органів і систем при синдромі механічної жовтяниці [175] було встановлено закономірності, які полягали у дегенеративно-дистрофічних і некротичних змінах тканин вогнищевого типу, запальних реакціях з розвитком продуктивних інтерстиціальних процесів.

Вивченням динаміки змін у судинному руслі органів травного тракту при механічній жовтяниці [406] встановлено, що морфологічні прояви адаптації

починаються із перебудови структури мікросудинних модулів, які ведуть в подальшому до дистрофії та склерозу.

Стан судинного русла завжди визначав функціональну здатність кишки. Експериментальним моделюванням функціональної непрохідності кишки [167, 168] встановлено, що перші прояви альтеративної реакції у стінці кишки починаються із розширення та підвищеного кровонаповнення судин, навколо яких проходить формування клітинних інфільтратів, в основному лейкоцитарного складу. М'язова оболонка кровоносних судин проявляла при цьому свої реакції у вигляді потовщення та розволокнення.

Іншими дослідниками [62, 99, 171, 202] в хронічному експерименті встановлено, що в основі розвитку синдрому кишкової недостатності лежать поєднані розлади моторики кишки, секреторної, травної і всмоктувальної функцій, які корелюють з фазовими морфологічними змінами слизової оболонки. При цьому на першому етапі проходять адаптаційні процеси в системі мікроциркуляторного русла ворсинок, що проявляються звуженням просвіту артеріол, розширенням кровоносних та лімфатичних капілярів, підвищенням трансепітеліального транспорту рідких компонентів крові, який приводить до стромального і внутрішньоклітинного набряку, внаслідок дисбалансу поза- та внутрішньоклітинного середовища. Прогресуючі порушення травлення і всмоктування обумовлені як зростаючими розладами кровобігу, які супроводжуються агрегацією, стазами, діапедезом форменних елементів крові, крововиливами, так і вторинними дистрофічними змінами структури цитоплазми епітеліоцитів з облямівкою у вигляді дезорганізації мікроворсинок облямівки, термінальної сітки, органел цитоплазми, наслідком яких є зниження внутрішньоклітинного синтезу ферментів і процесів пристінкового травлення.

Особливості компенсаторно-пристосувальних реакцій артеріального русла деякими дослідниками встановлені при хронічній патології органів травного тракту [55, 165, 177]. При цьому у стінках артерій вони проявлялися гіпертрофією, гіперплазією м'язового шару в поєднанні з мультиплікацією

внутрішньої еластичної мембрани, гіпереластозом та еластофіброзом, які в комплексі складали відображення різних гемодинамічних навантажень. Іноді вони не носять універсального характеру і не характеризуються гіпертрофічними змінами, а в деяких артеріях ознаками продуктивного артеріїту з переходом у склероз з облітерацією просвіту судини. Автори, спостерігаючи серед дрібних артерій і артеріол спазмовані ділянки, які чергувалися з паретичними розширеннями висувають теорію локальної ішемії кишки яка полягає в утворенні артеріальних інвагінатів. Така думка може прийматися до уваги, якщо врахувати те, що при холемії часто порушується нервово-трофічна функція артеріальних стінок.

Судинне русло кишки проявляє свої особливості компенсаторно-адаптаційних можливостей під впливом різних факторів. Так, послідовна дія різних видів екстремальних навантажень, приводить до різноманітної анатомічної перебудови у всіх ланках кровоносного русла [183]. При цьому спостерігається зниження ємності мікроциркуляторного русла слизової оболонки і підслизової основи тонкої кишки на 25,7 % нижче контрольного рівня. Артеріальний компонент проявляється звуженням діаметрів а венозне русло характеризується локальними ампулоподібними розширеннями. У м’язовій оболонці збіднюється і розріджується судинний малюнок, ємність мікроциркуляторного русла зменшується порівняно з контролем на 32,4 %.

Тривалий обтураційний холестаз супроводжується зниженням артеріалізації крові. Причини пониження насичення крові киснем пов’язуються [145] недостатньою оксигенацією крові у легенях, внаслідок альтеративного впливу холемічного фактора на судинне русло та паренхіму.

Немаловажну роль при порушеннях кровообігу в органах є його адаптаційні можливості до ішемії [43, 239]. Адже одним із найбільш частих ускладнень, що виникають після ішемії любого органу, в тому числі і після ішемічного пошкодження кишки є розвиток феномену „no-reflow”, тобто не відновлення кровобігу. Відомі дані про участь різних нейрогуморальних механізмів в його розвитку. Так, його пов’язують із збільшенням проникності

мікросудин і набряком інтерстиційної тканини, адгезією до ендотелію лейкоцитів, набряком ендотеліальних клітин, підвищенням тромбогенності і зниженням тромборезистентності судин. Крім того при ішемії кишки спостерігається підвищення тонусу судин за рахунок активації симпатичного відділу вегетативної нервової системи [75], якому віддають активуючу роль синтезу оксиду азоту [118]. Останній, за даними експериментальних досліджень [367], відіграє домінуючу роль в адаптації кишкової стінки до ішемії.

У регуляції судинного тонусу велике значення надається і стану ендотеліальних клітин [104, 229, 275]. Адже питання про участь речовин, які виділяються ендотеліальними клітинами в регуляції судинного тонусу є одними із актуальних в сучасній фізіології кровообігу. Клітинами ендотелію синтезуються і виділяються як в просвіт судини, так і в сторонну гладком'язових клітин вазоактивні речовини, що мають судиннозвужуючі та судиннорозширюючі властивості. До судиннозвужуючих факторів, що синтезуються ендотелієм відносяться простогландини, тромбаксони, лейкотрієни, гідроксиейкозаноїди та ендотелін. В роботах останніх років особливо велику роль надають ендотеліну, тому, що встановлена його регулююча активність щодо синтази оксиду азоту та його дії на судини.

Розлади мікроциркуляції при механічній жовтяниці вивчалися рядом авторів [275, 334]. У їх дослідженнях викладені дані щодо внутрішньоорганних порушень, які проявлялися змінами реологічних властивостей крові, коагуляції, у вигляді внутрішньосудинної агрегації форменних елементів, в основному у капілярах, рідше у венулах. Останнє сприяє сповільненню на цьому рівні швидкості кровобігу, що приводить до гіпоксії, а при повному стазі – аноксії тканини. Але крім внутрішньосудинних порушень мікроциркуляції можуть бути і патологічні зміни на рівні судинної стінки. На них при холестазі дослідники менше звертали увагу, хоча наголошували, що з міркування судинної теорії про розвиток патологічних

процесів у стінці кишки, найбільш вірогідним є порушення бар'єру між судинами та тканинними елементами оболонок.

Стан органної гемодинаміки тонкої і товстої кишок є одним із ключових важелів в оцінці ступеня мікроциркуляторних та патоморфологічних змін [18, 47, 126]. У стінці тонкої кишки міститься, окрім тканинних компонентів, велика ворсинчаста поверхня, через яку проходить всмоктування. Рівень кровобігу залежить від базального тонусу судин [260]. Так у стані фізіологічного спокою кровобіг у тонкій кишці складає (20-40) мл/(хв·100гр.), а при максимальному розширенні судин (250-300) мл/(хв·100гр.). Для судинного русла кишок, як і для інших ділянок шлунково-кишкового тракту характерна виражена ауторегуляція кровобігу. Постійний рівень капілярного тиску, який забезпечується ауторегуляторними механізмами має велике функціональне значення, адже в противному випадку у зв'язку з великою площею поверхні капілярів вікончастого типу могла би виникнути тенденція до швидкого утворення набряку [396].

У стінці товстої кишки в основному присутні ті ж тканинні компоненти, що і в стінці тонкої кишки. Проте в слизовій оболонці товстої кишки немає ворсинок, тому її судини мають іншу форму, а всмоктування в ній в нормі обмежується транспортом води і електролітів. У спокої загальний притік крові до стінки кишки коливається між (15 і 25) мл/(хв·100г.), причому кровобіг у слизовій оболонці приблизно у 3 рази більший ніж у м'язовій.

Зміна показників кишково-печінкового кровобігу має безпосередній зв'язок із процесами всмоктування і є складовою патогенезу ентеральної недостатності [219]. Зменшення ворітно-печінкового кровобігу сприяє сповільненню органного кровобігу у м'язовій та слизовій оболонках, що веде до зниження процесів всмоктування у самій кишці.

У хворих з холестатичною печінкою спостерігається перерозподіл кровобігу в сторону артеріалізації не тільки печінки але і всієї портальної системи [37]. При цьому мало місце в основному збільшення кровонаповнення за рахунок збільшення кровобігу по селезінковій артерії. Одночасно

відмічається зниження кровобігу у ворітній вені, який корелює із тривалістю механічної жовтяниці. Ряд дослідників, на клінічному матеріалі, вивчаючи особливості кровобігу у ворітній вені встановили прогностичні критерії дилятаційних змін венозних стовбурів портальної системи при гіпертензії і на основі їх розробили способи застосування корекції. Д.М. Кулібаба і співавт. [240], вивчаючи органну гемодинаміку у хворих із середнім ступенем важкості механічної жовтяниці отримали результати які характеризувалися збільшенням лінійного кровобігу по черевному стовбурі на 58 % і збільшення об'ємного кровобігу на 112 %. Аналогічними були і збільшення лінійного кровобігу по загальній печінковій артерії на 104 %, а об'ємного на 141 %. При цьому встановлено, що реакції резистивних артеріол та венул приводили до зменшення кровобігу в басейні верхньої брижової артерії та ворітної вени. Об'єм притоку крові до кишок зменшувався на 12 % а у ворітній вені об'ємний кровобіг знижувався на 37 %. Автори вказують, що причиною таких гемодинамічних змін при холестазі є портальна гіпертензія. Не дивлячись на так звану реакцію „артеріалізації" яка розвивається при механічній жовтяниці, внаслідок нерівнозначних змін кровобігу у верхній брижовій артерії та у ворітній, вені вона не здатна компенсувати порушення кисневого голодування кишкової стінки які в даному випадку виникають вже на ранніх стадіях патологічного процесу.

Механізми, які визначають кровобіг у кишковій стінці можна розділити на місцеві та загальні. Причому місцева регуляція підтримується хімічними та нервовими факторами. Нервова регуляція кишкового кровобігу здійснюється вазоконстрикторними та вазодилятуючими нервовими волокнами. Дослідженнями встановлено, що в регуляції грають важливу роль циркулюючі в крові гормони, серед яких визначальними є катехоламіни, ангіотензін і вазопресин.

Функціональний стан судинного русла визначається і адренергічною інервацією артеріальних стовбурів [74, 239]. При цьому кількість катехоламінів визначає особливості неврогеного та міогенного тонусу артерій. Адренергічні

сплетення найбільше виражені своєю густиною у судинах з діаметром 0,7-0,8 мм, які найчастіше складають II-III порядок галуження артеріального русла кишки і як правило входять до їх брижової частини. У стінках таких артерій волокна адренергічних нервових провідників є найбільш товстими. При переході у внутрішньоорганну частину артеріальне русло як тонкої так і товстої кишок зменшує сітку нервових навколосудинних сплетень, кількісно які зменшуються пропорційно зі зменшенням просвіту артерій. У зв'язку з цим можна сказати про різні адаптаційні можливості пристосувальних процесів брижової та внутрішньоорганної частини кишкових артерій.

Шептицкий В.А. [291] встановив також вплив катехоламінів на процеси всмоктування в тонкій кишці. Зокрема, в експерименті ним доведено роль адренергічних структур у підвищені всмоктування глюкози у тонкій кишці та холінергічних структур у її зменшенні.

Морфологічний стан стінки кишки при патології жовчних шляхів визначений у ряді досліджень. При цьому в експериментах на собаках встановлено, що у тварин спостерігаються явища дистрофії і слабо вираженої гіпотрофії слизової оболонки. Отримані результати засвідчують, що атрофічні процеси слизової оболонки в ранні терміни не супроводжуються порушенням слизоутворюючої функції, а в більш пізні терміни наступає значне її зниження.

Експериментальними дослідженнями мікроциркуляторного русла тонкої кишки у собак після денервації краніальної брижової артерії при ішемії визначено загальні закономірності змін судинного русла у відповідь на порушення кровобігу [239]. Дослідники наголошують на збільшення діаметра крайових і паралельної судин, кількості артеріовенулярних анастомозів, переважання латеральних анастомозів над термінальними, збільшення судинно-тканинного індексу, послідовну дилатацію венул, капілярів, артеріол, збільшення венулярно-артеріолярного коефіцієнта. Доказано, що застосування периартеріальної невректомії приводить до інтрамурального перерозподілу місцевого кровобігу, що приводить до розвитку постішемічної гіперемії, яка

спочатку носить компенсаторний, а потім патологічний характер, супроводжуючись застійними явищами у мікроциркуляторному руслі.

При механічній жовтяниці, внаслідок формування внутрішньопечінкового блоку, наступає підвищення тиску в системі ворітної вени. Величина тиску знаходиться в прямій залежності від тривалості обтураційного холестазу. Так, місячна тривалість механічної жовтяниці приводить до підвищення тиску до (200±10) мм вод.ст., а у деяких випадках і до (241,1±4,1) мм.вод.ст. [265].

Портальна гіпертензія, змінюючи органну гемодинаміку, приводить до значних змін з боку судинного русла органів травного тракту [54]. Закрема [93] в ранні терміни, при експериментальному венозному застої, спостерігаються зміни судинного русла у всіх оболонках кишки, які проявляються спазмом артерій, виникненням локальних ампулоподібних розширень вздовж артеріол. У внутрішньоорганних артеріях має місце набухання ендотелію, вакуолізація і десквамація окремих ендотеліальних клітин. У капілярах і венулах відмічається розширення просвіту, явища застою і престазу. Дослідженнями стану гемомікроциркуляторного русла в стінці кишки собаки при портальній гіпертензії виявлено, що найбільше страждають середні та каудальні відділи тонкої кишки та початкові відділи товстої кишки [94]. Звертається увага на те, що проходить дилатація всіх порядків внутрішньоорганного венозного русла. Венозні колектори стають варикозно звивистими. При цьому відкриваються артеріо-венозні анастомози, які приймають полігональну форму із звивистими контурами. Поряд з цим, авторами отримані протилежні результати щодо артеріальної ланки мікроциркуляторного русла, в порівнянні з іншими дослідниками. Вони вказують на те, що поряд з розширенням венозного русла, розширенню підлягають і артерії всіх внутрішньоорганних порядків. Результати своїх експериментів обґрунтовують тим, що відбувається посилення притоку крові до кишки і підвищення тиску в судинах, яке направлене на ліквідацію причини порушеного венозного відтоку. Суттєве розширення артерій вони відслідковували в перші десять днів від початку моделювання

експериментальної портальної гіпертензії. Підвищення тиску в системі ворітної вени сприяє порушенню всмоктування вуглеводів і білків [55]. Генез таких функціональних змін пояснюється морфологічними змінами на рівні капілярного русла, які супроводжувалися підвищенням проникливості стінок капілярів, проявлялися численними діапедезними крововиливами та плазморагіями. Ендотелій капілярів при цьому ставав виражено фенестрованим. Самі ендотеліоцити часто сплющувалися а в їхній цитоплазмі зменшеною була кількість мікропіноцитозних міхурців та збільшеною кількість вакуолей.

Реакцію внутрішньоорганних судин товстої кишки [246] при патології органів травного тракту полягають у ранніх і пізніх компенсаторно-пристосувальних властивостях, які в ранні терміни називають, як реакцію відповіді, а у пізніх термінах як адаптаційну. Вони заключаються в змінах судин підепітеліальної вистилки капілярної сітки слизової оболонки, синусоїдальності та двоконтурності сторін судинних сот.

Інтрамуральний нервовий апарат тонкої кишки при експериментальній портальній гіпертензії [113] реагує послідовними змінами. При цьому у першій фазі дослідники спостерігали реактивні зміни зі сторони нервових сплетень та нейроцитів які проявлялися у набряку нейроцитів, збільшенням їх ядер, зміною форми ядра. Відростки приймали нерівномірні потовщення, а у органелах нейроцитів спостерігалися явища набряково-деструктивного характеру. У другій фазі на грунті відносних компенсаторних реакцій спостерігали різні прояви дегенеративних змін нейронів. В третій фазі на фоні повторного підйому портального тиску проходило поглиблення деструктивних процесів.

При вивченні мікроциркуляторного русла і нервового апарату тонкої кишки при ішемічних станах [165] встановлено, що при цьому діаметри більшості приносних ланок звужені, а просвіт посткапілярів і венул розширюється. При цьому зменшується кровопостачання нервових гангліїв. У самих нервових сплетеннях нейроцити приймають нерівномірне забарвлення, набрякають, деформуються, та мають варикозно змінені відростки. Поряд з

цим авторами встановлено зменшення об'єму загальної ємності судинного русла у нервових гангліях міжм'язового нервового сплетення тонкої кишки. Останнє має суттєвий зв'язок із моторно-евакуаторною діяльністю травного тракту і визначає особливості періодичної рухової діяльності та в кінцевому результаті функціональний стан кишки.

Окремої уваги при механічній жовтяниці заслуговує нервовий апарат клубово-сліпокишкової ділянки та тонко-товстокишкового переходу [160, 163]. Адже якщо при обтураційному холестазі у зв'язку з непоступленням жовчі у травний тракт розвиваються виражені ознаки кишкового дисбактеріозу, то порушення інервації ділянки тонко-товстокишкового переходу сприяє розвитку недостатності баугінієвої заслінки та клапанного апарату даного переходу. Паралельно зростаючі, загальний гіпокінетичний стан травної трубки та підвищений, внаслідок цього тиск у самому просвіті кишки, сприяють швидкому переходу мікрофлори товстої кишки у проксимальному напряму, тим самим ще більше посилюючи явища кишкового дисбактеріозу.

Порушення інервації кишкової стінки супроводжується рядом структурно-функціональних змін, які носять як деструктивний, так і запальний характер у ранні терміни та атрофічний характер у пізні [49, 95].

Для розуміння питання про особливості морфофункціонального стану тонкої і товстої кишок, які визначають ступінь ентеральної недостатності слід віддати важливу роль метасимпатичній нервовій системі [224]. Будучи зв'язуючою ланкою, вона містить повний набір функціональних елементів, необхідних для здійснення самостійної інтегральної діяльності. До її складу відносяться клітини-водії ритму, власна чутлива ланка, великий інтернейронний апарат, тонічний та ефекторний нейрони. Окрім цього у її діяльності приймають участь ряд медіаторів. У шлунково-кишковому тракті об'єктом інервації ентеральної частини метасимпатичної нервової системи є гладком'язові клітини, секреторний та всмоктувальний епітелій, капілярна сітка та ендокринні клітини. Будучи відносно самостійною, ця система разом з тим

має структурні і функціональні зв'язки з центральною нервовою системою, які здійснюються провідниками симпатичного та парасимпатичного характеру.

Вплив стресорного фактора, відіграє велику роль не тільки у визначенні стану судинного русла але впливає і на інервацію кишок. Дослідження багатьох вчених [41] показали, що найчастіше при цьому спостерігаються порушення структури клітин II типу Догеля, у яких зміни проявляються як на рівні тіл нейронів так і їхніх відростків. Поряд з цим слід зауважити, що ці клітини є визначальними у характері функціонального стану.

Вплив кишкової мікрофлори, а в більшості випадків її токсичних продуктів на вегетативну інервацію кишечника може змінювати опосередковано процеси всмоктування та секреції рідини [25]. При цьому знову ж таки спостерігаються структурні зміни та мікроциркуляторні порушення в гангліях. Поряд з цим автори наголошують, що включення в адаптаційні процеси нейронів гангліїв кишкових сплетень має залежність від топографічного їх відношення до судинного русла і залежать також від ступеня васкуляризації та зв'язаних з цим процесами оксигенації і метаболізму. Отримані ними дані визначають пряму залежність змін у нервовому апараті кишки від системного та регіонарного кровобігу. Інші дослідники вказують на регуляторні механізми органного кровобігу, що визначаються мікросудинними модулями, в яких, внаслідок сповільнення кровобігу виникають процеси, направлені на зниження чутливості до різних вазоактивних агентів [44, 64].

Організація моторної функції тонкої кишки направлена на існування єдиної скоротливої системи травного тракту, що включає шлунок, дванадцятипалу кишку, жовчні шляхи, підшлункову залозу [106, 123]. Велику роль у регуляції моторики кишок здійснює гіпоталамо-гіпофізатна система, мозкова речовина наднирників, за рахунок вивільнення периферичних гормонів, що включають вазоактивні інтестинальні пептиди, холецистокінін, енкефаліни, субстанції Р і К. Кінцевий шлях всіх механізмів регуляції моторики зводиться до активації чи блокади селективних трансмембранних каналів транспорту іонів кальцію у гладком'язових клітинах кишки. Поряд з цим дію

багаточисленних гормонів кишки, підшлункової залози необхідно розглядати і трактувати не ізольовано, а у взаємозв'язку, оцінюючи загальний ефект єдиної дигестивної системи. А тому деякі автори притримуються думки, що реакції зі сторони тонкої кишки і суміжних з нею органів є однотипними [234]. Існують дослідження [214, 404], що визначають паралелізм змін зі сторони моторно-евакуаторних зрушень кишок та жовчовивідних шляхів. Адже серед вчених існує думка, що саме моторно-секреторні порушення у різні періоди травного циклу є патогенетичною основою прогресування патології травної системи. З іншої сторони потрібно зауважити, що велика роль в моторній діяльності кишки надається її інтрамуральній нервовій системі, яка завдяки підтримання автономного режиму здатна до компенсації евакуаторних порушень.

Вивчення стану біоелектричних потенціалів кишкової стінки при різних видах ентеральної недостатності засвідчують, що існуючі пропорційні порушення всмоктувальної та секреторної функції динамічно корелюють з амплітудно-частотними характеристиками електроентерограм [60, 400].

Порушення поступлення жовчі в кишку сприяє дизритмії моторно-евакуаторної діяльності та зміні внутрішньопорожнинного тиску. Дослідженнями [267] встановлено, що холемічно-ахолічні стани ведуть розвитку рухових порушень, в основному за рахунок гіпокінетичних розладів. При цьому останні часто корелювали із атрофічними змінами слизової оболонки різного ступеня.

Визначаючись з тактикою лікування хворих з тривалою механічною жовтяницею [169, 382], авторами доведено, що у таких хворих різко пригнічується біоелектрична та моторна активність кишкового тракту.

Ступінь біліарної гіпертензії та тривалість холемії мають тісний зв'язок із станом нервово-м'язового збудження. Характеризуючи стан нервово-м'язового апарату при механічній жовтяниці необхідно відмітити зниження його акомодації. При цьому страждає нервово-м'язовий комплекс на синаптичному рівні [209]. При порушенні інервації, особливо вегетативної,

[169] у стінці кишки наступають морфологічні зміни, що супроводжуються атрофічними процесами на рівні слизової та м’язової оболонок.

Стан м’язової оболонки має безпосередній вплив на моторно-евакуаторну діяльність кишки. Проведення порівняльної оцінки між просвітом кишки і товщиною її м’язової оболонки показало, що у товстій кишці людини існує зворотнього напрямку кореляційний зв’язок між просвітом кишки та товщиною її м’язової оболонки. Поряд з цим встановлено [152, 253, 391], що на пропульсивну діяльність товстої кишки впливає співвідношення між сполучнотканинними елементами та гладком’язовими клітинами у м’язовій оболонці товстої кишки. Причому найбільша щільність гладком’язових клітин спостерігалася у дистальних відділах товстої кишки, а у проксимальних у м’язовій оболонці мала місце більша кількість відносного об’єму ретикулярних, еластичних волокон та основної речовини. У зв’язку з цим можна припустити, що найбільш вразливими до моторно-евакуаторних порушень є проксимальні відділи товстої кишки. Визначено, що більш виражені морфологічні зміни у м’язовій оболонці проявляються у висхідній та поперечній кишці.

Окремої уваги заслуговують моторно-евакуаторні особливості товстої кишки. Відповідно до результатів досліджень [39, 153, 189] моторний цикл товстої кишки є менш стабільним, а його структура більше варіабельна ніж у тонкій кишці. Особливістю моторного циклу товстої кишки є і те, що він включає в себе на відміну від тонкої кишки лише три фази: фазу спокою, нерегулярної скоротливої активності та ритмічних скорочень. Звертає увагу і той факт, що різні відділи товстої кишки по різному проявляють свою скоротливу діяльність.

Існуючі порушення моторно-евакуаторної діяльності травного тракту, необхідно враховувати при прогнозуванні наслідків лікування обтураційного холестазу та можливостей якнайбільшого усунення функціональної недостатності кишки у післяопераційному періоді.

Припинення поступлення жовчі у дигестивну систему створює благоприємні умови для заселення останнього мікроорганізмами. Проведені клінічні дослідження вказують на зниження у просвіті кишок кількості біфідобактерій, лактобактрій з паралельним зростанням умовно-патогенної флори (протея, псевдомонад, клебсієл, дріжджеподібних грибів) [24, 226, 394]. Мікроби в процесі своєю життєдіяльності виділяють біологічно-активні сполуки, які поступають у портальний кровоток [281, 403]. Крім цього для бактеріального обсіменіння характерним є збільшення метаболітів індигенної мікрофлори організму, особливо коротколанцюгових жирних кислот, які мають виражену токсичну дію і пригнічують діяльність нервово-м’язових комплексів. Надпорогова кількість ендотоксинів впливає тим чи іншим чином на кровоносне русло органів травного тракту [170, 188, 406]. Експериментальними дослідженнями доведена залежність між рівнем порушення мікроциркуляції і ступенем наростання бактеріальних токсинів. За даними дослідників введення експериментальним тваринам бактеріального ендотоксину викликає констрикцію артеріол і розширення капілярів і венул, агрегацію еритроцитів, запустівання капілярів, стаз, значне скупчення лейкоцитів в місцях порушення цілісності судин і вихід еритроцитів в перикапілярний простір [25, 26, 262]. При механічній жовтяниці, відбувається транслокація кишкової мікрофлори в печінку і перихоледохеальні лімфатичні вузли, про що свідчить виявлений паралелізм між ступенем концентрації мікроорганізмів в цих органах і структурними змінами в стінках тонкої і товстої кишок [234, 428]. Такої ж думки дотримуються і дослідники, які вивчали зміни у стінці кишки при механічній жовтяниці і міграцію аутофлори в брижові лімфатичні вузли і портальну систему [325, 335].

Вивчення впливу бактеріальних токсинів на стан і структуру епітеліоцитів і судин мікроциркулятоного русла показало, що при дії токсичних продуктів мікроорганізмів наступають морфологічні зміни ультраструктури епітеліоцитів кишкової стінки в результаті чого наступають характерні ознаки, що супроводжуються відділенням епітеліоцитів від

базальної мембрани, а отже їхньою десквамацією. У мікроциркуляторному руслі збільшується проникливість судинних стінок, на що вказує посилений мікропіноцитоз та виражені альтеративні зміни в ядрах, в яких з'являються глибокі інвагінації оболонки, в результаті чого проходить їхня фрагментація. Нерідко сильні мікробні токсини приводять до злущення ендотеліальних клітин. Окрім цього дані процеси супроводжуються і внутрішньосудинними змінами у вигляді повнокрів'я, сладж-синдрому.

Мікроекологічні порушення є складовою ланкою патогенезу багатьох кишкових захворювань і сприяють розвитку запальних і дегенеративних змін кишкової стінки, в результаті чого розвивається синдром ентеральної недостатності [10, 12, 225]. При цьому бактеріальна насиченість просвіту тонкої кишки нехарактерними для неї колонійутворюючими одиницями сприяє атиповій ферментації вуглеводів, неповному їх перетравленню та порушенню всмоктування, порушенням процесів гідролізу і всмоктування жирів та жиророзчинних вітамінів, розвитку синдрому мальабсорбції білка [267, 342, 363].

Проте характеристика стану дисбактеріозу кишки, який виникає при механічній жовтяниці потребує динамічного розгляду і визначення взаємозв'язку з функціональними та морфологічними характеристиками оболонок і судинного русла.

Важливим фактором в оцінці ступеня важкості стану хворих з механічною жовтяницею є рівень ендогенної інтоксикації [44, 72]. Одним із загальних проявів ендотоксикозу є суттєва зміна гомеостазу, що обумовлює порушення функцій різних органів і систем [51, 266]. Кількісне визначення загальної інтоксикації при біліарній гіпертензії має важливе практичне значення, тому що знаходиться в основі вироблення лікувальної тактики і може служити контролем її ефективності. Проведеними дослідженнями з використанням різних способів оцінки ендогенної інтоксикації встановлено зростання маркерів ендогенної інтоксикації [193, 237, 386], та концентрації ендотоксинів у плазмі крові при обтураційному холестазі. Ступінь вираженості

ендогенної інтоксикації залежав від тривалості механічної жовтяниці та напруженості гуморального імунітету [200, 217].

Таким чином, аналіз даних літератури свідчить, що досліджень, які б в комплексі охарактеризували морфофункціональний стан судинного русла та оболонок кишок при механічній жовтяниці на органному, тканиному та ультраструктурному рівнях немає. Потребує детального вивчення розвиток ентеральної недостатності в динаміці механічної жовтяниці та складові його патогенезу.

1.3. Сучасні способи корекції морфофункціональних змін кишок при механічній жовтяниці

Патологія органів травного тракту займає третє місце серед загальної захворюваності населення України і складає 9,3 %. У структурі захворюваності травної системи одне з провідних місць відводиться патології печінки та жовчних шляхів. Так, показник співвідношення серед осіб, що страждають жовчнокам'яною хворобою становить 4,4 на 1000 населення країни. Останнє засвідчує високу ймовірність виникнення у даної категорії осіб синдрому механічної жовтяниці з неповним або повним блокуванням жовчних шляхів.

Позитивні результати лікування механічної жовтяниці залежать не тільки від морфологічного і функціонального стану печінки, але і від стану суміжних органів портальної системи [20, 231]. А тому зворотність морфо-функціональних змін тонкої і товстої кишок після відновлення поступлення жовчі у дигестивну систему є важливим етапом у лікуванні обтураційного холестазу.

На сьогоднішній день відомі різні методи лікування функціональної недостатності тонкої і товстої кишок [91, 122, 202]. Вони в основному, як правило, торкаються впливу на ту чи іншу ланки патогенезу. Велика увага клініцистами, у більшості, приділяється способам корекції моторно-евакуаторної діяльності кишки [39, 255]. Причому необхідно відмітити, що

корекція рухової активності дозволяє досягти певних позитивних результатів при синдромі ентеральної недостатності, і покращення процесів травлення. Велика кількість сучасних фармакопрепаратів, які застосовують у відновленні і регуляції моторики кишок розділяються на групи: міотропні спазмолітики, блокатори кальцієвих каналів, прокінетики, антагоністи опіоїдних рецепторів, пробіотики [188].

Відомі і інші способи корекції ентеральної недостатності при різних видах патології, пов'язаних з порушенням моторно-евакуаторної діяльності [373]. Причому дослідники наполягають на думці, що в основі патогенезу розвитку ентеральної недостатності є надмірна активація епітеліальної та лімфоїдної тканини тонкої кишки, а способи лікування повинні передбачати створення захисного шару, що обмежуватиме уражену слизову оболонку кишки та потужний рецепторний апарат її лімфоїдної тканини від токсичного ентерального вмісту.

Ще, інший спосіб [58], направлений на переривання імпульсації подразнених ендотоксинами інтерорецепторів кишки, і полягає у сегментарній „десимпатизації" на рівні спінальних корінців. При цьому для відновлення та покращення моторної діяльності застосовували тривалу епідуральну блокаду з гепаринотерапією. Позитивний ефект при даному способі автори отримували на 3-5 добу після початку його застосування.

Використання перидуральної анестезії під час самого процесу декомпресії жовчних шляхів приводить до периферичної вазодилятації, а зокрема прицільно до дилатації судин органів травного тракту, тим самим, сприяючи покращенню органного кровобігу в органах портального басейну, зокрема в кишці [151, 152].

Позитивні результати у відновленні структурного і морфологічного стану оболонок тонкої кишки отримані при застосування різних способів лазерного опромінення [165]. При цьому встановлено, що проходить стабілізація мікроциркуляції, покращується нервово-трофічне забезпечення тканини, яка сприяє відновленню структури і функції. Проте автори наголошують на тому,

що такий спосіб ефективний лише при реактивних змінах зі сторони судинно-нервових комплексів кишки. Іншими дослідниками [274] наголошується, що даний спосіб покращує компенсаторно-адаптаційні здатності адренергічних та холінергічних структур, тим самим зменшуючи глибину дистрофічних та проліферативних процесів.

Єдиним ефективним і найбільш адекватним методом лікування механічної жовтяниці є операції внутрішнього обхідного відведення жовчі у шлунково-кишковий тракт [233]. Метою цих втручань є ліквідація стазу і гіпертензії [158]. В міру розвитку хірургії жовчовивідної системи для обхідного відведення жовчі використовували найрізноманітніші способи: холецистогастростомію, холедоходуоденостомію, холедохоєюностомію, гепатикогастро-, дуодено- та єюностомію. Серед всіх цих операцій особливе місце займає супрадуоденальна холедоходуоденостомія [145].

Анатомічне і функціональне обґрунтування холедоходуоденостомії за Jurach-Виноградовим полягає в тому, що формування широкого співустя, яке попереджує застій у холедоху, супроводжується мінімальною травмою циркулярного шару м’язів дванадцятипалої кишки, та не впливає на моторну функцію кишки і не приводить до деформації холедоха.

У багатьох випадках у хірургії печінки та жовчних шляхів виникають ті чи інші показання до виконання зовнішнього дренування жовчних шляхів [56]. Як правило, на сьогоднішній день, визначені строгі покази до виконання зовнішнього відведення жовчі. Його застосовують для видалення інфікованої жовчі при холангіті, з метою тимчасової декомпресії жовчних шляхів при запальних змінах гепатикохоледоха, при неможливості завершити холедохотомію іншими способами, для попередження рубцевих змін жовчних проток після накладання на них швів, біліодигестивних анастомозів і пластичних операцій, а також для відведення жовчі у хворих з механічною жовтяницею для запобігання розвитку гепатаргії після створення біліодигестивного анастомозу. У хірургічній практиці застосовуються різні способи зовнішнього дренування жовчних шляхів, проте найчастіше хірурги

виконують зовнішнє відведення жовчі через куксу міхурової протоки, у різних авторських модифікаціях даного способу [158].

Але зовнішнє відведення жовчі знімає лише фактор холемії, а залишається інший чинник обтураційного холестазу, це відсутність поступлення жовчі у травну систему – ахолічний. У зв'язку з цим потребують детального вивчення морфологічні та функціональні процеси, що проходять у тонкій та товстій кишках на рівні морфологічного стану судинного русла і оболонок, а також функціональна активність кишки, яка встановлюється при розвантаженні жовчних шляхів зовнішнім дренуванням.

Наступним важливим моментом, що необхідно враховувати при проведенні декомпресії жовчних шляхів, це час тривалості обтураційного холестазу. Недаремно у всі часи хірурги ставили запитання: коли і яким способом оперувати хворого з обтураційною жовтяницею.

При визначенні терміну декомпресії жовчних шляхів необхідно враховувати тривалість біліарної гіпертензії, особливості секреторного тиску печінки та гідродинаміки жовчі [29]. Дослідженнями ряду вчених встановлено, що між тиском у загальній жовчній протоці та секреторним тиском печінки існує пряма залежність. Доказано, що секреторний тиск печінки не перевищує 300 мм.вод.ст. (2,94 кПа), який тримається до 10 доби експериментальної механічної жовтяниці, а у більш пізніх термінах тиск починає знижуватися, засвідчуючи незворотні структурні зміни в печінці [142].

Якщо при короткотривалих механічних жовтяницях хірургічна декомпресія сприяє зворотньому розвитку морфологічних і функціональних змін суміжних органів та систем, то при тривалих механічних жовтяницях небезпекою є післяопераційні ускладнення та смертність внаслідок розвитку печінкової та поліорганної недостатності [72]. У зв'язку з цим деякі клініцисти розробили алгоритми прогнозування наслідків лікування таких хворих, який дозволяє дотримуватися безальтернативного вибору лікувальної тактики [217, 290].

Розробляючи алгоритми лікування хворих з механічною жовтяницею запропоновано етапність втручань, яка полягала перш за все в усуненні жовтяниці, а на другому місці дослідники ставлять завдання ліквідації причини, що викликала механічну жовтяницю.

Зняття біліарного напруження сприяє зворотньому розвитку і портальної гіпертензії. Вивчаючи зворотність морфофункціональних змін судинного русла органів шлунково-кишкового тракту при декомпресії портальної системи шляхом формування спленоренального анастомозу встановлена динаміка зворотності морфологічних зрушень [54]. Автори зауважують, що найбільш виражено позитивні ефекти відбуваються у гемодинаміці шлунка, дванадцятипалої кишки та товстої кишки. У тонкій кишці процеси тримаються значно довше і не завжди мають виражений зворотній характер.

Часто довготривалий холестаз закінчується біліарним цирозом і стійкою портальною гіпертензією, яка сприяє поглибленню проліферативних процесів у стінці кишки, та погіршенню показників її функціональної діяльності [257].

Механічна жовтяниця, за рахунок ендогенної інтоксикації, холемії, ентеральної недостатності, дисбактеріозу та дисбіозу кишечника сприяє накопиченню в організмі великої кількості токсичних речовин [204]. А тому для досягнення результату успішного хірургічного лікування часто виникає необхідність зниження рівня ендогенної інтоксикації в переддекомпресійному періоді, та профілактика печінкової чи печінково-ниркової недостатності [63, 216].

На сьогоднішній день досліджено позитивний вплив різного роду ентеросорбентів для зменшення інтоксикаційного синдрому при механічній жовтяниці [196]. Необхідно зауважити, що застосування ентеросорбентів при лікуванні механічної жовтяниці є оправданим як з точки зору корекції дисбіотичних та мікроекологічних змін у просвіті тонкої і товстої кишок так і зменшення ознак ентеральної недостатності.

Введення у просвіт кишки ентеросорбентів сприяє корекції ліпідного та амінокислотного спектра кишкового вмісту за рахунок поглинання

ароматичних і вільних жирних кислот, окремих амінокислот з довгим вуглеводневим ланцюгом. Захоплення сорбентом і перенесення за ходом шлунково-кишкового тракту жовчних кислот розглядається деякими авторами як механізм нейтралізації ендотоксинів, що виділяються мікроорганізмами у товстій кишці [217, 368]. Ентеросорбційний метод детоксикації сприяє виведенню токсичних речовин, які утворюються в самій кишці, внаслідок чого послаблюється функціональне навантаження на печінку, що дозволяє більш повно використовувати її детоксикаційний потенціал для ліквідації проявів системного токсикозу. До цих речовин відносяться індол, скатол, фенол, поліаміни, фізіологічні поліпептиди та інші. Вивчаючи властивості різного роду ентеросорбентів [68] було встановлено, що останні мають здатність знижувати імунодепресивну дію ендогенних токсинів, що сприяє зниженню імунодефіцитного стану організму та підвищує його здатність до боротьби з різного роду інфекційними агентами. Дослідженнями в лабораторних умовах можливості сорбції мікроорганізмів і їх токсинів [172] встановлено, що ентеросорбенти активно адсорбують як продукти життєдіяльності мікроорганізмів так і їх самих. Автори визначили рівень сорбції для деяких представників кишкової мікрофлори. Так для кишкової палочки він складає 84 - 97 %, інших мікроорганізмів від 36 до 94 % .

Інші дослідники вивчали кореляційні зв’язки морфологічного стану слизової оболонки тонкої кишки та терміну вживання ентеросорбентів [28]. Результати досліджень показали, що тривале використання ентеросорбентів має однонаправлений вплив на структурну організацію слизової оболонки тонкої кишки, яка полягає у підсиленні всмоктувальної функції епітелію, бар’єрних властивостей інтерстицію, стимуляції трансендотеліального переносу рідини і поживних речовин у кровоносні та лімфатичні капіляри.

Поряд з ентеросорбцією для боротьби з ендогенною інтоксикацією організму використовуються і інші способи (гемосорбція, лімфосорбція, плазмосорбція тощо). Так, у зв’язку з тим, що лімфосорбція є дорогим способом детоксикації та технічно складна у виконанні [6] запропоновано

метод непрямого електрохімічного окислення крові за допомогою розчину гіпохлориту натрію. Застосування останнього на думку авторів дозволяє моделювати процес біотрансформації, аналогічний окисленню ксенобіотиків у системі монооксидаз гепатоцита. При взаємодії з кров'ю гіпохлорит натрію вивільнює активний кисень і хлор, які активно окислюють гідрофобні токсичні речовини: білірубін, сечовину, креатинін, жирні кислоти, речовини середньої молекулярної маси.

У зв'язку з цим перед клініцистами постає завдання розробки адекватних способів корекції морфофункціональних змін судинного русла і оболонок кишок та загальної інтоксикації організму у переддекомпресійному періоді та після декомпресії жовчних шляхів, що пов'язано із виходом у дигестивну систему, як правило, інфікованої жовчі. З метою детоксикаційної терапії в клінічній практиці застосовуються різноманітні способи. Так при механічній жовтяниці пухлинного генезу Шалімов С.О. і співавт. [51] у доопераційному періоді корекцію гіпербілірубінемії та ендогенної інтоксикації проводили за допомогою ентеросгелю а в ранньому післяопераційному періоді використовували внутрішньовенне введення розчину гіпохлориту натрію. Застосування ентеросорбенту на основі полівінілпіролідону у хворих з механічною жовтяницею в перед- та після декомпресійному періоді дозволило досягти покращення антиендотоксинового гуморального імунітету до кишкової палочки [237].

У останніх дослідження позитивно характеризуються ентеросорбенти нового покоління. Зокрема [77, 129] експериментально обґрунтовано ефективність нового покоління ентеросорбентів, а саме вуглеволокнистих. Дослідниками показано можливість їх використання як у вигляді болюсів так і у вигляді суспензійного розчину.

У зв'язку з тим, що вживання самих ентеросорбентів не завжди дає достатній лікувальний ефект деякі вчені наголошують на використанні поряд з ентеросорбентами інших форм чи способів лікування [31, 112, 154, 155] Останнім часом серед наукових досліджених все більше з'являється

повідомлень про позитивні результати використання у гастроентерологічній практиці різних форм активного кисню. При цьому звертається увага дослідників на те, що озон, який є у 7 разів більше розчинним за кисень має досить добрі антибактеріальні, фунгіцидні, імуномоделюючі ефекти, покращує мікроциркуляцію, стимулює репарацію та обмінні процеси. Точками впливу озону в живому організмі є ненасичені жирні кислоти, вільні амінокислоти, аміни в пептидних зв'язках, нікотин-амід коензим. При застосуванні озону спостерігається значно швидша зворотня реакція метаболізму порівняно зі звичайною оксигенацією. Якщо для включення молекули кисню у біохімічні процеси необхідна присутність ферментів або металів змінної валентності, то озон здатний самостійно реагувати із рядом біоорганічних субстратів [27].

Застосуванням озонотерапії у комплексному лікуванні функціональної недостатності кишки [202] вдалося досягти результату, метою якого був активний вплив на регуляцію метаболізму кисню і стимуляція відновлення адаптаційно-компенсаторних субклітинних структур. В основі дії озону, автори вважають, лежить окислювальний стрес і адекватна мобілізація антиоксидантної системи, яка визначає метаболічну та нервово-ендокринну перебудову в організмі, в тому числі і у кишковій стінці. Крім цього завдяки антибактеріальним властивостям озону досягається зменшення кількості мікроорганізмів у просвіті кишки. Досліджуючи в експерименті вплив озонованого фізіологічного розчину на ріст і утворення колоній мікроорганізмів авторами встановлено, що через 90 хвилин після розведення кишкового вмісту у фізіологічному розчині припиняється ріст кишкової палочки, а через 6 годин наступає повна стерильність досліджуваного матеріалу кишкового вмісту. У зв'язку з цим дослідниками було запропоновано проводити зрошення кишкової стінки озонованим фізіологічним розчином при концентрації озону в розчині 4-6 мг/л.

Дослідженнями доказано позитивний ефект високонасичених озоном розчинів для лікування гнійно-септичних захворювань [191, 198]. Показано,

бактерицидний ефект по відношенню до анаеробів розчинів з концентрацією озону 8-10 мг/л.

Застосованням озонотерапії в клінічній практиці при лікування функціональних розладів кишки [238] було досягнуто покращення скоротливої здатності та показників клітинного і гуморального імунітету [248].

Вживання озонованого розчину глюкози [91], деякими хірургічними школами використостовується під час ліквідації кишкової непрохідності для захисту відвідної петлі від токсичного впливу вмісту привідної петлі.

Позитивний вплив різних форм кисню підтверджується дослідженнями [190]. Так, вивчаючи ефективність застосування синглетно-кисневої терапії в комплексному лікуванні хворих на хронічний ентероколіт, встановлено позитивний вплив його на перекисне окислення ліпідів а також доведено імуностимулюючу дію.

Таким чином, існуючі проблеми комплексної корекції ентеральної недостатності та механічної жовтяниці продовжують залишатися актуальними як серед клініцистів так і серед експериментаторів і спонукають до розробки нових, ефективних методів лікування.

РОЗДІЛ 2
МАТЕРІАЛИ І МЕТОДИ ДОСЛІДЖЕННЯ

2.1. Методика операцій

Для виконання поставлених завдань експериментальні дослідження виконані на 68 безпородних різностатевих собаках з масою тіла від 16 до 20 кг і віком від 2 до 5 років. В залежності від термінів механічної жовтяниці і характеру оперативного втручання тварини були поділені на 7 експериментальних груп (табл. 2.1).

Всі дослідження проводилися з дотриманням „Правил проведення робіт з використанням експериментальних тварин”. Операції на зовнішньопечінкових жовчних шляхах проводилися за умов асептики і антисептики під загальним дроперидол-кетаміновим наркозом із додатковою інфільтраційною анестезією кореня брижі тонкої кишки та печінково-дванадцятипалої зв’язки. Виведення тварин з експерименту проводили швидким внутрішньовенним введенням великих доз 10 % розчину тіопенталу натрію.

Після двотижневого карантину, за 30-40 хв до проведення оперативного втручання тваринам внутрішньом’язово вводили 0,25 % розчин дроперидолу з розрахунку 0,2 мг/кг маси і підшкірно 0,1 % розчин атропіну (0,05 мг/кг). За 10-15 хвилин до початку операції внутрішньом’язово вводили 5 % розчин кетаміну із розрахунку 5 мг/кг маси (0,3 мл на кг маси тіла). При необхідності підтримання наркозу додатково повторювали введення кетаміну із розрахунку 3 мг/кг маси.

Виконували верхню серединну лапаротомію, а потім, обережно, відсунувши долі печінки, субперітонеально, в ділянці гепатодуоденальної зв’язки вводили 15 мл 0,5 % розчину новокаїну, як для додаткової анестезії, так і для гідравлічного препарування елементів останньої. Механічну жовтяницю моделювали шляхом перев’язування та перерізання між двома лігатурами загальної жовчної протоки.

Корекцію різної по важкості механічної жовтяниці проводили для порівняльного вивчення ефективності декількома способами.

Таблиця 2.1

Розподіл тварин по серіях і термінах експерименту

№ п/п	Характер експерименту	Розподіл тварин за термінами спостереження						
		Всього	3 доби	7 діб	14 діб	21 доба	30 діб	180 діб
1.	Контрольна група	6	-	-	-	-	-	-
2.	Лапаротомія	4	-	-	-	-	-	-
3.	Механічна жовтяниця	14	3	3	4	-	4	-
4.	Холедоходуоденостомія при двотижневій механічній жовтяниці	10	-	3	-	-	3	4
5.	Холедоходуоденостомія при місячній механічній жовтяниці	12	-	4	-	-	4	4
6.	Холедоходуоденостомія і озоновані ентеросорбенти при місячній механічній жовтяниці	12	-	4	-	-	4	4
7.	Зовнішнє дренування жовчних шляхів при місячній механічній жовтяниці	10	3	-	3	4	-	-

У тварин першої серії експерименту вивчали структурно-просторову організацію судинного русла та особливості морфофункціонального стану оболонок тонкої і товстої кишок інтактних собак і після лапаротомії (тварини другої серії експерименту). Для цього у 10 контрольних собак були виведені середні показники норми для досліджуваних явищ (4 тварини перенесли лапаротомію).

У тварин третьої серії досліджували морфофункціональні зміни судинного русла та оболонок тонкої і товстої кишок в динаміці розвитку обтураційного холестазу. З цією метою у 14 собак моделювали механічну жовтяницю. Тварин виводили з експерименту через 3, 7, 14, 30 діб.

Четверту серію експерименту склали тварини у яких вивчали особливості відновлення патологічних і функціональних змін зі сторони

судинного русла та оболонок кишок після декомпресії жовчних шляхів при двотижневій механічній жовтяниці. Декомпресію жовчних шляхів здійснювали шляхом формування анастомозу між супрадуоденальною частиною загальної жовчної протоки та дванадцятипалою кишкою за способом Jurash-Виноградова [145].

До п'ятої серії увійшли тварини, яким декомпресію жовчних шляхів проводили при місячній механічній жовтяниці.

У тварин шостій серії експерименту вивчали ефективність поєднаного застосування озонованих ентеросорбентів, в якості корекції ендогенної інтоксикації, разом із холедоходуоденостомією, в комплексі попередження морфофункціональних змін в судинному руслі та оболонках кишок при місячній механічній жовтяниці. Суть поєднаного способу полягає у застосуванні протягом 7 діб перед декомпресією жовчних шляхів та впродовж 3 діб після холедоходуоденостомії, внутрішньокишкового введення озонованого ентеросорбенту „Полісорб" (Деклараційний патент на винахід № 53024 А [85]), із розрахунку 0,7 г/кг маси тіла на добу. Озонований ентеросорбент готували безпосередньо перед застосуванням шляхом барботажу озонокисневої суміші через розчин ентеросорбенту за допомогою скляної магістральної трубки, введеної в посудину з розчином ентеросорбенту з експозицією, яка дозволяє досягти рівня концентрації озону 7 мг/л. Для цього використовували озонатор фірми „Медозон".

До сьомої серії експерименту увійшли тварини, яким проводилося в якості корекції біліарної гіпертензії зовнішнє дренування жовчних шляхів за запропонованим нами способом (Патент України № 10040 А [244]), який полягає у дренуванні жовчних шляхів через куксу міхурової протоки (рис. 2.1). Причому кукса інвагінується у просвіт загальної жовчної протоки, а дренажна трубка розташовується і ізолюється між листками міхурової очеревини. При затрудненні проведення дренування через куксу міхурової протоки, аналогічного результату досягали при дренування жовчних шляхів (рис. 2.2)

Фіг. 1

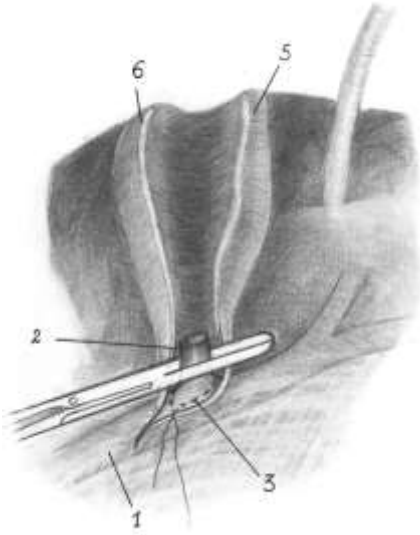

Фіг. 2

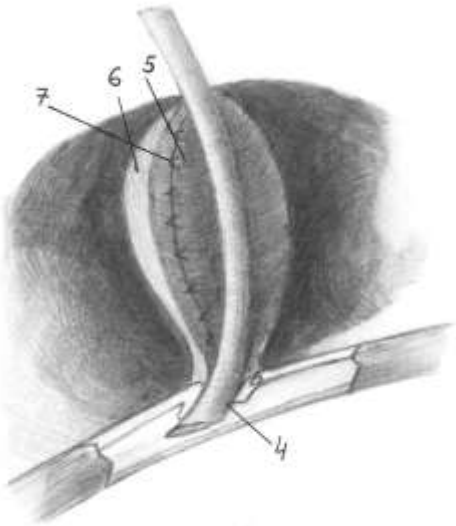

Фіг. 3

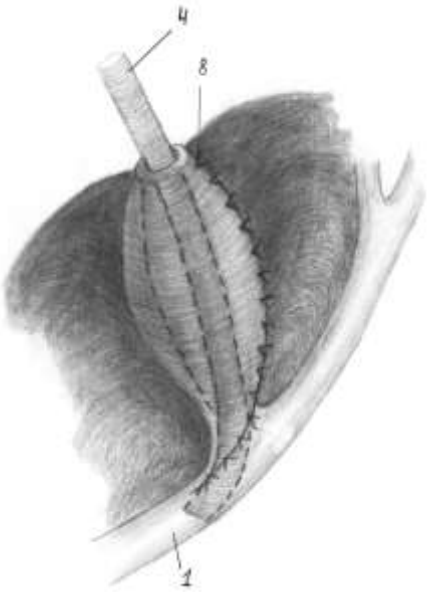

Фіг. 4

Рис. 2.1. Схема канюлювання загальної жовчної протоки: загальна жовчна протока (1), кукса протоки жовчного міхура (2), кисетний шов, накладений біля основи кукси жовчного міхура (3), дренажна трубка (4), листки міхурової очеревини (5, 6), накладені шви між листками міхурової очеревини (7, 8).

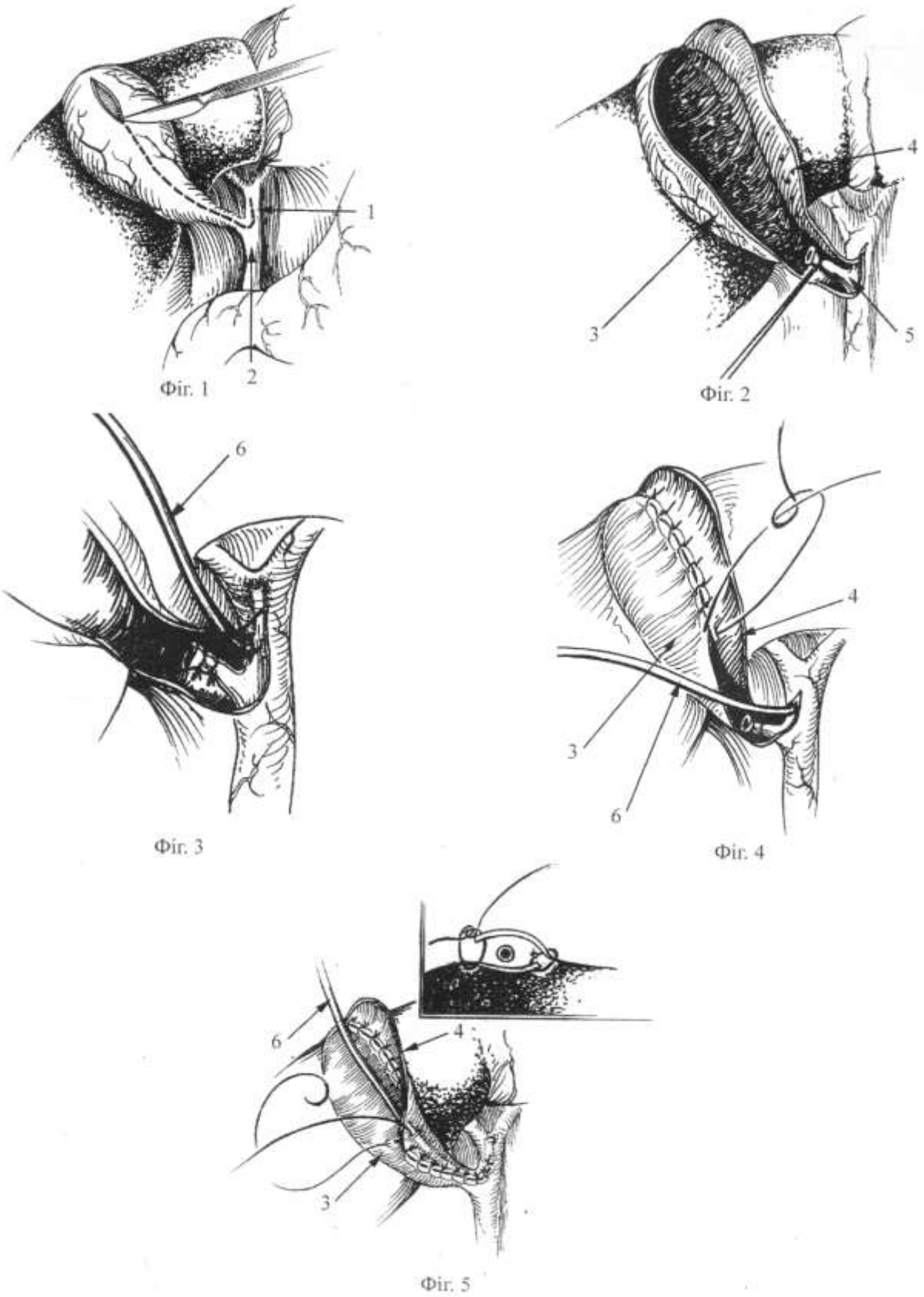

Рис. 2.2. Схема зовнішнього дренування через додатковий отвір у загальній печінковій протоці: загальна печінкова протока (1), загальна жовчна протока (2), листки міхурової очеревини (3, 4), кукса міхурової протоки (5), дренажна трубка (6).

через додатково утворений отвір у загальній печінковій протоці (Деклараційний патент України на винахід № 53115 А [86]), а дренажну трубку ізолювали між листками очеревини печінково-дванадцятипалої зв'язки та жовчного міхура.

2.2. Морфологічні методи дослідження

Вивчення структурно-просторової організації артеріального і венозного русла тонкої і товстої кишок проводили за допомогою контрастної рентгенангіографії. Для рентгенографічного дослідження судин кишки тварин, після забору органокомплексу, його протягом 20-30 хвилин промивали у проточній воді при температурі 37-40 ºС. Після цього канюлювали судини і промивали їх теплим фізіологічним розчином. Ін'єкцію судин проводили підігрітою водною суспензією свинцевого сурику за допомогою апарату Боброва під тиском 15-20 мм рт. ст. протягом 10-15 хвилин. Наливку вен виконували через гілки ворітної вени під тиском, характерним для портальної системи в тих чи інших умовах експерименту. Рентгенографію в передньо-задній проекції здійснювали за допомогою переносного рентгенівського апарату 7Л2 при напрузі в трубці 70-75 кВ і силі струму 10 мА. Відстань від трубки до об'єкта - 50 см, час експозиції - 6 с.

Аналіз архітектоніки судинного русла кишки проводився за уніфікованою методикою, запропонованою К.А. Шошенко і співавт. [16], відповідно до якої структурною одиницею судинного русла визначено трійник (розгалуження артерій чи формування вен), який складається з трьох гілок: основного стовбура та двох його гілок (рис. 2.3). У судинному трійнику вимірювали діаметр основного стовбура ($Д_0$), товстішої (материнської) гілки ($Д_1$) і тоншої (дочірної) гілки ($Д_2$), загальний кут галуження (φ_0), кути відхилення материнської (φ_1), і дочірної гілок(φ_2), довжину стовбура основної судини трійника (L).

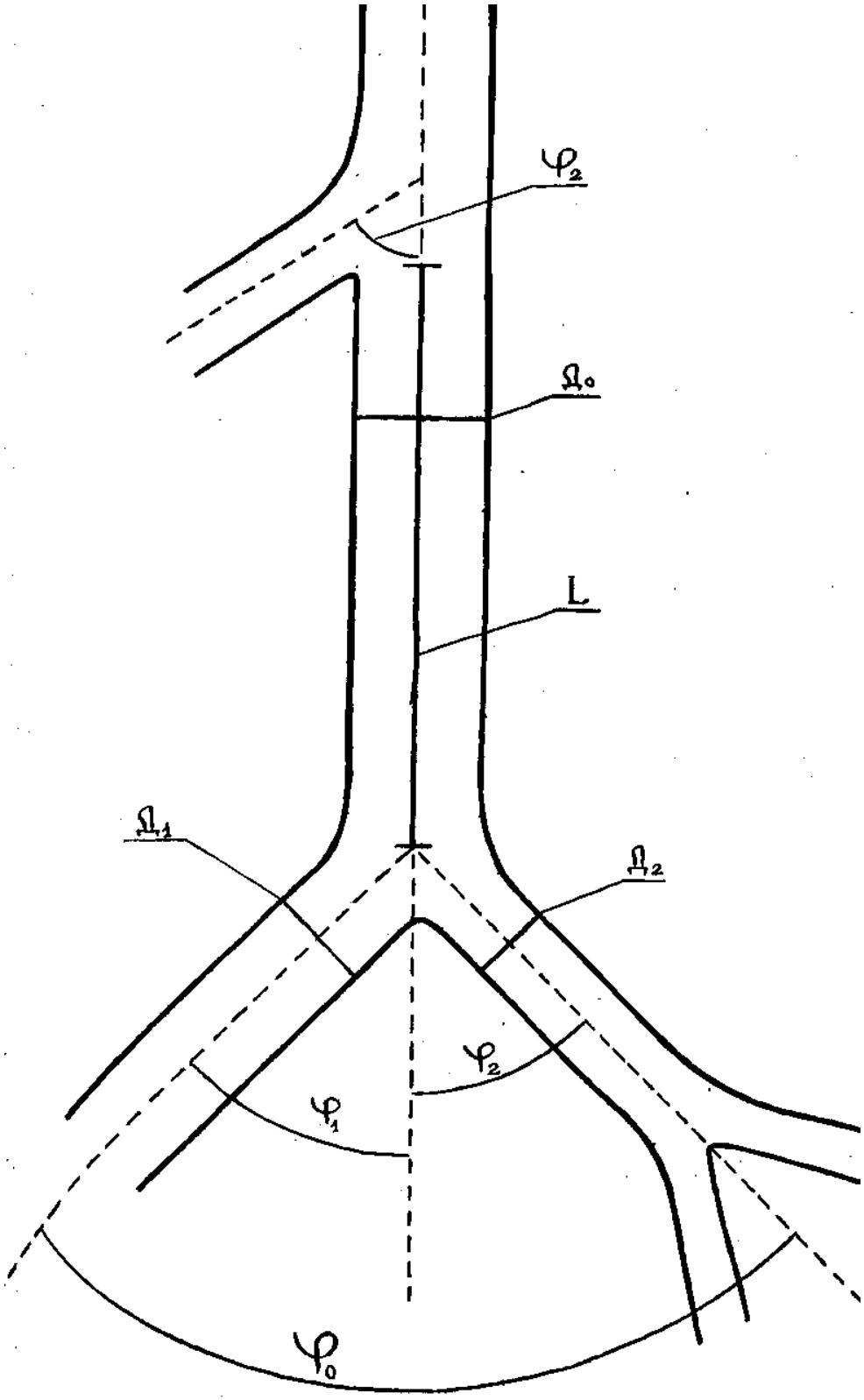

Рис. 2.3. Схема „судинного трійника” L– абсолютна довжина основного стовбура φ_0 - загальний кут галуження; φ_1 – кут відхилення гілки більшого діаметра (материнської); φ_2 – кут відхилення гілки меншого діаметра (дочірної); $Д_0$,– діаметр основного стовбура; $Д_1$, $Д_2$,– діаметр материнської і дочірної гілок.

За результатами вимірювань вираховували наступні характеристики судинних трійників:

- показник асиметрії:

$$Н_2 = \frac{Д_2^2}{Д_1^2 + Д_2^2}, \qquad (2.1)$$

- коефіцієнт галуження трійника:

$$К = \frac{Д_1^2 + Д_2^2}{Д_0^2}, \qquad (2.2)$$

- довжинно-діаметральне відношення (відносну довжину):

$$lвід. = \frac{L}{Д_0}, \qquad (2.3)$$

де L – абсолютна довжина основного стовбура трійника, мм ;

$Д_0$ – діаметр основного стовбура, мм.

Для проведення комплексного аналізу артеріальне і венозне русло тонкої і товстої кишок було розділено на 6 порядків галуження. Відповідно до цього I-III порядки віднесені до брижової частини артерій і вен, а IУ-УI порядок до внутрішньоорганної частини. Такий порядковий розподіл судинного русла тонкої і товстої кишок відповідає характеру галуження артерій і формування вен і співзвучне з думкою інших дослідників [273].

При аналізі оцінки архітектоніки кровоносних судин враховували залежність структурно-просторової організації від індексу судинної спроможності, який грунтується на існуючих взаємозв’язках показника асиметрії та коефіцієнта галуження кровоносних судин (Деклараційний патент України на винахід № 63142 А [87]).

Особливості структурної організації мікроциркуляторного русла оболонок тонкої і товстої кишок вивчали після ін’єкції останнього туш-желатиновою масою і виготовлення просвітлених препаратів.

Мікроциркуляторне русло додатково досліджували також способом імпрегнації азотно-кислим сріблом за В.В.Купріяновим. Серед елементів мікросудин вимірювали діаметри артеріол, капілярів і венул та підраховували

кількість капілярів на 1 мм^2 площі слизової, підслизової, м'язової та серозної оболонок.

Оцінку морфологічного стану судинного русла і оболонок тонкої і товстої кишок проводили на основі гістологічного і електронномікроскопічного дослідження.

З цією метою кусочки кишкової стінки розміром 2×2 см із різних відділів тонкої (ділянки дванадцятипало-тонкокишкового згину, порожньої, клубової кишки, термінального відділу клубової кишки) і товстої кишки (висхідної, поперечної, низхідної ободової кишки) фіксували в 10 %-му розчині нейтрального формаліну, рідині Карнуа, 96° спирті. Парафінові зрізи товщиною 5-7 мкм для вивчення загальної морфологічної структури стінки кишки, кровоносних судин фарбували гематоксиліном і еозином, за Ван Гізон, Маллорі і резорцин-фуксином за Вейгертом.

При проведенні мікрометричного аналізу внутрішньоорганні артерії були розділені за діаметрами, відповідно до порядків галуження у стінці кишки: судини четвертого порядку з діаметром 301-400 мкм, 5 порядку з діаметром 201-300 мкм, 6 порядку – з діаметром 101-200 мкм. Такий розподіл судин відповідає даним про діаметр внутрішньоорганних артерій стінки кишки в залежності від рівня їх розгалуження**.**

При дослідженні гістологічних препаратів за допомогою окуляр-мікрометра МОВ-1-15х проводили морфометричні вимірювання у судинному руслі та оболонках тонкої і товстої кишок. При цьому у внутрішньоорганних кишкових артерій, вимірюючи зовнішній діаметр (d_1) і внутрішній діаметр (d_2), за допомогою фомули [293] розраховували товщину м'язового шару:

$$ТМ = \frac{d_1 - d_2}{2} \qquad (2.4)$$

Часто при проведенні морфометричних досліджень форма судинних стінок мала еліпсовидно зміненну форму. А тому для визначення діаметрів таких судин за їхньої правильної конфігурації використовували формулу:

$$Д = 1{,}5\frac{a+b}{2} - \frac{a-b}{2} \qquad (2.5)$$

Де a і b – велика і мала осі еліпса.

На основі отриманих вимірювальних даних товщини середньої оболонки артерій вираховували індекс Керногана [98], який рівняється відношенню товщини середнього шару артерій до діаметра їхнього просвіту і є одним із важливих показників в оцінці функціонального стану судин:

$$IK = \frac{TM}{d_2} \qquad (2.6)$$

Для вивчення взаємозв'язку морфологічного стану судинного русла із оболонками кишки в останніх проводили морфометричні вимірювання. У тонкій кишці визначали – висоту поверхневого епітелію слизової оболонки, висоту ворсинок, ширину ворсинок, глибину крипт, товщину підслизової основи, товщину колового і поздовжнього шару м'язової оболонки. За результатами проведених вимірювань вираховували підслизово-слизові та м'язово-слизові взаємовідношення. У товстій кишці проводили вимірювання товщини слизової оболонки, глибини крипт, висоти поверхневого епітелію, товщини підслизової основи, товщини колового та поздовжнього шару м'язової оболонки а також вираховували підслизово-слизові і слизово-м'язові відношення.

До показників, які показують взаємозв'язок між функціонально-морфологічним станом судинного русла, притоку і відтоку крові належить артеріовенозний індекс. Цей взаємозв'язок виражається формулою (Е.П.Мерперт, 1974):

$$К = \frac{Д_а}{Д_в}, \qquad (2.7)$$

де К – артеріовенозний індекс;

$Д_а$ – діаметр артерій;

$Д_в$ – діаметр вени.

Для вивчення будови інтрамуральних нервових сплетень стінки тонкої і товстої кишок проводили імпрегнацію розшарованих оболонок азотно-кислим сріблом за методом Більшовського-Гросс [8].

Вивчення функціональної морфології структурних елементів судинних стінок, оболонок тонкої і товстої кишок проводили за допомогою методу електронної мікроскопії. Останнє дозволяє на основі аналізу внутрішньоклітинних структур встановити особливості морфофункціональних зв'язків між глибиною структурних змін у судинному руслі та станом функціональної активності клітин оболонок стінки тонкої і товстої кишок.

Для електронномікроскопічного дослідження, інтраопераційно, після виконання лапаротомії, із тонкої і товстої кишок гострим лезом швидко вирізали кусочки з ділянками судин та тканинами оболонок розмірами 0,5×0,5×1 мм і переносили їх в розчин фіксуючої суміші. Фіксацію проводили в 2,5 % розчині глютаральдегіду на фосфатному буфері і 1 % розчині тетроксиду осмію на цьому ж буфері при pH 7,2-7,4. Далі препарати проходили дегідратацію у спиртах зростаючої концентрації і заливалися в Епон-812. Ультратонкі зрізи, виготовлені на ультрамікротомі УМТП-2, після контрастування в розчинах уранілацетану і цитрату свинцю продивлялися в електронному мікроскопі ЕМВ-100ЛМ.

Для морфологічної оцінки функціонального стану слизової оболонки тонкої кишки, а саме процесів пристінкового травлення та всмоктування, проводили морфометричний аналіз субклітинних компонентів стовчастих епітеліоцитів з облямівкою. Для проведення такого аналізу вивчалися показники, які характеризують стан внутрішньоклітинних структур: площа клітини, площа мікроворсинок, відносний об'єм ендоцитозних везикул, відносний об'єм ендоплазматичної сітки та мітохондрій.

Всі ультраструктурні дослідження проведені в лабораторії електронної мікроскопії кафедри гістології Тернопільського державного медичного університету імені І.Я.Горбачевського.

2.3. Функціональні методи дослідження

У зв'язку з тим, що структурні особливості судин визначаються якраз станом гемодинаміки то для більш ширшого уявлення про патогенез морфологічних змін у стінках кровоносних судин та оболонках тонкої і товстої кишок при механічній жовтяниці та після її усунення ми проводили їх вивчення паралельно із дослідженням динаміки системного та органного кровобігу [126].

Для вивчення системної гемодинаміки здійснювали реєстрацію об'ємної швидкості магістрального кровобігу по верхній брижовій артерії та ворітній вені за допомогою витратоміра крові РКЭ2-БИ. Для встановлення взаємозв'язку між глибиною морфологічних змін у відділах кишки та органним кровобігом проводилася реєстрація об'ємної швидкості органного кровобігу у ділянці дванадцятипало-тонкокишкового згину, у порожній кишці, клубовій, термінальному відділі клубової кишки, висхідній, поперечній та низхідній ободовій кишці полярографічним методом за кліренсом водню [47].

Велике значення у стані гемодинамічних порушень відводиться системному тиску. При механічній жовтяниці, завдяки високому біліарному напруженні, змінюється тиск у системі ворітної вени. Не дивлячись на можливу компенсацію портального тиску існуючими порто-кавальними анастомозами, останні не здатні повністю забезпечити його стабілізації. А тому, при механічній жовтяниці, підвищення портального тиску може змінювати стан органного кровобігу у стінці кишки, а також визначати морфологічний стан внутрішньоорганних судин, особливо резистивного типу. Для вивчення динаміки стану тиску у системі ворітної вени, та його взаємозв'язку з органним та системним кровобігом і структурними змінами у судинному руслі та оболонках тонкої і товстої кишок, під час моделювання обтураційного холестазу, у різні терміни, тривалості механічної жовтяниці а також після декомпресії жовчних шляхів пункційним методом за допомогою водяного манометра Вальдмана визначали тиск у ворітній вені. Для цього систему манометра заповнювали 0,9 % розчином хлориду натрію до якого

додавали гепарин із розрахунку 2500 МО на 2000 мл. Нульову поділку шкали встановлювали на рівні мечовидного відростка при положенні експериментальної тварини на спині. Паралельно з цим для встановлення можливих кореляційних зв'язків проводилось дослідження гідродинаміки жовчі. Для цього вимірювали тиск жовчі в загальній жовчній протоці шляхом її канюлювання також за допомогою апарату Вальдмана.

Складовою ланкою патогенезу ентеральної недостатності є порушення моторно-евакуаторної діяльності кишки. Оскільки, механічна жовтяниця супроводжується змінами, що призводять до порушення обміну ліпідів, іонів кальцію, вітамінів, гіпоксії стінки кишки, то для визначення функціонального стану нервово-м'язових комплексів, вивчали біоелектричну активність гладком'язових клітин м'язової оболонки і рухову діяльність тонкої кишки. Для цього застосовували метод балонотензіографії та електроентерографії. Такий підхід був мотивований отриманням об'єктивної оцінки моторно-евакуаторної функції, при якому одна методика визначала стан скоротливої здатності а інша похідну її дії [152]. Для проведення балонографічної реєстрації використовували балончик-датчик об'ємом 1,5-2 см, заповнений повітрям на кінці тонкого поліетиленового катетера, який вводили в тонку кишку. Електрична реєстрація біопотенціалів проводилася за допомогою електрогастрографа ЕГС-4м зі смугою пропускання 0,1-0,2 Гц. На основі отриманих механо- і електроентерограм вираховували тривалість моторного циклу, частоту потенціалів повільної електричної хвилі (ПЕХ), амплітуду потенціалів ПЕХ та амплітуду спайкового потенціалу.

У зв'язку з тим, що при механічній жовтяниці, внаслідок ахолії, розвиваються дисбіотичні розлади кишкової мікрофлори, які є складовою частиною причин розвитку ентеральної недостатності та рівня ендогенної інтоксикації організму [12], проводилися дослідження ступеня накопичення токсичних продуктів у плазмі крові та стан мікрофлори вмісту тонкої кишки. Рівень ендогенної інтоксикації визначали по концентрації молекул середньої маси (МСМ) за методикою Н.І.Габріелян і співав. [193]. Для цього сироватку

крові обробляли 10 % розчином трихлороцтової кислоти у співвідношенні 1,0:0,5. Осад відділяли шляхом 30-хвилинного центрифугування при обертах 3000 за хвилину. Супернатант розводили дистильованою водою у співвідношенні 1:10 і спектрофотометрували. Для кількісної оцінки МСМ використовували показник абсорбції при довжині хвилі 254 нм. Величину МСМ виражали в умовних одиницях (УО), що були рівні одиниці екстінції при спектрофотометрії.

Динаміку змін кількості мікроорганізмів в просвіті порожньої кишки досліджували шляхом посіву вмісту на середовище Ендо, Плоскірєва, Сабуро, м'ясопептонний і кров'яний агар з попереднім послідовним розведенням його від 10^{-1} до 10^{-9}. Посіви вирощували в термостаті при температурі 37 ºС протягом двох діб. Для виділення анаеробних мікроорганізмів проводили посіви матеріалу на кров'яний агар Цейслера і культивували в анаеростаті протягом трьох діб при температурі 37 ºС. Підраховували кількість колоній і визначали число мікроорганізмів. Із окремих колоній готовили мазки і фарбували їх за Грамом. Виділяли чисті культури мікроорганізмів, ідентифікацію яких проводили за загальноприйнятими методиками з визначенням групової, родової і видової приналежності.

Отримані цифрові величини проведених морфологічних і функціональних досліджень піддавалися статистичній обробці на персональному комп'ютері за допомогою ліцензованої програми Microsoft Exel for Windows XP із визначенням середніх величин та їх стандартних похибок. Достовірність різниці встановлювали за критерієм Стьюдента при $P<0,05$ у порівнянні з результатами, що були отримані у контрольних тварин.

РОЗДІЛ 3
МОРФОФУНКЦІОНАЛЬНІ ОСОБЛИВОСТІ СУДИННОГО РУСЛА І ОБОЛОНОК ТОНКОЇ І ТОВСТОЇ КИШОК ІНТАКТНИХ СОБАК

Для правильного розуміння та об’єктивної оцінки структурних та функціональних змін у судинному руслі тонкої та товстої кишок собаки при експериментальному обтураційному холестазі та після його корекції виникла необхідність встановити морфофункціональні нормативи останніх у інтактних собак.

3.1. Морфофункціональні особливості судинного русла і оболонок тонкої кишки інтактних собак

Тонка кишка собаки представлена трьома відділами: дванадцятипалою, порожньою і клубовою. Її стінка утворена чотирьома оболонками: слизовою, підслизовою, м’язовою та серозною. Кожен з відділів тонкої кишки має свої структурні особливості. У нашій роботі ми будемо розглядати тонку кишку починаючи від дванадцятипало-тонкокишкового згину до тонкокишково-товстокишкового переходу.

При гістологічному дослідженні стінки кишки собаки встановлено, що слизова оболонка утворена трьома шарами: епітелієм, власною та м’язовою пластинками.

Епітелій за морфологічною будовою – одношаровий циліндричний. Власна пластинка утворена пухкою сполучною тканиною, м’язова пластинка гладкими міоцитами. Рельєф слизової оболонки тонкої кишки собаки представлений циркуляторними складками, ворсинками і криптами (рис. 3.1).

Ворсинка – пальцеподібний виріст слизової оболонки, спрямований у просвіт кишки (рис. 3.2). На поверхні кишкової ворсинки розпізнавали три види клітин: стовпчасті епітеліоцити, келихоподібні екзокриноцити та кишкові ендокриноцити. Епітеліальний шар ворсинок найбільше складають стовпчасті

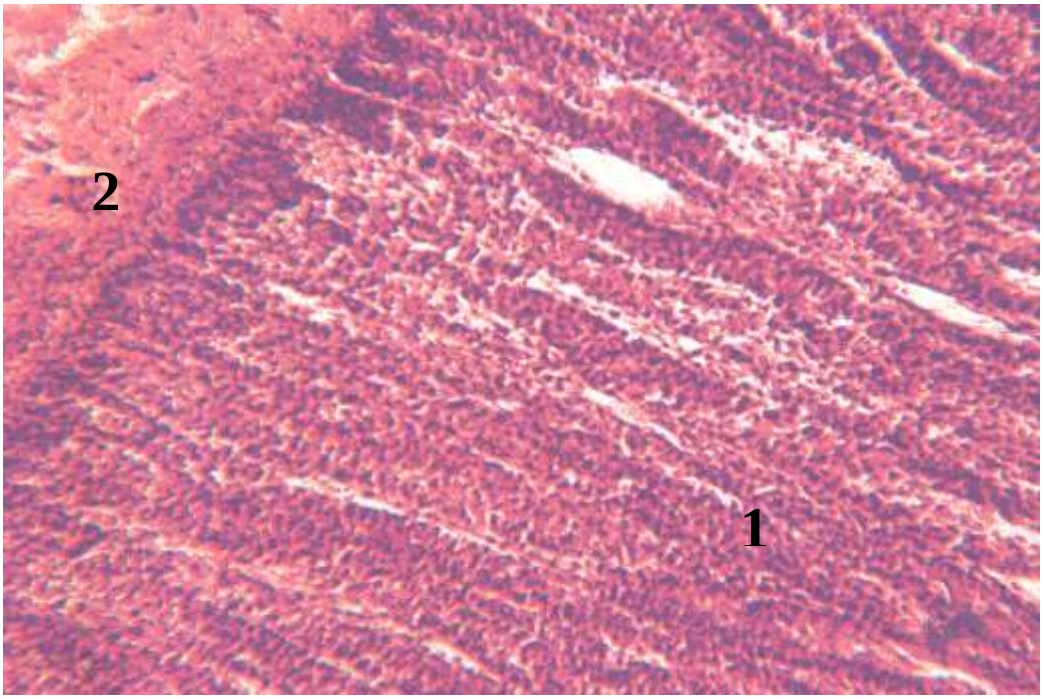

Рис. 3.1. Фрагмент слизової оболонки порожньої кишки. 1-кишкові залози, 2-власна пластинка слизової оболонки. Забарвлення гематоксиліном і еозином. Об. 7, ок. 10.

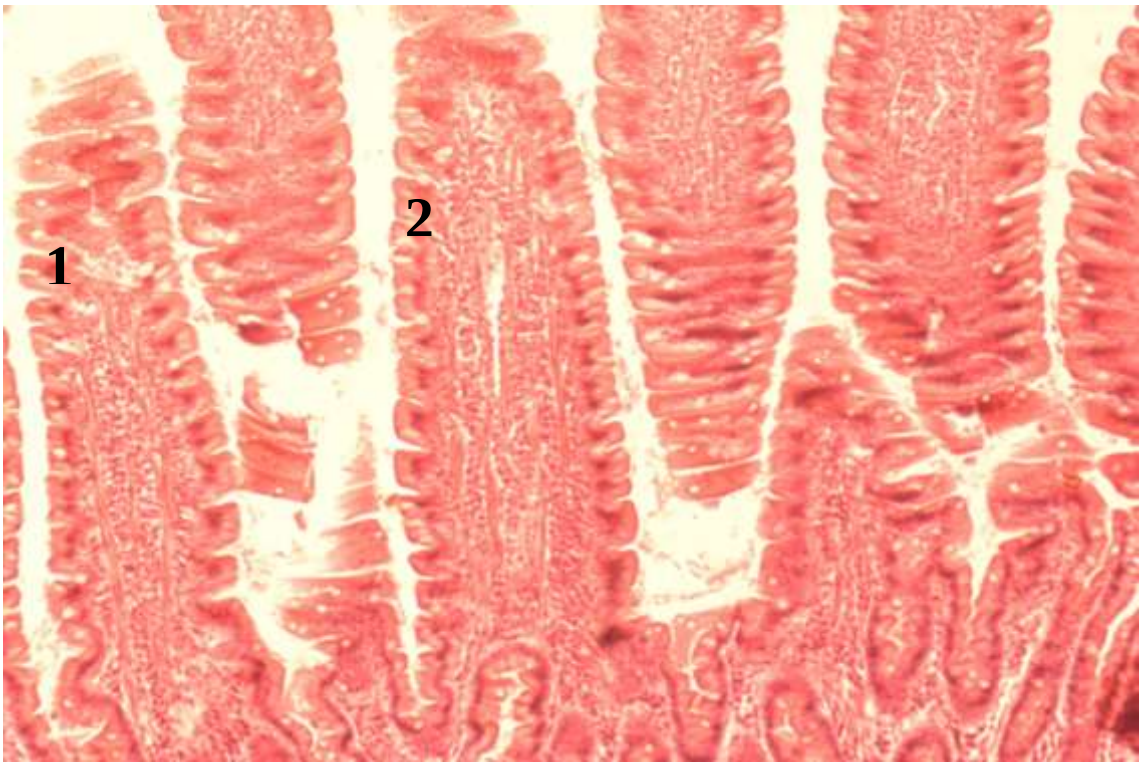

Рис. 3.2. Фрагмент ворсинок клубової кишки собаки. Келихоподібні клітини (1), стовчасті епітеліоцити з облямівкою (2). Забарвлення гематоксиліном і еозином. Ок.7, об. 20.

епітеліоцити з облямівкою. У цитоплазмі цих клітин знаходяться мукополісахариди, гідропічні і окислювальні ферменти. Вони локалізуються як в апікальній поверхні так і в мікроворсинках і на їх поверхні. Остання виконує роль пористого адсорбента ферментів і поживних речовин, а відстань між ними забезпечує оптимальне протікання ферментативних реакцій [267]. Отже, завдяки наявності мікроворсинок збільшується всмоктувальна площа кишки, а на їхній поверхні відбуваються так звані процеси пристінкового травлення. Серед епітеліоцитів крипт, які являють собою трубчасті вростання епітелію у власну пластинку слизової оболонки кишки, окрім клітин зазначених вище, виявляли ще стовпчасті клітини без облямівки. Морфометрично висота клітин поверхневого епітелію становила (26,34±1,23) мкм, висота ворсинок (634,21±12,52) мкм, ширина ворсинок (117,03±9,73) мкм, а глибина крипт (523,64±18,41) мкм.

Епітелій ворсинок розміщений на базальній мембрані, під якою – пухка волокниста сполучна тканина власної пластинки слизової оболонки. У ній знаходяться сплетення гемо- і лімфокапілярів, які орієнтовані вздовж ворсинок.

М’язова пластинка слизової оболонки має два шари гладких міоцитів, частина яких, проникаючи в підслизову основу, утворювала циркулярні шари навколо судин, що там розміщені.

Підслизова основа тонкої кишки, товщиною (348,92±12,84) мкм, утворена пухкою сполучною тканиною, в якій знаходиться значна кількість кровоносних судин та нервових сполучень.

М’язова оболонка представлена двома шарами, розділених між собою прошарком пухкої сполучної тканини, в якій виявляли інтрамуральне міжм’язове нервове сплетення, що найбільше було розвинено за розмірами та щільністю в краніальному напрямку. Серед клітин інтрамурального ганглію переважали клітини Догеля другого типу, які характеризувалися довгими дендритами і короткими аксонами (рис. 3.3). Клітини Догеля I типу з короткими дендритами і довгими аксонами виявляли значно рідше. Товщина

колового м’язового шару складала (715,06±27,13) мкм, а поздовжнього (324,39±14,52) мкм. М’язово-слизовий індекс рівнявся 0,86±0,02.

Васкуляризація тонкої кишки тварин даного виду здійснюється із системи краніальної брижової артерії. Власне, тонку кишку кровопостачає каудальна підшлунково-дванадцятипала артерія, 14-16 кишкових артерій та клубово-ободова артерія, які є дочірніми гілками краніальної брижової

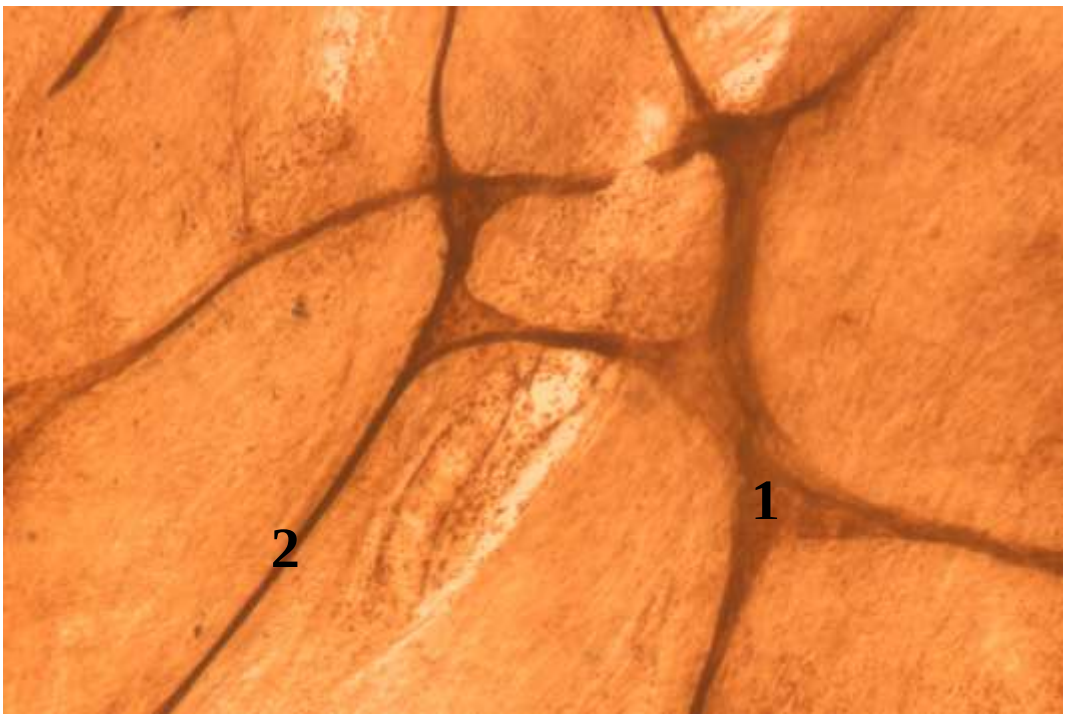

Рис. 3.3. Фрагмент нервових волокон міжм’язового нервового сплетення клубової кишки собаки. 1- шванновське ядро; 2- нервові відростки. Імпрегнація азотно-кислим сріблом за Більшовським-Грос. Об. 7, ок. 10.

артерії. Всі кишкові артерії, окрім першої та останньої відходять від випуклої поверхні її стовбура. Діаметр кишкових артерій знаходиться в межах (1,40-1,60) мм, при відносно невеликій довжині (47,41±1,35) мм. При розгалуженні кишкових артерій від судин першого порядку відходять дві гілочки: дочірня (меншого діаметра) і материнська (більшого діаметра).

Причому у брижовій частині дочірня гілка, відхиляючись під більшим кутом анастомозує з висхідною гілкою нищележачої артерії, а материнська з

низхідною вищележачої судини, таким чином утворюючи дуги першого порядку.

Від дуг першого порядку дистально відходять нові гілочки, які в результаті галуження формують другий порядок брижових аркад. Всього у брижовій частині артерій нараховували три аркадні дуги, остання з яких найбільш близько розташована до стінки кишки і утворює безперервну судину, що отримала назву так званої „паралельної” осі кишки артерії. Таким чином брижова частина тонкої кишки включає артерії перших трьох порядків. Від паралельної судини в напрямку до брижового краю тонкої кишки відходять прямі артерії, що є судинами 4 порядку галуження, які розгалужуючись у кишковій стінці переходять у судини 5 і 6 порядків.

Отже кровопостачання тонкої кишки здійснюється кишковими артеріями, які мають 6 порядків галуження, три з яких формують брижову частину артеріального русла, а 4-6 порядок розгалужується у стінці кишки.

Венозний відтік здійснюється у систему судинних колекторів, що також як і артерії мають 6 порядків галуження та розділені на внутрішньоорганну і брижову частини.

Комплексна оцінка структурно-просторової організації кровоносного русла тонкої кишки дозволила виявити ряд закономірностей, характерних для судин тонкої кишки. Як видно із таблиці 3.1, артеріальна частина містить суттєві відмінності, які характерні венозній системі органу (табл. 3.2).

При розгалуженні кишкових артерій від кожного порядку відходять дві основні гілки – материнська (більшого діаметра) і дочірня (меншого). Діаметри стовбурів судинних порядків рівномірно зменшуються в напрямку до мікроциркуляторного русла. Проте при переході від III до IV порядку має місце виражене зменшення діаметра основної гілки, що пов’язано з відходженням великої кількості різного калібру прямих внутрішньокишкових артерій від останнього порядку артеріальних дуг, „паралельної” осі кишки артерії (рис. 3.4). Довжини основних стовбурів судинних порядків, як у венозній, так і артеріальній частині зменшуються від судин більших калібрів до менших.

Таблиця 3.1

Структурно-морфометрична характеристика артеріального русла тонкої кишки собаки (M±m) n=10

Параметри / Порядок судин	D_0, мм	D_1, мм	D_2, мм	L, мм	L/D_0	γ_0, град	γ_1, град	γ_2, град	H_2	K
I	1,586± 0,079	1,405± 0,092	1,082± 0,064	48,351± 2,034	30,264± 1,519	88,529± 3,004	30,175± 1,232	58,310± 2,430	0,369± 0,013	1,151± 0,032
II	1,201± 0,067	1,052± 0,051	0,796± 0,038	46,192± 2,115	38,301± 2,407	103,782± 5,922	44,520± 2,124	59,244± 2,124	0,362± 0,010	1,190± 0,028
III	0,834± 0,044	0,735± 0,040	0,480± 0,025	27,631± 1,009	32,374± 2,010	97,034± 4,105	33,101± 2,457	64,072± 3,092	0,294± 0,013	1,129± 0,043
IV	0,451± 0,032	0,383± 0,019	0,285± 0,010	16,317± 1,042	35,610± 2,319	69,527± 3,216	32,731± 1,319	37,002± 2,164	0,350 ± 0,016	1,110± 0,034
V	0,292± 0,018	0,251± 0,009	0,193± 0,010	7,543± 0,839	23,972± 1,431	75,014± 2,801	27,903± 1,432	48,114± 2,687	0,373± 0,020	1,172± 0,027
VI	0,204± 0,012	0,171± 0,006	0,139± 0,007	3,219± 0,271	14,780± 1,007	88,613± 3,129	42,312± 2,034	46,201± 2,119	0,400 ± 0,021	1,213± 0,019

Таблиця 3.2

Структурно-морфометрична характеристика венозного русла тонкої кишки інтактних собак (M±m) n=10

Параметри / Порядок судин	D_0, мм	D_1, мм	D_2, мм	L, мм	L/D_0	γ_0, град	γ_1, град	γ_2, град	H_2	K
I	4,783± 0,102	3,986± 0,098	2,732± 0,082	52,390± 2,318	10,895± 1,008	63,215± 2,457	27,234± 1,613	36,092± 2,194	0,327± 0,021	1,024± 0,035
II	3,921± 0,113	3,304± 0,085	2,375± 0,073	48,652± 2,144	12,411± 1,038	62,496± 2,410	27,085± 1,316	35,421± 1,730	0,341± 0,023	1,087± 0,081
III	2,290± 0,079	1,981± 0,068	1,486± 0,053	31,270± 1,087	13,655± 1,104	64,092± 1,859	31,241± 2,093	33,691± 1,516	0,365± 0,040	1,179± 0,073
IV	0,979± 0,047	0,857± 0,033	0,657± 0,029	17,144± 0,938	17,512± 1,315	59,750± 1,908	23,301± 1,359	36,719± 1,213	0,376± 0,031	1,243± 0,062
V	0,680± 0,021	0,598± 0,028	0,478± 0,019	8,903± 0,421	13,095± 1,106	65,104± 1,681	31,099± 1,087	34,294± 1,879	0,394± 0,028	1,276± 0,085
VI	0,387± 0,024	0,348± 0,018	0,284± 0,016	6,371± 0,319	16,462± 1,083	69,038± 1,739	32,563± 1,659	37,316± 1,543	0,408± 0,031	1,351± 0,020

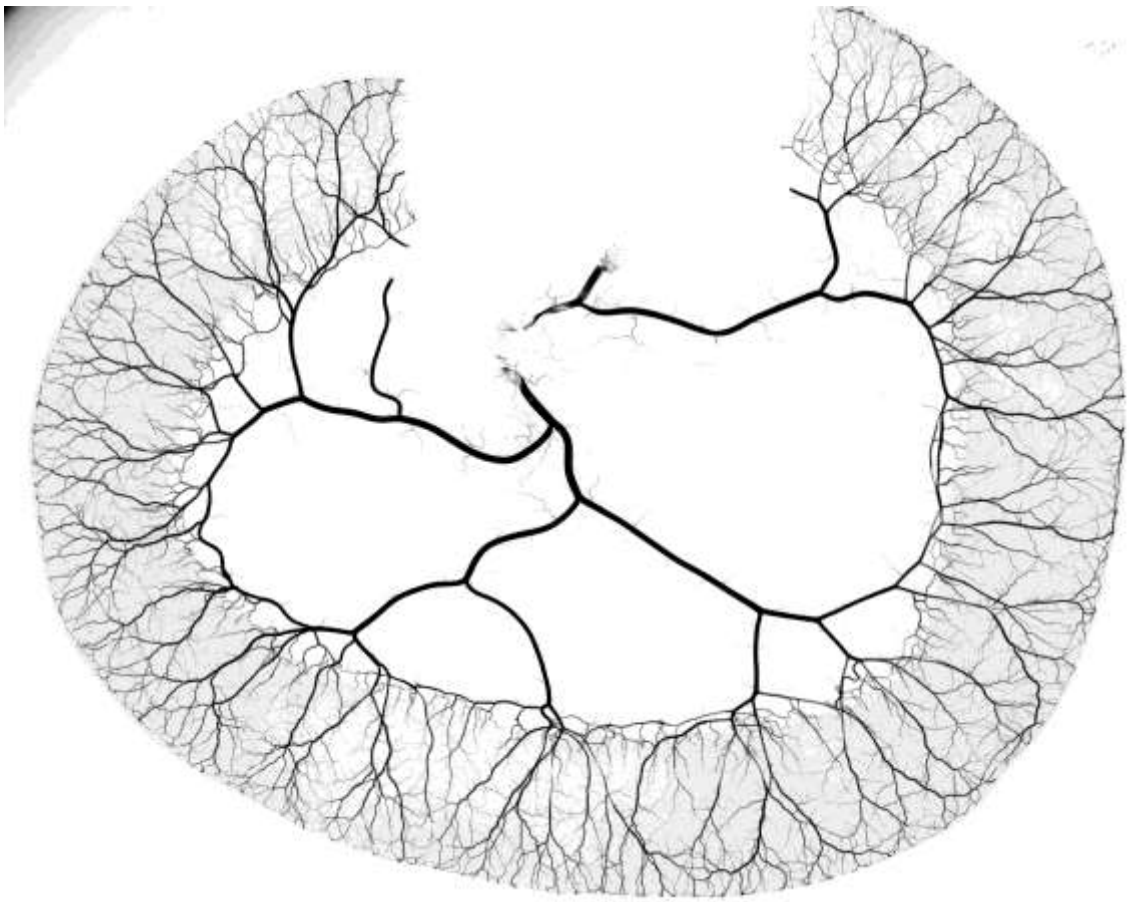

Рис. 3.4. Дугоподібне формування паралельної артерії тонкої кишки (1). Фото з рентгенангіограми. Собака № 2.

Відносна довжина (довжинно-діаметральне співвідношення) судинних порядків в артеріальній частині має прямий кореляційний зв’язок з довжиною основних стовбурів артеріальних порядків в сторону рівномірного зниження у всіх внутрішньоорганних артерій. Аналогічні показники венозної частини навпаки збільшуються в напрямку IV порядку кишкових вен, а у венозній частині кишкової стінки найбільш прямо пов’язані з поперечним перерізом основних стовбурів.

Звертає на себе увагу переважання показників довжинно-діаметральних відношень у артеріальній частині над венозною, що засвідчує різні гідродинамічні навантаження та ефекти на судинні стінки цих русел та залежність від них лінійних кровотоків та об’єму проходження крові через їх поперечний переріз.

Детально проаналізувавши всі порядки галуження кровоносного русла тонкої кишки, ми встановили, що йому властива асиметричність того чи іншого виду. Як видно із таблиці 3.1 і 3.2 ступінь асиметрії судин залежить від їх діаметрів. Наявність судинного трійника дозволяє вираховувати ступінь асиметрії (H_2) галуження чи формування судинного русла за діаметром дочірньої гілки.

Із збільшенням просвіту судини стають більш асиметричними, а при наближенні до мікроциркуляторного русла симетричність судин збільшується. Дана залежність спостерігається однаково як в артеріях, так і в венах. Загалом показники H_2 у всіх артеріальних порядках, крім третього визначалися в межах (0,350±0,016)-(0,400±0,021). Такі величини H_2 характерні для досить високої симетрії судинного русла. Перехід брижових кишкових артерій у внутрішньоорганні формує найбільш асиметричне артеріальне русло. Венозна система характеризується рівномірним наростанням загального перерізу гілок та відсутністю різких зсувів симетрії.

Поряд із діаметральними різницями у галуженні артеріальних та формуванні венозних трійників спостерігаються різні кути відхилення материнської та дочірньої гілок від провідної осі основної судини. Останні мають безпосередній вплив на імпеданс і адміттанс в кровоносній судині. Якщо це розглянути повніше і уявити кровоносне русло як окрему трубчасту систему, то згідно з законами гідродинаміки при переході через трійник за рахунок втрати енергії руху крові створюється зігнуте поле додаткового тиску, котре негативно впливає на швидкість кровотоку як в материнській, так і в дочірній гілці, а для зміни вектора швидкості кожного об’єму рідини необхідна енергія, яка в даному випадку віднімається від енергії руху рідини та енергії перепаду тисків. Отже, більша швидкість кровотоку має місце в судинах, які відходять під гострим кутом, а при збільшенні кута галуження гілки швидкість кровотоку в ній сповільнюється за рахунок зростання опору. Прослідковуючи кути галуження артеріальних і венозних трійників необхідно зауважити, що найбільші коливання симетрії артерій виявляли при переході з брижової

частини у кишкову стінку. Можна припустити, що така особливість архітектури має регуляторний характер і направлена для врівноваження органного кровобігу. Формування венозних трійників проходить під кутами у проміжку від (59,750±2,908) градусів у IV порядку до (69,038±2,729) градусів у VI порядку, і не засвідчує достовірної різниці між брижовою та внутрішньоорганною частинами.

Коефіцієнт галуження (К) як артерій так і вен зростає в напрямку від I до VI порядку. Це означає, що при переході через трійник загальний просвіт кровоносних судин збільшується. Необхідно зауважити, що артеріальне русло галужиться широко у брижовому і внутрішньоорганному відділах, тоді як перші порядки вен, що знаходяться у брижі мають низькі величини показника К.

Гістологічним дослідженням стінки артерій встановлено, що вони мають виражену трьохшарову будову: інтима, медія, адвентиція. Всі артерії відносяться до судин м’язового типу. Внутрішня оболонка представлена шаром ендотеліоцитів, розташованих на помірно складчастій еластичній мембрані, яка відмежовує їх від середньої оболонки. Клітини ендотелію згладжені і лише в окремих місцях, в результаті вибухання їх ядер, вони виступають в просвіт судини. Просвіт деяких внутрішньоорганних артерій і вен іноді містив форменні елементи крові. Між волокнами еластичної мембрани артерій зустрічалися субінтимально розташовані пучки поздовжньо-орієнтованих гладких міоцитів.

Середню оболонку складають гладеньком’язові клітини, кількість шарів яких залежала від калібру судин. Так в артеріях IV порядку їх нараховувалося 12-14. Із зменшенням діаметра артерій зменшувалася кількість шарів міоцитів.

У крупних гілках артерій чітко розрізняють пучки як циркулярно, так і поздовжньо направлених гладеньком’язових клітин. Із наближенням кровоносного русла до зони мікроциркуляції зменшувалася різноманітність в будові медії, і вже на рівні артеріол її складав лише один шар спірально розташованих клітин. В артеріях як брижової частини так і

внутрішньоорганних виявлялися структури, що здатні змінювати умови кровобігу. До них відносяться субадвентиційно розташовані у поздовжньому або косопоздовжньому напряму пучки гладеньком'язових клітин, субінтимальні „подушки", основу яких складають гладеньком'язові клітини а також м'язово-еластичні сфінктери. Такі сфінктери виявлялися в основному в устях дрібних артерій. Вони нагадували „канюлі", що могли частково або повністю перекривати просвіт і безпосередньо впливати на органну гемодинаміку.

Зовнішній, адвентиційний шар артерій своїми волокнами вплітається в паравазальну сполучнотканинну клітковину. По відношенню до навколосудинної клітковини існують відмінності між брижовою та внутрішньоорганною частинами артерій, а також між артеріями, що проходять у м'язовій, підслизовій основі та слизовій оболонках. Наявність широких паравазальних просторів у брижовій частині створює додаткові резерви для розширення просвіту при зростанні внутрішньосудинного тиску. Серед судин кишкової стінки подібна адаптаційна можливість має місце у підслизовій основі.

Для вияснення функціонального стану судинної стінки проводили морфометричні вимірювання внутрішньоорганних артерій з визначенням індексу Керногана. Досліджувалися окремо судини 4, 5 і 6 порядку. Результати вимірювань показали, що товщина середньої оболонки артерій у 4 порядку становить (38,251±2,343) мкм, 5 порядку (28,934±1,729) мкм, 6 порядку (18,372±1,087) мкм. Відповідно індекс Керногана у 4 порядку рівнявся 0,102±0,009, 5 порядку 0,141±0,010, 6 порядку 0,167±0,011. Встановлено середньої сили зворотній кореляційний зв'язок між товщиною медії та величинами показника функціонального стану судинної стінки.

Аналіз даних морфометрії показав, що суттєвої різниці між внутрішньокишковими артеріями порожнього та клубового відділів як по калібру, так і по товщині середньої оболонки та індексу Керногана немає, хоч у

термінальному відділі клубової кишки спостерігалися більш тонкостінні артерії, але ці відмінності не були статистично достовірними.

Гемомікроциркуляторне русло тонкої кишки собаки складали артеріоли, прекапіляри, капіляри, посткапіляри і венули.

Артеріоли в різних оболонках за своїм просвітом відповідають тим гідродинамічним умовам, які потрібні для кровозабезпечення та фізіологічного функціонування. Найбільші діаметри артеріол у підслизовій основі та слизовій оболонці. Просвіти капілярів рівномірно знижуються в напрямку до серозного шару. Причому щільність капілярного русла у слизовій оболонці становить (3942,79±175,12) на 1 мм^2, підслизовій основі (4732,44±168,01), у м'язовій оболонці (4829,12±173,39), а у серозній (3256,38±156,25).

У стінці кишки виявлялася також велика кількість артеріо-венозних анастомозів, що сприяють фізіологічним функціональним пристосуванням до регуляції кровобігу в залежності від травлення чи голодування. Особливо часто артеріо-венозні анатомози виявлялися у слизовій оболонці та підслизовій основі кишкової стінки.

Венозний відтік здійснюється в посткапілярні венули. Просвіт їх у слизовій оболонці становить (13,10±0,72) мкм, підслизовій основі (13,92±0,56) мкм, м'язовій оболонці (12,67±0,49) мкм, серозній (11,85±0,53) мкм. Посткапілярні венули, зливаючись, формують венули з діаметром від (26,37±1,62) мкм у серозній оболонці до (28,50±1,28) мкм у підслизовій основі. Венулярні стовбури утворюють венозні сплетення, що дають початок найдрібнішим порядкам венозного русла.

При гістологічному дослідженні внутрішньокишкових вен встановлено, що внутрішню оболонку стінки вен складає ендотеліальний шар клітин, які розташовані на базальній мембрані. Іноді в просвіті вен зустрічалися вип'ячування ендотеліальної вистилки у вигляді дуплікатури. Середня оболонка вен представлена гладкими міоцитами. Досить чітка вираженість цього шару з'являється лише в крупних внутрішньоорганнних венах. Шари гладеньком'язових клітин мають циркулярний напрямок, хоча зрідка

зустрічалися і пучки косо-поздовжньої орієнтації. Останнє вказує на те, що для кишкових вен характерна резистивна функція яка направлена на врівноваження портального кровобігу. При співставленні діаметрів інтраорганних вен і спарених з ними артерій просвіт венозного русла значно переважав артеріальне. Артеріо-венозний індекс становив у VI порядку 0,527±0,038, V порядку 0,425±0,021, IV порядку 0,461±0,019.

Таблиця 3.3

Характеристика діаметра судин гемомікроциркуляторного русла в оболонках стінки тонкої кишки інтактних собак

(M±m, мкм) n=10

Вид мікросудин	Оболонки стінки кишки			
	Слизова оболонка	Підслизова основа	М'язова оболонка	Серозна оболонка
Артеріоли	19,82±1,04	20,10±1,08	19,35±1,10	18,62±1,46
Прекапілярні артеріоли	11,42±0,37	11,23±0,35	10,81±0,39	10,34±0,71
Капіляри	6,20±0,32	6,43±0,35	6,10±0,28	5,70±0,41
Посткапілярні венули	13,10±0,72	13,92±0,56	12,67±0,49	11,83±0,53
Венули	27,24±1,46	28,50±1,28	26,92±1,35	26,37±1,62

Ультраструктурні дослідження оболонок кишкової стінки встановили, що ворсинки слизової оболонки найбільше вкриті стовпчастими епітеліоцитами з облямівкою (рис 3.5). Морфометрично площа клітини таких епітеліоцитів становить (246,58±7,10) мкм^2, площа їх мікроворсинок (14,32±0,83) мкм^2, при відносному об'ємі ендоцитозних везикул (1,12±0,04) %, відносному об'ємі ендоплазматичної сітки (4,03±0,17) %, і відносному об'ємі мітохондрій (12,51±0,83) %.

Вивчаючи епітеліальну вистилку тонкої кишки, в інтерепітеліальних просторах ми часто зустрічали лімфоцити, які були середніх розмірів, з невеликими ядрами.

Епітелій ворсинок розміщений на базальній мембрані, під якою пухка волокниста сполучна тканина власної пластинки слизової оболонки. У власній пластинці виявляли лімфоцити, еозинофіли, а також плазматичні клітини і макрофаги.

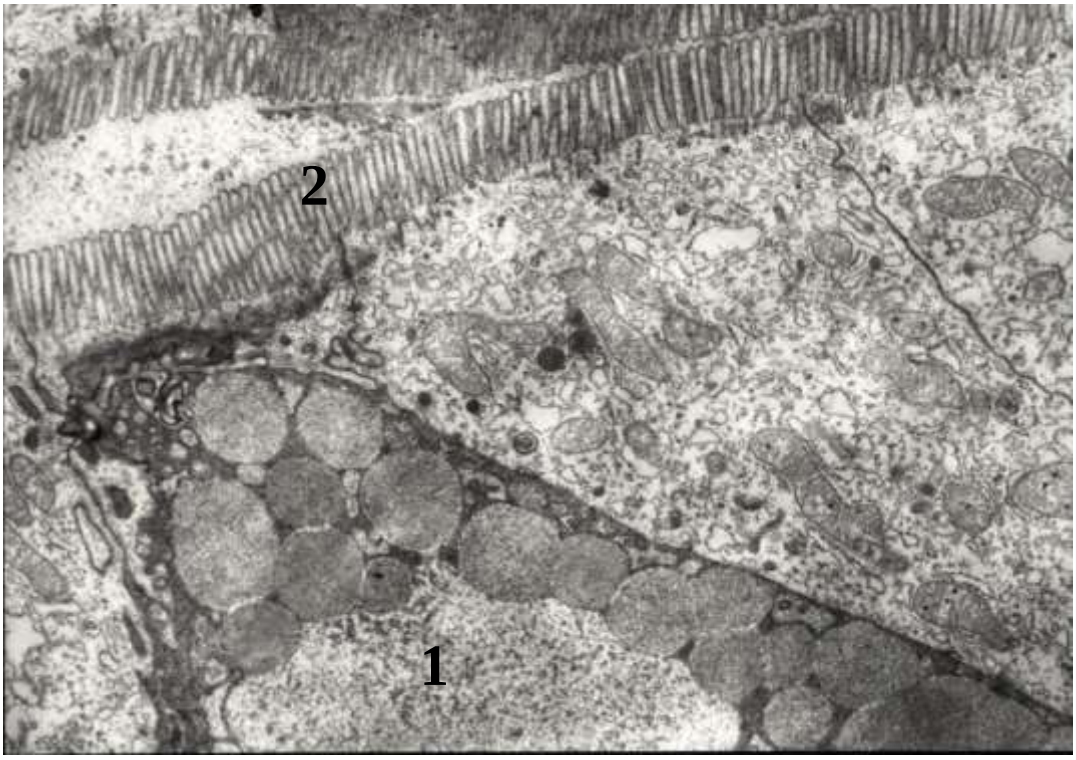

Рис. 3.5. Електронограма. Фрагмент келихоподібної клітини (1) та мікроворсинок апікальної поверхні стовпчастого епітеліоцита (2) порожньої кишки собаки. Х 12000.

Підслизова основа представлена клітинами і волокнами сполучної тканини, серед яких були кологенові і еластичні волокна.

Електронномікроскопічні дослідження м’язової оболонки показали, що гладкі міоцити мали веретеноподібну форму. Їхні ядра, паличкоподібної або округлої форми, найчастіше розташовувалися в центральній частині клітини і містили невелику кількість гетерохроматину. Органели загального призначення, серед яких більшу частину складами мітохондрії, розташовувалися біля полюсів ядер. Поодинокі мітохондрії розміщені біля цитолеми. Ендоплазматична сітка, особливо гранулярна, а також комплекс Гольджі розвинені досить помірно, що свідчило про малу інтенсивність

синтетичних процесів. Рибосоми, як правило, розкидані у цитоплазмі вільно. Цитолема утворювала численні вгинання, де знаходилися піноцитозні міхурці і кавеоли. Міофіламенти розташовані переважно поздовжньо, або під кутом до довгої осі клітини. На електронограмах місця їх прикріплення до цитолеми чи однієї до другої мали вигляд електроннощільних тілець.

Електронномікроскопічна структура судинних стінок характеризується своєю особливістю. Внутрішній шар представлений ендотелієм, розташованим на внутрішній еластичній мембрані. Ендотеліоцити мають овальне ядро і гранулярну цитоплазму, в якій визначаються мікропіноцитозні міхурці, а іноді мікровезикули. Розміри ендотеліальних клітин на їх протязі не однакові – вони зтоншені по периферії і потовщені в центральній частині, в якій розташоване ядро. Хроматин розкиданий більш дифузно в центрі ядра і компактно по периферії. Внутрішня еластична мембрана має нерівномірну товщину.

Зовні від неї розташована м’язова оболонка, яку складають гладеньком’язові клітини, що перекривають одна одну. Форма їх залежить від напрямку пучка по відношенню до осі судини і може бути від овально витягнутої до округлої. Органели гладких міоцитів (мішечки і міхурці пластинчатого комплексу, одинокі і згруповані рибосоми) знаходяться переважно в навколоядерній зоні цитоплазми. Периферична частина клітин заповнена скорочувальними фібрилярними елементами. Між міоцитами іноді виявляються направлені в різних напрямках пучки кологенових волокон.

Зовнішня оболонка – адвентиція, утворена в основному кологеновими волокнами. Тут зустрічаються також фібробласти.

Капілярне русло оболонок кишкової стінки має будову капіляра соматичного типу. Внутрішня їх оболонка представлена ендотеліальними клітинами, які мають короткі цитоплазматичні ворсинки, між якими розміщені неглибокі інвагінації. Цитоплазма помірно осміофільна. Їхнє овальне, з нерівними контурами ядро містить незначну кількість дифузно розкиданого хроматину. Цитоплазматична сітка має вигляд тонких трубочок з шороховатою поверхнею і складається із сплющених цистерн і невеликої кількості везикул.

Мітохондрії овальної форми з осміофільним матриксом і незначною кількістю крист. Полірибосоми мають вигляд палочок або розеток. Більша частина органел розміщена в зоні перікаріона. В периферійній зоні, яка була найтоншою в ендотеліоциті, спостерігалися витончені ділянки, товщина в яких дорівнювала розмірам плазматичної мембрани. Морфологічно ці структури ідентифікували як фенестри.

Саме вздовж люмінальної і базальної поверхні цих клітин, особливо у слизовій оболонці, розміщені мікропіноцитозні міхурці, що засвідчувало активний трансендотеліальний транспорт харчових субстратів з просвіту кишки у кровоносні капіляри (рис. 3.6). Важливою особливістю ультраструктури мікроциркулярного русла слизової оболонки тонкої кишки було те, що значні розгалуження периендотеліальних просторів переходили в міжепітеліальні щілини, а це в свою чергу сприяло більш швидшому проникненню речовин з просвіту в кров.

У розщепленнях базальної мембрани ми досить часто виявляли перицити, сполучнотканинні клітини з відростками, якими вони охоплювали капіляри із-зовні у вигляді кошика. Ядра цих клітин досить великі з рівномірно розміщеним хроматином. Цитоплазма перицитів бідна на органели, містила невелику кількість мітохондрій, канальців ендоплазматичної сітки і структурних компонентів комплексу Гольджі. Особливий вид судин мікроциркулярного русла характерний для міжфолікулярних ділянок групових і навколофолікулярних зон солітарних лімфоїдних фолікулів тонкої кишки. Це посткапілярні венули. Вони вистелені високим ретикулоподібними ендотелієм. Ці клітини мали зірчасту форму за рахунок базолатеральних відростків, що переплітались. В апікальній частині вони не контактували між собою, а в базальній утворювали щільні контакти. Саме в останній знаходилися лізосоми, комплекс Гольджі і більшість мітохондрій.

При визначенні функціональних показників у інтактних собак вони мали наступні величини: тиск у загальній жовчній протоці становив (132,08±2,41) мм вод.ст., тиск у ворітній вені (116,21±2,06) мм вод.ст., магістральний кровообіг у

верхній брижовій артерії (61,70±1,92) мл/хв, магістральний кровообіг у ворітній вені (92,53±2,20) мл/хв, об'ємна швидкість органного кровобігу тонкої кишки в ділянці дванадцятипало-тонкокишкового згину становила (41,50±1,07) мл/(хв×100гр.), порожньої кишки (47,19±2,25) мл/(хв×100гр.), клубової кишки (45,42±2,34) мл/(хв×100гр.), термінального відділу клубової кишки (39,75±1,28) мл/(хв×100гр.).

Рис. 3.6. Електронограма. Ультраструктура гемокапіляра порожньої кишки. Ендотеліальна клітина (1), базальна мембрана (2), перикапілярний простір (3). Х 12000.

Морфологічний стан кишкової стінки і її судинного русла визначається і характером мікрофлори у просвіті кишки. Адже зміна кількісних характеристик та видового складу колонійутворюючих одиниць внутрішньокишкового вмісту зумовлює розвиток пристосувальних реакцій слизової оболонки як до самих мікроорганізмів так і до продуктів їхньої життєдіяльності. Також необхідно зауважити, що серед усіх експериментальних тварин, за кількісним складом та видами мікроорганізмів тонка і товста кишка собаки найбільше споріднені з такими у людини . Посіви вмісту кишки показали, що в нормі в інтактних собак у просвіті порожньої кишки переважають в основному лактобактерії,

біфідобактерії, незначна кількість аеробів та аспорогенна анаеробна флора (табл. 3.4).

Таблиця 3.4

Мікрофлора порожньої кишки інтактних собак (M±m, lg) n=10

Мікроорганізми		Порожня кишка
E.Coli	нормальної ферментативної активності	3,40±0,23
	лактозонегативні	2,60±0,18
	гемолізуючі	-
Стафілококи		1,00±0,08
Стрептококи		2,30±0,14
Ентерококи		2,64±0,09
Бактероїди		3,05±0,19
Лактобактерії		4,57±0,31
Біфідобактерії		6,80±0,38
Гриби Кандида		2,60±0,10

Для подальшого вивчення рівня ендогенної інтоксикації в динаміці механічної жовтяниці та при різних способах її корекції проводили визначення у плазмі крові рівень молекул середньої маси, кількість яких у інтактних собак становить 0,240±0,018 УО при довжині хвилі, λ=254 нм.

Для більш чіткої картини визначення функціонального стану кишки нами проведено вивчення її моторно-евакуаторної діяльності. Адже відомо, що періодичну рухову діяльність травного тракту визначають різні компоненти: нервова регуляція, гуморальна регуляція а також стан органного кровобігу [60, 214, 372]. Доведено вплив скорочення стінки кишки на її внутрішньосудинну систему, а також визначено взаємозв’язки між рівнем ішемії та гальмуванням моторики кишки. Встановлено, що функціональною одиницею голодної періодичної моторної діяльності тонкої кишки є моторний цикл, який складають чотири послідовні фази: відносного спокою, нерегулярної

скоротливої активності, фази ритмічних скорочень і перехідної фази після якої починається наступний моторний цикл.

Дослідження інтактних собак в умовах фізіологічного голоду показали, що моторний цикл триває (86,40±3,23) хв. (рис. 3.7). Це відповідає даним, які приводяться в науковій літературі іншими авторами [391].

Рис. 3.7. Електроентерограма. Травна моторика тонкої кишки собаки №4.

Біоелектрична активність гладеньком'язових клітин кишкової стінки характеризується циклами повільних електричних хвиль з частотою (18,26±1,25) циклів за хв, та амплітудою (1,20±0,03) мВ. Швидкий компонент повільної електричної хвилі (ПЕХ) виникав частіше всього в середній частині хвилі і являв собою двозначне коливання потенціалів. Спайкова активність розташовувалася у вигляді груп по 3-5 елементарних спайки на повільному компоненті ПЕХ. Амплітуда спайкових потенціалів становила (2,71±0,06) мВ.

3.2 Морфофункціональні особливості судинного русла товстої кишки інтактних собак

Товста кишка у собак значно відрізняється від товстої кишки людини. У собаки відсутній червоподібний відросток і сигмовидна кишка, відсутні звичні пізнавальні ознаки: стрічки, гаустри і жирові відростки. При гістологічному дослідженні стінки кишки встановлено, що вона утворена слизовою оболонкою, підслизовою основою, м'язовою та серозною оболонками.

Будова стінки товстої кишки відповідає такій у тонкій кишці. Виключення становить слизова оболонка, яка відрізняється від слизової тонкої

кишки відсутністю ворсинок і пейєрових бляшок і складок. Кишкові залози розвинені більше ніж у тонкій кишці, вони розташовані частіше, а за розмірами довші і ширші, з більшою кількістю бокаловидних клітин. Слизова оболонка вистелена одношаровим призматичним епітелієм, який складають три основні види клітин: стовпчасті епітеліоцити, бокаловидні екзокриноцити та шлунково-кишкові ендокриноцити.

Висота поверхневого епітелію становила у інтактних тварин (31,25±1,24) мкм, що переважала таку у тонкій кишці. Глибина крипт становила (780,63±19,32) мкм. Загалом товщина слизової оболонки товстої кишки рівнялася (873,09±21,37) мкм. Звертає увагу особливість будови слизового шару тонко-товстокишкового переходу та велика кількість нервових сплетень між шарами м’язової оболонки. Товщина підслизової основи становить (293,98±14,32) мкм, колового м’язового шару (058,31±31,75) мкм, а поздовжнього (452,08±28,74) мкм. Міжм’язове нервове сплетення товстої кишки на відміну від тонкої відрізняється більшою товщиною пучків нервових волокон та більшими петлями і вузлами. Підслизово-слизовий індекс рівнявся 0,33±0,01, а слизово-м’язовий 0,62±0,02.

Кровопостачання товстої кишки собаки здійснюється за рахунок краніальних та каудальних брижових судин. Для аналізу структурно-просторової організації судинного русла товстої кишки артерії та вени були розділені, як і тонкої кишки, на 6 порядків, при цьому виділяючи середню брижову та внутрішньоорганну частини.

Для кровоносного русла товстої кишки прослідковується закономірність, яка характерна для кровоносних судин тонкої кишки. Проте артерії товстої кишки за своїм калібром у більшості порядків є меншими (рис. 3.8). Довжина основних стовбурів становить від (46,481±1,252) мм у I порядку до (3,815±0,118) у VI порядку. Відповідно інша картина на відміну від тонкої кишки спостерігається серед показників довжинно-діаметральних співвідношень. Встановлено послідовне зростання у галуженнях I-V порядків

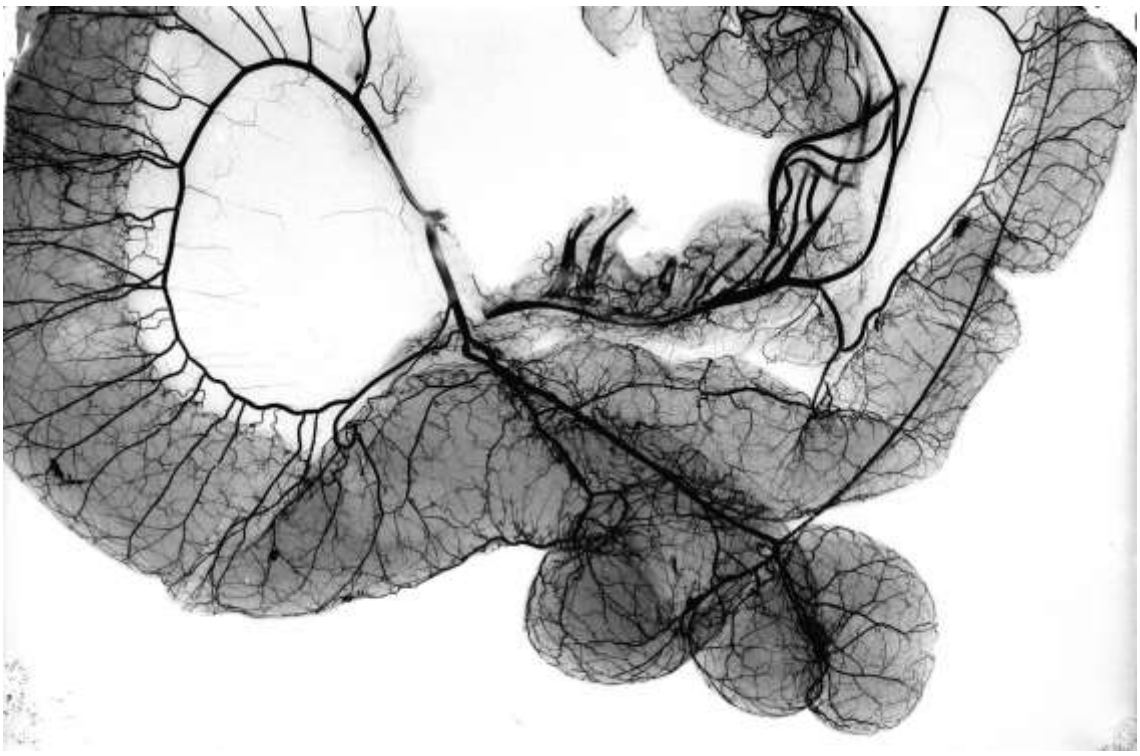

Рис. 3.8. Архітектоніка артеріального русла термінального відділу клубової кишки, сліпої кишки та висхідної ободової кишки. Фото з рентгенангіограми. Собака № 6.

величин відносної довжини, які є більш динамічно впорядкованими при порівнянні з аналогічними порядками тонкої кишки.

Симетрія галуження артерій товстої кишки має ті ж закономірності, що і в тонкій кишці. Артеріальне русло при переході з брижової частини у внутрішньоорганну робить скачок в сторону асиметричності. Внутрішньостінкові артерії IV-VI порядків за симетрією знаходяться в межах від 0,387±0,021 до 0,430±0,020.

Венозне русло товстої кишки характеризується тим, що брижова частина в порівнянні з тонкокишковими аналогічними порядками є дещо меншого перерізу, а внутрішньоорганна є більш розширеною. Довжина венозних стовбурів у багатьох порядках не співпадає з довжиною артеріальних стовбурів. Відносна довжина рівномірно знижується при зменшенні перерізу вен.

Симетричність та коефіцієнт галуження рівномірно збільшується від першого до шостого порядків. Це забезпечує достатньою мірою регуляцію крововідтоку від органу.

Гістологічно будова судинних стінок товстої кишки аналогічна таким у тонкій кишці. Проте в артеріях товстої кишки, які розгалужуються в оболонках стінки дещо потоншена середня оболонка та менші величини індексу Керногана. При порівнянні вимірювальних величин різних відділів товстої кишки між ними достовірної різниці не встановлено. Товщина середньої оболонки артерій у 4, 5, 6 порядках становить відповідно (36,253±1,698) мкм, (24,519±1,205) мкм та (16,058±0,913) мкм. Значення індексу Керногана дорівнювали 0,093±0,004, 0,127±0,008, 0,149±0,010.

Галуження внутрішньоорганних артерій товстої кишки у собаки характеризується густою сіткою артеріальних анастомозів на відміну від аналогічних показників, які спостерігали дослідники між артеріями товстої кишки людини [273].

Кінцевими елементами артеріального русла є артеріоли, які у оболонках кишкової стінки формували систему мікроциркуляторного русла. Найбільшого діаметра артеріоли виявлялися у висхідному відділі кишки, а найменшого у низхідному відділі. Просвіти капілярів зберігали закономірну тенденцію до звуження від слизової до серозної оболонок у всіх відділах. Діаметр капілярів слизової оболонки у висхідному відділі кишки становив (6,73±0,22) мкм, підслизовій основі (6,71±0,09) мкм, м’язовій (6,43±0,12) мкм, серозній (6,07±0,10) мкм. Просвіти капілярів слизової оболонки низхідної кишки дорівнювали (6,40±0,21) мкм, підслизової основи (6,27±0,08) мкм, м’язової – (6,26±0,09) мкм, серозної (5,94±010) мкм. Різною була і щільність капілярного русла в одиниці площі того чи іншого шару товстої кишки.

Найбільшою була щільність капілярів в оболонках висхідного відділу, яка складала на 1 мм^2 у слизовій оболонці 3143,84±109,07, а у підслизовій 3653,24±138,16, м’язовій 3465,32±151,37, серозній 2716,92±101,67. У

Таблиця 3.5

Структурно-морфометрична характеристика артеріального русла товстої кишки інтактних собак (M±m) n=10

Параметри / Порядок судин	D_0, мм	D_1, мм	D_2, мм	L, мм	L/D_0	γ_0, град	γ_1, град	γ_2, град	H_2	K
I	1,675± 0,045	1,144± 0,083	1,107± 0,057	46,481± 1,252	27,749± 1,058	60,344± 3,519	18,552± 1,050	42,256± 1,303	0,372± 0,019	1,186± 0,059
II	1,121± 0,068	0,978± 0,035	0,750± 0,041	34,092± 2,019	30,412± 1,417	64,817± 3,149	28,734± 1,943	36,019± 1,052	0,374± 0,022	1,210± 0,042
III	0,748± 0,023	0,672± 0,024	0,471± 0,017	25,457± 1,310	34,033± 1,283	77,012± 2,615	29,572± 2,138	48,103± 2,791	0,331± 0,016	1,201± 0,038
IV	0,400± 0,023	0,349± 0,019	0,274± 0,014	15,319± 0,843	37,630± 2,710	65,918± 3,091	26,019± 1,820	39,019± 2,014	0,387± 0,021	1,241± 0,035
V	0,264± 0,018	0,229± 0,014	0,187± 0,008	8,493± 0,352	32,170± 2,033	72,453± 2,118	33,102± 2,701	37,117± 2,389	0,402± 0,017	1,252± 0,029
VI	0,191± 0,011	0,165± 0,009	0,141± 0,007	3,815± 0,118	19,973± 1,058	75,210± 3,013	36,541± 11,830	39,903± 2,210	0,430± 0,020	1,291± 0,031

Таблиця 3.6

Структурно-морфометрична характеристика венозного русла товстої кишки інтактних собак
(M±m) n=10

Параметри / Порядок судин	D_0, мм	D_1, мм	D_2, мм	L, мм	L/D_0	γ_0, град	γ_1, град	γ_2, град	H_2	K
I	5,791± 0,103	5,012± 0,314	3,281± 0,102	57,230± 2,432	9,882± 0,407	63,282± 2,719	26,732± 1,019	37,514± 1,099	0,304± 0,013	1,072± 0,019
II	3,462± 0,130	3,043± 0,102	1,945± 0,084	58,524± 3,499	17,221± 1,090	52,417± 1,765	20,147± 1,314	32,090± 2,137	0,297± 0,021	1,094± 0,031
III	2,079± 0,093	1,858± 0,084	1,246± 0,072	33,802± 1,072	16,331± 1,324	58,375± 2,047	21,019± 1,210	37,216± 2,540	0,314± 0,012	1,172± 0,052
IV	0,937± 0,052	0,835± 0,042	0,613± 0,033	14,419± 1,016	15,504± 1,025	50,293± 1,659	22,484± 2,073	28,120± 1,315	0,351± 0,022	1,246± 0,061
V	0,620± 0,047	0,552± 0,024	0,423± 0,018	8,332± 0,417	13,447± 1,104	61,079± 2,317	27,044± 1,763	34,008± 2,022	0,374± 0,023	1,262± 0,043
VI	0,342± 0,021	0,303± 0,019	0,243± 0,010	3,865± 0,102	11,375± 0,836	63,220± 2,093	29,838± 2,310	34,716± 1,928	0,391± 0,014	1,316± 0,040

складових кишкової стінки низхідного відділу виявлялася нижчою на 10-12 % щільність капілярного русла.

Посткапілярне русло мікросудин представлене посткапілярними венулами та венулами. Венулярний комплекс у різних відділах має свої особливості. Найширшими є венули висхідного відділу. У низхідній кишці відділі просвіти і густина розташування венул зменшується.

Гістологічна будова венозного русла товстої кишки є типовою. Звертає увагу наявність поліповидних вип'ячувань внутрішньої оболонки у вигляді клапанів в місцях злиття венозних колекторів, що певною мірою сприяє регуляції венозного крововідтоку.

Є такі утвори у місцях злиття прямих кишкових вен у паралельну осі кишки судину та внутрішньоорганних вен. Вираховуванням співвідношення діаметрів артерій і вен встановлено наступні показники артеріо-венозного індексу – IV порядок 0,429±0,024, V порядок 0,426±0,019, VI порядок 0,558±0,027.

При дослідженні клітин оболонок кишки на світлооптичному та ультраструктурному рівні виявлено, що клітини поверхневого епітелію включають стовпчасті епітеліоцити без облямівки, значно більшу ніж у тонкій кишці кількість келихоподібних клітин, ендокриноцити та недиференційовані клітини, які мали подібну будову до таких у тонкій кишці (рис. 3.9). Ультраструктура гладеньком'язових клітин м'язової оболонки відповідає будові міоцита тонкої кишки. У капілярному руслі виявляли велику кількість фенестр та мікропіноцитозних везикул у ендотеліальних клітинах. Із функціональних показників стану кровоносної системи визначали органний кровобіг стінки товстої кишки. Встановлено, що останній у висхідному відділі становить (36,24±1,79) мл/(хв.•100 гр.), поперечному – (32,56±2,04) мл/(хв.•100 гр.), низхідному - (33,82±1,93) мл/(хв.•100 гр.).

Вивчення будови оболонок і судинного русла тонкої і товстої кишок в інтактних тварин і після виконаної лапаротомії різниці в структурно-функціональному стані не виявило. А тому в подальших своїх дослідженнях за

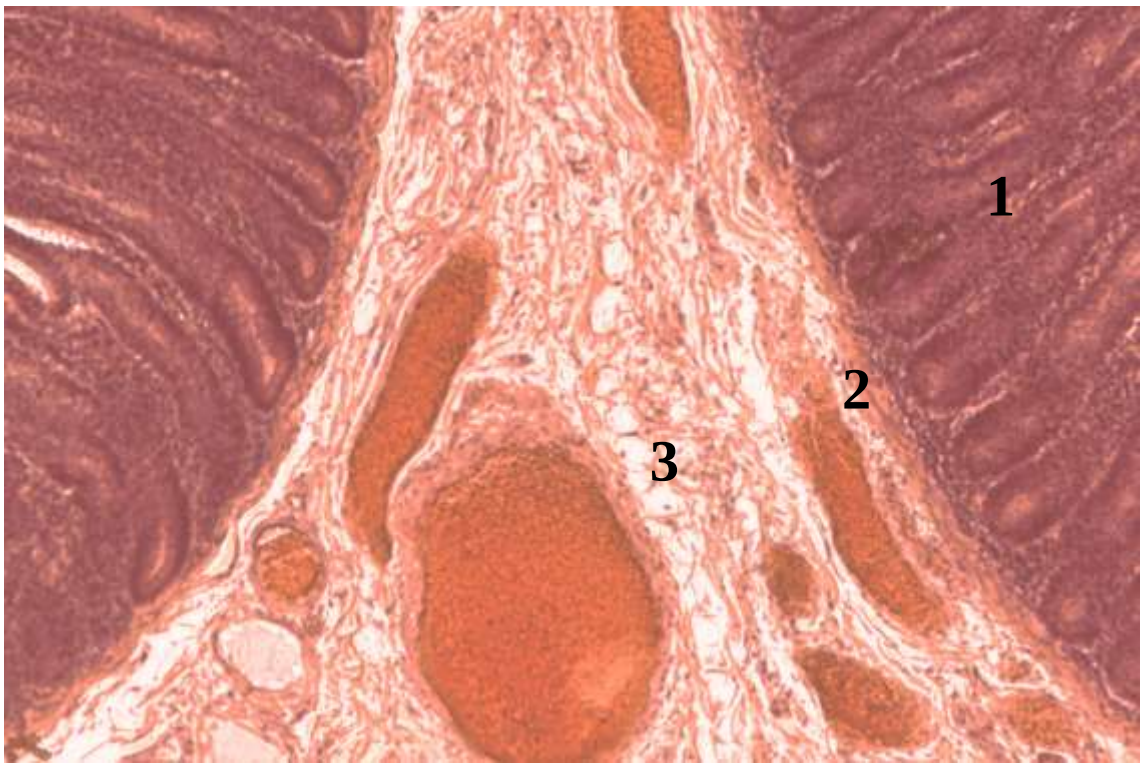

Рис. 3.9. Фрагмент стінки товстої кишки собаки. Слизова оболонка (1), власна пластинка слизової оболонка (2), підслизова основа (3). Забарвлення гематоксиліном і еозином. Ок.7, об. 10.

контрольні показники ми використовували дані, отримані в інтактних тварин.

Отже, на основі проведених досліджень встановлені певні особливості структурно-функціонального стану судинного русла та оболонок тонкої і товстої кишок у собак в нормі, які необхідно враховувати при співставленні з результатами клінічних досліджень.

Серед отриманих результатів досліджень необхідно відмітити різницю у галуженнях брижової та внутрішньоорганної частини кровоносних судин. При цьому як у тонкій так і в товстій кишці брижова частина артерій має вузькопольний тип галуження і характеризується високою асиметрією, яка зростає в напрямку паралельної осі кишки судини. Внутрішньоорганним артеріям властивий відносно високий рівень симетрії та широкопольне галуження. Якщо враховувати те, що більш симетричні галуження створюють більший гідродинамічний опір, то встановлені особливості вказують на різні

рівні судинної спроможності у брижовій та внутрішньоорганній частині тонкої і товстої кишок.

Симетричність галужень, особливо внутрішньокишкових вен, наявність у них поліповидних вип'ячувань у вигляді клапанів, досить вираженого м'язового шару свідчать про здатність кишкових вен до регуляції кровообігу. Високі симетричні галуження у венах направлені на ліквідацію хвилі, яка протидіє пропульсивній хвилі тиску і направлені на покращення крововідтоку.

У судинному руслі кишки інтактних собак виявлені морфологічні структури, які здатні регулювати органний кровобіг та попереджувати гемодинамічні розлади. У внутрішньоорганних артерій пропускна здатність може змінюватися за рахунок підвищеної функціональної активності поліповидних подушок, вираженість яких залежить від гідродинамічного навантаження на стінку судини.

Анатомічні особливості товстої кишки собаки характеризуються відсутністю червоподібного відростка і сигмовидної кишки. М'язова оболонка товстої кишки утворена двома шарами за аналогією будови тонкої кишки, причому товщина колового і поздовжнього м'язових шарів переважають такі у тонкій кишці. Дані особливості необхідно враховувати при проведенні порівняльної анатомії людини чи експериментальних тварин.

Одним із компонентів, що визначають морфологічний стан оболонок кишки та його функціональну активність є кишкова мікрофлора. В нормі склад кишкової мікрофлори відносно постійний і являє собою збалансовану мікроекологічну систему, яка приймає участь у ферментативному гідролізі, є активним регуляторним механізмом функціональної активності і адаптаційно-компенсаторного пристосування. Формування дисбактеріозу пригнічує процеси регенерації, кишкової проникності, всмоктування та синхронізації моторно-евакуаторної діяльності.

Висновки:

1. Артеріальне русло тонкої і товстої кишок собаки характеризується високою асиметричністю галужень, яка забезпечує високий рівень судинної спроможності та кровопостачання кишкової стінки.

2. Висока симетричність формування венозного русла забезпечує руйнування відбитих на галуженнях хвиль пропульсивного тиску і тим самим попереджує їх деформуючий вплив на судинну стінку, стабілізуючи органний кровобіг загалом.

3. До морфологічних структур судинних стінок, які здатні регулювати кровобіг у стінках тонкої і товстої кишок відносяться субінтимально та субадвентиційно розташовані пучки поздовжньо та косо-поздовжньо орієнтованих гладеньком'язових клітин, м'язово-еластичні сфінктери в устях судин та клапани, що розташовані в місцях злиття внутрішньокишкових вен.

Основні положення даного розділу висвітлені в наступних друкованих працях:

[296]. Шульгай А.Г. Порівняльна характеристика змін кровобігу тонкої і товстої кишки при механічній жовтяниці // Здобутки клінічної та експериментальної медицини. – 2003. – № 1. - С. 92-93.

[297]. Шульгай А.Г. Структурно-просторова перебудова венозного русла тонкої і товстої кишки при експериментальній механічній жовтяниці // Науковий вісник Ужгородського університету. Серія „Медицина". – 2003. – Вип. 21. – С. 54-58.

[298]. Шульгай А.Г. Архітектоніка артеріального русла тонкої і товстої кишки в нормі та при механічній жовтяниці // Вісник проблем біології і медицини. – 2003. - № 4. – С. 96-99.

[301]. Шульгай А.Г. Інтегральна оцінка архітектоніки судинного русла //Матеріали науково-практичної конференції „Гістологія на сучасному етапі розвитку науки". – Тернопіль: „Укрмедкнига", 2004. – С. 80-81.

[303]. Шульгай А.Г. Морфологічна характеристика змін тонкої і товстої кишки при експериментальній механічній жовтяниці // Вісник наукових досліджень. – 2004. – № 1. – С. 89-91.

[304]. Шульгай А.Г. Морфометрична характеристика судинного русла тонкої і товстої кишок при механічній жовтяниці // Збірник наук. праць XLV підсумкової конференції „Здобутки клінічної та експериментальної медицини”. – Тернопіль: „Укрмедкнига”, 2002. – С. 147.

[309]. Шульгай А.Г. Особливості моторно-евакуаторної функції кишки при механічній жовтяниці та після декомпресії жовчних шляхів // Шпитальна хірургія. – 2005. - № 1. – С. 11-115.

[310]. Шульгай А.Г. Стан внутрішньокишкового судинного русла і нервового апарату при механічній жовтяниці та після її корекції // Вісник наукових досліджень. – 2005. - № 1. – 151-154.

[311]. Шульгай А.Г. Стан гемомікроциркуляторного русла тонкої кишки при механічній жовтяниці // Галицький лікарський вісник. – 2003. - № 2. – С. 200-203.

[312]. Шульгай А.Г. Структурно-морфометрична характеристика артеріального русла тонкої кишки // Вісник наукових досліджень. – 2002. - № 1. – С. 109-111.

[314]. Шульгай А.Г. Ультраструктурні зміни судин мікроциркуляторного русла та епітеліоцитів кишки при обтураційному холестазі // Вісник морфології. – 2004. - № 1. – С. 148-152.

РОЗДІЛ 4
МОРФОФУНКЦІОНАЛЬНА ХАРАКТЕРИСТИКА СУДИННОГО РУСЛА ТА ОБОЛОНОК ТОНКОЇ І ТОВСТОЇ КИШОК ПРИ ЕКСПЕРИМЕНТАЛЬНІЙ МЕХАНІЧНІЙ ЖОВТЯНИЦІ

Створення експериментальної механічної жовтяниці супроводжувалося біліарною гіпертензією, збільшенням у плазмі крові рівня білірубіну, середньомолекулярних пептидів та підвищенням тиску у системі ворітної вени. При цьому змінювався кількісний та якісний склад мікрофлори у просвіті порожньої кишки. Зазначені характеристики супроводжували зрушення системного та органного кровобігу, зниження біоелектричної активності клітин м’язового шару й розлади моторно-евакуаторної діяльності кишки, структурна дезорганізація судинних систем, адаптаційно-компенсаторні процеси оболонок кишкової стінки.

На третю добу від початку моделювання механічної жовтяниці тиск у загальній жовчній протоці підвищився до (213,52±3,76) мм вод.ст. і достовірно переважав вихідні величини (P<0,001). Наростаюче напруження біліарної системи ініціювало зміну характеру органного та магістрального кровобігу портальної системи. Спостерігалося зростання тиску у ворітній вені від (116,21±2,06) мм вод.ст. до (125,34±2,89) мм вод.ст.. При цьому магістральний кровобіг у ворітній вені знижувався до (83,61±2,13) мл/хв, а у верхній брижовій артерії до (58,24±1,37) мл/хв. Об’ємна швидкість органного кровобігу ділянки дванадцятипало-тонкокишкового згину становила (38,24±2,41) мл/(хв·100 гр.), порожньої кишки (43,74±2,01) мл/(хв·100 гр.), клубової кишки (42,17±1,86) мл/(хв·100 гр.), термінального відділу клубової кишки (35,44±2,77) мл/(хв·100 гр.), що було нижчим контрольних величин визначених у інтактних тварин (табл. 4.1). Аналогічно знижувався і органний кровобіг стінки товстої кишки.

У просвіті порожньої кишки виявлялися зміни кількісного та якісного складу мікроорганізмів (табл. 4.2). Якраз мікроекологічний стан цього

Таблиця 4.1

Основні гемодинамічні показники брижово-ворітного кровобігу при механічній жовтяниці (M±m) n=32

Досліджуваний параметр		Контрольні величини n=3	Тривалість механічної жовтяниці			
			3 доби n=3	7 діб n=3	14 діб n=3	30 діб n=3
Тиск у загальній жовчній протоці, мм вод. ст.		132,08±2,41	213,52±3,76***	295,43±3,54***	378,19±3,16***	273,45±3,37***
Магістральний кровобіг у верхній брижовій артерії, мл/хв.		61,70±1,92	58,24±1,37	56,05±2,11	53,45±1,26*	47,39±1,52**
Магістральний кровобіг у ворітній вені, мл/хв.		92,53±2,20	83,61±2,13*	75,27±1,84**	63,89±1,32***	51,23±1,44***
Тиск у ворітній вені, мм вод. ст.		116,21±2,06	125,34±2,89	142,38±3,56**	173,21±3,15***	226,09±3,28***
Об’ємна швидкість органного кровобігу, мл/хв·100 гр.: - дванадцятипало-тонкокишковий згин		41,50±1,07	38,24±2,41	32,97±2,28*	27,29±2,16**	20,48±1,05***
- порожня кишка		47,19±2,25	43,74±2,01	38,14±2,20*	33,86±1,44**	25,01±1,43***
- клубова кишка		45,42±2,34	42,17±1,86	36,37±1,93*	31,20±1,50**	23,18±1,09***
- термінальний відділ клубової кишки		39,75±1,28	35,44±2,77	31,51±2,06*	22,13±1,83**	18,54±1,25***
Товста кишка	- висхідна	36,24±1,79	34,51±2,43	29,15±1,31*	23,47±1,05**	17,16±1,22***
	- поперечна	32,56±2,04	30,17±1,82	27,70±2,02	21,34±1,21**	15,45±1,04**
	- низхідна	33,82±1,93	30,35±1,38	28,33±1,65	22,01±1,33**	15,20±1,24**

Примітка. *** P<0,001; **P<0,01; *P<0,05. У решти випадків P>0,05.

Таблиця 4.2

Кількісні характеристики мікрофлори порожньої кишки (M±m, lg) при різних термінах обтураційного холестазу (P в порівнянні з величинами інтактних собак) n=32

Мікроорганізми		Порожня кишка				
		Контроль n=3	3 доби n=3	7 діб n=3	14 діб n=3	30 діб n=3
E. coli	нормальної фермен-тативної активності	3,40±0,23	4,78±0,81	5,46±0,57*	7,78±0,73**	7,49±0,64***
	лактозонегативні	2,60±0,18	2,72±0,31	3,30±0,25	4,20±0,44*	5,02±0,43**
	гемолізуючі	–	–	–	–	1,08±0,30*
Стафілококи		1,00±0,08	3,70±0,52**	5,34±0,49***	7,10±0,82***	7,25±0,61***
Стрептококи		2,30±0,14	3,80±0,41*	4,15±0,47*	6,16±0,54**	7,84±0,68**
Ентерококи		2,64±0,09	3,64±0,42*	6,72±0,58**	5,25±0,52**	8,48±0,64***
Бактероїди		3,05±0,17	4,82±0,45*	6,48±0,51**	8,37±0,63**	8,62±0,66**
Лактобактерії		4,57±0,31	3,61±0,27	2,72±0,12**	2,44±0,22***	2,60±0,19**
Біфідобактерії		6,80±0,38	3,82±0,29**	4,08±0,37**	3,51±0,28**	2,81±0,22***
Гриби Кандида		2,60±0,10	2,80±0,22	4,60±0,40**	4,92±0,48**	6,75±0,53**
B. mesentherica		–	–	3,48±0,33***	5,30±0,41***	6,64±0,42***

Примітка. * P < 0,05; ** P < 0,01; *** P < 0,001. У решти випадків P > 0,05.

відділу кишки найбільш чітко характеризує зростаючі явища дисбактеріозу. Вже трьохдобова відсутність поступлення жовчі характеризувалася зниженням кількості лактобацил, біфідобактерій та появою нових видів колонійутворюючих одиниць, зростанням кількості умовно-патогенної аеробної та анаеробної мікрофлори. Збільшене число мікроорганізмів та наростаюча холемія приводили до підвищення рівня ендогенної інтоксикації. Внаслідок цього в плазмі крові спостерігалося зростання маркерних величини ендотоксикозу, зокрема кількість середньомолекулярних пептидів становила (0,294 ± 0,025) УО при контролі (0,240 ± 0,018) УО.

При спостереженні за тваринами у даний термін обтураційного холестазу виявлено в останніх зниження апетиту, явища гіподинамії. При зовнішньому огляді визначалася помірна субіктеричність склер.

Дослідженням судинного русла кишки встановлено морфологічні ознаки, що віддзеркалювали зміни гемодинаміки, ендогенної інтоксикації та біліарної гіпертензії. Останні проявлялися перебудовою ангіоархітектоніки, та явищами адаптаційно-компенсаторних зрушень судинних стінок і оболонок кишки.

При вивченні рентгеновазограм і просвітлених препаратів виявлені тенденції до переорієнтації структурно-просторової організації артеріальної і венозної частини судинного русла кишки. Величини морфометричних показників засвідчували зміни судинного індекса за рахунок констрикції та збільшення кутів галуження трійників внутрішньоорганних артерій тварин (табл. 4.3, 4.4, 4.5, 4.6). Більш вираженою була реакція товстокишкових артерій, які мали в основному вузькопольний тип галуження у порівнянні з аналогічними порядками тонкої кишки. Але такі явища на даному етапі носили більше рефлекторно-компенсаторний характер, за рахунок підвищення загального судинного тонусу та посилення пропульсивної хвилі тиску щодо проштовхування крові в напрямку венозного русла. Кути галуження артерій змінювалися по різному в різних відділах кишки. Проте їхні амплітудні відхилення від контролю були незначними. У тонкокишковій частині вони зростали, починаючи від паралельної вісі кишки артерії , а у товстокишковому

відділі рівномірно у брижовій та внутрішьоорганній частині. Змінені кути галуження артерій вирівнювали гідродинамічне навантаження на судинні стінки. Змінювалися величини довжинно-діаметральних співвідношень (рис. 4.1).

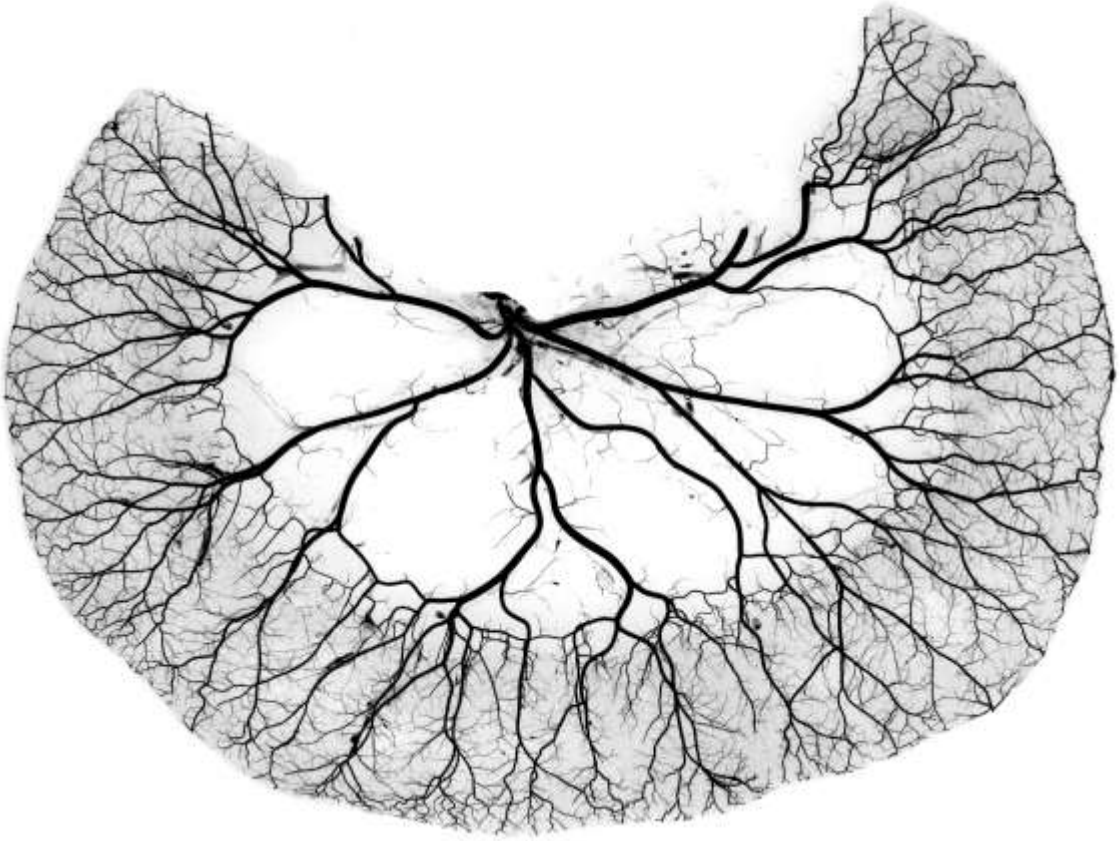

Рис. 4.1. Відносне видовження стовбурів внутрішньоорганних артерій тонкої кишки, звуження анастомозів між гілками, що формують паралельну артерію на 3 добу механічної жовтяниці у собаки. Фото з рентгенангіограми. Собака № 12.

Дещо полярні зміни проявлялися у характеристиках показника асиметрії та галуження артерій різних відділів кишки. Так у ранні терміни (3доби) обтураційного холестазу визначалося помірне наростання величин показника асиметрії H_2 у тонкій кишці та незначне його зменшення у товстокишковому відділі. Причому таку тенденцію приймав і коефіцієнт галуження. Останні параметри пояснювали різну адаптаційну здатність артеріального русла відділів кишки, які проявлялися розширеними значеннями амплітуди процесів

адаптації. У венозній частині також розвивалися пристосувальні процеси до нових гемодинамічних умов. Спостерігалося помірне зростання загальної ємності венозного русла, яке проявлялося вирівнюванням симетрії та кутів злиття вен, причому в більшості випадків за рахунок змін зі сторони дочірної гілки судинного трійника. Зростала судинна спроможність вен, яка підтверджувалася збільшення показника асиметрії та коефіцієнта галуження у внутрішньоорганних порядках.

Дослідженням кишкової стінки на світлооптичному рівні встановлено повнокрів'я венозних судин підслизової основи і слизової оболонки. Стінки судин та периваскулярні простори були помірно набряклими (рис. 4.4). В артеріальних стінках спостерігався набряк середньої оболонки, який найбільше вираженим був у артерій дрібного калібру, внаслідок чого у УІ артеріальному порядку товщина м'язової оболонки зросла від (18,372±1,087) мкм до (20,780±2,019) мкм (табл. 4.7). Клітини ендотелію набрякали. У багатьох випадках вони виступали у просвіт судини. Еластичні мембрани мали помірну складчатість. Поряд з цим спостерігалося збільшення величини індексу Керногана, що особливо було вираженим у артеріях 5-6 порядків, де його значення зросло від 0,167 ± 0,011 до 0,176 ± 0,013.

В артеріолах, при імпрегнації азотно-кислим сріблом, виявлялися ділянки циркулярного звуження просвіту. Просвіти артеріол і прекапілярів помірно знижені, і відображали загальну напруженість артеріальної системи щодо проходження пропульсивної хвилі та проштовхування крові в обмінні судини. Капіляри слизової, м'язової і серозної оболонок збільшували свої просвіти (рис. 4.2). За даними морфометричного аналізу особливих змін вони зазнали у слизовій оболонці (табл. 4.8). Останнє необхідно пов'язувати з особливостями мікросудинного модуля даної оболонки, на який припадає більшість токсичних впливів. У багатьох капілярів просвіт був виповнений форменними елементами крові. Щільність капілярного русла зменшувалася у всіх оболонках кишки (рис. 4.3). На гістологічних препаратах посткапілярні

Таблиця 4.3

Динаміка зміни показників структурно-просторової організації артеріального русла тонкої кишки при механічній жовтяниці (M ± m) n=32

Досліджувана величина	Порядок судин	Контроль	Термін механічної жовтяниці			
			3 доби	7 діб	14 діб	30 діб
D_0, мм	II	1,201± 0,067	1,201±0,055	1,143±0,049	1,138±0,052	1,095±0,051
	III	0,834± 0,044	0,826±0,037	0,726±0,025	0,721±0,024	0,696±0,042
	IV	0,451± 0,032	0,416±0,029	0,369±0,018	0,352±0,016	0,349±0,018*
	V	0,292± 0,018	0,263±0,016	0,240±0,012	0,229±0,014*	0,225±0,012*
	VI	0,204± 0,012	0,184±0,011	0,179±0,008	0,172±0,007	0,171±0,010
L/D_0	II	38,301±2,407	38,216±1,545	40,168±2,459	40,434±2,071	42,056±2,104
	III	32,374±2,010	33,304±1,801	37,610±1,723	38,613±1,011*	41,284±1,879*
	IV	35,610±2,319	35,871±2,058	40,615±2,738	42,673±2,108	44,068±2,361
	V	23,972±1,431	24,435±1,630	27,133±1,108	29,864±1,003*	26,850±1,212
	VI	14,780±1,007	15,527±1,212	16,021±0,939	17,046±1,022	16,371±1,004
φ^0, град.	II	103,782±5,922	103,058±4,210	107,223±4,701	108,053±4,730	108,046±5,908
	III	97,034±4,105	101,371±3,924	102,003±3,505	103,201±5,253	93,472±4,181
	IV	69,527±3,216	72,032±3,616	75,318±2,813	79,646±2,104	87,203±3,192*
	V	75,014±2,801	79,032±2,943	76,042±2,214	83,505±3,929	89,005±4,308
	VI	88,613±3,129	90,108±4,512	91,008±3,716	93,044±3,214	96,550±3,157
H_2	II	0,362±0,010	0,363±0,017	0,340±0,018	0,337±0,015	0,321±0,014
	III	0,294±0,013	0,288±0,009	0,256±0,009	0,246±0,010*	0,230±0,010*
	IV	0,350 ±0,016	0,356±0,014	0,342±0,017	0,325±0,013	0,316±0,020
	V	0,373±0,020	0,381±0,023	0,353±0,022	0,341±0,012	0,324±0,018
	VI	0,400 ±0,021	0,402±0,019	0,391±0,015	0,379±0,018	0,344±0,016
К	II	1,190±0,028	1,180±0,031	1,164±0,079	1,129±0,061	1,102±0,027
	III	1,129±0,043	1,120±0,017	1,101±0,082	1,093±0,047	1,083±0,029
	IV	1,110±0,034	1,131±0,024	1,114±0,068	1,099±0,035	1,055±0,024
	V	1,172±0,027	1,204±0,031	1,169±0,087	1,122±0,077	1,102±0,021
	VI	1,213±0,019	1,265±0,023	1,226±0,094	1,179±0,081	1,133±0,018*

Примітка. * $P < 0,05$ в порівнянні з величинами у інтактних собак.

Таблиця 4.4

Динаміка зміни показників структурно-просторової організації артеріального русла товстої кишки при механічній жовтяниці (M ± m) n=32

Досліджувана величина	Порядок судин	Контроль	Термін механічної жовтяниці			
			3 доби	7 діб	14 діб	30 діб
D_0, мм	II	1,121±0,068	1,114±0,073	1,101±0,055	1,087±0,057	1,062±0,049
	III	0,748±0,023	0,732±0,021	0,689±0,038	0,675±0,032	0,659±0,024
	IV	0,400±0,023	0,378±0,019	0,344±0,022	0,332±0,021	0,321±0,019
	V	0,264±0,018	0,245±0,014	0,227±0,016	0,218±0,015	0,214±0,014
	VI	0,191±0,011	0,179±0,010	0,171±0,012	0,167±0,011	0,159±0,010
L/D_0	II	30,412±1,417	29,742±1,315	30,506±2,033	30,926±1,459	31,162±1,711
	III	34,033±1,283	35,316±2,012	36,758±1,855	37,022±1,701	38,504±2,014
	IV	37,630±2,710	38,526±2,148	38,410±2,313	38,525±2,655	39,643±2,416
	V	32,170±2,033	33,098±1,981	33,432±2,504	34,780±2,210	35,497±1,859
	VI	19,973±1,058	20,769±1,104	21,723±1,258	22,610±1,035	24,301±1,421
φ^0, град.	II	64,817±3,149	67,304±2,518	68,913±2,833	72,033±3,041	76,473±2,014*
	III	77,012±2,615	78,051±2,219	81,453±3,058	83,859±3,622	84,510±3,439
	IV	65,918±3,091	66,344±2,718	69,139±2,911	71,343±3,198	73,239±3,050
	V	72,453±2,118	74,508±3,818	75,204±2,720	76,107±4,219	79,422±3,180
	VI	75,210±3,013	77,215±2,644	78,701±3,085	82,318±3,407	86,101±3,920*
H_2	II	0,374±0,022	0,360±0,027	0,351±0,021	0,332±0,018	0,334±0,020
	III	0,331±0,016	0,324±0,019	0,311±0,014	0,303±0,017	0,287±0,018
	IV	0,387±0,021	0,370±0,024	0,361±0,022	0,345±0,016	0,330±0,019
	V	0,402±0,017	0,391±0,020	0,370±0,023	0,351±0,027	0,342±0,016*
	VI	0,430±0,020	0,413±0,021	0,392±0,024	0,364±0,012*	0,354±0,014*
К	II	1,210±0,042	1,180±0,038	1,163±0,036	1,145±0,042	1,094±0,034
	III	1,201±0,038	1,172±0,056	1,141±0,043	1,123±0,039	1,107±0,028
	IV	1,241±0,035	1,193±0,040	1,176±0,051	1,125±0,032	1,094±0,031
	V	1,252±0,029	1,202±0,042	1,181±0,037	1,154±0,024	1,110±0,022
	VI	1,291±0,031	1,248±0,035	1,211±0,032	1,172±0,039	1,139±0,026*

Примітка. * $P < 0,05$ в порівнянні з величинами у інтактних собак.

Таблиця 4.5

Динаміка зміни показників структурно-просторової організації венозного русла тонкої кишки при механічній жовтяниці (M ± m) n=32

Досліджувана величина	Порядок судин	Контроль	Термін механічної жовтяниці			
			3 доби	7 діб	14 діб	30 діб
D_0, мм	II	3,921±0,113	3,961±0,123	4,112±0,093	4,176±0,112	4,243±0,109
	III	2,290±0,079	2,330±0,094	2,387±0,105	2,413±0,086	2,542±0,097
	IV	0,979±0,047	0,982±0,054	1,024±0,073	1,075±0,090	1,120±0,054
	V	0,680±0,021	0,675±0,027	0,742±0,046	0,794±0,072*	0,846±0,048*
	VI	0,387±0,024	0,420±0,031	0,477±0,041	0,560±0,031**	0,671±0,035**
L/D_0	II	12,411±1,038	12,226±0,435	11,746±0,759	11,671±0,738	11,546±1,007
	III	13,655±1,104	13,537±0,863	13,052±1,023	13,073±0,922	12,615±1,083
	IV	17,512±1,315	17,418±1,002	16,676±1,245	16,452±1,239	16,745±1,202
	V	13,209±1,106	13,361±1,028	12,185±0,904	11,838±0,807	11,671±0,884
	VI	16,462±1,083	16,197±1,214	15,008±1,345	13,018±1,022	11,120±1,035*
φ^0, град.	II	62,496±2,410	64,810±2,214	64,850±2,612	72,081±2,789	75,814±2,345**
	III	64,092±1,859	67,479±1,283	67,343±2,899	71,394±2,492	74,451±2,530*
	IV	59,750±1,908	62,098±1,732	67,050±1,118*	72,040±2,063*	76,216±2,519**
	V	65,104±1,681	67,890±1,961	72,410±3,756	74,227±1,935*	79,074±2,270**
	VI	69,038±1,739	72,240±2,270	76,204±3,318	79,530±2,162*	83,332±2,216**
H_2	II	0,341±0,023	0,354±0,032	0,357±0,040	0,363±0,031	0,372±0,040
	III	0,365±0,040	0,367±0,021	0,372±0,031	0,380±0,024	0,393±0,040
	IV	0,376±0,031	0,379±0,033	0,380±0,032	0,392±0,038	0,392±0,041
	V	0,394±0,028	0,401±0,045	0,401±0,040	0,410±0,041	0,420±0,023
	VI	0,408±0,031	0,416±0,022	0,423±0,041	0,443±0,027	0,450±0,040
К	II	1,087±0,081	1,062±0,090	1,062±0,080	1,045±0,071	1,023±0,066
	III	1,179±0,073	1,178±0,064	1,186±0,094	1,103±0,086	1,082±0,048
	IV	1,243±0,062	1,253±0,052	1,283±0,029	1,232±0,094	1,171±0,070
	V	1,276±0,085	1,290±0,073	1,320±0,081	1,250±0,053	1,223±0,059
	VI	1,351±0,020	1,377±0,098	1,421±0,067	1,287±0,089	1,230±0,017*

Примітка. * $P < 0,05$; **$P < 0,01$ в порівнянні з величинами у інтактних собак.

Таблиця 4.6

Динаміка зміни показників структурно-просторової організації венозного русла товстої кишки при механічній жовтяниці (M±m) n=32

Досліджувана величина	Порядок судин	Контроль	Термін механічної жовтяниці			
			3 доби	7 діб	14 діб	30 діб
$Д_0$, мм	II	3,461±0,134	3,623±0,170	3,810±0,155	4,023±0,121*	4,376±0,111**
	III	2,072±0,095	2,190±0,083	2,424±0,117	2,753±0,074**	2,934±0,103**
	IV	0,931±0,057	1,011±0,068	1,121±0,090	1,228±0,082*	1,330±0,072**
	V	0,620±0,041	0,695±0,039	0,767±0,052	0,846±0,041*	0,917±0,051*
	VI	0,342±0,021	0,382±0,038	0,466±0,033*	0,618±0,050**	0,695±0,042**
$L/Д_0$	II	17,224±1,098	17,313±1,342	17,623±1,257	16,830±1,061	16,211±0,930
	III	16,331±1,320	16,420±1,209	16,343±1,089	15,255±1,149	14,084±0,852
	IV	15,502±1,027	15,873±0,786	14,281±1,016	13,312±1,127	11,704±0,798*
	V	13,441±1,108	12,761±0,938	12,102±0,549	11,203±0,869	9,041±0,646*
	VI	11,370±0,832	10,986±0,612	9,733±0,497	8,240±0,511*	7,483±0,537*
φ_0, град.	II	52,411±1,765	55,840±1,917	59,173±2,350	67,086±3,141*	71,932±2,286**
	III	58,376±2,043	59,094±1,442	63,458±2,414	69,159±2,500*	79,102±2,719**
	IV	50,292±1,657	56,711±2,269	62,931±2,080*	71,643±2,727**	78,220±3,043**
	V	61,074±2,311	67,309±2,382	73,598±3,463*	79,323±2,811*	87,196±3,560**
	VI	63,226±2,098	68,207±2,645	76,429±2,510*	83,017±3,132**	89,144±3,471**
H_2	II	0,292±0,021	0,293±0,022	0,315±0,032	0,331±0,022	0,363±0,030
	III	0,316±0,018	0,325±0,015	0,343±0,021	0,362±0,010	0,384±0,031
	IV	0,350±0,023	0,364±0,033	0,387±0,02 3	0,394±0,036	0,407±0,023
	V	0,376±0,028	0,383±0,021	0,408±0,011	0,411±0,021	0,435±0,021
	VI	0,398±0,012	0,402±0,024	0,425±0,020	0,433±0,022	0,448±0,012*
К	II	1,093±0,031	1,093±0,028	1,072±0,028	1,056±0,025	1,034±0,014
	III	1,178±0,054	1,167±0,032	1,164±0,042	1,123±0,038	1,102±0,021
	IV	1,246±0,061	1,264±0,025	1,258±0,034	1,218±0,023	1,198±0,015
	V	1,265±0,043	1,273±0,051	1,281±0,065	1,224±0,015	1,201±0,012
	VI	1,312±0,041	1,338±0,030	1,360±0,032	1,303±0,032	1,240±0,020

Примітка ** P<0,01; * P<0,05 у порівнянні з величинами у інтактних собак.

венули, а також венули виглядали розширеними, переповненими кров'ю (табл. 4.9). Артеріовенозний індекс спарених внутрішньоорганних артерій і вен знижувався і становив у IV порядку 0,423±0,032, у V порядку 0,389±0,018, VI порядку 0,457±0,025.

Таблиця 4.7

Результати морфометричного аналізу внутрішньоорганних артерій тонкої кишки при механічній жовтяниці

(M±m) n=32

Термін спостереження	Досліджуваний параметр	Порядок артерій		
		IV	V	VI
Контроль	ІК	0,102±0,009	0,144±0,010	0,167±0,011
	ТМ	38,251±2,343	28,934±1,729	18,372±1,087
3 доби	ІК	0,108±0,008	0,153±0,011	0,176±0,013
	ТМ	40,675±3,549	30,162±2,091	20,780±2,019
7 діб	ІК	0,116±0,010	0,168±0,012	0,192±0,013
	ТМ	43,634±2,045	34,126±2,310	22,893±1,054*
14 діб	ІК	0,124±0,012	0,182±0,011*	0,224±0,014*
	ТМ	46,515±2,473*	37,633±1,908*	24,032±1,315*
30 діб	ІК	0,139±0,010*	0,194±0,014*	0,239±0,012**
	ТМ	52,125±3,017**	39,951±2,124**	26,784±2,088**

Примітка. * P<0,05; **P<0.01 у порівнянні з величинами у інтактних собак. ІК – індекс Керногана; ТМ – товщина медії артерії.

У внутрішньокишкових венах середнього та дрібного калібру в деяких випадках виявляли поодинокі десквамовані ендотеліоцити та набряк внутрішньої базальної мембрани. Серед елементів гемомікроциркуляторного русла товстої кишки спостерігалися подібні адаптаційні зміни до аналогічних структур тонкої кишки. Проте у товстій кишці мала місце загальна

Таблиця 4.8

Характеристика діаметру судин гемомікроциркуляторного русла в оболонках стінки тонкої кишки в різні терміни механічної жовтяниці (M±m, мкм) n=32

Вид мікро судин	Оболонки стінки кишки	Норма	Термін спостереження			
			3 доби	7 діб	14 діб	30 діб
Артеріоли	СО	19,82±1,04	19,60±1,83	18,59±1,07	18,2±1,32	17,63±1,05
	ПО	20,10±1,08	19,47±1,09	18,05±1,18	18,10±1,43	17,28±1,09
	МО	19,35±1,10	18,31±1,45	18,02±1,23	17,89±1,06	17,25±1,02
	СО	18,62±1,46	18,92±1,39	18,01±1,12	17,93±1,22	16,51±1,20
Прекапілярні артеріоли	СО	11,42±0,37	11,31±0,75	10,16±0,53	9,92±0,67	9,43±0,38*
	ПО	11,23±0,35	11,07±0,82	10,24±0,44	10,01±0,82	9,59±0,44*
	МО	10,81±0,39	10,39±0,60	10,12±0,65	9,76±0,72	9,08±0,32*
	СО	10,34±0,71	10,22±0,43	10,04±0,39	9,89±0.63	9,02±0,41
Капіляри	СО	6,20±0,32	7,38±0,69	8,92±0,41*	8,78±0,55*	9,42±0,43**
	ПО	6,43±0,35	7,21±0,30	8,92±0,48*	8,89±0,47*	10,61±0,62**
	МО	6,10±0,28	7,03±0,65	7,73±0,45*	8,54±0,52*	9,34±0,57**
	СО	5,70±0,41	6,10±0,34	6,58±0,39	7,46±0,48*	8,53±0,40**
Посткапілярні венули	СО	13,10±0,72	14,28±0,67	16,19±0,81*	17,42±0,96*	19,83±1,01**
	ПО	13,92±0,56	14,83±0,89	16,73±0,74*	18,57±1,12*	20,19±1,28*
	МО	12,67±0,49	13,15±0,42	16,48±0,63**	18,83±1,28*	19,45±1,14**
	СО	11,83±0,53	13,46±0,71	14,20±0,69	16,71±0,98*	18,46±1,32**
Венули	СО	27,24±1,46	27,99±1,32	33,16±1,33*	44,51±2,08**	58,39±2,76***
	ПО	28,50±1,28	29,72±1,25	34,80±1,76*	45,90±1,93**	60,58±2,54***
	МО	26,92±1,35	28,88±1,64	33,42±1,82*	43,72±2,40**	55,61±2,18***
	СО	26,37±1,62	27,91±1,33	29,16±1,44	38,84±2,25*	41,20±2,37**

Примітка. *P<0,05; **P<0,01; ***P<0,001 в порівнянні з величинами у інтактних собак.

Таблиця 4.9

Динаміка зміни щільності капілярів в оболонках стінки тонкої кишки собаки при механічній жовтяниці (M±m, на 1мм^2) n=32

Оболонки стінки кишки	Інтактні тварини	Термін спостереження			
		3 доби	7 діб	14 діб	30 діб
Слизова оболонка	3942,79± 175,12	3865,94± 182,35	3482,19± 139,51	3164,27± 143,05*	2839,26± 152,64**
Підслизова основа	4732,44± 168,01	4678,58± 192,35	4329,81± 157,32	3870,10± 139,40*	3562,19± 141,53**
М'язова оболонка	4829,12± 173,39	4791,95± 145,00	4537,51± 179,14	4161,72± 161,45*	3584,40± 189,02**
Серозна оболонка	3256,38± 156,25	3102,77± 167,24	3081,37± 143,50	2876,21± 177,72	2653,08± 138,30*

Примітка. *P<0,05; **P<0,01; ***P<0,001 в порівнянні з величинами у інтактних собак.

тенденція до більшого реагування венозних ланок у висхідному та низхідному відділах. Просвіти венул даних відділів становили від (27,84 ± 1,56) мкм у серозній оболонці до (30,22 ± 1,73) мкм у слизовій оболонці. Якщо у тонкій кишці рівномірно реагували мікросудини всіх оболонок то у товстій кишці помітне напруження амплітудних компенсаторних коливань більше проявлялося у слизовій оболонці.

Альтеративні впливи на стінку кишки проявлялися набряком оболонок. У тонкій кишці спостерігалася тенденція до зміни висота ворсинок та глибини крипти (табл. 4.10). Слизова оболонка у всіх відділах інфільтрована лімфоцитами і гістіоцитами, та внаслідок набряково-інфільтративних процесів потовщена (рис. 4.5). Крипти звужувалися і поглиблювалися (рис 4.7).

Набряклий поверхневий епітелій місцями десквамований. За рахунок набряку підслизова основа та м'язова оболонка потовщені (табл. 4.10, 4.11).

Тканина підслизової основи набрякла з вираженим повнокрів'ям судин. М'язово-слизовий індекс тонкої кишки становив 0,87± 0,05, а у товстій кишці слизово-м'язові відношення рівнялися 0,61±0,04.

У інтрамуральних нервових сплетеннях проходили процеси реактивного характеру. Більшість нейронів мали незмінний вигляд і форму. Проте зустрічалися клітини в стані реактивних змін з ознаками аксональної реакції. Вони мали дрібнозернисту цитоплазму з периферійною локалізацією хроматофільної субстанції та ексцентричним розташуванням ядра. У деяких клітин відростки нейроцитів потовщені та злегка звивисті (рис. 4.4). Субклітинні дослідження безмієлінових волокон міжм'язового нервового сплетення показали часткову дезорганізацію нейрофіламентів та мікротрубочок. Іноді виявляли набряк та просвітлення нейроплазми. Мітохондрії нейроцитів інтрамуральних гангліїв, як правило, мали локальні зміни з частковою дискомплексацією крист та мембран. Зміни гранулярної ендоплазматичної сітки проявлялися порушенням впорядкованості цистерн або їх фрагментацією і локальним розширенням.

При електроентерографічному дослідженні встановлено, що як зовнішньо-, так і внутрішньорегуляторні механізми не проявляють особливих реакцій на трьохдобовий холестаз. Тривалість моторного циклу становила (84,55±3,18) хв. і практично не відрізнялася від вихідних величин (таблиця 4.12.).

Потенціали ПЕХ виникали з частотою (18,02±1,79) циклів/хв. Проте деяких змін зазнавали величини біопотенціалів гладком'язових клітин. Про це вказувало зменшення до (1,17±0,04) мВ амплітуди ПЕХ та величини амплітуди спайкового потенціалу до (2,33±0,07) мВ.

При ультраструктурному дослідженні слизової оболонки кишки виявлялися зміни епітеліоцитів, які полягали у гіпертрофії ендоплазматичної сітки і комплексу Гольджі, зростання осміофілії матриксу мітохондрій і

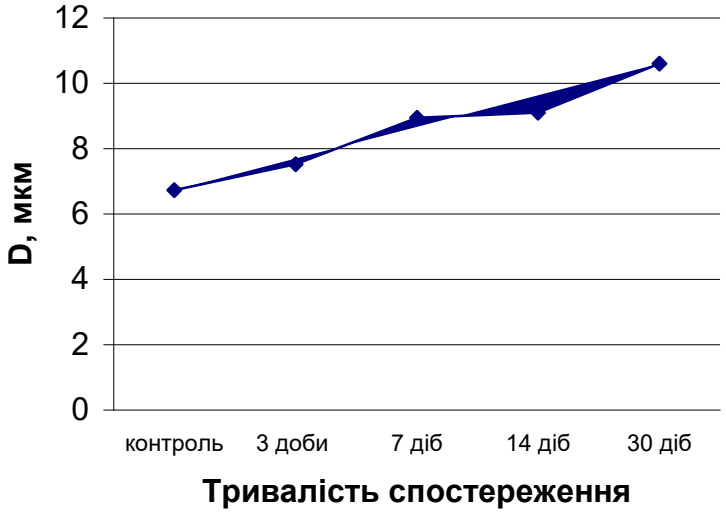

Рис. 4.2. Динаміка ширини просвіту капілярів слизової оболонки товстої кишки при різних термінах механічної жовтяниці у собак.

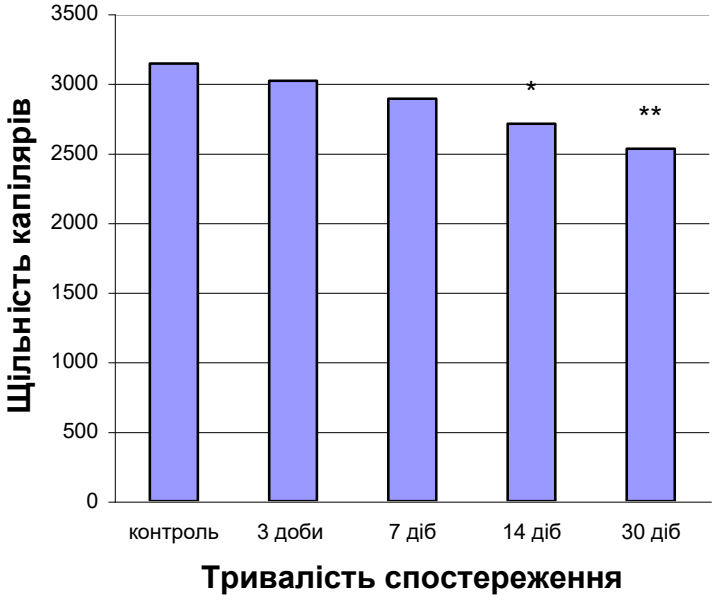

Рис. 4.3. Динаміка щільності капілярів (на 1 мм^2) слизової оболонки товстої кишки при різних термінах механічної жовтяниці у собак.

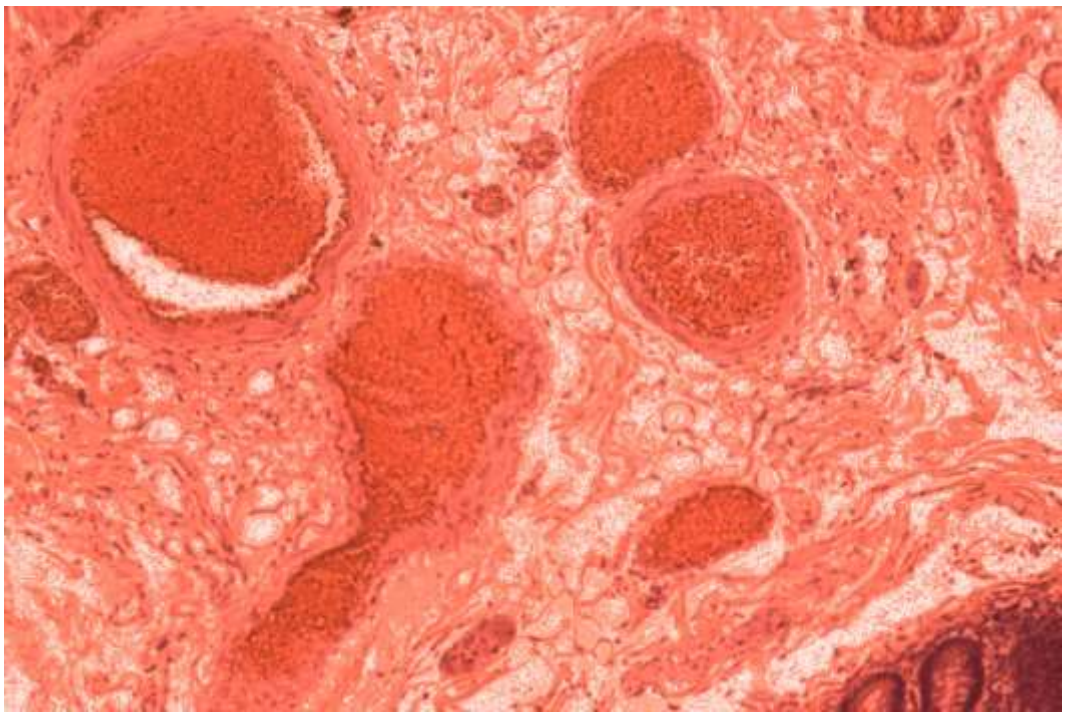

Рис. 4.4. Повнокрів'я артеріальних і венозних судин, набряк і помірна інфільтрація підслизової основи клубової кишки у собаки на 3 добу механічної жовтяниці. Забарвлення гематоксиліном і еозином. Ок.7, об. 10.

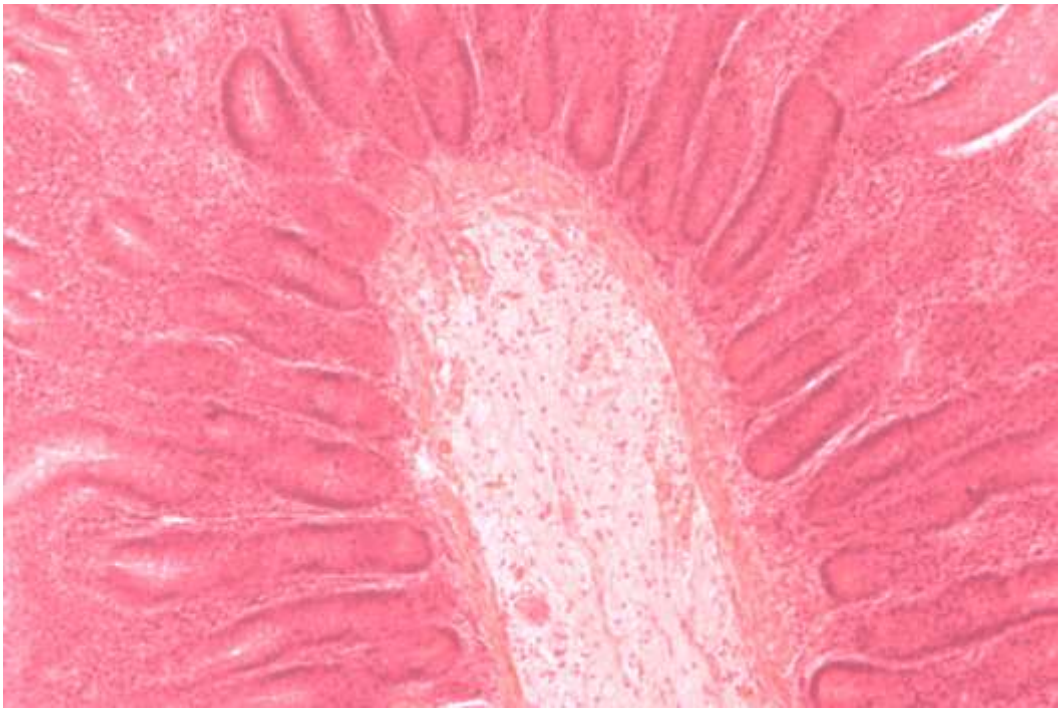

Рис. 4.5. Набряк і лімфоплазмоцитарна інфільтрація слизової оболонки та підслизової основи товстої кишки у собаки на 3 добу механічної жовтяниці. Забарвлення гематоксиліном і еозином. Ок.7, об. 10.

Таблиця 4.10

Морфометрична характеристика стінки тонкої кишки собаки при експериментальній механічній жовтяниці (M±m) n=32

Досліджуваний параметр	Контроль	Термін механічної жовтяниці			
		3 доби	7 діб	14 діб	30 діб
Висота ворсинок, мкм	634,21± 12,52	652,43± 16,28	616,29± 15,39	543,08± 13,23**	481,90± 24,78***
Ширина ворсинок, мкм	117,03± 9,73	124,82± 10,42	162,78± 12,06*	169,14± 12,82*	157,53± 9,45*
Глибина крипт, мкм	523,64± 18,41	587,12± 22,53	630,35± 17,39**	720,19± 26,03***	732,65± 24,78***
Висота поверхневого епітелію, мкм	26,34± 1,23	28,26± 1,09	24,83± 1,42	23,01± 1,08	20,22± 1,10**
Товщина підслизової основи, мкм	348,92± 12,84	367,15± 16,51	392,50± 18,49	431,02± 14,73**	427,34± 12,88***
Товщина колового м’язового шару, мкм	715,06± 27,13	762,80± 31,29	809,39± 28,69	874,49± 32,74**	898,01± 34,05**
Товщина поздовжнього м’язового шару, мкм	324,39± 14,52	365,27± 16,09	393,14± 17,08*	424,52± 22,43**	427,68± 21,38**
Підслизово-слизовий індекс	0,28± 0,01	0,28± 0,01	0,29± 0,02	0,32± 0,02	0,34± 0,02*
М’язово-слизовий індекс	0,86± 0,02	0,87± 0,05	0,91± 0,02	0,97± 0,03*	0,94± 0,02*

Примітка. *P<0,05; **P<0,01; ***P<0,001 у порівнянні з величинами у інтактних собак.

Таблиця 4.11

Морфометрична характеристика стінки товстої кишки собаки при експериментальній механічній жовтяниці (M±m) n=32

Досліджуваний параметр	Контроль	Термін механічної жовтяниці			
		3 доби	7 діб	14 діб	30 діб
Товщина слизової оболонки, мкм	873,09± 21,37	918,73± 24,90	1104,19± 33,02***	792,48± 24,77	675,12± 20,43***
Глибина крипт, мкм	780,63± 19,32	824,37± 24,09	876,50± 22,16*	693,22± 21,44*	568,14± 24,21***
Висота поверхневого епітелію, мкм	31,25± 1,2	33,08± 1,42	34,29± 1,08*	29,84± 0,96	24,52± 1,02**
Товщина підслизової основи, мкм	293,98± 14,32	314,57± 21,08	367,89± 18,73*	422,06± 23,49**	398,53± 21,36**
Товщина колового м’язового шару, мкм	958,31± 31,75	1004,78± 49,55	1243,07± 42,10**	1407,92± 58,61***	1025,04± 45,92
Товщина поздовжнього м’язового шару, мкм	452,08± 28,74	478,63± 22,65	507,84± 19,92	453,42± 22,11	319,39± 15,83
Підслизово-слизовий індекс	0,33± 0,01	0,34± 0,02	0,33± 0,02	0,53± 0,01***	0,58± 0,02***
Слизово-м’язовий індекс	0,62± 0,02	0,61± 0,04	0,63± 0,03	0,42± 0,03***	0,50± 0,01***

Примітка. *P<0,05; **P<0,01; ***P<0,001 у порівнянні з величинами у інтактних собак.

розширення перинуклеарного простору. Прослідковувалося формування дестабілізації мембран клітини. Виявлялися пошкодженими міжклітинні десмосомальні та пальцеві контакти, в яких знаходили міжепітеліальні лімфоцити. Морфометрично у стопчастих епітеліоцитах визначалося зменшення відносного об'єму ендоцитозних міхурців і мітохондрій та зростання цифрових характеристик відносного об'єму ендоплазматичної сітки (табл. 4.13.). У гладеньком'язових клітин м'язової оболонки визначалися ознаки набряку та дискомплексаційних змін органел (рис. 4.9).

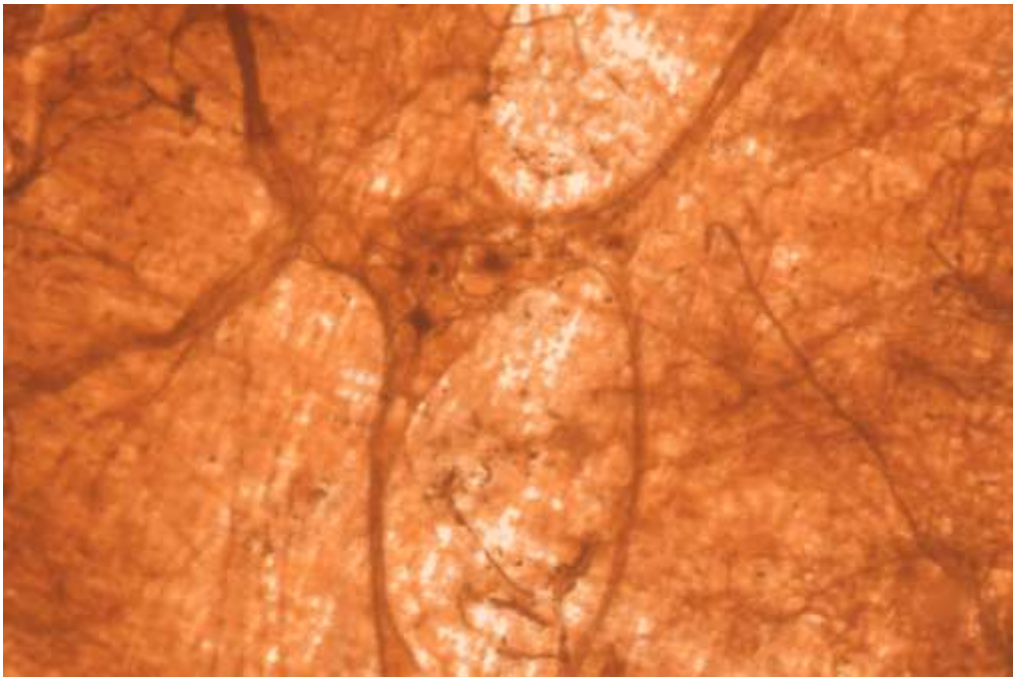

Рис. 4.6. Нерівномірне потовщення нервових волокон серозної оболонки товстої кишки у собаки на 3 добу механічної жовтяниці. Імпрегнація азотно-кислим сріблом за Більшовським-Грос. Ок.7, об. 10.

На електроннограмах кишкових судин прослідковувалися ознаки набряку та адаптаційних змін. У ендотеліоцитах гемокапілярів ці зрушення супроводжувалися зміною форми клітини, за рахунок підтягування цитоплазми до ядра, витончення маргінальної зони, а також заокруглення і вип'ячування у просвіт судини ядерної зони. На люмінальній поверхні ендотеліоцитів

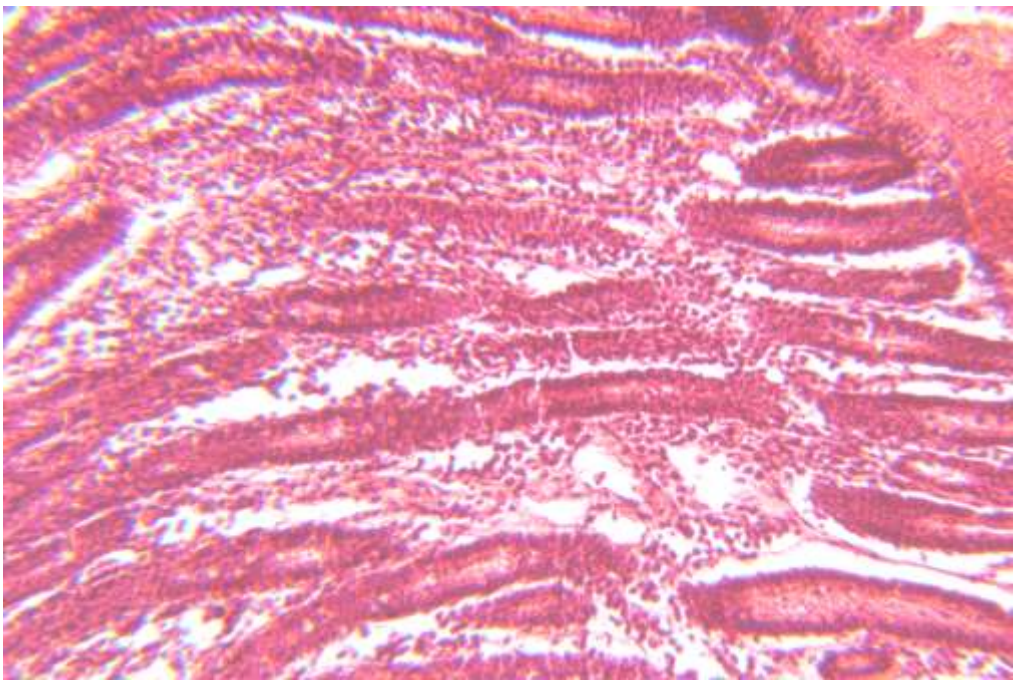

Рис. 4.7. Звуження і подовження крипт, виражений набряк і клітинна інфільтрація слизової оболонки порожньої кишки у собаки на 3 добу механічної жовтяниці. Забарвлення гематоксиліном і еозином. Ок.7, об. 10.

з'являлися вирости, складки. Ядра таких клітин приймали округлу форму з незначними інвагінаціями каріолеми. Вміст ядра складав в основному еухроматин, а осміофітні гранули гетерохроматину розташовувалися невеликими групами в каріоплазмі. Комплекс Гольджі ендотеліоцитів розташовувався між люмінальною поверхнею клітини і ядром. Мішечки, цистерни і вакуолі його були помірно розширеними. Зерниста ендоплазматична сітки, яка входила в зону органел також знаходилася у навколоядерній зоні. Мітохондрії мали просвітлений матрикс та невелике число дискомплексованих крист (рис. 4.8). Периферійна зона ендотеліоцитів капілярів у тонкій і товстій кишках стоншувалася. У ній спостерігалося чергування фенестр з більш широкими полями або цитоплазматичними острівцями. В останніх виявлялися мікропіноцитозні міхурці, число яких було значно більшим ніж у інтактних тварин. Перикапілярні простори розширені за рахунок набряку.

Таблиця 4.12

Динаміка рухової активності тонкої кишки при експериментальній механічній жовтяниці (M±m) n=32

Досліджуваний параметр	Контроль	Тривалість механічної жовтяниці			
		3 доби	7 діб	14 діб	30 діб
Тривалість моторного циклу, хв.	86,40±3,23	84,55± 3,18	93,41± 4,03	99,16± 4,15	108,01±4, 72
Частота потенціалів ПЕХ, циклів/хв.	18,26±1,25	18,02± 1,79	16,34± 1,03	14,01± 097*	12,38± 0,85**
Амплітуда ПЕХ, мВ	1,20±0,03	1,17± 0,04	0,98± 0,06*	0,98± 0,06*	0,92± 0,07*
Амплітуда спайкового потенціалу, мВ	2,71±0,06	2,33± 0,07	1,86± 0,09***	1,71± 0,07***	1,48± 0,08***

Примітка. * P<0,05; ** P<0,01; *** P<0,001 у порівнянні з контрольними величинами у інтактних тварин.

Ультраструктурні дослідження гладеньком’язових клітин судинних стінок виявили незначні зміни. Ядра досліджуваних клітин мали неглибокі інвагінації каріолеми. Більшість мітохондрій були збереженими, проте в деяких з них виявляли просвітлений матрикс і зруйновані кристи. Канальні ендоплазматичної сітки розширювалися, збільшувалася кількість внутрішньоклітинних везикул. Мали місце ознаки зменшення в клітинах скоротливих філаментів, розширення міжклітинних проміжків.

Підсумовуючи результати морфофункціональних досліджень через три доби від початку моделювання обтураційного холестазу, можна зробити висновок, що у портальній системі наступали розлади гемодинаміки, які

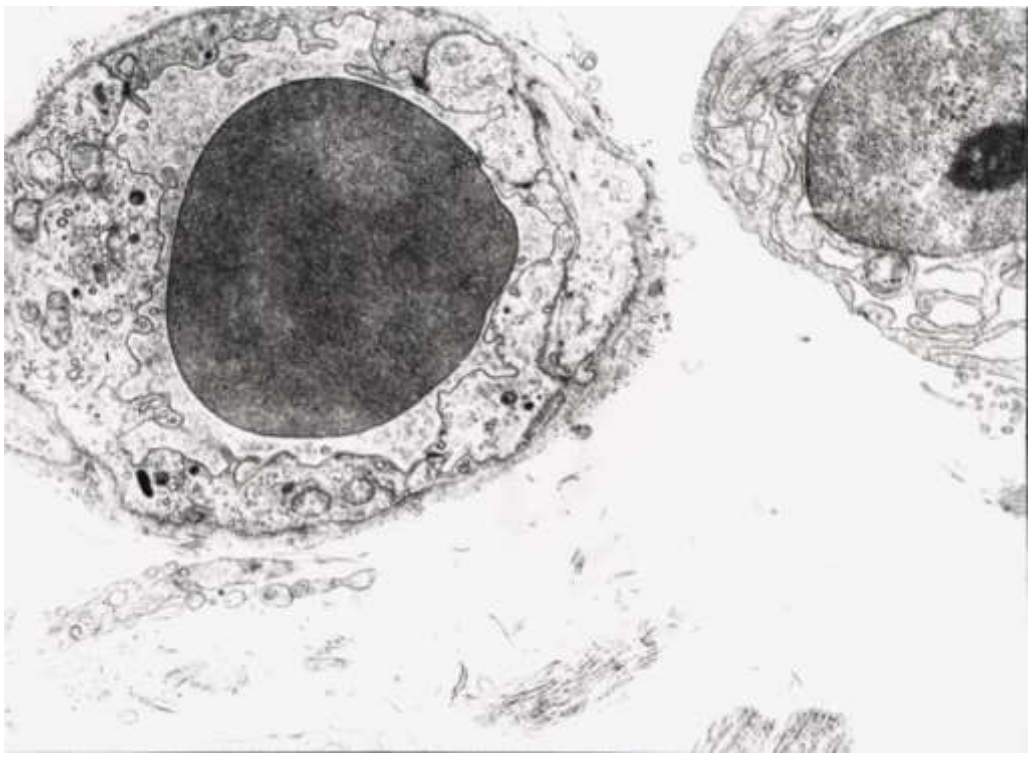

Рис. 4.8. Електронограма. Кровоносний капіляр власної пластинки слизової оболонки клубової кишки: еритроцит в просвіті капіляра, набряк ендотеліальної клітини з помірною дискомплексацією крист мітохондрій у собаки на 3 добу механічної жовтяниці. Х 12000

супроводжувалися підвищенням венозного тиску, зменшенням магістрального кровобігу у ворітній вені і верхній (передній) брижовій артерії, зниженням об'ємної швидкості органного кровообігу у всіх відділах тонкої і товстої кишки. Ахолічний стан супроводжувало зростання кількісного складу та поява нових видів мікроорганізмів у просвіті кишки. Останні, поряд з наростаючою холемією, стали визначальними факторами ендотоксикозу. У судинному руслі тонкої і товстої кишок наступала адаптаційно-компенсаторна перебудова структурно-просторової організації, шляхом зміни складових, що визначали індекс судинної спроможності, а саме: загального перерізу, симетрії, характеру галуження стовбурів судинних порядків. При цьому спостерігалися помірні ознаки зменшення щільності та зміни просвітів діаметрів мікросудин обмінного рівня.

У стінках кишок визначальними були інфільтративно-набрякові процеси,

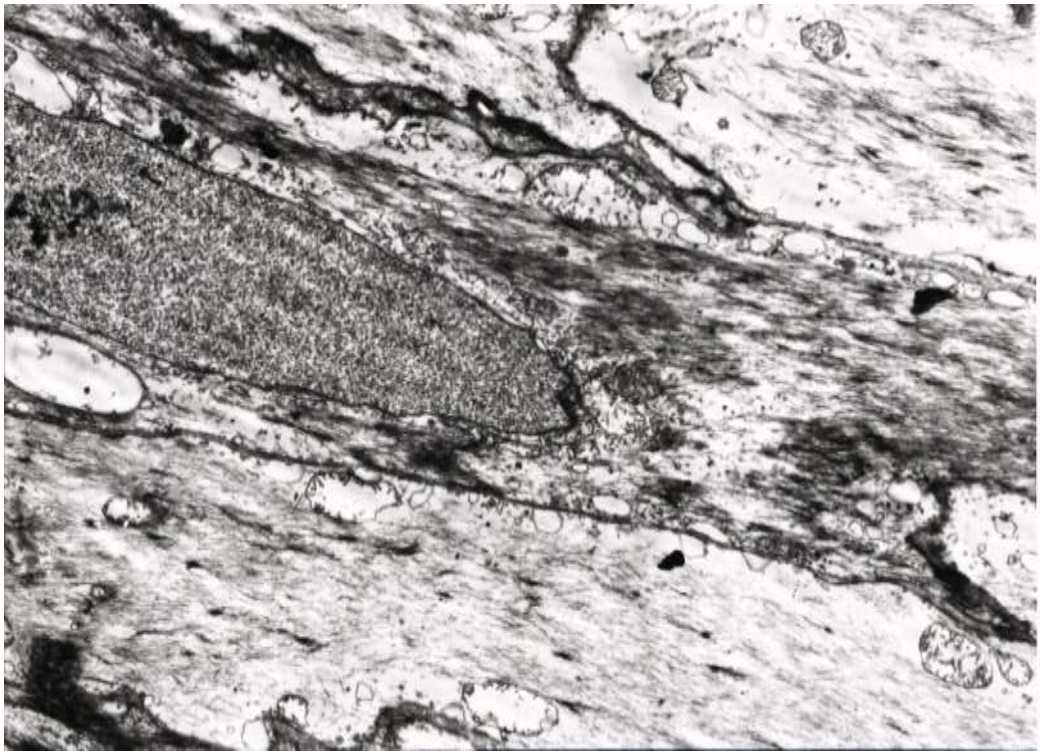

Рис. 4.9. Електронограма. Фрагмент гладеньком'язової клітини м'язової оболонки порожньої кишки: поліморфізм мітохондрій, видовженість ядра з централізацією хроматину у собаки на 3 добу механічної жовтяниці. Х 10000

які більше всього були виражені у слизовому шарі початкового відділу тонкої кишки, термінального відділу клубової кишки, та у висхідній ободовій кишці, що проявлялися як на тканинному так і на ультраструктурному рівнях. Адаптаційні зміни нервових сплетень визначали електрофізіологічний стан м'язово-нервового комплексу, який проявлявся зміною величини амплітуди біопотенціалів. У комплексі це визначало особливості адаптаційних процесів у тонкій і товстій кишках.

На 7 добу від початку відтворення експериментального обтураційного холестазу наростали розлади гемодинаміки. Тиск у системі ворітної вени підвищився до (142,38±3,56) мм. вод. ст. (у контрольних тварин (116,21±2,06) мм. вод. ст.). Магістральний кровобіг у ворітній вені знизився на 19,4 % та достовірно відрізнявся від вихідних величин ($P<0,01$), а у передній брижовій артерії на 8,3 % ($P>0,05$). Об'ємна швидкість органного кровобігу всіх відділів

тонкої кишки та висхідного відділу товстої кишки була достовірно нижчою від таких у інтактних тварин (P<0,05). При висіві вмісту порожньої кишки на живильні середовища спостерігалося подальше зменшення кількості лактобацил та біфідумбактерій. Поряд з цим чисельність антагоністичної мікрофлори як аеробної так і анаеробної і дальше зростала. Особливо слід відмітити значне збільшення неклостридіальних анаеробних мікроорганізмів та стрімкий ріст грибків роду Кандида. До того ж загальна кількість мікроорганізмів у просвіті кишки зросла в 1,43 рази. Збільшена кількість колонійутворюючих одиниць і наростаюча білірубінемія, на грунті порушеного ворітно-печінкового кровобігу стали основними причинними факторами зростання загального ендотоксикозу. Свідченням чого було підвищення в плазмі крові рівня середньомолекулярних пептидів до (0,396±0,023) УО (при нормі (0,247 ± 0,018) УО).

Таблиця 4.13

Морфометрична характеристика стовпчастих епітеліоцитів з облямівкою у собак з різними термінами обтураційного холестазу (M±m) n=32

Досліджуваний параметр	Контроль	Термін механічної жовтяниці			
		3 доби	7 діб	14 діб	30 діб
Площа клітини, мкм^2	246,58±7,10	253,48± 8,47	204,32± 6,35**	172,09± 5,78***	156,13± 6,88***
Площа мікроворсинок, мкм^2	14,32±0,83	13,56± 1,04	12,24± 0,67	8,35± 0,72***	6,08± 0,33***
Відносний об’єм ендоцитозних везикул, %	1,12±0,04	1,07± 0,10	0,83± 0,05**	0,65± 0,03***	0,46± 0,03***
Відносний об’єм ендоплазматичної сітки, %	4,03±0,17	4,79± 0,31	7,39± 0,22***	6,82± 0,15***	6,41± 0,20
Відносний об’єм мітохондрій, %	12,51±0,83	11,72± 0,87	11,09± 0,92	8,37± 0,79**	6,81± 0,42**

Примітка. *** P<0,001;** P<0,01; * P<0,05.

При аналізі структурно-просторової організації судинного русла товстої та тонкої кишок встановлено, що на даний термін експерименту прослідковувалися результати впливів нових гідродинамічних ефектів як на артеріальну так і на венозну ланки судинного русла. При цьому особливості ангіоархітектури пов'язані також із інфільтративно-набряковими процесами кишкової стінки, периваскулярних просторів та проходженням пропульсивної хвилі у судин. У всіх артеріальних порядках тонкої та товстої кишок наступало зменшення загального перерізу. Так у УІ артеріальному порядку тонкої кишки діаметр основного стовбура становив (0,179±0,008) мм, а у одноіменному порядку товстої кишки (0,171±0,012) мм. У всіх порядках тонкої кишки та у 3-6 порядках артерій товстої кишки спостерігалося зростання коефіцієнта довжинно-діаметральних відношень основних стовбурів артеріальних трійників. Якщо у попередній термін експерименту у товстій кишці всі артеріальні порядки відносилися, за H_2, до судин третього класу, тобто з високою симетрією галуження дочірних гілок, то вже на 7 добу механічної жовтяниці у 3 порядку тонкої та товстої кишок артеріальні трійники характеризувалися, як судини другого класу, з середнім типом симетрії галуження (рис. 4.10). Слід зауважити, що загалом артеріальне русло стало більше асиметричнішим як за коефіцієнтом асиметрії, так і за кутами відходження материнських та дочірних гілок.

Зростаюче гідродинамічне напруження у венозній системі сприяло просуванню деформуючих ефектів у напрямку до основних стовбурів венозних трійників. Останні реагували на це зміною просвіту, довжини, симетрії та характеру галуження. У венах тонкої кишки діаметри просвіту виражено збільшувалися і у V і УІ порядку достовірно відрізнялись від вихідних величин ($P<0,05$). Значно менші ознаки деформацій спостерігалися у венозному руслі товстої кишки, часткова компенсація яких переходила на міжсистемні венозні анастомози. Відчутне збільшення просвіту основних стовбурів і формуючих їх гілок приводило до зменшення відносної довжини у внутрішньоорганних

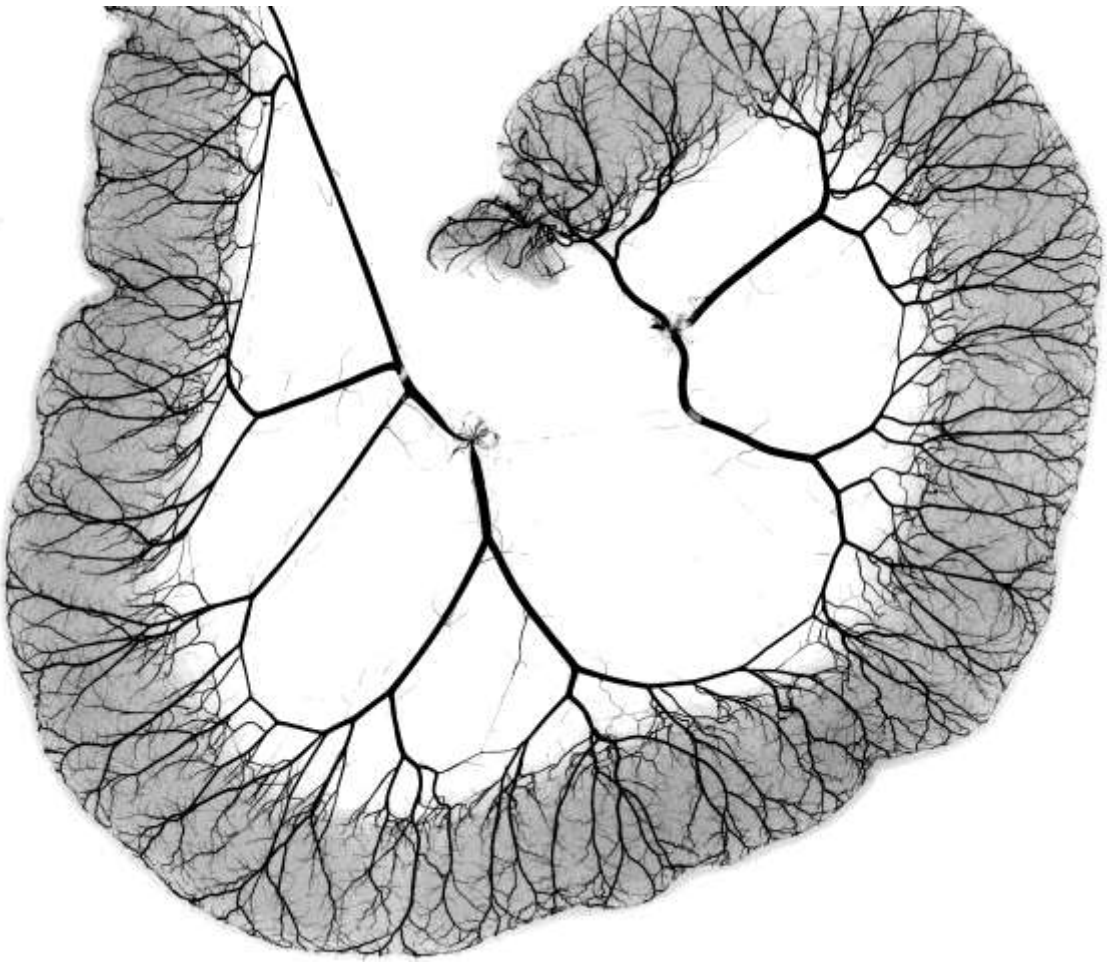

Рис. 4.10. Збільшення кутів галуження та асиметрії внутрішньоорганних артерій на 7 добу механічної жовтяниці у собаки. Фото з рентгенангіограми. Собака № 16.

венах. Довжинно-діаметральні відношення рівномірно знижувалися у всіх відділах кишки.

Для протидії гідродинамічному опору венозне русло змінювало свою архітектуру на судинних біфуркаціях із наростанням симетрії за діаметральними відношеннями. Адже якраз симетричні галуження забезпечують найбільше руйнування та відбиття деформуючих хвиль гідродинамічного опору, які в сумі з незначною пульсовою хвилею тиску забезпечували відтік крові від кишки. Враховуючи те, що вени вищих порядків більш пружні, ніж вени нижчих галужень, і для узгодження адміттансів і імпедансів ще здатні компенсувати гідродинамічні сили, то на даний термін експерименту збільшення показника H_2 у IV-VI порядках забезпечувало

адаптацію. Більш виразною була пристосувальна властивість архітектури товстої кишки, де поряд з діаметральною, спостерігалася і кутова асиметрія, яка наростала в основному за рахунок більшого відхилення гілки меншого діаметра. При цьому загальна величина кута формування венозного трійника збільшувалася, а у IV-V порядках тонкої кишки та IV-VI порядках товстої кишки достовірно переважала контрольні величини (P<0,05).

Гістологічним дослідженням встановлено зростання набряково-інфільтративних процесів кишкової стінки та повнокрів'я судин. Серед венозних стовбурів зустрічалися аневризматичні вип'ячування стінок, набряк та інфільтрація паравазальних просторів (рис. 4.11) Морфометричні показники інтрамуральних артерій засвідчували потовщення їх стінок, яке відбувалося в

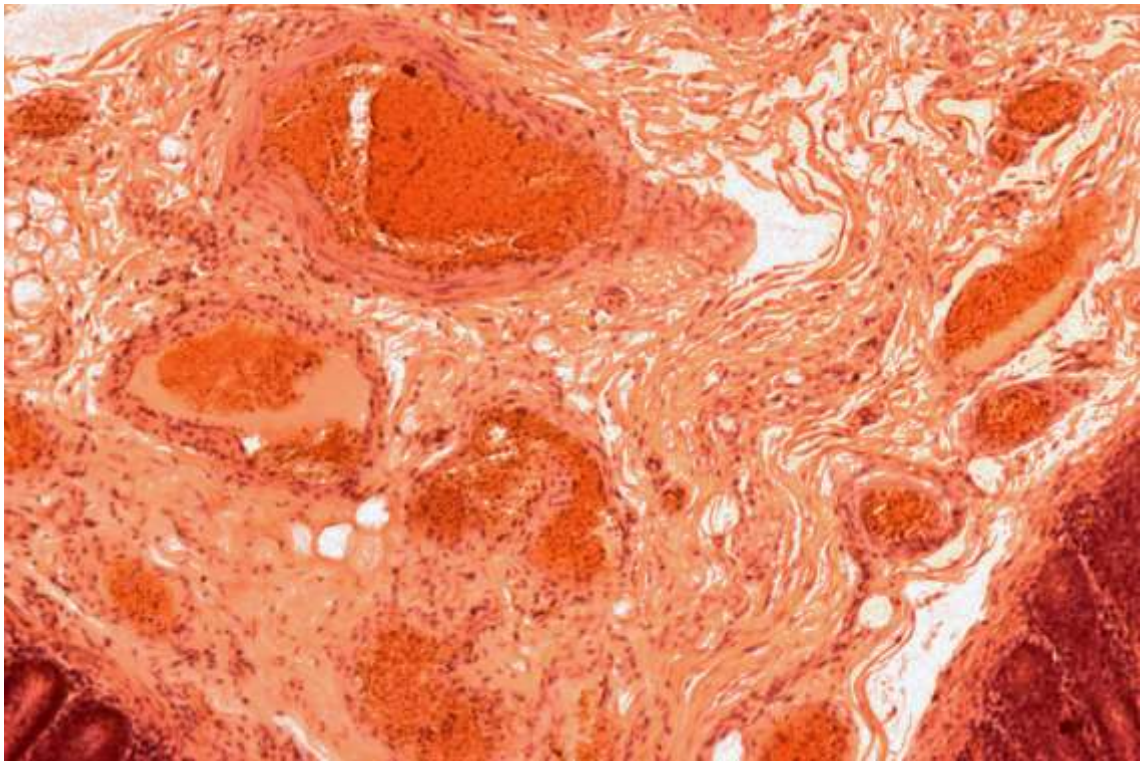

Рис. 4.11. Повнокрів'я артеріальних і венозних судин підслизової основи товстої кишки, локальні вип'ячування венозної стінки, периваскулярний набряк. Забарвлення гематоксиліном і еозином. Ок.7, об 10.

основному за рахунок плазматичного просякнення та гідрофільних реакцій (рис. 4.14). Товщина середньої оболонки артерій зростала у всіх досліджуваних порядках, а у VI порядку достовірно перевищувала контрольні величини (P<0,05). Збільшення функціонального тонусу м'язового шару артерій та набрякові процеси приводили, загалом, до зменшення величини внутрішнього діаметра. Останній накладав свій відбиток на особливості кровобігу в судині. Величини ІК переважали контроль у всіх калібрах судин. Як відповідь на результати впливу підвищеного тиску в системі ворітної вени та як компенсаторна здатність у багатьох венозних колекторах спостерігався розвиток поздовжньо-орієнтованого м'язового шару у вигляді окремих пучків поздовжніх м'язових волокон, як із внутрішньої так і зовнішньої сторони внутрішньої еластичної мембрани.

Артеріоли на брижовому і протибрижовому краях приймали звивистий хід. У місцях їх галуження добре виражені сфінктери. Просвіт їх помірно зменшувався у всіх оболонках. Діаметр артеріол слизового шару зменшився від (19,82±1,04) до (18,59±1,31) мкм. Спостерігався набряк їхніх гладеньком'язових клітин. Орієнтовані відповідно довжини артеріол ендотеліальні клітини часто міняли веретеноподібну форму на овальну чи зигзагоподібну і виступали в просвіт останніх. Діаметри капілярів достовірно переважали у слизовій, підслизовій і м'язовій оболонках контрольні величини. Їхня щільність у цих оболонках зменшувалася відповідно на 12 - 17 %. За рахунок зростання напруження в системі ворітної вени підвищувалася ємність всієї венозної частини мікроциркуляторного русла. З'являлася звивистість вен, які були розширені та часто нерівномірні в діаметрах на протязі. Артеріовенозний індекс внутрішньоорганних судин знижувався і становив у IV порядку 0,360±0,032, у V порядку 0,323±0,018, VI порядку 0,375±0,025, вказуючи на застійні процеси, загальну дилатацію венозної системи та нові характеристики судинної спроможності. Результати досліджень констатували одинакову закономірність змін елементів мікроциркуляторного русла всіх відділів тонкої і товстої кишок.

У самих оболонках продовжували наростати інфільтративно-набрякові процеси (рис4.12). Слизова оболонка тонкої і товстої кишок інфільтрована лімфоцитами та лейкоцитами. Особливо це спостерігалося у власній пластинці слизової оболонки, де виявлялися невеликі угрупування, серед яких часто диференціювалися еозинофіли. Поява останніх пов'язана із проникненням мікроорганізмів через пошкоджений слизовий шар. Поверхневий епітелій слизової оболонки часто змінював свою форму, місцями з ознаками десквамації. Ворсинки тонкої кишки вкорочувалися та достовірно, у порівнянні з інтактними тваринами, збільшувалася їхня ширина. При цьому крипти ставали глибшими. У товстій кишці за рахунок набряку та інфільтрації товщина слизової оболонки у 1,26 раза перевищувала вихідні величини. Підслизова основа набрякла, інфільтрована лімфоцитами і плазмоцитами. Величина її достовірно переважала контрольні цифри. Товщини м'язової оболонки тонкої і товстої кишок зростали за рахунок гідратації її колового шару ($P<0,01$).

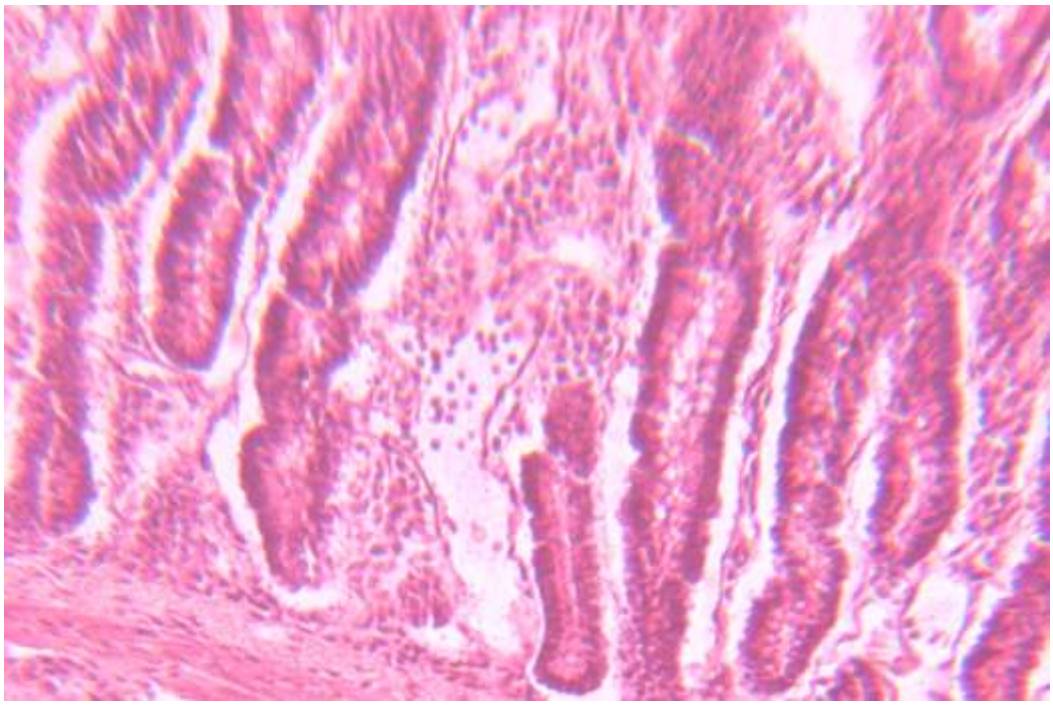

Рис. 4.12. Лімфоплазмоцитарна інфільтрація, набряк, слизової оболонки клубової кишки, підвищена проліферативна активність фундальних клітин крипт, розширення лімфатичних судин на 7 добу механічної жовтяниці. Забарвлення гематоксиліном і еозином. Ок. 7, об.10.

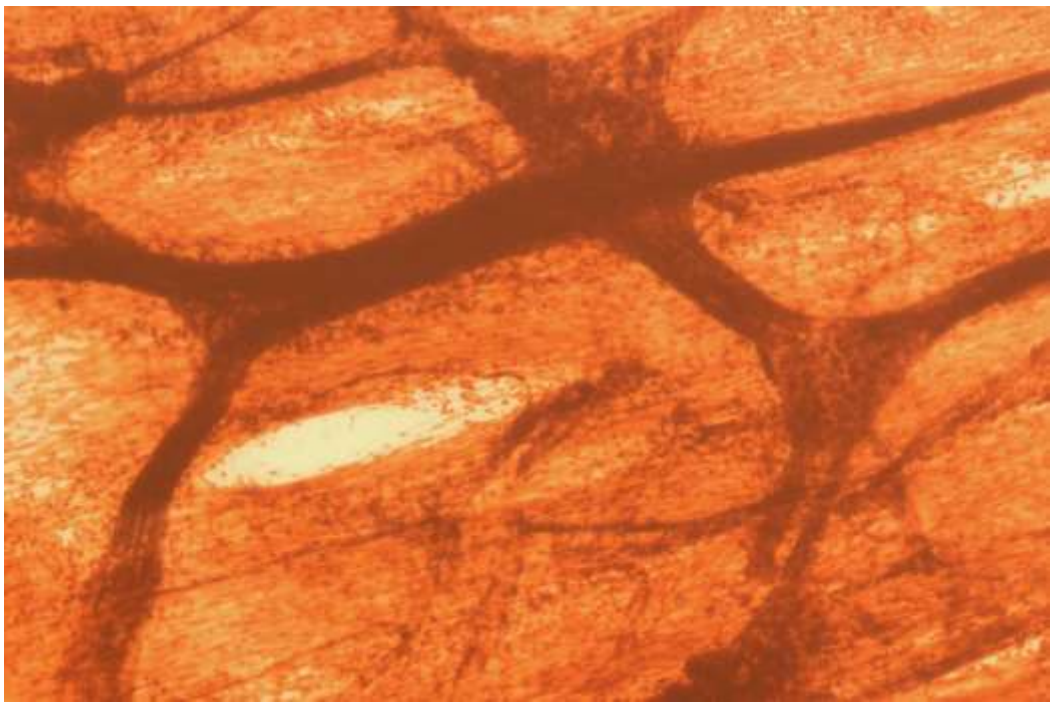

Рис. 4.13. Гіперімпрегнація і потовщення нервових волокон міжм'язового нервового сплетення на 7 добу механічної жовтяниці. Імпрегнація за Більшовським-Грос. Ок. 7, об. 10.

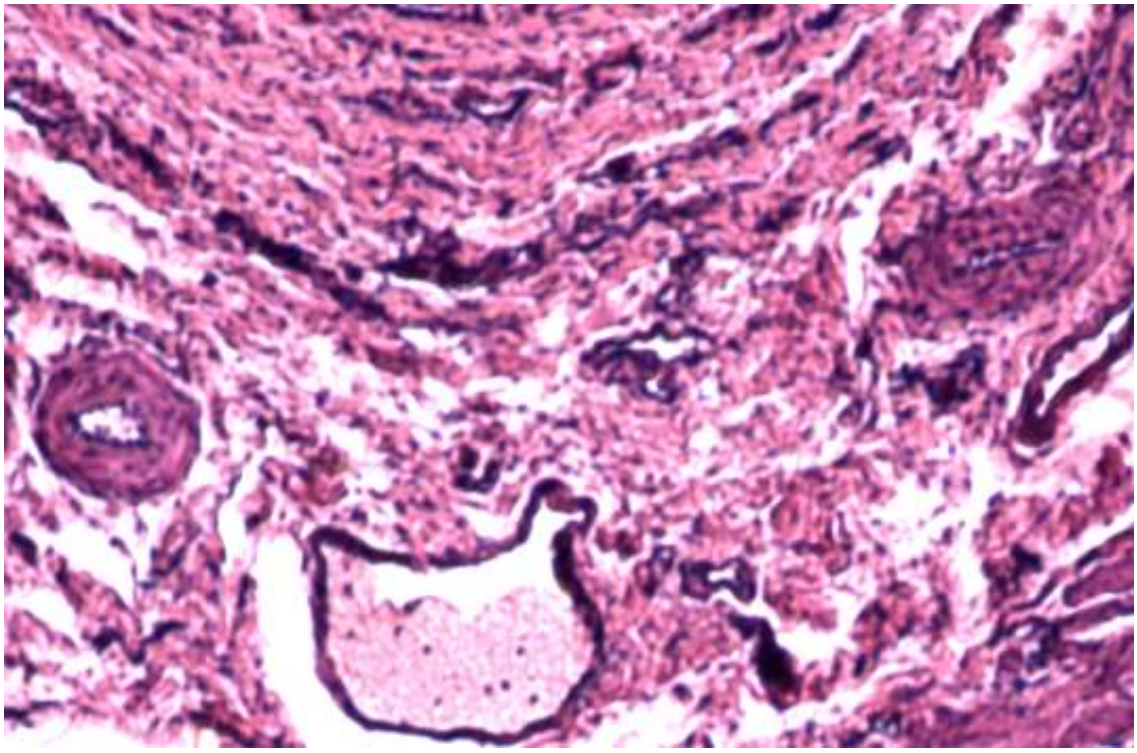

Рис. 4.14. Потовщення і набряк стінки дрібних артерій підслизової основи клубової кишки на 7 добу механічної жовтяниці. Забарвлення гематоксиліном і еозином. Ок. 7, об. 10.

Тіла багатьох нервових клітин приймали тенденцію до зміни форми. Спостерігалася гіперімпрегнація клітин нервових сплетень (рис. 4.13), дисхромія і підвищення аргентофілії нервових волокон та набухання нейрофібрилярного комплексу. Виявлялася наявність напливів за ходом нейритів як в інтрагангліонарних ділянках нервових сплетень так і в міжгангліонарних. Навколо змінених нервових клітин мала місце реакція клітин-сателітів. Ультраструктурно встановлено, що частина нервових волокон мала досить добре збережені нейрофіламенти і мікротрубочки, які розташовувалися у просвітленій цитоплазмі, структура мітохондрій зберігалася. Однак поряд із збереженими волокнами зустрічалися волокна розпушені і розміщені невпорядковано. Зменшувалося число та вогнищева деструкція мікротрубочок, спостерігався набряк мітохондрій, просвітлення їхнього матриксу. У багатьох клітинах нервового сплетення прослідковувалися дискомплексаційні зміни органел та ядра.

При цьому наступала дезорганізація і пригнічення моторної активності. Встановлено подовження моторного циклу на 10,7 %, в основному за рахунок періоду спокою, зменшувалася частота та амплітуда потенціалів ПЕХ. Знижувалася спайкова активність гладком’язових клітин. Амплітуда спайкового потенціалу достовірно зменшилася до (1,86± 0,09) мВ ($p<0,001$). Величина та частота спайок була нерівномірною.

Рис. 4.15. Електроентерограма. Нерівномірність амплітуди потенціалів моторної активності тонкої кишки на 7 добу механічної жовтяниці.

Ультраструктурні дослідження оболонок кишки засвідчували поглиблення реактивних змін. У епітеліоцитах ядра приймали округлу форму

та розташовувалися на різних рівнях клітини. Площа стовпчастих епітеліоцитів з облямівкою достовірно зменшувалася. Мітохондрії мали просвітлений матрикс і часто пошкоджені кристи. Одночасно відбулося зменшення кількості цих органел в одиниці об'єму цитоплазми на 11,4 %. Канальці ендоплазматичної сітки були розширеними, в деяких місцях частково вакуолізовані. Морфометрично встановлено збільшення відносного об'єму ендоплазматичної сітки від (4,03±0,17) до (7,39±0,22) %. Іноді на поверхні клітин виявляли мікроорганізми. Варто відмітити, що в цих клітинах пошкоджувалися також мікротрубочки ворсинок і термінальна сітка. Одночасно виявляли дестабілізацію мембран. Кількість ендоцитозних везикул в клітинах зменшувалася. Відносний об'єм їх становив (0,83±0,05) %, що на 35,6 % менше контрольних величин. Змінювалися також і епітеліоцити без облямівки. У келихоподібних клітинах мітохондрії збільшені у розмірах, з просвітленими та дискомплексованими кристами. Канальні ендоплазматичної сітки розширювалися, структури комплексу Гольджі утворювали невеликі вакуолі.

У судинних стінках встановлено подальше зростання явищ гідратації та дисциркуляторних порушень. Особливо це помітно в системі мікросудин. При цьому в деяких місцях кровоносні капіляри виповнені еритроцитами з ознаками сладж-феномену (рис. 4.17). В ендотеліальних клітинах цитоплазма в області перикаріону невисокої електронної щільності, містила невелику кількість мітохондрій, багато цитогранул і міхурців, а також канальці цитоплазматичної сітки. Більшість мітохондрій з дистрофічними змінами у вигляді вогнищевої дискомплексації крист (рис.4.16). Пластинчастий комплекс представлений цистернами із гладкоконтурних мембранних профілів. Ядра клітин з чітким розділенням еу- і гетерохроматину. Каріоплазма потовщена, слабо осміофільна. В окремих ендотеліальних клітинах на люмінальній поверхні зустрічалися короткі, різної товщини мікроворсинки з ознаками їх мікроклазматозу.

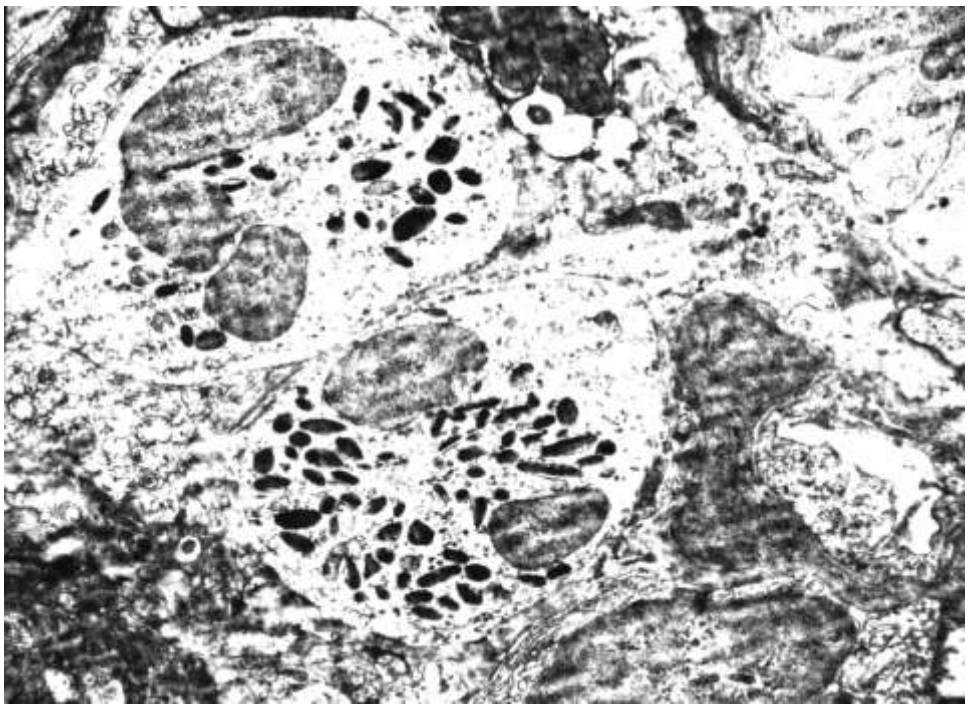

Рис. 4.16. Електронограма. Фрагмент підслизової основи товстої кишки на 7 добу механічної жовтяниці. Деструкція крист мітохондрій у ендотеліоциті капіляра. Скупчення еозинофілів. Х 8000

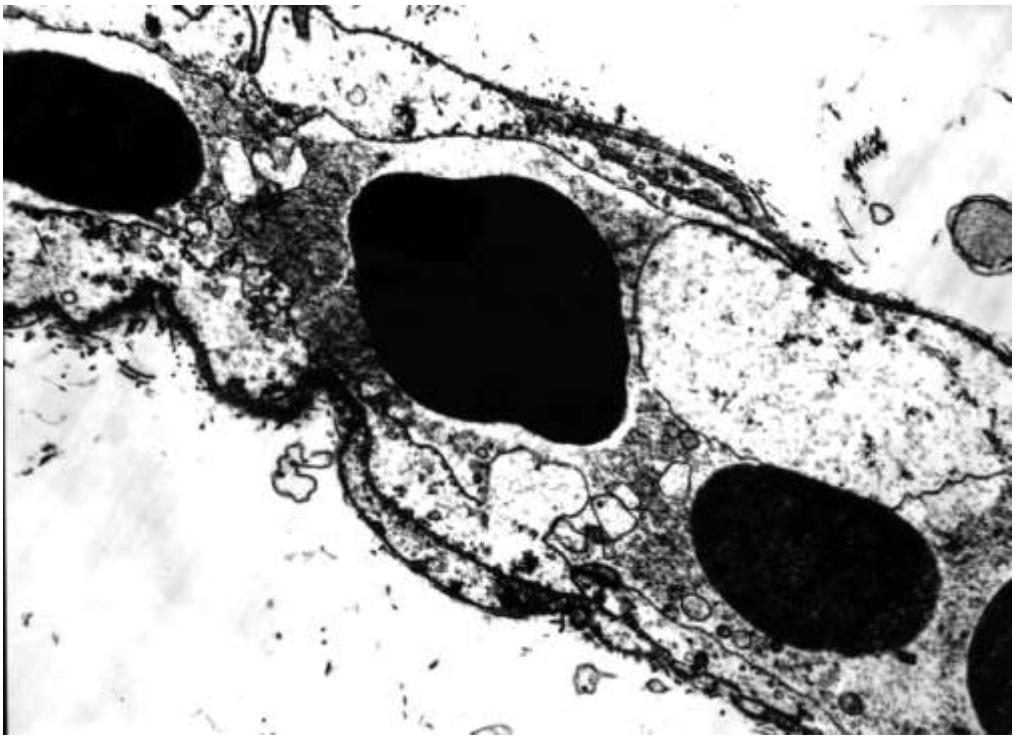

Рис. 4.17. Електронограма. Фрагмент підслизової основи клубової кишки на 7 добу механічної жовтяниці Нерівномірна товщина базальної мембрани капіляра, еритроцити в просвіті капіляра. Х 12000

У цитоплазмі таких клітин знаходили органели у деструктивному стані. Зміни базальної мембрани носили вогнищевий характер і торкалися окремих ділянок кровоносного капіляра. Перикапілярні простори розширені. У гладеньком'язових клітинах середньої оболонки судин виявлялися деструктивні зміни мітохондрій. Останні зводилися до розширення їх крист, що іноді приводило до утворення пустот, з чітким обмеженням контурів. Об'єм ядер таких клітин збільшувався, а ядерні оболонки втрачали свою складчастість, хроматин рівномірно розсіяний по нуклеоплазмі. В окремих ядрах спостерігалася його маргінація. Відмічалося суттєве зменшення скоротливих філаментів у клітинах. Збільшувалися, при цьому, міжклітинні проміжки, іноді зустрічалися гладком'язові клітини з різким розширенням канальців гранулярного ендоплазматичного ретикулуму.

Таким чином, при тижневій механічній жовтяниці продовжували наростати структурно-адаптаційні зміни в судинному руслі, які характеризувалися збільшенням ємності венозних та зменшенням просвіту артеріальних стовбурів, набряком судинних стінок, внутрішньосудинними розладами мікроциркуляції і патологічними змінами на рівні судинної стінки. Одночасно спостерігалися ознаки компенсаторної перебудови ангіоархітектоніки, що проявлялися відносним видовженням артеріальних стовбурів та вкорочення венозних, збільшенням асиметрії артеріального русла та наростанням симетричності формування венозних колекторів. Зменшувалися просвіти артеріол, виразно розширювалися капіляри і венули. У оболонках всіх відділів тонкої і товстої кишок збільшувався набряк і інфільтрація лімфоцитами, лейкоцитами, яка на даний термін виявлялася як в слизовій, так і в підслизовій і м'язовій оболонках. Дистрофічні процеси клітинних елементів підтверджувалися ультраструктурними дослідженнями оболонок, стінок кровоносних судин і нервових сплетень. Знижувався органний кровобіг і біоелектричні властивості скоротливої здатності кишки.

На 14 добу експериментального відтворення обтураційного холестазу спостерігалося зростання порушень гемодинаміки у портальній системі. Тиск у

ворітній вені піднімався до (173,21±3,15) мм.вод.ст. (P<0,001). Достовірно знижувався магістральний кровобіг у ворітній вені до (63,89±1,32) мл/хв та у передній брижовій артерії до (53,45±1,26) мл/хв. Високе напруження у біліарній системі характеризувалося збільшенням тиску у загальній жовчній протоці у 2,85 раза. Об'ємна швидкість органного кровобігу достовірно знижена (P<0,01). Особливо страждали ішемічні ділянки кишок. Найнижчі величини органного кровобігу реєструвалися у термінальному відділі клубової кишки та низхідному відділі товстої кишки. Двотижнева холемія та ахолія сприяли стрімкому наростанню умовно-патогенної мікрофлори. У просвіті тонкої кишки збільшилася загальна кількість неспороносних анаеробів у 4,57 рази і в 2,85 рази аеробів. Окрім того почала стрімко зростати кількість грибкової флори. Дослідження плазми крові вказувало на виражену холемію та загальну інтоксикацію. Показник рівня середньомолекулярних пептидів у плазмі крові становив (0,458±0,016) УО.

Зростаючі порушення гемодинаміки, білірубінемія та загальна інтоксикація організму супроводжувалися значними морфологічними змінами судинного русла та оболонок всіх відділів кишки.

Перебудова структурно-просторової організації судинного русла охоплювала всі відділи тонкої та товстої кишок. Зменшувався ще більше переріз основного стовбура, материнських і дочірних гілок всіх брижових та внутрішньоорганних артеріальних трійників тонкої і товстої кишок (рис. 4.18). Останній у У-УІ порядках достовірно відрізнявся від контрольних величин (P<0,05). Спостерігалося виражене збільшення величин довжинно-діаметральних відношень, яке віддзеркалювало високе гідродинамічне напруження, особливо у артеріальних трійниках тонкої кишки. При цьому загальна відносна довжина артерій товстої кишки змінювалася менше. Особливістю даного терміну експерименту було те, що артеріальні трійники ставали різко асиметричними і за кутами галуження і за коефіцієнтом асиметрії H_2. Зменшення загальної ємності артерій супроводжувалося зниженням коефіцієнта галуження. Серед дезорганізаційних змін архітектури венозного

русла було подальше зростання загального просвіту, внаслідок чого змінювалися величини показника К. Слід зауважити про рівномірне зростання просвіту основного стовбура і витоків у венозних трійниках товстої кишки та переважаюче розширення формуючих гілок у тонкій кишці (рис. 4.19). Проте у деяких внутрішньоорганних венозних стовбурах мало місце аневризматичне розширення просвіту. Багато вен стали звивистими. Кути формування основних венозних колекторів збільшені, а в більшості трійників прямували до прямих, що певною мірою полегшувало венозний відтік при високому тиску в системі загалом.

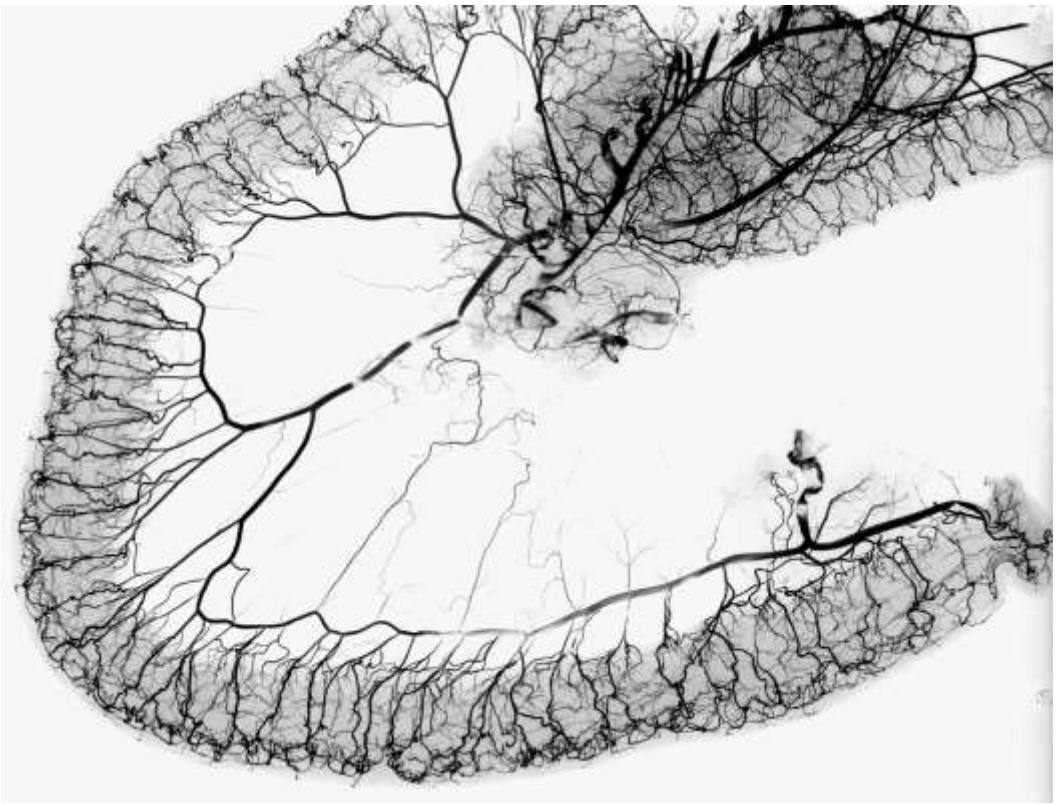

Рис. 4.18. Зменшення ємності артерій брижової частини з одночасним підвищенням звивистості внутрішньоорганних артерій товстої кишки на 14 добу механічної жовтяниці. Фото з рентгенангіограми. Собака № 8.

Гістологічне дослідження препаратів тонкої і товстої кишок виявило виражене артеріальне і венозне повнокрів’я (рис. 4.20). У всіх інтрамуральних артеріях кишки достовірно була потовщеною середня оболонка ($P<0,05$).

Внаслідок цього спостерігалася зміна просвіту артерій, що створювало нові умови кровообігу та кровозабезпечення кишкової стінки і визначало низьку судинну спроможність. Особливо вираженими проявлялися процеси у дрібних артеріальних порядках, які утворювали кінцеві гілки галуження артеріальної системи. Морфометричним підтвердженням цього було достовірне зростання індексу Керногана. У самих судинних стінках мав місце не тільки набряк гладеньком'язових клітин, плазматичне просякнення судинної стінки, але і гіпертрофія її та інфільтрація полінуклеарами і лімфоцитами, розширення за рахунок набряку паравазальних просторів (рис. 4.21). Часто виявлялися дрібні артерії замикаючого типу. У місцях галужень багатьох внутрішньоорганних артерій виявлялися вип'ячування в просвіт м'язового шару у вигляді подушок.

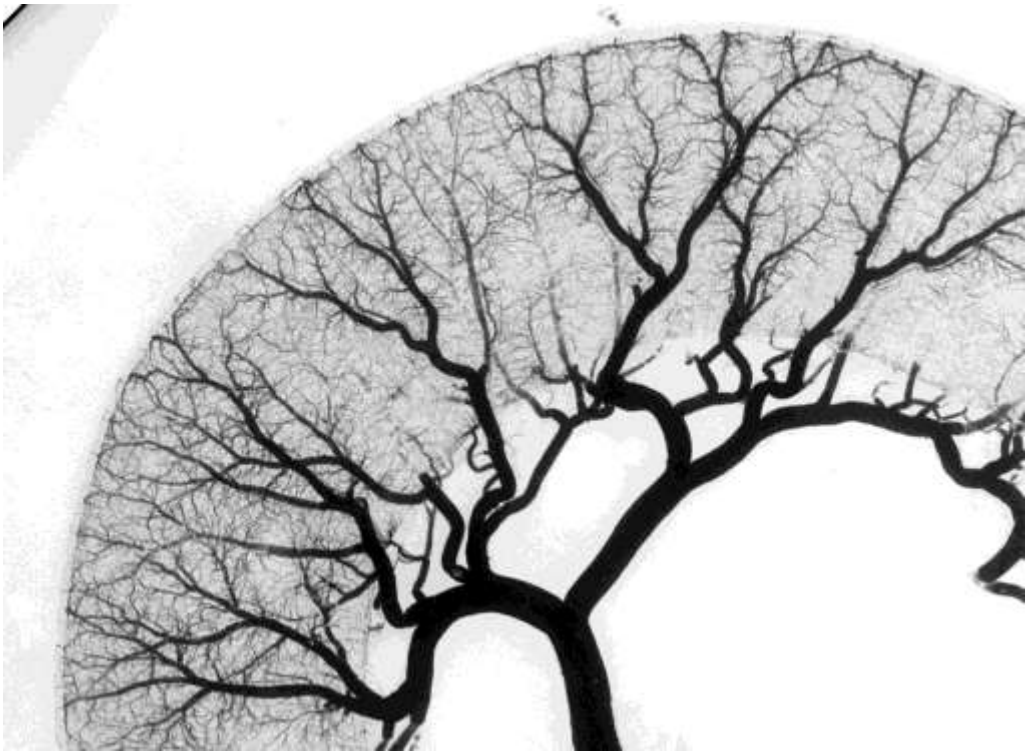

Рис. 4.19. Збільшення діаметра просвіту і ємності у венах тонкої кишки, зростання симетрії та кутів формування венозних трійників на 14 добу механічної жовтяниці. Фото з рентгенангіограми. Собака № 10.

Артеріоли мали звивистий хід. Вся артеріальна складова мікросудинного модуля була звуженою. Окремі прекапілярні сфінктери знаходилися в

закритому стані. Такі явища сприяли регулюванню поступлення крові у наступні ланки мікроциркуляторного русла. Діаметри капілярів розширені у всіх оболонках (P<0,05). За рахунок достовірного зменшення щільності капілярів (P<0,05) зменшується загальний переріз мікросудинного русла. На гістологічних препаратах виявлялися невеликі безсудинні зони. Спостерігався зворотній кореляційний зв'язок середньої сили між щільністю капілярів та величиною діаметра їхнього просвіту, та між просвітами артеріол і венул. Останні достовірно розширені у порівнянні з контролем у слизовій, підслизовій і м'язовій оболонках (P<0,05).

Діаметр перерозтягнутих елементами крові вен значно переважав над діаметром одноіменних артерій, що приводило до ще більшого зниження артеріо-венозного індекса. У багатьох інтрамуральних венах визначалося розрихлення адвентиції та інтими, місцями десквамація ендотеліальних клітин. У венозних сплетеннях слизової оболонки і підслизової основи часто зустрічалися аневризматичні розширення стінки, іноді розрив і вогнища діапедезних крововиливів.

Поряд із набряково-інфільтративними процесами оболонок мали місце достовірно виражені ознаки зменшення висоти ворсинок слизової оболонки тонкої кишки та поверхневого епітелію (рис. 4.22). Крипти поглиблювалися. Часто виявлялися крипти з десквамованим епітеліальним вмістом та слизом. Спостерігалося достовірне потовщення підслизової основи та м'язової оболонки. Зростав підслизово-слизовий індекс. Лейоміоцити м'язової оболонки часто виявлялися змінені за формою, з фрагментованими ядрами і невеликим відносним об'ємом цитоплазми. Щілини між ними розширювалися, в міжклітинному просторі наростала щільність клітинної інфільтрації. М'язово-слизовий індекс у тонкій кишці підвищився до 0,97±0,03 (P<0,05), а слизово-м'язовий індекс товстої кишки зменшився до 0,42±0,03 (P<0,001).

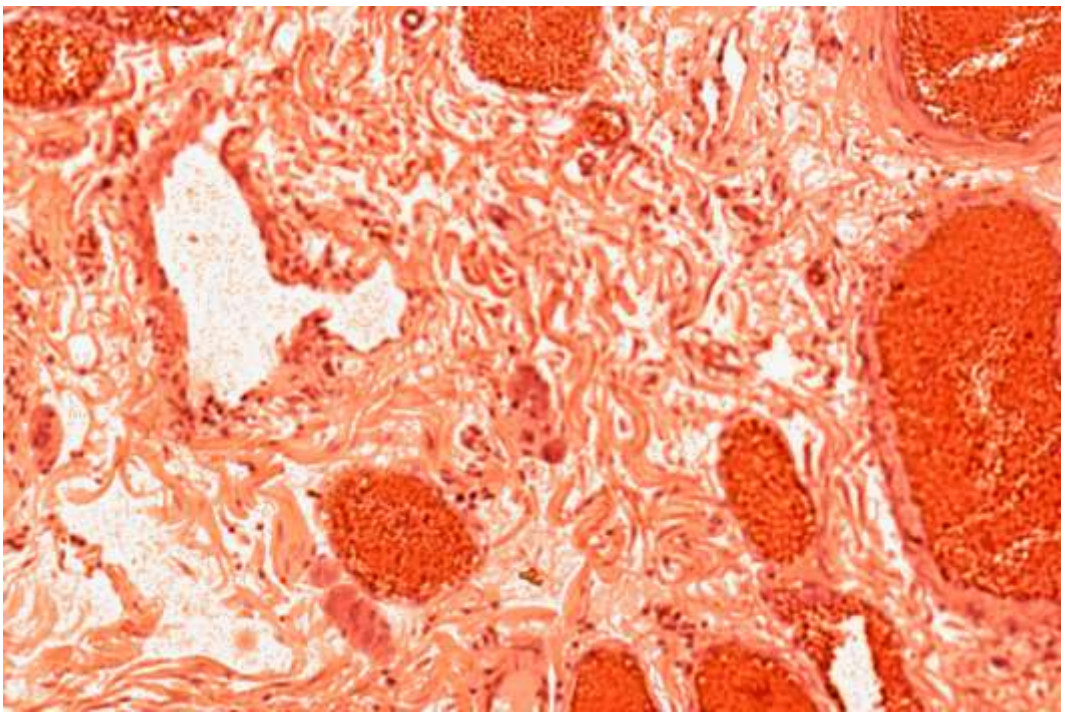

Рис. 4.20. Повнокрів'я венозних судин, звуження просвіту при впадінні у колекторну вену, набряк підслизової основи товстої кишки на 14 добу механічної жовтяниці у собаки. Забарвлення гематоксиліном і еозином. Ок.7, об.10.

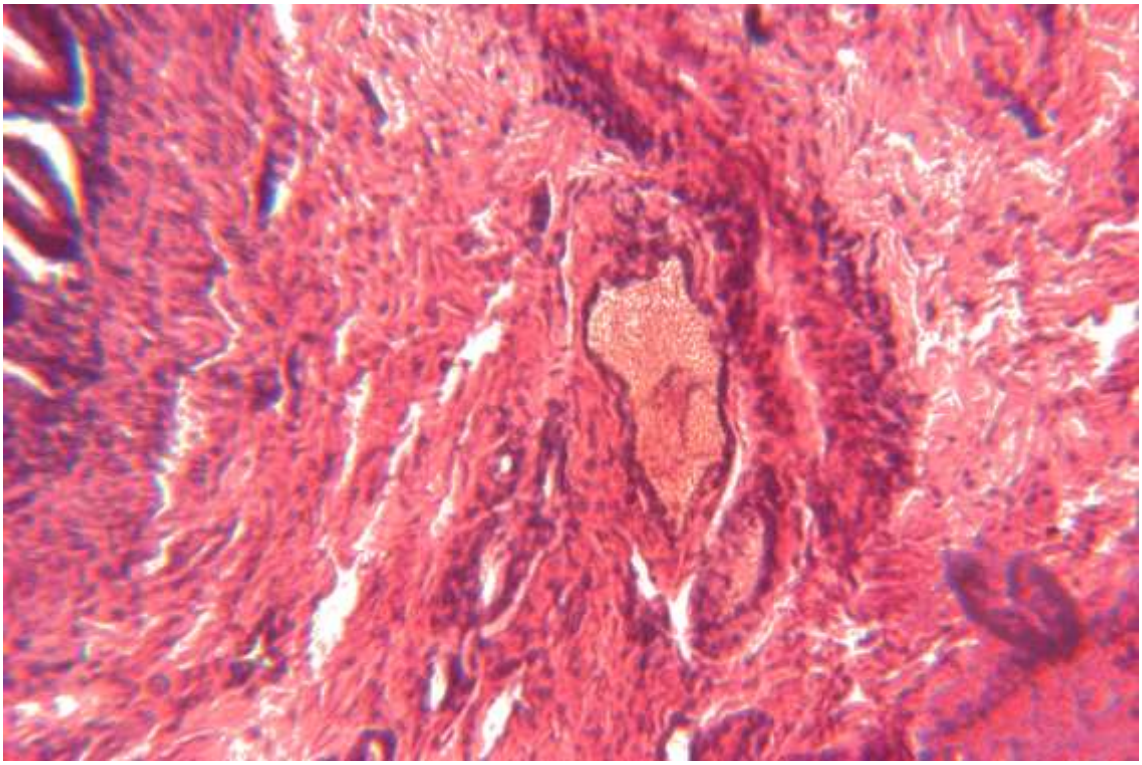

Рис. 4.21. Поліморфноклітинна інфільтрація судинних стінок, скупчення бактерій навколо судин у підслизовій основі тонкої кишки собаки на 14 добу механічної жовтяниці. Забарвлення гематоксиліном і еозином. Ок.7, об.10.

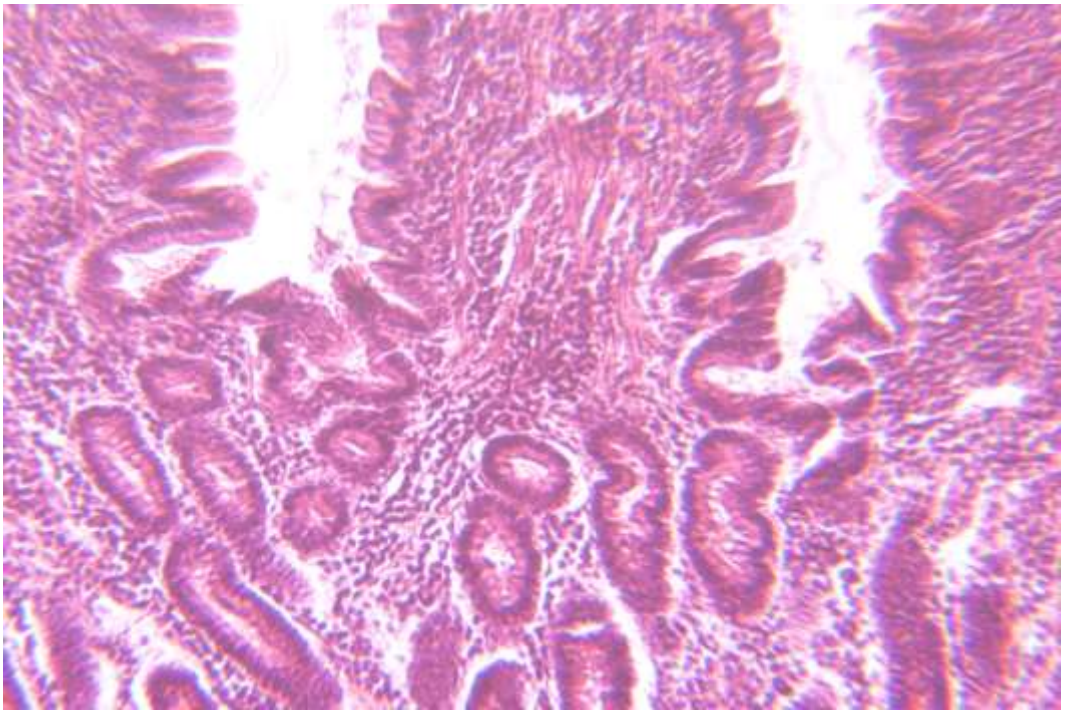

Рис. 4.22. Виражена лімфо-плазмоцитарна інфільтрація слизової оболонки порожньої кишки собаки на 14 добу механічної жовтяниці. Забарвлення гематоксиліном і еозином. Ок.7, об.10.

У інтрамуральних нервових сплетеннях виявляли деформацію тіл нейронів, іноді визначалися ознаки пошкодження нейроцитів, які проявлялися їх аргентофілією, деформацією тіл клітин, зморщенням, покрученістю та потовщенням відростків, варикозністю нервових волокон, появою тонких шипоподібних виростів на тілах нейроцитів (рис. 4.22). При ультраструктурному дослідженні встановлено ексцентричне розташування ядер з інвагінаціями каріолеми, контури якої були розмитими. У каріоплазмі переважав гетерохроматин. Більшість мітохондрій мали в просвітленому матриксі мембранні включення і накопичували дрібнозернистий матеріал.

Результатами аналізу балонотензіограм і електроентерограм встановлено гіподинамічні розлади кишки. Цей факт підтверджувався подовженням тривалості моторного циклу до (99,16±4,15) хв, ($p<0,05$) та сповільненням ритму перистальтики. Частота виникнення потенціалів ПЕХ зменшувалася до (14,01±0,97) циклів/хв ($p<0,05$). Амплітуда спайкового потенціалу знизилася до (1,71±0,07) мВ ($p<0,001$). На електроентерограмах

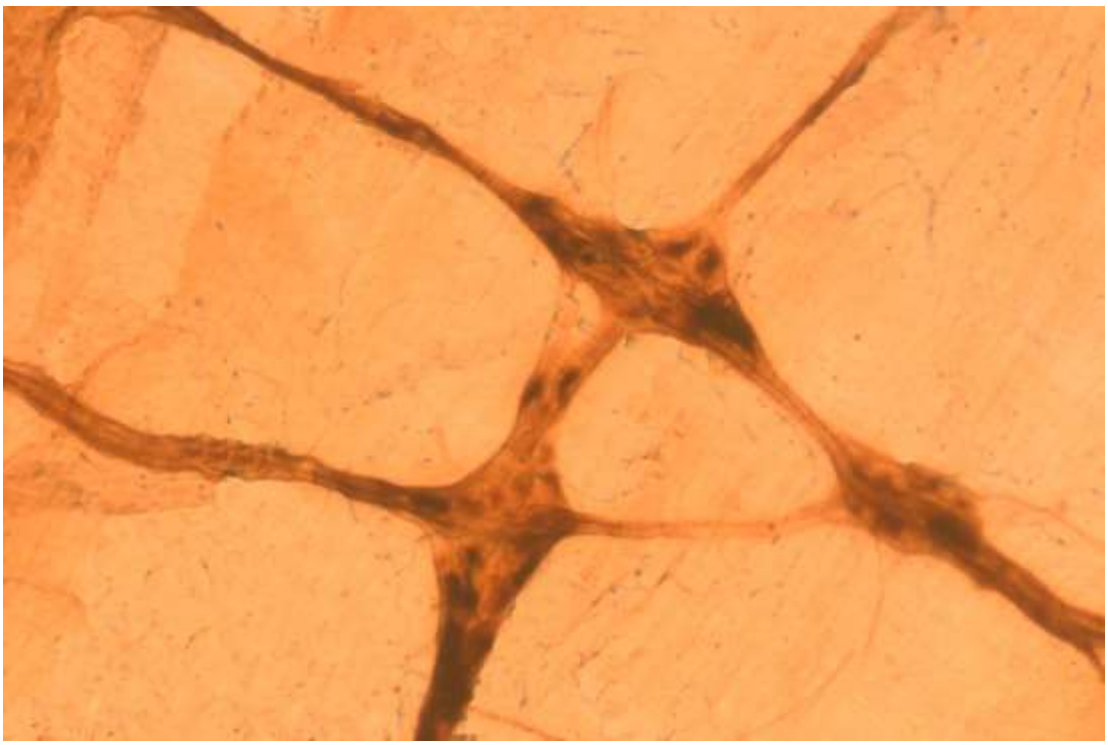

Рис. 4.23. Локальні потовщення нервових волокон міжм'язового нервового сплетення клубової кишки на 14 добу механічної жовтяниці у собаки. Імпрегнація за Більшовським-Грос. Ок.7, об.10.

реєструвалася спайкова активність у вигляді груп по 3-4 елементарних спайки, що розташовувалися на повільному компоненті ПЕХ. Гіпоксичний стан кишкової стінки, який встановився на 14 добу обтураційного холестазу сприяв зміні біоелектричних властивостей гладком'язових клітин, внаслідок чого амплітуда коливань потенціалів ПЕХ була нищою на 20,12 % контрольних величин (рис. 4.24).

Рис. 4.24. Електороентерограма. Зменшення амплітуди та нерівномірність частоти спайкових потенціалів у собаки на 14 добу механічної жовтяниці.

Електронно-мікроскопічно встановлено у популяції стовпчастих епітеліоцитів з облямівкою збільшення вмісту дистрофічно змінених клітин, які розташовувалися не тільки у верхній але й в середній і нижній частині ворсинок. Зростала оксифілія цитоплазми цих клітин. Іноді виявляли каріопікноз і каріорексис ядер окремих епітеліоцитів. Площа клітин зменшувалася до (172,09 ± 5,78) мкм^2 ($P < 0,001$).

Дистрофічні зміни в епітеліоцитах супроводжувалися пошкодженням облямівки цих клітин. Площа мікроворсинок становила (8,35 ± 0,72) мкм^2, що в 1,72 рази менше такої у контрольної групи тварин. Місцями зустрічалися епітеліоцити з “оголеною” апікальною мембраною. Відносний об’єм ендоцитозних міхурців зменшувався до (0,46 ± 0,03) %, що вказувало на розвиток порушення процесів мембранного травлення і всмоктування. У цитоплазмі епітеліоцитів виявляли набряклі органели з фрагментованими кристами і локальною гомогенізацією матриксу. Багато мітохондрій містили досить великі вакуолі, були збільшеними за розміром. Проте в цілому відносний об’єм мітохондрій знизився від (12,51±0,83) % до (8,37±0,79) %. Виражених деструктивних змін зазнавав білоксинтезуючий апарат клітини. Його канальні значно розширювалися, а іноді утворювали вакуолі. Відносний об’єм ендоплазматичної сітки таких клітин достовірно перевищував контрольні цифри ($P < 0,001$) і становив (6,82 ± 0,15) %.

У клітинах м’язової оболонки спостерігалися ознаки набряку та деструкції органел. У міоцитах виявляли вакуольну дистрофію. Порушувалися міжклітинні контакти між міоцитами та проходило руйнування нексусів, що в результаті приводило до затруднення проведення збудження між ними (рис. 4.25).

Дані ультраструктурних досліджень судинних стінок на 14 добу механічної жовтяниці свідчать про наростання деструктивних змін. Цитоплазма багатьох ендотеліоцитів була набряклою, низької електронної щільності. У частині випадків просвіти капілярів розширені, переважно виповнені еритроцитами. У цитоплазмі ендотеліальних клітин знаходилася невелика

кількість мітохондрій, переважно з дезорганізованими кристами, піноцитозні везикули. У деяких випадках спостерігався розрив міжендотеліальних контактів. Ядра клітин були з численними інвагінаціями, каріоплазма їх просвітлена, а хроматин зміщений переважно на периферичні частини ядра. Люмінальна поверхня цитоплазми ендотеліальних клітин утворювала різні по величині мікроворсинки, місцями деревоподібної форми. Базальна мембрана набрякла, потовщена, іноді місцями із значними потоншеннями, які нагадували перехвати. У розширених перикапілярних просторах знаходилася підвищена кількість колагенових волокон.

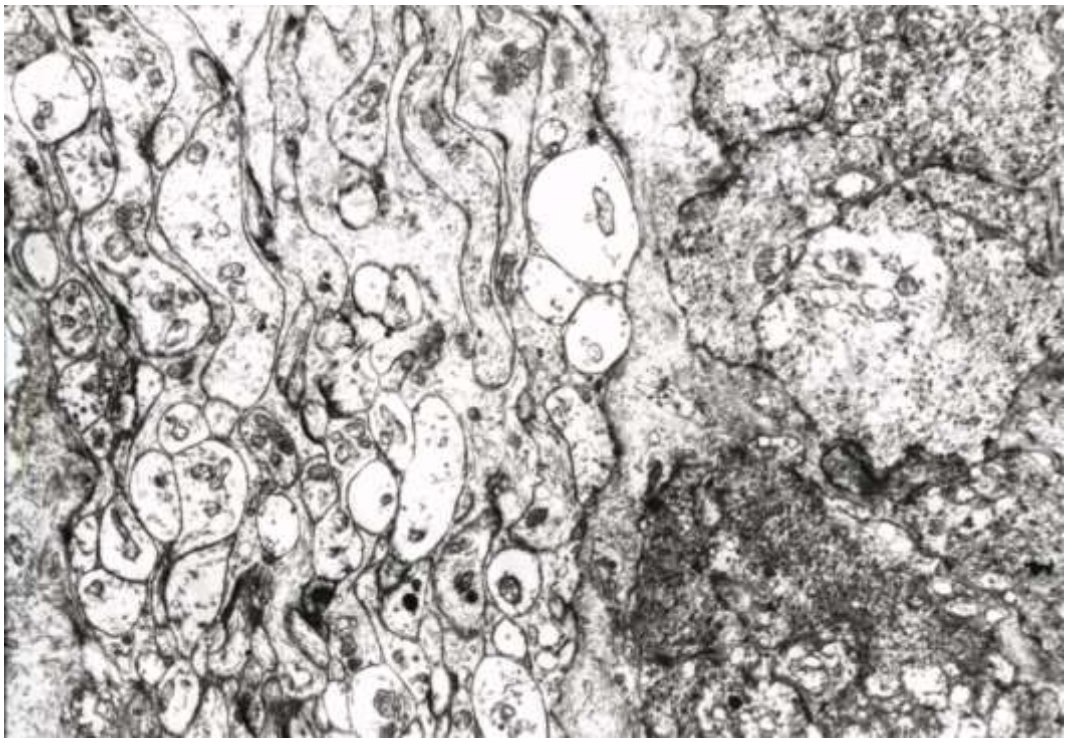

Рис. 4.25. Електронограма. Нервовий пучок відділений від гладеньком'язових клітин прошарком сполучної тканини. Деструктивні зміни органел міоцита порожньої кишки собаки на 14 добу механічної жовтяниці. Х 12000

У гладеньком'язових клітинах середньої судинної оболонки виявлялися мітохондрії переважно середніх розмірів із зменшенною кількістю крист. Поряд з цим були і мітохондрії з просвітленим матриксом та частково зруйнованими кристами (рис. 4.26). Цистерни гранулярного ендоплазматичного ретикулуму

виглядали розширеними. Часто виявлялися мішечки комплексу Гольджі і біляядерні цистерни. Ядра багатьох міоцитів зазнавали дезорганізаційних змін. Їхня каріолема утворювала інвагінації, а у каріоплазмі переважав гетерохроматин. Контури каріолеми місцями були нечіткими, а мембрани нуклеолеми розпушеними.

Таким чином, 14-добовий обтураційний холестаз, за рахунок інфільтрації і набряку оболонок кишки, викликав зміни, що рівнялися дистрофічним. У стінці тонкої кишки останні характеризувалися вкороченням ворсинок, різною їх формою та поглибленням крипт, що відповідало морфологічному стану хронічного ентериту без атрофії. Серед складових інфільтратів переважали лімфоцити, плазмоцити, еозинофіли. У стінці товстої кишки морфологічному стану хронічного коліту відповідало сплющення поверхневого епітелію, виражена

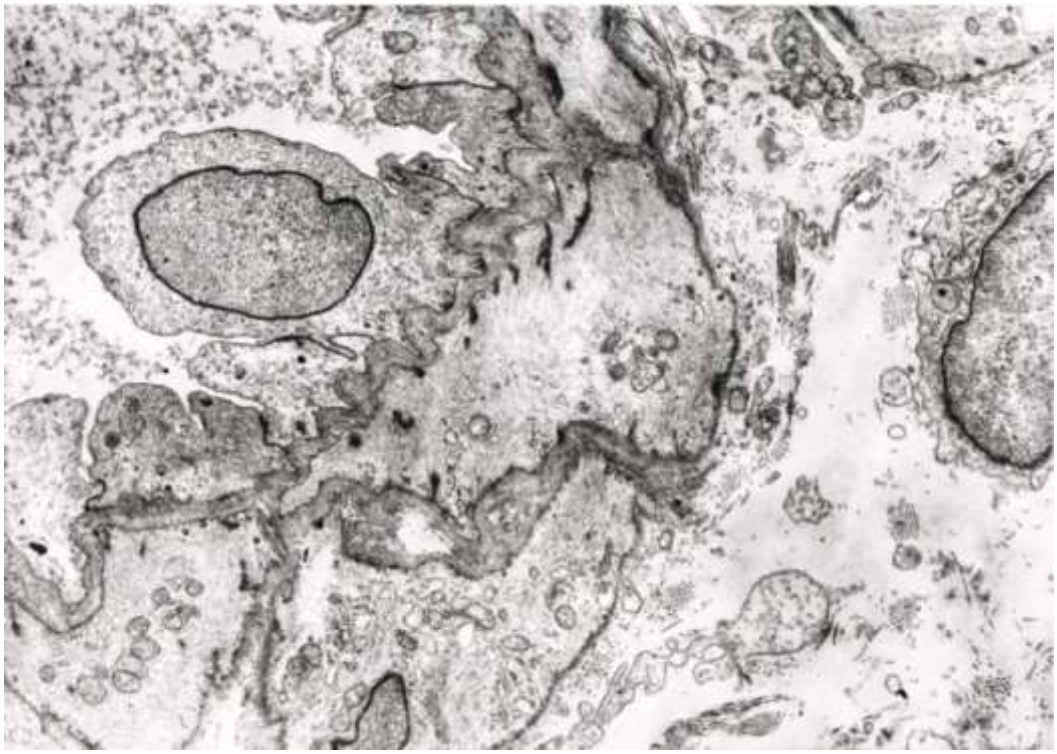

Рис. 4.26. Електронограма. Фрагмент стінки артеріоли порожньої кишки собаки на 14 добу механічної жовтяниці. Зменшення кількості міофібрил, диструкція крист окремих мітоходрій, потовщення базальної мембрани. Х 12000.

інфільтрація слизової оболонки, зміна товщини оболонок кишки. У м'язовому шарі кровоносних судин спостерігалися зміни гіперпластико-гіпертрофічного характеру, направлені на перерозподіл органного кровобігу. Це підтверджувалося збільшенням товщини медії за рахунок гіпертрофії та набряку гладеньком'язових клітин, утворенням у місцях біфуркацій артерій поліповидних подушок і компенсаторно-адаптаційними змінами ангіоархітектоніки.

Через місяць від початку моделювання обтураційного холестазу загальний стан експериментальних тварин був важким. Спостерігалася значна слабкість, в'ялість, часті відкази від прийому їжі. Собаки втрачали у масі. Об'єктивно визначалася жовтушність склер і кон'юктиви. Після виконаної лапаротомії, у черевній порожнині багатьох тварин знаходили невелику кількість серозної рідини. Встановлювалися ознаки стійкої портальної гіпертензії. Тиск у ворітній вені сягав (226,09±3,28) мм. вод. ст. ($P<0,001$). Магістральний кровобіг у ворітній вені знизився до (51,23±1,44) мл/хв., а у передній брижовій артерії дорівнював (47,39±1,52) мл/хв. Об'ємна швидкість органного кровобігу у стінці всіх відділів тонкої та товстої кишок була зниженою. Зокрема у ділянці дванадцятипало-тонкокишкового згину вона становила (20,48±1,05) мл/(хв·100гр.), порожньої кишки (25,01±1,43) мл/(хв.·100гр.), клубової кишки (23,18±1,09) мл/(хв.·100гр.), термінального відділу клубової кишки (18,54±1,25) мл/(хв.·100гр.), висхідного відділу товстої кишки (17,16±1,22) мл/(хв.·100гр.), поперечної ободової кишки (15,45±1,04) мл/(хв.·100гр.), низхідного відділу товстої кишки (15,20±1,24) мл/(хв.·100гр.). Мікробіологічним дослідженням вмісту просвіту порожньої кишки виявлено явища стійкого дисбактеріозу. Висівалися великою кількістю стафілококи, стрептококи, неклостридіальна анаеробна флора. Високим був у крові рівень маркерів ендогенної інтоксикації. Цифрові значення середньомолекулярних пептидів в плазмі крові дорівнювали (0,674±0,028) УО.

На ангіограмах тонкої і товстої кишок спостерігалося виражене порушення структурно-просторової організації. Просвіти артеріальних порядків

визначалися звуженими. Поперечні розміри дочірних гілок достовірно нижчі контрольних показників. Діаметри основних стовбурів ІУ-У порядків тонкокишкових артерій достовірно відрізнялися від вихідних даних у інтактних тварин. У зв'язку з цим спостерігалося продовження відносного видовження артеріального русла. Стовбури артеріальних судин часто звивисті (рис. 4.27). Анастомози між артеріальними дугами звужені. Для врівноваження пропускної здатності проходження пропульсивної хвилі та врегулювання енергії зсувів більшість загальних кутів галуження артеріальних трійників наближені до прямого, а у ІІ,ІІІ,УІ порядках тонкої кишки перевищують дев'яносто градусів. Збільшення кутів галуження артерій у всіх випадках відбувалося за рахунок більшого відхилення дочірної гілки судинного трійника. Коефіцієнт асиметрії H_2 вказував на перехід більшості артеріальних порядків до 2 класу асиметрії за Шошенком К.Н. [16]. Загальна ємність артеріального русла виражено

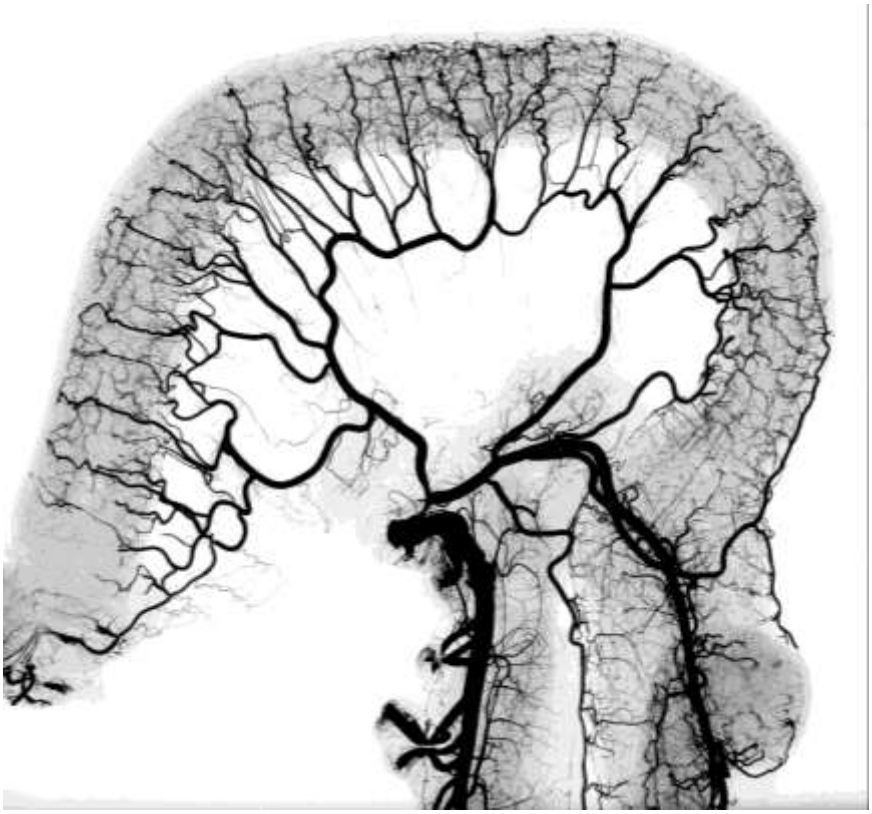

Рис. 4.27. Зменшення ємності внутрішньоорганного артеріального русла тонкої і товстої кишок собаки, підвищення асиметрії та кутів галуження артерій брижової і внутрішньоорганної частини, виражена звивистість на 30 добу механічної жовтяниці. Фото з рентгенангіограми. Собака № 24.

зменшена, а величини коефіцієнта галуження К у всіх порядках тонкої і товстої кишок знижені.

Інтенсивність довжинно-діаметральних та кутових переорієнтацій охоплювала всі венозні порядки кишки. Діаметри основних стовбурів трійників III порядку у товстій кишці збільшилися в 2,03 рази, в тонкій кишці у 1,76 раза. Адаптаційна видовженість їх відставала від наростання загального перерізу судин а тому зменшувалися показники відносної довжини. Такі явища вираженими були, особливо, у внутрішньоорганних венах IV-VI порядків. Кути злиття останніх, компенсаторно регулюючи кровобіг, як і в артеріях, наближалися до прямого. Максимально симетричним формувалося венозне русло за відношеннями перерізів його гілок. Величина показника H_2 у VI венозному порядку тонкої кишки становила 0,450±0,040, а товстої кишки 0,448±0,012, що характерно для високосиметричних кровоносних русел.

У світловому мікроскопі інтрамуральні судини кишки виглядали повнокрівними як у венозному, так і в артеріальному відділі (рис. 4.28). Їхні стінки були набряклими, потовщеними, іноді зустрічалися розриви та вогнища діапедезних крововиливів. Місцями виявлялася лімфоїдна інфільтрація та розрихлення інтими і адвентиції, десквамація ендотелію. У деяких артеріях спостерігалося набухання, розшарування і розриви волокон внутрішньої еластичної мембрани. Гофрованість останньої згладжувалася. У місцях порушення цілісності мембрани м’язовий шар грижовидно вип’ячувався в середину просвіту, що приводило до його звуження і деформації. Явища останнього часто спостерігалися в місцях галуження артерій, що виступали в просвіт у вигляді поліповидних подушок, в склад яких входили гладеньком’язові міоцити, розділені прошарками сполучної тканини. У паравазальних просторах виявлялася підвищеною кількість колагенових волокон. Розвиток склеротичних вогнищ проходив також в товщі судинних стінок (рис. 4.29). При морфометрії інтрамуральних судин констатувалася

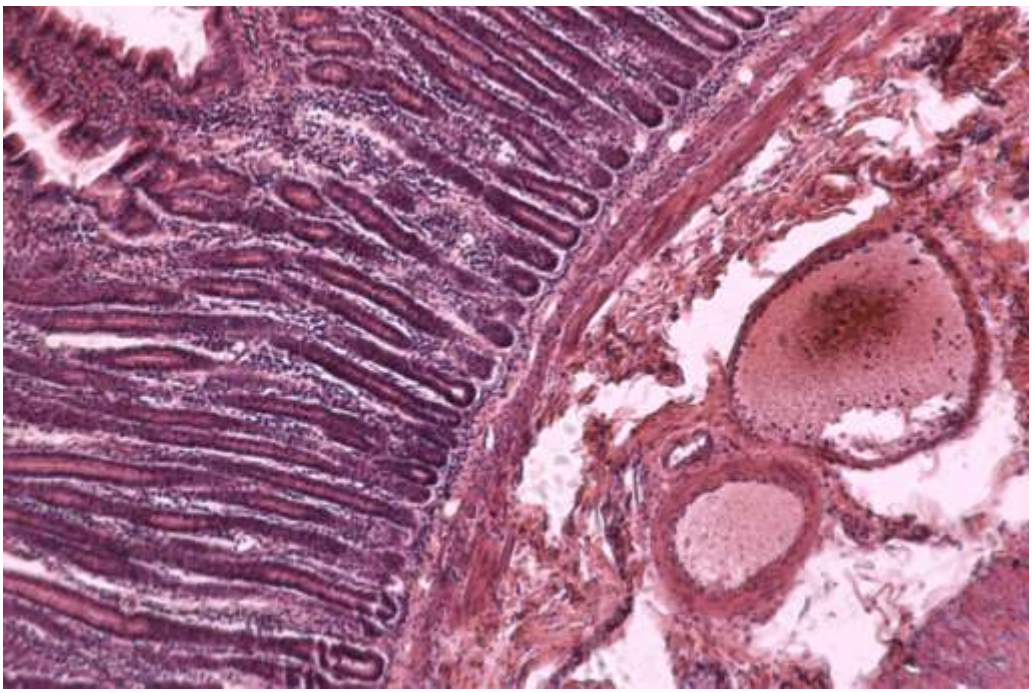

Рис. 4.28. Повнокрів'я артеріальних і венозних судин, формування пучка поздовжньо направлених волокон зі сторони адвентиції у артерії підслизової основи, поглиблення крипт і вкорочення ворсинок та виражена інфільтрація слизової оболонки клубової кишки собаки на 30 добу механічної жовтяниці. Забарвлення гематоксиліном і еозином. Ок.7, об.10.

збільшена товщина м'язового шару артерій (рис. 4.30). Причому, достовірні зміни морфометричних показників (ТМ і ІК) визначалися у всіх інтрамуральних артеріях тонкої і товстої кишок.

У гемомікроциркуляторному руслі продовжували наростати патологічні прояви. Артеріальна ланка мікросудин помітно зменшила свою ємність із достовірною різницею на рівні прекапілярних артеріол. У початкових відділах артеріол вдавалося виявити м'язові манжетки, утворені гладком'язовими клітинами, які охоплювали судину у вигляді кільця. Судини обмінного рівня і посткапіляри залишалися розширеними з високою аргентофілією їхніх стінок. Щільність капілярів у слизовій оболонці знизилася на 29 %, у підслизовій на 35 %, у м'язовій на 30 %. За ходом венул зустрічалися різної форми випячування стінок. Просвіти венул у оболонках кишки в 1,57-2,14 рази достовірно перевищували контрольні величини. Наростання венозного застою підтверджувалося прогресивним зниженням співвідношення діаметрів

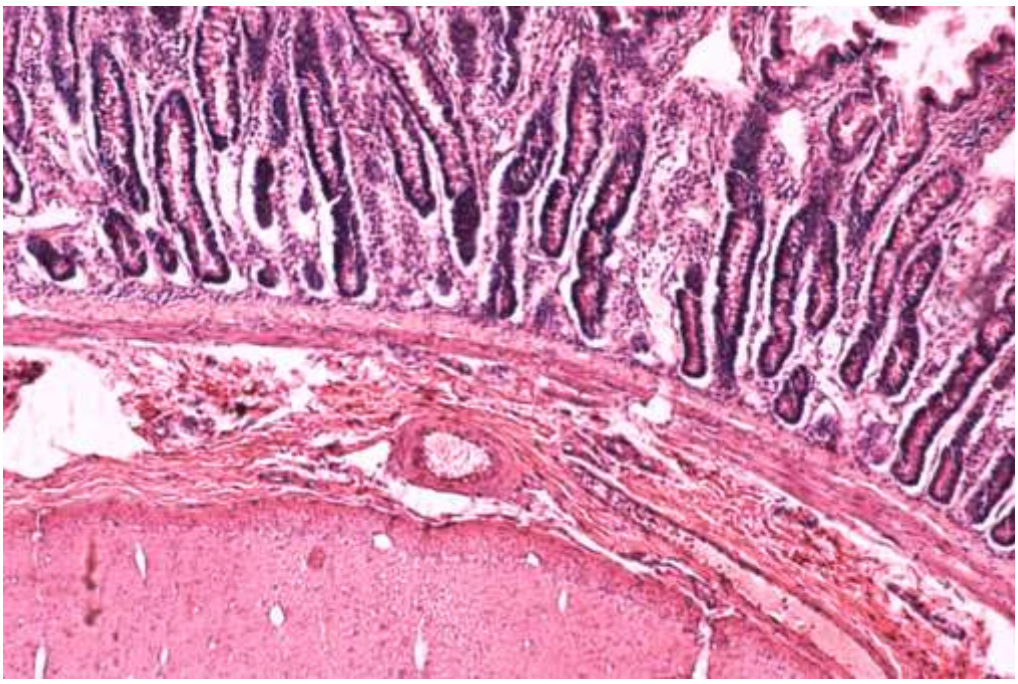

Рис. 4.29. Потовщення та гіаліноз стінки артерії, периваскулярне розростання сполучної тканини, поглиблення крипт слизової оболонки клубової кишки собаки на 30 добу механічної жовтяниці. Забарвлення гематоксиліном і еозином. Ок.7, об.10.

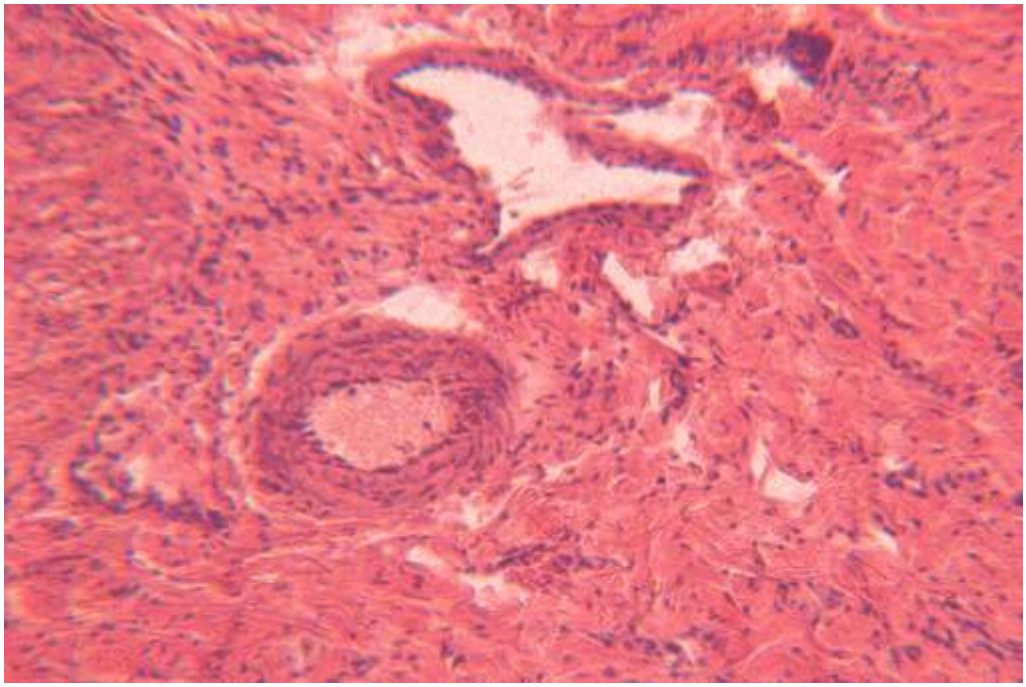

Рис. 4.30. Потовщення стінки артерії, розростання сполучної тканини у циркулярному м’язовому шарі, та навколосудинних просторах м’язової оболонки клубової кишки собаки на 30 добу механічної жовтяниці. Забарвлення гематоксиліном і еозином. Ок.7, об.10.

спарених внутрішньоорганних артерій і вен. Гістологічним проявом на даний термін механічної жовтяниці було виражене венозне повнокрів'я, розростання гладеньком'язових клітин з внутрішньої сторони еластичної мембрани у кишкових венах при злитті їх з основними судинними коллекторами, ознаки гіпереластозу венозних стінок, набряк і гіпертрофія клітин середньої судинної оболонки.

Гістологічно в результаті місячного обтураційного холестазу виявлялися ознаки вогнищевої атрофії слизової оболонки. У тонкій кишці прогресувало зменшення висоти ворсинок ($P<0,01$) та поверхневого епітелію. Ворсинки були різної товщини, часто з булавовидними потовщеннями дистальних відділів. Крипти поглиблені, у багатьох випадках виповнені слизом і клітинами десквамованого епітелію. Прослідковувалися процеси мукоїдизації залоз та збільшення у стромі слизової оболонки кількості сполучної тканини (рис.4.31).

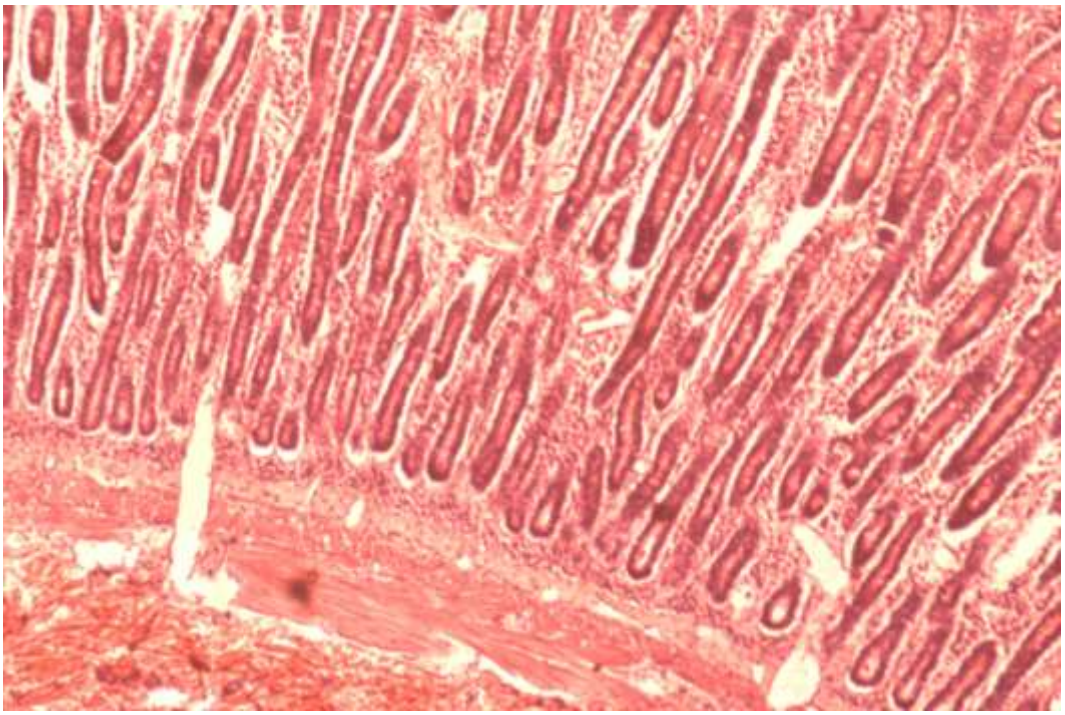

Рис. 4.31. Поглиблення крипт, гіперплазія регенераторних клітин, інфільтрація слизової оболонки та формування сполучної тканини між залозами клубової кишки собаки на 30 добу механічної жовтяниці. Забарвлення гематоксиліном і еозином. Ок.7, об.10.

Зменшувалася загальна товщина слизової оболонки. Поверхневий епітелій часто десквамований з ознаками дистрофії. Підслизово-слизовий індекс у тонкій кишці становив 0,34±0,02 (P<0,05), у товстій кишці 0,58±0,02 (P<0,01), засвідчуючи низьку частку слизової оболонки у структурі утворення кишкової стінки. М'язова оболонка потовщена за рахунок колового і поздовжнього шару у тонкій кишці, і колового у товстій кишці. Пучки лейоміоцитів розволокнені, набряклі. У проміжках між ними мало місце розростання сполучнотканинних волокон.

При імпрегнації азотно-кислим сріблом в інтрамуральних гангліях виявляли вакуолізацію цитоплазми нейроцитів, ектопію і деформацію їх ядер. Відростки нервових клітин мали варикозні розширення, досить часто вони фрагментувалися (рис. 4.32). Тіла нейронів і їх відростки були гіпераргентофільними.

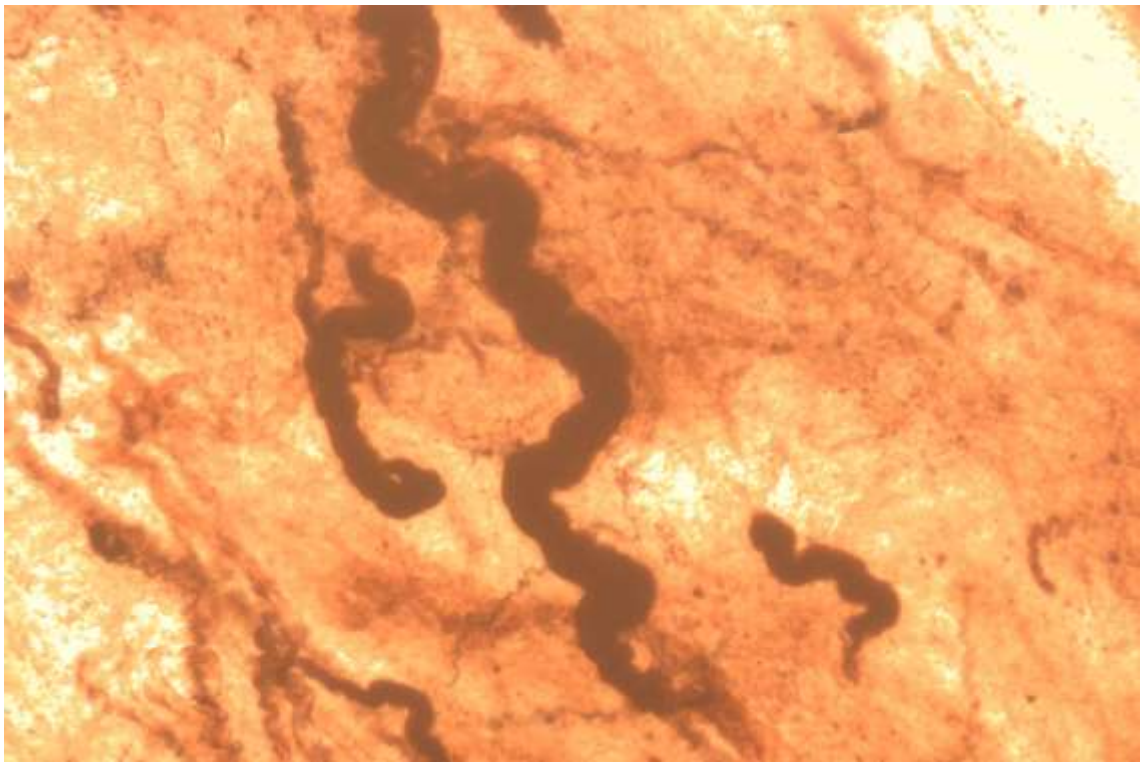

Рис. 4.32. Потовщення та варикозна звивистість нервових волокон міжм'язового нервового сплетення клубової кишки собаки на 30 добу механічної жовтяниці. Імпрегнація за Більшовським-Грос. Ок.7, об.10.

Субмікроскопічно у зміненій цитоплазмі було дуже мало канальців гранулярної ендоплазматичної сітки. Мітохондрії виглядали набряклими, кристи їх фрагментованими, цистерни гранулярної сітки розширеними. Нейроцити містили неправильної форми ядра з гомогенною осміофільною каріоплазмою.

Спостерігалося подальше наростання пригнічення скоротливої здатності тонкої кишки за рахунок зміни електрофізіологічних властивостей гладком'язових клітин та нервових волокон. У зв'язку з цим тривалість моторного циклу подовжувалася до (108,01±4,72) хв, частота потенціалів ПЕХ достовірно знижувалася до (12,38±0,85) циклів/хв, а амплітуда ПЕХ та амплітуда спайкового потенціалу становили відповідно (0,92±0,07) мВ (P<0,05) і (1,48±0,08) мВ (P<0,001) (рис. 4.33).

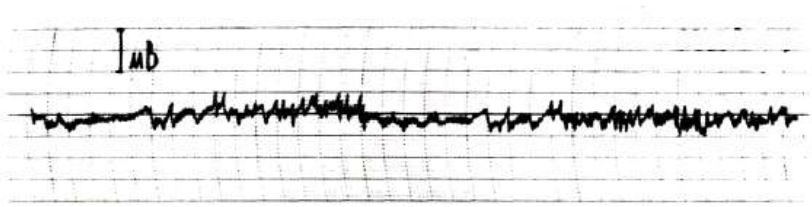

Рис. 4.33. Електроентерограма. Сповільнення частоти та низька амплітуда потенціалів повільної електричної хвилі тонкої кишки собаки на 30 добу механічної жовтяниці.

Ультраструктурним дослідженням поверхневого епітелію виявлено, що площа стовпчастих епітеліоцитів з облямівкою зменшилася в 1,56 рази (P<0,001), а площа їх мікроворсинок від (14,32±0,83) мкм^2 до (6,08±0,33) мкм^2. Причому мікроворсинки багатьох клітин фрагментувалися на окремі структури, які втрачали зв'язок з апікальною мембраною клітини (рис. 4.34). Цитоплазма стовпчастих епітеліоцитів приймала оксифільність. Питома вага в ній ендоцитозних міхурців зменшувалася у 2,4 рази. Слід зауважити, що останні

структури більше концентрувалися в апікальній поверхні клітини. Мітохондрії виглядали набряклими, містили зруйновані кристи, вакуолізований матрикс. В окремих місцях зовнішня мембрана часто відходила від внутрішньої. З'являлися мітохондрії з великими вакуолями. Канальці ендоплазматичної сітки розширені, фрагментовані і вакуолізовані. Відносний об'єм ендоплазматичної сітки становив (6,4±0,20) %, при контролі (4,03±0,17) %.

Дослідження слизової оболонки засвідчило аналогічні реактивно-деструктивні зміни і в келихоподібних клітинах. Зокрема у цих структурах спостерігалося пошкодження структури на всіх фазах секреторного циклу. У фазі синтезу та накопичення секрету канальні ендоплазматичної сітки значно розширювалися. Деякі з них виповнювалися осміофільним вмістом. Частина канальців вакуолізувалась і утворювала окремі фрагменти сітки. У просвіті більшості канальців виявляли шматочки мембран, залишки клітинних органел. У стадії накопичення і виділення секрету гранули, що виділялися з клітини, були більше осміофільні, ніж у контролі, що очевидно, можна розглядати, як вихід з клітини несформованого секрету.

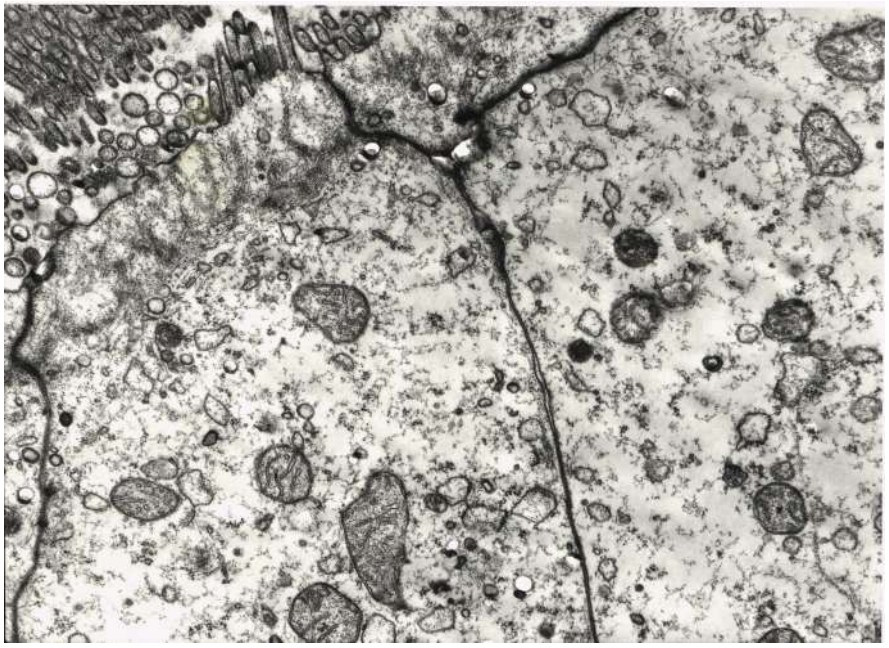

Рис. 4.34. Електронограма. Деструкція мікроворсинок стовпчастих епітеліоцитів з облямівкою у собак на 30 добу механічної жовтяниці. Х 12000

Окрім того встановлені зміни і в стовпчастих епітеліоцитах без облямівки та ендокринних клітинах. У стовпчастих епітеліоцитах без облямівки канальні гранулярної ендоплазматичної сітки були розширеними, місцями втрачали рибосоми, мітохондрії були дрібними, з нечіткими контурами та гомогенізованим матриксом. У ендокриноцитів також прослідковувалися зміни деструктивного характеру, але вони були менше вираженими.

Ультраструктурне дослідження судинних стінок виявляло дезорганізацію структур у клітинах всіх оболонок. Ендотеліальні клітини дистрофічно змінені (рис. 4.35), з розширеними канальцями ендоплазматичної сітки, просвітленим матриксом мітохондрій і зруйнованими кристами. Частина ендотеліальних клітин відрізнялася зменшенням кількості вільних рибосом. Ядра утворювали багато поверхневих і глибоких інвагінацій. Перинуклеарні простори були розширеними. Люмінальна поверхня ендотеліоцитів формувала різної товщини мікроворсинки з ознаками їх мікроклазматозу. Пластинчастий комплекс представлений цистернами із гладкоконтурних мембранних профілів. У складі його везикулярного компоненту зустрічалися міхурці дрібних розмірів. В окремих ендотеліоцитах виявлялися ліпосоми і первинні лізосоми. Базальна мембрана багатьох капілярів була розволокнена, перикапілярні простори виразно розширені із підвищеною кількістю колагенових волокон.

У гладеньком’язових клітинах середньої оболонки судин на цей термін поглиблювалися ознаки пошкодження мітохондрій у вигляді вогнищевої дискомплексації крист, іноді їх руйнуванням та утворенням на їхньому місці вакуолей. Міофіламенти в помірній кількості розташовувалися переважно в периферичних відділах клітини, місцями зустрічався їх лізис. Ядра міоцитів мали помірну електронну щільність, форма їх ставала еліпсовидно витягнутою. Міжклітинні проміжки м’язової оболонки артерій зазнавали розширення, часто з великими прошарками між ними колагенових волокон. В цей період спостерігалася активація фібробластів.

Таким чином, місячний термін від початку моделювання механічної жовтяниці сприяв розвитку склеротичних явищ у стінках кровоносних судин,

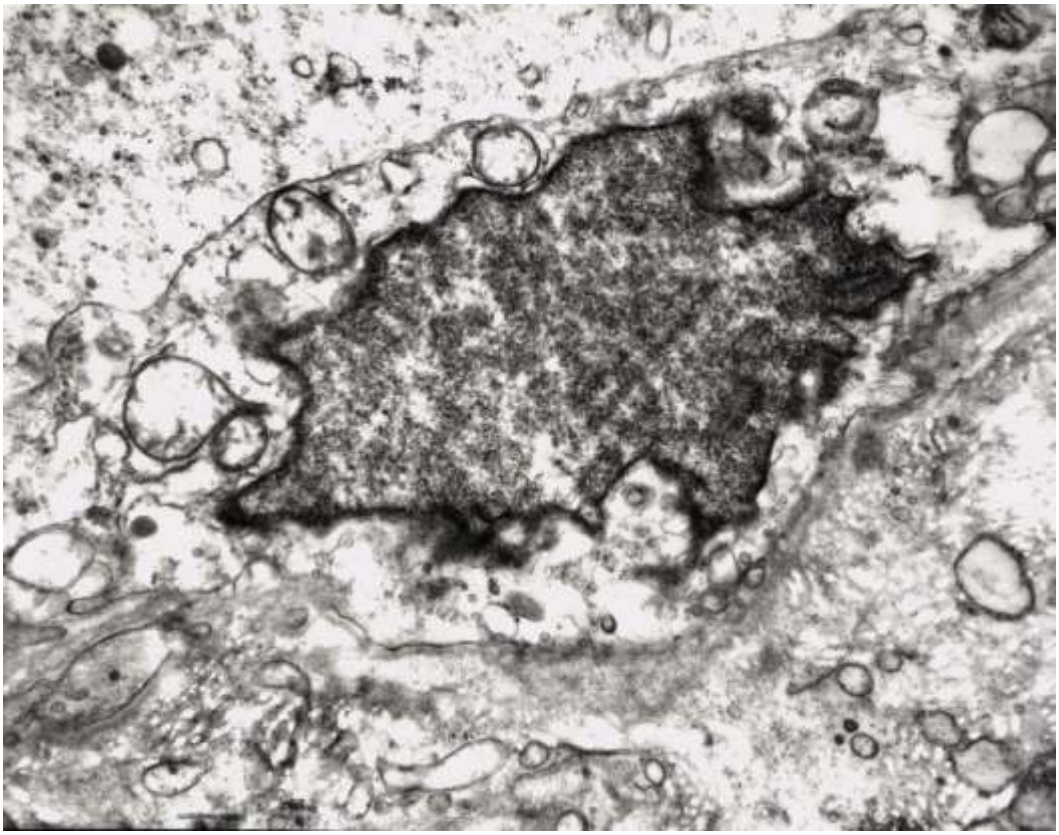

Рис. 4.35. Електронограма. Фрагмент гемокапіляра клубової кишки собаки на 30 добу механічної жовтяниці. Глибокі деструктивні зміни органел ендотеліоцита. Х 12000

які проявлялися колагенізацією середнього шару артерій і розростанням периваскулярної сполучної клітковини, підвищеною активністю фібробластів, міоеластозом стінок вен, редукцією капілярів і перикапілярним склерозом.

У стінці тонкої та товстої кишок проходили процеси, що відповідали стану хронічного ентериту та коліту. Їхнім віддзеркаленням були характерні атрофічно-склеротичні зміни у слизовій та інших оболонках. Ультраструктура поверхневого епітелію та морфометрія стовпчастих епітеліоцитів з облямівкою вказували на глибокі порушення їх морфофункціонального стану. Вищенаведені характеристики визначали морфологічну основу розладів пристінкового травлення та всмоктування яка разом із зниженим органним кровобігом, високим рівнем ендогенної інтоксикації, стійкими порушеннями

моторно-евакуаторної діяльності та дисбактеріозом кишки визначали ступінь функціональної недостатності тонкої і товстої кишок.

Висновки:

1. При механічній жовтяниці наступають розлади гемодинаміки у портальній системі, які супроводжуються підвищенням венозного тиску, зниженням магістрального кровобігу у ворітній вені та верхній брижовій артерії, зниженням об'ємної швидкості органного кровобігу у всіх відділах тонкої і товстої кишок.

2. Характер розвитку адаптаційно-компенсаторних процесів у оболонках тонкої і товстої кишок залежить від тривалості механічної жовтяниці і визначається змінами на рівні артерій, мікроциркуляторного русла і вен.

3. Розвиток портальної гіпертензії при обтураційному холестазі супроводжується структурно-просторовою перебудовою артерій і вен внутрішньоорганної і брижової частини кровоносного русла.

4. Адаптаційні зміни у артеріальних трійниках тонкої і товстої кишок спрямовані на збільшення судинного опору і проявляються зменшенням ємності, зростанням асиметрії та збільшенням відносної довжини та кутів галуження артерій.

5. Реакція венозного русла на підвищення тиску в системі ворітної вени проявлялася дилятаційним розширенням просвіту, зростанням симетрії та кутів формування венозних трійників, зменшенням відносної довжини і коефіцієнта галуження, які динамічно змінювалися разом із зміною тиску.

6. Морфофункціональні зміни у стінках кровоносних судин в динаміці розвитку механічної жовтяниці проявляються у ранні терміни (до 7 діб) деструктивними та набряково-інфільтративними процесами, що доповнюються гіперпластично-гіпертрофічними змінами гладеньком'язових клітин (від 7 до 14 діб тривалості механічної жовтяниці) до яких, при тривалій обструкції жовчних шляхів, приєднуються явища склерозування.

7. Порушення гемомікроциркуляції у кишковій стінці проявляються зменшенням просвіту артеріол, розширенням капілярів і венул, зменшенням щільності капілярів у оболонках кишки.

8. У стінці кишки при механічній жовтяниці проходить набряк та клітинна інфільтрація оболонок, які в динаміці наростання механічної жовтяниці призводять до розвитку дистрофічних та некробіотичних процесів, наслідком яких є розвиток склеротично-атрофічних явищ у оболонках як тонкої, так і товстої кишок.

9. Морфометрично у тонкій кишці виявлено зменшення висоти ворсинок, поверхневого епітелію, збільшення ширини ворсинок, поглиблення крипт, зміна товщини колового і поздовжнього шарів м’язової оболонки. У слизовій оболонці товстої кишки при тривалій біліарній гіпертензії наступають атрофічні зміни слизової оболонки, проявом яких є зменшення її товщини, глибини крипт та сплющення поверхневого епітелію.

10. Виявлені зміни в судинному руслі та оболонках тонкої і товстої кишок складають морфологічний субстрат їх функціональної діяльності.

11. При обтураційному холестазі виникають дистрофічні зміни нервово-м’язових комплексів кишкової стінки, які призводять до пригнічення збудливості та гіпотонічних розладів моторики кишки.

12. Морфофункціональний стан стовчастих епітеліоцитів з облямівкою визначає характер пристінкового травлення та всмоктування в тонкій кишці і в комплексі з рівнем ендогенної інтоксикації, ступенем дисбактеріозу та порушенням моторно-евакеуаторної діяльності дає комплексне уявлення про патогенез ентеральної недостатності при механічній жовтяниці.

Основні положення даного розділу висвітлені в наступних друкованих працях:

[17]. Архітектоніка судинного русла печінки та екстраорганних шляхів колатерального венозного кровообігу в умовах експериментальної

портальної гіпертензії / І.Є. Герасимюк, Р.Й. Вайда, О.Б. Слабий, А.Г. Шульгай //Український медичний альманах. – 1998. -№ 2 – С. 32-33.

[84]. Деклараційний патент на винахід 45049 А Україна, МКИ G09B23/28 Спосіб моделювання функціональної недостатності кишки /А.Г. Шульгай, Р.Й. Вайда.- № 2001042462; Заявл. 12.04.2001; Опубл. 15.03.2002; Бюл. № 3.

[177]. Морфометрична оцінка структурно-просторової організації судин органів панкреатодуоденальної зони в умовах механічної жовтяниці / О.Г. Грабчак, Р.Й. Вайда, М.С. Гнатюк, А.Г. Шульгай, А.Р. Вайда // Науковий вісник Ужгородського університету. Серія „Медицина”. – 2000. - № 11. – С. 31-33.

[196]. Особливості структурної організації судинного русла органів черевної порожнини в умовах холестазу та його корекції ентеросорбентом СКНП-2 і карсилом / А.Г. Шульгай, О.Б. Слабий, А.Р. Вайда, І.Є. Герасим’юк //Збірник наукових праць конференції „Антиоксиданти і сорбенти в медицині”. – Тернопіль. – 1992. – С. 128-129.

[250]. Структурно-просторова організація органів панкреато-дуоденальної зони в умовах механічної жовтяниці /О.Г. Грабчак, Р.Й. Вайда, А.Г. Шульгай, А.Р. Вайда, О.Б. Слабий // Вісник морфології. – 1999. - № 2. – С. 170-172.

[294]. Шульгай А.Г. Закономірності морфофункціональних змін судинного русла тонкої і товстої кишки при механічній жовтяниці та різних способах її корекції // Шпитальна хірургія. – 2006. - № 1. – С. 66-72.

[296]. Шульгай А.Г. Порівняльна характеристика змін кровобігу тонкої і товстої кишки при механічній жовтяниці // Здобутки клінічної та експериментальної медицини. – 2003. – № 1. - С. 92-93.

[297]. Шульгай А.Г. Структурно-просторова перебудова венозного русла тонкої і товстої кишки при експериментальній механічній жовтяниці // Науковий вісник Ужгородського університету. Серія „Медицина”. – 2003. – Вип. 21. – С. 54-58.

[298]. Шульгай А.Г. Архітектоніка артеріального русла тонкої і товстої кишки в нормі та при механічній жовтяниці // Вісник проблем біології і медицини. – 2003. - № 4. – С. 96-99.

[299]. Шульгай А.Г. Динаміка змін структурно-просторової організації судинного русла тонкої кишки при експериментальній механічній жовтяниці // Вісник морфології. – 2002. – № 2. – С. 293-296.

[302]. Шульгай А.Г. Мікробіологічні аспекти ентеральної недостатності при механічній жовтяниці та при різних способах її корекції // Інфекційні хвороби. – 2006. - № 1. – С. 47-52.

[303]. Шульгай А.Г. Морфологічна характеристика змін тонкої і товстої кишки при експериментальній механічній жовтяниці // Вісник наукових досліджень. – 2004. – № 1. – С. 89-91.

[304]. Шульгай А.Г. Морфометрична характеристика судинного русла тонкої і товстої кишок при механічній жовтяниці // Збірник наук. праць XLV підсумкової конференції „Здобутки клінічної та експериментальної медицини”. – Тернопіль: „Укрмедкнига”, 2002. – С. 147.

[305]. Шульгай А.Г. Морфометричні паралелі структурних змін судинного русла тонкої кишки при механічній жовтяниці // Наукові праці III Національного Конгресу АГЕТ України „Актуальні питання морфології”. - Тернопіль: „Укрмедкнига”, 2002. – С. 359-360.

[309]. Шульгай А.Г. Особливості моторно-евакуаторної функції кишки при механічній жовтяниці та після декомпресії жовчних шляхів // Шпитальна хірургія. – 2005. - № 1. – С. 11-115.

[310]. Шульгай А.Г. Стан внутрішньокишкового судинного русла і нервового апарату при механічній жовтяниці та після її корекції // Вісник наукових досліджень. – 2005. - № 1. – 151-154.

[311]. Шульгай А.Г. Стан гемомікроциркуляторного русла тонкої кишки при механічній жовтяниці // Галицький лікарський вісник. – 2003. - № 2. – С. 200-203.

[314]. Шульгай А.Г. Ультраструктурні зміни судин мікроциркуляторного русла та епітеліоцитів кишки при обтураційному холестазі // Вісник морфології. – 2004. - № 1. – С. 148-152.

[315]. Шульгай А.Г., Вайда Р.Й., Слабий О.Б. Мікрофлора Органів холедоходуоденопанкреатичної системи в умовах холестазу та його корекції //Збірник наукових праць міжобласної конференції лікарів анестезіологів-реаніматологів „Інтенсивна терапія і аферентні методи детоксикації при гнійно-септичних захворюваннях”. – Тернопіль. – 1993. – С. 61-62.

РОЗДІЛ 5
МОРФОФУНКЦІОНАЛЬНА ХАРАКТЕРИСТИКА СУДИННОГО РУСЛА І ОБОЛОНОК ТОНКОЇ І ТОВСТОЇ КИШОК ПІСЛЯ ВІДНОВЛЕННЯ ПРОХІДНОСТІ ЖОВЧНИХ ШЛЯХІВ

Формування біліодигестивного анастомозу є єдиним методом корекції, який сприяє розвантаженню жовчного русла і відтоку жовчі у дигестивну систему. При цьому знімається біліарна гіпертензія та проходять позитивні реорганізаційні зміни, викликані механічною жовтяницею, зі сторони ворітно-брижового кровообігу, судинного русла, оболонок тонкої і товстої кишок. Разом з тим встановлено, що ефект відновних процесів у стінках кровоносних судин брижової та внутрішньоорганних частин кишки і оболонок має прямий кореляційний зв'язок з тривалістю механічної жовтяниці.

Нами проведено дослідження стану судинного русла та стінки тонкої і товстої кишок при декомпресії крайніх ранніх та пізніх термінів механічної жовтяниці. У ході експерименту встановлено, що через тиждень після декомпресії 14-добового обтураційного холестазу, створенням анастомозу між загальною жовчною протокою і дванадцятипалою кишкою тиск у загальній жовчній протоці вертався до контрольних величин і рівнявся (138,56±2,75) мм вод.ст. (таблиця 5.1.). При цьому тиск крові у ворітній вені мав тенденцію до зниження, проте на цей час він був вищим вихідних показників і складав (148,10±3,09) мм вод.ст. Об'ємна швидкість органного кровобігу в стінці кишки в ділянці дванадцятипало-тонкокишкового переходу в цих умовах експерименту становила (37,28±2,03) мл/(хв. х 100гр.), стінки порожньої кишки (42,01±2,59) мл/(хв. х 100гр.), клубової кишки - (39,83±1,70) мл/(хв. х 100гр.), термінального відділу клубової кишки – (31,42±1,07) мл/(хв. х 100гр.), висхідного відділу товстої кишки (29,08±1,25) мл/(хв. х 100гр.), поперечному (26,12±2,44) мл/(хв. х 100гр.), низхідному (26,73±1,70) мл/(хв. х 100гр.).

Значно знижувалася кількість мікроорганізмів у просвіті порожньої кишки. Відтік жовчі у дигестивну систему сприяв зменшенню стафілококів,

Таблиця 5.1

Основні показники брижово-ворітного кровобігу після декомпресії двотижневого обтураційного холестазу (M±m) n=18

Досліджуваний параметр		Контрольна величина	Тривалість періоду після декомпресії		
			7 діб	30 діб	180 діб
Тиск у загальній жовчній протоці, мм вод. ст.		132,08±2,41	138,56±2,75	128,55±2,62	127,12±2,98
Магістральний кровобіг у верхній брижовій артерії, мл/хв		61,70±1,92	58,45±2,72	60,03±2,37	60,82±2,46
Магістральний кровобіг у ворітній вені, мл/хв		92,53±2,20	83,40±2,43*	89,37±2,15	91,64±2,33
Тиск у ворітній вені, мм вод. ст.		116,21±2,06	148,10±3,09**	129,25±3,45*	121,31±3,78
Об’ємна швидкість органного кровобігу, мл/(хв.·100 гр.): - дванадцятипало-тонкокишковий згин		41,50±1,07	37,28±2,03	39,01±2,38	40,22±1,72
- порожня кишка		47,19±2,25	42,01±2,59	45,34±2,05	46,80±2,39
- клубова кишка		45,42±2,34	39,83±1,70*	44,12±2,46	45,39±2,14
- термінальний відділ клубової кишки		39,75±1,28	31,42±1,07*	36,21±1,49	38,08±1,85
Товста кишка	висхідна	36,24±1,79	29,08±1,25*	31,15±1,74	34,80±1,52
	поперечна	32,56±2,04	26,12±2,44	29,43±2,23	31,07±1,97
	низхідна	33,82±1,93	26,73±1,70*	28,12±1,38	30,51±1,52

Примітка. **P<0,01; *P<0,05. У решти випадків P>0,05.

стрептококів та ешеріхій (таблиця 5.2.). При цьому кількість анаеробної мікрофлори не змінювалася і була більшою порівняно з тваринами з двотижневим холестазом та в 4,18 рази переважала аналогічні показники інтактних тварин. Кількість біфідобактерій та лактобацил відповідала даним двотижневої жовтяниці. Загальне число мікроорганізмів перевищувало контрольні показники мікрофлори в 1,74 рази, підтримуючи додаткове джерело ендогенної інтоксикації.

Рівень середньомолекулярних пептидів у плазмі крові в даних умовах експерименту знижувався до (0,296±0,017) УО.

Стан структурно-просторової організації судинного русла кишки зазнавав помітних реорганізаційних змін в сторону встановлення ангіоархітектури, яка визначеною була у інтактних тварин. У зв'язку з покращенням проходження пропульсивної хвилі в сторону еферентних відділів судин, у всіх артеріальних порядках спостерігалося динамічне наростання просвітів основних і дочірних гілок (рис. 5.1). Морфометричні величини останніх статистично достовірно не відрізнялися від контрольних величин. На всіх рівнях галуження артеріального русла досліджувані морфометричні параметри були нижчими останніх. Описані явища характерні для всіх відділів кишки (таблиця 5.3, 5.4). При зниженні гідродинамічного опору зменшувалася і відносна довжина артеріальних трійників та діаметральна і кутова асиметрія галужень. Незначні збільшення загальних кутів галуження артеріального русла призводили до зростання показника асиметрії зростав як у брижовій так і внутрішньоорганній частинах. Він становив у судинах VI порядку тонкої кишки 0,382±0,023 при контролі 0,400±0,021 та 0,380±0,016 у артеріях VI порядку товстої кишки (контроль 0,430±0,020). Останнє засвідчувало більш швидші явища зворотнього розвитку адаптаційних процесів тонкокишкових відділів порівняно з товстокишковими. Аналогічну динаміку підтверджували і цифрові величини коефіцієнта галуження К, які вказували на ширше галуження артерій тонкої кишки. Венозний відділ тонкої і товстої кишок залишався розширеним (таблиця 5.5, 5.6). Цифрові величини просвітів основних венозних

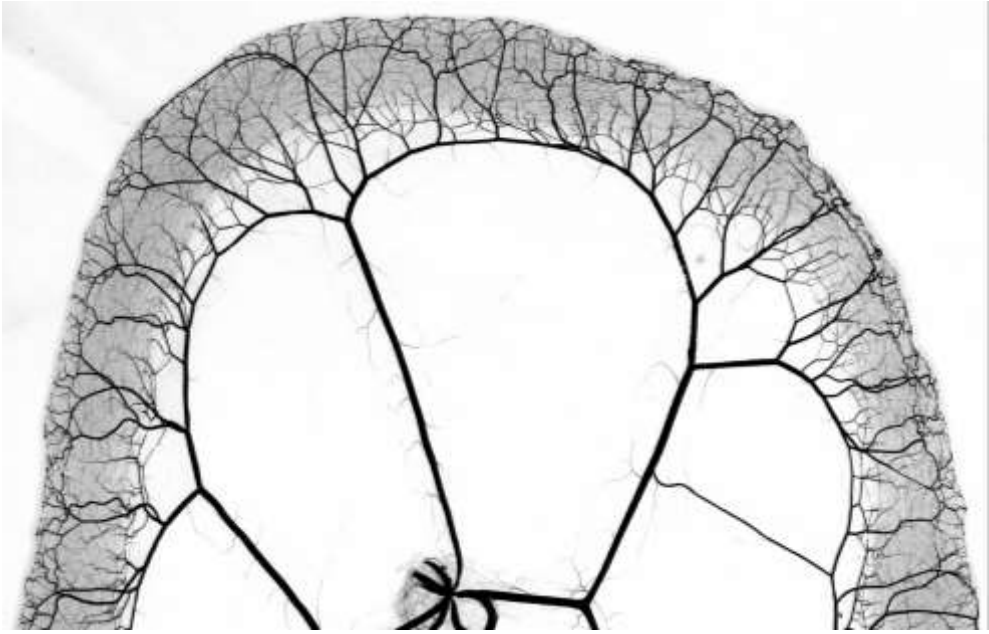

Рис. 5.1. Збільшення ємності артерій II-IV порядків, зростання кутів галуження та помірна звивистість внутрішньоорганних артерій тонкої кишки собаки на 7 добу після декомпресії двотижневого обтураційного холестазу. Фото з рентгенангіограми. Собака № 26.

стовбурів III, IV, VI порядку тонкої кишки та VI порядку товстої кишки достовірно переважали контрольні величини, підтверджуючи наявні явища портальної гіпертензії. У зв'язку з існуючими гідродинамічними ефектами та ектазією венозних відділів залишалися низькими і величини довжинно-діаметральних відношень у венозній ланці тонкої і товстої кишок. У всіх досліджуваних порядках кути формування венозних трійників товстої кишки та III-VI порядку тонкої кишки достовірно збільшені. Високою зберігалася і симетрія венозних порядків. Особливо це проявлялося у внутрішньоорганному відділі судинного русла, де більшість галужень залишалися наближеними до симетричних.

При гістологічному дослідженні препаратів тонкої та товстої кишок на світлооптичному рівні виявлялося збереження артеріального та венозного повнокрів'я (рис. 5.2). У деяких венозних судинах спостерігалися пристінково розташовані тромби. Стінки внутрішньоорганних артерій набряклі, паравазальні простори розширені.

Таблиця 5.2

Співвідношення мікрофлори порожньої кишки (M±m, lg) собак після декомпресії двотижневого обтураційного холестазу (P в порівнянні з величинами інтактних собак) n=18

Мікроорганізми		Термін спостереження			
		Контроль	7 діб	30 діб	180 діб
E. coli	нормальної фермен-тативної активності	3,40±0,23	6,80±0,52**	4,57±0,29*	4,20±0,35
	лактозонегативні	2,60±0,18	3,72±0,41	2,64±0,18	2,30±0,20
	гемолізуючі	–	–	–	-
Стафілококи		1,00±0,08	6,20±0,47***	3,48±0,40**	2,31±0,15**
Стрептококи		2,30±0,14	5,84±0,48**	4,45±0,43**	2,62±0,22
Ентерококи		2,64±0,09	6,57±0,53**	5,00±0,35**	3,72±0,29*
Бактероїди		3,05±0,17	8,35±0,45***	6,78±0,52**	4,90±0,31**
Лактобактерії		4,57±0,31	2,70±0,19**	3,35±0,17*	3,81±0,34
Біфідобактерії		6,80±0,38	3,65±0,25**	4,18±0,34**	4,29±0,40*
Гриби Кандида		2,60±0,10	4,15±0,34*	3,86±0,31*	3,30±0,25
B. mesentherica		–	4,40±0,40***	-	-

Примітка. * - P < 0,05; ** - P < 0,01; *** - P < 0,001.
У решти випадках P > 0,05.

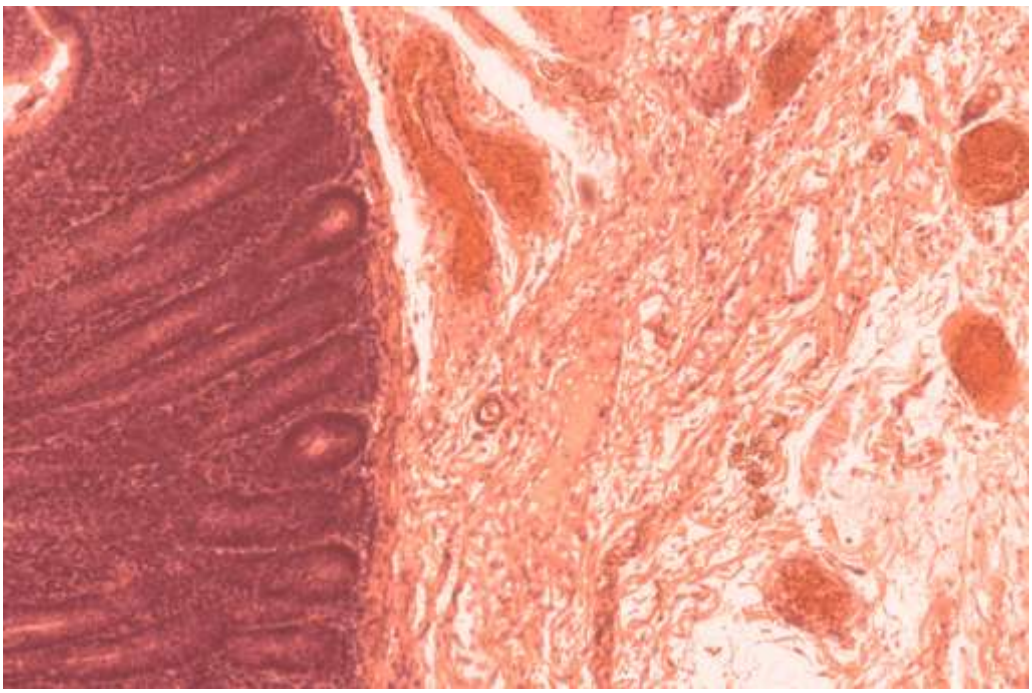

Рис. 5.2. Повнокрів'я судин підслизової основи, виражена лімфо-плазмоцитпрна інфільтрація слизової оболонки та підслизової основи товстої кишки на 7 добу після декомпресії двотижневого обтураційного холестазу . Забарвлення гематоксиліном і еозином. Ок.7, об.10.

Одночасно зустрічалися судини з вираженою складчатістю внутрішньої еластичної мембрани, що свідчило про збереження підсиленого тонусу їх м'язового шару. Морфометрично встановлено деяке зниження товщини середньої оболонки внутрішньоорганних артерій, проте величини ІК залишалися високими (таблиця 5.7). Такі явища підтверджували напруження функціонального стану артеріальної системи на даний термін спостереження і вказували на існуючі гемодинамічні зрушення. Реадаптаційні процеси судинного русла найбільше були виражені в порожній і клубовій кишках, де у судинних стінках та паравазальних просторах зберігалися набрякові та інфільтративні процеси.

Динаміка змін у гемомікроциркуляторному руслі проявлялася тенденцією до нормалізації просвіту елементів мікросудин (рис. 5.3). Проте діаметри капілярів підслизової основи та м'язової оболонки ще були достатньо розширеними і достовірно відрізнялися від контрольних величин (таблиця 5.8). Венулярна частина гемомікроциркуляторного русла залишалася також

Таблиця 5.3

Динаміка зміни показників структурно-просторової організації артеріального русла тонкої кишки після декомпресії різних термінів обтураційного холестазу (M±m) n=18

Дослід-жуваний параметр	Порядок судин	Контроль	Тривалість періоду після декомпресії		
			7 діб	30 діб	180 діб
D_0, мм	II	1,201±0,067	1,160±0,072	1,176±0,064	1,192±0,058
	III	0,834± 0,044	0,789±0,035	0,807±0,042	0,828±0,036
	IV	0,451±0,032	0,415±0,019	0,442±0,027	0,448±0,034
	V	0,292±0,018	0,284±0,016	0,290±0,014	0,291±0,017
	VI	0,204±0,012	0,192±0,010	0,201±0,011	0,202±0,018
L/D_0	II	38,301±2,407	39,357±2,174	38,704±2,572	38,409±2,135
	III	32,374±2,010	36,214±1,870	34,248±2,335	32,836±2,401
	IV	36,185±2,319	39,651±1,084	38,293±2,421	37,247±2,095
	V	25,832±1,431	27,084±1,210	26,175±2,003	25,940±1,935
	VI	15,780±1,007	16,614±1,356	16,032±1,193	15,945±1,049
φ_0, град.	II	103,782±5,922	106,517±4,622	105,212±5,319	104,322±4,630
	III	97,034±4,105	102,653±4,587	100,425±4,089	98,353±5,249
	IV	69,257±3,216	74,077±2,503	71,146±2,039	67,804±4,228
	V	75,014±2,801	80,312±2,610	75,251±3,215	72,908±3,621
	VI	88,613±3,129	89,016±4,513	87,002±4,514	87,036±4,388
H_2	II	0,362±0,010	0,340±0,022	0,342±0,019	0,358±0,021
	III	0,294±0,013	0,255±0,012	0,275±0,017	0,283±0,015
	IV	0,350±0,020	0,332±0,013	0,346±0,024	0,354±0,016
	V	0,373±0,021	0,350±0,016	0,351±0,013	0,371±0,023
	VI	0,400±0,021	0,382±0,023	0,381±0,023	0,390±0,019
K	II	1,190±0,028	1,145±0,031	1,164±0,029	1,183±0,037
	III	1,129±0,043	1,102±0,034	1,114±0,027	1,124±0,030
	IV	1,110±0,034	1,091±0,042	1,101±0,035	1,109±0,028
	V	1,172±0,027	1,135±0,034	1,143±0,032	1,165±0,049
	VI	1,213±0,019	1,173±0,027	1,191±0,021	1,203±0,018

Таблиця 5.4

Динаміка зміни показників структурно-просторової організації артеріального русла товстої кишки після декомпресії різних термінів обтураційного холестазу (M±m) n=18

Досліджувані й параметр	Порядок судин	Контроль	Тривалість періоду після декомпресії		
			7 діб	30 діб	180 діб
D_0, мм	II	1,121±0,068	1,104±0,069	1,115±0,074	1,118±0,068
	III	0,748±0,023	0,692±0,046	0,709±0,037	0,725±0,052
	IV	0,400±0,023	0,351±0,022	0,375±0,031	0,382±0,026
	V	0,264±0,018	0,226±0,016	0,241±0,013	0,252±0,021
	VI	0,191±0,011	0,171±0,011	0,180±0,010	0,183±0,015
L/D_0	II	30,412±1,417	31,212±1,567	30,834±2,137	30,720±2,080
	III	34,033±1,283	36,810±3,010	35,218±2,475	34,601±3,081
	IV	37,630±2,710	38,250±2,301	38,007±2,522	37,834±2,047
	V	32,170±2,033	34,057±2,154	33,620±2,810	32,649±2,104
	VI	19,973±1,058	22,069±1,310	21,220±1,455	20,352±1,377
φ_0, град.	II	64,817±3,149	71,433±3,836	67,425±3,041	66,142±2,236
	III	77,012±2,615	80,489±3,490	81,237±2,194	79,638±3,105
	IV	65,918±3,091	70,521±3,168	68,294±2,677	66,421±3,050
	V	72,453±2,118	75,710±3,656	73,894±3,034	73,001±2,216
	VI	75,210±3,013	80,012±4,328	78,155±2,657	76,558±3,295
H_2	II	0,374±0,022	0,340±0,019	0,361±0,030	0,367±0,022
	III	0,331±0,016	0,310±0,025	0,321±0,026	0,325±0,016
	IV	0,387±0,021	0,354±0,031	0,370±0,018	0,375±0,024
	V	0,402±0,017	0,368±0,023	0,384±0,033	0,391±0,021
	VI	0,430±0,020	0,380±0,016	0,407±0,024	0,422±0,030
K	II	1,210±0,042	1,161±0,040	1,187±0,027	1,198±0,037
	III	1,201±0,038	1,140±0,067	1,178±0,049	1,185±0,050
	IV	1,241±0,035	1,152±0,054	1,201±0,036	1,235±0,084
	V	1,252±0,029	1,170±0,039	1,221±0,087	1,237±0,063
	VI	1,291±0,031	1,196±0,073	1,253±0,069	1,274±0,067

Таблиця 5.5

Динаміка зміни показників структурно-просторової організації венозного русла тонкої кишки після декомпресії різних термінів обтураційного холестазу (M±m) n=18

Досліджуваний параметр	Порядок судин	Контроль	Тривалість періоду після декомпресії		
			7 діб	30 діб	180 діб
D_0, мм	II	3,921±0,113	4,080±0,116	4,037±0,110	3,984±0,145
	III	2,290±0,079	2,375±0,093	2,312±0,080	2,304±0,096
	IV	0,979±0,047	1,068±0,035	0,993±0,046	0,990±0,053
	V	0,680±0,021	0,741±0,038	0,694±0,030	0,685±0,049
	VI	0,387±0,024	0,492±0,024*	0,408±0,026	0,391±0,023
L/D_0	II	12,411±1,038	11,830±0,904	12,008±1,093	12,217±1,104
	III	13,655±1,104	13,182±0,691	13,225±0,739	13,481±0,917
	IV	17,512±1,315	18,961±1,308	19,327±1,023	19,465±1,110
	V	13,209±1,106	11,410±1,032	12,246±0,940	13,181±0,837
	VI	16,462±1,083	13,398±0,519	14,647±0,650	15,930±0,420
φ_0, град.	II	62,496±2,410	68,264±2,315	66,383±2,095	64,163±2,160
	III	64,092±1,859	68,327±2,117	65,845±3,102	65,427±2,310
	IV	59,750±1,908	68,543±2,090*	63,201±2,340	61,320±2,686
	V	65,104±1,681	73,050±2,540*	69,233±2,208	65,437±2,724
	VI	69,038±1,739	77,190±2,143*	69,505±2,394	67,052±1,989
H_2	II	0,341±0,023	0,358±0,019	0,352±0,020	0,348±0,023
	III	0,365±0,040	0,375±0,021	0,372±0,025	0,369±0,017
	IV	0,376±0,031	0,382±0,028	0,374±0,024	0,372±0,019
	V	0,394±0,028	0,410±0,026	0,410±0,035	0,396±0,021
	VI	0,408±0,031	0,445±0,030	0,431±0,031	0,413±0,018
K		1,087±0,081	1,064±0,063	1,078±0,085	1,093±0,057
		1,179±0,073	1,137±0,102	1,154±0,089	1,185±0,072
	IV	1,243±0,062	1,223±0,083	1,234±0,095	1,240±0,069
	V	1,276±0,085	1,242±0,078	1,250±0,103	1,271±0,087
	VI	1,351±0,020	1,274±0,042	1,312±0,091	1,349±0,076

Примітка. *P<0,05. В решти випадків P>0,05.

Таблиця 5.6

Динаміка зміни показників структурно-просторової організації венозного русла товстої кишки після декомпресії різних термінів обтураційного холестазу (M±m) n=18

Досліджуваний параметр	Порядок судин	Контроль	Тривалість періоду після декомпресії		
			7 діб	30 діб	180 діб
D_0, мм	II	3,461±0,134	3,947±0,138	3,658±0,151	3,530±0,127
	III	2,072±0,095	2,604±0,109*	2,235±0,088	2,125±0,080
	IV	0,931±0,057	1,185±0,075*	1,124±0,063	1,049±0,074
	V	0,620±0,041	0,763±0,044	0,689±0,035	0,633±0,045
	VI	0,342±0,021	0,502±0,027*	0,414±0,025	0,368±0,019
L/D_0	II	17,224±1,098	16,745±1,713	17,004±1,510	16,212±1,317
	III	16,331±1,320	15,379±1,010	15,635±1,119	16,108±1,105
	IV	15,502±1,027	14,156±0,835	14,487±1,303	14,916±1,127
	V	13,441±1,108	11,835±0,682	12,059±0,870	12,545±0,760
	VI	11,370±0,832	9,389±0,458	10,639±0,520	10,876±0,439
φ_0, град.	II	52,411±1,765	64,583±3,601*	57,722±2,402	56,244±2,510
	III	58,376±2,043	67,621±2,538*	62,027±2,673	61,965±2,183
	IV	50,292±1,657	68,390±3,018**	61,828±2,127*	60,277±3,836
	V	61,074±2,311	75,381±3,004*	69,733±3,115	65,305±2,511
	VI	63,226±2,098	79,489±3,221*	70,863±3,401	69,321±2,005
H_2	II	0,292±0,021	0,321±0,019	0,302±0,025	0,300±0,018
	III	0,316±0,018	0,353±0,021	0,330±0,017	0,321±0,026
	IV	0,350±0,023	0,380±0,026	0,362±0,020	0,358±0,019
	V	0,376±0,028	0,392±0,031	0,380±0,029	0,378±0,033
	VI	0,398±0,012	0,426±0,025	0,411±0,018	0,403±0,021
K	II	1,093±0,031	1,078±0,046	1,102±0,027	1,116±0,045
	III	1,178±0,054	1,650±0,040	1,176±0,031	1,180±0,030
	IV	1,246±0,061	1,243±0,029	1,248±0,035	1,250±0,022
	V	1,265±0,043	1,242±0,028	1,253±0,042	1,273±0,034
	VI	1,312±0,041	1,318±0,032	1,320±0,024	1,323±0,029

Примітка. *P<0,05; **P<0,01. В решти випадків P>0,05.

розширеною. Ємність її складових засвідчувала існуючі явища підвищеного венозного тиску. Необхідно зазаначити, що у деяких випадках зустрічалися безсудинні поля, загалом щільність капілярного русла визначалася сталою в одиниці площі поперечного перерізу оболонок стінки кишки (таблиця 5.9). Динаміка зростання вищевказаного показника була рівномірно позитивною у всіх оболонках та відділах кишки (рис. 5.4).

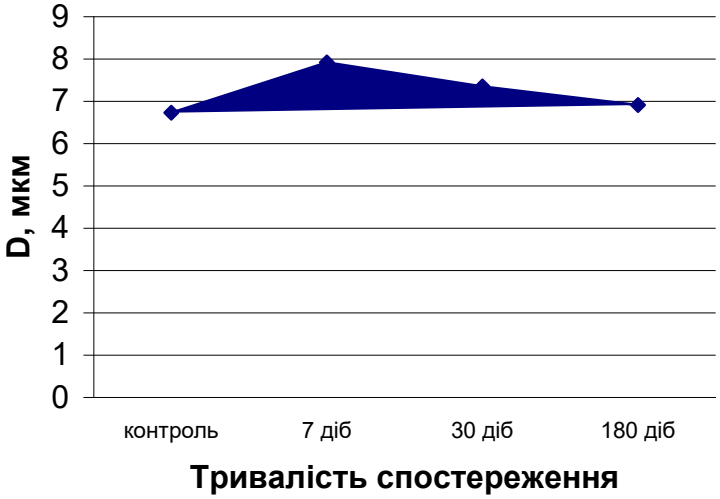

Рис. 5.3. Динаміка ширини просвіту капілярів слизової оболонки товстої кишки при декомпресії двотижневого обтураційного холестазу у собак.

Оболонки стінки кишки у світловому мікроскопі виглядали помірно набряклими. Залишалася лімфогістіоцитарна інфільтрація слизової оболонки, її власної пластинки та підслизової основи. Не дивлячись на тижневий термін після відновлення поступлення жовчі у дигестивну систему, ворсинки залишалися широкими, а їх висота достовірно низькою ($P<0,05$). Крипти поглиблені з високою мітотичною активністю епітелію. Поверхневий епітелій рівномірно вкривав слизову оболонку і лише в поодиноких випадках прослідковувалися ознаки його десквамуючого вип’ячування, зменшеною

Рис. 5.4. Динаміка зміни щільності капілярів (на 1 мм^2) слизової оболонки товстої кишки при при декомпресії двотижневого обтураційного холестазу у собак.

залишалася кількість келихоподібних клітин (рис. 5.5). У товстій кишці зберігалися явища набряку підслизової основи та м'язової оболонки за рахунок чого і товщина останніх достовірно перевищувала контрольні величини. Встановлювався зворотнього напряму, середньої сили кореляційний зв'язок між підслизово-слизовими та слизово-м'язовими співвідношеннями.

На препаратах, імпрегнованих азотно-кислим сріблом, спостерігалося відновлення структурного стану інтрамуральних нервових сплетень. При цьому лише в поодиноких випадках виявлялися явища фрагментації нервових волокон, як в інтрагангліонарних, так і в міжгангліонарних ділянках. Дещо менше вираженою була гіперімпрегнація клітин і їх відростків. Нейроцити зберігали свою ультраструктуру. У цитоплазмі їх знаходили розширені канальні ендоплазматичної сітки і комплексу Гольджі, більшість мітохондрій мали локально просвітлений матрикс і частково редуковані кристи.

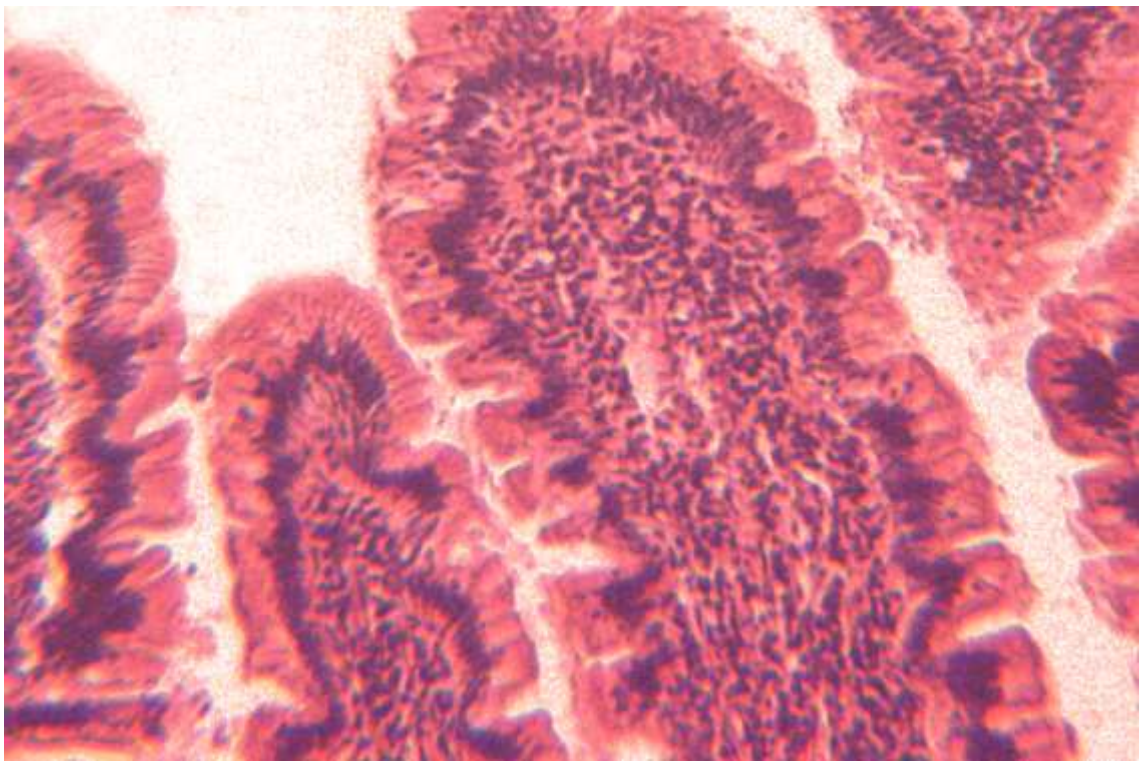

Рис. 5.5. Інфільтрація строми ворсинки порожньої кишки, зменшення кількості келихоподібних клітин на 7 добу після декомпресії двотижневого обтураційного холестазу. Забарвлення гематоксиліном і еозином. Ок.7, об.20.

Балонотензіографічним та електроентерографічним методом досліджень визначено, що в ранні терміни після декомпресії жовчних шляхів при двотижневій механічній жовтяниці спостерігалося вкорочення тривалості моторного циклу тонкої кишки, який рівнявся (79,83±4,79) хв. при тривалості у інтактних тварин (86,40±3,23) хв. Така особливість, очевидно, мала тісний зв'язок з подразнюючою дією жовчі на інтрамуральний нервовий комплекс кишкової стінки та посилення пейсмекерної активності дванадцятипалої кишки. При цьому зростала частота генерації потенціалів ПЕХ, хоча амплітуда спайкового потенціалу залишалася низькою і достовірно відрізнялася від контрольних величин (рис. 5.6).

У слизовій оболонці кишки, на субклітинному рівні часто виявлялися еозинофіли та лімфоцити з деструктивно зміненими органелами. У стовпчастих епітеліоцитах з облямівкою встановлено позитивну динаміку

Таблиця 5.7

Результати морфометричного аналізу внутрішньоорганних артерій тонкої кишки після декомпресії двотижневого обтураційного холестазу (M±m) n=18

Термін спостереження		Досліджуваний параметр	Порядок артерій		
			IV	V	VI
Контроль		ІК	0,102±0,009	0,144±0,010	0,167±0,011
		ТМ	38,251±2,343	28,934±1,729	18,372±1,087
Термін після декомпресії двохтижневого холестазу	7	ІК	0,110±0,008	0,157±0,012	0,182±0,014
		ТМ	42,231±3,044	32,081±2,210	21,073±2,098
	30	ІК	0,104±0,009	0,149±0,012	0,176±0,012
		ТМ	39,371±2,074	29,843±2,006	19,36±1,252
	180	ІК	0,105±0,010	0,148±0,011	0,174±0,012
		ТМ	39,948±2,293	29,586±1,946	19,14±1,316

адаптаційних процесів складових клітини. Морфометрично визначено збільшення площі стовчастих епітеліоцитів у порівнянні зі станом на 14 добу обтураційного холестазу. Остання зростала від (172,09±5,78) до (194,53±7,12) мкм^2. Мікроворсинки у стовпчастих епітеліоцитах в основному формували суцільну облямівку, але їхня площа була достовірно нищою порівняно з контрольними величинами. Зустрічалися клітини з оголеною апікальною поверхнею, що підтверджувало існуючі морфологічні основи порушення пристінкового травлення та всмоктування і підтримувало ворота для проникнення мікроорганізмів і токсинів у кишкову стінку. Відносний об’єм ендоцитозних везикул у клітинах залишався низьким і становив (0,81±0,04) % при контролі (1,12±0,04) %. Статистично достовірно зниженими виявилися

також цифрові величини відносного об’єму мітохондрій. Самі мітохондрії мали фрагментовані кристи. Часто також зустрічалися мітохондрії з просвітленим матриксом і деструкцією крист.

Таблиця 5.8

Характеристика діаметру судин гемомікроциркуляторного русла в оболонках стінки тонкої кишки після декомпресії двотижневого обтураційного холестазу (M±m, мкм) n=18

Вид мікро судин	Оболонки стінки кишки	Контроль	Тривалість періоду після декомпресії		
			7 діб	30 діб	180 діб
Артеріоли	СО	19,82±1,04	18,79±1,53	19,23±1,32	19,46±1,05
	ПО	20,10±1,08	18,99±1,42	19,46±1,55	19,88±1,09
	МО	19,35±1,10	18,57±1,38	18,92±1,27	19,15±1,02
	СО	18,62±1,46	18,14±1,70	18,22±1,81	18,53±1,20
Прекапілярні артеріоли	СО	11,42±0,37	10,38±0,74	10,89±0,59	11,08±0,47
	ПО	11,23±0,35	10,37±0,53	10,79±0,77	11,17±0,61
	МО	10,81±0,39	10,05±0,48	10,38±0,44	10,43±0,78
	СО	10,34±0,71	10,06±0,50	10,25±0,83	10,53±0,76
Капіляри	СО	6,20±0,32	7,68±0,35	7,14±0,48	6,78±0,37
	ПО	6,43±0,35	8,09±0,49*	7,52±0,35	7,04±0,50
	МО	6,10±0,28	7,63±0,30*	6,53±0,42	6,01±0,25
	СО	5,70±0,41	6,42±0,43	6,15±0,35	5,89±0,39
Посткапілярні венули	СО	13,10±0,72	16,72±0,83*	14,84±0,70	14,38±0,90
	ПО	13,92±0,56	16,90±1,04	16,38±0,68	15,30±1,01
	МО	12,67±0,49	16,17±1,23*	13,42±0,74	12,79±0,80
	СО	11,83±0,53	14,01±1,03	12,76±0,76	12,05±0,65
Венули	СО	27,24±1,46	33,78±1,68*	29,46±1,38	29,15±2,05
	ПО	28,50±1,28	35,21±2,30	30,13±2,45	29,98±2,11
	МО	26,92±1,35	30,27±1,41	27,33±1,77	27,05±1,36
	СО	26,37±1,62	29,45±1,72	27,65±2,08	26,74±1,50

Примітка. *P<0,05. В решти випадків P>0,05.

Канальні ендоплазматичної сітки залишалися розширеними, спостерігалася їх локальна дегрануляція. Відносний об’єм ендоплазматичної сітки достовірно переважав контрольні величини.

Серед гладеньком'язових клітин м'язової оболонки спостерігали позитивну динаміку, що проявлялася збільшенням кількості мітохондрій та покращенням їхнього функціонального стану (рис. 5.8).

Ультраструктурні дослідження судинних стінок виявили незначну зворотню динаміку структурно-адаптаційних змін. Поряд із загальним зниженням інфільтративно-набрякових процесів, ендотеліальні клітини всіх

Рис. 5.6. Електроентерограма. Різна амплітуда потенціалів моторного циклу тонкої кишки собаки на 7 добу після декомпресії двотижневого обтураційного холестазу.

Таблиця 5.9

Динаміка зміни щільності капілярів в оболонках стінки тонкої кишки собаки після декомпресії двотижневого обтураційного холестазу (M±m) n=18

Оболонки стінки кишки	Інтактні тварини	Тривалість періоду після декомпресії		
		7 діб	30 діб	180 діб
Слизова оболонка	3942,79± 175,12	3423,82± 143,12	3629,45± 127,35	3857,12± 160,15
Підслизова основа	4732,44± 168,01	4007,52± 136,04	4372,03± 141,93	4693,27± 150,07
М'язова оболонка	4829,12± 173,39	4285,46± 162,38	4510,74± 131,03	4651,30± 148,47
Серозна оболонка	3256,38± 156,25	2915,50± 129,43	3076,95± 155,20	3192,40± 142,09

Таблиця 5.10

Морфометрична характеристика стінки тонкої кишки собаки після декомпресії двотижневого обтураційного холестазу

(M ± m) n=18

Досліджуваний параметр	Контроль	Тривалість періоду після декомпресії		
		7 діб	30 діб	180 діб
Висота ворсинок, мкм	634,21± 12,52	564,27± 14,35*	593,15± 17,80	617,23± 22,49
Ширина ворсинок, мкм	117,03± 9,73	148,57± 11,14	130,50± 9,38	124,97± 10,31
Глибина крипт, мкм	523,64± 18,41	657,41± 24,09*	571,36± 19,28	546,45± 20,13
Висота поверхневого епітелію, мкм	26,34± 1,23	22,05± 1,37	24,54± 1,60	25,80± 1,15
Товщина підслизової основи, мкм	348,92± 12,84	379,77± 13,45	353,56± 15,84	351,32± 17,49
Товщина колового м’язового шару, мкм	715,06± 27,13	798,50± 30,04	710,52± 26,02	704,83± 22,35
Товщина поздовжнього м’язового шару, мкм	324,39± 14,52	371,40± 17,51	338,05± 18,26	317,47± 20,62
Підслизово-слизовий індекс	0,28± 0,01	0,31±0,02	0,30± 0,02	0,29± 0,01
М’язово-слизовий індекс	0,86± 0,02	0,95± 0,04	0,90± 0,05	0,87± 0,05

Примітка. *P<0,05 у порівнянні з контрольними величинами у інтактних тварин.

Таблиця 5.11

Морфометрична характеристика стінки товстої кишки собаки після декомпресії двотижневого обтураційного холестазу (M ± m) n=18

Досліджуваний параметр	Контроль	Тривалість періоду після декомпресії		
		7 діб	30 діб	180 діб
Товщина слизової оболонки, мкм	873,09±21,37	818,37±25,08	865,24±28,76	886,±27,30
Глибина крипт, мкм	780,63±19,32	735,41±32,50	758,33±29,24	773,09±30,08
Висота поверхневого епітелію, мкм	31,25±1,20	29,69±1,56	30,30±1,37	30,75±1,23
Товщина підслизової основи, мкм	293,98±14,32	376,48±24,13*	322,34±21,04	301,50±18,20
Товщина колового м’язового шару, мкм	958,31±31,75	1252,06±33,05**	1079,33±40,62	1003,44±37,22
Товщина поздовжнього м’язового шару, мкм	452,08±28,74	445,03±21,48	458,19±23,07	477,55±24,16
Підслизово-слизовий індекс	0,33±0,01	0,45±0,03*	0,36±0,02	0,33±0,02
Слизово-м’язовий індекс	0,62±0,02	0,48±0,03*	0,56±0,02	0,59±0,04

Примітка. ** P<0,01; * P<0,05. У решти випадків P>0,05.

Таблиця 5.12

Динаміка рухової активності тонкої кишки
після декомпресії двотижневого обтураційного холестазу
(M±m) n=18

Досліджуваний параметр	Контроль	Тривалість періоду після декомпресії		
		7 діб	30 діб	180 діб
Тривалість моторного циклу, хв	86,40±3,23	79,83±4,79	85,08±3,81	86,13±4,21
Частота потенціалів, ПЕХ, циклів/хв	18,26±1,25	19,21±1,42	19,03±1,33	18,31±1,42
Амплітуда ПЕХ, мВ	1,20±0,03	1,14±0,07	1,19±0,06	1,20±0,04
Амплітуда спайкового потенціалу, мВ	2,71±0,06	2,32±0,09*	2,58±0,07	2,69±0,07

Примітка. * P< 0,05 у порівнянні з контрольними величинами інтактних тварин.

рівнів судин залишалися набряклими, збільшеними в розмірах. Капіляри часто виповнені еритроцитами. На люмінальній поверхні ендотеліоцитів виявляли вирости, які мали місцями ознаки мікроклазматозу. Цитоплазма в основному просвітлена. Мітохондрії невеликих розмірів, в більшості випадків з вогнищевою дискомплексацією крист. Ядра клітин з чисельними інвагінаціями, неправильної форми і чітким розподілом хроматину. Базальна мембрана набрякла, іноді фенестрована. Перикапілярні простори розширені, містили матеріал низької електронної щільності і невелику

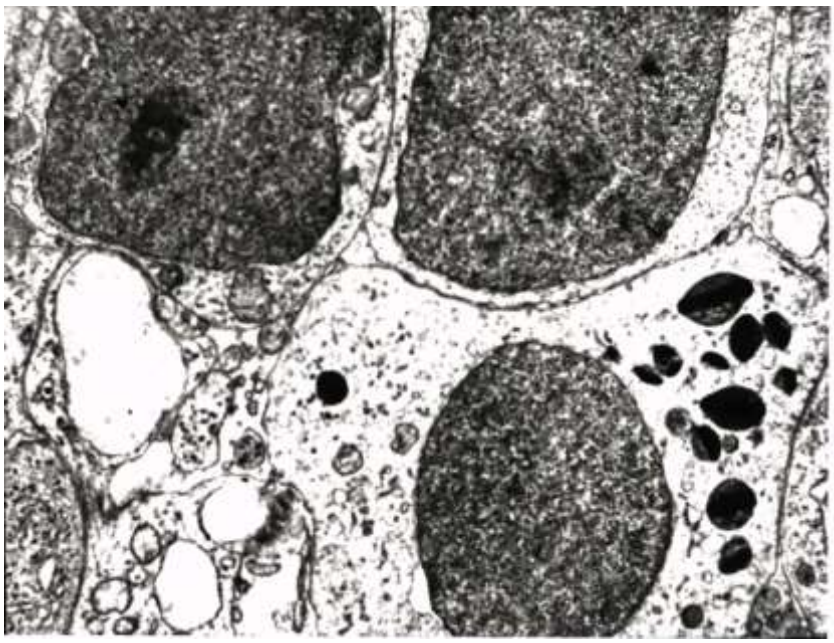

Рис. 5.7. Електронограма. Фрагмент еозинофіла і лімфоцитіів у власній пластинці слизової оболонки порожньої кишки на 7 добу після декомпресії двотижневого обтураційного холестазу. Деструктивні зміни органел. Х 12000.



Рис. 5.8. Електронограма. Фрагмент гладеньком'язової клітини м'язової оболонки товстої кишки на 7 добу після декомпресії двотижневого обтураційного холестазу. Парануклеарне скупчення та гіпертрофія мітохондрій. Х 12000.

Таблиця 5.13

Морфометрична характеристика стовпчастих епітеліоцитів з облямівкою у собак після декомпресії двотижневого обтураційного холестазу (M±m) n=18

Досліджуваний параметр	Контроль	Тривалість періоду після декомпресії		
		7 діб	30 діб	180 діб
Площа клітини, мкм^2	246,58±7,10	194,53±7,12**	220,46±5,48*	233,51±6,37
Площа мікроворсинок, мкм^2	14,32±0,83	9,83±0,58*	12,53±0,60	13,49± 0,48
Відносний об'єм ендоцитозних везикул, %	1,12±0,04	0,81±0,04**	1,03±0,07	1,08± 0,05
Відносний об'єм ендоплазматичної сітки, %	4,03±0,17	5,31±0,26*	4,78±0,20*	4,32±0,19
Відносний об'єм мітохондрій, %	12,51±0,83	9,49±0,46*	10,63±0,77	11,35± 0,62

Примітка. ** P<0,01; * P<0,05. У решти випадків P>0,05.

кількість колагенових волокон. Електронномікроскопічне дослідження судинних міоцитів дозволило виявити їх набряклі, дезорієнтовані міофібрили, гіпертрофію мітохондрій із просвітленням матриксу та вогнищевою дискомплексацією крист. Проміжки між гладеньком'язовими клітинами розширені. Ядра останніх збільшені в розмірах з вираженою маргінацією хроматину.

Таким чином, через тиждень після декомпресії двотижневого обтураційного холестазу, спостерігалася тенденція до зростання органного кровобігу та магістрального кровобігу у ворітній вені та передній (верхній) брижовій артерії. Підвищеним залишався тиск у системі ворітної вени. Зменшувався набряк і лімфогістіоцитарна інфільтрація стінки тонкої і товстої кишок. У слизовій оболонці тонкої кишки вкороченими були ворсинки та поглибленими крипти, а у товстій кишці визначалося її потоншення, зменшення глибини крипт і висоти поверхневого епітелію. Зростала щільність капілярного русла та зменшувалися просвіти капілярів і посткапілярних елементів мікросудинного модуля. У стінках внутрішньоорганних артерій зникав набряк у м’язовому шарі, внаслідок чого індекс Керногана прямував до вихідних величин. Серед складових архітектоніки артерій і вен як у тонкій, так і у товстій кишках, дезорганізаційні зміни залишалися, а їхнім віддзеркаленням були збільшені кути галуження, змінена загальна симетрія та просвіти стовбурів основних, материнських і дочірних гілок судинного трійника. Висвітлений морфологічний стан оболонок і судинного русла кишкової стінки прослідковувався на всіх рівнях організації і визначав морфологічний субстрат зниженого органного кровобігу, моторно-евакуаторної діяльності та характеру травлення і всмоктування.

Через місяць після декомпресії двотижневого холестазу шляхом створення холедоходуоденального анастомозу тиск у загальній жовчній протоці вертався до контрольних величин і становив (128,56±2,62) мм вод.ст. Напруження у ворітній вені знижувалося до (129,25±3,45) мм вод.ст. і статистично достовірно не відрізнялося від контрольних величин. Останнє засвідчувало встановлення стабілізаційних гемодинамічних умов у портальній системі, які підтверджувалися нормалізацією магістрального кровобігу у ворітній вені і передній брижовій артерії та зростання органного кровобігу всіх відділів кишки. Якщо в попередньому терміні постдекомпресійного періоду мало місце у багатьох відділах порушення органного кровобігу то через місяць після холедоходуоденостомії лише у ділянці термінального відділу клубової

кишки та висхідного відділу товстої кишки цифрові величини його нижчі контролю, хоча достовірної різниці між ними не встановлено.

У просвіті кишки спостерігалося відновлення кількісних та якісних характеристик мікрофлори та зменшення явищ дисбактеріозу. При порівнянні з 14-добовою механічною жовтяницею виявлено в 1,62 рази зниження загальної чисельності колонійутворюючих одиниць порожньої кишки. Проте кількісний їх рівень за видовим складом достовірно продовжував переважати контрольні величини. Встановлення нормальної мікрофлори проходило повільно. Зростання біфідумбактерій та лактобактерій пригнічувала умовно-патогенна анаеробна флора та велика кількість стафілококів, стрептококів, ентерококів. Наведені у таблиці 5.2 дані вказували на досить високі існуючі явища кишкової бактеріальної дисгармонії, яка входить у складову ланки ендогенної інтоксикації, травлення та в кінцевому результаті морфологічного стану стінки кишки і ступеня ентеральної недостатності. Рівень середньомолекулярних пептидів у плазмі крові становив (0,255±0,015) УО.

Морфометрична оцінка рентгеновазограм характеризувала позитивні реорганізаційні зміни структурно-просторової організації судинного русла кишки. Аналіз отриманих даних засвідчував нормалізацію просвітів артеріальних порядків та складових елементів артеріального трійника (рис. 5.9). Стабілізувалися величини довжинно-діаметральних відношень. Показники асиметрії артерій трималися в межах 0,275±0,017 – 0,381±0,023 у тонкій кишці та 0,321±0,026 – 0,407±0,024 у товстій кишці, зберігаючи загальні принципи симетрії артеріальних русел відповідних відділів. Цифрові величини коефіцієнта галуження К підтверджували загальне збільшення ємності артерій. У венозній ланці мала місце аналогічна тенденція щодо основних стовбурів

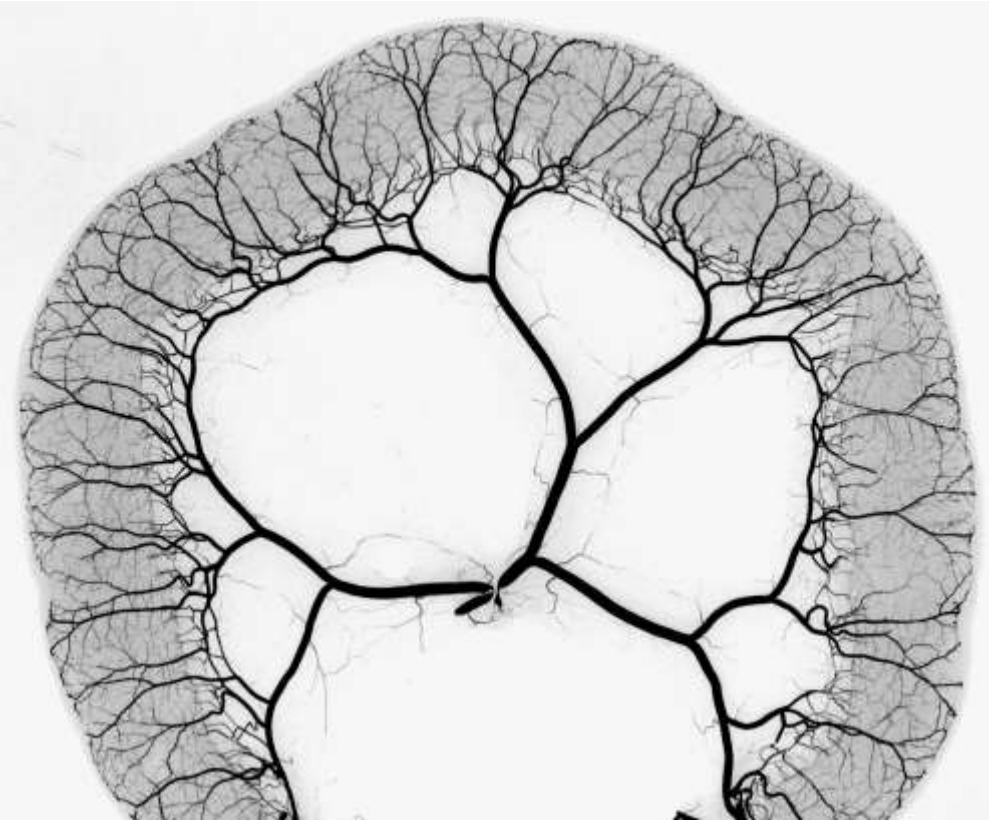

Рис. 5.9. Збільшення діаметрів та асиметрії галуження внутрішньоорганних артерій тонкої кишки собаки. 30 діб після декомпресії двотижневого обтураційного холестазу. Фото з рентгенограми. Собака № 44.

венозних трійників та їхніх формуючих гілок. Встановлювалася звична архітектура брижових та внутрішньоорганних венозних колекторів. При цьому, якщо у тонкокишковому відділі цифрові морфометричні характеристики наближалися до таких у інтактних тварин то серед внутрішньоорганих вен товстої кишки кути формування венозних трійників у всіх порядках залишалися досить високими, а у венозних гілках IV порядку достовірно переважали над контролем. Загалом можна зробити висновок, що на всіх рівнях структурної організації через місяць після декомпресії двотижневого обтураційного холестазу проходять реадаптивні процеси та відновлення ангіоархітектоніки.

При світлооптичному дослідженні встановлено помірне повнокрів'я внутрішньоорганних судин. Явища набряку стінок внутрішньоорганних артерій зменшувалися, і це прослідковувалося у всіх відділах та оболонках тонкої і

товстої кишок. Морфометрично у досліджуваних порядках товщина м'язового шару та індекс Керногана статистично не відрізнялися від контрольних цифр. Внутрішні еластичні мембрани артерій згладжувалися. У стінках багатьох вен спостерігалися добре розвинені субадвентиційно розташовані пучки м'язових волокон. Такі адаптаційні явища свідчили про компенсаторну протидію венозної стінки щодо різних гідростатичних впливів на неї, і направлені на регуляцію кровообігу. Паравазальні простори помірно розширені, містили незначну кількість лімфоцитів, гістіоцитів та колагенових волокон (рис. 5.10).

Серед елементів гемомікроциркуляторного русла спостерігалася нормалізація діаметрів артеріол та прекапілярів. Просвіти капілярів дещо переважали контрольні величини, проте достовірної різниці між ними не було. Зростала в порівнянні з попереднім терміном післядекомпресійного періоду їхня щільність у всіх оболонках. Переріз посткапілярів та венул констатував зниження венозного тиску та загальне зменшення ємності венозного русла. Артеріо-венозний індекс спарених внутрішньоорганних артерій і вен зростав і рівнявся у IV порядку 0,445±0,021, у V порядку 0,418±0,026 і VI порядку 0,492±0,020.

Дослідження стану оболонок кишки на даний термін експерименту вказувало на перебудову компенсаторно-пристосувальних процесів в стінці кишки. Не дивлячись на те, що в окремих випадках ще зустрічалися зміни складових елементів мікроциркуляторного русла, дистрофічно пошкоджені клітини і волокнисті структури, проте питома вага їх була незначною. При гістологічному дослідженні добре виявлялися мембрани клітин епітеліального покриву. Цитоплазма стовпчастих епітеліоцитів рівномірно зафарбовувалася еозином. Ядра більшості клітин розташовувалися у базальній частині цитоплазми. Добре виявлялися келихоподібні клітини зі збереженою структурою. Між клітинами епітеліального шару знаходили невелике число лімфоцитів (рис. 5.11). Ворсинки слизової оболонки тонкої кишки видовжувалися. Їхня висота та ширина достовірно не відрізнялася від контрольних цифр. Глибина крипт зменшувалася. Товщина слизової оболонки

товстої кишки прямувала до такої у інтактних тварин, а товщина колового м'язового шару у тонкій кишці становила (710,52±26,02) мкм, а у товстій (1079,33±40,62) мкм, що перевищувало контрольні цифри. Такий стан підтверджується компенсаторною гіпертрофією гладеньком'язових клітин під впливом подразнюючої дії жовчі після декомпресії жовчних шляхів. У зв'язку з помірним набряком підслизової основи та незавершеними відновними процесами у слизовій оболонці величини підслизово-слизового індекса залишалися збільшеними у всіх відділах кишки.

В інтрамуральних гангліях виявляли незначну гіпераргентофілію нейроцитів і їх відростків. Більшість нейроцитів мали звичайний вигляд і характеризувалися чіткими контурами тіл і відростків. Проте серед окремих відростків виявлялися такі, що утворювали незначні варикозні розширення та ознаки фрагментування (рис. 5.12). Ультраструктурно у нервових волокнах добре контурувалася нейролема. Частина мітохондрій в осьових циліндрах мала просвітлений матрикс і дискомплексацію крист. Досить добре була збережена структура синапсів, які містили на пресинаптичній мембрані велику кількість піноцитозних міхурців і чіткі контури нейролеми. У нервових закінченнях дендритів виявляли канальні ендоплазматичної сітки і нейрофібрили.

Морфологічні характеристики судинного русла та оболонок кишки визначали особливості рухової активності. При цьому спостерігалося відновлення тривалості моторного циклу, частоти потенціалів ПЕХ. Зростала амплітуда ПЕХ і спайкового потенціалу. Величини коливань останнього рівнялися (2,58±0,07) мВ і достовірно не відрізнялися від контролю (P>0,05).

При вивченні слизової оболонки за допомогою електронної мікроскопії встановлено, що у епітеліоцитах проходили відновні процеси, направлені на збільшення загальної площі клітини, упорядкування архітектури і відновлення мікроворсинок і формування чіткої суцільної облямівки, покращення енергетичного обміну та синтетичних процесів. На даний термін мало місце збільшення площі стовчастих епітеліоцитів з облямівкою до (220,46±5,48) мкм^2

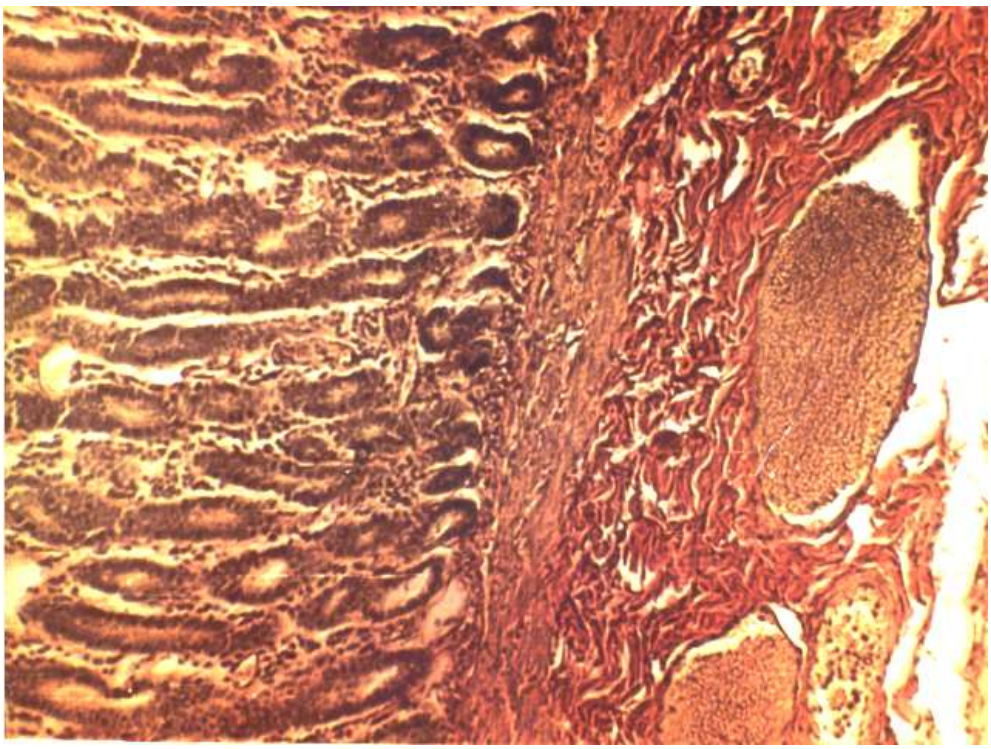

Рис. 5.10. Набряк та збільшення кількості колагенових волокон навколосудинних просторів підслизової основи порожньої кишки собаки на 30 добу після декомпресії двотижневого обтураційного холестазу. Забарвлення за ван Гізон. Ок.7, об.10.

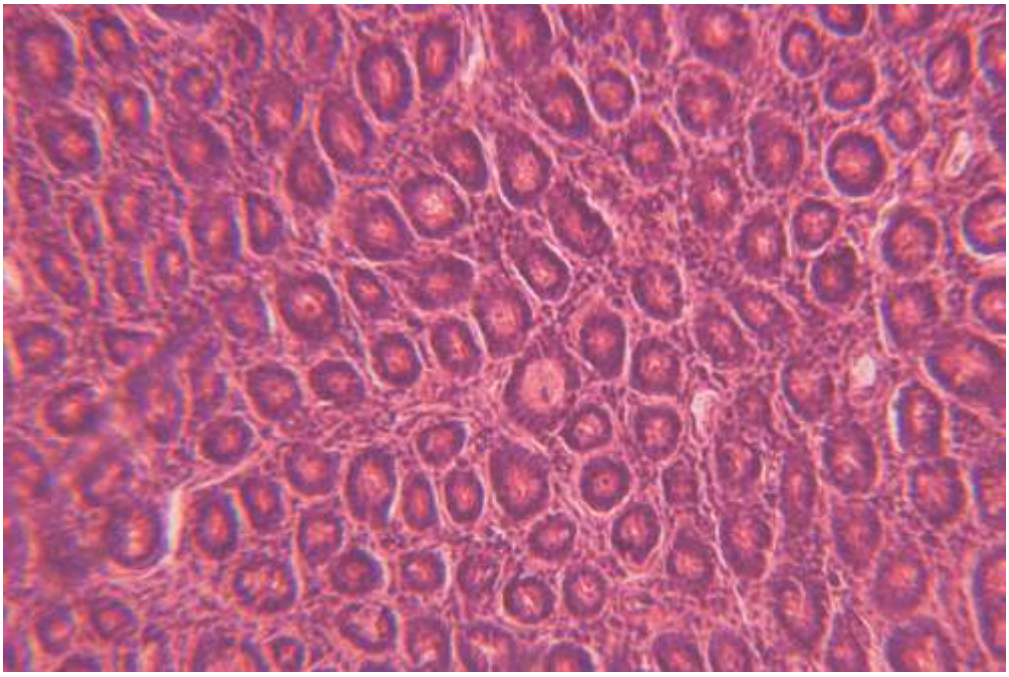

Рис. 5.11. Помірна лімфоцитарна інфільтрація та збільшення кількості колагенових волокон у слизовій оболонці клубової кишки собаки на 30 добу після декомпресії двотижневого обтураційного холестазу. Забарвлення гематоксиліном і еозином. Ок.7, об.10.

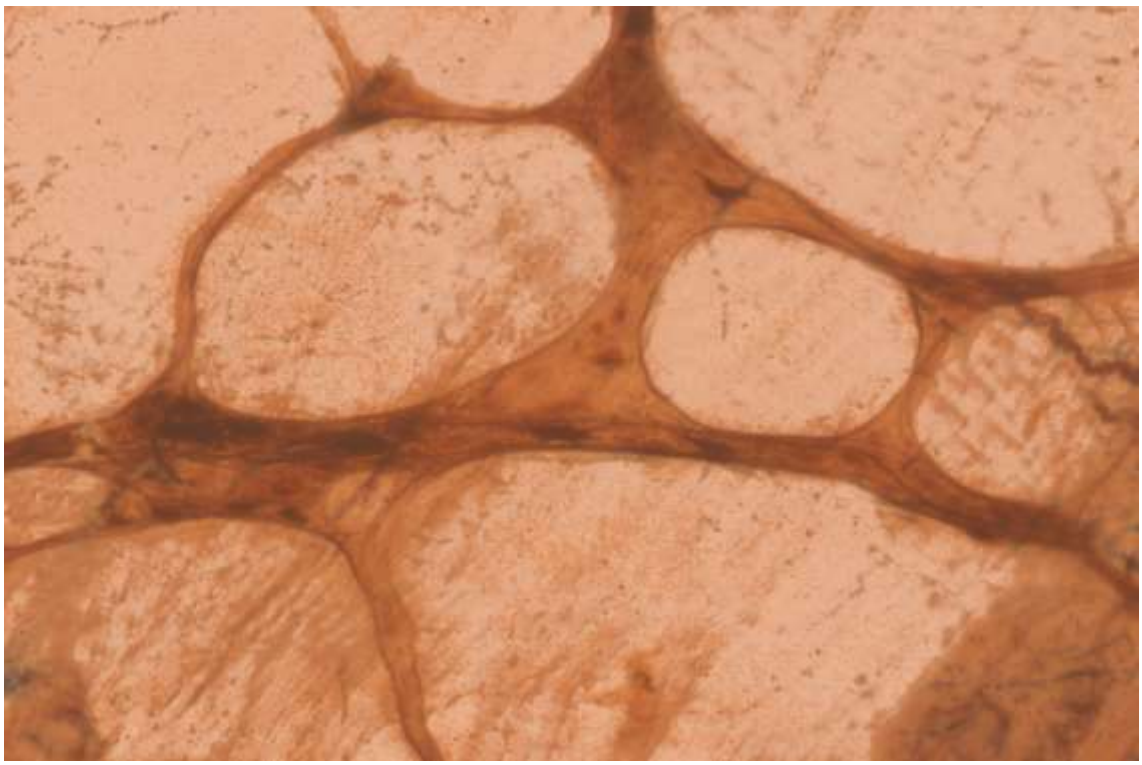

Рис. 5.12. Незначне потовщення та звивистість окремих нервових волокон міжм'язового нервового сплетення товстої кишки собаки на 30 добу після декомпресії двотижневого обтураційного холестазу. Імпрегнація за Більшовським-Грос. Ок.7, об.10.

а площі мікроворсинок до (12,53±0,60) мкм^2. Такий стан ультраструктури мікроворсинок зумовлював покращення процесів пристінкового травлення і всмоктування. Число ендоцитозних везикул в епітеліоцитах зросло в 1,28 рази у порівнянні з попереднім терміном експерименту.

Мітохондрії в більшості випадків були зі збереженими структурними компонентами. У деяких органелах виявляли розрив зовнішньої мембрани, гомогенізацію матриксу. Морфометричні дослідження показали, що мітохондрії збільшувалися в розмірах, що в основному визначило загальне зростання відносного об'єму їх в клітині в цілому (рис. 5.13). У цитоплазмі також знаходилася велика кількість вільних рибосом та полісом. Над ядром частіше зустрічалися канальці ендоплазматичної сітки, які іноді були дегранульовані. Келихоподібні клітини зберігали свою ультраструктуру. У їх цитоплазмі виявлялися мітохондрії середніх розмірів з чітко контурованими

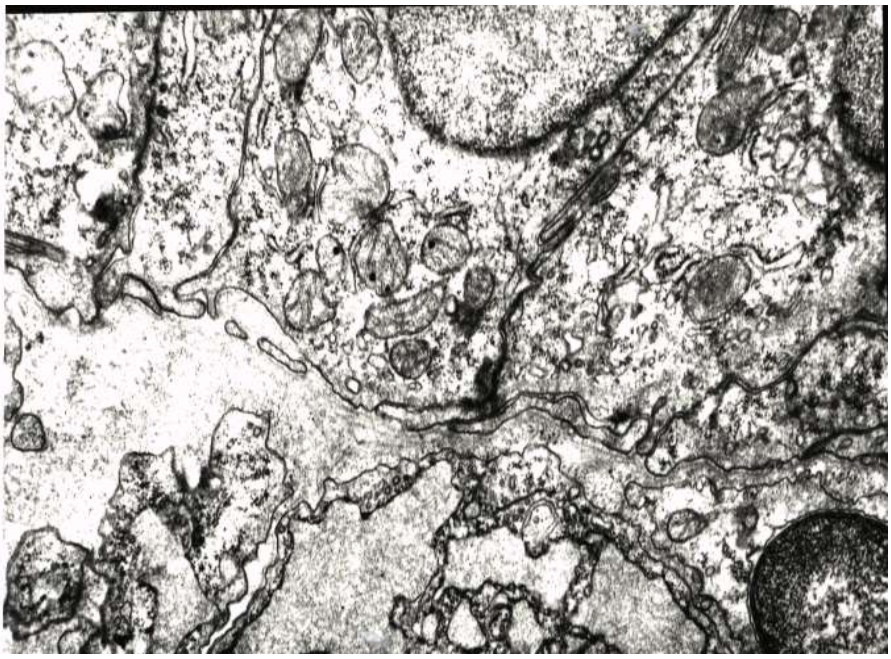

Рис. 5.13. Електронограма. Збільшені розміри мітохондрій, розширення канальців ендоплазматичної сітки стовпчастого епітеліоцита з облямівкою, локальне потовщення базальної мембрани слизової оболонки порожньої кишки собаки на 30 добу після декомпресії двотижневого обтураційного холестазу. Х 12000.

кристами, збільшення кількості гранул слизу, розширення канальців ендоплазматичної сітки (рис. 5.14).

При електронномікроскопічному дослідженні судинної стінки спостерігалося зменшення явищ гідратації. Ендотеліоцити приймали звичайні розміри і форму. У них виявляли багато піноцитозних міхурців. На люмінальній поверхні плазматичної мембрани формувалися мікроворсинки та мікровирости. Цитоплазма визначалася з помірною електронною щільністю, розширеними цистернами цитоплазматичної сітки, збільшеною кількістю рибосом і числом крист у мітохондріях. Базальна мембрана місцями залишалася потовщеною а перикапілярні простори розширеними (рис. 5.15).

Гладеньком’язові клітини судинних стінок в більшості мали помірно осміофільний матрикс цитоплазми, в якій виявляли добре збережені міофібрили. Мембрани клітини добре контурувалися. Канальні ендоплазматичної сітки і мішечки пластинчастого комплексу Гольджі

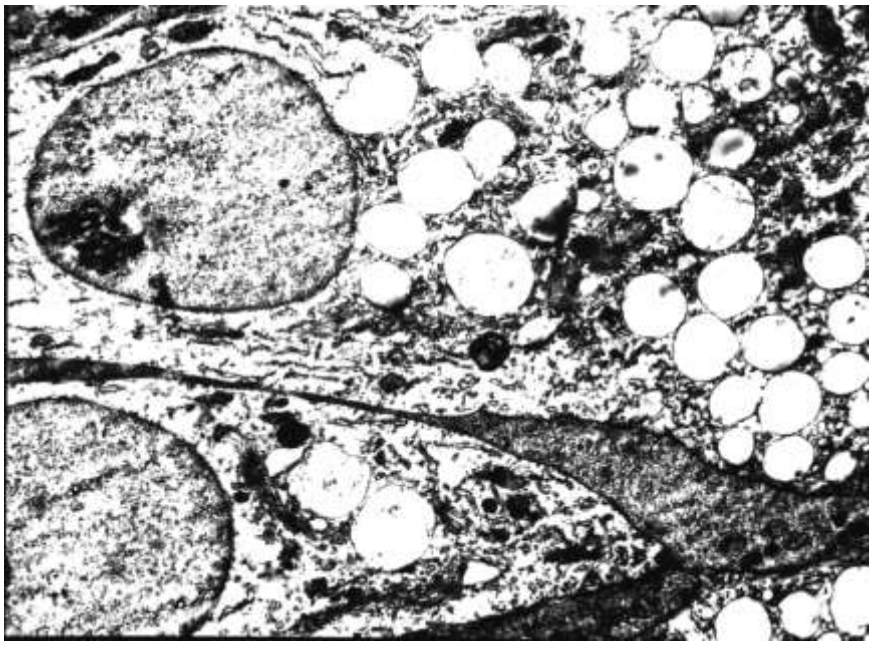

Рис. 5.14. Електронограма. Збільшення кількості гранул слизу, розширення канальців ендоплазматичної сітки та ущільнення крист мітохондрій келихоподібних клітин слизової оболонки клубової кишки собаки на 30 добу після декомпресії двотижневого обтураційного холестазу. Х 12000.

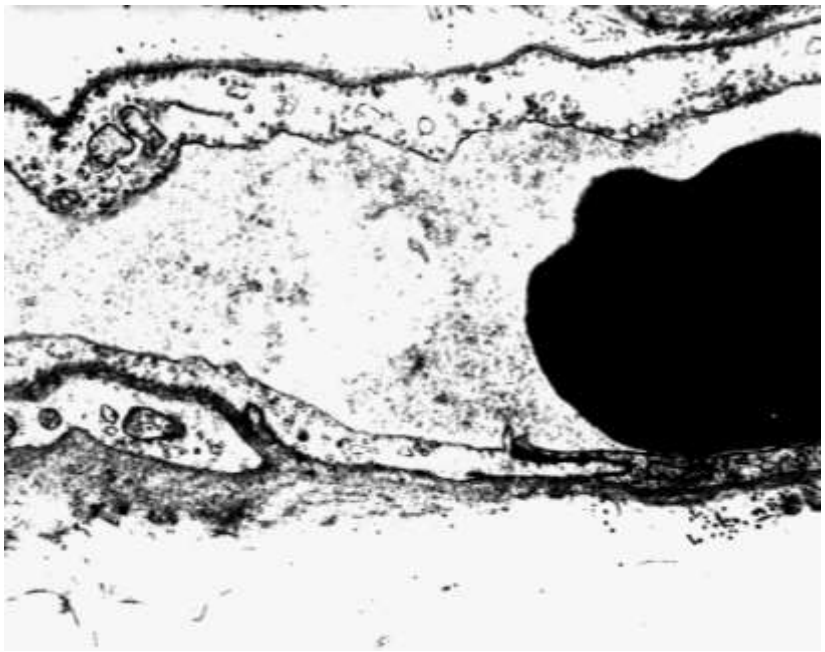

Рис. 5.15. Електронограма. Потовщення базальної мембрани, розширення перикапілярного простору, збільшена кількість мікропіноцитозних міхурців ендотеліальної клітини гемокапіляра підслизової основи клубової кишки собаки на 30 добу після декомпресії двотижневого обтураційного холестазу. Х 12000.

залишалися помірно розширеними. Мітохондрії мали осміофільний матрикс і збережені кристи. У периферійних відділах цитоплазми збільшувалася кількість міофіламентів. У навколоядерних полях виявлялися поодинокі цистерни.

Таким чином, місячний термін після декомпресії двотижневого обтураційного холестазу вказував на відновлення структури тонкої і товстої кишок, що підтверджувалося морфометричними та ультраструктурними дослідженнями її оболонок. Проходило встановлення структурно-просторової організація артеріального і венозного русла, та покращення системного кровобігу і біоелектричних властивостей нервово-м'язових елементів кишкової стінки. Але як морфометрично, так і на світлооптичному та ультраструктурному рівні визначалися відхилення від норми складових слизової оболонки тонкої і товстої кишок, які разом із існуючим дисбактеріозом формували особливості функціонального стану. Поряд з цим у ангіоархітектурі вен залишалася високою симетрія та кути формування основних стовбурів трійника на рівні органної частини. Компенсаторне утворення субадвентиційно розташованих пучків м'язових волокон було наслідком існуючого високого тиску у ворітній вені.

Через шість місяців після декомпресії двотижневого холестазу дослідженням функціонального стану біліо- та гемодинаміки встановлено, що тиск у загальній жовчній протоці та у ворітній вені достовірно не відрізнявся від контрольних величин. Відбулася стабілізація магістрального кровобігу у ворітній вені та передній брижовій артерії, який рівнявся відповідно (91,64± 2,33) мл/хв. та (60,82±2,46) мл/хв. Органний кровобіг стінки кишки в ділянці дванадцятипало-тонкокишкового переходу становив (40,22±1,72) мл/(хв. х 100гр.), стінки порожньої кишки (46,80±2,39) мл/(хв. х 100гр.), клубової кишки (45,39±2,14) мл/(хв. х 100гр.), термінального відділу клубової кишки (38,08±1,85) мл/(хв. х 100гр.), висхідного відділу товстої кишки (34,80±1,52) мл/(хв. х 100гр.), поперечного (31,07±1,97) мл/(хв. х 100гр.), низхідного (30,51±1,52) мл/(хв. х 100гр.).

Мікробіологічні дослідження засвідчували зменшення загальної кількості колонійутворюючих одиниць у просвіті порожньої кишки. Серед популяцій мікроорганізмів залишався високим рівень умовно-патогенної флори. На живильних середовищах більше проявляли активний ріст стафілококи, ентерококи та бактероїди, які і визначали дисбіотичні процеси мікрофлори кишки.

Рівень середньомолекулярних пептидів у плазмі крові становив (0,249±0,013) УО і статистично достовірно не відрізнявся від контрольних величин.

Комплексний морфометричний аналіз ангіоархітектоніки відділів кишки засвідчував подальшу стабілізацію структурно-просторової організації судинного русла. Проходила нормалізація просвіту стовбурів артеріальних і венозних трійників (рис. 5.16). Останнє визначало особливості кровобігу та характеризувало врівноваження трансмурального та гідростатичного тиску. Проте, якщо порівнювати ефективність відновних процесів у різних відділах кишки, то необхідно наголосити, що якщо у тонкокишковому відділі мало місце повне відновлення просвітів артерій, то аналогічні артеріальні порядки товстої кишки хоч і не мали достовірної різниці з контролем проте їхні просвіти залишалися вужчими. Морфометричні та математичні характеристики артеріального русла знаходилися в межах контрольних цифр, а у венозній ланці товстої кишки залишалися збільшеними кути формування основних стовбурів трійників. Останнє, на нашу думку визначало особливості адаптаційних можливостей кровоносної системи товстої кишки собаки.

Вени у слизовій оболонці та підслизовій основі тонкої і товстої кишок повнокровні (рис. 5.17). Артерії з підвищеним тонусом стінки зустрічалися рідко. У більшості випадків їхні внутрішні еластичні мембрани були помірно складчастими, а ендотелій звичайної форми та розмірів. Зникала нерівномірність у товщині судинних стінок, що визначалася набряком. Поперечний переріз м’язової оболонки та індекс Керногана у всіх порядках внутрішньоорганних судин не мали статистично достовірної різниці з

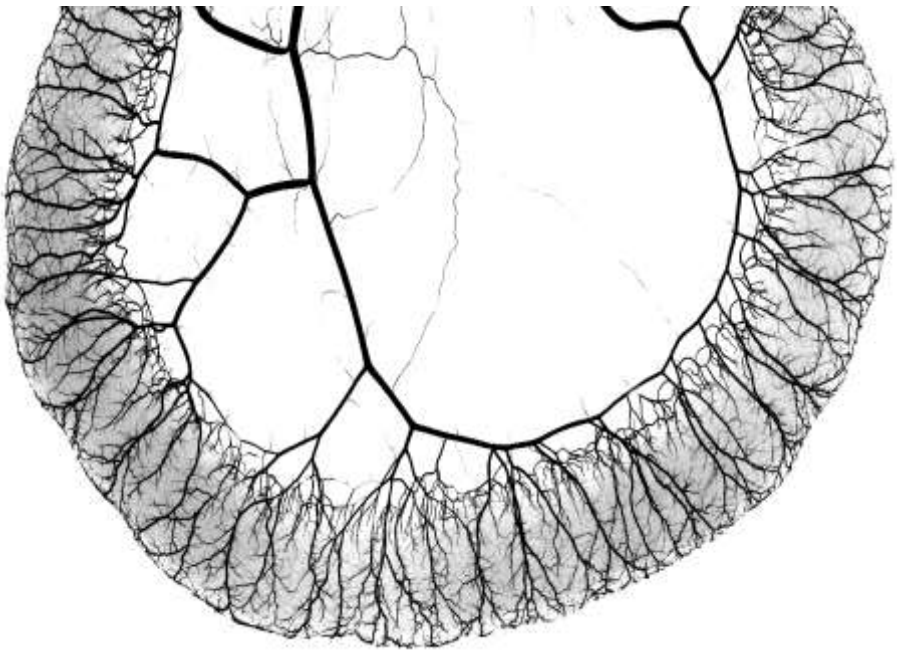

Рис. 5.16. Збільшення ємності, зменшення кутів галуження, вираженість міжсудинних анастомозів артеріального русла тонкої кишки собаки через 6 місяців після декомпресії двотижневого обтураційного холестазу. Фото з рентгенангіограми. Собака № 29.

контролем. На внутрішній поверхні багатьох вен іноді вдавалося виявити складки, дуплікатури ендотелію.

Серед внутрішньоорганних вен спостерігалися судини з поздовжньо оргієнтованими м'язовими волокнами, що розташовувалися субінтимально. Останні слід охарактеризувати, як наступний прояв пристосувальних властивостей щодо регуляції брижово-ворітного кровообігу. Паравазальні ділянки були помірно інфільтровані лімфоцитами із збільшеною кількістю колагенових волокон.

У мікроциркуляторному руслі виявляли помірну звивистість артеріол. Просвіти їх були рівномірними а за величиною діаметрів вони достовірно не відрізнялися від таких у неоперованих собак. Контури капілярів чіткі, внутрішня поверхня згладжена. Щільність та переріз капілярів у всіх відділах та оболонках кишки були близькими до вихідних даних. На препаратах, імпрегнованих розчином азотно-кислого срібла посткапілярні венули мали звичайний вигляд. Зливаючись, вони утворювали венули, діаметр яких

становив у слизовій оболонці (29,15±2,05) мкм, підслизовій основі (29,98±2,11) мкм, м’язовій оболонці (27,05±1,36) мкм. Венули формували добре виражені базальні та підслизові венозні сплетення з яких випливали порядкові венозні колектори. У слизовій оболонці часто зустрічалися артеріоло-венулярні анастомози. У структурі венозних сплетень часто виявлявся поліморфізм формуючих його гілок, який вираженим був у різних відділах кишки. Останнє є найбільш чітким відображенням їхнього функціонального стану та активності.

Артеріо-венозний індекс спарених внутрішньоорганних артерій і вен складав у IV порядку 0,445±0,021, V порядку 0,418±0,026, VI порядку 0,492±0,020 (P>0,05).

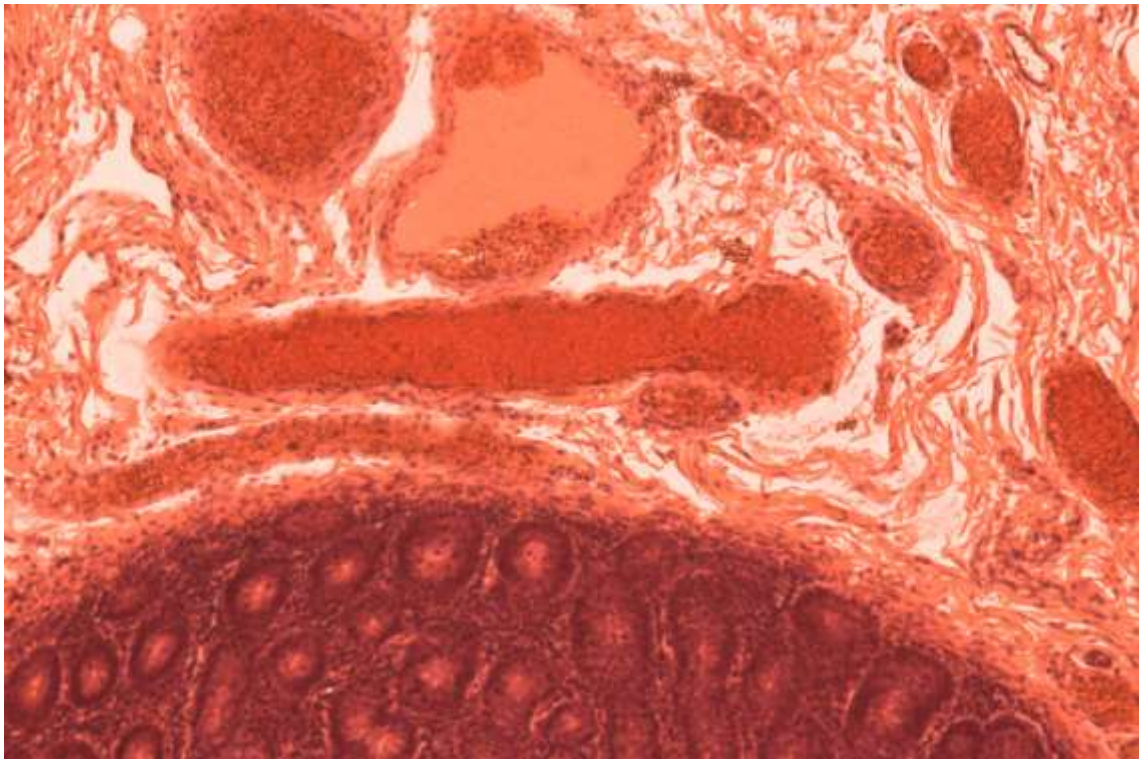

Рис. 5.17. Повнокрів’я судин, збільшення кількості колагенових волокон та помірний набряк навколосудинних просторів товстої кишки собаки через шість місяців після декомпресії двотижневого обтураційного холестазу. Забарвлення гематоксиліном і еозином. Ок.7, об.10.

Келихоподібні клітини зустрічалися серед стовчастих епітеліоцитів значно частіше ніж у попередньому терміні експерименту (рис. 5.18). У м’язовій оболонці стінки кишки збільшувалася товщина сполучнотканинного прошарку між поздовжнім та коловим шаром міоцитів. Між пучками поздовжньо направлених гладеньком’язових клітин виявлялася підвищена кількість колагенових волокон. Такі явища частіше зустрічалися у стінці товстої кишки. Якщо у тонкій кишці морфометрично на даний термін експерименту товщина м’язового шару знаходилася в межах контрольних величин, то у товстій кишці товщина і колового і поздовжнього м’язового шару була більшою вихідних даних (P>0,05).

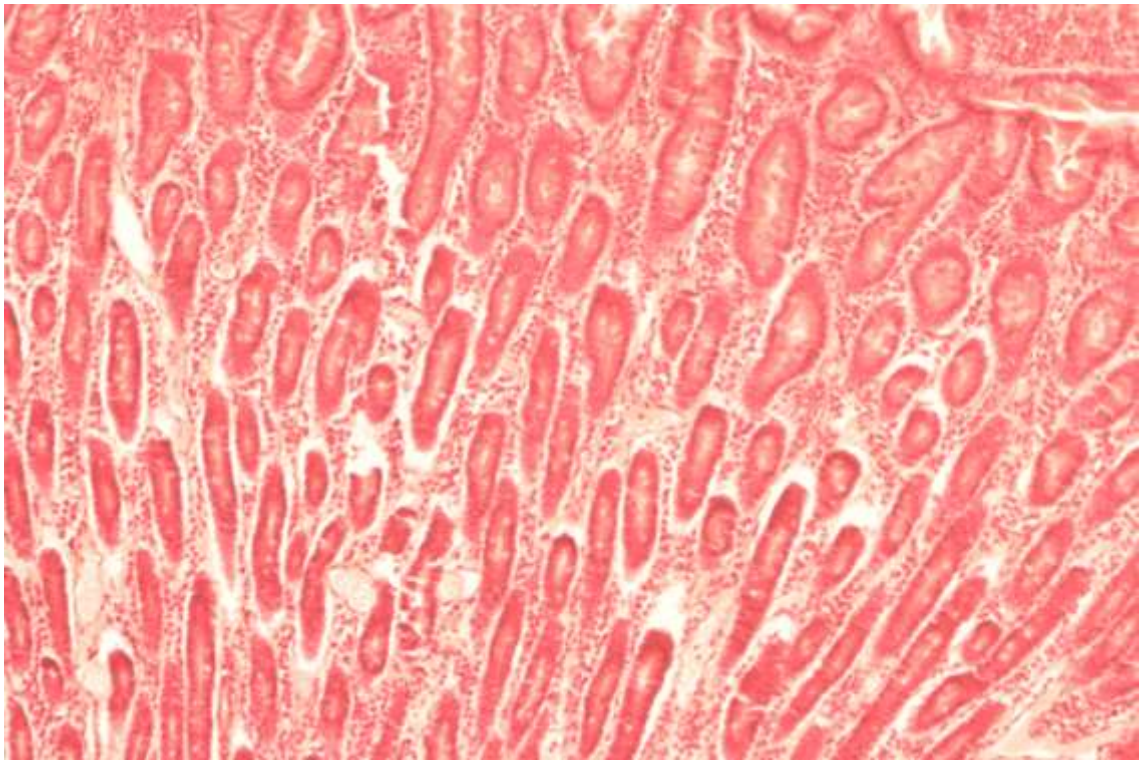

Рис. 5.18. Збільшення лімфоцитарної інфільтрації слизової оболонки клубової кишки собаки. Шість місяців після декомпресії двотижневого обтураційного холестазу. Забарвлення гематоксиліном і еозином. Ок.7, об.10.

Гістологічне дослідження слизової оболонки тонкої кишки виявило нормалізацію висоти ворсинки та глибини крипт. Ворсинки розташовувалися рівномірно по периметру кишки. На поперечних зрізах слизової оболонки спостерігалися в деяких випадках різні їхні форми. В епітеліальному пласті серед стовчастих епітеліоцитів була виражена полярність у будові. Зростала висота поверхневого епітелію.

Клітини нервових сплетень у більшості випадків були правильної форми та розмірів. Нервові волокна мали чіткі контури, добре збережені нейротубули і нейрофіламенти у нейроплазмі. Тіла нейронів досить добре імпрегнувалися. Їхні відростки рідко утворювали варикозні розширення і лише в поодиноких випадках фрагментувалися. Електронномікроскопічно нервові клітини містили середнього розміру мітохондрії з чітко контурованими кристами. Канальні ендоплазматичної сітки були помірно розширеними. Часто ексцентрично розташовані ядра містили велику кількість еухроматину.

Необхідно зауважити, що через шість місяців після зняття двотижневого біліарного напруження спостерігалося відновлення електрофізіологічних властивостей гладеньком'язових клітин кишки. При цьому тривалість моторного циклу, частота виникнення потенціалів ПЕХ відповідали контрольних даним. Встановлювалася характерна для тонкої кишки амплітуда ПЕХ та амплітуда спайкового потенціалу (рис. 5.19).



Рис.5.19. Електроентерограма. Збільшення висоти амплітудних потенціалів тонкої кишки собаки. Шість місяців після декомпресії двотижневого обтураційного холестазу.

Морфофункціональний стан абсорбційних клітин характеризувався стабілізацією їх облямівки та клітинних включень. Ультраструктурне

дослідження епітеліального шару тонкої кишки завідчувало у стовчастих епітеліоцитах з облямівкою збільшення площі клітини та площі мікроворсинок. Мікроворсинки мали паличкоподібну форму, рівномірно локалізувалися вздовж поверхні клітини, вкриті глікокаліксом (рис. 5.20). У зоні кінцевої сіточки чітко контурувалися її мікрофіламенти. У надядерній частині епітеліоцита прослідковувалися численні органели – цистерни гранулярної ендоплазматичної сітки, мітохондрії, діктіосоми апарату Гольджі, вільні рибосоми і полісоми. У більшості мітохондрій добре визначалися кристи і елементи внутрішньої мітохондріальної мембрани. При цьому проходило вирівнювання з контролем відносного об’єму ендоцитозних везикул, ендоплазматичної сітки та мітохондрій.

Келихоподібні клітини визначалися у стані різної функціональної активності. У їх цитоплазмі виявляли невелику кількість мітохондрій, помірно розширені канальні ендоплазматичної сітки та комплекс Гольджі. Ядра були в основному округлої форми з виразними контурами каріолеми.

Рис. 5.20. Електронограма. Палочкоподібні мікроворсинки стовпчастих епітеліоцитів з облямівкою слизової оболонки порожньої кишки собаки. Шість місяців після декомпресії двотижневого обтураційного холестазу. Х 12000.

При електронно-мікроскопічному дослідженні судинного русла звертала на себе увагу активація процесів мікропіноцитозу, які були найбільше вираженими в ендотелії капілярів (рис. 5.21). Мікропіноцитозні міхурці різних розмірів визначалися як в базальній так і вздовж люмінальної поверхні клітини. У навколоядерних зонах розташовувалася помірна кількість мітохондрій, а також рибосом. Базальна мембрана контурувалася чітко, безперервна і гомогенна. Перикапілярні простори складав гомогенний матеріал низької електронної щільності. Гладеньком'язові клітини судинних стінок в більшості випадків звичайної форми. Ядра останніх мали невелику кількість гетерохроматину. У цитоплазмі знаходилися мітохондрії з добре вираженими кристами та мембранами. Біля цитолеми зустрічали підвищену кількість піноцитозних міхурців. Міофібрили збережені, добре контурувалися. У міжклітинних просторах часто знаходили сполучнотканинні волокна.

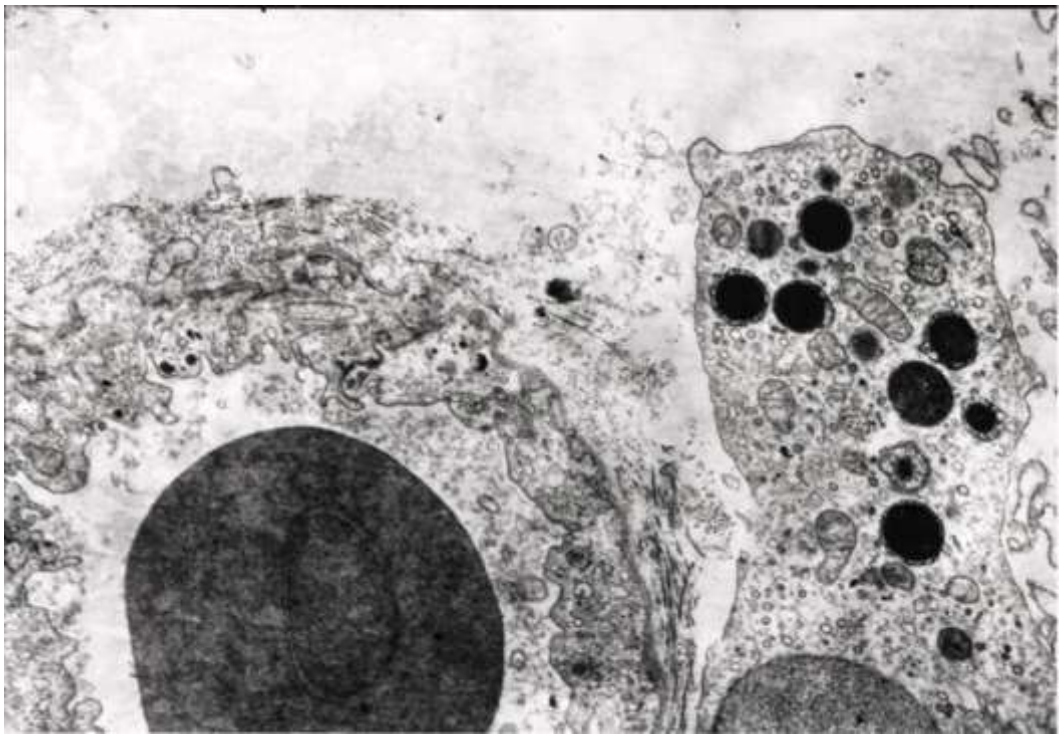

Рис. 5.21. Електронограма. Фрагмент гемокапіляра та базофіла у слизовій оболонці порожньої кишки. Формування мікровиростів люмінальної поверхні ендотеліацита, збільшення кількості різної величини мікропіноцитозних міхурців, незначна кількість колагенових волокон у перикапілярному просторі. Х 12000.

Таким чином, через 6 місяців після створення холедоходуоденоанастомозу у тварин з двотижневим холестазом встановлено стабілізацію структурно-просторової організації судинного русла тонкої і товстої кишок. Проте у венозному відділі залишалися збільшеними кути формування венозних судинних трійників та підвищена їхня симетричність. Дещо розширеними були просвіти венулярної ланки мікроциркуляторного русла, які на нашу думку склали морфологічний субстрат перенесеного порушення ворітно-печінкового кровобігу, ендогенної інтоксикації та підвищеного тиску. У стінках тонкої і товстої кишок поряд з відновленням структури оболонок у власній пластинці слизової оболонки, периваскулярних просторах підслизової основи та між пучками гладком'язових клітин зростала кількість сполучнотканинних елементів. Отже, внутрішнє дренування жовчних шляхів після двотижневого обтураційного холестазу не приводить до повної ліквідації морфологічних змін стінки тонкої і товстої кишок, але сприяє відновленню функціональної діяльності.

Декомпресія жовчних шляхів при місячній біліарній гіпертензії також супроводжувалася відновленням секреторної діяльності печінки, зменшенням напруження портальної гемодинаміки, зниженням ендогенної інтоксикації та деякими реадаптаційними змінами у структурі оболонок тонкої і товстої кишок і їхньому судинному руслі. Однак ступінь прояву їх був значно нижчим, ніж у тварин з двотижневим холестазом.

Через 7 діб після декомпресії місячного холестазу реєструвалися такі функціональні показники: тиск у загальній жовчній протоці був рівним (138,85±3,54) мм вод.ст., у ворітній вені (207,34±4,59) мм вод.ст. ($P<0,001$). Високі величини останнього стверджували існуюче явище портальної гіпертензії, яке визначало і особливості ворітно-брижового та органного кровобігу. Магістральний кровобіг у судинах портального басейну був зниженим (таблиця 5.14). У ворітній вені він становив (58,22±2,76) мл/хв ($P<0,001$), у передній (верхній) брижовій артерії (48,74±2,03) мл/хв ($P<0,01$). Реєстрація за водневим кліренсом кровобігу стінки кишки виявила його

низький рівень у всіх відділах. У стінці кишки в ділянці дванадцятипало-тонкокишкового переходу органний кровобіг становив (26,33±1,42) мл/(хв. х 100гр.), у стінці порожньої кишки (29,64±2,17) мл/(хв. х 100гр.), клубової кишки (28,15±1,49) мл/(хв. х 100гр.), термінального відділу клубової кишки (24,86±1,32) мл/(хв. х 100гр.), висхідного відділу товстої кишки (22,33±1,08) мл/(хв. х 100гр.), поперечного (20,65±1,37) мл/(хв. х 100гр.), низхідного (19,59±1,36) мл/(хв. х 100гр.).

Відновлення току жовчі у просвіт кишки не вплинуло суттєво на стан мікрофлори (таблиця 5.15). Місячна обтураційна жовтяниця приводила до інфікування жовчі. А тому у просвіті кишки виявлялася контамінація великих кількостей різного виду кишкової палочки, стафілококів, стрептококів та умовно-патогенної анаеробної флори. Загалом за кількісними характеристиками на даний термін експерименту останні переважали контрольні величини у 2,07 рази. Видові преставники нормальної мікрофлори виявлялися у зменшених кількостях. У зв’язку з цим, не дивлячись на постдекомпресійний стан печінки у плазмі крові зберігався високий рівень середньомолекулярних пептидів (0,387±0,031) УО, засвідчуючи існуючу ендогенну інтоксикацію в організмі тварин даної групи спостереження.

Не дивлячись на ліквідацію біліарної гіпертензії судинне русло кишки зберігало свою структурну дезорганізацію. При огляді рентгеновазограм чітко видно розширені вени та збіднілий малюнок звивистих артерій (рис. 5.22). Більшість перерізів судинних стовбурів вен достовірно переважали вихідні дані, із зниженою відносною довжиною, а судинні трійники їх формувалися під збільшеними кутами злиття дочірних гілок, що наближалися до прямого. Стовбури артеріальних трійників продовжували залишатися видовженими, з потовщеними стінками та звуженим просвітом. Артеріальне русло було асиметричним за кутовими та діаметральними відношеннями, що дозволяло утримувати в рівновазі градієнти тиску та гідростатичного опору. Найбільшу асиметрію, за H_2, серед артерій продовжували зберігати

Таблиця 5.14

Основні показники брижово-ворітного кровобігу після декомпресії місячного обтураційного холестазу (M±m) n=21

Досліджуваний параметр		Контрольна величина	Тривалість періоду після декомпресії		
			7 діб	30 діб	180 діб
Тиск у загальній жовчній протоці, мм вод. ст.		132,08±2,41	138,85±3,54	136,09±4,18	122,15±3,37
Магістральний кровобіг у верхній брижовій артерії, мл/хв		61,70±1,92	48,74±2,03**	55,37±2,21	59,08±1,88
Магістральний кровобіг у ворітній вені, мл/хв		92,53±2,20	58,22±2,76***	74,37±3,08**	76,82±3,14*
Тиск у ворітній вені, мм вод. ст.		116,21±2,06	207,34±4,59***	173,51±3,72***	139,02±2,14***
Об’ємна швидкість органного кровобігу, мл/(хв·100 гр.): - дванадцятипало-тонкокишковий згин		41,50±1,07	26,33±1,42***	35,74±2,06*	37,50±2,58
- порожня кишка		47,19±2,25	29,64±2,17***	39,80±2,57	42,69±2,25
- клубова кишка		45,42±2,34	28,15±1,49***	38,64±2,33	42,10±2,76
- термінальний відділ клубової кишки		39,75±1,28	24,86±1,32***	32,51±2,40*	34,78±2,34
Товста кишка	висхідна	36,24±1,79	22,33±1,08***	28,46±1,85*	35,44±2,15
	поперечна	32,56±2,04	20,65±1,37**	25,39±1,53*	29,31±2,03
	низхідна	33,82±1,93	19,59±1,36***	27,37±1,89	28,11±1,80

Примітка. ***P<0,001; **P<0,01; *P<0,05. У решти випадків P>0,05.

Таблиця 5.15

Співвідношення мікрофлори порожньої кишки (M±m, lg) собак після декомпресії місячного обтураційного холестазу (P в порівнянні з величинами інтактних собак) n=21

Мікроорганізми		Термін спостереження			
		Контроль	7 діб	30 діб	180 діб
E. coli	нормальної фермен-тативної активності	3,40±0,23	7,83±0,43***	5,10±0,38*	4,43±0,29
	лактозонегативні	2,60±0,18	3,82±0,45	3,30±0,35	2,70±0,12
	гемолізуючі	–	2,20±0,27***	–	-
Стафілококи		1,00±0,08	6,00±0,49***	4,20±0,48**	3,05±0,21***
Стрептококи		2,30±0,14	6,16±0,37***	2,60±0,28	2,60±0,16
Ентерококи		2,64±0,09	7,40±0,35***	6,08±0,44**	3,80±0,30**
Бактероїди		3,05±0,17	8,40±0,61***	5,92±0,52**	5,20±0,28**
Лактобактерії		4,57±0,31	2,30±0,20**	2,60±0,14**	3,16±0,22*
Біфідобактерії		6,80±0,38	3,00±0,18***	3,64±0,17**	4,05±0,30**
Гриби Кандида		2,60±0,10	5,72±0,37**	4,12±0,25*	3,60±0,20*
B. mesentherica		–	5,30±0,29***	3,57±0,21***	0,72±0,05***

Примітка. *P < 0,05; **P < 0,01; ***P < 0,001. У решти випадках P > 0,05.

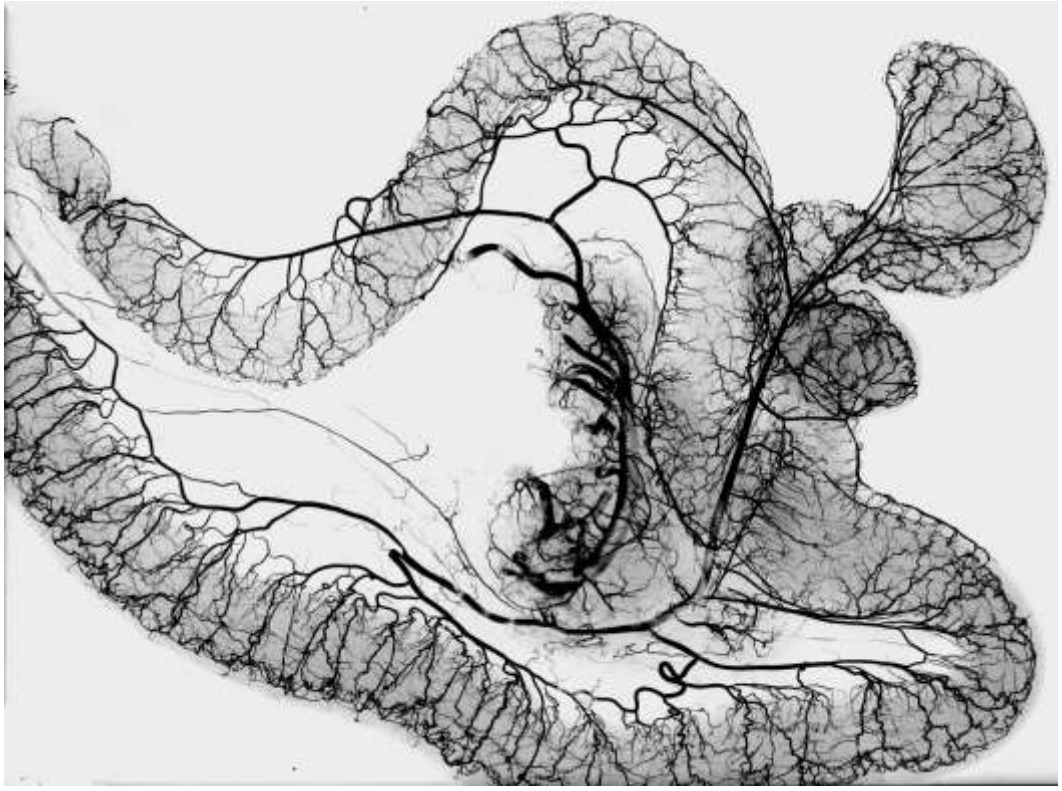

Рис. 5.22. Підвищена звивистість брижових і внутрішньоорганних артерій тонкої і товстої кишок, збільшена асиметрія та кути галуження артеріальних порядків. 7 доба після декомпресії місячного обтураційного холестазу. Фото з рентгенангіограми.

внутрішньоорганні артерії (IV-VI порядок), як тонкої так і товстої кишки. Коефіцієнт галуження (К) не мав визначеної впорядкованості, характерної для артерій і вен кишки, та в деяких порядках достовірно різнився з контрольними показниками (таблиця 5.16, 5.17, 5.18, 5.19).

При гістологічному дослідженні препаратів тонкої і товстої кишок спостерігали виражене венозне та артеріальне повнокрів'я. Стінки венозних судин були інфільтровані полінуклеарними клітинами (рис. 5.23). Периваскулярно прослідковувалася лімфогістіоцитарна інфільтрація сполучної тканини.

Морфометричний аналіз внутрішньоорганних артерій дозволив виявити збереження потовщеної середньої оболонки, яке достовірно перевищувало контрольні дані у всіх внутрішньоорганних артеріях (таблиця 5.20). Високими були цифрові значення індексу Керногана ($P<0,05$). Поздовжні пучки

гладеньком'язових клітин виявлялися у стінках судин різного рівня. Разом з тим, у багатьох випадках вони розділялися прошарками сполучної тканини (рис. 5.24).

У гемомікроциркуляторному руслі прослідковувалися, як і при місячній жовтяниці, значні морфометричні відхилення його елементів від норми (таблиця 5.21, 5.22). Артеріоли продовжували залишатися звивистими, місцями спазмованими. Їхній просвіт був звуженим і становив у тонкій кишці у м'язовій оболонці (17,08±1,33) мкм, а у слизовій (17,85±1,40) мкм. Ще більше звуженими були просвіти прекапілярних артеріол. Останні залишалися тим регулятором, який забезпечував перехід крові через судини обмінного рівня у переповнене венозне русло. Компенсаторна дилатація просвітів капілярів визначалася достовірною у всіх оболонках та відділах кишки (рис. 5.25), а їхня щільність була зниженою (рис. 5.26). Венозна ланка мікросудинного модуля зберігала підвищену ємність. Просвіти посткапілярних венул становили у слизовій оболонці (18,71±0,49) мкм, при контролі (13,10±0,72) мкм. Така тенденція зберігалася і в інших відділах та оболонках кишки. Ще більш виражено дилятованими залишалися венули. Їхні стінки перерозтягнені, часто варикозно змінені, а просвіт збільшений у 1,38 рази у серозній оболонці та в 1,71 раза у слизовій. Величина артеріовенозного індекса спарених артерій і вен становила у IV порядку 0,331±0,019, у V порядку 0,306±0,020 VI порядку 0,262±0,020. Такі дані, достовірно знижені у порівнянні з контролем і є свідченням того, що у ранні терміни після декомпресії місячного обтураційного холестазу залишалися вираженими порушення як на рівні судин обмінного рівня, так і на рівні внутрішньоорганних артерій і вен.

Сама стінка кишки була набряклою. Слизова оболонка, її власне пластинка та підслизова основа інфільтровані лейкоцитами, лімфоцитами, гістіоцитами. У їх сполучній тканині виявляли велику кількість плазматичних клітин. Ці клітини були часто із різним ступенем деструктивних змін. У слизовій оболонці тонкої кишки спостерігався розвиток атрофічних процесів.

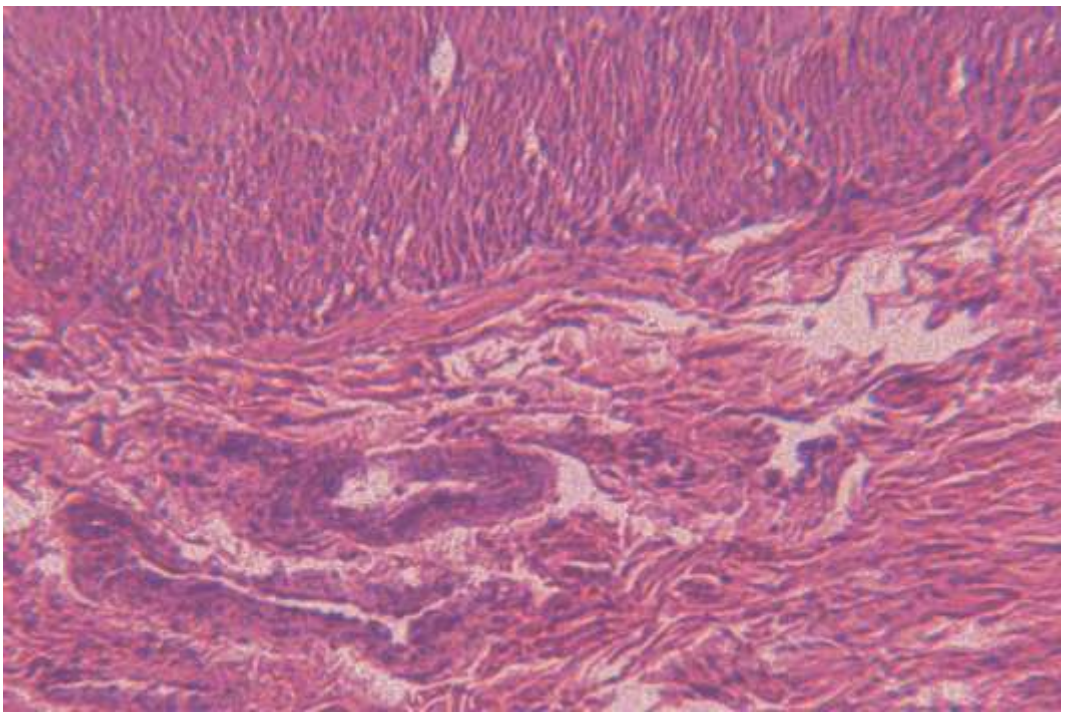

Рис. 5.23. Потовщення і лімфоплазмоцитарна інфільтрація стінки артерії і вени, збільшення кількості сполучної тканини у власній пластинці слизової оболонки і підслизовій основі клубової кишки собаки. 7 днів після декомпресії місячного обтураційного холестазу. Забарвлення гематоксиліном і еозином. Ок.7, об.10.

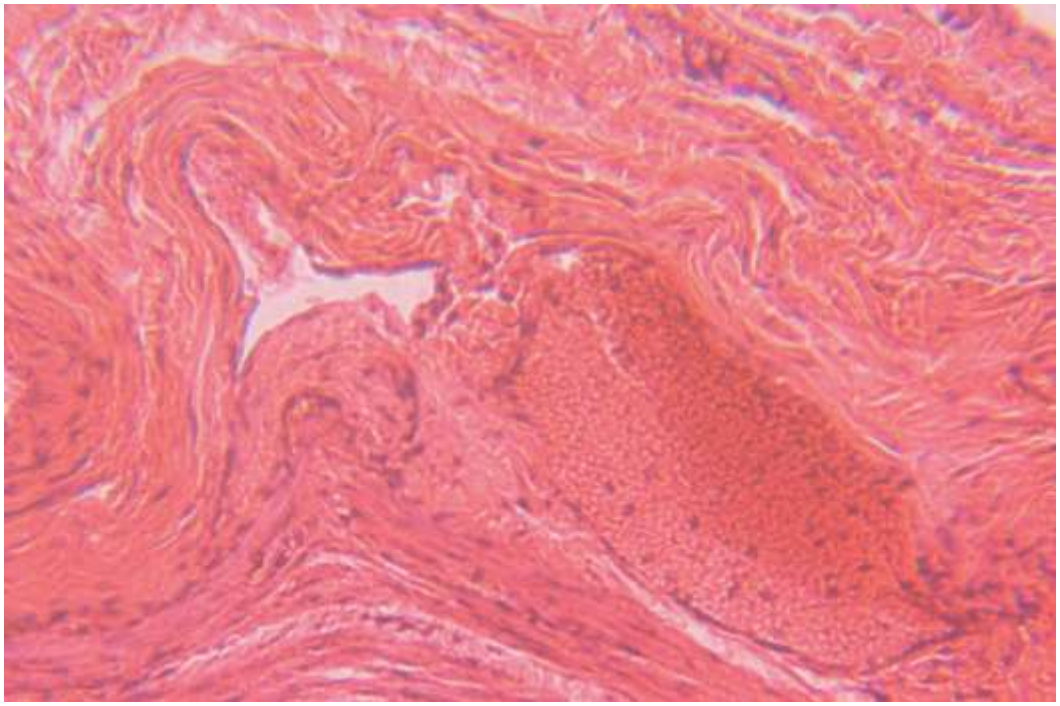

Рис. 5.24. Венозне повнокрів'я, щілевидна артерія у зоні вогнища фіброзу. 7 днів після декомпресії місячного обтураційного холестазу. Забарвлення гематоксиліном і еозином. Ок.7, об.20.

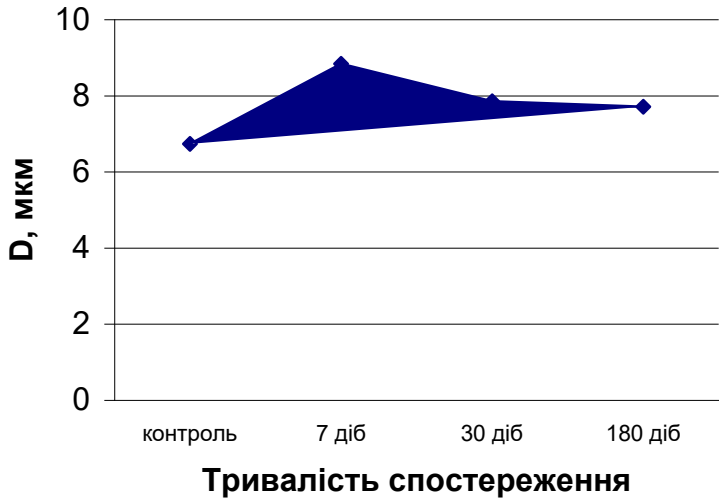

Рис. 5.25. Динаміка ширини просвіту капілярів слизової оболонки товстої кишки при декомпресії місячного обтураційного холестазу у собак.

Рис. 5.26. Динаміка зміни щільності капілярів (на 1 мм^2) слизової оболонки товстої кишки при декомпресії місячного обтураційного холестазу у собак.

Таблиця 5.16

Динаміка зміни показників структурно-просторової організації артеріального русла тонкої кишки після декомпресії місячного обтураційного холестазу (M±m) n=21

Досліджуваний параметр	Порядок судин	Контроль	Тривалість періоду після декомпресії		
			7 діб	30 діб	180 діб
D_0, мм	II	1,201±0,067	1,123±0,058	1,153±0,071	1,178±0,084
	III	0,834±0,044	0,712±0,042	0,753±0,039	0,796±0,037
	IV	0,451±0,032	0,359±0,021	0,372±0,018	0,361±0,023
	V	0,292±0,018	0,249±0,014	0,254±0,012	0,265±0,014
	VI	0,204±0,012	0,164±0,013	0,175±0,010	0,177±0,011
L/D_0	II	38,301±2,407	41,755±2,413	40,654±2,067	39,492±2,471
	III	32,374±2,010	39,055±2,201	35,233±1,836	34,501±1,784
	IV	36,185±2,319	42,516±2,104	42,091±2,313	38,405±2,038
	V	25,832±1,431	28,846±1,385	28,172±2,019	27,291±1,633
	VI	15,780±1,007	18,134±1,237	17,439±1,148	16,373±1,245
φ_0, град.	II	103,782±5,922	108,003±5,344	107,061±4,217	106,601±4,512
	III	97,034±4,105	103,120±4,312	101,020±4,115	99,117±3,579
	IV	69,257±3,216	77,109±3,701	78,701±2,050*	74,675±2,810
	V	75,014±2,801	86,451±2,830*	79,217±3,432	78,099±3,716
	VI	88,613±3,129	96,338±3,250	91,058±4,039	85,110±4,287
H_2	II	0,362±0,010	0,328±0,017	0,331±0,020	0,336±0,022
	III	0,294±0,013	0,235±0,014*	0,252±0,016	0,261±0,019
	IV	0,350±0,020	0,315±0,015	0,322±0,017	0,339±0,013
	V	0,373±0,021	0,334±0,019	0,342±0,011	0,344±0,014
	VI	0,400±0,021	0,341±0,016*	0,367±0,013	0,368±0,012
K	II	1,190±0,028	1,114±0,042	1,156±0,031	1,168±0,045
	III	1,129±0,043	1,097±0,035	1,107±0,033	1,112±0,029
	IV	1,110±0,034	1,073±0,032	1,062±0,029	1,070±0,033
	V	1,172±0,027	1,108±0,026	1,091±0,022*	1,073±0,031*
	VI	1,213±0,019	1,122±0,024*	1,103±0,027*	1,107±0,022*

Примітка. *$P < 0,05$. У решти випадках $P > 0,05$

Таблиця 5.17

Динаміка зміни показників структурно-просторової організації артеріального русла товстої кишки після декомпресії місячного обтураційного холестазу (M±m) n=21

Досліджуваний параметр	Порядок судин	Контроль	Тривалість періоду після декомпресії		
			7 діб	30 діб	180 діб
D_0, мм	II	1,121±0,068	1,086±0,072	1,108±0,083	1,110±0,075
	III	0,748±0,023	0,673±0,041	0,695±0,039	0,709±0,044
	IV	0,400±0,023	0,332±0,021	0,357±0,028	0,370±0,025
	V	0,264±0,018	0,221±0,014	0,236±0,019	0,242±0,017
	VI	0,191±0,011	0,167±0,010	0,171±0,012	0,173±0,014
L/D_0	II	30,412±1,417	31,112±2,312	31,067±1,643	31,024±1,917
	III	34,033±1,283	37,452±2,749	36,808±2,799	36,150±3,221
	IV	37,630±2,710	39,343±2,627	38,617±2,410	38,307±3,501
	V	32,170±2,033	35,204±2,122	34,786±2,069	34,112±2,345
	VI	19,973±1,058	23,628±1,728	23,277±1,510	21,699±1,462
φ_0, град.	II	64,817±3,149	75,521±4,032	73,104±3,256	69,377±3,045
	III	77,012±2,615	83,045±4,210	82,034±3,450	80,281±3,137
	IV	65,918±3,091	72,317±2,533	71,594±3,604	69,371±3,243
	V	72,453±2,118	78,624±3,058	76,317±2,354	75,627±3,637
	VI	75,210±3,013	84,342±3,875	82,735±3,980	80,031±4,552
H_2	II	0,374±0,022	0,338±0,017	0,351±0,023	0,359±0,020
	III	0,331±0,016	0,304±0,019	0,315±0,022	0,321±0,024
	IV	0,387±0,021	0,337±0,025	0,353±0,024	0,367±0,020
	V	0,402±0,017	0,347±0,021	0,363±0,025	0,384±0,028
	VI	0,430±0,020	0,362±0,016*	0,387±0,023	0,401±0,025
K	II	1,210±0,042	1,119±0,037	1,155±0,029	1,173±0,035
	III	1,201±0,038	1,125±0,056	1,152±0,031	1,178±0,046
	IV	1,241±0,035	1,143±0,062	1,169±0,036	1,208±0,076
	V	1,252±0,029	1,127±0,073	1,184±0,067	1,212±0,085
	VI	1,291±0,031	1,163±0,049	1,217±0,076	1,221±0,084

Примітка. *$P < 0,05$. У решти випадках $P > 0,05$

Таблиця 5.18

Динаміка зміни показників структурно-просторової організації венозного русла тонкої кишки після декомпресії місячного обтураційного холестазу (M±m) n=21

Досліджуваний параметр	Порядок судин	Контроль	Тривалість періоду після декомпресії		
			7 діб	30 діб	180 діб
D_0, мм	II	3,921±0,113	4,179±0,103	4,103±0,115	4,075±0,114
	III	2,290±0,079	2,437±0,085	2,378±0,094	2,351±0,075
	IV	0,979±0,047	1,085±0,037	1,076±0,042	1,081±0,034
	V	0,680±0,021	0,813±0,032*	0,784±0,029*	0,715+0,037
	VI	0,387±0,024	0,624±0,028***	0,596±0,024***	0,448±0,018*
L/D_0	II	12,411±1,038	11,655±0,845	11,898±0,917	12,012±1,048
	III	13,655±1,104	12,839±0,801	13,021±0,587	13,115±1,091
	IV	17,512±1,315	16,124±1,202	17,010±1,310	17,052±1,163
	V	13,209±1,106	11,713±0,901	12,840±1,102	12,290±1,004
	VI	16,462±1,083	12,380±0,533	12,412±0,438	14,820±0,510
φ_0, град.	II	62,496±2,410	73,179±3,422	68,701±3,358	67,550±2,809
	III	64,092±1,859	73,265±4,008	71,343±2,835	70,259±3,422
	IV	59,750±1,908	77,939±2,280***	73,155±2,843**	71,236±2,815*
	V	65,104±1,681	78,043±2,810**	72,290±2,769	71,084±2,903
	VI	69,038±1,739	82,512±2,073**	79,144±2,317*	76,329±2,510*
H_2	II	0,341±0,023	0,369±0,023	0,360±0,021	0,357±0,016
	III	0,365±0,040	0,386±0,024	0,375±0,019	0,371±0,020
	IV	0,376±0,031	0,416±0,032	0,381±0,019	0,372±0,023
	V	0,394±0,028	0,454±0,014*	0,435±0,020	0,433±0,024
	VI	0,408±0,031	0,467±0,021	0,453±0,016	0,451±0,018
K	II	1,087±0,081	1,037±0,055	1,049±0,074	1,075±0,059
	III	1,179±0,073	1,104±0,089	1,128±0,115	1,155±0,109
	IV	1,243±0,062	1,178±0,054	1,182±0,071	1,184±0,058
	V	1,276±0,085	1,221±0,067	1,228±0,046	1,230±0,074
	VI	1,351±0,020	1,236±0,040*	1,249±0,055	1,265±0,039

Примітка. *P < 0,05; **P < 0,01; ***P < 0,001. У решти випадках P > 0,05

Таблиця 5.19

Динаміка зміни показників структурно-просторової організації венозного русла товстої кишки після декомпресії місячного обтураційного холестазу (M±m) n=21

Досліджуваний параметр	Порядок судин	Контроль	Тривалість періоду після декомпресії		
			7 діб	30 діб	180 діб
D_0, мм	II	3,461±0,134	4,125±0,201*	3,847±0,178	3,732±0,212
	III	2,072±0,095	2,715±0,112*	2,437±0,093	2,365±0,088
	IV	0,931±0,057	1,215±0,084*	1,135±0,072	1,078±0,069
	V	0,620±0,041	0,843±0,036**	0,728±0,031	0,673±0,040
	VI	0,342±0,021	0,584±0,025***	0,491±0,027**	0,406±0,032
L/D_0	II	17,224±1,098	16,314±1,018	16,517±1,219	16,588±1,125
	III	16,331±1,320	14,437±1,116	14,729±1,015	15,082±1,149
	IV	15,502±1,027	12,059±0,769*	13,315±1,003	14,211±1,017
	V	13,441±1,108	10,433±0,638	11,280±0,770	11,864±0,821
	VI	11,370±0,832	8,423±0,550*	9,154±0,412	10,072±0,388
φ_0, град.	II	52,411±1,765	70,469±3,476**	65,244±3,522*	63,512±3,478*
	III	58,376±2,043	73,436±3,099**	67,316±3,479	65,452±3,208
	IV	50,292±1,657	74,268±3,431***	68,035±3,201***	63,070±2,433**
	V	61,074±2,311	82,635±4,264**	73,243±3,614*	71,021±3,076*
	VI	63,226±2,098	84,104±4,741**	75,382±4,522*	70,172±3,455
H_2	II	0,292±0,021	0,358±0,020	0,321±0,022	0,318±0,019
	III	0,316±0,018	0,370±0,025	0,345±0,020	0,330±0,021
	IV	0,350±0,023	0,395±0,024	0,371±0,023	0,368±0,017
	V	0,376±0,028	0,417±0,035	0,403±0,027	0,394±0,030
	VI	0,398±0,012	0,430±0,034	0,412±0,029	0,410±0,023
K	II	1,093±0,031	1,041±0,037	1,055±0,078	1,063±0,052
	III	1,178±0,054	1,126±0,031	1,154±0,047	1,159±0,038
	IV	1,246±0,061	1,203±0,034	1,225±0,035	1,231±0,025
	V	1,265±0,043	1,228±0,022	1,240±0,019	1,248±0,027
	VI	1,312±0,041	1,263±0,039	1,291±0,036	1,295±0,035

Примітка. *P < 0,05; **P < 0,01; ***P < 0,001. У решти випадках P > 0,05

Ворсинки були статистично достовірно низької висоти, з широкою основою (таблиця 5.23). Крипти залишалися поглибленими а висота поверхневого епітелію зниженою. Помірно набряклими та потовщеними виглядали шари м'язової оболонки. Часто між пучками гладеньком'язових клітин виявлялися різної степені зрілості прошарки сполучної тканини. Аналогічні явища спостерігалися і у слизовій оболонці товстої кишки, де зниженою була її товщина, зменшеною глибина крипт та висота поверхневого епітелію (таблиця 5.24). За рахунок інфільтративно-набрякових процесів визначалася помірно потовщеною підслизова основа. Серед складових останньої спостерігалося збільшення сполучної тканини. У м'язовій оболонці стоншувався поздовжній м'язовий шар. Підслизово-слизовий індекс становив 0,44±0,04 а слизово-м'язовий 0,57±0,05.

Клітини інтрамуральних гангліїв зберігали структуру. Як і при місячній механічній жовтяниці виявлялася фрагментація нервових волокон, варикозні вип'ячування відростків (рис. 5. 27). Добре була вираженою гіперімпрегнація клітин і їх відростків. При ультраструктурному дослідженні спостерігали фрагментацію розширених канальців ендоплазматичної сітки, збільшені мітохондрії із зруйнованими кристами. Нуклеоплазма була осміофільною. Каріолема утворювала неглибокі інвагінації.

Дослідженнями рухової активності кишки встановлено, що тривалість моторного циклу на даний термін спостереження була вкороченою (таблиця 5.25). Частота потенціалів ПЕХ знижена і рівнялася (14,39±1,07) циклів/хв. Електроентерографічно визначено зниження величини амплітуди ПЕХ (0,98±0,02) мВ ($P<0,05$) (рис. 5.28). Амплітуда спайкового потенціалу становила (1,88±0,05) мВ, при вихідних даних у інтактних тварин (2,71±0,06) мВ. Це вказувало на існуючі пригнічення збудливості та скоротливої здатності гладком'язових клітин м'язової оболонки кишки.

Електронномікроскопічними дослідженнями слизової оболонки встановлено, що в ранні терміни після декомпресії залишалися структурні зміни у клітинах поверхневого епітелію. Площа стовчастих епітеліоцитів з

облямівкою становила (171,62±8,16) мкм^2 , при контролі (246,58±7,10) мкм^2 (таблиця 5.26). На апікальному полюсі клітин виявлялися ділянки з деформацією та деструкцією мікроворсинок. Площа мікроворсинок у епітеліоцита достовірно нижча контролю (P<0,001). Низьким залишався відносний об'єм ендоцитозних везикул. Розміри ендоплазматичної сітки

Рис. 5.27. Варикозна звивистість, локальні потовщення і фрагментація нервових волокон міжм'язового нервового сплетення клубової кишки собаки. 7 днів після декомпресії місячного обтураційного холестазу. Імпрегнація за Більшовським-Грос. Ок.7, об.10.

Рис. 5.28. Електроентерограма. Поступове наростання амплітуди потенціалів моторної активності тонкої кишки. 7 днів після декомпресії місячного обтураційного холестазу.

Таблиця 5.20

Результати морфометричного аналізу внутрішньоорганних артерій тонкої кишки після декомпресії місячного обтураційного холестазу (M±m) n=21

Термін спостереження		Досліджуваний параметр	Порядок артерій		
			IV	V	VI
Контроль		ІК	0,102±0,009	0,144±0,010	0,167±0,011
		ТМ	38,251±2,343	28,934±1,729	18,372±1,087
Декомпресія місячного холестазу	7 діб	ІК	0,126±0,012	0,181±0,011*	0,227±0,010**
		ТМ	48,254±2,318*	36,201±2,024*	23,476±1,521*
	30діб	ІК	0,118±0,010	0,169±0,009	0,203±0,009*
		ТМ	44,586±2,117	34,662±1,710*	22,716±1,103*
	180 діб	ІК	0,112±0,008	0,163±0,011	0,199±0,008*
		ТМ	42,113±2,310	32,801±2,004	21,919±1,020*

Примітка. *P < 0,05; **P < 0,01. У решти випадках P > 0,05.

зменшувалися, при збереженні загальної відносної кількості. Приймаючи до уваги той факт, що спостерігалися явища зменшення площі стовчастих епітеліоцитів, можна думати, що дійсне підвищення кількості канальців не відбулося. Це зумовило незначне зменшення об’єму цієї органели в цитоплазмі, хоч в загальному цифрові величини переважали над контролем. Подібно до ендоплазматичної сітки реагували і мітохондрії. Їх середні розміри зменшувалися а кількісні величини відносного об’єму збільшувалися. Очевидно, це було пов’язано з появою в клітині великої кількості молодих

Таблиця 5.21

Характеристика діаметру судин гемомікроциркуляторного русла в оболонках стінки тонкої кишки після декомпресії місячного обтураційного холестазу (M±m, мкм) n=21

Вид мікро судин	Оболонки стінки кишки	Норма	Тривалість періоду після декомпресії		
			7 діб	30 діб	180 діб
Артеріоли	СО	19,82±1,04	17,85±1,40	17,58±1,57	17,08±1,27
	ПО	20,10±1,08	17,83±1,26	18,12±1,22	17,35±1,52
	МО	19,35±1,10	17,08±1,33	17,40±1,54	17,71±1,16
	СО	18,62±1,46	17,01±1,05	17,68±1,10	17,83±1,22
Прекапілярні артеріоли	СО	11,42±0,37	9,77±0,35*	9,42±0,49	9,81±0,34*
	ПО	11,23±0,35	9,85±0,40*	9,37±0,51	9,79±0,53
	МО	10,81±0,39	9,47±0,36*	9,05±0,33	9,12±0,48
	СО	10,34±0,71	9,36±0,41	9,15±0,57	9,35±0,35
Капіляри	СО	6,20±0,32	8,74±0,26**	7,65±0,32*	7,64±0,28*
	ПО	6,43±0,35	8,62±0,54*	7,73±0,29*	7,58±0,21*
	МО	6,10±0,28	8,12±0,29**	7,25±0,27*	7,21±0,20*
	СО	5,70±0,41	7,44±0,35*	6,73±0,26	6,46±0,23
Посткапілярні венули	СО	13,10±0,72	18,71±0,49***	15,69±0,36*	15,67±0,33*
	ПО	13,92±0,56	18,89±0,64***	15,98±0,43*	15,81±0,40*
	МО	12,67±0,49	18,07±1,08**	15,10±0,52*	15,19±0,41*
	СО	11,83±0,53	17,48±0,82***	13,54±0,75	14,87±0,26*
Венули	СО	27,24±1,46	46,04±1,73***	33,29±1,60*	34,01±1,44*
	ПО	28,50±1,28	45,48±1,89***	34,27±2,13*	34,45±2,19*
	МО	26,92±1,35	41,22±2,36**	32,78±1,21*	32,63±1,47*
	СО	26,37±1,62	36,47±1,60*	29,70±1,76	27,58±1,84

Примітка. *P < 0,05; **P < 0,01; ***P < 0,001. У решти випадках P > 0,05

Таблиця 5.22

Динаміка зміни щільності капілярів в оболонках стінки тонкої кишки собаки після декомпресії місячного обтураційного холестазу (M±m) n=21

Оболонки стінки кишки	Інтактні тварини	Тривалість періоду після декомпресії		
		7 діб	30 діб	180 діб
Слизова оболонка	3942,79± 175,12	3194,68± 127,15**	3355,01± 102,69*	3288,90± 107,10*
Підслизова оболонка	4732,44± 168,01	3725,41± 129,17**	4058,72± 150,82*	4101,32± 141,36*
М'язова оболонка	4829,12± 173,39	3603,24± 147,58***	4086,02± 175,84*	4005,39± 152,10*
Серозна оболонка	3256,38± 156,25	2728,39± 141,20*	2901,72± 124,61	2986,45± 120,58

Примітка. *P < 0,05; **P < 0,01; ***P < 0,001. У решти випадках P > 0,05.

органел. Келихоподібні клітини були із збереженими, але дещо розширеними канальцями гранулярної ендоплазматичної сітки. Проте вони не змінювали своєї орієнтації. Мітохондрії мали більш осміофільний матрикс, іноді виявляли його локальне просвітлення. Спостерігали велику кількість активно функціонуючих клітин на стадії накопичення і виділення секрету.

Дані електронної мікроскопії стінок судин свідчили про збереження набряку клітин судинних стінок. Цитоплазма ендотеліоцитів була дрібнозернистою. Перинуклеарні простори виглядали розширеними, каріоплазма просвітленою, а розташування хроматину в периферичній частині ядер. Рельєф люмінальної поверхні ендотеліоцитів характеризувався наявністю ділянок вибухання і інвагінації плазмолеми (рис. 5.29).

Таблиця 5.23

Морфометрична характеристика стінки тонкої кишки собаки після декомпресії місячного обтураційного холестазу

(M ± m) n=21

Досліджуваний параметр	Контроль	Тривалість періоду після декомпресії		
		7 діб	30 діб	180 діб
Висота ворсинок, мкм	634,21± 12,52	488,94± 27,93**	510,03± 23,77**	507,03± 32,49*
Ширина ворсинок, мкм	117,03± 9,73	149,39± 11,27	132,04± 12,95	138,61± 10,04
Глибина крипт, мкм	523,64± 18,41	703,59± 29,94**	659,80± 25,03**	682,57± 24,89**
Висота поверхневого епітелію, мкм	26,34± 1,23	20,83± 1,22*	21,23± 1,09*	21,08± 1,38*
Товщина підслизової основи, мкм	348,92± 12,84	368,09± 16,32	292,43± 14,87*	234,09± 17,20**
Товщина колового м’язового шару, мкм	715,06± 27,13	781,64± 25,62	612,08± 21,02*	590,73± 23,64*
Товщина поздовжнього м’язового шару, мкм	324,39± 14,52	358,01± 15,84	232,23± 16,35**	209,75± 14,93***
Підслизово-слизовий індекс	0,28± 0,01	0,28± 0,02	0,24± 0,02	0,21± 0,01*
М’язово-слизовий індекс	0,86± 0,02	0,87± 0,03	0,71± 0,02**	0,72± 0,04*

Примітка. ***P<0,001; **P<0,01; *P<0,05 у порівнянні з контрольними величинами у інтактних тварин.

Таблиця 5.24

Морфометрична характеристика стінки товстої кишки собаки після декомпресії місячного обтураційного холестазу

(M ± m) n=21

Досліджуваний параметр	Контроль	Тривалість періоду після декомпресії		
		7 днів	30 днів	180 днів
Товщина слизової оболонки, мкм	873,09± 21,37	736,22± 24,47**	783,94± 22,05*	757,08± 20,17*
Глибина крипт, мкм	780,63± 19,32	615,38± 29,16**	657,10± 30,05*	670,43± 23,59*
Висота поверхневого епітелію, мкм	31,25± 1,20	26,38± 1,46*	26,01± 1,53*	25,47± 1,45*
Товщина підслизової основи, мкм	293,98± 14,32	326,09± 17,52*	271,59± 18,55	263,80± 20,10
Товщина колового м’язового шару, мкм	958,31± 31,75	945,38± 46,29	860,17± 38,01	843,11± 28,81*
Товщина поздовжнього м’язового шару, мкм	452,08± 28,74	327,55± 23,38*	341,05± 18,22*	349,13± 16,70*
Підслизово-слизовий індекс	0,33± 0,01	0,44±0,04*	0,35±0,03	0,33±0,02
Слизово-м’язовий індекс	0,62± 0,02	0,57± 0,05*	0,65± 0,04	0,66± 0,05

Примітка. ** P<0,01; * P<0,05. У решти випадків P>0,05.

У гладеньком'язових клітинах виявлялися ознаки набряку клітин, пошкодження мітохондрій. Ядра клітин були укрупнені. Ядерна оболонка іноді розмита, місцями утворювала інвагінації (рис. 5.30). Проміжки між пучками міоцитів виповнені різного ступеня зрілості колагеновими волокнами

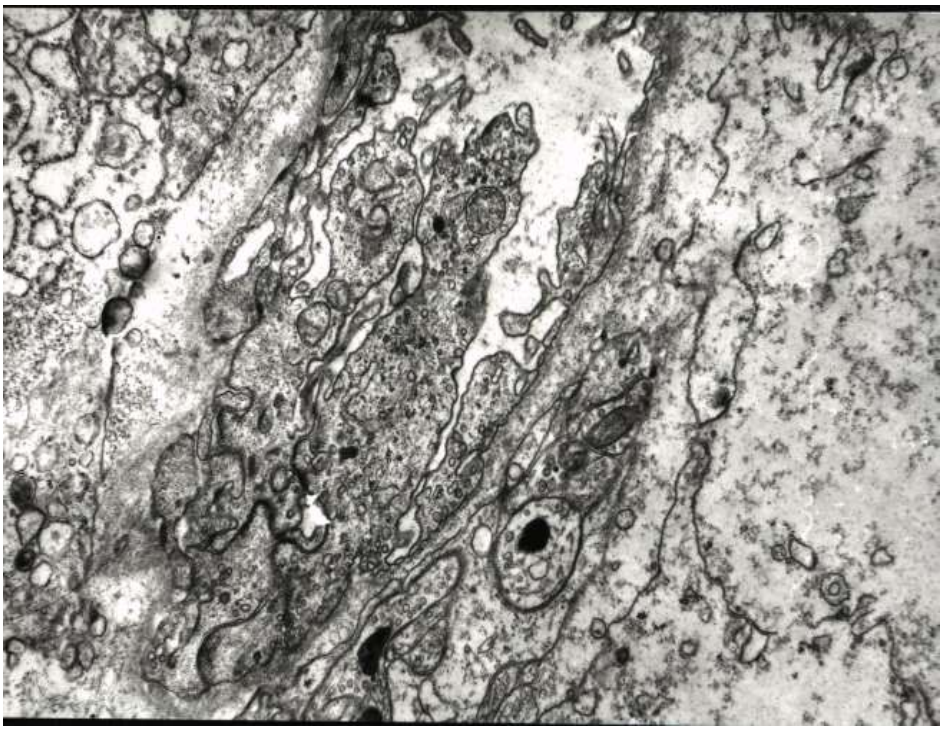

Рис. 5.29. Електронограма. Фрагмент гемокапіляра слизової оболонки порожньої кишки. Вирости люмінальної поверхні ендотеліоцита, деструкція крист мітохондрій, формування фенестр. 7 днів після декомпресії місячного обтураційного холестазу. Х 10000.

Таким чином через тиждень після декомпресії місячного обтураційного холестазу спостерігалося зниження ендогенної інтоксикації та білірубінемії. Однак, як в судинному руслі кишки так і в її оболонках продовжували домінувати набрякові процеси, з розвитком склеротичних змін та порушенням гемодинаміки. Причому морфологічно на органному, тканинному, клітинному та ультраструктурному рівнях визначалися прояви ентеральної недостатності, які відповідали хронічному ентериту та хронічному коліту.

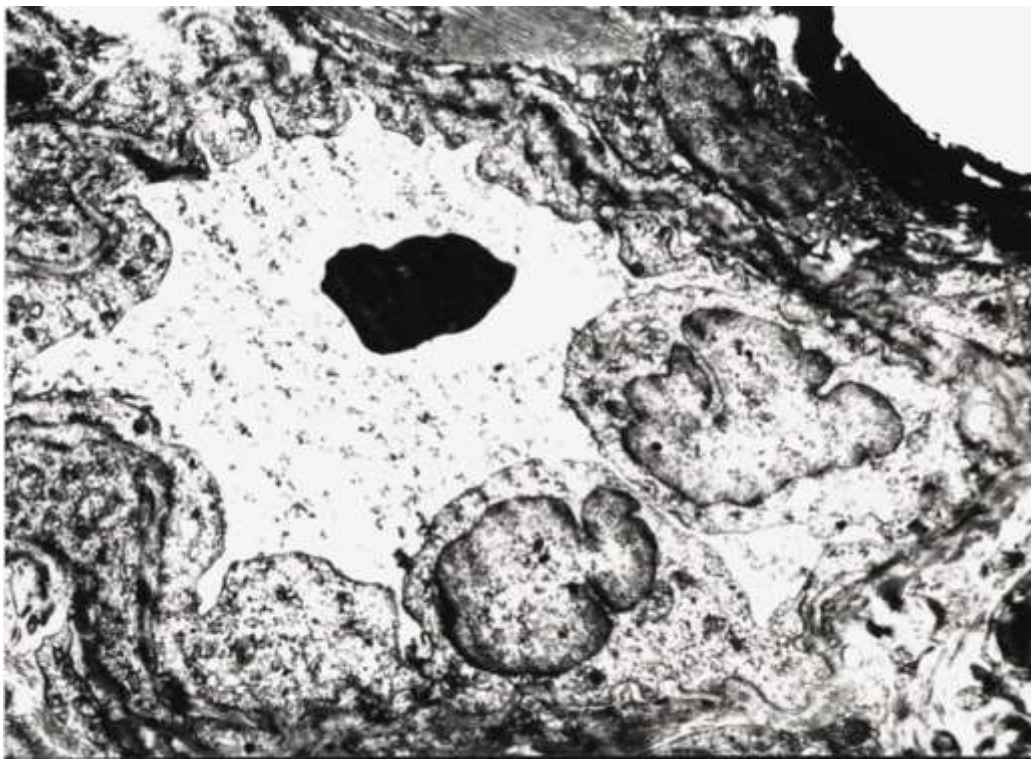

Рис. 5.30. Електронограма. Фрагмент артеріоли підслизової основи товстої кишки. Дистрофічні зміни органел гладеньком'язової клітини. 7 діб після декомпресії місячного обтураційного холестазу. Х 12000.

Через місяць після декомпресії місячного обтураційного холестазу проведені функціональні дослідження показали, що при нормальному тиску у загальній жовчній протоці тиск у ворітній вені достовірно перевищував контрольні дані і був рівним (173,51±3,72) мм вод.ст.. Проте, не дивлячись на існуючі явища портальної гіпертензії, спостерігалося покращення магістрального кровобігу у передній (верхній) брижовій артерії. Магістральний кровобіг в останній зростав від (48,74±2,03) до (55,37±2,21) мл/хв і вже не мав статистично достовірної різниці з контролем. Поряд з цим магістральний кровобіг у ворітній був зниженим, вказуючи на існуючі фактори порушення ворітно-печінкового кровообігу, і рівнявся (74,37±3,08) мл/хв. У результаті такого стану прослідковувалися різні дезадаптаційні процеси органного кровобігу у стінці кишки. Низькими були показники органного кровобігу у ділянці дванодцятипало-тонкокишкового переходу, термінального відділу тонкої кишки, у висхідному та поперечному відділах товстої кишки.

Таблиця 5.25

Динаміка рухової активності тонкої кишки
після декомпресії місячного обтураційного холестазу
(M±m) n=21

Досліджуваний параметр	Контроль	Тривалість періоду після декомпресії		
		7 діб	30 діб	180 діб
Тривалість моторного циклу, хв.	86,40±3,23	76,02±3,04	94,83±4,58	96,06±7,31
Частота потенціалів, ПЕХ, циклів/хв.	18,26±1,25	14,39±1,07	16,02±1,34	16,34±1,28
Амплітуда ПЕХ, мВ	1,20±0,03	0,98±0,02**	1,07±004*	1,09±0,03*
Амплітуда спайкового потенціалу, мВ	2,71±0,06	1,88±0,05***	2,17±0,08**	2,42±0,07*

Примітка. ***P<0,001; **P<0,01; *P<0,05 у порівнянні з контрольними величинами.

Проходило зниження у плазмі крові маркерів ендогенної інтоксикації, проте і на даний термін експерименту вони контрольних цифр не досягали. Рівень середньо-молекулярних пептидів становив (0,271±0,019) УО. Загалом стан ендогенної інтоксикації залежав і від кількісного та видового складу мікроорганізмів просвіту кишки та стану слизової оболонки і судинного русла.

Таблиця 5.26

Морфометрична характеристика стовпчастих епітеліоцитів з облямівкою у собак після декомпресії місячного обтураційного холестазу (M±m) n=21

Досліджуваний параметр	Контроль	Тривалість періоду після декомпресії		
		7 діб	30 діб	180 діб
Площа клітини, мкм^2	246,58±7,10	171,62±8,16 ***	212,84±9,50*	219,33±8,37*
Площа мікроворсинок, мкм^2	14,32±0,83	7,45±0,82***	10,92±0,83*	11,37± 0,75*
Відносний об'єм ендоцитозних везикул, %	1,12±0,04	0,59±0,03***	0,78±0,05**	0,94± 0,06
Відносний об'єм ендоплазматичної сітки, %	4,03±0,17	5,78±0,48	4,80±0,26	4,45±0,32
Відносний об'єм мітохондрій, %	12,51±0,83	8,40±0,50**	9,82±0,64*	9, 96± 0,57*

Примітка. ***P<0,001; **P<0,01; *P<0,05 у порівнянні з контрольними величинами.

У порівнянні з раннім післядекомпресійним періодом на даний термін експерименту спостерігалося зниження загальної кількості домінуючих популяцій мікроорганізмів у просвіті порожньої кишки, але ступінь

дисбактеріозу залишався високим. Серед тих колонійутворюючих одиниць, що визначалися, чисельний склад у більшості переважав контрольні величини. Деякі види умовнопатогенних мікроорганізмів, які у ранні терміни виділялися в великих кількостях були відсутніми. Загальне число мікроорганізмів збільшене за рахунок стафілококів, стрептококів, ентерококів та неклостридіальної анаеробної флори.

При дослідження структурно-просторової організації судинного русла тонкої і товстої кишок встановлено дещо кращу картину архітектоніки кровоносних судин, при порівнянні з попереднім терміном спостереження. Аналіз морфометричних показників показав існуюче утримання зниженої артеріалізації кишкової стінки, за рахунок зменшення загального перерізу артерій. Просвіт основних стовбурів та їхніх дочірних гілок був нищим контролю. Особливо це відчутно відбивається для проходження крові у внутрішньоорганних артеріях, де велику протидію пропульсивній хвилі становлять гідростатичний і трансмуральний тиски. У зв’язку з цим стовбури артеріальних порядків залишалися видовженими з переважанням відносної довжини. Набута асиметричність за відношенням поперечних перерізів гілок (H_2) продовжувала зберігатися серед всіх судинних порядків. Загальні кути галуження артерій більші, ніж при аналогічному терміні спостереження після декомпресії двотижневого обтураційного холестазу. Асиметрія за кутами галуження підтримувалася в основному за рахунок більшого відхилення дочірної гілки. У дрібних внутрішньоорганних порядках кути галуження артерій залишалися бути наближеними до прямого. Особливої уваги в артеріальному руслі заслуговував серед вираховуваних характеристик ангіоархітектоніки показник галуження (К), який знижувався у порівнянні з попереднім терміном спостереження і навіть у V-VI порядках достовірно відрізнявсяся від контролю ($P<0,05$). Зовсім інші показники коефіцієнта К визначалися у товстокишковому відділі, де відмічено його помірне зростання.

Венозні порядки мали збільшений загальний переріз просвіту основних та формуючих їх гілок із статистично достовірною різницею у V-VI порядках

тонкої кишки та у УІ порядку товстої кишки. Досить високою залишалася кутова асиметрія, яка у всіх відділах кишки у ІУ-УІ порядках мала достовірну різницю з контролем. За діаметральними відношеннями, величини коефіцієнта H_2 у венах залишалися високими, що підтверджувало високий внутрішньосудинний опір у венозному руслі в цілому.

На світлооптичному рівні периваскулярні простори визначалися розширеними, із збільшеною кількістю колагенових волокон. В окремих місцях виявлявся периваскулярний склероз. У внутрішньоорганних артеріях і венах продовжувало зберігатися виражене повнокрів'я. Разом з тим спостерігалася схильність до зменшення товщини м'язового шару артеріальних стінок. Числові характеристики індексу Керногана достовірно високими залишалися лише у УІ артеріальному порядку. З огляду на морфометричні показники судинних стінок можна зауважити, що процес зворотнього розвитку набряково-проліферативних процесів проходив рівномірно у всіх відділах кишки. Поздовжні пучки гладеньком'язових клітин у багатьох артеріях брижової та внутрішньорганної частини часто розділялися прошарками сполучної тканини. Спостерігалася колагенізація артеріальних стінок. У місцях галуження артерій виявлялися поліповидні подушки, у склад яких входили гладеньком'язові клітини. Периваскулярно утримувалася лімфогістіоцитарна інфільтрація сполучної тканини.

Хід артеріол ставав більше прямолінійним, хоча іноді в деяких місцях вони зберігали виражену звивистість. Діаметри останніх прямували до контрольних величин і статистично достовірно їх не переважали. Просвіти капілярів розширені у всіх оболонках. Щільність їх помірно зростала в порівнянні з раннім терміном післядекомпресійного періоду, але по відношенню до контролю була значно нижчою. Венулярна ланка гемомікроциркуляторного русла залишалася розширеною. Загальна ємність венул була низька. Стінки внутрішньоорганних вен перерозтягнені. Серед складових клітин середньої оболонки поряд з гладеньком'язовими міоцитами виявлялася велика кількість колагенових волокон. Наростали ознаки

міоеластофіброзу їхніх стінок. Величини артеріо-венозного індексу рівнялися у IV порядку 0,346±0,024, у V порядку 0,323±0,027 VI порядку 0,294±0,023, що було дещо вищим ніж у попередній післядекомпресійний період, але досить різнилися з аналогічними показниками інтактних тварин.

Ворсинки тонкої кишки нерівномірної товщини, часто з булавовидними потовщеннями дистальних відділів. Цитоплазма ентероцитів, які вкривають ворсинки вакуолізована. Строма ворсинок інфільтрована плазматичними клітинами, лімфоцитами, еозинофілами. Часто клітинний інфільтрат охоплював і крипти та м'язовий шар слизової оболонки. Висота ворсинок знижена (P<0,01). Морфометрично висота поверхневого епітелію становила (21,23±1,09) мкм при контролі (26,34±1,23) мкм. У м'язовій оболонці серед пучків гладком'язових клітин виявлялися лімфогістіоцитарні інфільтрати, сполучнотканинні волокна. М'язова оболонка стоншена, причому, вираженими дані ознаки були як у коловому так і в поздовжньому шарі (P<0,01). Низькими були величини індексів співвідношення товщини оболонок кишки. У товстій кишці спостерігалося сплющення поверхневого епітелію. Його висота достовірно нижча контрольних величин (P<0,05). У криптах збільшене число келихоподібних клітин. Самі крипти розширені та вкорочені. Часто у їх просвіті виявлявся слизовий вміст. Кількість келихоподібних клітин крипт збільшувалася. В їх цитоплазмі чітко прослідковувалися базофільні гранули. Глибина крипт становила (783,94±22,05) мкм, при контролі (873,09±21,37) мкм. Власна пластинка слизової оболонки інфільтрована лімфоцитами, які часто формували різного виду фолікули та плазматичними клітинами (рис 5.31). У підслизовій основі та м'язовій оболонці спостерігалося зниження набрякових процесів та збільшення кількості різного ступеня зрілості колагенових волокон (рис. 5.32).

Самі оболонки потоншені. Структури багатьох нервових гангліїв гіперімпрегнувалися. Нервові клітини часто були змінені за формою, ядра були збільшеними, зміщеними до периферії клітини. В основному мала місце гіперхромія перікаріона. Нервові відростки звивисті, місцями потовщені.

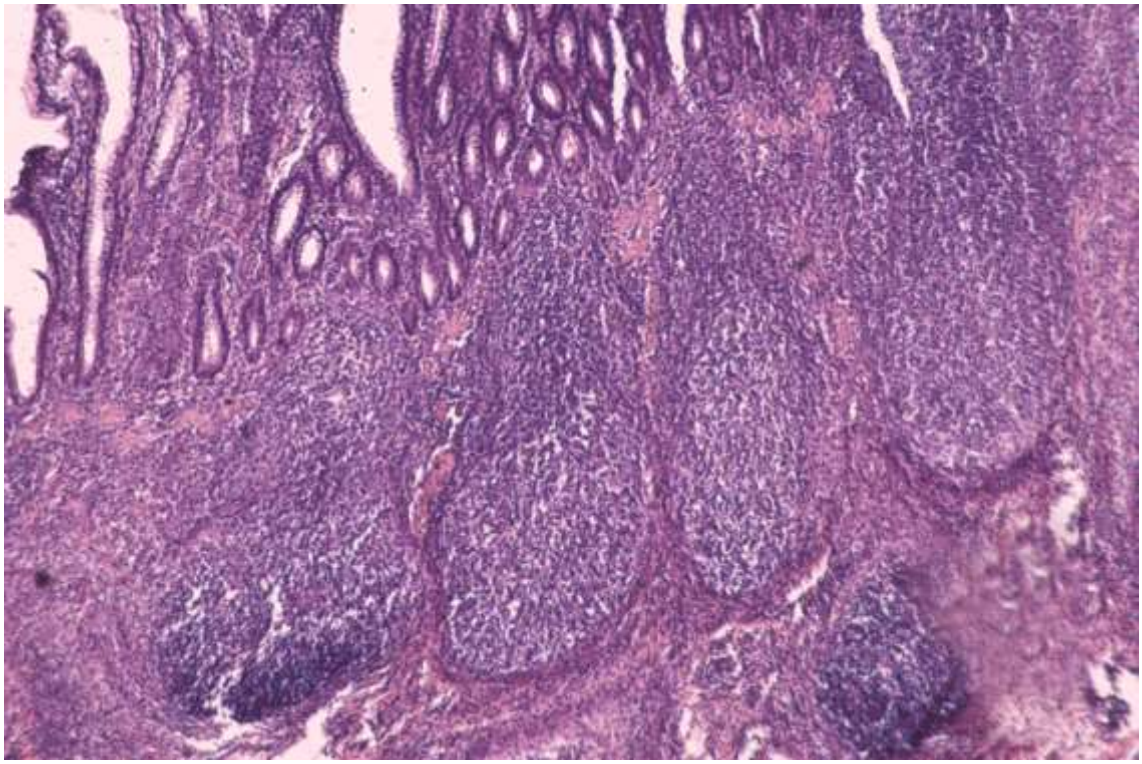

Рис. 5.31. Дифузна лімфоцитарна інфільтрація слизової оболонки клубової кишки собаки, формування лімфоїдних фолікулів. 30 днів після декомпресії місячного обтураційного холестазу. Забарвлення гематоксиліном і еозином. Ок.7, об.10.

Органели клітин були в основному збереженими. Зустрічалися мітохондрії з просвітленим матриксом та дискомплексацією крист. У цитоплазмі збільшена кількість полісом, а в поодиноких випадках виявлялися лізосоми.

На даному етапі експерименту проходило поступове відновлення показників біоелектричної активності. Характерним було подовження тривалості моторного циклу, яке зросло від (76,02±3,04) хв у ранньому післядекомпресійному періоді до (94,83±4,58) хв і перевищувало контрольні величини. Відновлювалася ритмічність і частота виникнення потенціалів ПЕХ. Поряд з цим низькою залишалася амплітуда потенціалів ПЕХ ($P<0,05$) та амплітуда спайкового потенціалу ($P<0,01$), що засвідчувало низьку ступінь електрофізіологічних властивостей гладеньком’язових клітин м’язової оболонки (рис. 5.33).

Рис. 5.32. Збільшення кількості кологенових волокон між пучками гладком'язових клітин м'язової оболонки тонкої кишки собаки. 30 днів після декомпресії місячного обтураційного холестазу. Забарвлення за Маллорі. Ок.7, об.90.

При ультраструктурному дослідження стінки кишки виявлені зміни зі сторони поверхневого епітелію, які частіше проявлялися як наслідок тривалого впливу різних альтеративних чинників. Площа стовчастих епітеліоцитів з облямівкою у слизовій оболонці тонкої кишки достовірно нища контролю. Мікроворсинки облямівки були різними за висотою. У поодиноких місцях елементи їх термінальної сіточки не контурувалися. Площа мікроворсинок становила (10,92±0,83) мкм^2 , при контролі (14,32±0,83) мкм^2. Ендоцитозні везикули порівняно з попереднім терміном післядекомпресійного періоду були збільшеними в розмірах, дещо зріс їх відносний об'єм у цитоплазмі, що засвідчувало активацію процесів всмоктування у слизовій оболонці тонкої

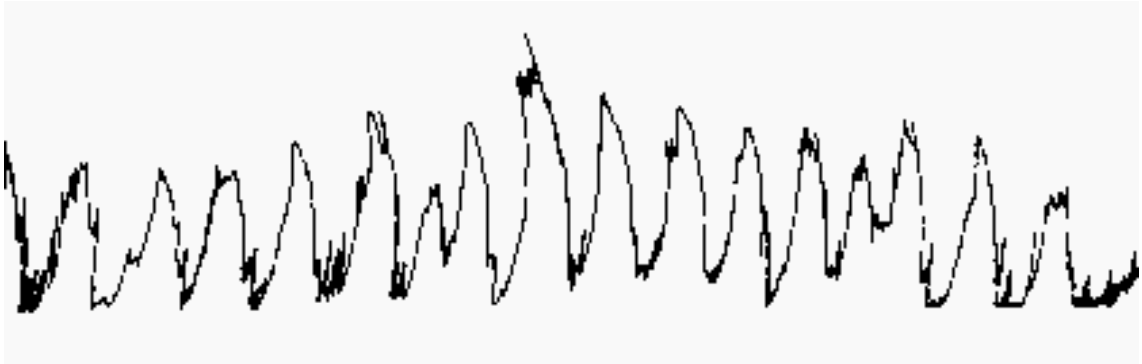

Рис. 5.33. Електроентерограма. Сповільнена генерація амплітудних потенціалів травного циклу тонкої кишки собаки. 30 днів після декомпресії місячної механічної жовтяниці.

кишки. Відносна кількість канальців ендоплазматичної сітки помірно зменшувалася. Самі канальні утворювали поодинокі локальні розширення, які були заповнені дрібнозернистим вмістом. Мітохондрії збільшували свою відносну густину. Багато з них мали електроннощільний матрикс. Однак поодинокі мітохондрії мали зруйновані кристи. Ядра клітин були округлими за формою, нуклеолема утворювала інвагінації а у каріоплазмі переважав еухроматин. Серед клітин м'язової оболонки спостерігали пошкодження органел, які проявлялися деструктивними змінами міофіламетів та мітохондрій.

Для судинних стінок характерним було розростання колагенових волокон між гладеньком'язовими клітинами (рис.5.35). У самих виявлялися дезінтегровані міофібрили. Канальні ендоплазматичної сітки вирізнялися локальними розширеннями. Мітохондрії, контури яких не завжди чітко виявлялися, в багатьох випадках зберігали просвітлений матрикс та дискомплексовані кристи. Проте в деяких випадках виявлялися гладеньком'язові клітини із збільшеної кількістю органел та гіпертрофованими мітохондріями (рис. 5.36). Ядра частини міоцитів змінювали форму, у каріоплазмі переважав гетерохроматин. Перинуклеарні простори були розширеними.

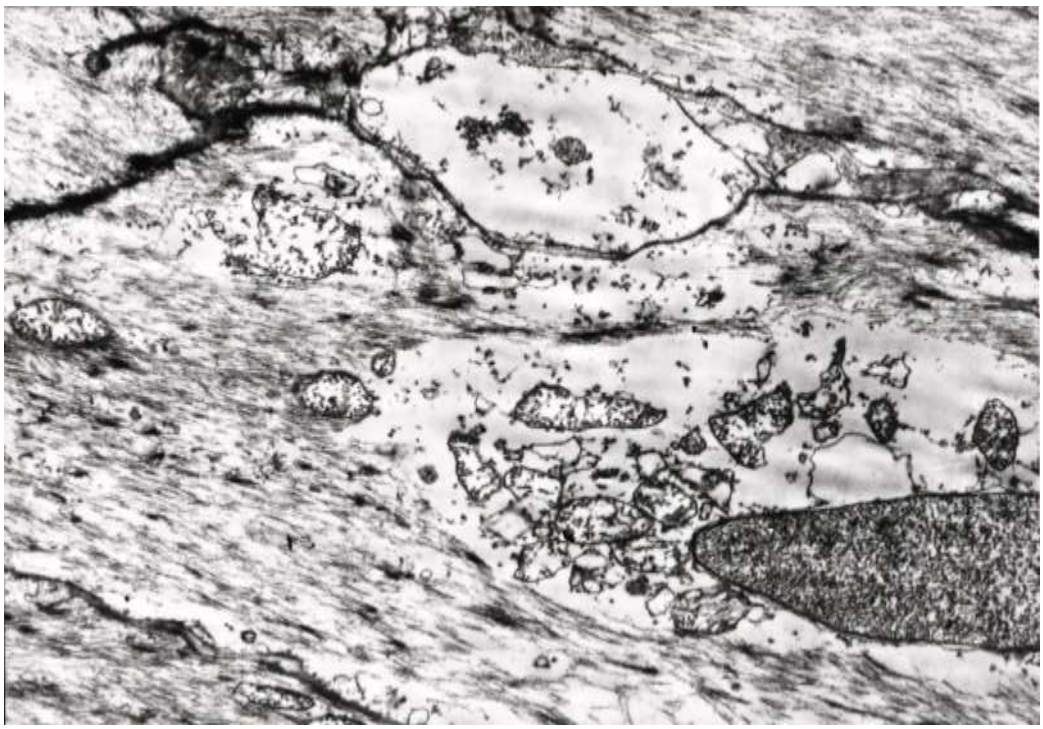

Рис. 5.34. Електронограма. Набряк та деструкція органел гладеньком'язової клітини м'язової оболонки порожньої кишки. 30 днів після декомпресії місячного обтураційного холестазу. Х 12000.

У ендотеліальному шарі спостерігався помірний мікропіноцитоз та ознаки набряку і дистрофічних змін. У цитоплазмі ендотеліальних клітин капілярів визначалося збільшення кількості осміофільних мітохондрій, з частково зруйнованими кристами, ліпідних включень, гіпертрофованих елементів комплексу Гольджі (рис. 5.37). Пори ядерної оболонки місцями розширювалися. Навколо ядра видні канальні ендоплазматичного ретикулуму і багато рибосом. Люмінальна поверхня ендотеліоцитів утворювала виступаючі в просвіт складки. У перикапілярних просторах виявляли колагенові волокна, яких було значно більше, порівняно з попереднім терміном експерименту.

Таким чином можна підсумувати, що через місяць після декомпресії місячного обтураційного холестазу наступають дезадаптаційні зміни як морфологічного стану оболонок кишки так і її судинного русла. Однак ступінь вираженості відновних процесів порівняно з тваринами, котрим декомпресія

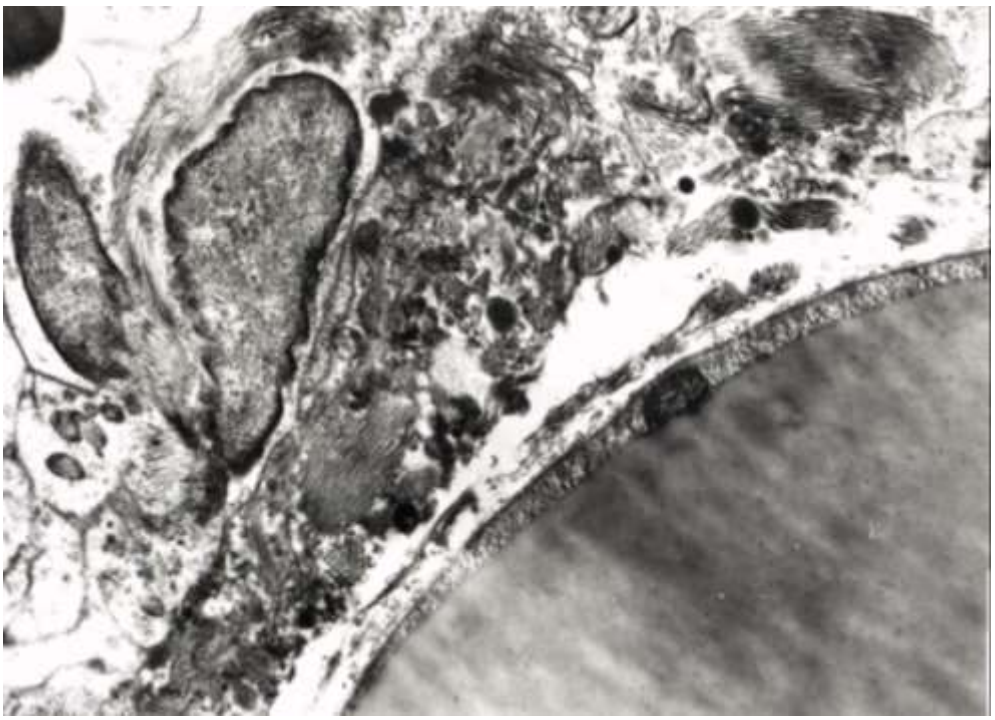

Рис. 5.35. Електронограма. Збільшення кількості колагенових волокон у стінці внутрішньоорганної артерії товстої кишки. 30 днів після декомпресії місячного обтураційного холестазу. Х 12000.

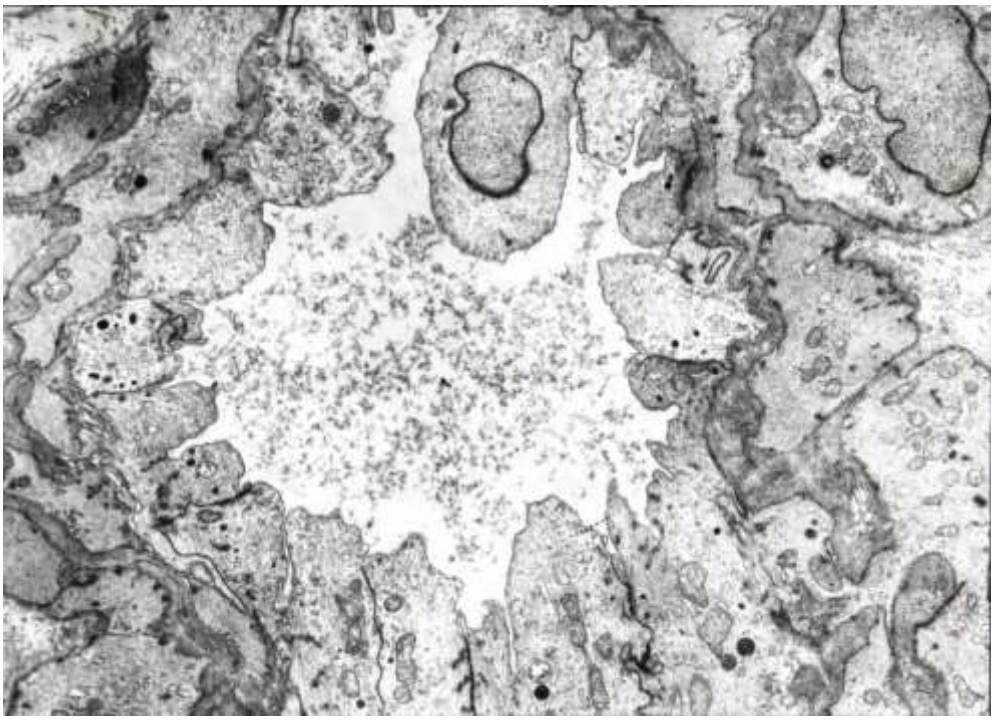

Рис. 4.36. Електроногарма. Збільшення кількості міофібрил і мітохондрій у гладеньком’язових клітинах артеріоли клубової кишки. 30 днів після декомпресії місячного обтураційного холестазу. Х 12000.

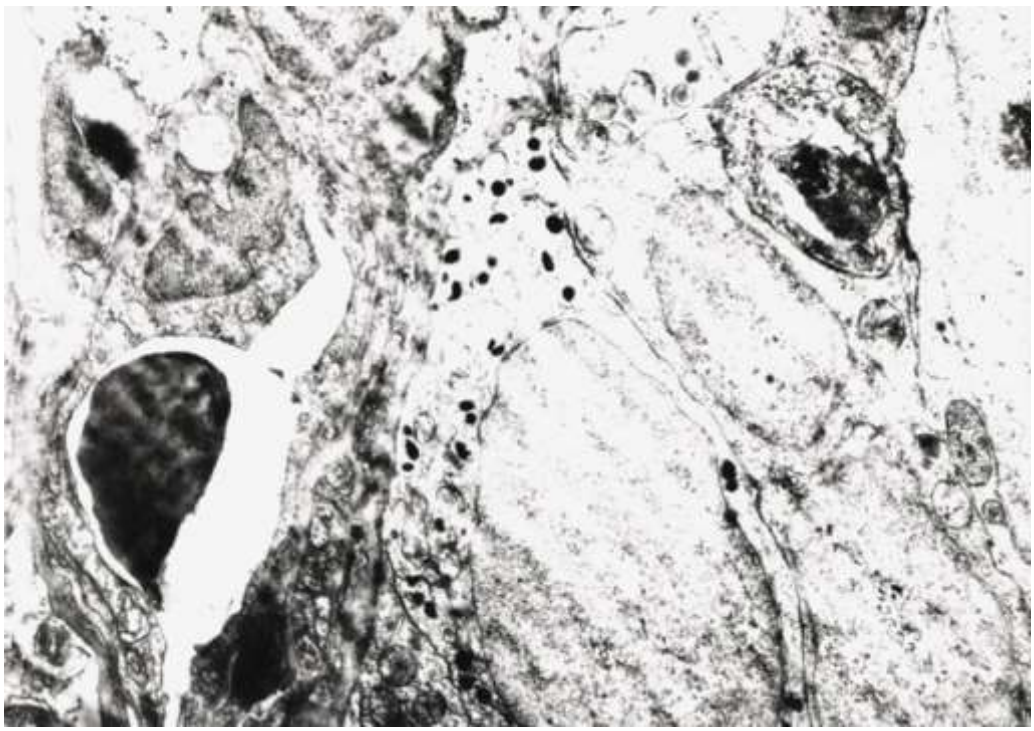

Рис. 5.37. Електронограма. Фрагмент капіляра слизової оболонки тонкої кишки. Деструкція крист мітохондрій, зменшення мікропіноцитозних везикул у ендотеліальній клітині, нерівномірна товщина базальної мембрани. 30 днів після декомпресії місячного обтураційного холестазу. Х 12000.

проводилася після двотижневої біліарної гіпертензії був значно нижчим. Однією з ведучих причин цього стали проліферативно-дистрофічні процеси, атрофічні явища в оболонках кишки та склеротичні зміни в оболонках судинного русла, причиною яких став тривалий холестаз.

Через шість місяців після ліквідації місячної експериментальної механічної жовтяниці шляхом супрадуоденальної холедоходуоденостомії загальний стан експериментальних тварин був задовільним, проте більшість з них мали меншу вагу ніж до початку введення тварин у експериментальні групи. Серед функціональних показників, що характеризують стан досліджуваних органів визначено, що секреторний тиск у позапечінковій системі жовчного русла становив (122,15±3,37) мм вод.ст. При цьому макроскопічно печінка була більшою, ніж до початку експерименту та щільною. Магістральний кровобіг у ворітній вені реєструвався достовірно

нищим контрольних величин (P<0,05), при незначному підвищенні у передній брижовій артерії. У зв'язку з таким станом кровобігу у еферентних та аферентних судинах органний кровобіг, віддзеркалений низькими показниками об'ємної швидкості проходження крові через відповідну масу тканини кишки у багатьох відділах достовірно нищий контрольних величин.

Посіви на живильні середовища внутрішньокишкового вмісту виявили існуючі, навіть через шість місяців після ліквідації обтураційного холестазу, явища кишкового дисбактеріозу. Причому кількість колонійутворюючих одиниць переважала варіації норми у порожній кишці в 1,56 раза. Серед домінуючих популяцій як і в попередньому терміні експерименту були неспороутворюючі анаероби, стафілококи та ентерококи.

У плазмі крові спостерігалося зниження рівня ендогенної інтоксикації до величин, які статистично достовірно не відрізнялися від контролю.

Визначальним значенням для морфологічного, функціонального та адаптаційного забезпечення залишається характер стану судинного русла на всіх рівнях його організації. У архітектоніці артерій та вен визначено значно іншу картину, ніж при декомпресії двотижневого холестазу. При цьому переріз просвіту артерій у всіх відділах тонкої та товстої кишок залишався зменшеним. Просвіти вен, навпаки, розширені на 15-20 % у порівнянні з контрольними величинами, і навіть у дрібних внутрішньоорганних порядках статистично достовірно відрізнялися від контролю. Характер звуження артеріального русла супроводжувався колагенізацією їхніх стінок, та особливостями проходження пропульсивних хвиль тиску у даних системах загалом. Артеріальне русло залишалося видовженим, за показниками відносної довжини, і особливо це прослідковувалося у ІУ-УІ порядках. Загальні кути галуження артеріального русла зменшувалися і характеризували збережену кутову асиметрію, яка і на даний термін підтримувалася більшим відхиленням дочірної гілки від провідної осі основного стовбура трійника. Більше відхилення дочірної гілки пов'язувалося також із перерізом її просвіту, який впливав на показник асиметрії H_2 (рис. 5.38). За даними таблиці 5.16 можна

зробити висновок, що як кутова так і діаметральна асиметрія в артеріальному руслі збільшені, і визначають особливості архітектоніки пізніх термінів післядекомпресійного періоду. Серед венозних трійників характерною особливістю компенсаторного узгодження гідродинамічних впливів були різного роду ектазії самих стінок вен, зміна особливості їхнього ходу, підвищена звивистість, розширення кутів формування основної судини венозного трійника та підвищена, на відміну від артеріальної частини, симетричність у відношеннях поперечних перерізів материнських та дочірних гілок, що підтверджувалося утриманням показника H_2 на рівні попереднього періоду експерименту. За цифровими даними більшість порядків венозних трійників відносилися до 3 класу симетрії [16], тобто судинних систем, де майже рівномірно розприділяється гідродинамічне навантаження на всі складові його елементи. Загалом артерії та вени як у тонкій так і у товстій кишці займали вужче поле галуження, і величина показника галуження (К) була нижчою контрольних цифр.

При гістологічному дослідження препаратів тонкої і товстої кишок встановлено збереження як і в попередній термін експерименту судинного повнокрів'я. У стінках кровоносних судин мав місце гіпереластоз, що супроводжувався розростанням периваскулярної сполучної тканини. Сполучнотканинні прошарки розділяли пучки гладеньком'язових клітин середньої оболонки. Серед артерій іноді спостерігалися судини, в яких по всьому периметру зовнішнього шару м'язової оболонки зустрічалися поздовжньо спрямовані гладком'язові клітини, розділені сполучнотканинними волокнами. Окрім цього зустрічалися внутрішньоорганні артерії в яких були і субінтимальні локалізації поздовжньо направлених волокон м'язового шару (рис. 5.39) а також скупчення останніх з формуванням поліповидних подушок (рис. 5.40). Останні, при своєму скороченні можуть змінювати переріз судин, а на біфуркаціях відігравати важливу роль у розділення потоків крові. Отже даний тип артерій можна без сумніву співставити з артеріями замикального типу.

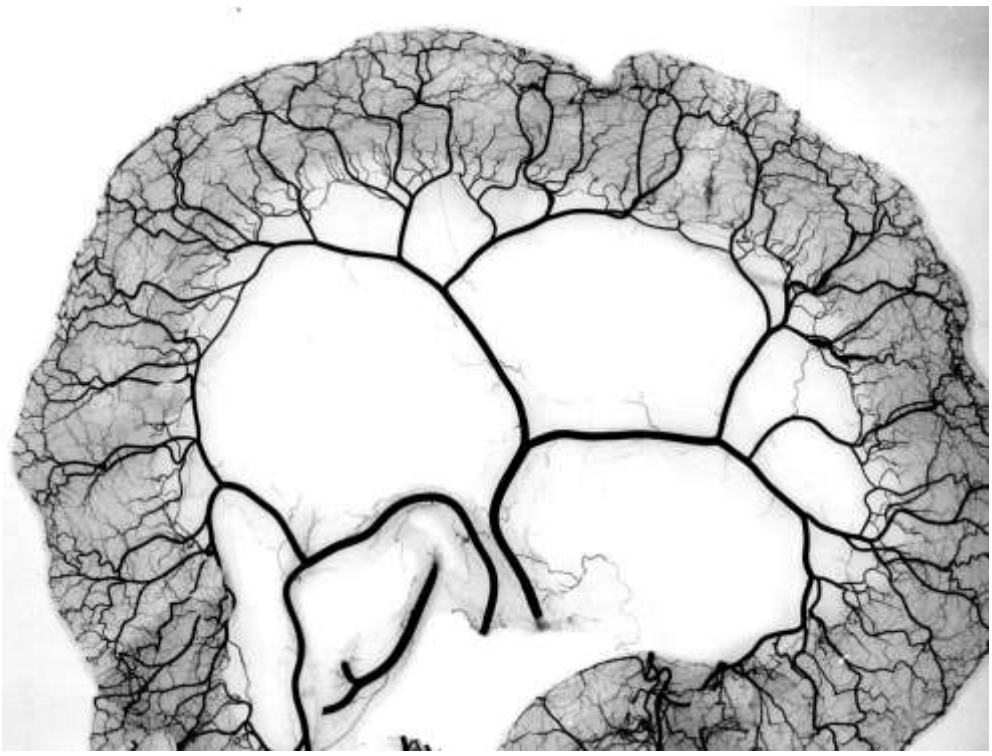

Рис. 5.38. Зменшення судинного малюнку. Звуження просвіту та підвищена звивистість і асиметрія внутрішньоорганних артерій тонкої кишки. Шість місяців після декомпресії місячного обтураційного холестазу. Фото з рентгенангіограми. Собака № 47.

Стінки багатьох судин поряд із розвитком склеротичних змін зберігали виражену полінуклеарну інфільтрацію (рис. 5.41).

Морфометричні вимірювання внутрішньоорганних артерій всіх порядків галуження показали деякі позитивні реорганізаційні процеси при порівнянні з попереднім терміном експерименту. Проте, на всіх рівнях вони відрізнялися від контрольних величин, а у дрібних артеріях достовірно їх переважали.

При цьому чітко прослідковувалися явища периваскулярного склерозу. Про недостатній рівень зворотнього розвитку сформованих тривалим холестазом патологічних процесів свідчили і цифрові характеристики індекса функціональної здатності артеріального русла, який залишався високим серед всіх внутрішньоорганних артерій. Тонус м’язової оболонки був підвищеним.

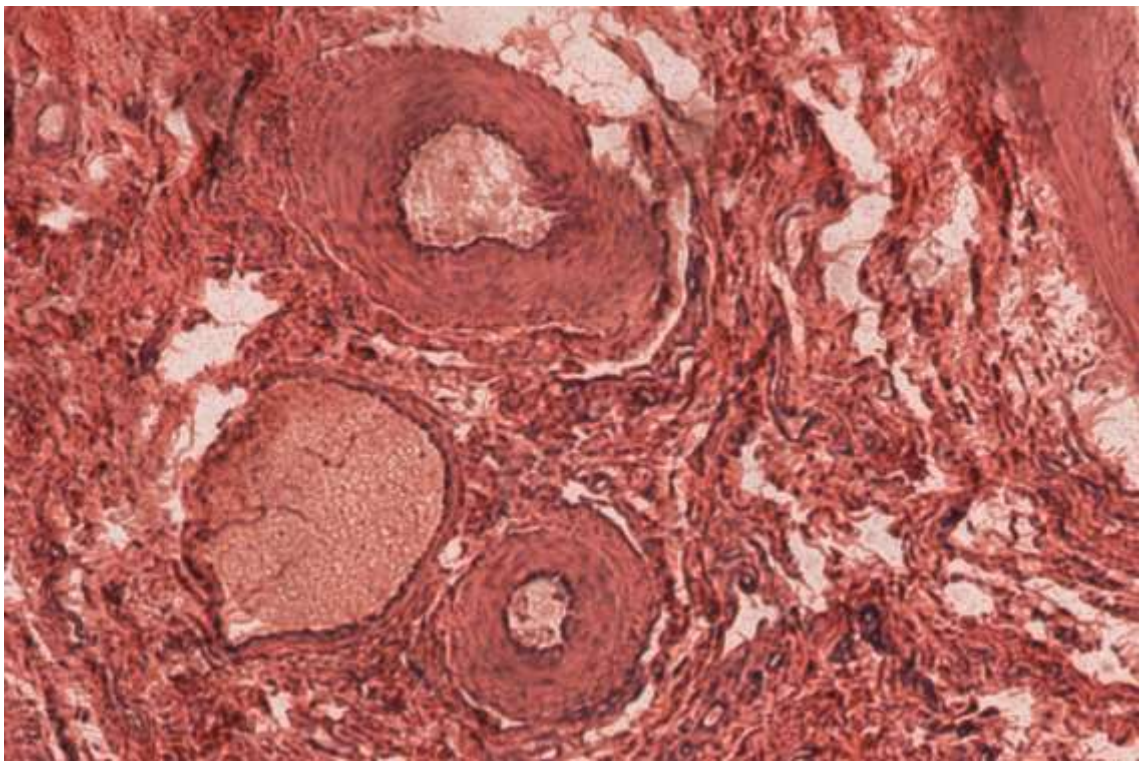

Рис. 5.39. Потовщення стінок внутрішньоорганних артерій порожньої кишки. Косо-поздовжня орієнтація пучків гладеньком'язових клітин по периметру артерії. Склероз підслизової основи. Шість місяців після декомпресії місячного обтураційного холестазу. Забарвлення гематоксиліном і еозином. Ок.7, об.20.

Морфологічним відображенням останнього стали гофровані внутрішні еластичні мембрани. Артеріоли залишатися звивистими. Діаметри їхнього просвіту хоч і не мали достовірної різниці з контролем, проте були менші ніж такі у інтактних тварин. Щільність капілярного русла у слизовій, підслизовій та м'язовій оболонках була достовірно низькою ($P<0,05$), а самі капіляри зберігали підвищену ємність.

Для венулярної ланки характерним залишалося розширення просвіту. У периваскулярних просторах навколо вен виявляли збільшену кількість сформованої сполучної тканини. Величини артеріо-венозного індекса становили у IV порядку 0,334±0,021, у V порядку 0,371±0,025, VI порядку 0,395±0,029 і були вищими ніж у попередньому терміні експерименту. Проте в цілому такі характеристики артеріально-венозних співвідношень засвідчували існуючий високий рівень імпедансу щодо проходження пропульсивної хвилі

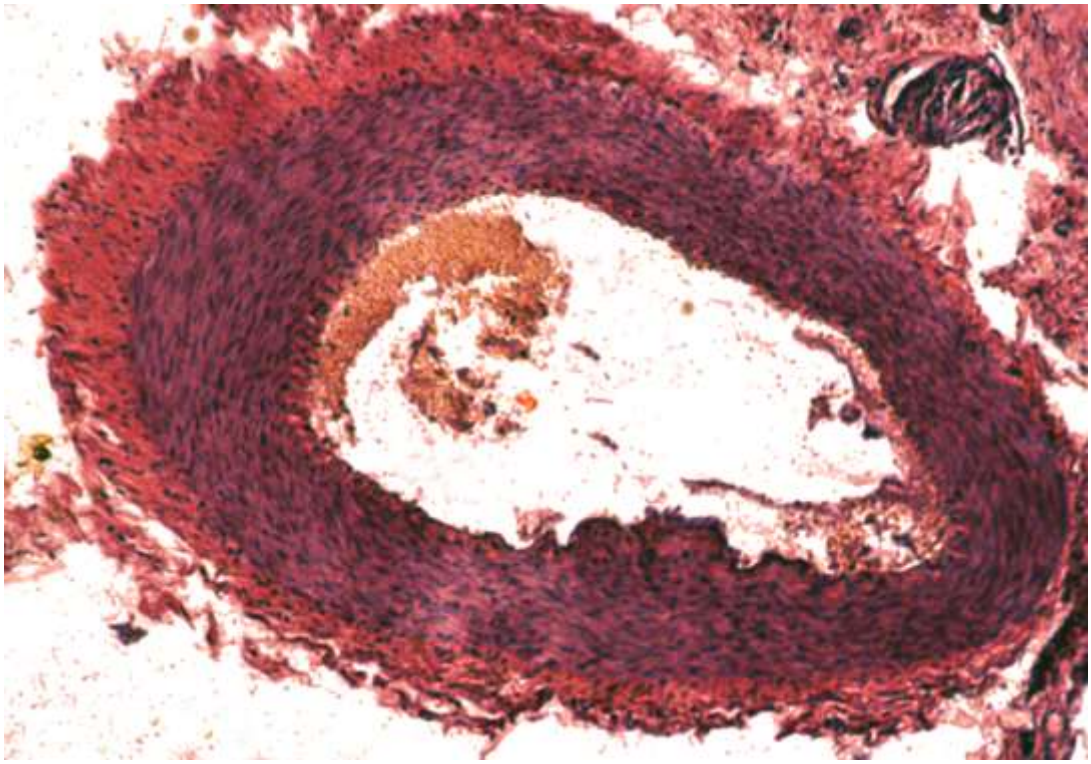

Рис. 5.40. Потовщення стінки артерії підслизової основи товстої кишки. Субінтимальне поліповидне розростання гладеньком'язових клітин. Шість місяців після декомпресії місячного обтураційного холестазу. Забарвлення гематоксиліном і еозином. Ок.7, об.20.

тиску крові та встановлену рівномірність загального опору на рівні системного кровоносного русла.

У стінці тонкої кишки виявлялися зміни, що були характерними для хронічного ентериту без атрофії. Морфологічними маркерами його визначалися вкорочення ворсинок, вакуольна дистрофія ентероцитів, поглиблення крипт. У оболонках кишки зустрічали численні лімфоцитарні інфільтрати, як на рівні слизової так і підслизової і м'язової оболонок. При цьому зменшувалася в цілому товщина підслизової основи та м'язової оболонки. Даний факт для м'язової оболонки репрезентований більше поздовжнім її шаром ($P<0,001$). Достовірно зниженими були підслизово-слизові та м'язово-слизові співвідношення.

У товстій кишці наслідком тривалого впливу холемії та порушень ворітно-брижового і регіонарного кровообігу стали процеси, що в більшості відповідали хронічному коліту. При цьому поверхневий епітелій ще більше зменшував свою висоту (P<0,05), крипти залишалися вкороченими та розширеними. У слизовій оболонці спостерігалася гістіолімфоцитарна інфільтрація та розростання сполучної тканини (рис. 5.42). Як і в тонкій кишці, зменшувалася товщини м'язового шару (P<0,05).

Клітини нервових сплетень при імпрегнації азотно-кислим сріблом виявлялися добре. У багатьох з них у цитоплазмі не зовсім чіткими були фібрилярні структури. Явища дисхромії спостерігалися серед аксонів багатьох клітин. Інтенсивно імпрегновані нервові волокна за своїм ходом утворювали різного роду потовщення. У поодиноких випадках з боку окремих потоншених провідників виявлялися прояви Валлерівської дегенерації. У цитоплазмі

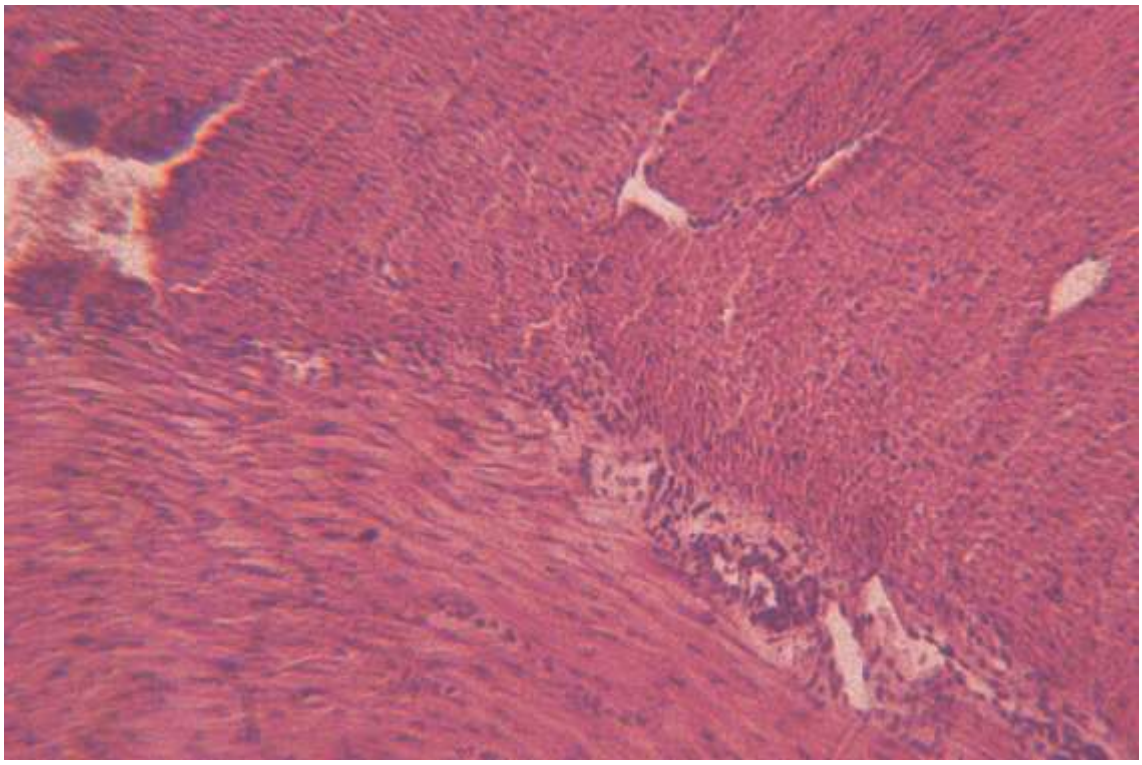

Рис. 5.41. Полінуклеарна інфільтрація стінки дрібної артерії м'язової оболонки клубової кишки, периваскулярний склероз. Шість місяців після декомпресії місячного обтураційного холестазу. Забарвлення гематоксиліном і еозином. Ок.7, об.10.

нейроцитів зустрічалися мітохондрії середніх розмірів. У багатьох органелах чітко контурувалися оболонкові структури та кристи, проте нерідко зустрічали і мітохондрії з дискомплексованими кристами та просвітленим матриксом. Канальні ендоплазматичної сітки рівномірні, лише поодиноко фрагментовані. Деякі нервові волокна містили частково просвітлену цитоплазму і мітохондрії з осміофільним матриксом.

Існуючі морфологічні зміни м'язово-нервового комплексу знаходилися у тісному взаємозв'язку з функціональними характеристиками їхнього електрофізіологічного стану. Тривалість моторного циклу подовжувалася у порівнянні з попереднім терміном експерименту. Потенціали ПЕХ генерувалися ритмічно, проте кількість їх на одиницю часу була зниженою.

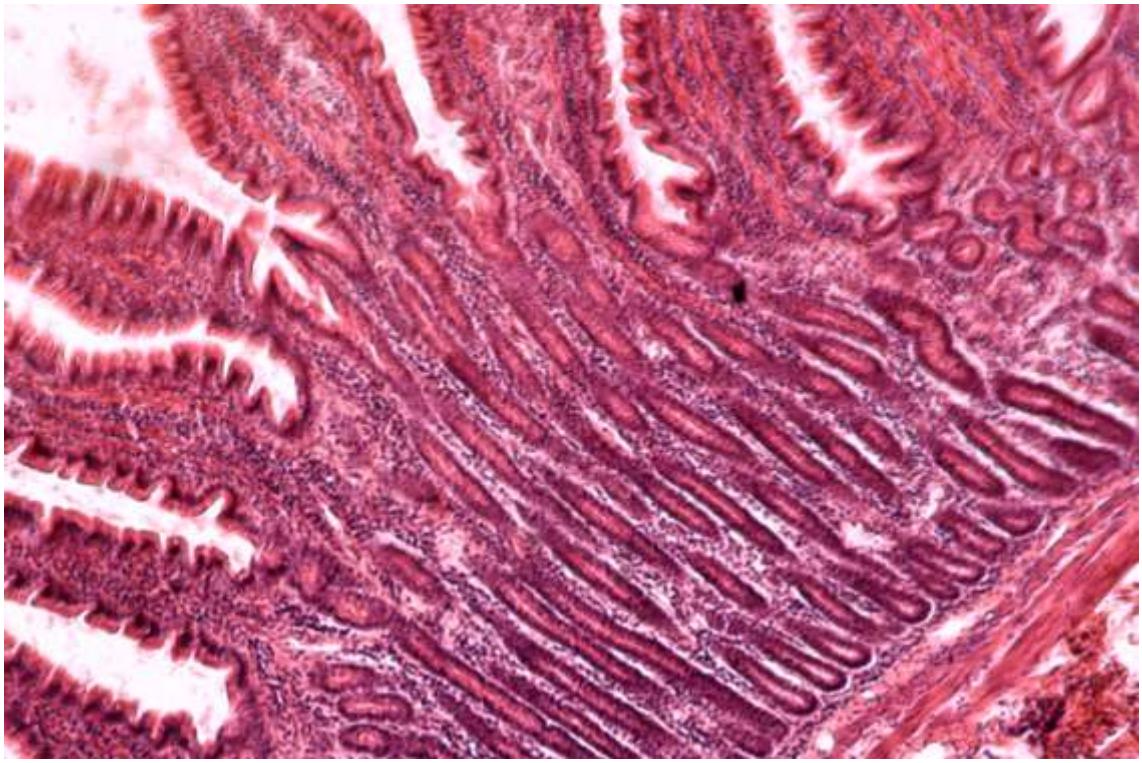

Рис. 5.42. Зменшення товщини слизової оболонки клубової кишки, виражена лімфоцитарна інфільтрація та розростання сполучної тканини. Шість місяців після декомпресії місячного обтураційного холестазу. Забарвлення гематоксиліном і еозином. Ок.7, об.10.

При цьому величини амплітудних потенціалів ПЕХ, та амплітуди спайкового потенціалу залишалися достовірно низькими (рис. 5.43).

Рис. 5.43. Електроентерограма. Зниження висоти амплітудних потенціалів тонкої кишки собаки. Шість місяців після декомпресії місячного обтураційного холестазу.

Електронномікроскопічне дослідження кишки встановило наявність розростання сполучнотканинних волокон в оболонках кишки та навколосудинних просторах. Стовчасті епітеліоцити залишалися зменшеними у розмірах. Мікроворсинки виглядали вкороченими, їхня площа достовірно нищою від контролю. Не дивлячись на загальне збільшення кількості ендоцитозних везикул у цитоплазмі стовпчастих епітеліоцитів, їх відносний об’єм контрольних цифр не сягав. Останнє засвідчувало існуючі морфологічні субстрати порушення процесів всмоктування. Не дивлячись на зменшену загальну площу клітини навіть через шість місяців не відновлювався відносний об’єм мітохондрій. Складові ендоплазматичного ретикулуму мали збережені структури, а їхня відносна щільність відповідала числовому рівню інтактних тварин.

Ультраструктурно клітини ендотелію кровоносних судин мали правильну форму. Більшість ендотеліоцитів утворювали вирости люмінальної поверхні і мікроворсинки. У таких клітинах зустрічалося багато фіксованих мікровезикул, а іноді виявляли базальні інвагінації плазмолеми. У цитоплазмі ендотеліоцитів спостерігали багато вільних рибосом і полісом, канальців локально дегранульованої ендоплазматичної сітки, мітохондрій, з частково зруйнованими кристами. Капіляри містили розширені фенестри. У

розщепленнях базальної мембрани знаходили перицити, структура яких була в більшості збереженою (рис. 5.43).

У гладеньком'язових клітинах середньої оболонки судин тонкої і товстої кишок помітно зменшувалася кількість мітохондрій, лізосом і піноцитозних везикул (рис. 5.44). Біднішою ставала сітка гранулярного ендоплазматичного ретикулуму. Між пучками гладком'язових клітин знаходилися добре виражені прошарки сполучної тканини, які складалися в основному з колагенових фібрил і волокон.

Підсумовуючи результати проведених експериментів, можна зробити висновок, що декомпресія жовчних шляхів при біліарній гіпертензії шляхом накладання холедоходуоденоанастомозу приводила до зворотнього розвитку



Рис. 5.43. Електронограма. Знижена кількість мікропіноцитозних міхурців, формування вакуолей на місці зруйнованих мітохондрій, збільшена кількість колагенових волокон у перикапілярному просторі. Шість місяців після декомпресії місячного обтураційного холестазу. Х 12000.

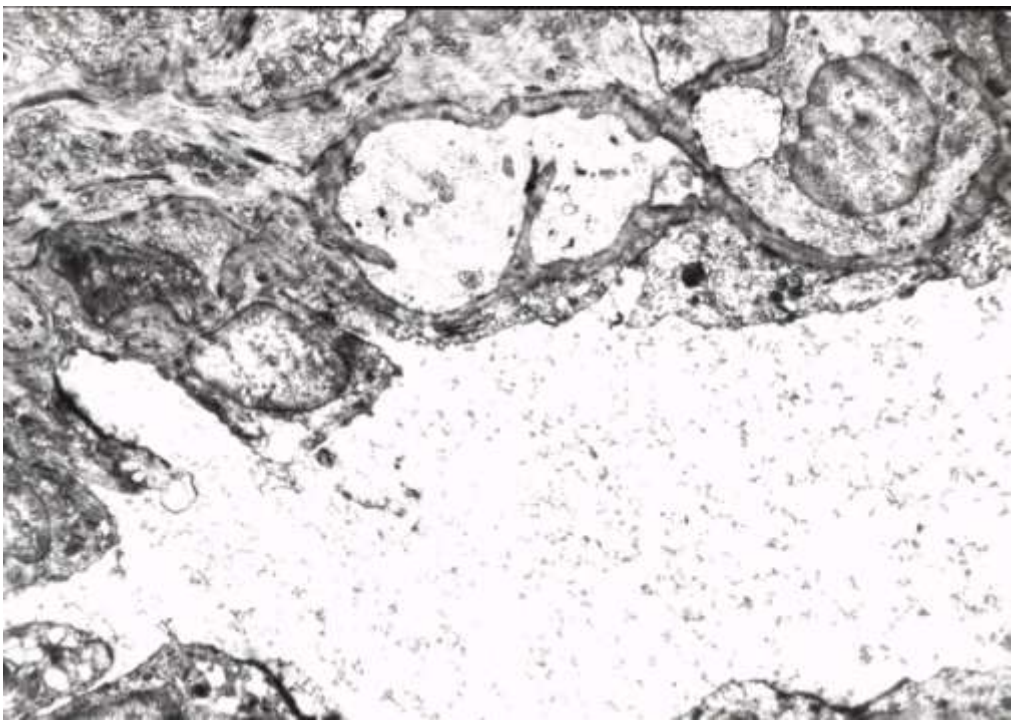

Рис. 5.44. Електронограма. Дистрофічні зміни у гладком'язових клітинах внутрішньоорганної артерії клубової кишки. Шість місяців після декомпресії місячного обтураційного холестазу. Х 12000.

адаптаційно-компенсаторних процесів судинного русла та оболонок тонкої і товстої кишок.

Разом з тим необхідно підкреслити, що рання декомпресія жовчного русла (14 діб), приводила до більш інтенсивного відновлення морфофункціонального стану оболонок кишки і кровоносних судин, ніж декомпресія у пізніх термінах обтураційної жовтяниці (1 місяць). Внаслідок чого тривала застійна гіпоксемія, білірубінемія, ендогенна інтоксикація сприяли незворотньому розвитку склеротичних змін з формуванням стійких ознак хронічного ентериту без атрофії та хронічного коліту, які перешкоджають повному відновленню нормальної структури та функції тонкої і товстої кишок, їх артерій, вен і мікроциркуляторного русла в цілому.

Висновки:

1. Створення біліодигестивного анастомозу між позапечінковими жовчними шляхами та дванадцятипалою кишкою при двотижневій механічній

жовтяниці приводить до ліквідації біліарної гіпертензії, сприяє зниженню тиску у портальній системі, внаслідок чого відновлюється магістральний кровобіг у ворітній вені і верхній брижовій артерії, а також покращується об'ємна швидкість органного кровобігу у всіх відділах тонкої і товстої кишок.

2. Реорганізаційні зміни структурно-просторової організації артеріального русла характеризувалися поступовим відновленням архітектоніки і проявлялися збільшенням просвіту внутрішньоорганних та брижових артерій, зменшенням їхньої відносної видовженості та кутів галуження з одночасним зростанням симетричності.

3. Декомпресія двотижневого обтураційного холестазу сприяє покращенню стереометричних характеристик венозних трійників, реадаптаційні процеси в яких проходять неоднозначно у тонкій та товстій кишці. Стабілізація визначальних показників структурно-просторової організації відбувається у тонкій кишці через 1 місяць після декомпресії та через 6 місяців у товстій кишці. У віддалені терміни післядекомпресійного періоду залишаються адаптаційно-компенсаторні явища, у вигляді збільшеної ємності венозного русла, підвищеної симетричності та розширених кутів формування венозних колекторів, які більше виражені у венозному руслі товстої кишки.

4. Зняття двотижневого біліарного напруження сприяє відновленню гістологічної структури стінок артерій і вен. Наслідком набряково-інфільтративних процесів судинних стінок залишається збільшена кількість сполучнотканинних волокон у адвентиційному і м'язовому шарі.

5. Стан елементів гемомікроциркуляторного русла визначається їхніми просвітами та щільністю капілярів у оболонках кишки.

6. Кількісні морфометричні показники оболонок тонкої кишки засвідчують збільшення у післядекомпресійному періоді висоти ворсинок, поверхневого епітелію, зменшення глибини крипт, стабілізацію морфометричних параметрів підслизової основи та м'язової оболонки, які разом із відновленням моторної діяльності кишки і морфофункціонального

стану стовчастих епітеліоцитів з облямівкою вказують на покращення структурних і функціональних складових процесу травлення і всмоктування у тонкій кишці. У слизовій оболонці товстої кишки наступає нормалізація товщини слизової оболонки, висоти поверхневого епітелію та глибини крипт.

7. Внутрішнє дренування жовчних шляхів при двотижневій механічній жовтяниці не знімає ознак дисбактеріозу і тривалий час тримає у напруженні мікроекологічний склад кишкового вмісту, відносна стабілізація якого наступає лише через шість місяців.

8. Відновлення току жовчі у дигестивну систему після місячної обструкції жовчних шляхів не приводить до повної ліквідації підвищеного венозного тиску, відновлення магістрального кровобігу у ворітній вені і верхній брижовій артерії та органного кровобігу в тонкій і товстій кишках.

9. Наслідком місячного обтураційного холестазу у артеріальній системі залишаються порушення структурно-просторової організації у вигляді зменшення ємності, підвищеної видовженості та звивистості, високої асиметрії галужень. У венозному руслі адаптаційно-компенсаторні явища корелюють із рівнем портальної гіпертензії і характеризуються дилатацією просвіту на 15-20 %, підвищенням кутів формування та симетричності венозних трійників.

10. Регуляція органного кровобігу забезпечується за допомогою розташованих у субадвентиційному та субінтимальному шарі, склеротично-змінених стінок кровоносних судин, поздовжньо спрямованих пучків гладеньком’язових клітин, поліповидних подушок та судинних сфінктерів.

11. Декомпресія жовчних шляхів при місячній механічній жовтяниці не приводить до відновлення морфологічного стану тонкої і товстої кишок, внаслідок чого у тонкій кишці у віддалений післядекомпресійний період морфологічні зміни відповідають хронічному ентериту без атрофії, та у товстій кишці хронічному коліту.

12. Через 6 місяців після ліквідації місячної біліарної гіпертензії серед структурно-функціональних порушень тонкої і товстої кишок залишаються розлади моторно-евакуаторної діяльності, явища дисбактеріозу, зниження

органного кровобігу тонкої і товстої кишок морфологічні ознаки хронічного ентериту без атрофії та хронічного коліту, які визначають стан травлення та всмоктування.

Основні положення даного розділу висвітлені в наступних друкованих працях:

[83]. Деклараційний патент на винахід 43485 А Україна, МКИ G09B23/28 Спосіб корекції ендогенної інтоксикації при лікуванні кишкової непрохідності /А.Д. Беденюк, А.Г. Шульгай, В.В. Твердохліб, О.М. Шульгай.- № 2000127116; Заявл. 11.12.2000; Опубл. 15.01.2002; Бюл. № 1.

[99]. Етіологічні і патогенетичні аспекти рефлекс-холангіту при порівнянні різних способів холедоходуоденостомії /О.Б. Слабий, Р.Й. Вайда, А.Г. Шульгай, І.Є. Герисимюк, А.Р. Вайда // Шпитальна хірургія.- 1998. - № 2. – С. 23-29.

[185]. Новий спосіб внутрішнього дренування жовчних шляхів / О.Б. Слабий, Р.Й. Вайда, А.Г. Шульгай, І.Є. Герасим'юк, А.Р. Вайда // Шпитальна хірургія. – 1998. - № 1. – С. 51-55.

[186]. Новий спосіб канюлювання загальної жовчної протоки в експерименті / Р.Й. Вайда, О.Б. Слабий, А.Р. Вайда, А.Г. Шульгай // Физиологический журнал. – 1992. - № 4. – С. 94-97.

[196]. Особливості структурної організації судинного русла органів черевної порожнини в мовах холестазу та його корекції ентеросорбентом СКНП-2 і карсилом / А.Г. Шульгай, О.Б. Слабий, А.Р. Вайда, І.Є. Герасим'юк //Збірник наукових праць конференції „Антиоксиданти і сорбенти в медицині". – Тернопіль. – 1992. – С. 128-129.

[203]. Патогенетичне обґрунтування способу корекції портальної гіпертензії / Р.Й. Вайда, І.Є. Герасимюк, А.Г. Шульгай, О.Б. Слабий, А.Р. Вайда // Клінічна хірургія. – 1998. - № 9-10. – С. 20-22.

[241]. Спосіб артеріалізації портальної системи / Р.Й. Вайда, О.Б. Слабий, І.Є. Герасимюк, А.Г. Шульгай, А.Р. Вайда // Шпитальна хірургія. – 1999. - № 2. – С. 119-122.

[242]. Спосіб внутрішнього дренування жовчних проток / О.Б. Слабий, А.Р. Вайда, А.Г. Шульгай, І.Є. Герасимюк, Р.Й. Вайда // Клінічна хірургія. – 1998. - № 9-10. – С. 8-10.

[294]. Шульгай А.Г. Закономірності морфофункціональних змін судинного русла тонкої і товстої кишки при механічній жовтяниці та різних способах її корекції // Шпитальна хірургія. – 2006. - № 1. – С. 66-72.

[302]. Шульгай А.Г. Мікробіологічні аспекти ентеральної недостатності при механічній жовтяниці та при різних способах її корекції // Інфекційні хвороби. – 2006. - № 1. – С. 48-53.

[306]. Шульгай А.Г. Морфофункціональна характеристика судинного русла кишки при декомпресії різних термінів обтураційного холестазу // Науковий вісник Ужгородського університету. Серія „Медицина”. – 2005. – Вип. 24. – С. 42-46.

[309]. Шульгай А.Г. Особливості моторно-евакуаторної функції кишки при механічній жовтяниці та після декомпресії жовчних шляхів // Шпитальна хірургія. – 2005. - № 1. – С. 11-115.

[310]. Шульгай А.Г. Стан внутрішньокишкового судинного русла і нервового апарату при механічній жовтяниці та після її корекції // Вісник наукових досліджень. – 2005. - № 1. – 151-154.

[313]. Шульгай А.Г. Ультраструктурна характеристика судин мікроциркуляторного русла та епітеліоцитів кишки при декомпресії різних термінів обтураційного холестазу // Матеріали XLVII підсумкової науково-практичної конференції „Здобутки клінічної та експериментальної медицини”. – Тернопіль: „Укрмедкнига”, 2004. – С. 143-144.

[315]. Шульгай А.Г., Вайда Р.Й., Слабий О.Б. Мікрофлора Органів холедоходуоденопанкреатичної системи в умовах холестазу та його корекції //Збірник наукових праць міжобласної конференції лікарів анестезіологів-

реаніматологів „Інтенсивна терапія і аферентні методи детоксикації при гнійно-септичних захворюваннях”. – Тернопіль. – 1993. – С. 61-62.

[316]. Шульгай А.Г., Вайда Р.Й., Шульгай О.М. Корекція ендогенної інтоксикації при механічній жовтяниці // Збірник наук. праць XLIV підсумкової конференції „Здобутки клінічної та експериментальної медицини”. – Тернопіль: „Укрмедкнига”, 2001. – С. 92-93.

РОЗДІЛ 6
МОРФОФУНКЦІОНАЛЬНА ХАРАКТЕРИСТИКА СУДИННОГО РУСЛА ТА ОБОЛОНОК ТОНКОЇ І ТОВСТОЇ КИШОК ПІСЛЯ ДЕКОМПРЕСІЇ ЖОВЧНИХ ШЛЯХІВ ПРИ МІСЯЧНІЙ МЕХАНІЧНІЙ ЖОВТЯНИЦІ ШЛЯХОМ ЗОВНІШНЬОГО ВІДВЕДЕННЯ ЖОВЧІ

У багатьох випадках в хірургії печінки та жовчних шляхів виникають ті чи інші покази до виконання зовнішнього дренування жовчних шляхів. Як правило, на сьогоднішній день визначені строгі показання до проведення зовнішнього відведення жовчі. Його застосовують для видалення інфікованої жовчі при холангіті, з метою тимчасової декомпресії жовчних шляхів при запальних змінах гепатикохоледоха, при неможливості завершити холедохотомію іншими способами, для попередження рубцевих змін жовчних проток після накладання на них швів, біліодигестивних анастомозів і пластичних операцій, а також для відведення жовчі у хворих з механічною жовтяницею з метою запобігання розвитку гепатаргії після створення біліодигестивного анастомозу. А тому нас зацікавило питання, у якому морфофункціональному стані знаходиться тонка і товста кишки та їх судинне русло при декомпресії жовчних шляхів зовнішнім дренуванням при тривалих жовтяницях. З цією метою нами розроблено авторський спосіб зовнішнього дренування жовчних шляхів через куксу міхурової протоки, який забезпечує швидке зростання стінок міхурової протоки після виймання дренажної трубки, попереджуючи утворення нориць, та передбачає ізоляцію дренажної трубки між листками відсепарованої міхурової очеревини (патент України № 10040 А) [244]. При затрудненні проведення дренування через куксу міхурової протоки, аналогічного результату досягали при дренування жовчних шляхів через додатково утворений отвір у загальній печінковій протоці (Деклараційний патент України на винахід № 53115 А) [86]. Дослідження стану тонкої і товстої кишок при даному способі корекції жовчної гіпертензії проводили у

тварин з місячним обтераційним холестазом на 3, 14 і 21 добу зовнішнього дренування.

При цьому на третю добу тиск у загальній жовчній протоці знижувався до (178,48±4,07) мм вод.ст. Це вказувало на те, що у ранні терміни самостійного застосування зовнішнього відведення жовчі зберігалася жовчна гіпертензія, а жовчні протоки знаходилися у вираженому гіпокінетичному стані. Утримання біліарної гіпертензії та відповідний морфологічний стан печінки визначали умови ворітно-печінкового кровобігу на системному та органному рівнях. Низька пропускна здатність печінки щодо проходження крові із ворітної вени зберігала явища підвищеної артеріалізації, за рахунок якої показник співвідношення між магістральним кровобігом у ворітній вені та верхній брижовій артерії залишався високим. Проте, якщо порівняти сам магістральний кровобіг у даних судинах з контрольними величинами, то його значення на еферентних і аферентних ланках були достовірно нищими. Особливо це проявлялося у ворітній вені, тиск у якій становив (210,08±5,17) мм вод.ст. (табл. 6.1). На рівні досліджуваних органів показники органного кровобігу залишалися низькими як у тонкій так і товстій кишці. Низький ступінь васкуляризації визначали морфологічні характеристики, що встановлювалися внаслідок тривалої холемії та жовчної гіпертензії.

Відведення назовні жовчі залишало в ахолічному стані і надалі дигестивну систему, внаслідок чого у просвіті порожньої кишки не відбувалися зміни її мікроекології. Число колонійутворюючих одиниць засвідчувало дисбактеріоз. Причому необхідно відмітити, що суттєвої різниці у кількісному та видовому складі мікроорганізмів не відбувалося (табл. 6.2). Отже, продовжували утримуватися бактеріальні джерела ендогенної інтоксикації і підтримання ентеральної недостатності. Якщо при внутрішньому дренуванні даний стан підтримувався поступленням інфікованої жовчі із декомпресованих жовчних шляхів, то у даному випадку за рахунок утримання ахолії.

Таблиця 6.1

Основні показники брижово-ворітного кровобігу при зовнішньому відведенні жовчі після місячного обтураційного холестазу (M±m) n=21

Досліджуваний параметр		Контрольна величина	Тривалість періоду після декомпресії		
			3 доби	14 діб	21 доба
Тиск у загальній жовчній протоці, мм вод. ст.		132,08±2,41	178,48±4,07***	153,31±5,70*	147,63±4,58*
Магістральний кровобіг у верхній брижовій артерії, мл/хв		61,70±1,92	49,25±3,22*	53,41±2,06*	53,98±2,27*
Магістральний кровобіг у ворітній вені, мл/хв		92,53±2,20	56,41±3,08***	67,20±3,53***	69,38±3,46**
Тиск у ворітній вені, мм вод. ст.		116,21±2,06	210,08±5,17***	186,27±6,26***	165,59±5,62***
Об'ємна швидкість органного кровобігу, мл/(хв·100 гр.): - дванадцятипало-тонкокишковий згин		41,50±1,07	22,07±1,58***	26,51±1,89***	29,17±2,27**
- порожня кишка		47,19±2,25	27,19±2,43***	31,62±2,48**	35,59±2,14**
- клубова кишка		45,42±2,34	26,28±2,36**	29,83±2,10**	33,09±2,49*
- термінальний відділ клубової кишки		39,75±1,28	20,42±1,48***	25,03±2,16**	29,48±2,56*
Товста кишка	- висхідна	36,24±1,79	20,17±1,74***	24,10±2,71**	28,51±2,37*
	- поперечна	32,56±2,04	19,36±1,40**	23,48±2,05**	27,15±1,58*
	- низхідна	33,82±1,93	20,42±1,83**	25,07±2,30*	29,74±2,20

Примітка. ***P<0,001;**P<0,01; *P<0,05. У решти випадків P>0,05.

Таблиця 6.2

Співвідношення мікрофлори порожньої кишки (M±m, lg) собак при зовнішньому відведенні жовчі після місячного обтураційного холестазу (P в порівнянні з величинами інтактних собак) n=21

Мікроорганізми		Термін спостереження			
		Контроль	3 доби	14 діб	21 доба
E. coli	нормальної фермен-тативної активності	3,40±0,23	7,57±0,38***	7,35±0,50***	8,05±0,64***
	лактозонегативні	2,60±0,18	4,95±0,32***	4,71±0,28***	4,50±0,25**
	гемолізуючі	–	2,17±0,12***	2,46±0,15***	2,83±0,21***
Стафілококи		1,00±0,08	7,03±0,37***	8,35±0,36***	8,10±0,41***
Стрептококи		2,30±0,14	7,05±0,63***	6,28±0,43***	6,07±0,37***
Ентерококи		2,64±0,09	7,99±0,60***	8,24±0,37***	7,93±0,42***
Бактероїди		3,05±0,17	8,15±0,42***	7,38±0,18***	7,05±0,44***
Лактобактерії		4,57±0,31	2,57±0,21**	2,49±0,18**	2,23±0,16***
Біфідобактерії		6,80±0,38	2,93±0,24***	2,85±0,23***	2,41±0,17***
Гриби Кандида		2,60±0,10	6,02±0,50***	5,61±0,38***	4,52±0,43**
B. mesentherica		–	5,79±0,37***	5,14±0,32***	5,98±0,29***

Примітка. ***P < 0,001; **P < 0,01; *P < 0,05. У решти випадків P > 0,05.

Рівень середньомолекулярних пептидів у плазмі крові знижувався, але його величини, що рівнялися (0,327±0,024) УО, засвідчували високі цифрові значення маркерів ендогенної інтоксикації. Якщо порівнювати стан ендогенної інтоксикації у ранні терміни після внутрішнього та зовнішнього дренування, то слід відзначити, що при зовнішньому дренуванні жовчних шляхів зменшення її проходить повільніше.

Поряд з приведеними даними функціональних та мікробіологічних досліджень нас зацікавили також і зміни на всіх рівнях організації судинного русла та оболонок тонкої і товстої кишок які відбувалися при зовнішньому дренуванні жовчних шляхів, як самостійному способі декомпресії при тривалих механічних жовтяницях.

Аналіз даних морфометричних вимірювань та математичних розрахунків засвідчив, що при порівнянні просвіту основних стовбурів артеріальних порядків на третю добу зовнішнього дренування як у тонкій кишці, так і у товстій кишці він не різнився з таким, який був при місячному холестазі. При цьому найбільші відхилення від контролю залишалися у V-VI порядках. Артерії зберігали свою відносну видовженість, особливо це визначалося у товстокишковому відділі, де крім цього посилювалася їхня звивистість (рис. 6.1). Останні ознаки співзвучні із даними магістрального кровобігу, що визначалися у верхній брижовій артерії та ворітній вені. Причому на гемодинаміку накладала свій вплив асиметрія, яка у тонкій кишці статистично достовірно різнилася при переході артеріальних порядків з брижової частини у внутрішньоорганну та у 5-6 порядках, а у товстій кишці у 6 порядку (табл. 6.3, 6.4). Серед венозних трійників залишалася вираженою картина високої ємності. Дослідження показали різницю по структурному стану вен тонкої і товстої кишок. У трійниках тонкої кишки спостерігалася виражена дилатація у V-VI порядках, а у товстій кишці це мало місце серед усього венозного русла (табл. 6.5, 6.6), причому вени характеризувалися високою симетрією, та кутами злиття гілок.

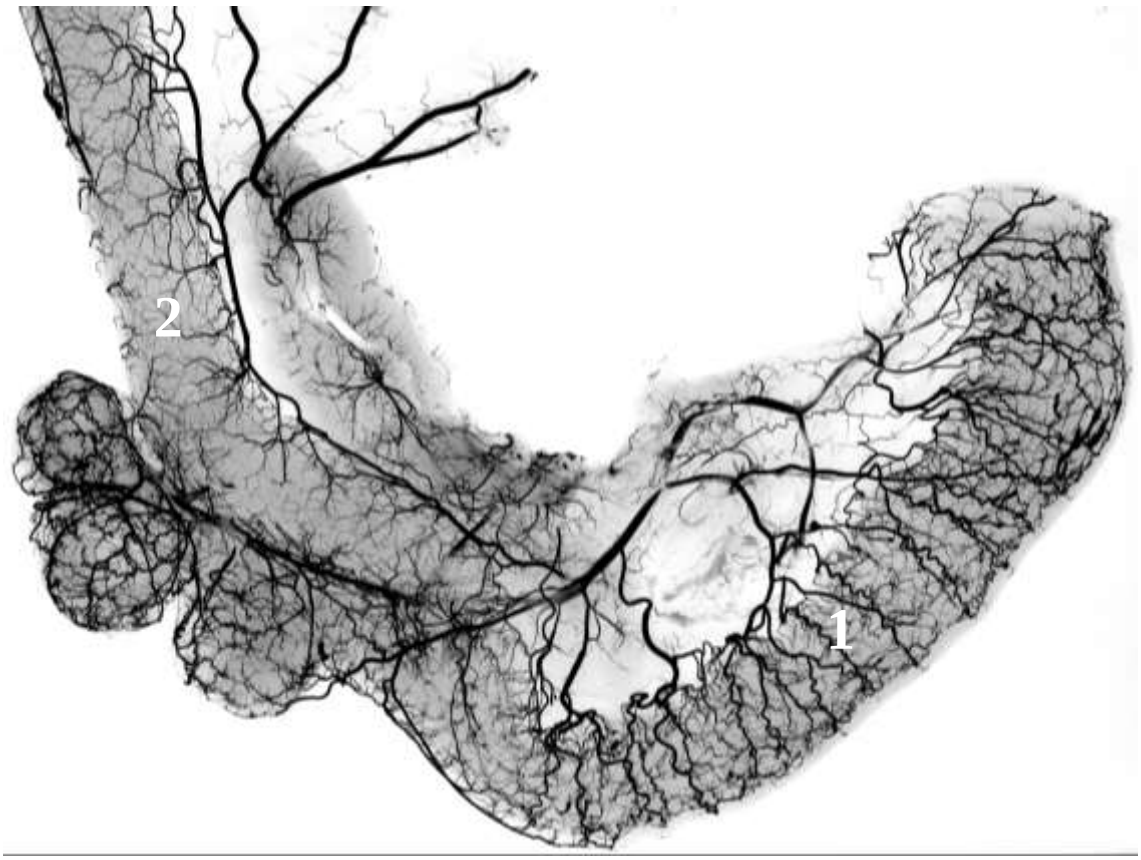

Рис. 6.1. Збільшення відносної довжини та виражена звивистість артерій II-IV порядку товстої кишки (1), збіднілий артеріальний малюнок термінального відділу клубової кишки (2). 3 дні після зовнішнього дренування жовчних шляхів при місячній механічній жовтяниці. Фото з рентгенангіограми.

Серед внутрішньоорганних судин визначалися повнокровні, перерозтягнені форменними елементами крові вени. Останні в окремих місцях мали стоншені ділянки м’язового шару. Утримувалася лімфоцитарна та лейкоцитарна інфільтрація перикаскулярних просторів. Артеріальні стінки зберігали потовщення м’язового шару (табл. 6.7). М’язова оболонка залишалася потовщеною і у всіх внутрішньоорганних судинах достовірно більшою від контролю. Окрім крупних артерій, які складали IV порядок, у всіх решти збільшеним був індекс Керногана. Таким чином, не дивлячись на розвантаження жовчних шляхів, у судинному руслі кишки залишалися морфометричні підтвердження низької судинної спроможності, які доповнювала збільшена кількість у середньому шарі фібробластів та колагенових волокон (рис. 6.2).

Таблиця 6.3

Динаміка зміни показників структурно-просторової організації артеріального русла тонкої кишки при зовнішньому відведенні жовчі після місячного обтураційного холестазу (M±m) n=21

Досліджуваний параметр	Порядок судин	Контроль	Тривалість періоду після декомпресії		
			3 доби	14 діб	21 доба
D_0, мм	II	1,201±0,067	1,110-±0,096	1,139±0,103	1,148±0,092
	III	0,834±0,044	0,705±0,068	0,738±0,052	0,764±0,049
	IV	0,451±0,032	0,352±0,028	0,364±0,023	0,367±0,031
	V	0,292±0,018	0,236±0,016	0,247±0,019	0,255±0,017
	VI	0,204±0,012	0,168±0,010	0,173±0,014	0,172±0,012
L/D_0	II	38,301±2,407	41,785±3,582	41,626±2,895	41,317±3,048
	III	32,374±2,010	41,007±3,308	40,687±2,873	38,836±2,538
	IV	36,185±2,319	43,852±3,686	42,527±3,459	40,732±3,018
	V	25,832±1,431	29,376±2,107	28,859±2,432	28,034±2,076
	VI	15,780±1,007	17,327±1,363	17,004±1,268	16,743±1,370
φ_0, град.	II	103,782±5,922	108,037±4,839	107,428±4,307	106,923±4,207
	III	97,034±4,105	96,630±4,836	100,047±3,860	98,693±4,104
	IV	69,257±3,216	84,354±4,107	79,863±3,156	78,751±3,281
	V	75,014±2,801	87,254±3,163*	84,312±2,481*	82,375±4,890
	VI	88,613±3,129	95,473±4,091	93,704±3,259	92,523±4,439
H_2	II	0,362±0,010	0,330±0,021	0,332±0,023	0,332±0,018
	III	0,294±0,013	0,232±0,017*	0,240±0,015*	0,243±0,016*
	IV	0,350±0,020	0,320±0,019	0,326±0,021	0,330±0,020
	V	0,373±0,021	0,332±0,024	0,338±0,018	0,340±0,016
	VI	0,400±0,021	0,340±0,015*	0,351±0,021	0,347±0,014*
K	II	1,190±0,028	1,107±0,038	1,130±0,054	1,147±0,062
	III	1,129±0,043	1,090±0,050	1,105±0,042	1,110±0,046
	IV	1,110±0,034	1,067±0,068	1,080±0,045	1,085±0,042
	V	1,172±0,027	1,105±0,046	1,094±0,076	1,085±0,090
	VI	1,213±0,019	1,120±0,050	1,110±0,043	1,105±0,074

Примітка. *$P < 0,05$. У решти випадків $P > 0,05$.

Таблиця 6.4

Динаміка зміни показників структурно-просторової організації артеріального русла товстої кишки при зовнішньому відведенні жовчі після місячного обтураційного холестазу (M±m) n=21

Досліджуваний параметр	Порядок судин	Контроль	Тривалість періоду після декомпресії		
			3 доби	14 діб	21 доба
D_0, мм	II	1,121±0,068	1,068±0,054	1,080±0,039	1,091±0,058
	III	0,748±0,023	0,664±0,037	0,688±0,043	0,695±0,060
	IV	0,400±0,023	0,330±0,018	0,345±0,025	0,356±0,023
	V	0,264±0,018	0,221±0,012	0,230±0,015	0,235±0,019
	VI	0,191±0,011	0,165±0,011	0,170±0,010	0,171±0,010
L/D_0	II	30,412±1,417	31,143±2,425	31,098±2,310	31,063±2,059
	III	34,033±1,283	37,854±2,371	37,501±2,393	37,105±2,135
	IV	37,630±2,710	39,258±2,104	39,003±3,052	38,847±2,935
	V	32,170±2,033	35,307±2,390	35,005±2,337	34,840±2,284
	VI	19,973±1,058	24,159±2,031	23,830±1,795	22,356±1,873
φ_0, град.	II	64,817±3,149	75,793±5,358	73,827±3,256	71,502±4,022
	III	77,012±2,615	83,617±3,422	83,127±4,303	81,090±4,528
	IV	65,918±3,091	72,472±4,025	71,858±4,101	70,540±3,294
	V	72,453±2,118	78,733±3,680	77,202±3,729	77,045±4,701
	VI	75,210±3,013	85,730±4,031	83,610±3,240	82,879±3,501
H_2	II	0,374±0,022	0,340±0,023	0,345±0,020	0,350±0,018
	III	0,331±0,016	0,295±0,015	0,307±0,018	0,312±0,020
	IV	0,387±0,021	0,335±0,022	0,342±0,021	0,345±0,027
	V	0,402±0,017	0,358±0,030	0,371±0,024	0,376±0,025
	VI	0,430±0,020	0,358±0,020*	0,380±0,029	0,395±0,022
K	II	1,210±0,042	1,110±0,084	1,146±0,102	1,150±0,076
	III	1,201±0,038	1,117±0,090	1,134±0,081	1,148±0,083
	IV	1,241±0,035	1,130±0,074	1,175±0,069	1,182±0,103
	V	1,252±0,029	1,117±0,080	1,155±0,096	1,177±0,060
	VI	1,291±0,031	1,157±0,096	1,238±0,094	1,226±0,090

Примітка. *$P < 0,05$. У решти випадків $P > 0,05$.

Таблиця 6.5

Динаміка зміни показників структурно-просторової організації венозного русла тонкої кишки при зовнішньому відведенні жовчі після місячного обтураційного холестазу (M±m) n=21

Досліджуваний параметр	Порядок судин	Контроль	Тривалість періоду після декомпресії		
			3 доби	14 діб	21 доба
D_0, мм	II	3,921±0,113	4,185±0,158	4,125±0,120	4,083±0,170
	III	2,290±0,079	2,469±0,108	2,336±0,095	2,335±0,087
	IV	0,979±0,047	1,112±0,065	1,090±0,086	1,110±0,075
	V	0,680±0,021	0,842±0,053*	0,807±0,034*	0,788+0,024*
	VI	0,387±0,024	0,651±0,037***	0,614±0,035**	0,602±0,029**
L/D_0	II	12,411±1,038	11,257±0,470	11,204±0,536	11,003±0,604
	III	13,655±1,104	12,523±1,205	12,736±1,044	12,829±0,951
	IV	17,512±1,315	16,574±1,350	16,862±1,056	16,920±1,122
	V	13,209±1,106	11,710±0,824	12,341±1,012	12,454±0,804
	VI	16,462±1,083	11,974±0,738*	12,205±0,693	12,879±0,913
φ_0, град.	II	62,496±2,410	74,471±3,024*	71,253±2,249*	69,006±3,425
	III	64,092±1,859	74,104±3,410*	72,403±3,184	71,482±3,080
	IV	59,750±1,908	75,361±3,470**	73,309±3,053**	72,701±2,520**
	V	65,104±1,681	78,482±3,210*	75,473±2,609*	73,748±2,545*
	VI	69,038±1,739	82,844±3,301**	80,402±2,295**	77,027±2,360*
H_2	II	0,341±0,023	0,370±0,025	0,365±0,018	0,360±0,024
	III	0,365±0,040	0,388±0,029	0,375±0,031	0,374±0,027
	IV	0,376±0,031	0,390±0,034	0,387±0,025	0,382±0,030
	V	0,394±0,028	0,427±0,026*	0,408±0,032	0,402±0,023
	VI	0,408±0,031	0,447±0,035	0,445±0,028	0,443±0,035
K	II	1,087±0,081	1,028±0,096	1,035±0,085	1,040±0,070
	III	1,179±0,073	1,094±0,078	1,110±0,80	1,122±0,94
	IV	1,243±0,062	1,175±0,083	1,180±0,095	1,182±0,072
	V	1,276±0,085	1,220±0,069	1,225±0,073	1,223±0,084
	VI	1,351±0,020	1,233±0,076	1,236±0,082	1,240±0,075

Примітка. ***P < 0,001; **P < 0,01; *P < 0,05. У решти випадків P > 0,05.

Таблиця 6.6

Динаміка зміни показників структурно-просторової організації венозного русла товстої кишки при зовнішньому відведенні жовчі після місячного обтураційного холестазу (M±m) n=21

Досліджуваний параметр	Порядок судин	Контроль	Тривалість періоду після декомпресії		
			3 доби	14 діб	21 доба
D_0, мм	II	3,461±0,134	4,275±0,135**	4,038±0,192*	3,929±0,185
	III	2,072±0,095	2,831±0,103**	2,527±0,116*	2,401±0,109
	IV	0,931±0,057	1,276±0,079*	1,184±0,080*	1,160±0,084
	V	0,620±0,041	0,865±0,043**	0,812±0,051*	0,784±0,042*
	VI	0,342±0,021	0,643±0,037***	0,580±0,032***	0,550±0,033**
L/D_0	II	17,224±1,098	16,127±1,321	16,462±1,258	16,812±1,435
	III	16,331±1,320	14,572±1,210	14,831±1,243	14,850±1,174
	IV	15,502±1,027	11,950±1,030*	12,373±1,126	12,729±1,101
	V	13,441±1,108	9,653±0,724*	10,454±0,635	11,216±0,587
	VI	11,370±0,832	8,025±0,437*	8,971±0,536*	9,368±0,545
φ_0, град.	II	52,411±1,765	70,213±2,578**	68,583±2,437**	65,601±3,092*
	III	58,376±2,043	76,258±2,435**	72,430±3,015**	70,598±2,505*
	IV	50,292±1,657	76,920±3,947***	72,204±3,713**	69,56±2,894**
	V	61,074±2,311	85,201±3,184***	81,044±3,107**	79,527±3,396**
	VI	63,226±2,098	87,425±3,600**	84,637±3,101**	80,382±4,884*
H_2	II	0,292±0,021	0,350±0,023	0,351±0,025	0,319±0,030
	III	0,316±0,018	0,375±0,023	0,353±0,023	0,340±0,018
	IV	0,350±0,023	0,390±0,027	0,382±0,021	0,376±0,025
	V	0,376±0,028	0,420±0,030	0,410±0,024	0,404±0,026
	VI	0,398±0,012	0,427±0,028	0,415±0,032	0,408±0,025
K	II	1,093±0,031	1,030±0,057	1,043±0,069	1,055±0,072
	III	1,178±0,054	1,110±0,084	1,136±0,070	1,145±0,061
	IV	1,246±0,061	1,200±0,069	1,210±0,056	1,215±0,073
	V	1,265±0,043	1,214±0,080	1,228±0,071	1,232±0,059
	VI	1,312±0,041	1,258±0,060	1,275±0,077	1,281±0,044

Примітка. ***P < 0,001; **P < 0,01; *P < 0,05. У решти випадків P > 0,05.

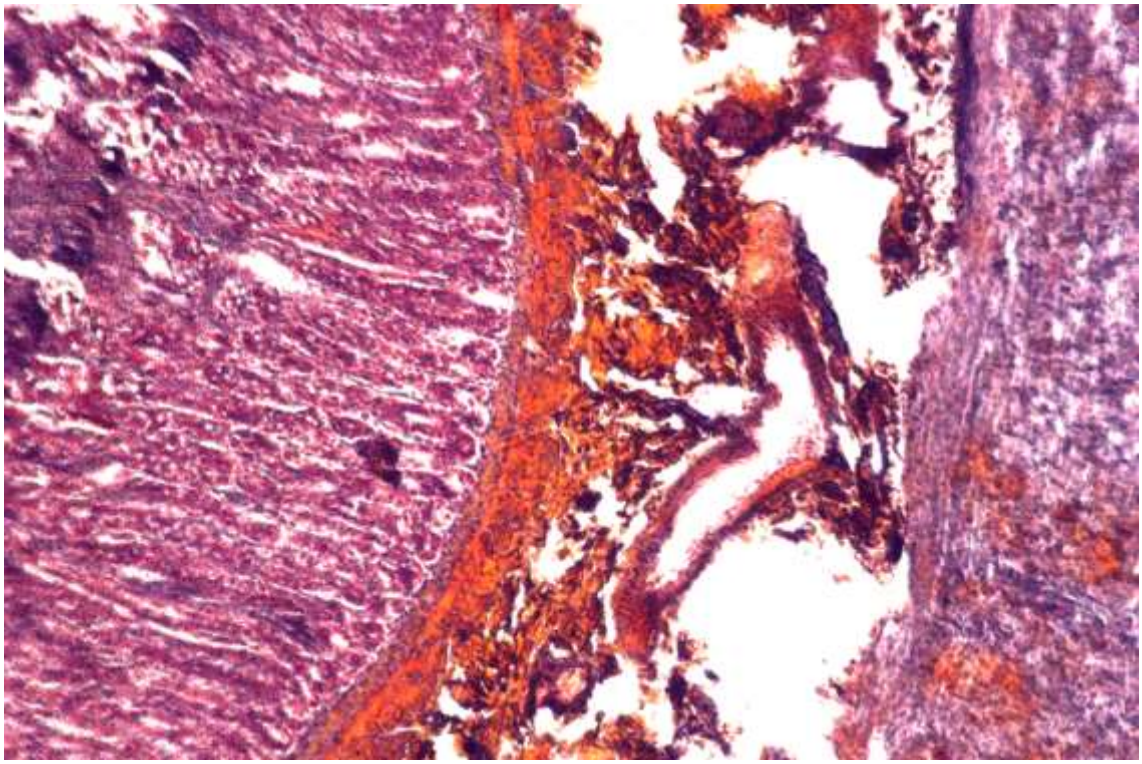

Рис. 6.2. Збільшення кількості сполучнотканинних волокон у стінці внутрішньоорганної вени, склеротичні зміни підслизової основи клубової кишки собаки. 3 дні після зовнішнього дренування жовчних шляхів при місячній механічній жовтяниці. Забарвлення за Малорі. Ок.7, об.10.

Не змінювалися і складові елементи гемомікроциркуляторного русла. Просвіти артеріол звужені, особливо на рівні прекапілярів, які, як і при місячному холестазі достовірно відрізнялися від контролю. Зберігалася їхня підвищена звивистість (табл. 6.8). Щільність капілярів у всіх оболонках тонкої і товстої кишок знижена, а діаметри їхні (рис. 6.3, 6.4) збільшені (табл. 6.9). Часто виявлялися безсудинні поля. Як посткапілярні судини, так і венули, за рахунок дилятаційного розширення, компенсаторно віддзеркалювали підвищення тиску в системі ворітної вени та стан магістрального кровобігу. Зустрічалися розриви венулярних стінок та вихід крові у навколосудинні простори або їх діапедезне просякнення.

Морфологічний стан тонкої кишки відповідав хронічному ентериту (табл. 6.10). Його визначали низької висоти широкі ворсинки. Глибокі крипти

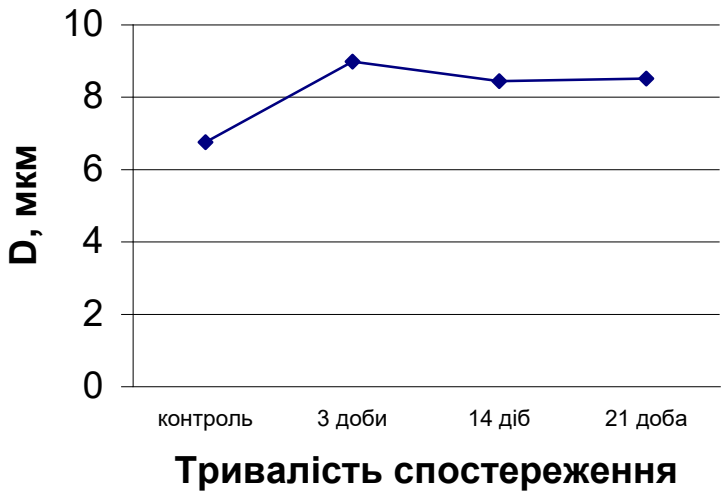

Рис. 6.3. Динаміка зміни ширини просвіту капілярів слизової оболонки товстої кишки при зовнішньому дренуванні жовчних шляхів після місячної механічної жовтяниці у собак.

Рис. 6.4. Динаміка щільності капілярів (на 1 мм^2) слизової оболонки товстої кишки при зовнішньому дренуванні жовчних шляхів після місячної механічної жовтяниці у собак. Примітка. * $P < 0,05$

Таблиця 6.7

Результати морфометричного аналізу внутрішньоорганних артерій тонкої кишки при зовнішньому відведенні жовчі після місячного обтураційного холестазу (M±m) n=21

Термін спостереження		Досліджуваний параметр	Порядок артерій		
			IV	V	VI
Контроль		ІК	0,102±0,009	0,144±0,010	0,167±0,011
		ТМ	38,251±2,343	28,934±1,729	18,372±1,087
Декомпресія місячного холестазу	3	ІК	0,134±0,010	0,189±0,012*	0,231±0,014*
		ТМ	50,323±2,419*	37,449±2,282*	25,758±1,277**
	14	ІК	0,125±0,008	0,180±0,011*	0,220±0,012*
		ТМ	48,524±3,042	37,019±1,305*	23,910±1,416*
	21	ІК	0,120±0,010	0,176±0,009	0,208±0,012*
		ТМ	44,215±3,612	35,104±1,134*	23,109±1,263*

Примітка. **P < 0,01; *P < 0,05. У решти випадків P > 0,05.

часто виповнені секретом, чи мукоїдизовані. Поверхневий епітелій, який представлений в основному стовпчастими епітеліоцитами, сплющений, а місцями виявлялася його десквамація. Власна пластинка залишалася інфільтрованою лімфоцитами, гістіоцитами, лейкоцитами та плазматичними клітинами (рис 6.5). При цьому у власній пластинці слизової оболонки тонкої кишки збільшувалася кількість фібробластів, фіброцитів та колагенових волокон. Лімфатичні вузлики слизової оболонки збільшені у розмірах, іноді пронизували м’язову пластинку і розташовувалися частково у підслизовій основі. За рахунок стоншення слизової оболонки ще більше зростав м’язово-

Таблиця 6.8

Характеристика діаметру судин гемомікроциркуляторного русла в оболонках стінки тонкої кишки при зовнішньому відведенні жовчі після місячного обтураційного холестазу (M±m, мкм) n=21

Вид мікро судин	Оболонки стінки кишки	Норма	Тривалість періоду після декомпресії		
			3 доби	14 діб	21 доба
Артеріоли	СО	19,82±1,04	17,75±1,36	17,84±1,29	17,90±1,38
	ПО	20,10±1,08	17,58±1,48	17,84±1,63	18,14±1,37
	МО	19,35±1,10	17,40±1,27	17,50±1,25	17,65±1,33
	СО	18,62±1,46	16,87±1,15	17,10±1,36	17,40±1,52
Прекапілярні артеріоли	СО	11,42±0,37	9,67±0,28**	9,85±0,53*	9,94±0,41*
	ПО	11,23±0,35	9,80±0,36*	9,94±0,40*	9,90±0,39*
	МО	10,81±0,39	9,25±0,43*	9,37±0,41*	9,28±0,35*
	СО	10,34±0,71	9,30±0,50	9,35±0,38	9,32±0,41
Капіляри	СО	6,20±0,32	8,96±0,24***	8,42±0,27*	8,21±0,25*
	ПО	6,43±0,35	9,13±0,49**	8,80±0,23**	8,48±0,29**
	МО	6,10±0,28	8,95±0,30***	8,61±0,20***	8,33±0,21***
	СО	5,70±0,41	8,17±0,24**	7,89±0,22**	7,63±0,25**
Посткапілярні венули	СО	13,10±0,72	19,01±0,80**	18,73±0,70**	17,11±0,92*
	ПО	13,92±0,56	19,35±1,04**	18,81±1,05**	18,01±0,78**
	МО	12,67±0,49	18,40±0,85**	17,23±0,71**	16,60±1,10*
	СО	11,83±0,53	17,65±1,06**	17,15±1,02**	16,10±0,74**
Венули	СО	27,24±1,46	50,36±2,38***	40,60±2,03**	38,54±2,15**
	ПО	28,50±1,28	49,70±2,54***	38,91±2,65*	37,05±2,81*
	МО	26,92±1,35	46,33±2,31***	37,06±1,48**	35,79±1,40**
	СО	26,37±1,62	40,05±1,26***	35,80±2,06*	30,16±2,70

Примітка. ***P < 0,001; **P < 0,01; *P < 0,05. У решти випадків P > 0,05.

Таблиця 6.9

Динаміка зміни щільності капілярів (на 1 мм^2) в оболонках стінки тонкої кишки собаки при зовнішньому відведенні жовчі після місячного обтураційного холестазу (M±m) n=21

Оболонки стінки кишки	Інтактні тварини	Тривалість періоду після декомпресії		
		3 доби	14 діб	21 доба
Слизова оболонка	3942,79± 175,12	2934,15± 146,02**	3012,76± 159,16**	2602,31± 121,15**
Підслизова основа	4732,44± 168,01	3470,40± 116,74***	3405,29± 130,06***	3211,50± 138,21***
М'язова оболонка	4829,12± 173,39	3410,50± 128,02***	3325,90± 144,61***	3145,83± 126,77***
Серозна оболонка	3256,38± 156,25	2782,03± 130,04*	2655,03± 168,93	2571,48± 193,40

Примітка. ***P<0,001; **P<0,01; *P<0,05. У решти випадків P>0,05.

слизовий індекс, який достовірно переважав контрольні величини. Отже, загальний морфологічний стан стінки тонкої кишки характеризувався різними структурними змінами, що впливали на функціональну активність органу. Серед оболонок товстої кишки проходили аналогічні процеси, які характеризувалися атрофічними змінами (табл. 6.11). Зменшеною залишалася товщина слизової оболонки та глибина її крипт. Поверхневий епітелій як і у тонкій кишці визначався сплющеним і становив 77,4 % від такого у інтактних тварин. У слизовій оболонці збільшене число дрібних лімфатичних фолікулів. У цитоплазмі макрофагів власної пластинки та підслизової основи виявляли фагоцитовані мікроорганізми. Пучки гладеньком'язових клітин м'язової

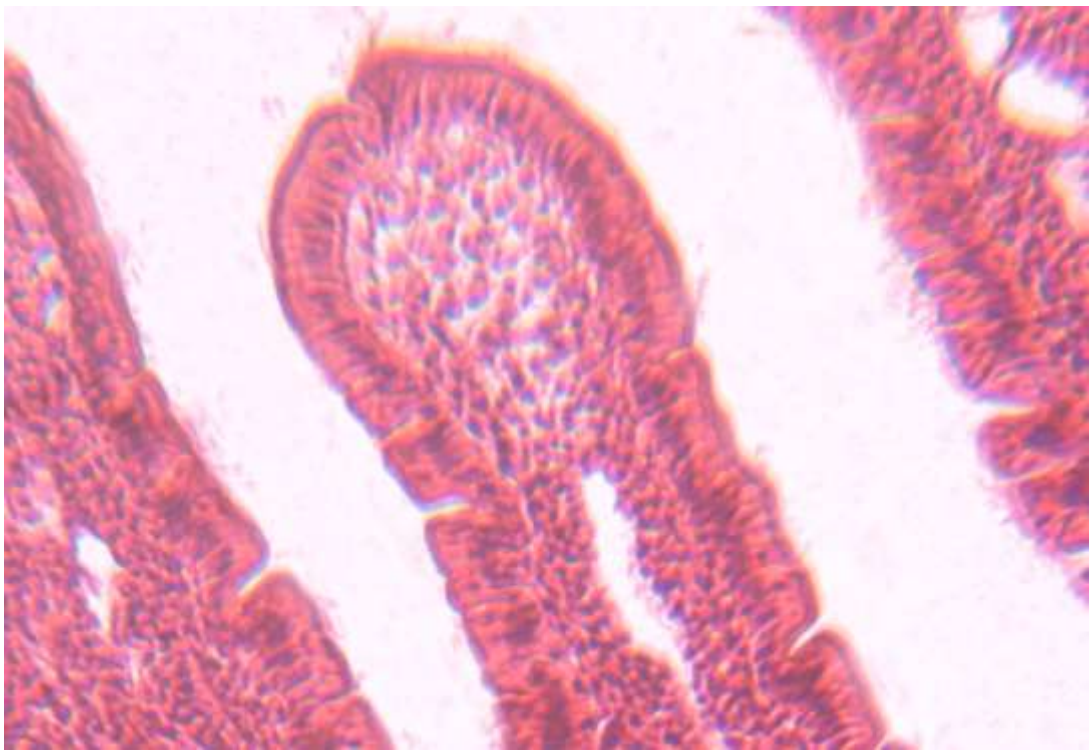

Рис. 6.5. Поодинокі келихоподібні клітини ворсинок слизової оболонки порожньої кишки, набряк та виражена інфільтрація ворсинок лімфоцитами і плазмоцитами. 3 дні після зовнішнього дренування жовчних шляхів при місячній механічній жовтяниці. Забарвлення гематоксиліном і еозином. Ок.7, об.20.

оболонки розділялися розширеними прошарками сполучної тканини. Серед лейоміоцитів виявляли вакуольну дистрофію. Часто спостерігалися суттєві порушення міжклітинних контактів між міоцитами, руйнування нексусів, що приводило до дезінтеграції гладеньком'язових клітин і різко затруднювало проведення збудження між ними.

У популяції клітин підслизового та міжм'язового нервових сплетень зустрічали такі, які погано контурувалися. У них виявлялися глибокі інвагінації ядер, що приводили до каріорексису, деструкція та вакуолізація цитоплазми. Спостерігалися полярні зміни у багатьох відростках. Одні імпрегнувалися нечітко, а серед інших прослідковувалася фрагментація відростків, виражена звивистість, варикозність. Для більшості нейроцитів

Таблиця 6.10

Морфометрична характеристика стінки тонкої кишки собаки при зовнішньому відведенні жовчі після місячного обтураційного холестазу (M ± m) n=21

Досліджуваний параметр	Контроль	Тривалість періоду після декомпресії		
		3 доби	14 діб	21 доба
Висота ворсинок, мкм	634,21± 12,52	485,38± 24,58**	495,70± 26,13**	476,45± 22,10**
Ширина ворсинок, мкм	117,03± 9,73	140,50± 12,60	138,26± 10,01	135,83± 11,57
Глибина крипт, мкм	523,64± 18,41	725,59± 30,41**	710,42± 27,90**	702,39± 29,33**
Висота поверхневого епітелію, мкм	26,34± 1,23	20,45± 1,37*	20,83± 1,25*	20,37± 1,21*
Товщина підслизової основи, мкм	348,92± 12,84	407,30± 28,43	351,08± 20,64	305,16± 24,80
Товщина колового м’язового шару, мкм	715,06± 27,13	837,58± 35,28*	744,96± 29,15	757,89± 25,38
Товщина поздовжнього м’язового шару, мкм	324,39± 14,52	390,67± 24,05	363,50± 20,19	359,84± 26,82
Підслизово-слизовий індекс	0,28± 0,01	0,33± 0,03	0,29± 0,02	0,26± 0,01
М’язово-слизовий індекс	0,86± 0,02	1,02± 0,05*	0,92± 0,04	0,95± 0,06

Примітка. **P<0,01; *P<0,05 у порівнянні з контрольними величинами у інтактних тварин.

Таблиця 6.11

Морфометрична характеристика стінки товстої кишки собаки при зовнішньому відведенні жовчі після місячного обтураційного холестазу (M ± m) n=21

Досліджуваний параметр	Контроль	Тривалість періоду після декомпресії		
		3 доби	14 діб	21 доба
Товщина слизової оболонки, мкм	873,09± 21,37	702,46± 20,59**	716,01± 29,62**	724,36± 30,90**
Глибина крипт, мкм	780,63± 19,32	586,15± 21,76**	594,40± 23,85**	547,19± 29,75**
Висота поверхневого епітелію, мкм	31,25± 1,20	24,13± 1,32**	24,72± 1,68*	23,40± 1,50**
Товщина підслизової основи, мкм	293,98± 14,32	341,26± 23,71	308,62± 20,19	301,58± 18,79
Товщина колового м’язового шару, мкм	958,31± 31,75	989,35± 33,70	872,83± 35,64	860,25± 23,37*
Товщина поздовжнього м’язового шару, мкм	452,08± 28,74	320,38± 17,40**	305,09± 20,38**	301,68± 19,84**
Підслизово-слизовий індекс	0,33± 0,01	0,48±0,04*	0,43±0,03*	0,41±0,04
Слизово-м’язовий індекс	0,62± 0,02	0,54± 0,05	0,61± 0,05	0,62± 0,03

Примітка. **P<0,01; *P<0,05 у порівнянні з контрольними величинами у інтактних тварин.

було характерне пошкодження мітохондріальних мембран, гранулярної ендоплазматичної сітки і комплексу Гольджі, що зумовлювало порушення структурної основи секреторного апарату і транспортної системи клітин (рис. 6.6).

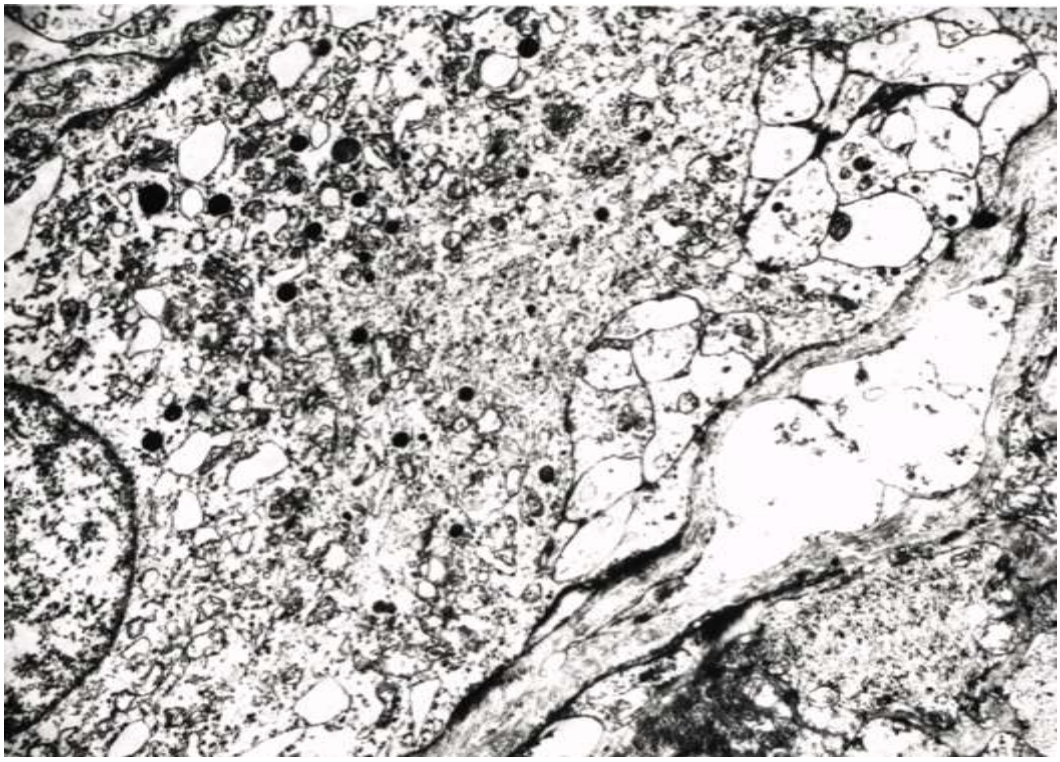

Рис. 6.6. Електронограма. Набряк та деструкція органел у клітині нервового ганглія клубової кишки. 3 дні після зовнішнього дренування жовчних шляхів при місячній механічній жовтяниці. Х 12000.

Поглиблені зміни зі сторони м’язово-нервового комплексу знайшли функціональне відображення у моторно-евакуаторній діяльності кишки. Внаслідок чого ще більше подовжувалася тривалість моторного циклу, який становив (110,35±4,12) хв (табл.6.12). Частота виникнення потенціалів ПЕХ та амплітудних потенціалів знаходилася на рівні даних, які реєструвалися у тварин з місячним обтураційним холестазом. Причому їхня амплітуда засвідчувала низький рівень сили скорочень гладком’язових клітин, що у комплексі із розширеною тривалістю моторного циклу визначало вповільнення передачі збуджень на рівні нервово-м’язового комплексу (рис. 6.7). У зв’язку з таким станом моторно-евакуаторної діяльності кишки зберігаються умови для порушення мембранного травлення та всмоктування.

Отже, трьохдобове зовнішнє дренування не знімало морфофункціональних ознак ентерального синдрому, а структурний стан

Рис. 6.7. Електроентерограма. Зниження амплітуди потенціалів ПЕХ та спайкових потенціалів. 3 дні після зовнішнього дренування жовчних шляхів при місячній механічній жовтяниці.

клітин поверхневого епітелію у тонкій і товстій кишці не зазнавав відчутних реорганізаційних процесів. Причому, при ультраструктурному дослідженні та проведенні морфометричних вимірювань стовчастих епітеліоцитів їхня площа залишалася на рівні таких, як і при місячному обтураційному холестазі. Площа мікроворсинок рівнялася (6,75±0,38) мкм^2 і статистично достовірно була нищою від контролю (табл. 6.13). Наростали ознаки деструктивних змін у мікроворсинках. Вони були різної форми та висоти, часто десквамовані. Серед клітинних органел потрібно відмітити наявність деструктивних процесів у мітохондріях, канальцях ендоплазматичної сітки та комплексах Гольджі. У цитоплазмі визначалася малою кількість ендоцитозних везикул, які за розмірами були дрібними і розташовувалися в основному в апікальній поверхні клітини. У зв’язку з цим можна зробити висновок, що на даному етапі експерименту є низькою загальна всмоктувальна функція клітин. Серед багатьох епітеліоцитів ядро займало центральне положення у клітині. Визначалася його різна форма, а каріоплазма дифузно виповнена гетерохроматином.

Келихоподібні клітини знаходилися у кращому морфологічному стані. У їхній цитоплазмі виявлялися у надядерній частині клітини накопичення слизового секрету.

Ультраструктурний стан судинних стінок також не зазнавав суттєвих змін у порівнянні із місячною механічною жовтяницею. Ендотеліальні клітини

містили вакуолізовані мітохондрії з просвітленим матриксом та зруйнованими кристами. Фрагментовані канальні гранулярної ендоплазматичної сітки були дегранульованими. У деяких капілярів спостерігали розриви базальної мембрани і цитолеми ендотеліоцита та вихід

Таблиця 6.12

Динаміка рухової активності тонкої кишки при зовнішньому відведенні жовчі після місячному обтураційного холестазу (M±m) n=21

Досліджуваний параметр	Контроль	Тривалість періоду після декомпресії		
		3 доби	14 діб	21 доба
Тривалість моторного циклу, хв.	86,40±3,23	110,35±4,12*	114,07±3,60**	115,89±4,71**
Частота потенціалів, ПЕХ, циклів/хв.	18,26±1,25	13,47±1,14*	14,52±1,08	14,80±1,10
Амплітуда ПЕХ, мВ	1,20±0,03	0,93±0,03***	0,95±0,05**	0,98±0,05**
Амплітуда спайкового потенціалу, мВ	2,71±0,06	1,56±0,07***	1,74±0,10***	1,80±0,09***

Примітка. ***P < 0,001; **P < 0,01; *P < 0,05. У решти випадків P > 0,05.

вмісту клітини в аморфну речовину сполучної тканини. Просвіт таких капілярів був заповнений десквамованими фрагментами ендотеліоцита. В окремих випадках спостерігали порушені міжендотеліальні контакти, деструктивно змінені перицити та розпушення базальної мембрани.

Таблиця 6.13

Морфометрична характеристика стовпчастих епітеліоцитів з облямівкою у собак при зовнішньому відведенні жовчі після місячному обтураційного холестазу (M±m) n=21

Досліджуваний параметр	Контроль	Тривалість періоду після декомпресії		
		3 доби	14 діб	21 доба
Площа клітини, мкм^2	246,58±7,10	167,34±7,59***	185,09±8,32**	193,15±9,40**
Площа мікроворсинок, мкм^2	14,32±0,83	6,75±0,38***	8,54±0,52**	8,43± 0,37***
Відносний об'єм ендоцитозних везикул, %	1,12±0,04	0,52±0,03***	0,69±0,04**	0,80± 0,05***
Відносний об'єм ендоплазматичної сітки, %	4,03±0,17	5,97±0,32**	5,40±0,30**	5,57±0,24**
Відносний об'єм мітохондрій, %	12,51±0,83	7,21±0,36***	8,04±0,45**	8,29±0,36**

Примітка. ***P < 0,001; **P < 0,01; *P < 0,05. У решти випадків P > 0,05.

Гладком'язові клітини виявлялися змінені за формою. У їхній цитоплазмі зменшувалася кількість внутрішньоклітинних везикул, міофібрил. Останні розділялися світлими проміжками. У міоцитах виявляли кистовидні розширення зернистої ендоплазматичної сітки, досить часто відмічали вакуольні розширення перинуклеарного простору. Мітохондрії цих клітин

мали локально просвітлений матрикс і частково редуковані кристи. Ендомізій розширений за рахунок збільшення колагенових волокон.

Двотижневий термін зовнішнього дренування жовчних шляхів забезпечував покращення біліодинаміки. Тиск у загальній жовчній протоці знижувався до (153,31±5,70) мм вод.ст.. З просвіту дренажної трубки рівномірно виділялася жовч, звичайного кольору. Тиск у ворітній вені приймав тенденцію до зниження, проте його показники були вищими ніж при внутрішньому дренуванні жовчних шляхів, при аналогічних термінах обтураційного холестазу.

Покращувався магістральний кровобіг у передній брижовій артерії та ворітній вені, зменшувалися ознаки артеріалізації. Магістральний кровобіг у ворітній вені становив (67,20±3,53) проти (53,41±2,06) мл/хв у верхній брижовій артерії, але загалом, зазначені показники були низькими по відношенню до контролю. У стінці тонкої і товстої кишок спостерігалося покращення органного кровобігу. При цьому у всіх відділах тонкої і товстої кишок проходить збільшення органного кровобігу на 15 - 24 %. Все це вказувало, що зовнішнє відведення жовчі, як і фомування біліодигестивних анастомозів, розватажуючи жовчні шляхи, забезпечувало більшу пропускну здатність печінки щодо венозної крові і тим самим сприяло частковому зняттю портальної гіпертензії. Про покращення морфофункціонального стану печінки можна і судити за даними числа циркулюючих у плазмі крові середньомолекулярних пептидів, яких кількість змешувалася і становила (0,278±0,023) УО, що на даний термін є абсолютно хорошим показником, якщо врахувати дані мікробіологічного дослідження вмісту кишки, які вказували на те, що мікроекологія кишки, у зв’язку з відсутністю поступлення жовчі у дигестивну систему, створювала ще більш агресивний дисбіотичний стан. Особливо необхідно відмітити те, що на відміну від всіх інших груп експерименту при зовнішньому відведенні жовчі загальне число колонійутворюючих одиниць зростало за рахунок умовно-патогенної аеробної флори.

У структурно-просторовій організації артеріального та венозного русла визначені певні особливості, які полягали у тому, що у приносних судинах наступала певна впорядкованість при порівнянні з виносною частиною судин. Серед стереометричних показників артеріальної архітектоніки, в порівнянні з раннім терміном після розвантаження жовчного русла, спостерігалося зростання просвітів основних і дочірних гілок у судинних порядках та незначне зменшення їхнього показника відносної довжини. Артеріальне русло тонкої кишки було більше асиметричним ніж у товстій кишці. Артерії товстої кишки залишалися звивистими і у них мало змінювалися довжинно-діаметральні відношення. Отже, зовнішнє дренування забезпечувало певні тенденції щодо відновлення архітектоніки артеріального русла. У венозному руслі мала місце полярність змін по відношенню до артерій. Не дивлячись на двотижневий термін зняття біліарного напруження та відповідне зниження тиску у ворітній вені, ємність вен була високою. Венозні судинні трійники зберігали свою підвищену симетрію у всіх відділах кишки (рис. 6.8).

Серед морфометричних даних, як товщина м’зової оболонки артерій, так і індекс Кернога залишалися високими. Причому, збільшувалася кількість колагенових волокон у адвентиційному шарі артерій і вен та між гладком’язовими клітинами м’язової оболонки (рис. 6.9). Серед переповнених кров’ю венозних стовбурів вирізнялися судини із десквамованим ендотеліальним шаром та розривами базальної мембрани.

Артеріоли зберігали підвищену звивистість. Просвіти їх залишалися звуженими. Аналізуючи дані таблиці 6.9 можна зробити висновок про те, що на рівні обмінного рівня мікросудин, а саме капілярів, не проходили реорганізаційні процеси. Щільність капілярного русла низька, і це чітко визначалося у всіх оболонках кишки. Нам доводилося зустрічати ще більше зростання безсудинних зон. Просвіти посткапілярних венул не мали помітних змін з попереднім терміном спостереження.

Рис. 6.8. Збільшення симетрії та підвищення ємності венозних трійників початкового відділу тонкої кишки собаки. 14 днів після зовнішнього дренування жовчних шляхів при місячній механічній жовтяниці. Фото з рентгенангіограми. Собака № 53.

Розлади мікроциркуляції, високий ступінь бактеріального обсіменіння кишкової стінки корелювали із морфологічним станом оболонок, і в комплексі визначали функціональні особливості травлення і всмоктування. У тонкій кишці проходило помірне збільшення висоти ворсинок, поверхневого епітелію та зменшення глибини крипт. Проте поля ретикулярних і колагенових волокон були просякнені різного виду клітинними інфільтратами. Зменшувався набряк у підслизовій основі і м’язовій оболонці. У товстій кишці зберігалися морфологічі ознаки хронічного коліту, які характеризувалися стоншеною слизовою оболонкою, низьким та сплющеним поверхневим епітелієм, розширеними полями сполучної тканини. Власна пластинка містила більшу ніж у попередній термін кількість лімфоїдних інфільтратів, які поширювалися і на м’язову пластинку. У м’язовій оболонці товстої кишки прослідковувалася тенденція до зменшення її товщини та збільшення кількості колагенових волокон (рис. 6.10).

Мало змінювався морфологічний стан нервового комплексу стінки кишки. Клітини інтрамуральних гангліїв характеризувалися гіперімпрегнацією

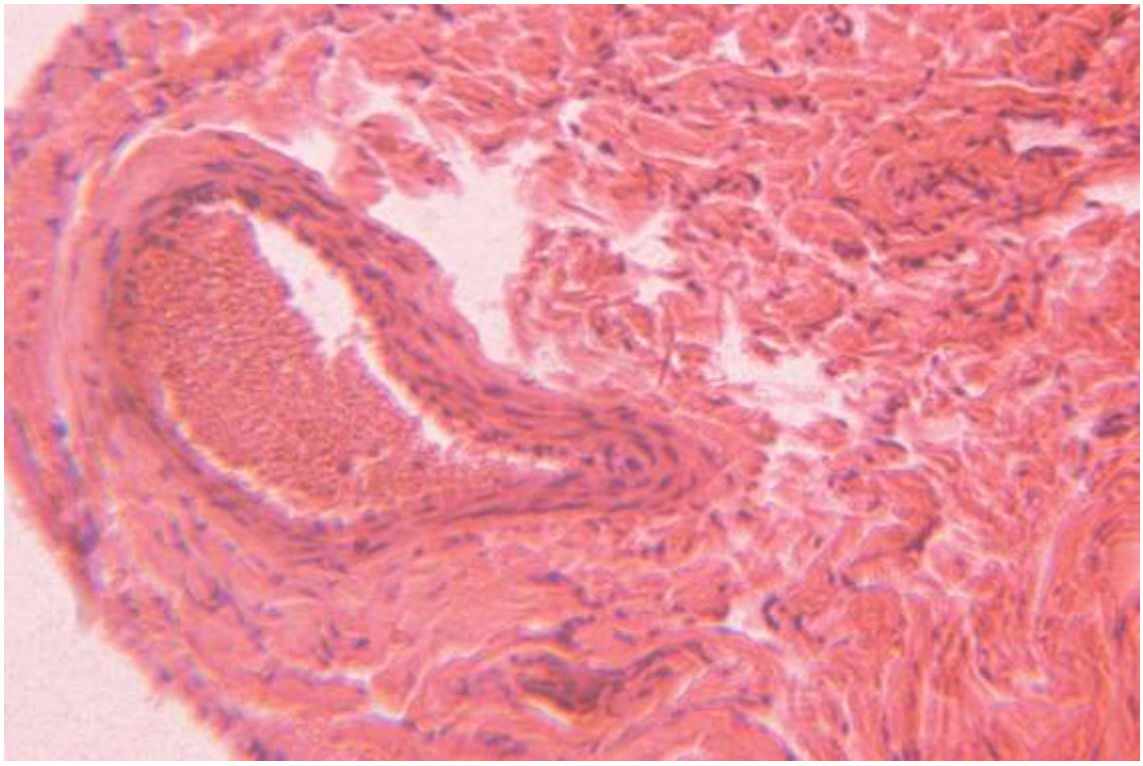

Рис. 6.9. Нерівномірне потовщення стінки артерії, склероз адвентиційного шару. 14 днів після зовнішнього дренування жовчних шляхів при місячній механічній жовтяниці. Забарвлення гематоксиліном і еозином. Ок.7, об.10.

нервових волокон, їх фрагментацією та варикозними розширеннями (рис. 6.11). Нейроцити часто були змінені за формою а у їхній цитоплазмі збільшувалася кількість вакуолей.

Електронномікроскопічно у нейроцитах виявлялися пошкодженими внутрішньоклітинні мембрани органел, які повинні забезпечувати виведення з клітин недоокислених продуктів і підтримання внутрішньоклітинного гомеостазу. Проте в загальному, при порівнянні з ранніми термінами даної групи експерименту, необхідно відмітити позитивну динаміку у покращенні структурного стану нервових сплетень.

Відповідно до морфологічного стану нервових клітин та м’язової оболонки скоротлива діяльність кишки проявлялася збереженням подовженого

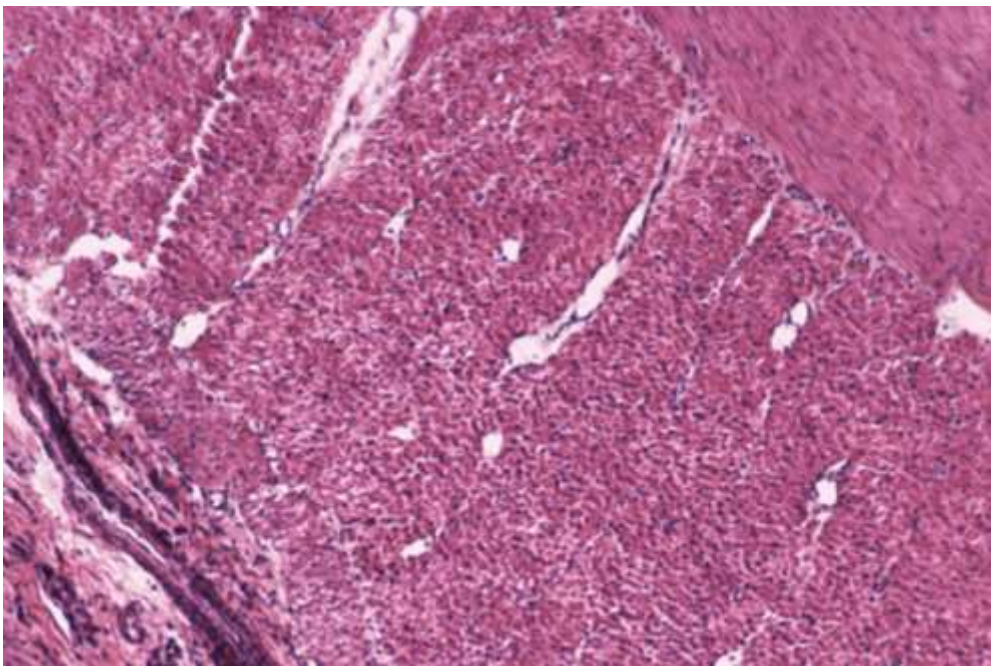

Рис. 6.10. Інфільтрація м’язової оболонки, збільшення кількості колагенових волокон, розвиток периваскулярного склерозу у підслизовій основі порожньої кишки собаки. 14 днів після зовнішнього дренування жовчних шляхів при місячній механічній жовтяниці. Забарвлення гематоксиліном і еозином. Ок.7, об.20.

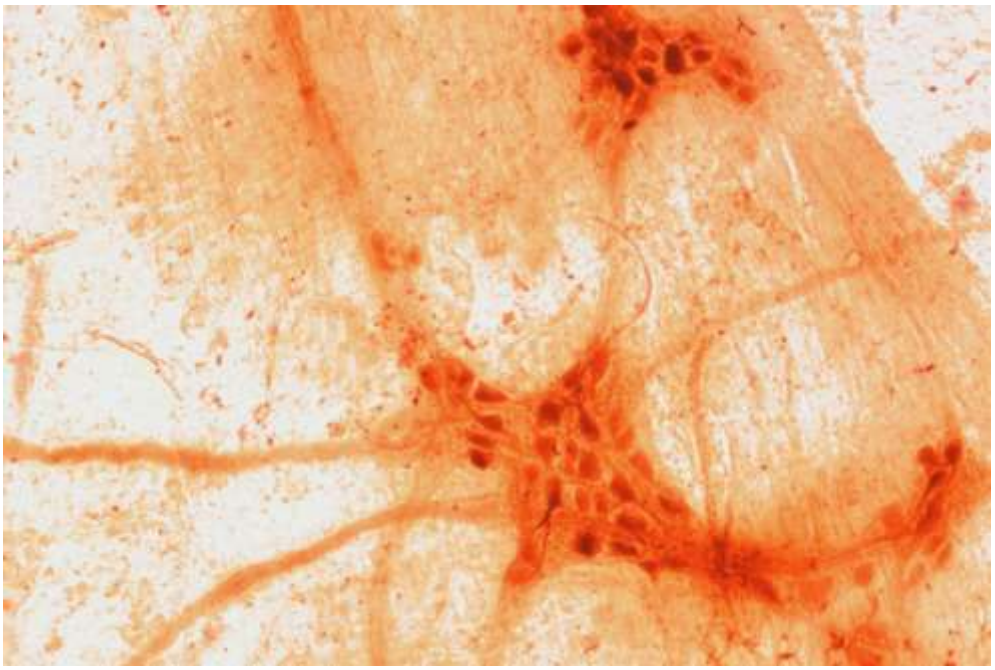

Рис. 6.11. Фрагментація, варикозна звивистість нервових відростків міжм’язового нервового сплетення клубової кишки. 14 днів після зовнішнього дренування жовчних шляхів при місячній механічній жовтяниці. Імпрегнація за Більшовським-Грос. Ок.7, об.10.

моторного циклу. Частота генерації біопотенціалів і амплітуда скорочень були низькими (рис.6.12). Відсутність достатньої амплітуди на висоті кожної спайки впливала на швидкість просування кишкового вмісту та якість проведеного травлення.

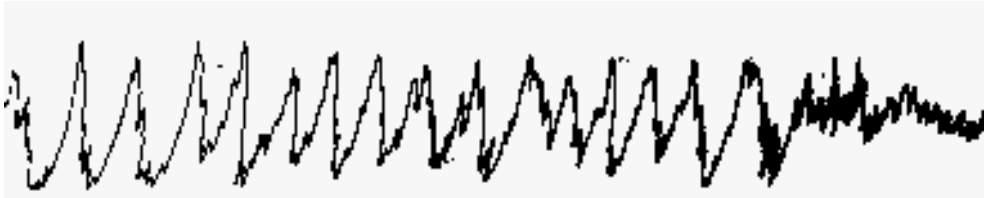

Рис. 6.12. Електроентерограма. Сповільнення генерації потенціалів мігруючого моторного комплексу тонкої кишки собаки. 14 днів після зовнішнього дренування жовчних шляхів при місячній механічній жовтяниці.

Поверхневий епітелій кишкової стінки мало зазнавав зворотніх змін. Про це свідчило незначне збільшення загальної площі стовпчастих епітеліоцитів з облямівкою, та площі їхніх мікроворсинок. Слід відмітити те, що рідше виявлялися ділянки з відсутніми на апікальній плазмолемі мікроворсинками. Субмікроскопічно, у ядрах даних клітин визначалося зменшення числа і пошкодження ультраструктури ядерних пор, що помітно впливало на можливість безпосереднього переходу синтезованих рибосом і РНК з ядра в цитоплазму, хоча вони служили первинним матеріалом, необхідним для виконання специфічних функцій внутрішньоклітинними структурами. Мітохондрій у цитоплазмі стовчастих епітеліоцитів з облямівкою також було менше, а самі органели часто мали просвітлений матрикс та редуковані кристи. Слід відмітити, що підтримання деструктивних змін у мітохондріальному апараті веде до зниження синтезу АТФ і виснаження енергетичних запасів клітини. У результаті таких явищ страждають процеси в клітині, які потребують найбільших затрат енергії, такі як: синтез білка, підтримання нормального рівня проникливості клітинних мембран, окислення

жирних кислот та інших речовин, які необхідні для розвитку репаративної регенерації. Процеси внутрішньоклітинного обновлення органел в епітеліоцитах були суттєво погіршені. Канальці ендоплазматичної сітки залишалися розширеними і займали значно більшу частку в одиниці об'єму цитоплазми. У гладеньком'язових клітинах м'язової оболонки кишки у різній кількості виявлялися міофіламенти та органели (рис. 6.13). Часто виявляли зруйновані кристи мітохондрій, численні інвагінації ядерної оболонки.

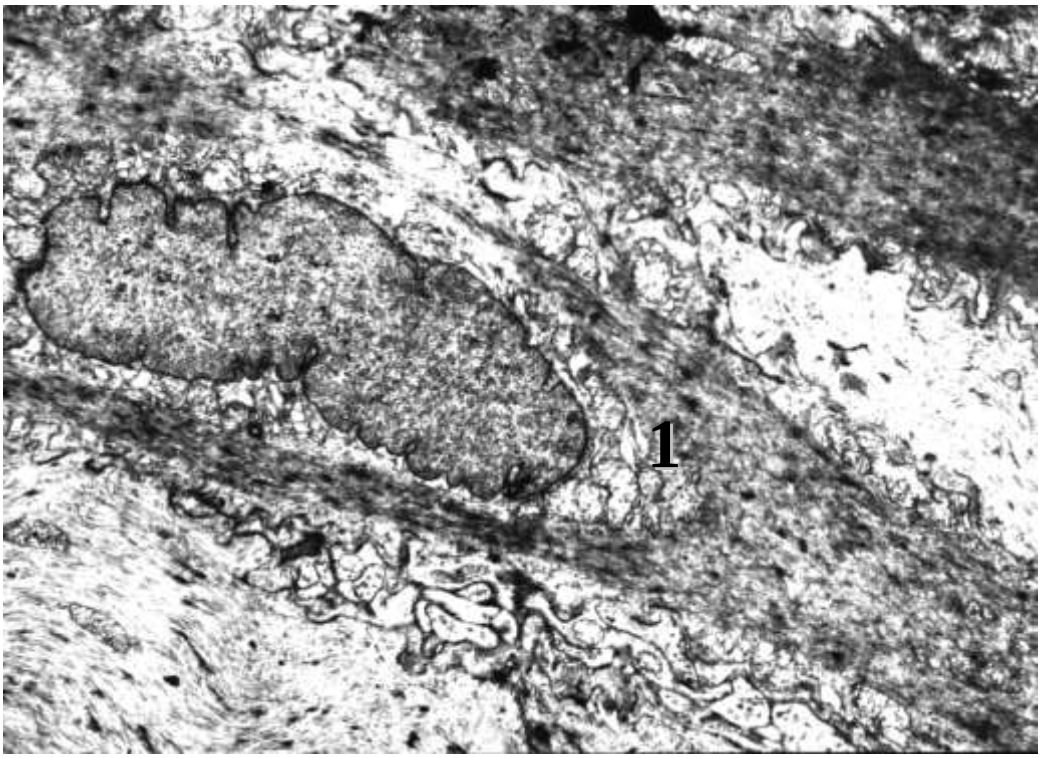

Рис. 6.13. Електронограма. Темні і світлі гладеньком'язові клітини м'язової оболонки порожньої кишки собаки. Навколоядерне скупчення мітохондрій з різною кількістю крист (1). 14 днів після зовнішнього дренування жовчних шляхів при місячній механічній жовтяниці. Х 12000.

Келихоподібні клітини в основному зберігали свою ультраструктуру. При цьому спостерігалися процеси зниженого синтезу ними слизу, адже у багатьох клітинах, які можна трактувати, як такі, що знаходилися у стані накопичення чи виділення секрету кількість у надядерних ділянках капель слизу була зменшеною.

Ультраструктурно у клітинах судинних стінок прослідковувалася позитивна динаміка щодо зменшення набряку та деструктивних процесів у органелах. Проте у цитоплазмі ендотеліальних клітин виявляли зруйновані або дискомплексовані кристи мітохондрій. Окремі мітохондрії утворювали великі вакуолі (рис. 6.14). У багатьох випадках ендотеліоцити були округленими і випинали в просвіт судини своїми ядерними зонами. На їхній люмінальній поверхні спостерігали поодинокі вирости. Виявляли локальну дегрануляцію

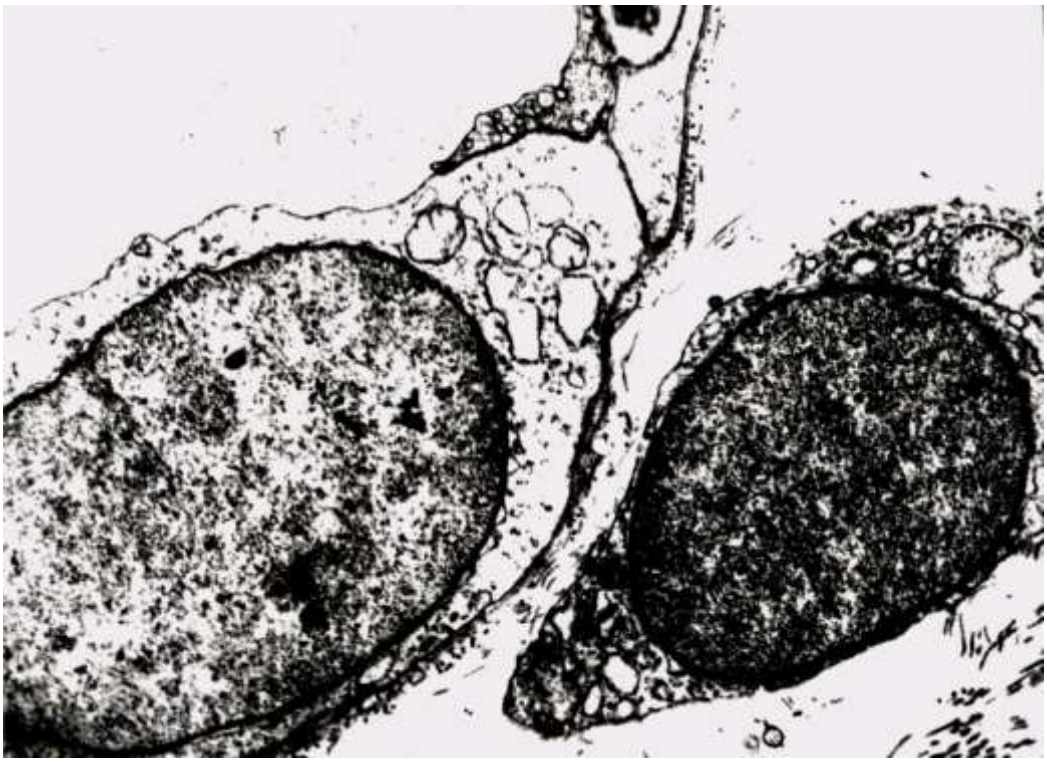

Рис. 6.14. Електронограма. Формування вакуолей на місці зруйнованих мітохондрій ендотеліоцита гемокапіляра слизової оболонки клубової кишки. 14 днів після зовнішнього дренування жовчних шляхів при місячній механічній жовтяниці. Х 12000.

канальців ендоплазматичної сітки. Кількість мікропіноцитозних везикул у даних клітин була невеликою і розташовувалися вони в основному у периферійних ділянках клітин. У деяких капілярів спостерігали розходження ендотеліальних контактів і утворення наскрізних щілин, що зумовлювало інфільтрацію оболонок кишки.

У гладеньком'язових клітинах середньої оболонки судин виявлялася невелика кількість мітохондрій. Міофіламенти розташовувалися у цитоплазмі в різних площинах. Місця їх прикріплення до цитолеми виглядали у вигляді електроннощільних тілець. Іноді виявлялися фрагментовані мікрофібрили. Канальні ендоплазматичної сітки розширені, а у деяких клітинах дегранульовані. Серед міжклітинних проміжків, в порівнянні з попереднім терміном експерименту, збільшеною була кількість ретикулярних і колагенових волокон. Слід відмітити, що кологенізація судинних стінок мала місце у артеріях і венах.

Через 21 добу після виконаного зовнішнього дренування жовчних шляхів ми спостерігали різну картину морфологічного та функціонального стану судинного русла та оболонок кишки. Причому визначалися полярні особливості відновлення компенсаторно-пристосувальних та дистрофічних процесів. Загалом необхідно відмітити, що тривале зовнішнє відведення жовчі не зовсім позитивно впливало на ланки патогенезу морфофункціональних змін у тонкій та товстій кишках. Так, поряд з стабілізацією тиску у жовчних шляхах зберігалася портальна гіпертензія. Магістральний кровобіг у ворітній вені не мав виразних змін і був низьким. Тривала ахолія сприяла ішемізації кишкової стінки, внаслідок чого об'ємна швидкість регіонарного кровобігу у ділянці дванадцятипало-тонкокишкового згину становила (29,17±2,27) мл/(хв х 100 гр.), у термінальному відділі клубової кишки (29,48± 2,56) мл/(хв х 100 гр.), висхідній ободовій кишці (28,51±2,37) мл/(хв х 100 гр.). Аналізуючи дані таблиці 6.1 можна зробити висновок, що найбільше страждають від порушення кровобігу, так звані ішемічні ділянки відділів кишки.

Мікробіологічні дослідження вказували на зростання бактерійного фактора у підтриманні ентеральної недостатності. Нами встановлено збільшення кількості багатьох видів мікроорганізмів, які в основному відносилися до умовно-патогенної флори та тих, які в інтактних тварин були відсутніми, або зустрічалися в незначних кількостях. Загальне число мікроорганізмів, які виділялися під час мікробіологічного дослідження

перевищує загальну кількість колонійутворюючих одиниць попереднього терміну спостереження та число мікроорганізмів, яке було при місячній механічній жовтяниці.

Слід відмітити, що у плазмі крові рівень середньомолекулярних пептидів становив (0,274±0,018) УО і був вищим ніж такий у інтактних тварин.

Стереометрична характеристика артеріального та венозного русла на відміну від ряду функціональних показників, як і у попередній термін експерименту, залишали за собою полярність структурних змін, які характеризувалися відносною стабілізацією ангіоархітектоніки у артеріальній частині кровоносних судин, і вираженими проявами ектазій та кутових і просторових орієнтацій у венозній частині (рис. 6.15). Рівень судинної спроможності вен визначався високою ємністю, підвищеною симетрією трійників та низькими величинами коефіцієнта галуження.

На гістологічних препаратах зберігалося повнокрів'я судин. Периваскулярні простори були розширеними, та інфільтрованими лімфоцитами і гістіоцитами. Серед клітин у периваскулярних просторах виявляли збільшеною кількість фібробластів та різного ступеня зрілості сполучну тканину. Самі судинні стінки характеризувалися тим, що у них зменшувалася товщина середнього шару, який по відношенню до контрольних величин залишав свою перевагу у дрібних артеріях кишкової стінки, що відповідали 5 і 6 артеріальним порядкам. Показники індексу Керногана переважали вихідні контрольні дані лише у найдрібніших артеріях. Значно більше, ніж у попередній термін експерименту, спостерігалося у м'язовій та, особливо, у адвентиційній оболонці сполучнотканинних волокон.

У мікроциркуляторному руслі залишалися звужими просвіти артеріол, розширені капіляри та венули. Слід відмітити, що вираженої динаміки у мікросудинних модулях не відмічалося. Щільність капілярів на одиницю площі ще більше зменшувалася. Значно рідше виявлялися артеріоло-венулярні анастомози. Співвідношення діаметрів спарених внутрішньоорганних артерій і вен були низькими.

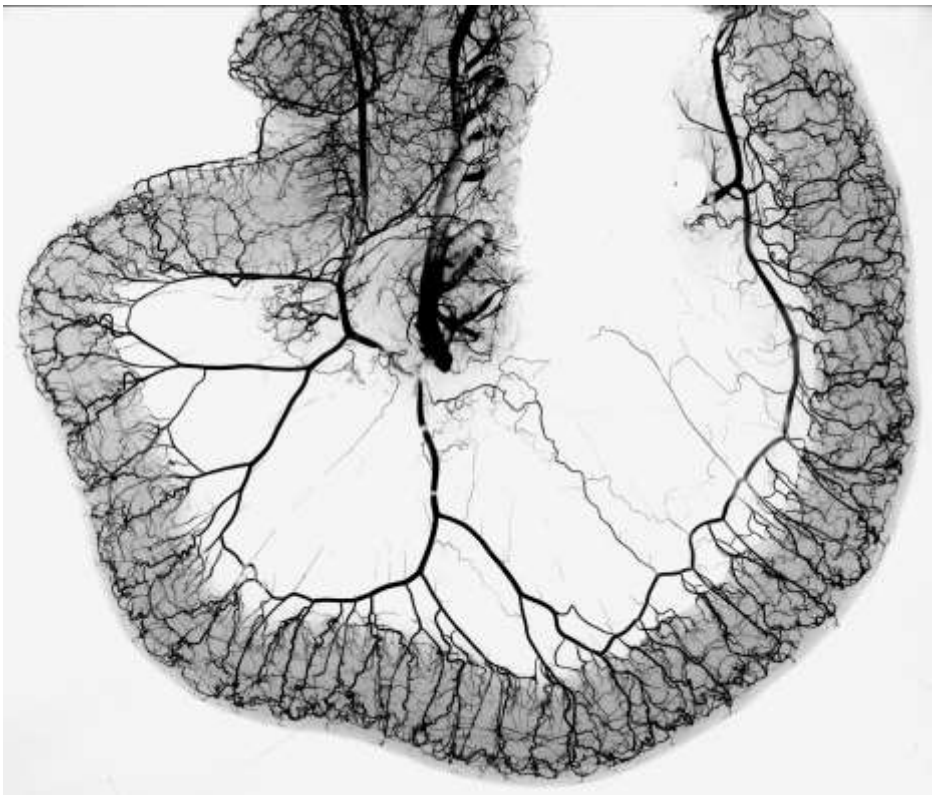

Рис. 6.15. Зменшення просвіту артерій брижової частини, висока асиметрія, кути галуження і звивистість артерій кишкової стінки, нерівномірність судинного малюнку. 21 день після зовнішнього дренування жовчних шляхів при місячній механічній жовтяниці. Фото з рентгенангіограми.

У слизовій оболонці тонкої кишки гістологічно і морфометрично на даний термін експерименту поглиблювалися атрофічні процеси (рис. 6.16). У деяких випадках знаходили поряд з формуванням лімфоїдних фолікулів дифузну лімфоцитарну інфільтрацію слизової оболонки (рис. 6.17). Підтвердженням цьому було наростання зниження висоти ворсинок та поверхневого епітелію. Також мало місце зменшення площі залоз, інфільтрація та збільшення кількості колагенових волокон у власній пластинці, потоншення м’язової пластинки. У товстій кишці виявлено вкорочення глибини крипт та прогресування сплющення поверхневого епітелію, інфільтрацію і розростання сполучної тканини у слизовій оболонці (рис. 6.18). Спостерігалося потоншення колового і поздовжнього м’язового шару.

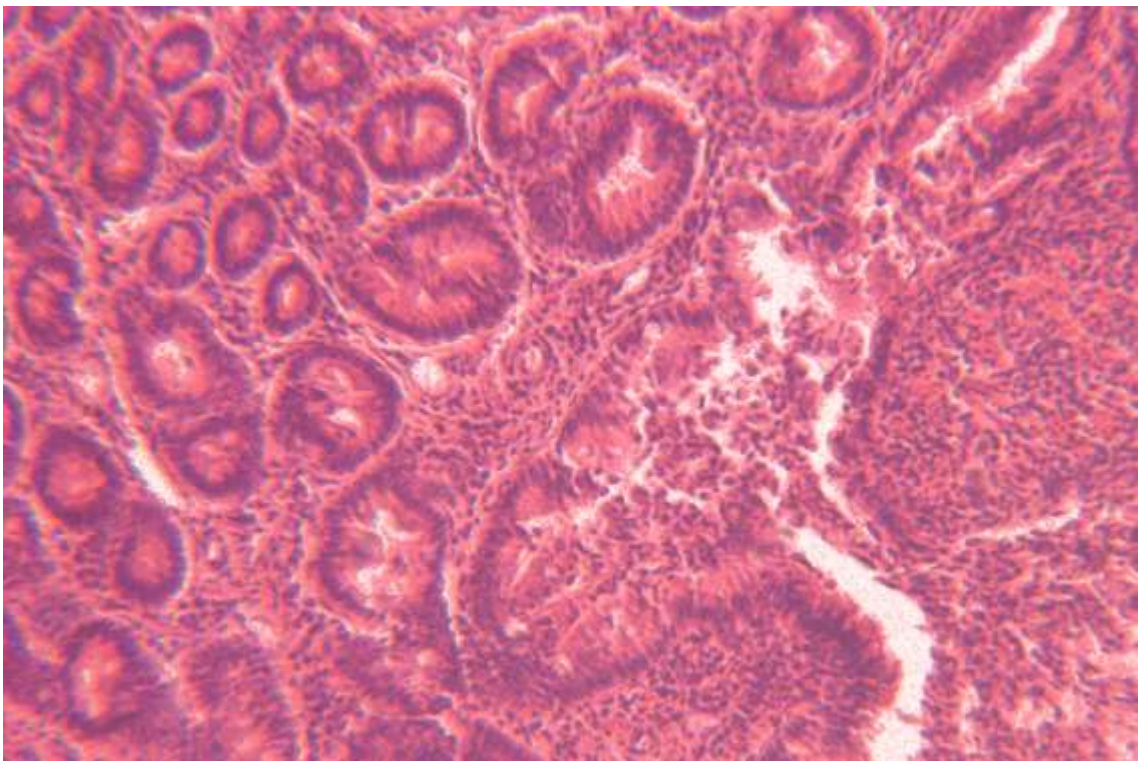

Рис. 6.16. Виражена інфільтрація та склеротичні зміни слизової оболонки клубової кишки собаки. 21 день після зовнішнього дренування жовчних шляхів при місячній механічній жовтяниці. Забарвлення гематоксиліном і еозином. Ок.7, об.10.

Отже, тривала ахолія, яка підтримувалася зовнішнім дренуванням жовчних шляхів при тривалих механічних жовтяницях сприяла поглибленню атрофічно-склеротичних процесів у оболонках тонкої і товстої кишок.

Міжм'язові нервові сплетення, що виявлялися при імпрегнації, зменшені у розмірах і розташовувалися у розширених сполучнотканинних проміжках, що розділяли коловий та поздовжній шари м'язової оболонки. У клітинах нервових сплетень мало місце поглиблення дистрофічних процесів. При цьому багато нервових клітин виявлялися зміненими за формою. Серед нервових волокон спостерігався поліморфізм у сприйнятті забарвлення. Більшість з них мали булавовидні потовщення, ознаки фрагментації та дисхромії. У цитоплазмі зустрічали пошкоджені мембрани мітохондрій, фрагментовану гранулярну ендоплазматичну сітку і структури комплексу Гольджі.

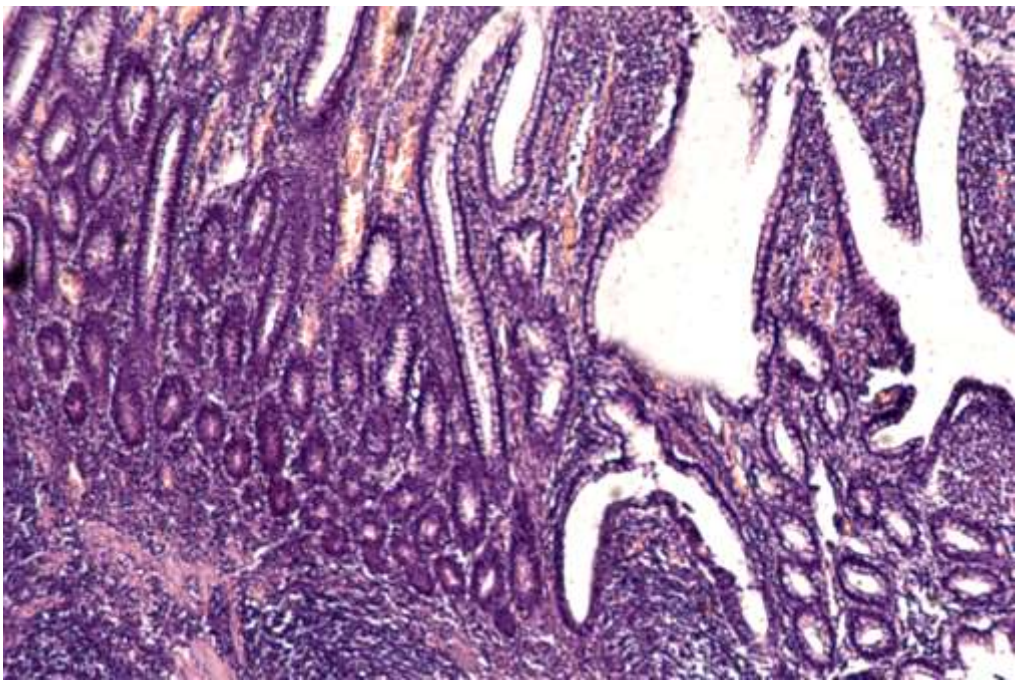

Рис. 6.17. Дифузна лімфоцитарна інфільтрація слизової оболонки клубової кишки собаки, повнокрів'я кровоносних судин. 21 день після зовнішнього дренування жовчних шляхів при місячній механічній жовтяниці. Забарвлення гематоксиліном і еозином. Ок.7, об.10.

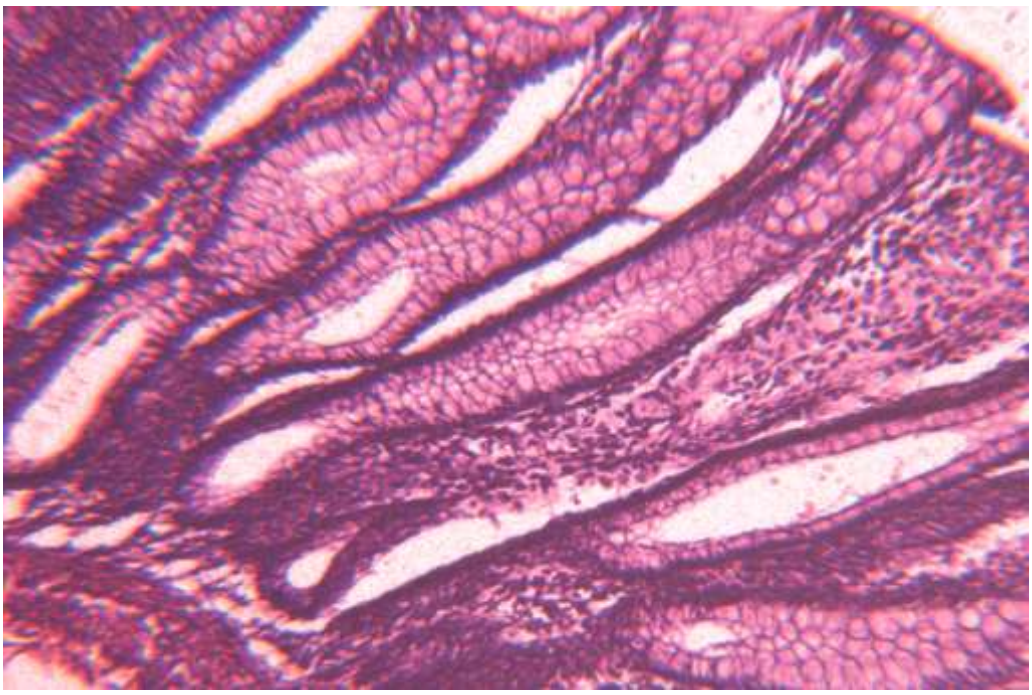

Рис. 6.18. Інфільтрація та склероз строми слизової оболонки товстої кишки собаки. 21 день після зовнішнього дренування жовчних шляхів при місячній механічній жовтяниці. Забарвлення гематоксиліном і еозином. Ок.7, об.20.

У моторно-евакуаторній діяльності мало місце збереження подовженої тривалості моторного циклу та низька амплітуда потенціалів ПЕХ і спайкового потенціалу.

Ультраструктурними дослідженнями слизової оболонки тонкої кишки встановлено, що поряд з дистрофічними процесами проходить розвиток фіброзної тканини. Серед клітин слизової оболонки часто виявлялися плазмоцити у стані різної функціональної активності (рис. 6.19). У стовпчастих епітеліоцитах з облямівкою залишалася зменшеною загальна площа клітин і їхніх ядер. Структура та відносний об’єм мікроворсинок підтверджував низький рівень пристінкового травлення і всмоктування. Кількість у цитоплазмі клітини ендоцитозних везикул статистично достовірно була зниженою у порівнянні з контролем. Пониженими залишалися енергетичні та синтетичні процеси у клітинах, які характеризувалися морфологічним станом мітохондрій та ендоплазматичного ретикулуму.

У келихоподібних клітинах визначалося значно більше ознак деструкції органел, ніж у попередній термін експерименту. Процеси виділення слизового секрету пригнічені і морфологічно підтверджувалися низьким функціональним станом і активністю у даного виду клітин.

При електронномікроскопічному дослідження судинних стінок встановлено, що серед складових оболонок артерій і вен прогресували дистрофічні зміни. Причому, у клітин ендотеліального шару вони визначалися морфологічним станом органел. Ендотеліоцити капілярів характеризувалися збільшенням ширини міжклітинних щілин. У розширених перикапілярних просторах збільшувалася кількість колагенових волокон у порівнянні з попереднім терміном експерименту.

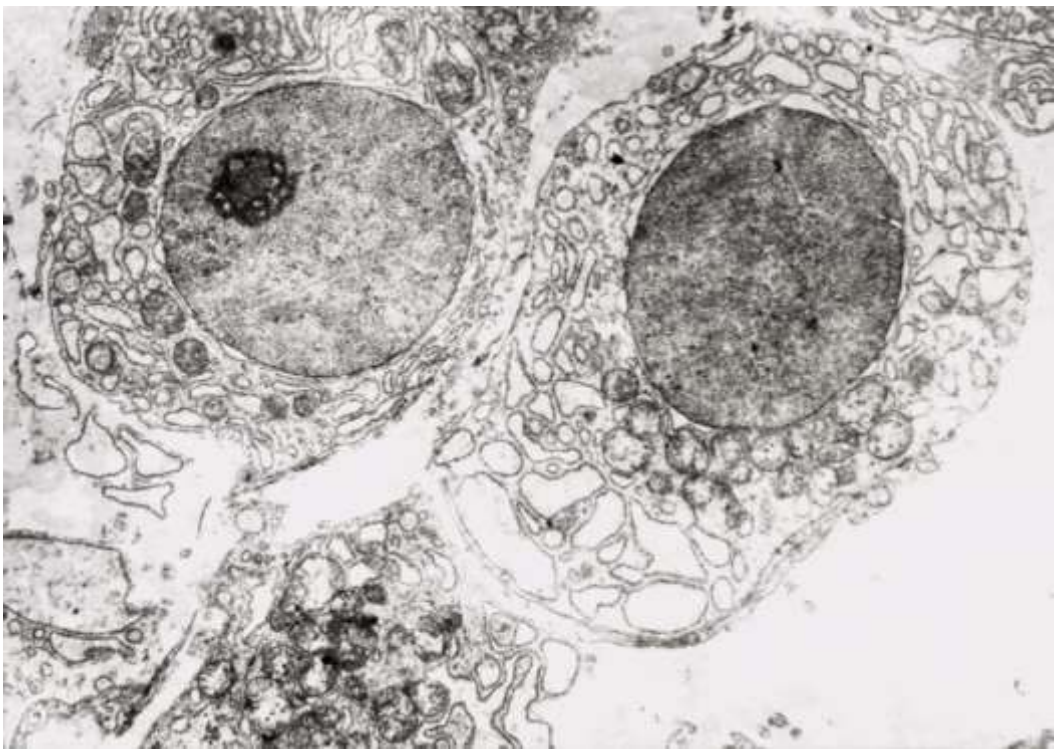

Рис. 6.19. Електронограма. Скупчення активних плазматичних клітин у слизовій оболонці порожньої кишки собаки. 21 день після зовнішнього дренування жовчних шляхів при місячній механічній жовтяниці. Х 12000.

Гладеньком'язові клітини середньої оболонки судин тонкої і товстої кишок зменшували кількість скоротливих мікрофіламентів. Вони були різними за формою. Більшість лейоміоцитів відрізнялася дескоплексаційними процесами органел. Міжклітинні контакти розширювалися. Визначалися порушеними контакти гладеньком'язових клітин з нервовими закінченнями. У судинних стінках виявлялася великою кількість сполучнотканинних волокон (рис. 6.20).

Таким чином, отримані в даній серії експерименту результати свідчать про те, що зовнішнє дренування жовчних шляхів приводить до зняття біліарної гіпертензії, зниження ендогенної інтоксикації та холемії, і загалом має позитивний вплив на гемодинаміку в органах портальної системи. Поряд з цим необхідно відмітити, що зовнішнє відведення жовчі забезпечує зняття лише однієї сторони фактора інтоксикаційного синдрому – холемії, а інший, який

тісно пов’язаний із ахолічним станом підтримується вираженими явищами кишкового дисбактеріозу. У зв’язку з цим внутрішній судинний фактор мікроциркуляції за рахунок покращення реологічних властивостей крові, сприяє зростанню органного кровобігу, який помірно збільшувався зі тривалістю зовнішнього відведення жовчі. Інший фактор, це велика кількість невластивих для кишки в нормі мікроорганізмів, яка наростала при збільшенні

Рис. 6.20. Електронограма. Кологенізація м’язового шару внутрішньо органної артерії тонкої кишки собаки. 21 день після зовнішнього дренування жовчних шляхів при місячній механічній жовтяниці. Х 12000.

ахолічного періоду та разом із раніше викликаними місячною механічною жовтяницею проліферативними і атрофічними змінами у стінках кровоносних судин та оболонок тонкої і товстої кишок тримала в напруженні морфологічний і структурний стан клітин оболонок, будучи для них додатковим подразником.

Розглядаючи в динаміці особливості морфологічного і функціонального стану тонкої і товстої кишок при застосуванні зовнішнього відведення жовчі встановлено певні періоди стадійності.

У ранні терміни спостерігали поглиблення дистрофічних процесів у оболонках кишки і стінках кровоносних судин. Особливістю їх було те, що поряд із проліферативними посилювалися інфільтративні явища. Самі оболонки кишки та структурні компоненти судинного русла мало реагували на зняття біліарного напруження.

Наступний період характеризувався відносною компенсацією і тривав в середньому близько двох тижнів. У цьому періоді визначалося покращення морфофункціонального стану судинного русла та зміна патогенетичних складових функціональної недостатності тонкої і товстої кишок. Проходило збільшення магістрального кровобігу у верхній брижовій артерії і у ворітній вені. Збільшення припливу крові до кишки та покращення відтоку її у ворітну вену сприяло зростанню органного кровобігу у оболонках кишки та значно кращій її оксигенації. За рахунок покращення реологічних властивостей крові збільшувалася щільність капілярного русла, проходило зменшення дистрофічних явищ у ендотеліальних клітинах їхньої вистилки. У оболонках зменшувалися явища набряку та поліморфноклітинної інфільтрації. Підвищення оксигенації кишкової стінки приводило до відновлення клітинного складу ворсинок за рахунок посилення мітотичної активності, та регенерації клітин поверхневого епітелію. У зв’язку зі зниженням тиску у системі ворітної вени наступали реадаптивні процеси в архітектурі судинного русла.

У наступній стадії виявлено поглиблення атрофічно-склеротичних змін у судинному руслі та оболонках кишки, які починали розвиватися після двотижневого зовнішнього відведення жовчі і мали чіткі прояви вже на 21 добу зовнішнього дренування. Вони складали морфологічний субстрат порушеннь моторної, евакуаторної, секреторної, травної і всмоктувальної функцій кишки.

Висновки:

1. Застосування зовнішнього дренування жовчних шляхів при тривалій механічній жовтяниці (один місяць) забезпечує ліквідацію біліарної гіпертензії, зниження ендогенної інтоксикації та холемії, покращення гемодинаміки в органах портальної системи.

2. Зовнішнє відведення жовчі не впливає на стан мікроекології кишки і, подовжуючи ахолічний період, поглиблює явища дисбактеріозу та дисбіозу.

3. Морфофункціональні зміни тонкої і товстої кишок при зовнішньому відведенні жовчі проходять певні адаптаційні стадії:

- посилення набряково-інфільтративних процесів та поглиблення дистрофічних і деструктивних явищ, які проявляються у перші дні зовнішнього дренування жовчних шляхів;

- період відносної компенсації, який встановлюється протягом двох тижнів зовнішнього дренування і характеризується покращенням магістрального кровобігу у ворітній вені і верхній брижовій артерії, органного кровобігу у стінці тонкої і товстої кишок, зменшенням набряку, проявами регенерації слизової оболонки;

- поглиблення атрофічно-склеротичних процесів, динаміка яких починає проявлятися після двотижневого зовнішнього відведення жовчі і виникнення їх безпосередньо пов’язується із тривалим ахолічним періодом.

4. Застосування зовнішнього відведення жовчі, як самостійного способу декомпресії жовчних шляхів при місячній механічній жовтяниці, мало впливає на складові патогенезу ентеральної недостатності і може застосовуватися не довше двох тижнів з обов’язковим наступним відведенням жовчі у дигестивну систему.

Основні положення даного розділу висвітлені в наступних друкованих працях:

[86]. Деклараційний патент на винахід 53115 А Україна, МКИ G09B23/28 Спосіб зовнішнього дренування жовчних шляхів /А.Г. Шульгай, М.П. Дерех.- № 2002032084; Заявл. 15.03.2002; Опубл. 15.01.2003; Бюл. № 1.

[186]. Новий спосіб канюлювання загальної жовчної протоки в експерименті / Р.Й. Вайда, О.Б. Слабий, А.Р. Вайда, А.Г. Шульгай // Физиологический журнал. – 1992. - № 4. – С. 94-97.

[243]. Спосіб зовнішнього дренування жовчовивідних шляхів / А.Г. Шульгай, А.Р. Вайда, О.Б. Слабий, І.Є. Герасимюк, Р.Й. Вайда // Клінічна хірургія. – 1996. - № 9. – С. 33-35.

[244]. Спосіб холедохостомії: Патент України 10040 А / Р.Й. Вайда, А.Г. Шульгай, А.Р. Вайда.- № 93111407; Заявл. 31.03.93; Опубл. 30.09.96; Бюл. №3.

[294]. Шульгай А.Г. Закономірності морфофункціональних змін судинного русла тонкої і товстої кишки при механічній жовтяниці та різних способах її корекції // Шпитальна хірургія. – 2006. - № 1. – С. 66-72.

[295]. Шульгай А.Г. Морфофункціональна характеристика судинного русла тонкої і товстої кишки після декомпресії жовчних шляхів при місячній механічній жовтяниці шляхом зовнішнього відведення жовчі // Вісник морфології. – 2005. - № 2. – С. 266-270.

[302]. Шульгай А.Г. Мікробіологічні аспекти ентеральної недостатності при механічній жовтяниці та різних способах її корекції // Інфекційні хвороби. – 2006. - № 1. – С. 48-53.

[308]. Шульгай А.Г. Особливості морфофункціональних змін кишки при декомпресії обтураційного холестазу шляхом зовнішнього відведення жовчі // Biomedical and Biosocial Anthropology. – 2004. - № 2. – С. 95-96.

[310]. Шульгай А.Г. Стан внутрішньокишкового судинного русла і нервового апарату при механічній жовтяниці та після її корекції // Вісник наукових досліджень. – 2005. - № 1. – 151-154.

[315]. Шульгай А.Г., Вайда Р.Й., Слабий О.Б. Мікрофлора органів холедоходуоденопанкреатичної системи в умовах холестазу та його корекції //Збірник наукових праць міжобласної конференції лікарів анестезіологів-реаніматологів „Інтенсивна терапія і аферентні методи детоксикації при гнійно-септичних захворюваннях”. – Тернопіль. – 1993. – С. 61-62.

[317]. Шульгай А.Г., Слабий О.Б., Вайда А.Р. Дренування жовчних шляхів через куксу міхурової протоки // Матеріали міжнародної конференції „Атуальні питання морфології”. – Тернопіль. – 1996. – С. 716-717.

РОЗДІЛ 7
МОРФОФУНКЦІОНАЛЬНІ ОСОБЛИВОСТІ КОМПЕНСАТОРНИХ ПРОЦЕСІВ У СУДИННОМУ РУСЛІ ТА ОБОЛОНКАХ ТОНКОЇ І ТОВСТОЇ КИШОК ПРИ ПОЄДНАННІ В КОРЕКЦІЇ МІСЯЧНОЇ ОБТУРАЦІЙНОЇ ЖОВТЯНИЦІ ВНУТРІШНЬОГО ДРЕНУВАННЯ ЖОВЧНИХ ШЛЯХІВ З ЕНТЕРОСОРБЦІЄЮ ОЗОНОВАНИМИ ЕНТЕРОСОРБЕНТАМИ

Приведені дані про стан тонкої і товстої кишок після декомпресії місячного обтураційного холестазу, створенням холедоходуоденоанастомозу, засвідчили позитивну динаміку покращення морфофункціонального стану кишки.

Проте саме внутрішнє дренування не забезпечувало повного процесу корекції морфологічних змін та відновлення функціонального стану тонкої і товстої кишок.

У зв’язку з цим нами запропоновано при тривалих жовтяницях застосовувати поєднання двох способів - корекції ендогенної інтоксикації, порушення мікроекології, покращення оксигенації кишкової стінки внутрішньокишковим введенням озонованого ентеросорбенту „Полісорб” та ліквідації обтураційного холестазу формуванням анастомозу між загальною жовчною протокою та дванадцятипалою кишкою. Суть поєднаного способу полягає у застосуванні протягом 7 діб перед декомпресією жовчних шляхів та впродовж 3 діб після холедоходуоденостомії, внутрішньокишкового введення озонованого ентеросорбенту „Полісорб” (Деклараційний патент на винахід № 53024 А [85]), із розрахунку 0,7 г/кг маси тіла на добу. Озонований ентеросорбент готували безпосередньо перед введенням шляхом барботажу озонокисневої суміші через розчин ентеросорбенту за допомогою скляної магістральної трубки, введеної в посудину з розчином ентеросорбенту з експозицією, яка дозволяє досягти рівня концентрації озону 7 мг/л.

При такому способі корекції морфофункціональних змін зі сторони тонкої і товстої кишок, викликаних місячним обтураційним холестазом, на всіх рівнях значно краще проходили зворотні процеси, ніж при самостійній декомпресії. Потрібно відмітити, що поряд з існуючим напруженням у системі ворітної вени через тиждень після корекції місячної обтураційної жовтяниці за запропонованим нами способом (тиск рівнявся (188,25±4,83) мм вод. ст.), органний кровобіг у тонкій кишці у ділянці дванадцятипало-тонкокишкового переходу становив (33,69±2,41) мл/(хв х100гр.) і був на 27,51% вищим ніж при декомпресії без застосування озонованих ентеросорбентів, а у порожній він переважав на 21,2 %, клубовій на 22,3 %. Меншою була різниця у ранній термін (7діб) у термінальному відділі клубової кишки, яка пов'язана з особливостями його кровопостачання. У товстій кишці органний кровобіг також був кращим, і у висхідному відділі дорівнював (26,34±1,57) мл/(хв х 100 гр.), поперечному – (23,74±2,28) мл/(хв х 100 гр.), низхідному – (24,43±2,57) мл/(хв х 100 гр.). Більший магістральний кровобіг у ворітній вені (таблиця 7.1) на нашу думку пов'язаний із кращим морфо-функціональним станом печінки, та ще додекомпресійним зняттям інтоксикації, викликаної тривалою холемією.

Бактерицидний вплив вільних радикалів кисню, які поступали разом із ентеросорбентами та підвищена оксигенація у просвіті кишки, визначали новий стан мікроекології. При цьому зникали умовно-патогенні анаеробні види мікроорганізмів, проходила нормалізація кількісного складу різних видів кишкової палочки, стафілококів, стрептококів (таблиця 7.2). Механізм застосування озонованих ентеросорбентів оправдувався і тим, що більшість мікроорганізмів і їхніх токсинів адсорбувалася і виводилася із просвіту кишки.

У зв'язку з цим і концентрація середньомолекулярних пептидів у плазмі крові рівнялася (272,04±0,20) УО.

Мозаїка ангіоархітектоніки характеризувалася різним морфологічним станом артерій і вен. Серед структурно-просторових характеристик артерій

Таблиця 7.1

Основні показники брижово-ворітного кровобігу після декомпресії місячного обтураційного холестазу, з попереднім застосуванням озонованого ентеросорбента (M±m) n=18

Досліджуваний параметр		Контрольна величина	Тривалість періоду після декомпресії		
			7 діб	30 діб	180 діб
Тиск у загальній жовчній протоці, мм вод. ст.		132,08±2,41	137,56±3,21	133,64±3,77	132,90±3,88
Магістральний кровобіг у верхній брижовій артерії, мл/хв		61,70±1,92	54,32±2,34	58,20±2,10	60,42±2,47
Магістральний кровобіг у ворітній вені, мл/хв		92,53±2,20	69,29±3,78**	86,32±3,46	87,07±4,05
Тиск у ворітній вені, мм вод. ст.		116,21±2,06	188,25±4,83***	146,08±5,09**	127,49±3,28*
Об’ємна швидкість органного кровобігу, мл/(хв·100 гр.): - дванадцятипало-тонкокишковий згин		41,50±1,07	33,69±2,41*	37,25±2,78	37,84±2,05
- порожня кишка		47,19±2,25	35,59±2,68*	40,07±2,54	43,53±2,41
- клубова кишка		45,42±2,34	34,40±2,05*	39,96±2,12	43,05±2,58
- термінальний відділ клубової кишки		39,75±1,28	27,39±2,45**	34,78±2,09	35,92±2,96
Товста кишка	- висхідна	36,24±1,79	26,34±1,57*	29,52±2,05*	32,58±2,32
	- поперечна	32,56±2,04	23,74±2,28*	26,72±2,03	30,47±2,59
	- низхідна	33,82±1,93	24,43±2,57*	29,50±2,43	31,54±2,17

Примітка. ***P<0,001;**P<0,01; *P<0,05. У решти випадків P>0,05.

Таблиця 7.2

Кількісні показники мікрофлори порожньої кишки (M±m, lg) собак після декомпресії місячного обтураційного холестазу, з попереднім застосуванням озонованого ентеросорбента (P в порівнянні з величинами інтактних собак) n=18

Мікроорганізми		Термін спостереження			
		Контроль	7 діб	30 діб	180 діб
E. coli	нормальної фермен-тативної активності	3,40±0,23	2,72±0,14*	3,38±0,27	3,50±0,21
	лактозонегативні	2,60±0,18	2,33±0,17	2,58±0,23	2,16±0,20
	гемолізуючі	–	-	–	-
Стафілококи		1,00±0,08	1,09±0,09	1,37±0,10	1,25±0,12
Стрептококи		2,30±0,14	2,13±0,15	2,64±0,18	2,51±0,28
Ентерококи		2,64±0,09	3,09±0,26	3,10±0,29	2,83±0,24
Бактероїди		3,05±0,17	2,31±0,19*	3,26±0,30	3,12±0,27
Лактобактерії		4,57±0,31	2,68±0,24**	4,92±0,35	4,79±0,31
Біфідобактерії		6,80±0,38	3,25±0,27***	5,87±0,41	5,15±0,42
Гриби Кандида		2,60±0,10	2,76±0,16	2,59±0,21	2,53±0,18
B. mesentherica		–	-	-	-

Примітка. ***P<0,001;**P<0,01; *P<0,05. У решти випадків P>0,05.

визначалося зростання загального перерізу складових стовбурів трійника. Діаметр артерій рівномірно збільшувався на всьому шляху їхнього галуження (таблиця 7.3, 7.4). Найбільше значення для функціонального стану органу мали ІУ-УІ порядки, або внутрішньоорганні артерії, реорганізаційні зміни яких забезпечували кращі умови кровообігу.

У товстій кишці динаміка відновлення просвітів артерій була дещо повільнішою у всіх порядках. Артерії тонкої кишки втрачали звивистість і вирівнювалися, а у аналогічних порядках товстої кишки основні стовбури ще залишалися видовженими, що і відображалося на показниках відносної довжини (L/D_0). Зниження гідродинамічних впливів на судинну стінку створювало умови для вирівнювання симетрії на біфуркаціях. Кути галуження дочірних гілок помітно зменшувалися а сама симетричність наростала (рис. 7.1). Величини показника H_2 ставали більшими, при більшому коефіцієнті галуження (К). Серед венозних трійників достовірне збільшення перерізу основних гілок спостерігалося у У-УІ порядках тонкої кишки та у майже всіх порядках товстої кишки (таблиця 7.5, 7.6). Повільність ранніх реадаптаційних процесів пов’язувалася із високим тиском у ворітній вені та тими факторами які не були залежними від застосованих корегуючих впливів. У зв’язку з цим явищем, не дивлячись на існуюче загальне видовження стовбурів судинних трійників, загалом, показники відносної довжини були низькими. А отже, це накладало відбиток і на порядок формування самих венозних трійників. Їхні кути залишалися великими, у багатьох випадках наближеними до прямого, та достовірно різнилися з вихідними величинами. За симетрією русло залишало за собою підвищену рівномірність просвітів формуючих гілок, та симетрію за H_2.

У світловому мікроскопі стінка тонкої і товстої кишок при порівнянні зі звичайною декомпресією була у кращому морфофункціональному стані. Проте розширені та виповнені форменними елементами крові просвіти вен морфологічно засвідчували існуюче підвищення системного тиску (рис. 7.2). При цьому навколосудинні простори залишалися набряклими, інфільтрованими

гістіоцитами, лімфоцитами і плазматичними клітинами. Не дивлячись на перерозтягнення оболонок вен товщина їх м’язового шару не змінювалася.

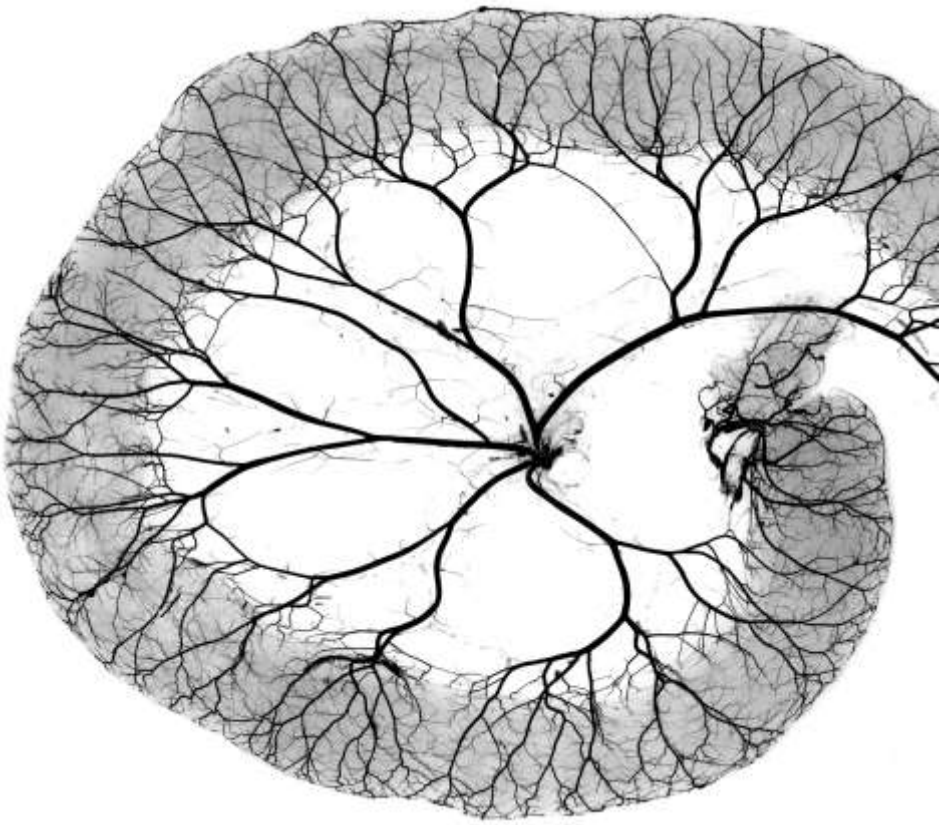

Рис. 7.1. Збільшені кути галуження внутрішньоорганних артерій тонкої кишки собаки. 7 днів після декомпресії місячного обтураційного холестазу з попереднім застосуванням озонованого ентеросорбента. Фото з рентгенангіограми. Собака № 58.

М’язова оболонка, поряд з набряклими та гіпертрофованими міоцитами, формувала різного розташування пучки поздовжньо орієнтованих волокон. Стінка артерій як у тонкій так і товстій кишці була потовщеною. Такі явища характериними залишалися для всіх рівнів внутрішньоорганних артерій, хоча достовірну різницю мали лише у дрібному, VI порядку галуження. Повторював аналогічні закономірності індекс Керногана (таблиця 7.7). Необхідно зауважити, що як за станом архітектоніки, так і за даними морфометрії судинна спроможність зростала у порівнянні із самостійною декомпресією.

Таблиця 7.3

Динаміка зміни показників структурно-просторової організації артеріального русла тонкої кишки після декомпресії місячного обтураційного холестазу з попереднім застосуванням озонованого ентеросорбента (M±m) n=18

Досліджуваний параметр	Порядок судин	Контроль	Тривалість періоду після декомпресії		
			7 діб	30 діб	180 діб
D_0, мм	II	1,201±0,067	1,136±0,047	1,165±0,064	1,187±0,059
	III	0,834±0,044	0,741±0,039	0,775±0,043	0,812±0,035
	IV	0,451±0,032	0,368±0,023	0,393±0,025	0,399±0,028
	V	0,292±0,018	0,260±0,017	0,271±0,016	0,282±0,015
	VI	0,204±0,012	0,181±0,011	0,193±0,011	0,195±0,014
L/D_0	II	38,301±2,407	40,514±2,387	39,374±3,710	39,019±2,894
	III	32,374±2,010	37,144±2,321	34,740±2,653	34,775±2,482
	IV	36,185±2,319	40,159±3,496	38,847±3,435	37,128±2,875
	V	25,832±1,431	28,406±1,512	27,369±2,170	26,901±2,034
	VI	15,780±1,007	17,476±1,024	17,051±1,126	16,358±1,110
φ_0, град.	II	103,782±5,922	107,463±4,920	106,137±4,790	106,357±5,647
	III	97,034±4,105	102,447±5,880	100,740±4,850	99,155±5,362
	IV	69,257±3,216	76,386±4,284	73,550±3,080	71,357±3,600
	V	75,014±2,801	83,025±2,410	79,377±2,912	78,647±2,433
	VI	88,613±3,129	93,420±3,911	90,350±3,220	90,013±3,623
H_2	II	0,362±0,010	0,335±0,021	0,339±0,018	0,344±0,016
	III	0,294±0,013	0,241±0,010 *	0,264±0,019	0,272±0,024
	IV	0,350±0,020	0,328±0,017	0,336±0,028	0,341±0,015
	V	0,373±0,021	0,340±0,020	0,361±0,014	0,364±0,018
	VI	0,400±0,021	0,369±0,017	0,375±0,016	0,393±0,023
K	II	1,190±0,028	1,128±0,036	1,160±0,029	1,175±0,039
	III	1,129±0,043	1,101±0,030	1,112±0,021	1,118±0,045
	IV	1,110±0,034	1,085±0,068	1,091±0,057	1,098±0,064
	V	1,172±0,027	1,127±0,045	1,139±0,054	1,142±0,040
	VI	1,213±0,019	1,157±0,036	1,179±0,048	1,180±0,053

Примітка. *P<0,05 в порівнянні з величинами інтактних собак.

Таблиця 7.4

Динаміка зміни показників структурно-просторової організації артеріального русла товстої кишки після декомпресії місячного обтураційного холестазу з попереднім застосуванням озонованого ентеросорбента

(M±m) n=18

Досліджуваний параметр	Порядок судин	Контроль	Тривалість періоду після декомпресії		
			7 діб	30 діб	180 діб
D_0, мм	II	1,121±0,068	1,093±0,085	1,110±0,077	1,114±0,079
	III	0,748±0,023	0,681±0,039	0,705±0,035	0,718±0,042
	IV	0,400±0,023	0,340±0,017	0,368±0,022	0,374±0,021
	V	0,264±0,018	0,223±0,013	0,239±0,016	0,246±0,021
	VI	0,191±0,011	0,169±0,012	0,174±0,015	0,178±0,012
L/D_0	II	30,412±1,417	31,108±2,431	31,005±1,980	31,120±2,410
	III	34,033±1,283	37,005±2,849	35,267±3,545	35,174±3,020
	IV	37,630±2,710	39,145±2,517	38,422±2,108	38,006±2,724
	V	32,170±2,033	34,915±2,745	33,519±3,110	33,718±2,844
	VI	19,973±1,058	23,101±1,026	21,356±1,788	20,337±1,410
φ_0, град.	II	64,817±3,149	74,561±3,254	68,550±3,227	67,925±2,387
	III	77,012±2,615	82,537±3,653	80,750±4,275	79,752±2,496
	IV	65,918±3,091	71,364±3,047	69,218±2,833	67,101±2,862
	V	72,453±2,118	77,267±2,974	75,285±3,210	74,278±3,103
	VI	75,210±3,013	82,832±4,502	79,982±2,711	78,220±3,411
H_2	II	0,374±0,022	0,339±0,019	0,360±0,020	0,365±0,018
	III	0,331±0,016	0,307±0,024	0,320±0,016	0,323±0,020
	IV	0,387±0,021	0,342±0,021	0,361±0,028	0,372±0,023
	V	0,402±0,017	0,356±0,025	0,376±0,022	0,387±0,024
	VI	0,430±0,020	0,372±0,017	0,396±0,031	0,403±0,028
K	II	1,210±0,042	1,140±0,028	1,171±0,032	1,184±0,059
	III	1,201±0,038	1,132±0,045	1,164±0,057	1,194±0,068
	IV	1,241±0,035	1,158±0,047	1,185±0,060	1,225±0,059
	V	1,252±0,029	1,150±0,062	1,208±0,073	1,223±0,057
	VI	1,291±0,031	1,175±0,061	1,234±0,058	1,240±0,074

Таблиця 7.5

Динаміка зміни показників структурно-просторової організації венозного русла тонкої кишки після декомпресії місячного обтураційного холестазу з попереднім застосуванням озонованого ентеросорбента

(M±m) n=18

Досліджуваний параметр	Порядок судин	Контроль	Тривалість періоду після декомпресії		
			7 діб	30 діб	180 діб
D_0, мм	II	3,921±0,113	4,150±0,123	4,056±0,110	4,005±0,128
	III	2,290±0,079	2,401±0,098	2,335±0,102	2,317±0,086
	IV	0,979±0,047	1,078±0,057	1,013±0,085	0,998±0,071
	V	0,680±0,021	0,789±0,27*	0,727±0,039	0,707+0,044
	VI	0,387±0,024	0,505±0,026*	0,461±0,021	0,415±0,027
L/D_0	II	12,411±1,038	11,375±0,910	12,035±0,744	12,121±0,932
	III	13,655±1,104	12,437±1,014	13,204±0,838	13,247±0,946
	IV	17,512±1,315	16,452±1,365	17,145±1,208	17,210±1,101
	V	13,209±1,106	11,362±0,857	12,724±0,978	12,837±1,105
	VI	16,462±1,083	12,738±0,813*	13,545±0,743	15,003±0,904
φ_0, град.	II	62,496±2,410	70,457±3,102	66,735±2,742	65,209±3,029
	III	64,092±1,859	71,846±3,148	67,478±3,690	67,276±2,108
	IV	59,750±1,908	74,310±3,056**	68,487±2,378*	65,891±2,310
	V	65,104±1,681	76,873±2,275**	71,266±3,983	68,836±3,278
	VI	69,038±1,739	81,379±2,510**	75,380±2,285	72,835±2,356
H_2	II	0,341±0,023	0,362±0,021	0,358±0,018	0,351±0,023
	III	0,365±0,040	0,380±0,023	0,373±0,029	0,371±0,021
	IV	0,376±0,031	0,401±0,025	0,384±0,022	0,380±0,043
	V	0,394±0,028	0,440±0,027	0,427±0,038	0,419±0,031
	VI	0,408±0,031	0,441±0,024	0,420±0,026	0,418±0,024
K	II	1,087±0,081	1,048±0,035	1,054±0,059	1,076±0,078
	III	1,179±0,073	1,121±0,074	1,149±0,099	1,168±0,090
	IV	1,243±0,062	1,192±0,056	1,212±0,082	1,224±0,078
	V	1,276±0,085	1,225±0,084	1,237±0,063	1,259±0,070
	VI	1,351±0,020	1,257±0,084	1,288±0,103	1,296±0,104

Примітка. **P<0,01;*P<0,05. У решти випадків P>0,05.

Таблиця 7.6

Динаміка зміни показників структурно-просторової організації венозного русла товстої кишки після декомпресії місячного обтураційного холестазу з попереднім застосуванням озонованого ентеросорбента

(M±m) n=18

Досліджуваний параметр	Порядок судин	Контроль	Тривалість періоду після декомпресії		
			7 діб	30 діб	180 діб
D_0, мм	II	3,461±0,134	4,021±0,175*	3,747±0,159	3,620±0,204
	III	2,072±0,095	2,685±0,134**	2,350±0,121	2,241±0,110
	IV	0,931±0,057	1,198±0,083*	1,130±0,067	1,059±0,071
	V	0,620±0,041	0,815±0,041*	0,702±0,034	0,665±0,037
	VI	0,342±0,021	0,554±0,022***	0,457±0,025*	0,385±0,046
L/D_0	II	17,224±1,098	16,763±1,244	16,789±1,564	16,898±1,703
	III	16,331±1,320	14,874±1,235	15,102±1,358	15,421±1,732
	IV	15,502±1,027	12,623±0,926	13,805±1,201	14,052±1,164
	V	13,441±1,108	10,945±0,804	11,843±0,901	12,354±0,892
	VI	11,370±0,832	8,836±0,613*	9,870±0,720	10,438±0,653
φ_0, град.	II	52,411±1,765	69,478±2,353**	63,417±2,780*	60,683±2,945
	III	58,376±2,043	70,356±2,942*	64,590±2,372	63,825±2,926
	IV	50,292±1,657	71,598±2,568***	65,600±2,826**	63,365±3,020
	V	61,074±2,311	80,482±3,831**	72,382±3,836*	68,869±3,926
	VI	63,226±2,098	81,458±3,802**	73,015±3,020*	65,205±2,724
H_2	II	0,292±0,021	0,335±0,023	0,313±0,016	0,310±0,027
	III	0,316±0,018	0,365±0,020	0,337±0,019	0,329±0,025
	IV	0,350±0,023	0,386±0,021	0,375±0,016	0,362±0,023
	V	0,376±0,028	0,412±0,028	0,387±0,024	0,380±0,018
	VI	0,398±0,012	0,428±0,027	0,410±0,020	0,409±0,035
K	II	1,093±0,031	1,057±0,083	1,075±0,092	1,084±0,079
	III	1,178±0,054	1,138±0,080	1,165±0,074	1,170±0,068
	IV	1,246±0,061	1,221±0,062	1,233±0,059	1,248±0,084
	V	1,265±0,043	1,235±0,053	1,244±0,072	1,259±0,060
	VI	1,312±0,041	1,287±0,070	1,301±0,065	1,305±0,055

Примітка. ***P<0,001;**P<0,01; *P<0,05. У решти випадків P>0,05.

Артеріоли залишалися звивистими. Їхній просвіт на протязі не завжди був рівномірним. Діаметри капілярів у всіх оболонках перевищували контрольні величини (рис. 7.3), а їхня кількість була більшою (рис. 7.4) ніж при звичайній декомпресії без передопераційного застосування озонованих ентеросорбентів (таблиця 7.8, 7.9). Посткапілярні венули розширені. Внутрішня оболонка внутрішньоорганних вен набрякла. Гідратаційні процеси прослідковувалися

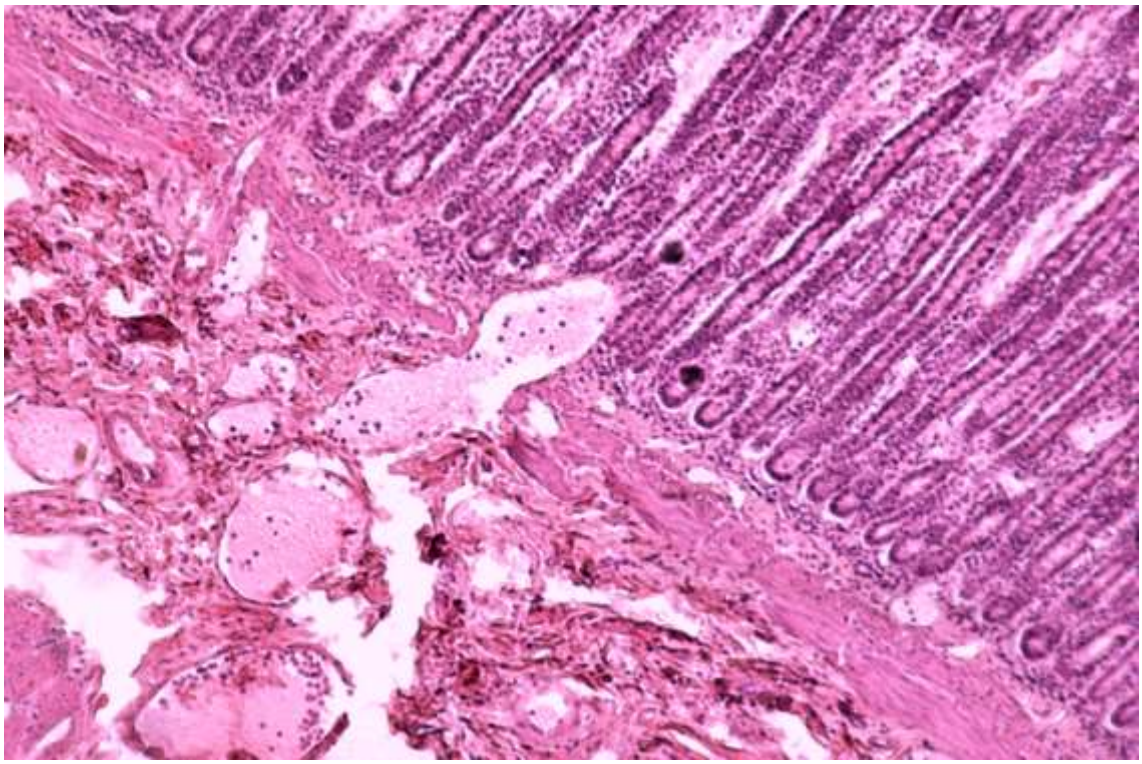

Рис. 7.2. Венозне повнокрів'я, периваскулярний набряк, збільшення кількості кологенових волокон, інфільтрація слизової та підслизової оболонки. 7 днів після декомпресії місячного обтураційного холестазу з попереднім застосуванням озонованого ентеросорбента. Забарвлення гематоксиліном і еозином. Ок.7, об.10.

і у паравазальних просторах. Артеріо-венозний індекс залишався нищим контролю.

Ворсинки тонкої кишки збільшували свою висоту (таблиця 7.10). За формою спостерігалися різні види ворсинок. Одні були рівномірно видовженими, інші з булавовидними потовщеннями, або широкою основою.

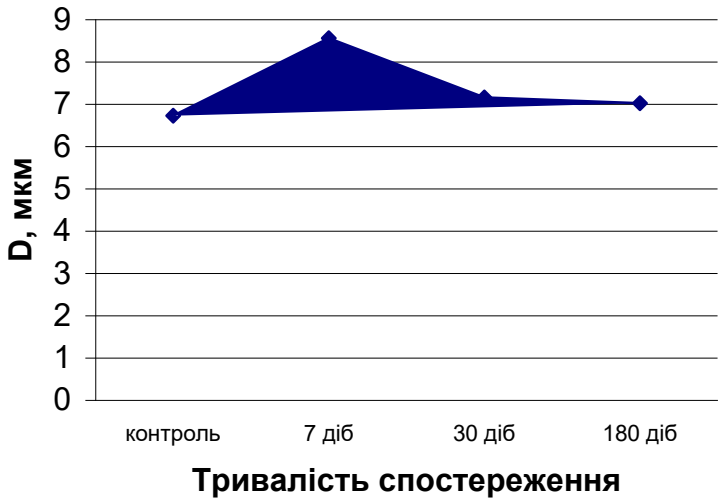

Рис. 7.3. Динаміка ширини просвіту капілярів слизової оболонки товстої кишки у собак при декомпресії місячної механічної жовтяниці з попереднім передопераційним застосуванням озонованих ентеросорбентів

Рис. 7.4. Динаміка щільності капілярів (на 1 мм^2) слизової оболонки товстої кишки у собак при декомпресії місячної механічної жовтяниці з попереднім передопераційним застосуванням озонованих ентеросорбентів.

Крипти залишалися поглибленими. Висота поверхневого епітелію зростала. Серед стовпчастих епітеліоцитів зістрічалися поодинокі лімфоцити, та келихоподібні клітини. Число останніх, у порівнянні зі станом при місячній механічній жовтяниці, було більшим. Сполучна тканина строми ворсинки виглядала набряклою (рис. 7.5). Посилювалася регенераторна здатність епітелію в системі крипта-ворсинка, де зустрічалося багато клітин з мітотичною активністю їхніх ядер.

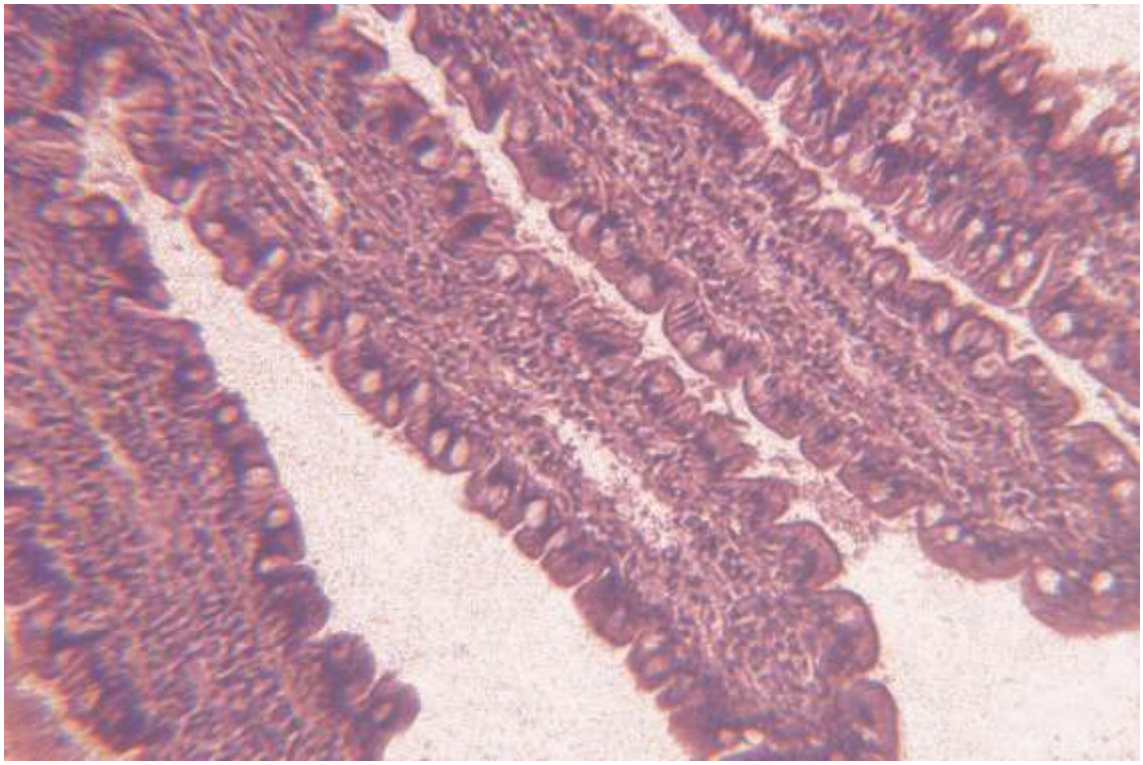

Рис. 7.5. Збільшення кількості келихоподібних клітин у ворсинках слизової оболонки порожньої кишки, набряк і інфільтрація строми ворсинок. 7 днів після декомпресії місячного обтураційного холестазу з попереднім застосуванням озонованого ентеросорбента. Забарвлення гематоксиліном і еозином. Ок.7, об.20.

Слизова оболонка товстої кишки характеризувалася вкороченням глибини крипт і зниженою висотою поверхневого епітелію (таблиця 7.11). Власна пластинка її була інфільтрована лімфоцитами, плазматичними клітинами і гістіоцитами. У підслизовій основі тонкої і товстої кишок розширені венозні сплетення оточував набряклий сполучно-тканинний каркас,

в якому зустрічалися різної зрілості клітини фібробластів. Товщина м'язової оболонки тонкої кишки достовірно не відрізнялася від контролю, а поздовжній шар її у товстій кишці був нищим вихідних даних. Сполучнотканинний прошарок між коловим та поздовжнім шарами розширений. Серед його складових чітко проглядалися структури міжм'язового нервового сплетення.

Таблиця 7.7

Результати морфометричного аналізу внутрішньоорганних артерій тонкої кишки після декомпресії місячного обтураційного холестазу з попереднім застосуванням озонованого ентеросорбента

(M±m) n=18

Термін спостереження		Досліджуваний параметр	Порядок артерій		
			IV	V	VI
Контроль		ІК	0,102±0,009	0,144±0,010	0,167±0,011
		ТМ	38,251±2,343	28,934±1,729	18,372±1,087
Декомпресія місячного холестазу	7	ІК	0,118±0,010	0,173±0,014	0,210±0,013*
		ТМ	45,485±2,742	34,879±2,004	23,005±1,320*
	30	ІК	0,112±0,007	0,162±0,012	0,189±0,011
		ТМ	41,480±2,560	32,501±2,430	20,854±1,123
	180	ІК	0,109±0,009	0,156±0,010	0,183±0,010
		ТМ	40,784±1,560	31,355±2,243	20,251±1,355

Примітка. *P<0,05. У решти випадків P>0,05.

Клітини нервових сплетень зберігали свою форму та розміри. Більша частина нейроцитів була нормохромною, проте деякі з них інтенсивно імпрегнувалися. Товщина нервових волокон в основому рівномірна. У

Таблиця 7.8

Характеристика діаметру судин гемомікроциркуляторного русла в оболонках стінки тонкої кишки після декомпресії місячного обтураційного холестазу з попереднім застосуванням озонованого ентеросорбента

(M±m, мкм)) n=18

Вид мікро судин	Оболонки стінки кишки	Норма	Тривалість періоду після декомпресії		
			7 діб	30 діб	180 діб
Артеріоли	СО	19,82±1,04	17,93±1,27	18,49±1,05	18,72±1,33
	ПО	20,10±1,08	18,29±1,15	18,85±1,10	19,08±1,02
	МО	19,35±1,10	17,76±1,24	18,05±1,27	18,47±1,12
	СО	18,62±1,46	17,35±1,33	17,78±1,22	17,98±1,01
Прекапілярні артеріоли	СО	11,42±0,37	9,89±0,28*	10,15±0,46	10,72±0,31
	ПО	11,23±0,35	10,16±0,35	10,43±0,35	10,60±0,44
	МО	10,81±0,39	9,67±0,27	9,79±0,30	9,93±0,35
	СО	10,34±0,71	9,47±0,25	9,63±0,29	9,78±0,24
Капіляри	СО	6,20±0,32	8,56±0,31**	7,16±0,28	6,83±0,30
	ПО	6,43±0,35	8,43±0,40**	7,25±0,31	7,02±0,28
	МО	6,10±0,28	8,01±0,26**	7,05±0,24*	7,01±0,29
	СО	5,70±0,41	7,32±0,24*	6,30±0,20	6,05±0,34
Посткапілярні венули	СО	13,10±0,72	17,56±0,54**	15,21±0,59	14,95±0,52
	ПО	13,92±0,56	18,22±0,59**	16,40±0,78*	15,78±0,80
	МО	12,67±0,49	17,74±0,88**	14,74±0,69*	14,49±0,73
	СО	11,83±0,53	16,71±0,60***	13,50±0,86	13,62±0,61
Венули	СО	27,24±1,46	41,25±2,40**	30,04±1,50	30,26±1,68
	ПО	28,50±1,28	42,03±2,52**	32,15±1,75	31,84±1,59
	МО	26,92±1,35	38,59±2,41**	31,59±2,12	30,01±1,62
	СО	26,37±1,62	35,81±1,49**	29,36±2,08	27,13±2,59

Примітка. ***P<0,001;**P<0,01; *P<0,05. У решти випадків P>0,05.

невеликої кількості випадків ці структури проявляли варикозні вип’ячування та нерівномірні потовщення за ходом відростків, вздовж яких спостерігалася реакція клітин-сателітів. Явища фрагментації зустрічалися рідше, ніж при звичайному способі корекції. Органели нервових клітин мали збережену структуру (рис. 7.6). Проте у клітинах виявлялися мітохондрії з просвітленим

матриксом, дискомплексованими кристами, розширеними канальцями ендоплазматичної сітки.

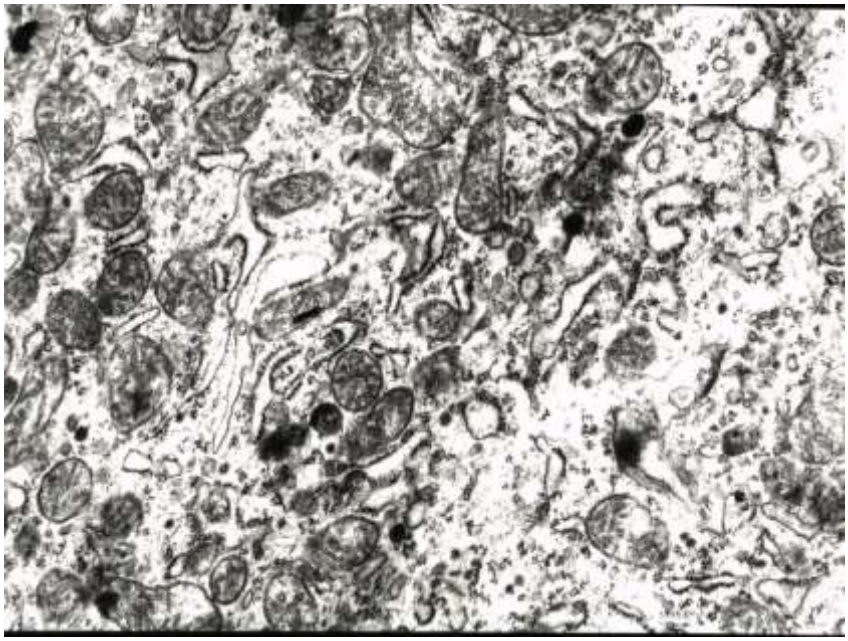

Рис. 7.6. Електронограма. Збільшення та гіпертрофія мітохондрій у функціонально збудженій нервовій клітині міжм'язового сплетення товстої кишки. 7 днів після декомпресії місячного обтураційного холестазу з попереднім застосуванням озонованого ентеросорбента. Х 12000.

Додаткова оксигенація кишкової стінки та зменшення подразнюючих явищ, відновленого току в просвіт кишки інфікованої жовчі, забезпечили кращу функціональну діяльність нервово-м'язового комплексу. При цьому тривалість моторного циклу вкорочувалася, але за кількісною характеристикою не відрізнялася від контролю (рис. 7.7). Нормалізовувалася частота потенціалів ПЕХ за одиницю часу (таблиця 7.12). Сама м'язова оболонка, виснажена довготривалим впливом холемії, порушеннями кровобігу та відповідно сформованим морфологічним станом нервово-м'язової тканини, не забезпечувала достатнього рівня амплітуди ПЕХ та амплітуди спайкового потенціалу.

Серед складових поверхневого епітелію слизової оболонки зустрічалися клітини у різному морфологічному і функціональному стані. Стовпчасті

Таблиця 7.9

Динаміка зміни щільності капілярів в оболонках стінки тонкої кишки собаки після декомпресії місячного обтураційного холестазу з попереднім застосування озонованого ентеросорбента

(M±m)) n=18

Оболонки стінки кишки	Інтактні тварини	Тривалість періоду після декомпресії		
		7 діб	30 діб	180 діб
Слизова оболонка	3942,79± 175,12	3256,90± 136,98*	3458,51± 159,01	3516,42± 133,15
Підслизова основа	4732,44± 168,01	3801,27± 154,10**	4129,37± 161,39*	4307,12± 185,91
М'язова оболонка	4829,12± 173,39	3710,56± 180,1**	4149,86± 163,84*	4301,77± 179,36
Серозна оболонка	3256,38± 156,25	2703,67± 185,27	2993,04± 152,83	3006,21± 173,10

Примітка. **P<0,01; *P<0,05. У решти випадків P>0,05.

Рис. 7.7. Електроентерограма. Збільшення висоти амплітудних потенціалів тонкої кишки. 7 днів після декомпресії місячного обтураційного холестазу з попереднім застосуванням озонованого ентеросорбента.

епітеліоцити з облямівкою у тонкій кишці мали зменшену загальну площу, як самої клітини так і мікроворсинок, що формували облямівку (таблиця 7.13). Про покращення всмоктувальних процесів слизової оболонки тонкої кишки

свідчило збільшення в епітеліоцитах кількості ендоцитозних міхурців. Відносний об'єм ендоплазматичної сітки переважав контрольні величин. Проте такий стан на нашу думку більше пов'язаний із помірною

Таблиця 7.10

Морфометрична характеристика стінки тонкої кишки собаки після декомпресії місячного обтураційного холестазу з попереднім застосуванням озонованого ентеросорбента (M ± m)) n=18

Досліджуваний параметр	Контроль	Тривалість періоду після декомпресії		
		7 діб	30 діб	180 діб
Висота ворсинок, мкм	634,21± 12,52	544,28± 33,06*	580,30± 38,63	586,29± 32,01
Ширина ворсинок, мкм	117,03± 9,73	137,64± 11,73	125,92± 9,47	124,37± 8,54*
Глибина крипт, мкм	523,64± 18,41	685,34± 22,09**	598,04± 22,73*	573,22± 31,06
Висота поверхневого епітелію, мкм	26,34± 1,23	22,16± 1,25	24,89± 1,06	25,02± 1,30
Товщина підслизової основи, мкм	348,92± 12,84	373,36± 18,53	325,49± 22,04	317,71± 21,59
Товщина колового м'язового шару, мкм	715,06± 27,13	762,39± 28,70	684,20± 21,08	676,51± 25,19
Товщина поздовжнього м'язового шару, мкм	324,39± 14,52	346,61± 21,03	304,72± 18,29	298,55± 16,78
Підслизово-слизовий індекс	0,28± 0,01	0,29± 0,02	0,27± 0,01	0,26± 0,02
М'язово-слизовий індекс	0,86± 0,02	0,88± 0,04	0,82± 0,03	0,79± 0,04

Примітка. ***P<0,001; **P<0,01; *P<0,05 у порівнянні з контрольними величинами у інтактних тварин.

Таблиця 7.11

Морфометрична характеристика стінки товстої кишки собаки після декомпресії місячного обтураційного холестазу з попереднім застосуванням озонованого ентеросорбента (M ± m)) n=18

Досліджуваний параметр	Контроль	Тривалість періоду після декомпресії		
		7 днів	30 днів	180 днів
Товщина слизової оболонки, мкм	873,09± 21,37	752,87± 21,06**	807,35± 32,20	821,55± 24,70
Глибина крипт, мкм	780,63± 19,32	638,69± 23,80**	693,48± 27,65*	701,43± 23,59
Висота поверхневого епітелію, мкм	31,25± 1,20	26,87± 1,30*	29,32± 1,81	29,85± 1,70
Товщина підслизової основи, мкм	293,98± 14,32	344,30± 15,64	301,47± 25,73	287,08± 23,17
Товщина колового м’язового шару, мкм	958,31± 31,75	1005,49± 53,02	946,80± 33,90	930,38± 48,01
Товщина повздовжнього м’язового шару, мкм	452,08± 28,74	354,07± 20,17*	372,47± 24,08	381,35± 26,64
Підслизово-слизовий індекс	0,33± 0,01	0,45±0,03**	0,37±0,02	0,35±0,03
Слизово-м’язовий індекс	0,62± 0,02	0,55± 0,04	0,61± 0,05	0,63± 0,04

Примітка. ** P<0,01, * P<0,05. У решти випадків P>0,05.

перевагою регенераторних здатностей даних органел над вирівнюванням об’єму самої клітини. Мітохондрії стовпчастих епітеліоцитів частіше були дрібних та середніх розмірів. Їхні кристи у багатьох випадках дискомплексовані. Поодинокі органели мали розриви внутрішніх мембран.

Келихоподібні клітини характеризувалися добре збереженими контурами каріо- і плазмолеми. У їх цитоплазмі виявлялися мітохондрії з невеликою

кількістю крист, які іноді були дискомплексованими, вільні та мембранозв'язані рибосоми. Канальні ендоплазматичної сітки потовщені, місцями фрагментовані. Серед популяції ендокриноцитів більшість були активно функціонуючими клітинами.

Ендотеліоцити судинних стінок ще зберігали помірний набряк. Їхні розміри збільшені в ділянці ядра та стоншені по периферії. Цитоплазма ендотеліоцитів характеризувалася низькою електронною щільністю, з невеликою кількістю мікропіноцитозних міхурців. Мітохондрії таких клітин дрібні, неправильної округлої форми, переважно з просвітленим матриксом і часто з вогнищевою дискомплексацією крист (рис. 7.8). Ядра збільшені в розмірах з різними формами інвагінацій. Субендотеліальний шар тісно

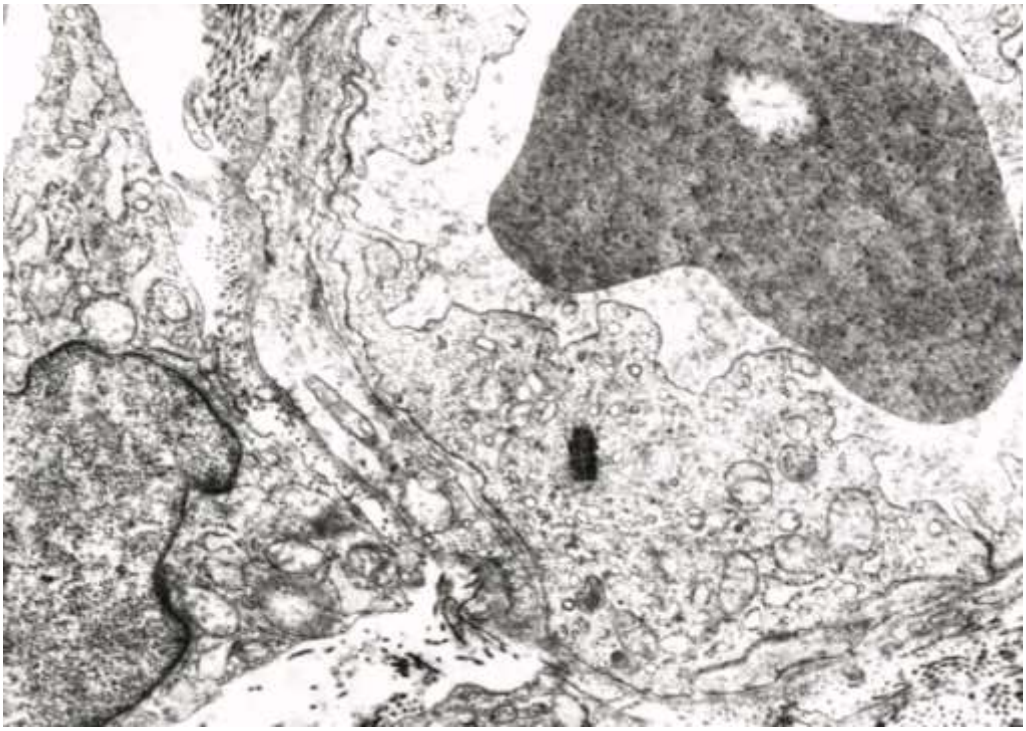

Рис. 7.8. Електронограма. Посилення мікропіноцитозу, розширення канальців ендоплазматичної сітки, вогнищева дискомплексація крист мітохондрій в ендотеліоциті вени підслизової основи клубової кишки. 7 днів після декомпресії місячного обтураційного холестазу з попереднім застосуванням озонованого ентеросорбента. Х 12000.

прилягав до ендотелію, мав низьку електронну щільність і безпосередньо зливався з базальним шаром. Базальна мембрана набрякла, потовщена в основному за рахунок фібрилярного компоненту. У її будові зустрічалися фібрили, що нагадували колагенові волокна.

Гладеньком'язові клітини були різними за формою і розмірами. Проміжки між клітинами розширені. Огранели в цитоплазмі віддзеркалювали стан функціональної здатності окремо кожної клітини. При цьому в одних випадках зустрічалися мітохондрії з просвітленим матриксом, дискомплексованими кристами, в інших кристи були редуковані. Міофібрилярний компонент за рахунок набряку у багатьох клітинах розширювався. Каріолема утворювала часто інвагінації. Каріоплазма виповнювалася різною кількістю хроматину.

Таким чином, через тиждень після формування біліодигестивного анастомозу спостерігався позитивний вплив озонованих ентеросорбентів, який характеризувався низьким рівнем ендогенної інтоксикації, ліквідацією дисбактеріозу кишки, покращенням системної і органної гемодинаміки. У судинному руслі проходило відновлення ангіоархітектоніки у вигляді впорядкування симетрій галужень, відносної довжини та кутів галуження артерій і злиття вен. Проте зворотні процеси у структурно-просторовій організації краще прослідковувалися у судинах тонкої кишки. У стінках артерій зменшувалися дистрофічні явища, а морфометричні показники засвідчували кращий їх функціональний стан ніж при звичайному способі декомпресії жовчних шляхів. У слизовій оболонці тонкої кишки проходило збільшення висоти ворсинки, поверхневого епітелію та глибини крипт у товстій кишці, що в комплексі із покращенням морфофункціонального стану клітин поверхневого епітелію, моторно-евакуаторної діяльності, забезпечувало покращення порожнинного та пристінкового травлення і всмоктування, зменшуючи прояви синдрому ентеральної недостатності.

Через місяць після застосування даного способу корекції спостерігалося збільшення магістрального кровобігу у верхній брижовій артерій та ворітній

вені, який наближався до вихідних величин. При цьому об'ємна швидкість органного кровобігу на відміну від звичайного способу

Таблиця 7.12

Динаміка рухової активності тонкої кишки після декомпресії місячного обтураційного холестазу з попереднім застосуванням озонованого ентеросорбента (M±m)) n=18

Досліджуваний параметр	Контроль	Тривалість періоду після декомпресії		
		7 діб	30 діб	180 діб
Тривалість моторного циклу, хв	86,40±3,23	80,51±3,28	89,72±5,09	89,17±6,21
Частота потенціалів, ПЕХ, циклів/хв	18,26±1,25	16,50±1,35	17,48±1,28	17,55±1,42
Амплітуда ПЕХ, мВ	1,20±0,03	1,09±0,03*	1,15±0,02	1,15±0,03
Амплітуда спайкового потенціалу, мВ	2,71±0,06	2,04±0,04***	2,43±0,06*	2,57±0,05

Примітка. ***P<0,001;* P< 0,05 у порівнянні з контрольними величинами інтактних тварин.

декомпресії була значно вищою і також як і магістральний кровобіг мало відрізнялася від контролю, за виключенням термінального відділу клубової кишки та висхідної ободової кишки. Проходило повільне компенсаторне зниження тиску у системі ворітної вени.

У просвіті тонкої кишки встановлювалися кількісні співвідношення мікроорганізмів які були характерними для інтактних тварин. Зростала

кількість лакто- та біфідумбактерій. В межах норми були цифрові дані маркерів ендогенної інтоксикації.

Таблиця 7.13

Морфометрична характеристика стовпчастих епітеліоцитів з облямівкою у собак після декомпресії місячного обтураційного холестазу з попереднім застосуванням озонованого ентеросорбента (M±m)) n=18

Досліджуваний параметр	Контроль	Тривалість періоду після декомпресії		
		7 діб	30 діб	180 діб
Площа клітини, мкм^2	246,58±7,10	183,45±10,77**	224,30±11,25	221,69±9,48
Площа мікроворсинок, мкм^2	14,32±0,83	10,29±0,57**	12,03±0,48	12,10± 0,85
Відносний об'єм ендоцитозних везикул, %	1,12±0,04	0,83±0,05**	0,98±0,04*	1,03± 0,07
Відносний об'єм ендоплазматичної сітки, %	4,03±0,17	5,20±0,35*	4,52±0,30	4,37±0,28
Відносний об'єм мітохондрій, %	12,51±0,83	9,26±0,37*	11,05±0,49	11,12± 0,57

Примітка. ** P<0,01; * P<0,05. У решти випадків P>0,05.

Структурно-просторова організація артеріального і венозного русла характеризувалася відновленням ангіоархітектоніки. Просвіти артерій збільшувалися (таблиця 7.3, 7.4), а відносна їх видовженість основних стовбурів зменшувалася (рис. 7.9). Характерним на даний термін експерименту було збереження кутової та діаметральної асиметрії в артеріальних трійниках.

За рахунок малого перерізу дочірних гілок коефіцієнт H_2 залишався низьким у всіх внутрішньоорганних порядках артерій. Просвіти вен, завдяки гідродинамічним ефектам, які підтримувалися підвищеним тиском, були розширеними. Спроможність венозних порядків визначала висока кутова симетрія. Причому, остання, достовірно відрізнялася у товстокишковому відділі у II, IV, V, VI порядках від контрольних величин.

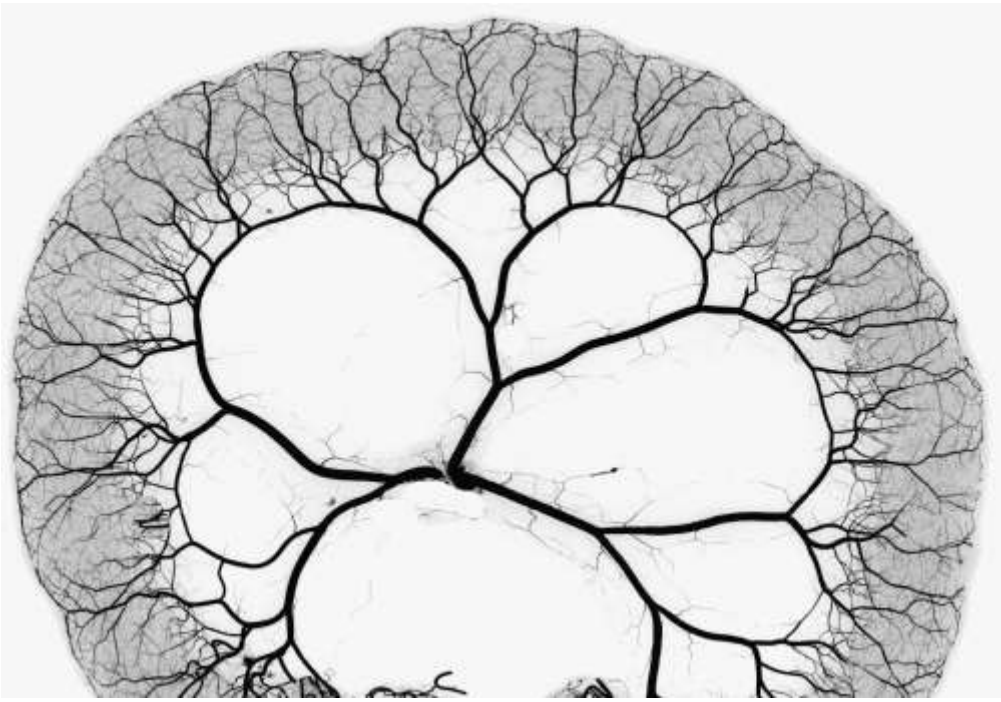

Рис. 7.9. Збільшення просвіту брижової частини артерій, виражені формування паралельної артерії, підвищена асиметрія внутрішньоорганних артерій тонкої кишки собаки. 30 днів після декомпресії місячного обтураційного холестазу, з попереднім застосуванням озонованого ентеросорбента. Фото з рентгенангіограми. Собака № 60.

По величині коефіцієнта асиметрії, H_2, внутрішньоорганні венозні трійники тонкої і товстої кишок залишалися високосиметричними.

У судинних стінках визначалася незначна гіпертрофія гладком'язового шару. Гладком'язові клітини рівномірно утворювали пучки, між якими зустрічалися фібробласти та фіброцити. Просвіт внутрішньоорганних артерій на всіх рівнях був таким, що відношення до них навіть дещо збільшеного показника ТМ не викликали великих цифр ІК. При цьому, якщо у

попередньому терміні у артерій дрібних порядків були великими показники ТМ і ІК, то вже через місяць такі дані достовірно не відрізнялися від контролю. У стінках внутрішньоорганних вен формувалися субадвентиційно розташовані пучки гладком'язових клітин. Причому у місцях злиття багатьох дрібних вен виявлялися вип'ячування внутрішньої оболонки у вигляді клапанів. Паравазальні простори заповнені колагеновими волокнами, помірно інфільтровані лімфоцитами і гістіоцитами.

Артеріоли збільшували ширину свого просвіту. Спостерігалася помірна звивистість артеріол та утворення у місцях їхніх галужень клапанів за рахунок ендотеліального шару. Між артеріолами та венулами часто у слизовій та м'язовій оболонках виявляли артеріоловенулярні анастомози, останні були активні, та з венозної сторони розширені. Капіляри, за своїми просвітами переважали такі у інтактних тварин. Щільність капілярів збільшувалася. Посткапілярні венули та венули розширені, виповнені форменними елементами крові. Подекуди стінки венул утворювали циліндричні розширення або аневризматичні вип'ячування. Артеріо-венозний індекс у ІУ порядку становив 0,388±0,021, У порядку 0,372±0,018, УІ порядку 0,418±0,023.

Слизова оболонка тонкої кишки помірно інфільтрована лімфоцитами і гістіоцитами. Ворсинки збільшували свою висоту. Переважна більшість з них були пальцеподібної форми. Серед епітеліальних клітин ворсинок і крипт зустрічали келихоподібні клітини, які були у різному функціональному стані. Крипти зменшували свою глибину (рис. 7.10). Збільшувалася висота поверхневого епітелію стовпчастих епітеліоцитів з облямівкою, що вкривали ворсинки. Спостерігалося стоншення підслизової основи та незначне зменшення товщини колового та поздовжнього м'язових шарів. У підслизовій основі та м'язовій оболонці виявлялася збільшеною кількість сполучної тканини, яка інфільтрована лімфоцитами і плазмоцитами. У м'язовій оболонці товстої кишки мало місце помірне потоншення поздовжнього шару.

Більшість клітин нервових сплетень рівномірно сприймали забарвлення. Нервові волокна зменшували свою звивистість, деякі з них перебували у стані

аргентофілії та дисхромії. Окремі нервові відростки були потовщеними, з напливами нейроплазми (рис. 7.11). Явища фрагментації не виявлялися. У цитоплазмі нейроцитів виявляли в основному дрібних та середніх розмірів мітохондрії. Структура останніх була збереженою, проте у деяких органел

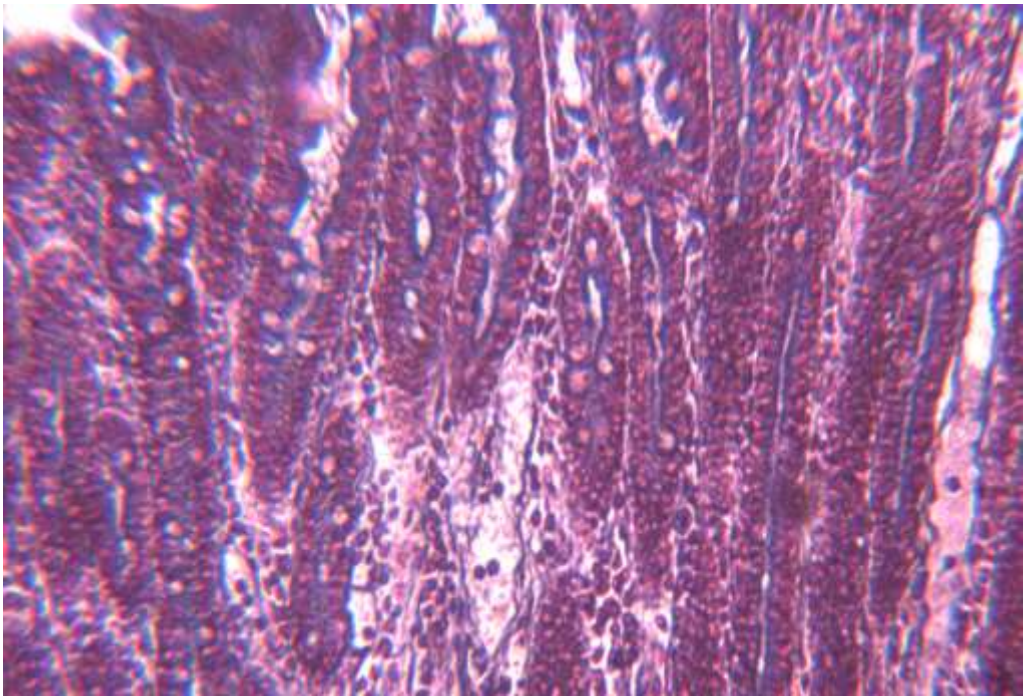

Рис. 7.10. Видовження крипт, помірна лімфоцитарна інфільтрація, проліферація келихоподібних клітин слизової оболонки тонкої кишки собаки. 30 днів після декомпресії місячного обтураційного холестазу з попереднім застосуванням озонованого ентеросорбента. Забарвлення за Малорі. Ок.7, об.20.

були дискомплексованими кристи та спостерігалося просвітлення матриксу. Цитоплазма безмієлінових нервових волокон іноді була просвітленою. Каріолема утворювала незначні інвагінації. У ядрах виявляли ядерця і гранули рибосомального характеру. Структура синапсів визначалася добре. На пресинаптичній мембрані контурувалася нейролема та гранули піноцитозних міхурців.

Тривалість моторного циклу збільшувалася від (80,51±3,28) хв у попередньому терміні експерименту до (89,72±5,09) хв. Визначалася

стабілізація частоти та амплітуди ПЕХ. Проте амплітуда спайкового потенціалу залишалася низькою і достовірно відрізнялася від контрольних величин.

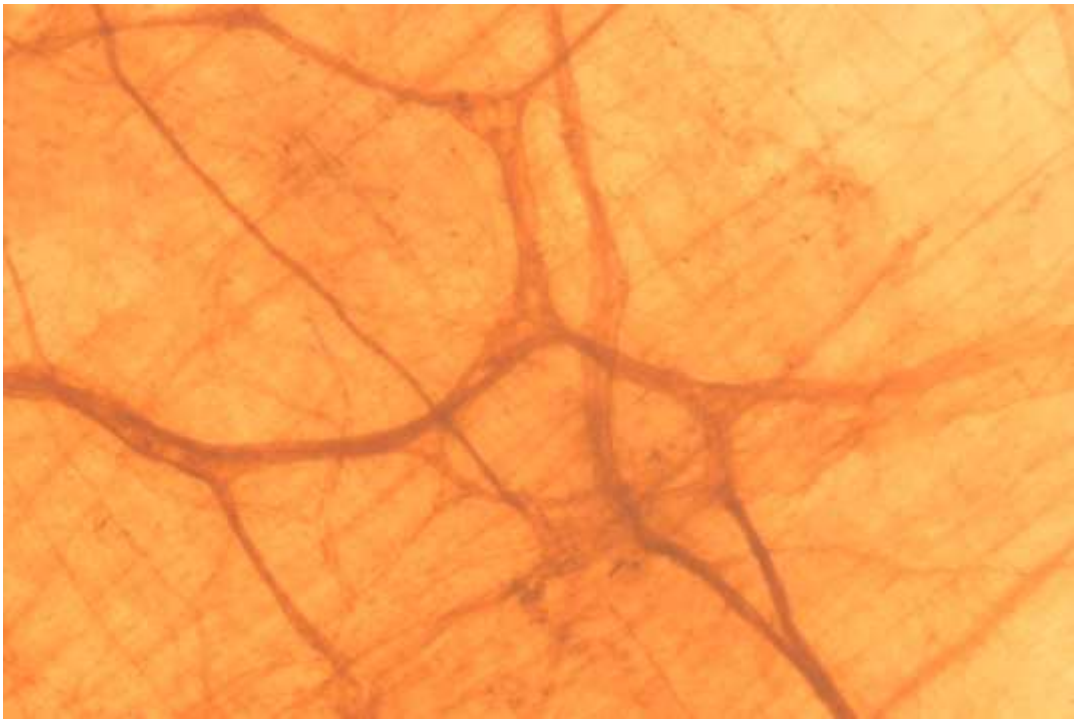

Рис. 7.11. Локальні потовщення, аргентофілія нервових волокон міжм'язового нервового сплетення порожньої кишки собаки. 30 днів після декомпресії місячного обтураційного холестазу з попереднім застосуванням озонованого ентеросорбента. Імпрегнація за Більшовським-Грос. Ок.7, об.10.

Корекція морфологічних змін ентеральної недостатності внутрішньокишковим введенням озонованого ентеросорбента при місячній механічній жовтяниці дозволила досягнути значно кращого ультраструктурного стану клітин поверхневого епітелію та судинних стінок.

Площа стовчастих епітеліоцитів з облямівкою у тонкій кишці збільшувалася від (183,45±10,77) до (224,30±11,25) мкм^2 . На апікальній поверхні виявлялися мікроворсинки, довжина яких вирівнювалася. Рідко зустрічалися мікроворсинки фрагментовані та десквамовані. Зростала їхня загальна щільність в одиниці площі. Стабілізація ворсинок покращувала процеси пристінкового травлення та всмоктування. У цитоплазмі виявлялася

збільшена кількість ендоцитозних міхурців, які були різними за розмірами. Більшість мітохондрій правильної форми з добрими контурами мембранних структур та крист. Зустрічалися і такі органели в яких був просвітленим матрикс та дискомплексовані кристи. Канальні ендоплазматичної сітки зменшували свій відносний об'єм. За їхнім ходом в поодиноких випадках виявлялися розширення, які іноді могли трактуватися як вакуолі. Збільшувалося у клітині число вільних та мембраннозв'язаних рибосом.

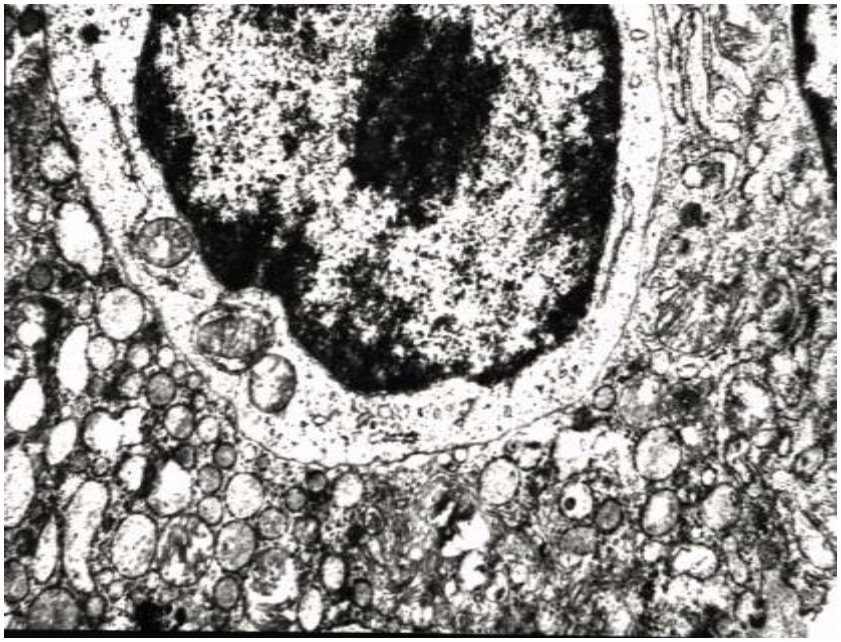

Рис. 7.12. Електронограма. Фрагмент мігруючого лімфоцита між двома стовчастими епітеліоцитами. Розширені канальці ендоплазматичної сітки, збільшення відносного об'єму мікровезикул стовпчастого епітеліоцита порожньої кишки собаки. 30 днів після декомпресії місячного обтураційного холестазу з попереднім застосуванням озонованого ентеросорбента. Х 12000.

Покращувалася структура і келихоподібних клітин. На добре збережених канальцях гранулярної ендоплазматичної сітки виявляли гранули слизового секрету. Спостерігалася стабілізація структурної впорядкованості цієї органели в цитоплазмі клітини та зменшувалася фрагментація.

Клітини судинних стінок мали добре збережені структури. У багатьох ендотеліоцитах мало місце розширення навколоядерних просторів. У цитоплазмі клітин виявлялася підвищена кількість мікропіноцитозних везикул. Ендотеліальні клітини капілярів відрізнялися стоншеними периферійними ділянками. Їхня люмінальна поверхня утворювала помірну кількість ворсин, які формували чіткі контури плазмолеми (рис. 7.13). Міжклітинні контакти у деяких випадках залишалися розширеними. У зв'язку з цим у частини капілярів базальна мембрана виглядала потовщеною та гідрофільною. У структурі останньої збільшеним було число колагенових волокон, яке визначалося і у перикапілярних просторах. Перицити капілярів щільно прилягали до базальної мембрани, часто у їхній цитоплазмі виявлялися дрібні мітохондрії і поодинокі лізосоми.

У гладеньком'язових клітинах судинних оболонок прослідковувалося збільшення кількості органел. Між окремими міоцитами виявлялися колагенові волокна різного ступеня зрілості.

Отже, через місяць після декомпресії місячного обтураційного холестазу з попереднім передопераційним застосуванням озонованих ентеросорбентів виявлені реорганізаційні зміни як із сторони судинного русла так і оболонок тонкої і товстої кишок. Покращення органного кровобігу, зняття холемічного та внутрішньокишкового фактора ендогенної інтоксикації сприяло кращим регенераторним процесам у оболонках кишки та судинних стінках. Проходило відновлення структурного стану слизової оболонки. Внаслідок зменшення дистрофічних змін у клітинах м'язової оболонки та нервових сплетеннях покращувалися біоелектричні властивості останніх, що забезпечувало стабільну моторику. Поряд з цим, як наслідок альтеративно-продуктивних процесів у стінках кровоносних судин зберігалася підвищена кількість сполучної тканини у власній пластинці слизової оболонки, підслизовій основі та між клітинами м'язової оболонки.

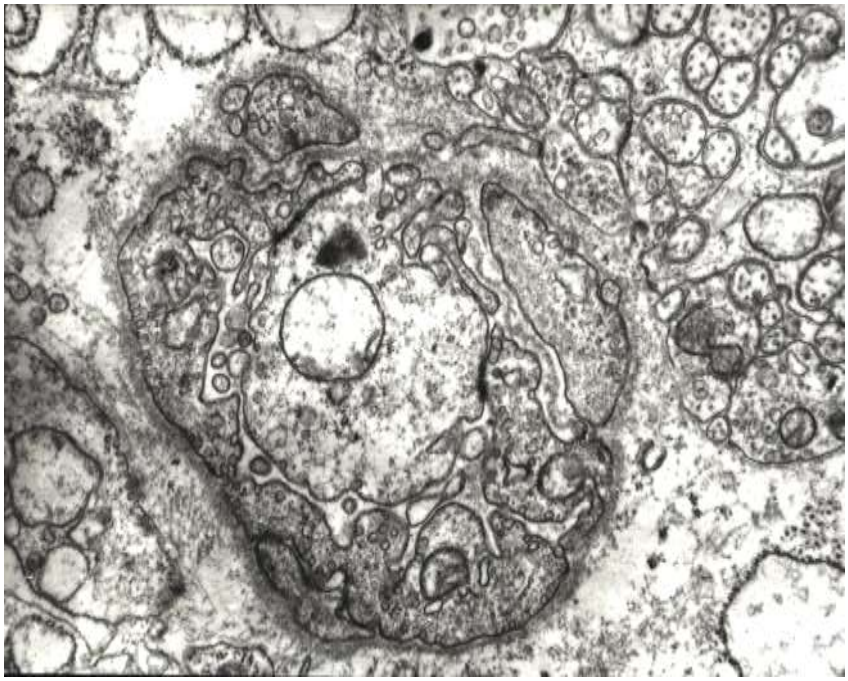

Рис. 7.13. Електронограма. Формування пальцеподібних виростів цитомембрани, збільшення кількості піноцитозних міхурців у ендотеліоцита гемокапіляра підслизової основи порожньої кишки собаки. 30 днів після декомпресії місячного обтураційного холестазу з попереднім застосуванням озонованого ентеросорбента. Х 12000.

Функціональний стан печінки та жовчних шляхів через шість місяців після декомпресії місячного обтураційного холестазу відповідав стабільній секреторній діяльності. Пропускна здатність крові зі сторони ворітної вени визначалася магістральним кровобігом, який був наближеним до такого у інтактних тварин. Причому як у аферентних так і у еферентних ланках відбувалася його стабілізація. Внаслідок чого магістральний кровобіг у приносній частині портальної системи, а саме, по відношенню до тонкої і товстої кишок, у верхній брижовій артерії вирівнювався. Визначальні адаптаційні механізми кишки характеризувалися компенсованим органним кровобігом. Проте у деяких відділах, які на нашу думку мають відповідні анатомічні особливості ішемічних ділянок, цифрові значення вказували, що і при даному способі корекції морфофункціональних змін у оболонках кишки

залишався той морфологічний субстрат, який ініціювали альтеративні процеси тривалої ішемії та біліарної гіпертензії.

Перед- та післядекомпресійне застосування ентеросорбентів, збагачених вільнорадикальним киснем дозволило досягти у віддалений період, 6 місяців, відсутності мікробного компоненту ентеральної недостатності. Кількісні показники мікроорганізмів внутрішньокишкового вмісту засвідчували той стан бактеріального обсіменіння, який був характерним для інтактних тварин. Якщо розглядати достовірну різницю з контролем, то вона не визначалася, але деякі відмінності чисельні були. Вони на нашу думку пов'язані із іншим функціональним станом поступлення жовчі у дигестивну систему, та діяльністю суміжних органів.

Стан структурно-просторової організації характеризувався регіонарною особливістю певних відділів кишки. Загалом просвіти артеріальних трійників у порівнянні з попереднім терміном дещо більші. У термінальному відділі клубової кишки, сліпій кишці та висхідній товстій кишці артерії залишалися досить звивистими. Анастомози між аркадними стовбурами на рівні паралельної осі кишки артерії звужені (рис. 7.14). Кути галуження артерій у тонкій та товстій кишці мало відрізнялися від місячного терміну після декомпресії жовчних шляхів у даній групі експерименту. Визначався слабкий зворотній кореляційний зв'язок між просвітом артеріальних порядків і довжинно-діаметральними відношеннями (L/D_0). Отже, якщо розглядати зі сторони законів гідродинаміки, даний стан ангіоархітектури, то можна зауважити, що у порівнянні зі звичайним способом корекції, внутрішнім дренуванням, артеріальна система у тонкій і товстій кишці краще проходила реадаптаційні процеси, хоч загалом повного відновлення архітектоніки артерій, яка визначалася у інтактних тварин не відбувалося. У венозній системі тонкої кишки просвіти основних стовбурів венозних порядків у внутрішньоорганних венах були на 13-18 % більшими ніж у інтактних тварин. Визначальні величини материнських і дочірних гілок, що формували венозні трійники

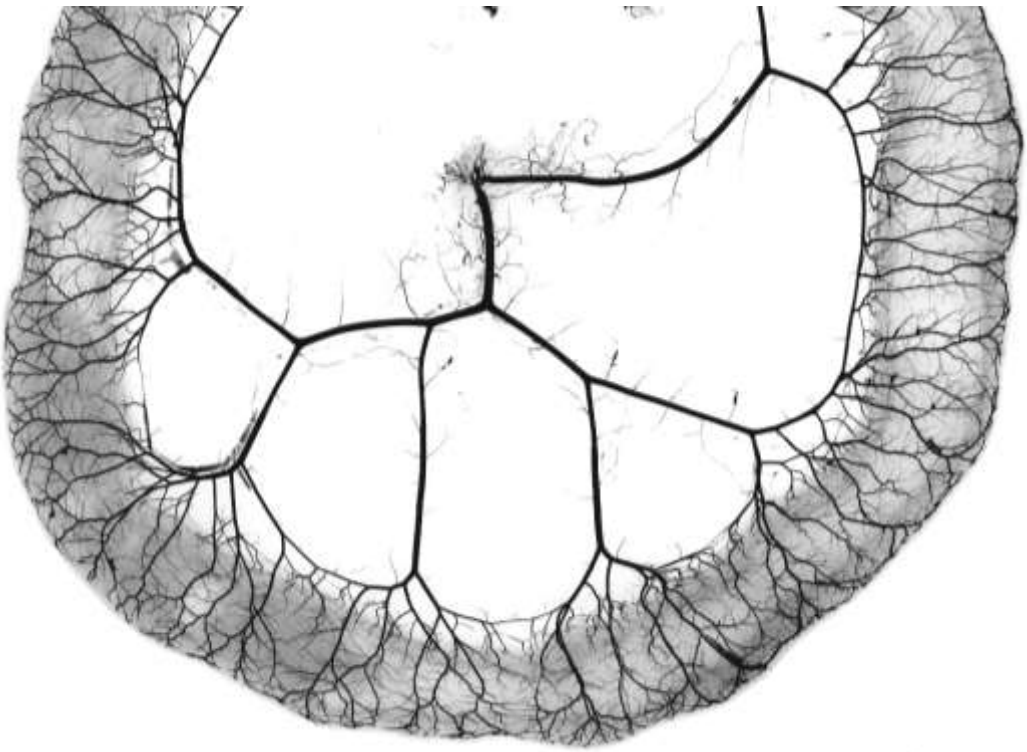

Рис. 7.14. Локальні звуження анастомозів між аркадними стовбурами на рівні паралельної артерії. 180 днів після декомпресії місячного обтураційного холестазу з попереднім застосуванням озонованого ентеросорбента. Фото з рентгенангіограми. Собака № 55.

більше симетричними були у тонкій кишці. Із результатів, представлених у таблицях 7.5, 7.6 випливає висновок, що загалом більше дезорганізованим залишається венозне русло товстої кишки, а визначальними його структурами були: загальний переріз венозних стовбурів, симетрія, яка визначалася кутами відхилення материнських та дочірних гілок, показники асиметрії H_2.

Характер галуження артеріального і венозного русла, який характеризувався коефіцієнтом К засвідчував, що проходило наростання самої величини коефіцієнта К. Такі особливості з іншої сторони математичного визначення морфометрично засвідчували зниження напруження системи при переході крові через судинний трійник, та характеризували менші деформуючі впливи гідродинамічних ефектів на основний стовбур.

У просвітах самих артерій часто виявляли невелику кількість форменних елементів крові, а вени були повнокровними. Морфометрично стінки

внутрішньоорганних артерій серед калібрів IV, V, VI порядків були потовщеними. Внутрішня еластична мембрана була помірно згладженою, ендотелій сплющеним. Гладеньком'язові клітини середньої оболонки розташовувалися в основному циркулярно, місцями зі сторони адвентиції утворювали поздовжньо-направлені пучки (рис. 7.15), які відділялися від основного шару прошарками сполучної тканини. Периваскулярна тканина характеризувалася збільшенням кількості сполучної тканини, яка часто була інфільтрована (рис. 7.16).

Величини індексу Керногана не мали достовірної різниці з контролем, але значення їхніх середньоарифметичних були більшими контролю і дуже близькими попередньому терміну експерименту. Навколосудинні простори, виповнені сполучною тканиною, інфільтровані поодинокими лімфоцитами. У венах стінка не скрізь мала одинакову товщину. Визначали потовщення поздовжньо направлені гладком'язові пучки, які переважно мали субадвентиційне розташування. Проте зустрічалися і поздовжньо-направлені, субінтимально розташовані пучки гладком'язових клітин. Сполучно-тканинних прошарків колагенових волокон у судинних стінках було значно менше ніж при самостійній холедоходуоденостомії при аналогічній тривалості механічної жовтяниці.

Ендотеліоцити артеріол були різними за формою та орієнтувалися відповідно довжини судини. Зменшувалася звивистість артеріальної частини мікросудинного модуля. Просвіти артеріол були нищими контрольних величин, проте достовірної різниці з ними не мали. Зникали безсудинні поля та збільшувалася щільність капілярного русла у оболонках кишки. Така тенденція була характерною для всіх відділів тонкої і товстої кишок. Незначно розширені просвіти капілярів залишалися навіть після даного способу декомпресії у віддаленому терміні, через шість місяців. Венулярна частина гемомікроциркуляторного русла визначалася розширеною на рівні посткапілярних венул, які разом з венулами утворювали звивисті венозні

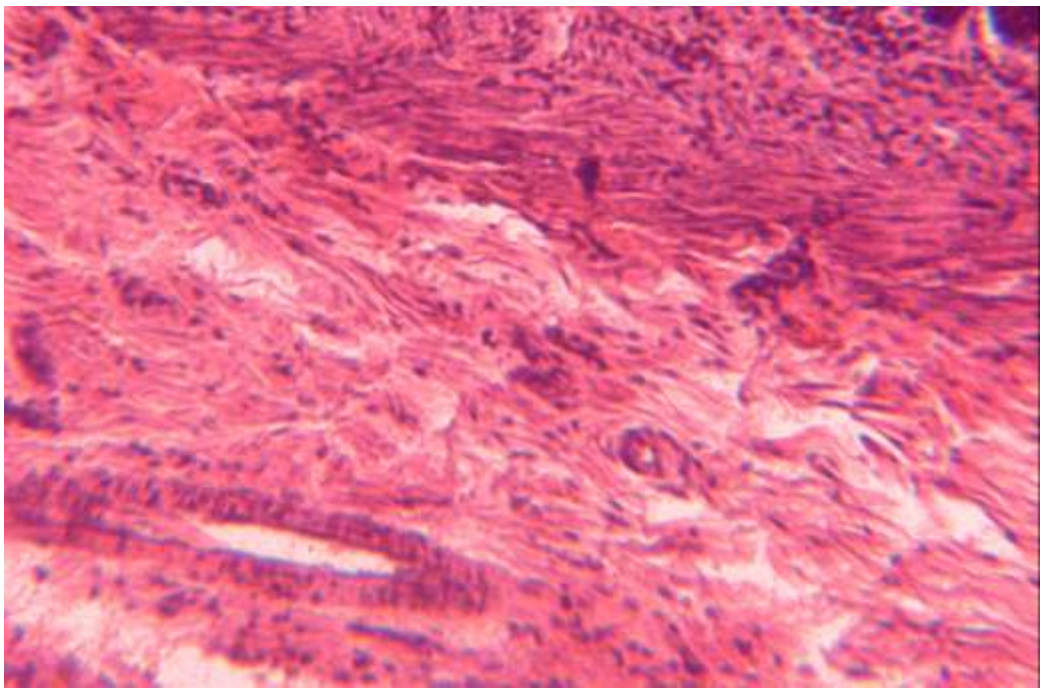

Рис. 7.15. Артерія підслизової основи тонкої кишки собаки з поздовжнім шаром гладеньком'язових клітин. Збільшення сполучної тканини у підслизовій основі і власній пластинці слизової оболонки. 180 днів після декомпресії місячного обтураційного холестазу з попереднім застосуванням озонованого ентеросорбента. Забарвлення гематоксиліном і еозином. Ок.7, об.10.

сплетення. Ознаки більшої ємності венозного русла, ніж у контрольній групі експерименту, стверджували величини артеріо-венозного індекса (P<0,05).

Зникнення мікробного фактора впливу на кишкову стінку, холемії, ендогенної інтоксикації, покращення органного та системного кровобігу та оксигенації кишкової стінки сприяло зменшенню, а у деяких структурах і зникненню морфологічного субстрату ентеральної недостатності. Зникала достовірна різниця у висоті ворсинок. Ворсинки видовжувалися, а крипти зменшували свою глибину. Поверхневий епітелій ворсинок представлений в основному стовпчастими епітеліоцитами з облямівкою, між якими знаходили келихоподібні клітини. Крипти, ж, вистеляли стовпчасті епітеліоцити, келихоподібні клітини, недиференційовані епітеліоцити, ендокриноцити. Цитоплазма останніх приймала виражену базофілію. Зустрічали різної форми і функціонального стану келихоподібні клітини. Основу крипт складали

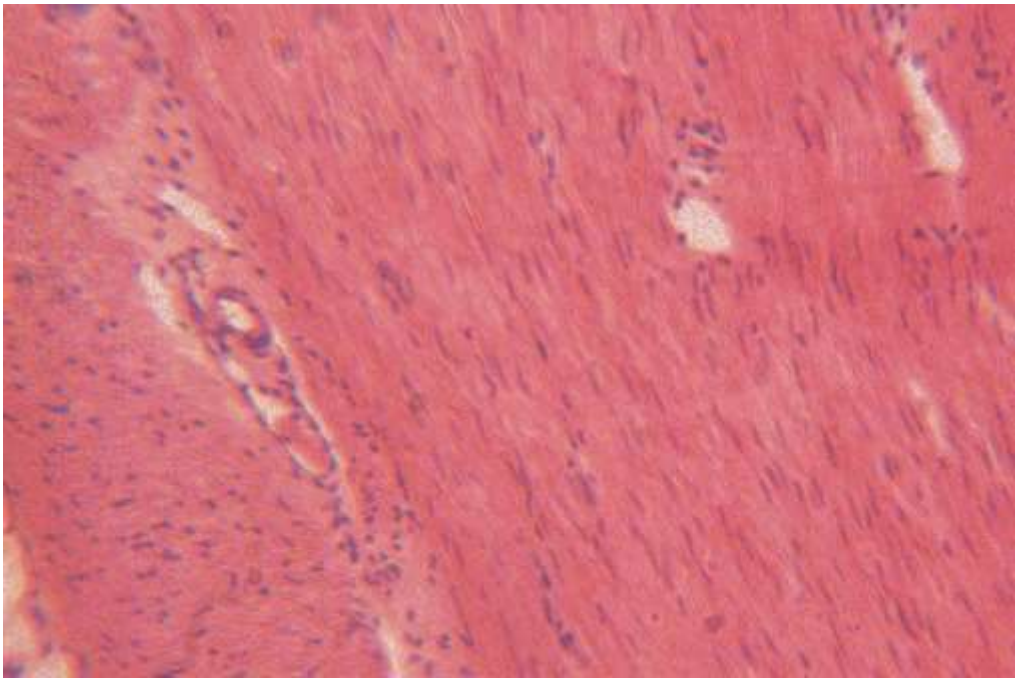

Рис. 7.16. Збільшення у навколосудинному просторі сполучної тканини, яка помірно інфільтрована лімфоцитами і плазмоцитами у м’язовій оболонці тонкої кишки собаки. 180 днів після декомпресії місячного обтураційного холестазу з попереднім застосуванням озонованого ентеросорбента. Забарвлення гематоксиліном і еозином. Ок.7, об.10.

недиференційовані клітини з ознаками мітозу. Товщина слизової оболонки товстої кишки статистично достовірно не відрізнялася від контрольних величин. Висота поверхневого епітелію становила у тонкій кишці (25,02±1,30) мкм, а у товстій кишці (29,85±1,70) мкм (P>0,05). Власна пластинка слизової оболонки у тонкій і товстій кишці представлена великою кількістю ретикулярних волокон, серед яких визначалися пучки колагенових волокон. Особливо збільшеною кількість сполучнотканинних прошарків спостерігалася у власній пластинці товстої кишки між кишковими криптами. Серед великої кількості лімфоцитів у слизовій оболонці зустрічалися еозинофіли та плазматичні клітини (рис. 7.17). Товщина м’язової оболонки у товстій і тонкій кишці знаходилася в межах контрольних величин, як і підслизово-слизові та м’язово-слизові співвідношення.

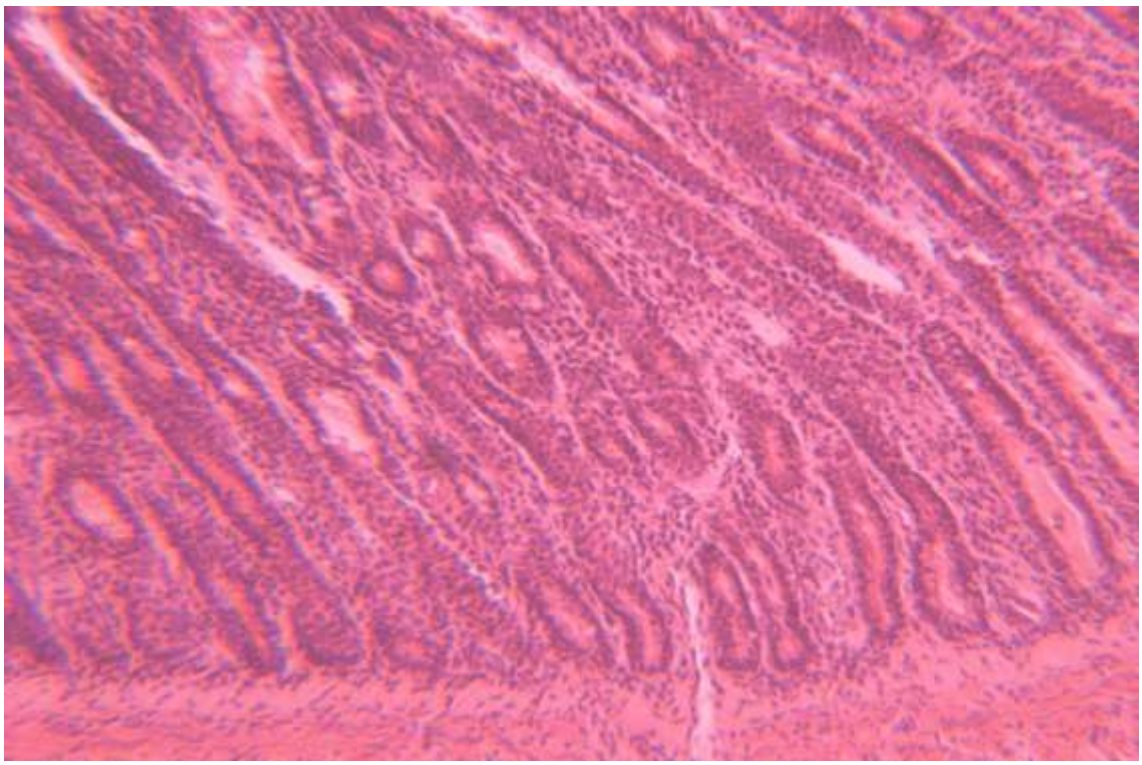

Рис. 7.17. Лімфоцитарна інфільтрація строми слизової оболонки порожньої кишки собаки. 180 днів після декомпресії місячного обтураційного холестазу з попереднім застосуванням озонованого ентеросорбента. Забарвлення гематоксиліном і еозином. Ок.7, об.10.

Нервові клітини і їхні відростки добре визначалися при імпрегнації. Окремі нервові волокна зберігали напливи нейроплазми, булововидні потовщення та підвищену звивистість. Деякі відростки забарвлювалися нерівномірно, тобто поряд з гіперімпрегнованими ділянками були ділянки зі слабким забарвленням. У нейроплазмі знаходили дрібні мітохондрії з просвітленим матриксом. У частини клітин ядра приймали різну форму і розташування. Такі нейроцити мали зменшену кількість нейрофібрилярного комплексу.

Серед моторно-евакуаторної діяльності тонкої кишки спостерігалася незначна подовженість моторного циклу. Причому як частота так і амплітуда потенціалів ПЕХ знаходилися на рівні попереднього терміну спостереження (рис. 7.18). Більшою, ніж при самостійній декомпресії була амплітуда спайкового потенціалу, яка дорівнювала (2,57±0,05) мВ.



Рис. 7.18. Електроентерограма. Амплітудна активність біопотенціалів травного циклу тонкої кишки собаки. 180 днів після декомпресії місячного обтураційного холестазу з попереднім застосуванням озонованого ентеросорбента.

В ультраструктурі поверхневого епітелію спостерігалися явища, направлені на нормалізацію морфологічних процесів та функціональної діяльності клітини. Площа стовпчастих епітеліоцитів з облямівкою становила (221,69±9,48) мкм^2. На їх поверхні досить чітко контурувалася облямівка, яка, як правило була безперервною. Мікроворсинки переважно однакові за висотою. Морфометричні дослідження цієї органели спеціального призначення показали, що її площа є більшою ніж при самостійній декомпресії. Стабілізація структури мікроворсинок покращувало процеси пристінкового травлення та всмоктування. Зростало співвідношення між площею мікроворсинок і площею клітин. У цитоплазмі збільшувалася кількість мікропіноцитозних міхурців. Мітохондрії досліджуваних клітин мали краще збережені мембрани і кристи ніж у попередньому терміні експерименту, хоча у деяких з них виявлялися локальні просвітлення матриксу і гомогенізація крист. Частка об’єму даної органели у цитоплазмі збільшувалася. У цитоплазмі епітеліоцитів виявляли невелику кількість канальців частково дегранульованої ендоплазматичної сітки, зменшення лізосом та зростання рибосом та полісом.

Гладеньком’язові клітини м’язової оболонки містили збільшену кількість міофіламентів та різної величини мітохондрій (рис. 7.19).

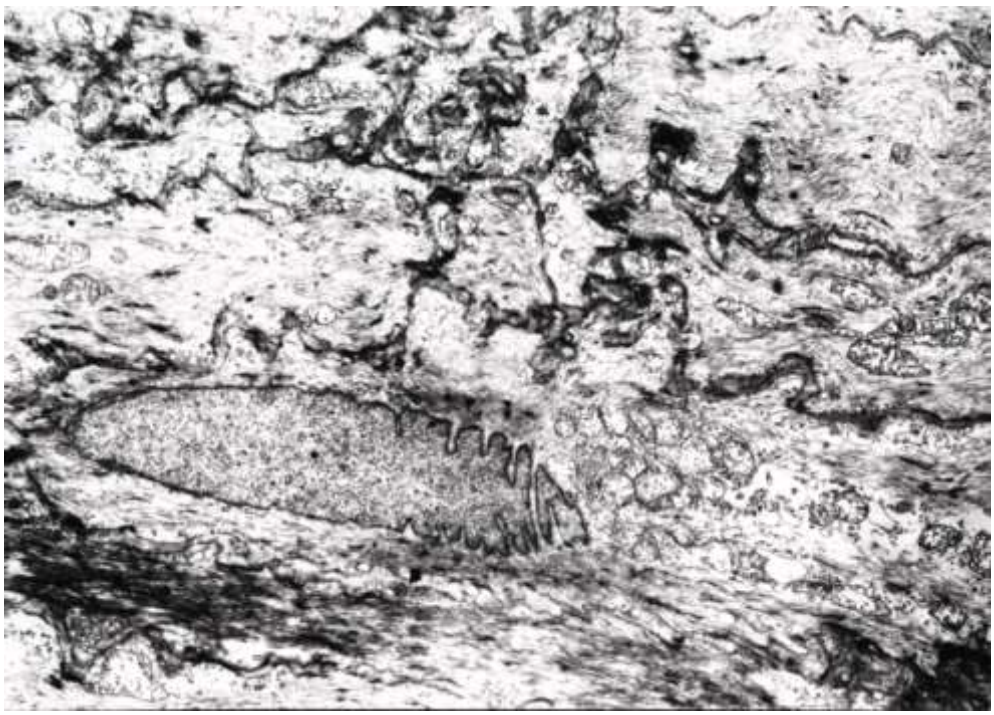

Рис. 7.19. Електронограма. Збільшення кількості мітохондрій та міофіламентів у гладеньком'язовій клітині м'язової оболонки тонкої кишки собаки. 180 днів після декомпресії місячного обтураційного холестазу, з попереднім застосуванням озонованого ентеросорбента. Х 12000.

Келихоподібні клітини мали в основному збережені внутрішньоклітинні структури. Серед популяції даного виду клітин у криптах виявлялися молоді келихоподібні клітини з великими ядрами, неправильної форми та ексцентрично розташованими, в каріоплазмі яких переважав еухроматин. Стовпчасті епітеліоцити без облямівки містили збільшені ядра з великою кількістю еухроматину, невелику кількість мітохондрій, з добре збереженими кристами і канальці ендоплазматичної сітки. У цитоплазмі цих клітин багато вільних і мембранозв'язаних рибосом. Досить часто виявлялися епітеліоцити на різних фазах мітотичного циклу, що свідчило про їх високу функціональну активність.

Ендотеліоцити судинних стінок дещо збільшені в розмірах. У їхніх периферійних ділянках виявляли підвищену кількість мікропіноцитозних міхурців. Цитоплазма помірної електронної щільності, мітохондрії середніх та дрібних розмірів, які були у деяких випадках з незначною дискомплексацією

крист (рис. 7.20). На люмінальній їх поверхні багато мікроворсинок і виростів, які, як правило, локалізувалися в периферійних зонах клітин. У ендотеліоцитах з'являлося багато фіксованих мікровезикул. Іноді виявляли базальні інвагінації плазмолеми. У цитоплазмі ендотеліоцитів збільшувалася кількість вільних рибосом, у деяких випадках дегранульованих канальців ендоплазматичної сітки. Капіляри ворсинок містили розширені фенестри.

Структура перицитів була добре збереженою. Мікрофібрили, утворюючи скелет перицита, досить добре контурувалися. Розширеними у них були канальці ендоплазматичної сітки. Ядра характеризувалися чітким розподілом хроматину. Каріоплазма дещо набрякла, слабо осміофільна.

Гладеньком'язові клітини іноді розділяли прошарки сполучнотканинних волокон. Цитоплазма їх низької електронної щільності з невеликою кількістю лізосом, мітохондрії з просвітленим матриксом.

Підсумовуючи результати експериментальних досліджень, слід відмітити, що застосування озонованих ентеросорбентів в поєднанні із декомпресією жовчних шляхів при тривалій механічній жовтяниці сприяє ліквідації явищ дисбактеріозу кишки, зниженню рівня ендогенної інтоксикації, покращенню оксигенації стінки кишки, відновленню системного та органного кровобігу, моторно-евакуаторної діяльності, зменшенню морфофункціональних порушень тонкої і товстої кишок на органному, тканинному, клітинному та субклітинному рівнях, які складали патогенетичні ланки синдрому ентеральної недостатності. Виявлені розростання сполучної тканини у слизовій оболонці, підслизовій основі, між пучками гладеньком'язових клітин та периваскулярних просторах були меншими ніж при звичайній декомпресії холедоходуоденостомією та мали незначний вплив на функціональну діяльність кишки.

Отже, апробований в експерименті, спосіб поєднаного застосування озонованих ентеросорбентів та холедоходуоденостомії має позитивне морфофункціональне обґрунтування і може бути основою для розробки впроваджень в клінічну практику.

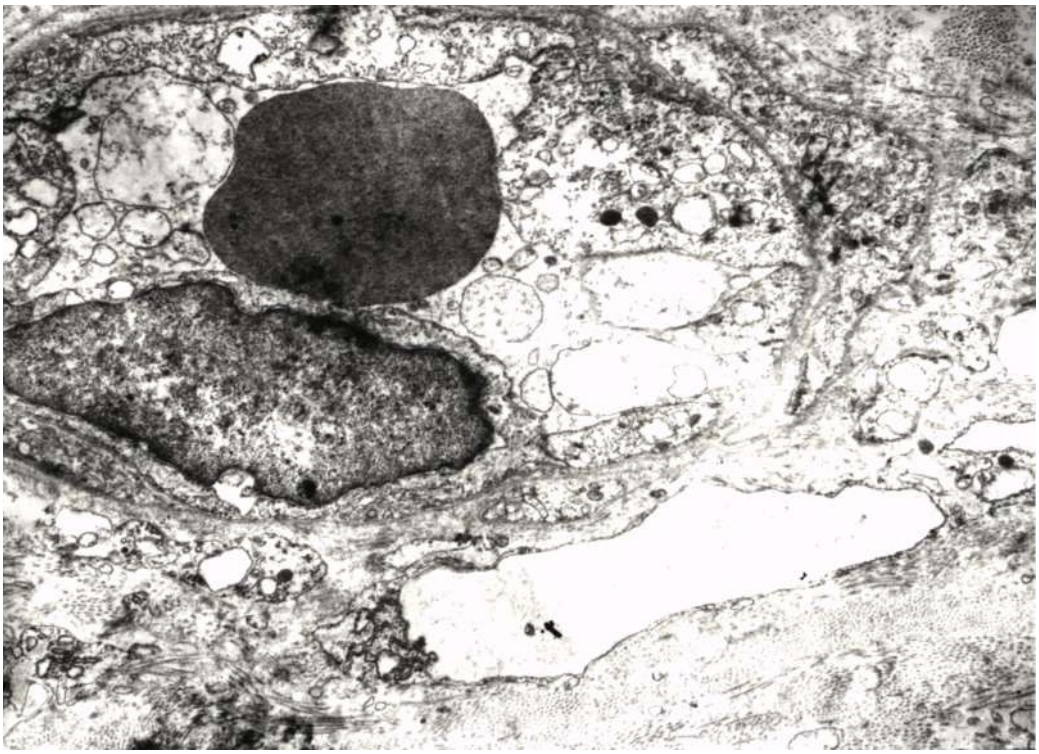

Рис. 7.20. Електронограма. Фрагмент гемокапіляра з еритроцитом у просвіті. Підвищена мікропіноцитозна активність, помірна дискомплексація крист мітохондрій ендотеліоцита, збільшення сполучнотканинних волокон у перикапілярному просторі. 180 днів після декомпресії місячного обтураційного холестазу з попереднім застосуванням озонованого ентеросорбента. Х 12000.

Висновки:

1. Застосування озонованих ентеросорбентів в передопераційному періоді при механічній жовтяниці за рахунок поєднаних властивостей ентеросорбентів та озону забезпечує ліквідацію дисбактеріозу, зменшення ендогенної інтоксикації, покращення оксигенації стінки кишки.

2. Реорганізаційні зміни ангіоархітектоніки сприяють покращенню магістрального кровобігу у кишкових артеріях і венах, що в поєднанні із стабілізацією просвітів елементів гемомікроциркуляторного русла, збільшенням щільності капілярів у оболонках кишки забезпечує покращення органного кровобігу.

3. Комплексне застосування у корекції морфофункціональних змін тонкої і товстої кишок при механічній жовтяниці озонованих ентеросорбентів з

внутрішнім дренуванням жовчних шляхів забезпечує краще регенераторне відновлення складових слизової оболонки, зменшення склеротичних явищ у стінках кровоносних судин та оболонках кишки.

4. У цілому, даний спосіб корекції має позитивний вплив на всі ланки патогенезу синдрому ентеральної недостатності, покращує морфофункціональний стан судинного русла і оболонок кишки та функціональної діяльності загалом.

Основні положення даного розділу висвітлені в наступних друкованих працях:

[83]. Деклараційний патент на винахід 43485 А Україна, МКИ G09B23/28. Спосіб корекції ендогенної інтоксикації при лікуванні кишкової непрохідності /А.Д. Беденюк, А.Г. Шульгай, В.В. Твердохліб, О.М. Шульгай.- № 2000127116; Заявл. 11.12.2000; Опубл. 15.01.2002; Бюл. № 1.

[196]. Особливості структурної організації судинного русла органів черевної порожнини в мовах холестазу та його корекції ентеросорбентом СКНП-2 і карсилом / А.Г. Шульгай, О.Б. Слабий, А.Р. Вайда, І.Є. Герасимюк //Збірник наукових праць конференції „Антиоксиданти і сорбенти в медицині”. – Тернопіль. – 1992. – С. 128-129.

[203]. Патогенетичне обґрунтування способу корекції портальної гіпертензії / Р.Й. Вайда, І.Є. Герасимюк, А.Г. Шульгай, О.Б. Слабий, А.Р. Вайда // Клінічна хірургія. – 1998. - № 9-10. – С. 20-22.

[242]. Спосіб внутрішнього дренування жовчних проток / О.Б. Слабий, А.Р. Вайда, А.Г. Шульгай, І.Є. Герасимюк, Р.Й. Вайда // Клінічна хірургія. – 1998. - № 9-10. – С. 8-10.

[294]. Шульгай А.Г. Закономірності морфофункціональних змін судинного русла тонкої і товстої кишки при механічній жовтяниці та різних способах її корекції // Шпитальна хірургія. – 2006. - № 1. – С. 66-72.

[300]. Шульгай А.Г. Застосування озонованих ентеросорбентів в якості передопераційної підготовки при декомпресії тривалих механічних жовтяниць // Українські медичні вісті. – 2003. – № 1. – С. 189-190.

[302]. Шульгай А.Г. Мікробіологічні аспекти ентеральної недостатності при механічній жовтяниці та при різних способах її корекції // Інфекційні хвороби. – 2006. - № 1. – С. 47-52.

[306]. Шульгай А.Г. Морфофункціональна характеристика судинного русла кишки при декомпресії різних термінів обтураційного холестазу // Науковий вісник Ужгородського університету. Серія „Медицина”. – 2005. – Вип. 24. – С. 42-46.

[307]. Шульгай А.Г. Морфофункціональне обґрунтування нового способу корекції ендогенної інтоксикації при декомпресії довготривалої механічної жовтяниці // Шпитальна хірургія. – 2003. - № 4. – С. 60-65.

[309]. Шульгай А.Г. Особливості моторно-евакуаторної функції кишки при механічній жовтяниці та після декомпресії жовчних шляхів // Шпитальна хірургія. – 2005. - № 1. – С. 11-115.

[316]. Шульгай А.Г., Вайда Р.Й., Шульгай О.М. Корекція ендогенної інтоксикації при механічній жовтяниці // Збірник наук. праць XLIV підсумкової конференції „Здобутки клінічної та експериментальної медицини”. – Тернопіль: „Укрмедкнига”, 2001. – С. 92-93.

[318]. Шульгай А.Г., Шульгай О.М. Доцільність застосування озонотерапії в клінічній практиці // Вісник наукових досліджень. – 2001. - № 2. – С. 63-64.

РОЗДІЛ 8
АНАЛІЗ І УЗАГАЛЬНЕННЯ РЕЗУЛЬТАТІВ ДОСЛІДЖЕННЯ

Патологія органів травлення займає третє місце серед загальної захворюваності населення України і складає 9,3 %. У структурі захворюваності травної системи одне з провідних місць відводиться патології печінки та жовчних шляхів.

Враховуючи те, що при патології травного тракту і зокрема органів гепатопанкреатодуоденальної системи часто розвивається синдром ентеральної недостатності [12, 267], вивчення морфофункціональних змін судинного русла і оболонок тонкої і товстої кишок має важливе значення для прогнозування характеру порожнинного та пристінкового травлення і всмоктування при усуненні різної тривалості біліарної гіпертензії. При цьому необхідно враховувати, що функціональна діяльність кишки характеризується поєднанням моторної, евакуаторної, секреторної, травної і всмоктувальної функцій. Якраз така різностороння характеристика функціонального стану є найбільш повним відображенням її морфологічних змін при тій чи іншій патології. Відомо, що при механічній жовтяниці, внаслідок припинення поступлення жовчі в кишку швидко виникає ахолія, яка перш за все приводить до зміни травлення жирів, не проходить їх емульгування. Розлади жирового обміну супроводжуються зниженням всмоктування жиророзчинних вітамінів А, Д, К. Багатьма дослідженнями встановлено, що дестабілізація ліпідного обміну сприяє антиоксидантному голоданню, наслідком якого є порушення регуляції вільнорадикального процесу, проліферативної активності епітеліальної вистилки слизової оболонки тонкої кишки, вкорочення ворсинок та зменшення всмоктувальної поверхні [373, 411].

Поряд з цим механічна жовтяниця супроводжується змінами у судинах органів і тканин, причому судинні розлади є ранніми і мають характерні морфологічні ознаки. Це обумовлено тим, що первинним моментом при холемії є ендогенна інтоксикація та дія токсинів на судинну стінку.

Вищезгадані морфологічні прояви характеризуються вираженими порушеннями кровобігу, проникності судин і самої судинної стінки, які в комплексі із гідрофільними реакціями сприяють утворенню периваскулярних лімфоїдно-клітинних інфільтратів, наслідком яких є дегенеративно-дистрофічні і некротичні зміни тканин вогнищевого типу, запальні реакції з розвитком продуктивних інтерстиціальних процесів [191].

У хворих з холестатичною печінкою спостерігається перерозподіл кровобігу між артеріальними та венозними ланками судинної системи, причиною якого виступає підвищення тиску в системі ворітної вени [265].

Інша ланка патогенезу морфологічних змін стінки кишки при ентеральній недостатності пов’язана із підвищеною колонізацією мікроорганізмами просвіту кишки, та розвитком дисбактеріозу. Припинення поступлення жовчі у дигестивну систему створює благоприємні умови для заселення кишки мікроорганізмами, які з однієї сторони створюють додаткове джерело ендогенної інтоксикації а з іншої за рахунок пригнічення нормальної мікрофлори порушують процеси травлення. Крім цього для бактеріального обсіменіння характерним є збільшення метаболітів індигенної мікрофлори які мають виражену токсичну дію і пригнічують діяльність нервово-м’язових комплексів [24, 226, 394].

У зв’язку з цим для розуміння патогенезу розвитку функціональної недостатності тонкої і товстої кишок при механічній жовтяниці важливе значення має комплексне вивчення морфологічного стану судинного русла, оболонок тонкої і товстої кишок, а також стану системного і органного кровобігу, моторно-евакуаторної діяльності та ступеня розвитку дисбактеріозу і ендогенної інтоксикації в залежності від тривалості біліарної гіпертензії.

Щодо лікування механічної жовтяниці на сьогодні відомо багато способів і методів. Зокрема найбільш оптимальним і адекватним методом лікування механічної жовтяниці є операції внутрішнього обхідного відведення жовчі у шлунково-кишковий тракт [145]. Проте сама хірургічна операція не завжди дає позитивні результати, особливо при тривалих жовтяницях, коли високий рівень

ендогенної інтоксикації, та холестаз викликають зміни в інших органах і системах, закрема і у кишці.

Для покращення морфологічного стану кишкової стінки та зменшення ендогенної інтоксикації часто в комплексному лікування механічної жовтяниці застосовують різного роду ентеросорбенти [196]. Самостійне застосування ентеросорбентів забезпечує зниження рівня ендогенної інтоксикації але не зажди сприяє швидкій ліквідації явищ дисбактеріозу, не впливає на ступінь оксигенації кишкової стінки та регенераторних процесів клітин поверхневого епітелію слизової оболонки. А тому питання пошуку і розробки нових ефективних методів комплексної корекції механічної жовтяниці та порушень морфофункціонального стану тонкої і товстої кишок є актуальним. З іншої сторони потрібне морфофункціональне обґрунтування стану кишкової стінки при зовнішньому дренуванні жовчних шляхів, як самостійному способі ліквідації біліарної гіпертензії та визначення можливих термінів його застосування.

У зв’язку з тим для комплексного обґрунтування патогенезу морфофункціональних змін тонкої і товстої кишок при механічній жовтяниці та розробки нових способів оптимізації їх корекції були поставлені наступні завдання нашого дослідження:

- на органному, тканинному, клітинному і ультраструктурному рівнях встановити закономірності структурної перебудови судинного русла та оболонок тонкої і товстої кишок в умовах обтураційного холестазу. Визначити адаптаційно-компенсаторні можливості кровоносного русла та оболонок тонкої і товстої кишок в динаміці розвитку механічної жовтяниці;

- встановити співвідношення між характеристиками системної та органної гемодинаміки, параметрами морфологічної перебудови судинного русла та оболонок тонкої і товстої кишок, станом моторно-евакуаторної діяльності, змінами мікрофлори, рівнем ендогенної інтоксикації при експериментальному обтураційному холестазі;

- визначити морфологічні критерії у розвитку функціональної недостатності тонкої і товстої кишок при різних термінах механічної жовтяниці;

- вивчити ступінь зворотності структурних і функціональних змін судинного русла та оболонок тонкої і товстої кишок після декомпресії жовчних шляхів при різних термінах обтураційного холестазу;

- розробити нові способи корекції ендогенної інтоксикації та морфофункціональних змін судинного русла і оболонок кишок при тривалих механічних жовтяницях;

- на основі вивчення морфологічного і функціонального стану судинного русла і оболонок кишечника дати порівняльну характеристику ефективності застосування різних способів корекції обтураційного холестазу при довготривалих механічних жовтяницях.

Для досягнення мети та реалізації поставлених завдань нами проведено експериментальне дослідження на безпородних собаках, які в залежності від тривалості механічної жовтяниці та способу її корекції були розділені на 7 експериментальних груп.

У першій і другій серії експерименту вивчали структурно-просторову організацію судинного русла та особливості морфофункціонального стану оболонок тонкої і товстої кишок інтактних собак і після лапаротомії.

У третій серії досліджували морфофункціональні зміни судинного русла та оболонок тонкої і товстої кишок в динаміці розвитку обтураційного холестазу на 3, 7, 14, 30 добу механічної жовтяниці.

Четверту серію експерименту склали тварини, у яких вивчали особливості відновлення патологічних і функціональних змін зі сторони судинного русла та оболонок кишок після декомпресії жовчних шляхів при двотижневій механічній жовтяниці. Декомпресію жовчних шляхів здійснювали шляхом формування анастомозу між супрадуоденальною частиною загальної жовчної протоки та дванадцятипалою кишкою за способом Jurash-Виноградова [233].

До п’ятої серії увійшли тварини, в яких вивчали адаптаційно-компенсаторні механізми судинного русла та оболонок тонкої і товстої кишок після створення холедоходуоденоанастомозу при місячній механічній жовтяниці.

У шостій серії експерименту вивчали ефективність поєднаного застосування озонованих ентеросорбентів, в якості корекції ендогенної інтоксикації, разом із холедоходуоденостомією, в комплексі попередження морфофункціональних змін в судинному руслі та оболонках кишок при місячній механічній жовтяниці. Суть поєднаного способу полягає у застосуванні протягом 7 діб перед декомпресією жовчних шляхів та впродовж 3 діб після холедоходуоденостомії, внутрішньокишкового введення озонованого ентеросорбенту „Полісорб”, з рівнем концентрації озону 7 мг/л.

Вивчення морфофункціонального стану кишок в умовах зовнішнього відведення жовчі після місячної механічної жовтяниці проводили у сьомій серії експерименту. Для цього здійснювали зовнішнє дренування за запропонованим нами способом через куксу міхурової протоки або через додатково утворений отвір у загальній печінковій протоці, а дренажну трубку ізолювали між листками очеревини печінково-дванадцятипалої зв’язки та жовчного міхура.

Використання для проведення експериментальних досліджень безпородних собак було обґрунтовано подібністю морфологічної структури їх органів та тканин до організму людини [9], а також достатнім розміром позапечінкових жовчних шляхів, на яких зручно було формувати біліодигестивні анастомози та проводити зовнішнє дренування жовчних шляхів.

Для правильного розуміння та об’єктивної оцінки структурних і функціональних змін у судинному руслі та оболонках тонкої та товстої кишок собаки при експериментальному обтураційному холестазі і після його корекції і встановлення видових особливостей органів і систем експериментальних тварин, а також для обґрунтованого співставлення отриманих результатів з

даними інших дослідників виникла необхідність встановити морфофункціональні нормативи останніх у інтактних собак.

Стінка тонкої кишки собаки утворена слизовою, підслизовою, м’язовою та серозною оболонками. При порушеннях процесів травлення першим вражається епітелій слизової оболонки [138]. У собак він за морфологічною будовою – одношаровий циліндричний. Епітеліальний шар ворсинок найбільше складають стовпчасті епітеліоцити з облямівкою. У цитоплазмі цих клітин знаходяться мукополісахариди, гідропічні і окислювальні ферменти. Вони локалізуються як в апікальній поверхні так і в мікроворсинках і на їх поверхні. Остання виконує роль пористого адсорбента ферментів і поживних речовин, а відстань між ними забезпечує оптимальне протікання ферментативних реакцій [26]. Отже, завдяки наявності мікроворсинок збільшується всмоктувальна площа кишки, а на їхній поверхні відбуваються так звані процеси пристінкового травлення [267].

М’язова пластинка слизової оболонки має два шари гладких міоцитів, частина яких, проникаючи в підслизову основу, утворювала циркулярні шари навколо судин, що там розміщені.

У підслизовій основі, яка утворена пухкою сполучною тканиною знаходиться велика кількість кровоносних судин та нервових сполучень.

М’язова оболонка представлена двома шарами, розділених між собою прошарком пухкої сполучної тканини, в якій розташовані інтрамуральні міжм’язові нервові сплетення.

Анатомічні особливості товстої кишки собаки характеризуються відсутністю червоподібного відростка і сигмовидної кишки. М’язова оболонка товстої кишки утворена двома шарами за аналогією будови тонкої кишки, причому товщина колового і поздовжнього м’язових шарів переважають такі у тонкій кишці.

Васкуляризація тонкої кишки собаки здійснюється із системи верхньої брижової артерії. Власне, тонку кишку кровопостачає каудальна підшлунково-дванадцятипала артерія, 14-16 кишкових артерій та клубово-ободова артерія,

які є дочірніми гілками верхньої брижової артерії. Всі кишкові артерії, окрім першої та останньої відходять від випуклої поверхні її стовбура. Товста кишка собаки кровопостачається за рахунок гілок верхньої брижової артерії та із басейну нижньої брижової артерії.

Для аналізу структурно-просторової організації судинного русла тонкої і товстої кишок використано методику К.А. Шошенко [16], яка включає широкий морфометричний аналіз довжин, діаметрів, характеру галуження, кутів відходження материнських і дочірних гілок і в комплексі дає уяву про гідродинамічні умови, характер току крові у судині, її морфо-фізіологічну характеристику і загальний стан судинної спроможності [116]. Для проведення морфометричних вимірювань судинне русло розділяли на 6 порядків галуження.

Комплексна оцінка ангіоархітектоніки виявила ряд закономірностей, характерних для артеріальної і венозної частини судинного русла інтактних собак. При цьому артеріальне русло товстої кишки є більше симетричним у порівнянні з артеріями тонкої кишки. Причому артеріальне русло у товстій кишці має у внутрішньоорганній частині більшу симетрію галуження в порівнянні з венозним. Також встановлено різницю у галуженнях брижової та внутрішньоорганної частини кровоносних судин. При цьому як у тонкій так і в товстій кишці брижова частина артерій має вузькопольний тип галуження і характеризується високою асиметрією, яка зростає в напрямку паралельної осі кишки судини. Перехід брижових кишкових артерій у внутрішньоорганні формує найбільш асиметричне артеріальне русло кишки. Венозна система характеризується рівномірним наростанням загального перерізу гілок та відсутністю різких зсувів симетрії.

Внутрішньоорганним артеріям властивий відносно високий рівень симетрії та широкопольне галуження. Якщо враховувати те, що симетричні галуження створюють більший гідродинамічний опір, то встановлені особливості вказують на різні рівні судинної спроможності у брижовій та внутрішньоорганній частині тонкої і товстої кишок [121].

Симетричність галужень, особливо внутрішньокишкових вен, наявність у них поліповидних вип'ячувань у вигляді клапанів м'язового шару свідчать про здатність кишкових вен до регуляції кровообігу. Високі симетричні галуження у венах направлені на ліквідацію хвилі, яка протидіє пропульсивній хвилі тиску і сприяє покращенню крововідтоку.

Поряд із діаметральними різницями у галуженні артеріальних та формуванні венозних трійників спостерігаються різні кути відхилення материнської та дочірньої гілок від провідної осі основної судини. Останні мають безпосередній вплив на імпеданс і адміттанс в кровоносній судині. Якщо це розглянути повніше і уявити кровоносне русло як окрему трубчасту систему, то згідно з законами гідродинаміки при переході через трійник, за рахунок втрати енергії руху крові, створюється зігнуте поле додаткового тиску, котре негативно впливає на швидкість кровобігу як в материнській, так і в дочірній гілці, бо для зміни вектора швидкості кожного об'єму рідини необхідна енергія, яка в даному випадку віднімається від енергії руху рідини та енергії перепаду тисків. Отже, більша швидкість кровобігу має місце в судинах, які відходять або зливаються під гострим кутом, а при збільшенні кута галуження гілки швидкість кровобігу в ній сповільнюється за рахунок зростання опору. Прослідковуючи кути галуження артеріальних і венозних трійників необхідно зауважити, що найбільші коливання симетрії артерій виявляли при переході з брижової частини у кишкову стінку. Можна припустити, що така особливість архітектури має регуляторний характер і направлена для врівноваження органного кровобігу. Кути формування венозних трійників є майже рівнозначними як у внутрішньоорганнній так і брижовій частині тонкої і товстої кишок, що вказує на дастатньо стабільний регуляторний механізм забезпечення крововідтоку.

Отже, нявність кутової та діаметральної асиметрії необхідно розглядати як високу адаптаційну готовність судинного русла до дії різних чинників. А.С. Аврунін вказує, що характер різних впливів визначає зміни структури просторової організації функцій в організмі, що доцільно трактувати її як

пристосувальну профілізацію [2]. Внаслідок цього формується новий варіант асиметрії адаптаційних можливостей структур організму. Ці процеси мають суттєве значення для підтримки динамічного гомеостазу клітин і органу в цілому, особливо в умовах посиленої функціональної активності [137].

У судинному руслі кишок інтактних собак виявлені морфологічні структури, які здатні регулювати органний кровобіг та попереджувати гемодинамічні розлади. У внутрішньоорганних артерій пропускна здатність може змінюватися за рахунок підвищеної функціональної активності і поліповидних подушок, вираженість яких залежить від гідродинамічного навантаження на стінку судини [287].

У венозному руслі зустрічалися вип'ячування ендотеліальної вистилки у вигляді дуплікатури, що відігравали роль відповідних клапанів. Наявність клапанного апарату у венах кишок зустрічали і інші дослідники, які виявляли їх у вигляді тонких, прозорих еластичних утворів, що прилягали до стінки судин. При цьому вони були добре рухомими і активно впливали на швидкість кровобігу та врівноваження кров'яного тиску [213].

Одним із компонентів, що визначають морфологічний стан оболонок та їх функціональну активність є кишкова мікрофлора. В нормі склад кишкової мікрофлори відносно постійний і являє собою збалансовану мікроекологічну систему, яка приймає участь у ферментативному гідролізі, і є активним регуляторним механізмом функціональної діяльності і адаптаційно-компенсаторного пристосування [25].

Стан функціональної активності травлення та всмоктування у кишечнику підтримується моторно-евакуаторною діяльністю, яку визначає біоелектрична активність гладком'язових клітин м'язової оболонки [103, 123].

Всі перераховані особливості повинні братися до уваги при оцінці результатів, отриманих в процесі дослідження змодельованої патології, а також при порівняльній характеристиці з отриманими даними клініцистів і інших експериментаторів.

Відтворення механічної жовтяниці в експерименті на собаках дозволило встановити, що ступінь морфологічних і функціональних змін у судинному руслі та оболонках тонкої і товстої кишок знаходиться в прямій залежності від тривалості обтураційного холестазу, рівня біліарної гіпертензії, ендогенної інтоксикації, порушень системного та органного кровобігу, стану ангіоархітектоніки і глибини дистрофічних та деструктивних процесів. При цьому змінювався кількісний та якісний склад мікрофлори у просвіті кишки.

Наростаюче напруження біліарної системи ініціювало вже на третю добу зміну характеру органного та магістрального кровобігу портальної системи. Наявність зростаючого фактора холемії характеризувалося проявами ендогенної інтоксикації. З іншої сторони фактор відсутності жовчі у дигестивній системі сприяв ранньому заселенню проксимальних відділів тонкої кишки умовно-патогенними та патогенними мікроорганізмами, які витісняли групи біфідум- і лактобактерій та формували дисбактеріоз. Тобто вже на ранніх стадіях розвитку обтураційного холестазу створюються дві ланки патогенезу, які з однієї сторони впливають на судинне русло, а з іншої на епітеліальну вистилку слизової оболонки. Третім фактором, що має відношення до гемодинамічних розладів як на рівні ворітно-печінкового кровобігу так і органного кровобігу у стінці кишечника, є створення умов для формування портальної гіпертензії. Все це вищезгадане має свої морфологічні підтвердження на ранніх етапах біліарної гіпертензії як зі сторони судинного русла так і оболонок тонкої і товстої кишок.

Серед просторових змін архітектоніки кровоносних судин тонкої і товстої кишок спостерігалася тенденція до констрикції артеріальної і розширення венозної частини. Причому на ранніх етапах експериментальної механічної жовтяниці констрикторно-дилятаційні явища супроводжувалися змінами у визначальних складових базального тонусу, що являють собою механічні і хімічні фактори, а також на артеріальне русло особливий відбиток накладали неврогенні механізми. Вони пов’язувалися із подразненнями симпатичних волокон, які надходили від жовчних проток у зв’язку з тісними

функціональними та нейроморфологічними зв'язками позапечінкових жовчних шляхів і травного тракту [123]. Більш вираженою була реакція товстокишкових артерій, які мали в основному вузькопольний тип галуження у порівнянні з аналогічними порядками тонкої кишки. Полярні зміни визначалися у реакції артеріальних біфуркацій, де проходило помірне зростання показника асиметрії у тонкій кишці та незначне його зменшення у товстокишковому відділі. Кути галуження артерій змінювалися по різному у відділах кишки, з невеликими амплітудними відхиленнями від норми, але цього було достатньо для вирівнювання гідродинамічного навантаження на судинні стінки, забезпечення стабільності гемодинаміки і кровообігу на рівні мікроциркуляторного русла. У венозній частині пристосувальні процеси проявлялися помірним зростанням загальної ємності, вирівнюванням симетрії та кутів злиття вен.

Провідними патогенетичними проявами виступають морфологічні зміни на рівні внутрішньої оболонки кровоносних судин та поверхневого епітелію слизової оболонки кишки які характеризувалися набряком та ознаками деструктивних змін окремих органел. Серед клітин епітеліальної вистилки пошкоджувалися міжклітинні десмосомальні та пальцеві контакти, в яких знаходили міжепітеліальні лімфоцити. Ці види міжклітинних контактів відіграють ключову роль у координації клітинної організації епітеліального покриву і в передачі інформації до клітини [15]. Роз'єднання міжклітинних контактів та порушення їх взаємодії приводить до пошкодження складних мембраннозв'язаних рецепторних систем [96]. У стовпчастих епітеліоцитах з облямівкою визначалося зменшення відносного об'єму ендоцитозних міхурців і мітохондрій.

По мірі збільшення терміну механічної жовтяниці гемодинамічні розлади магістрального та органного кровобігу приймають виражений характер і вже на 7 добу експерименту визначаються стійким підвищеним тиском у системі ворітної вени. Хоч за твердженням деяких дослідників, які наголошують на тому, що на даному етапі портальна гіпертензія носить виключно функціональний характер і пов'язується з затрудненням відтоку крові за

рахунок внутрішньопечінкового блоку [265], проте сама її наявність спонукає до розвитку нових адаптаційно-компенсаторних механізмів на рівні як судинного русла так і оболонок кишки.

Зокрема, І.В.Гайворонським [53] встановлено в експерименті на собаках, що венозний застій у ранніх термінах супроводжується змінами судинного русла у всіх оболонках кишки, які проявляються спазмом артерій, виникненням локальних ампулоподібних розширень вздовж артеріол. У внутрішньоорганних артеріях має місце набухання ендотелію, вакуолізація і десквамація окремих ендотеліальних клітин. У капілярах і венулах відмічається розширення просвіту, явища застою і престазу. Авторами звертається увага на те, що при портальній гіпертензії найбільше страждають середні та каудальні відділи тонкої кишки та початкові відділи товстої кишки [54].

У наших дослідженнях, у зв'язку з приєднанням фактору портальної гіпертензії підтверджуються отримані результати вищезазначених дослідників. Вони проявляються звивистістю та зменшенням ємності артеріол, набряком їх гладком'язових клітин. У місцях їх галуження добре визначалися сфінктери, які певним чином виконували регуляторну функцію кровобігу. Орієнтовані відповідно довжини артеріол ендотеліальні клітини часто міняли веретеноподібну форму на овальну чи зигзагоподібну і виступали в просвіт останніх. Діаметри капілярів розширювалися у всіх оболонках а їхня щільність зменшувалася відповідно на 12 - 17 %. Зростала ємність всієї венозної частини гемомікроциркуляторного русла, з'являлася звивистість вен, які були розширені та часто нерівномірні в діаметрах на протязі. До морфологічних проявів відноситься і набряк судинних стінок, дистрофічні зміни в клітинах їх оболонок, набряк навколосудинних просторів та їх клітинна інфільтрація, пошкодження ендотеліоцитів.

У структурно-просторовій організації судинного русла формується як зі сторони артеріальної так і венозної частини комплекс адаптаційних механізмів, направлений на покращення мікроциркуляції у оболонках кишки та попередження гіпоксичних процесів. Він включає зменшення загального

перерізу артеріальних стовбурів, їх відносне видовження та збільшення асиметрії і кутів галуження артерій. Все це разом зменшує деформуючі впливи пропульсивної хвилі тиску і врівноважує артеріальні потоки. У венозному руслі навпаки, проходить розширення просвіту, зростання симетрії та кутів формування венозних трійників, зменшення відносної довжини, як компенсаторної реакції на підвищення системного тиску.

Функціональний стан пристінкового травлення і всмоктування у тонкій кишці, всмоктування у товстій кишці визначається станом оболонок, а особливо поверхневого епітелію слизової оболонки. При цьому причиною ентеральної недостатності при гепатобіліарних захворюваннях вважають вторинні морфологічні зміни тонкої кишки як на клітинному так і на субклітинному рівні [110].

У оболонках наростав набряк і клітинна інфільтрація. Слизова оболонка тонкої і товстої кишок інфільтрована лімфоцитами та лейкоцитами. Серед лейкоцитарних клітин часто знаходили еозинофіли, що є характерною ознакою кишкового дисбактеріозу [15], проникнення мікроорганізмів через слизовий шар. Швидке обсіменіння просвіту тонкої кишки агресивною мікрофлорою в поєднанні із холемічними та гемодинамічними факторами визначало відповідну реакцію зі сторони кишкової стінки. При цьому у тонкій кишці проходило стоншення клітин поверхневого епітелію, вкорочення ворсинок та збільшення їхньої ширини, поглиблення крипт. У товстій кишці такі особливості проявлялися загальним набряком оболонок і вираженою їх клітинною інфільтрацією.

Загальні дистрофічні та деструктивні процеси торкалися і клітин нервових сплетень в яких виявлялася дисхромія, підвищення аргентофілії нервових волокон, набухання нейрофібрилярного комплексу і напливи за ходом нейритів. Наявні явища у клітинах м’язової оболонки та нервових сплетень визначали особливості проведення нервових збуджень та скоротливу діяльність кишки. Остання характеризувалася розвитком гіпокінетичного

стану, що проявлявся подовженням моторного циклу, зменшенням частоти та сили амплітудних потенціалів.

Виразний дисбактеріоз, який на даний термін експерименту проявлявся у всіх відділах кишки, порушення травлення, що пов'язані з відсутністю жовчі в комплесі із дистрофічними та деструктивними змінами стовпчастих епітеліоцитів з облямівкою вже на даний термін експерименту визначали розвиток синдрому ентеральної недостатності [10].

По мірі збільшення тривалості механічної жовтяниці мало місце поглиблення змін у судинному руслі та оболонках кишки які супроводжувалися структурною дезорганізацією ангіоархітектоніки. При двотижневій механічній жовтяниці спостерігалося зростання порушень гемодинаміки у портальній системі яке мало прямий кореляційний зв'язок з підвищенням тиску у ворітній вені. Встановлювався високий рівень ендогенної інтоксикації. Стан органного кровобігу у оболонках тонкої кишки визначали показники морфометричного аналізу мікроциркуляторного русла, які притерпали ще більших змін в порівнянні з тижневою механічною жовтяницею. Підвищувалася резистивна функція артеріол, направлена на регуляцію поступлення крові у переповнене капілярне русло. Окремі прекапілярні сфінктери знаходилися у закритому стані.

Отже, отримані нами дані щодо стану артеріального компоненту мікроциркуляторного русла співпадає з даними інших дослідників [167], і заперечує думку деяких авторів, що наголошують на паралельному розширенні артеріол і венул на початкових стадіях портальної гіпертензії. А їхнє обгрунтування, яке полягає в тому, що відбувається посиленя притоку крові до кишки і підвищення тиску в судинах, яке направлене на ліквідацію причини порушеного венозного відтоку не співпадає із загальними регуляторними механізмами кровообігу [396].

Просвіти капілярів розширювалися а щільність їхня динамічно зменшувалася у всіх оболонках. Зростала кількість відкритих артеріоло-венулярних анастомозів, які мали полігональну форму. Розкриття останніх має

компенсаторний характер, щодо пришвидшення проходження крові через кишкову стінку, а з іншої сторони зменшує кровобіг у слизовій оболонці, ще більше поглиблюючи у ній гіпоксичні явища.

На даний термін механічної жовтяниці до дистрофічних і деструктивних процесів судинних стінок приєднувалися гіпертрофічно-гіперпластичні. Це підтверджувалося збільшенням товщини медії за рахунок гіпертрофії гладком'язових клітин. Часто зустрічалися дрібні артерії замикаючого типу. У місцях галужень багатьох внутрішньоорганних артерій виявлялися вип'ячування в просвіт м'язового шару у вигляді подушок. Вони мають певну вагомість у регуляції кровобігу та в проходженні пульсової хвилі тиску. У місцях галуження артерій такі подушки забезпечують ефект пришвидшення проходження крові із основного стовбура трійника в дочірні гілки. Кров, яка тече через звужений просвіт, а потім попадає в розширення пришвидшується, тим самим викликається локальне зменшення гідростатичного тиску, тобто створюється явище, схоже до трубки Вентурі теоретичної механіки рідин [116].

У багатьох інтрамуральних венах визначалося розрихлення адвентиції та інтими, місцями десквамація ендотеліальних клітин. У венозних сплетеннях слизової оболонки і підслизової основи зустрічалися аневризматичні розширення стінки, іноді розрив і вогнища діапедезних крововиливів.

Особливість процесів просторових порушень серед кровоносного русла тонкої і товстої кишок визначалася на даному етапі полярністю змін довжинно-діаметральних відношень артеріальних і венозних трійників. Причому більша гідродинамічна напруженість характерною була для артерій тонкої кишки. Для венозного русла рівнозначно проходили адаптаційні розширення просвіту та вирівнювання симетричності формування венозних трійників у всіх відділах кишки.

Альтеративні процеси у кишковій стінці переходили на м'язову оболонку. Лейоміоцити м'язової оболонки змінювали форму, їхні ядра піддавалися фрагментації, зменшувався відносний об'єм цитоплазми. У розширених щілинах між гладком'язовими клітинами наростала щільність клітинної

інфільтрації. Такий стан клітин м'язової оболонки безумовно і визначав гіпокінезію скоротливої діяльності. Адже якщо врахувати те, що функціональна діяльність гладеньком'язових клітин кишки характеризується здатністю до ритмічних скорочень і скорочення яких визначаються не нервами а в основному станом самих гладком'язових клітин, то отримані результати моторно-евакуаторної діяльності повністю співзвучні з морфологічним станом м'язової оболонки. З іншої сторони для виконання скоротливої функції гладком'язові клітини групуються за допомогою відростків і сітки колагенових волокон у довгі пучки, що розділяються сполучнотканинними перегородками. Наявність набряку, клітинної інфільтрації веде до розволокненя цих фізіологічних чи функціональних ефекторних одиниць, що також визначає характер скоротливої здатності. Страждав і нервовий апарат кишки, який представлений був нервовими сплетеннями. У таких сплетеннях виявляли деформацію тіл нейронів, визначалися ознаки пошкодження нейроцитів, які проявлялися їх аргентофілією, деформацією тіл клітин, зморщенням, покрученістю та потовщенням відростків, варикозністю нервових волокон, появою тонких шипоподібних виростів на тілах нейроцитів.

Крім того, характер морфологічних змін тонкої кишки, які характеризувалися вкороченням ворсинок, різною їх формою та поглибленням крипт, відповідав морфологічному стану хронічного ентериту без атрофії. Серед складових інфільтратів переважали лімфоцити, плазмоцити, еозинофіли. У стінці товстої кишки морфологічному стану хронічного коліту відповідало сплющення поверхневого епітелію, виражена інфільтрація слизової оболонки, зміна товщини оболонок кишки. Серед клітин поверхневого епітелію встановлено у популяції стовпчастих епітеліоцитів з облямівкою збільшення вмісту дистрофічно змінених клітин, які розташовувалися не тільки у верхній але й в середній і нижній частині ворсинок. Зустрічалися епітеліоцити з "оголеною" апікальною мембраною.

Отримані результати дають можливість твердити, що на даний термін механічної жовтяниці виявляються всі складові, що визначають патогенез

функціональної недостатності кишки: ендогенна інтоксикація, холемія, ахолія, дисбактеріоз, морфологічні ознаки хронічного неатрофічного ентериту та хронічного коліту, дистрофічні та деструктивні зміни клітин поверхневого епітелію, зниження органного кровобігу та гіпокінетичний стан моторної діяльності.

На розвиток стійких ознак ентеральної недостатності в ранні терміни порушення ворітно-брижового кровообігу вказували і інші автори [55], які досліджували всмоктування вуглеводів і білків. Генез таких функціональних порушень вони пов'язували із морфологічними змінами на рівні капілярного русла, які супроводжувалися підвищенням проникливості стінок капілярів та дистрофічними змінами поверхневого епітелію.

Слід зазначити, що розвиток синдрому ентеральної недостатності при механічній жовтяниці супроводжується і порушенням травленням ліпідів і ліпідного обміну [267]. При цьому проходить накопичення продуктів окислення ліпідів, які визначають значні зміни клітинного метаболізму. Вони разом із вільними радикалами гальмують проліферативні процеси, приводять до дезінтеграції мембран, вторинного пошкодження лізосомальних гідролаз, викликають дезорганізацію сполучної тканини, пригнічують синтез простогландинів, що виконують цитопротекторну дію по відношенню до слизової оболонки [145].

Місячна тривалість механічної жовтяниці викликає найбільш виражені функціональні та структурні зміни у кишках та їх судинному руслі. Результати проведених досліджень вказують на різку зміну системного кровобігу у магістральних судинах, де магістральний кровобіг у основному стовбурі верхньої брижової артерії майже вирівнюється із магістральним кровобігом у ворітній вені. Такі явища не є характерними для шлунково-кишкового тракту, якщо врахувати те, що кровопостачання органів черевної порожнини ще здійснює і черевний стовбур та нижня брижова артерія [37]. Проте ознака артеріалізації портальної системи є характерною для механічної жовтяниці. Її

визначали ряд дослідників як в експерименті так і на клінічному матеріалі [240].

У хворих з холестатичною печінкою спостерігався перерозподіл кровобігу в сторону артеріалізації не тільки печінки але і всієї портальної системи [72]. При цьому мало місце в основному збільшення кровонаповнення за рахунок збільшення кровобігу по селезінковій артерії. Одночасно відмічається зниження кровобігу у ворітній вені, який корелює із тривалістю механічної жовтяниці. Д.М. Кулібаба і співавт. [240], вивчаючи органну гемодинаміку у хворих із середнім ступенем важкості механічної жовтяниці отримали результати які характеризувалися збільшенням лінійного кровобігу по черевному стовбурі, загальній печінковій артерії. При цьому встановлено, що реакції резистивних артеріол та венул приводили до зменшення кровобігу в басейні верхньої брижової артерії та ворітної вени. Об'єм притоку крові до кишки зменшувався на 12 % а у ворітній вені об'ємний кровобіг знижувався на 37 %. Автори вказують, що причиною таких гемодинамічних змін при холестазі є портальна гіпертензія.

Не дивлячись на так звану реакцію „артеріалізації" яка розвивається при механічній жовтяниці, внаслідок нерівнозначного порушення кровобігу у верхній брижовій артерії та у ворітній вені, вона не здатна компенсувати гіпоксемію кишкової стінки яка в даному випадку виникає.

Для врівноваження кровобігу, на даний термін механічної жовтяниці, у кишкових артеріях збільшується кількість поліповидних подушок, які разом із підвищенням функціональної активності гладком'язових клітин середньої оболонки формують активну ланку судинного опору. У венозному руслі регуляторними механізмом виступають розростання гладком'язових клітин з внутрішньої сторони еластичної мембрани кишкових вен при злитті їх з основними судинними колекторами. Поряд із компенсаторними механізмами регуляції кровобігу у судинних стінках виразними стають фіброзні та склеротичні зміни.

Врінoваження артеріального і венозного кровобігу в деякій мірі забезпечує і перебудова структурно-просторової організації кровоносного русла. Асиметричні артеріальні трійники із видовженими стовбурами, та зниженою загальною ємністю у тонкій та у товстій кишках для врівноваження пропускної здатності проходження пропульсивної хвилі та врегулювання енергії зсувів руху крові розгалужувалися під кутами, наближеними до прямого. Розширене венозне русло регуляцію кров'яних потоків здійснювало максимальним вирівнюванням симетрії.

Регуляція кровобігу підтримувалася і на рівні мікросудин. У початкових відділах артеріол вдавалося виявити м'язові манжетки, утворені гладком'язовими клітинами, які охоплювали судину у вигляді кільця.

Морфологічний стан складових гемомікроциркуляторного русла визначав особливості органного кровобігу у різних відділах кишки. Виразне зменшення щільності капілярів супроводжувалося кологенізацією перикапілярних просторів. Збільшена ємність судин обмінного рівня не була достатньою для зменшення гіпоксичного стану кишкової стінки, який крім того ще і підтримувався мітохондріальними дисфункціями у клітинах оболонок.

У самих кишкових стінках склеротичні явища наростали разом із ознаками вогнищевої атрофії слизової оболонки. У тонкій кишці прогресувало зменшення висоти ворсинок та поверхневого епітелію. Ворсинки були різної товщини, часто з булавовидними потовщеннями дистальних відділів. Крипти поглиблені, у багатьох випадках виповнені слизом і клітинами десквамованого епітелію. Прослідковувалися процеси мукоїдизації залоз та збільшення у слизовій оболонці кількості сполучної тканини. Зменшувалася загальна товщина слизової оболонки. Поверхневий епітелій часто був десквамованим із ознаками деструктивно-дистрофічних змін. Останні прогресували у інтрамуральних гангліях, де виявляли вакуолізацію цитоплазми нейроцитів, ектопію і деформацію їх ядер. Відростки нервових клітин мали варикозні розширення, досить часто фрагментувалися.

Гіпотонічний стан скоротливої здатності кишки приводив до подовження моторного циклу, який характеризувався рідкою і нерегулярною частотою виникнення потенціалів дії, що приводило до погіршення не тільки мембранного але і внутрішньопорожнинного травлення.

Таким чином, місячний термін від початку моделювання механічної жовтяниці сприяв розвитку склеротичних явищ у стінках кровоносних судин, які проявлялися колагенізацією середнього шару артерій і розростанням периваскулярної сполучної клітковини, підвищеною активністю фібробластів, міоеластозом стінок вен, редукцією капілярів і перикапілярним склерозом.

У стінці тонкої та товстої кишок розвивалися явища, що відповідали стану хронічного ентериту та коліту. Їхнім віддзеркаленням були характерні атрофічно-склеротичні зміни у слизовій та інших оболонках. Ультраструктура поверхневого епітелію та морфометрія стовпчастих епітеліоцитів з облямівкою вказували на глибокі порушення їх морфофункціонального стану. Вищенаведені характеристики визначали морфологічну основу розладів пристінкового травлення та всмоктування яка разом із зниженим органним кровобігом, високим рівнем ендогенної інтоксикації, стійкими порушеннями моторно-евакуаторної діяльності та дисбактеріозом визначали ступінь функціональної недостатності тонкої і товстої кишок.

Все вищеописане вказує на пошук способів корекції морфологічних змін і функціональної недостатності кишок при механічній жовтяниці, особливо при тривалих її формах. У практичному відношенні дуже важливим є встановлення можливості корекції структурних змін в залежності від тривалості механічної жовтяниці і обширності деструктивних процесів. З цією метою в двох серіях експерименту через два тижні і через місяць проводили декомпресію жовчних шляхів шляхом супрадуоденальної холедоходуоденостомії.

У результаті проведеного експерименту встановлено, що декомпресія і спрямування жовчі у дигестивну систему приводить до ліквідації біліарної гіпертензії, зниження ендогенної інтоксикації, тиску в портальній системі та

покращенню органного кровобігу в тонкій і товстій кишках. Це благоприємно відображалося на їх структурі і функції. Разом з тим доведено, що ефект відновних процесів корелював із тривалістю механічної жовтяниці.

Формування холедоходуоденоанастомозу при двотижневій механічній жовтяниці має позитивний вплив на ланки патогенезу функціональної недостатності кишок. Вже в ранні терміни (до 7 діб) проходить зняття фактора холемії та зниження ендогенної інтоксикації. Ліквідація біліарного напруження покращує відтік крові від органів травного тракту, внаслідок чого проходить зниження тиску у системі ворітної вени та покращується магістральний кровобіг у ворітній вені та верхній брижовій артерії. Динаміка стабілізації системної і органної гемодинаміки проходить по різному. Не дивлячись на існуючий дещо підвищений тиск у ворітній вені до 1 місяця проходить стабілізація магістрального кровобігу у ворітній вені та верхній брижовій артерії, а також органного кровобігу у всіх відділах тонкої і товстої кишок. Нормалізація тиску у системі ворітної вени закінчується до 6 місяців після ліквідації двотижневої механічної жовтяниці. Оскільки, показники гемодинаміки є функціональним відображенням морфологічного стану складових кровоносних судин, то можна вважати, що проходив і зворотній розвиток патологічних явищ які формувалися у кровоносній системі. Встановлення ангіоархітектоніки відбувалося неодинаково у тонкій і товстій кишці. При цьому швидшої реорганізації зазнають артеріальні відділи, де до місяця після декомпресії відновлювалася загальна ємність, симетрія та до шести місяців наступала стабілізація кутів галуження артерій. Венозні відділи тонкої кишки швидше впорядковують свою асиметрію в порівнянні з аналогічними порядками у товстій кишці, але навіть у віддалений термін (6 місяців) залишалася підвищеною симетрія та кути формування венозних трійників. Останні разом із розширеними просвітами венулярної частини мікроциркуляторного русла складали стійку адаптаційну реакцію на підвищення венозного тиску і немали зворотнього розвитку у зв’язку зі збільшенням кількості сполучної тканини у навколосудинних просторах.

Покращення органного кровобігу та зменшення кишкового дисбактеріозу сприяли поступовому регенераторному відновленню морфологічного стану оболонок тонкої і товстої кишок, їхньої моторно-евакуаторної діяльності, що забезпечувало покращення травної та всмоктувальної функцій. Проте навіть через 6 місяців наслідком дистрофічних змін у оболонках кишок залишалася велика кількість сполучної тканини у власній пластинці слизової оболонки, периваскулярних просторах підслизової основи та між пучками гладеньком'язових клітин.

Отже, внутрішнє дренування жовчних шляхів після двотижневого обтураційного холестазу не приводить до повного усунення морфологічних змін стінки тонкої і товстої кишок, але сприяє ліквідації основних ланок патогенезу ентеральної недостатності та відновленню функціональної діяльності.

Декомпресія жовчних шляхів після місячної механічної жовтяниці не забезпечувала достатнього відновлення гемодинаміки у портальній системі. Особливості системного та органного кровобігу тісно пов'язувалися із стійкою портальною гіпертензією, яке не зникала у післядекомпресійний період і сприяла поглибленню дистрофічних явищ у судинних стінках в першу чергу, і як наслідок у оболонках кишок.

Для врегулювання процесів кровопостачання і венозного відтоку встановлювався особливий характер структурно-просторові організації судинного русла. Починаючи з ранніх термінів і протягом усього періоду спостереження структурні зміни архітектоніки корелювали із висотою тиску у ворітній вені та визначальними були у впливі на магістральний артеріальний і венозний кровобіг. Як у ранні терміни так і у віддалений післядекомпресійний період характерним для артеріального русла було зменшення загального перерізу гілок, висока асиметрія та розширені кути галуження трійників. Якщо у ранній терміни судинні стінки реагували підвищеною міогенною реакцією і гіпертрофією гладком'язових клітин середнього шару, то в період від 1 до 6

місяців спостерігалося приєднання склеротичних змін судинних стінок та навколосудинних просторів.

Венозні порядки мали збільшений загальний переріз просвіту основних та формуючих гілок. Досить високою визначалася кутова асиметрія. За діаметральними відношеннями величини коефіцієнта асиметрії у венах залишалися високими, що підтверджувало високий внутрішньосудинний опір у венозному руслі направлений на зменшення деформуючих впливів підвищеного тиску та покращення венозного кровобігу.

Стан органного кровобігу характеризувався особливостями мікроциркуляторного русла. Серед морфометричних даних визначалася картина, що вказувала на позитивні динамічні процеси стабілізації просвітів мікросудин, які свою динаміку зберігали лише до місяця з поступовим відновленням просвітів звужених артеріол, і розширених капілярів і венул. Утримання зворотніх процесів у гемомікроциркуляторному руслі, на нашу думку, має безпосередній зв'язок із портальною гіпертензією та особливостями венозного крововідтоку від кишок. Отримані нами результати дослідження гемомікроциркуляторного русла співзвучні з даними інших авторів [168], і засвідчують у віддаленому терміні після декомпресії знижену щільність капілярного русла у слизовій, підслизовій та м'язовій оболонках тонкої і товстої кишок.

Динаміка зворотніх змін зі сторони оболонок також як і у судинному руслі має свої особливості. Після відновлення току жовчі у дигестивну систему прослідковувалося незначне покращення морфометричних показників. Воно характеризувалося у тонкій кишці поступовим збільшенням висоти поверхневого епітелію, ворсинок, зменшенням глибини крипт, нормалізацією товщини м'язової оболонки, у товстій кишці збільшенням висоти поверхневого епітелію та глибини крипт. Паралельно зберігалася поліморфноклітинна інфільтрація. Такий, свого роду компенсований період, триває також до одного місяця післядекомпресійного періоду. Після цього процеси клітинної і

внутрішньоклітинної регенерації послаблюють наростаючі деструктивно-дистрофічні процеси до яких приєнуються явища склеротичних змін.

Процеси відновлення структурного стану клітин нервових сплетень проходили краще. Проте навіть через 6 місяців після усунення біліарної гіпертензії зберігалися деструктивні зміни у нейроцитах та їхніх відростках, що і визначало подовження моторного циклу скоротливої діяльності кишки та послаблену силу самих скорочень.

На відміну від декомпресії жовчних шляхів при двотижневому обтураційному холестазі у просвіті кишки як у ранні так і у віддалені терміни після холедохостомії залишалися вираженими ознаки дисбактеріозу, хоча ступінь вираженості його зменшувався при збільшенні терміну після декомпресії.

Таким чином, декомпресія місячної механічної жовтяниці не приводить до ліквідації патогенетичних ланок синдрому функціональної недостатності кишок, який через 6 місяців після усунення біліарної гіпертензії підтримуєься відповідним морфологічним станом оболонок, поверхневого епітелію, кишковим дисбактеріозом, портальною гіпертензією і низьким системним і органним кровобігом.

У багатьох випадках в хірургії печінки та жовчних шляхів виникають ті чи інші показання до виконання зовнішнього дренування жовчних шляхів. Як правило, на сьогоднішній день визначені строгі покази до виконання зовнішнього відведення жовчі [56]. Його застосовують для видалення інфікованої жовчі при холангіті, з метою тимчасової декомпресії жовчних шляхів при запальних змінах гепатикохоледоха, при неможливості завершити холедохотомію іншими способами, для попередження рубцевих змін жовчних проток після накладання на них швів, біліодигестивних анастомозів і пластичних операцій, а також для відведення жовчі у хворих з механічною жовтяницею з метою запобігання розвитку гепатаргії після створення біліодигестивного анастомозу [158]. А тому нас зацікавило питання у якому морфофункціональному стані знаходиться тонка і товста кишки та їх судинне

русло при декомпресії жовчних шляхів зовнішнім дренуванням при довготривалих жовтяницях. З цією метою нами розроблено авторський спосіб зовнішнього дренування жовчних шляхів через куксу міхурової протоки, який забезпечує швидке зростання стінок міхурової протоки після виймання дренажної трубки, попереджуючи утворення нориць, та передбачає ізоляцію дренажної трубки між листками відсепарованої міхурової очеревини [244]. При затрудненні проведення дренування через куксу міхурової протоки, аналогічного результату досягали при дренування жовчних шляхів через додатково утворений отвір у загальній печінковій протоці [86]. Дослідження стану тонкої і товстої кишок при даному способі корекції жовчної гіпертензії проводили у тварин з місячним обтураційним холестазом на 3, 14 і 21 добу зовнішнього дренування.

Отримані в даній серії експерименту результати свідчать про те, що зовнішнє дренування жовчних шляхів приводило до зняття біліарної гіпертензії, зниження ендогенної інтоксикації та холемії, і, загалом має позитивний вплив на гемодинаміку в органах портальної системи. Поряд з цим необхідно відмітити, що зовнішнє відведення жовчі забезпечувало зняття лише однієї сторони фактора інтоксикаційного синдрому – холемії, а інший, який тісно пов’язаний із ахолічним станом підтримувався вираженими явищами кишкового дисбактеріозу. У зв’язку з цим внутрішній судинний фактор мікроциркуляції за рахунок покращення реологічних властивостей крові сприяв покращенню органного кровобігу. Це і засвідчено дослідженнями органного кровобігу, який помірно збільшувався зі тривалістю зовнішнього відведення жовчі. З іншої сторони, велика кількість невластивих для кишки в нормі мікроорганізмів, яка навіть наростала у зв’язку зі збільшенням ахолічного періоду та разом із раніше викликаними місячною механічною жовтяницею проліферативними і склеротичними змінами у стінках кровоносних судин та оболонок тонкої і товстої кишок тримала в напруженні морфологічний і структурний стан клітин оболонок, будучи для них додатковим подразником.

Розглядаючи в динаміці особливості морфологічного і функціонального стану тонкої і товстої кишок при застосуванні зовнішнього відведення жовчі встановлено певні періоди стадійності.

У ранні терміни після декомпресії жовчних шляхів зовнішнім дренуванням спостерігалося поглиблення дистрофічних процесів у оболонках і стінках кровоносних судин тонкої і товстої кишок. Особливістю їх було те, що поряд із проліферативними посилювалися інфільтративні явища. Самі оболонки кишки та структурні компоненти судинного русла мало реагували на зняття біліарного напруження.

Наступний період характеризувався відносною компенсацією і тривав у середньому близько двох тижнів. У цьому періоді визначалося покращення морфофункціонального стану судинного русла та зміна патогенетичних складових функціональної недостатності тонкої і товстої кишок. Проходило збільшення магістрального кровобігу у верхній брижовій артерії і у ворітній вені. Збільшення припливу крові до кишок та покращення відтоку її у ворітну вену сприяло зростанню органного кровобігу у кишковій стінці та значно кращій її оксигенації. За рахунок покращення реологічних властивостей крові збільшувалася щільність капілярного русла, проходило зменшення дистрофічних явищ у ендотеліальних клітинах їхньої вистилки. У оболонках кишок зменшувалися явища набряку та поліморфноклітинної інфільтрації. Підвищення оксигенації кишкової стінки вело до відновлення клітинного складу ворсинок за рахунок посилення мітотичної активності, та регенерації клітин поверхневого епітелію. У зв’язку зі зниженням тиску у системі ворітної вени наступали реадаптивні процеси в архітектурі судинного русла.

У наступній стадії виявлено поглиблення атрофічно-склеротичних змін у судинному руслі та оболонках кишки, які починали розвиватися після двотижневого зовнішнього відведення жовчі і мали чіткі прояви вже на 21 добу зовнішнього дренування. Вони несли морфологічний субстрат порушеннь моторної, евакуаторної, секреторної, травної і всмоктувальної функцій.

Отже, застосування зовнішнього відведення жовчі, як самостійного способу декомпресії жовчних шляхів при місячній механічній жовтяниці мало впливає на складові патогенезу ентеральної недостатності і може застосовуватися не довше двох тижнів з обов'язковим наступним відведенням жовчі у дигестивну систему.

Існуючі ознаки синдрому ентеральної недостатності після декомпресії місячної обтураційної жовтяниці і внутрішнім дренуванням і зовнішнім відведенням жовчі навели нас на думку застосувати в комплексі з внутрішнім дренуванням жовчних шляхів при тривалих жовтяницях водорозчинний ентеросорбент [85], який безпосередньо перед застосуванням насичували озоном шляхом барботажу. Використання озонованого ентеросорбенту пов'язане з необхідністю впливу на ланки патогенезу ентеральної недостатності ще до виконання холедоходуодуностомії, та доповнення сорбційних властивостей ентеросорбентів іншими властивостями, що впливають на патогенетичні ланки ентеральної недостатності.

Застосування в комплексі з ентеросорбентами активних форм кисню обгрунтовується його доброю розчинністю у воді, високоми антибактеріальними, фунгіцидними, імуномодулюючими діями, враховуючи те, що озон покращує мікроциркуляцію, стимулює репарацію та обмінні процеси. Точками впливу озону в живому організмі є ненасичені жирні кислоти, вільні амінокислоти, аміни в пептидних зв'язках, нікотин-амід коензим [318]. Використання озонованих ентеросорбентів є саме і специфічним для корекції ентеральної недостатності в умовах ахолії, бо в основі його дії покладена адекватна мобілізація антиоксидантної системи, яка визначає метаболічну та нервово-ендокринну перебудову у кишковій стінці [202].

Проведені експериментальні дослідження з комплексним застосуванням внутрішнього дренування жовчних шляхів із озонованим ентеросорбентом „Полісорб" показало, що через тиждень після декомпресії жовчних шляхів у складі кишкової мікрофлори відсутні будь які ознаки дисбактеріозу, а за кількістю, число мікроорганізмів було нищим ніж у інтактних тварин.

Внаслідок різкого зменшення мікробного фактора ендогенної інтоксикації, та ліквідацією холемії швидко проходило покращення ворітно-печінкового кровобігу, і вже через місяць після корекції обтураційного холестазу відновлювалися показники магістрального кровобігу у верхній брижовій артерії і ворітній вені, та органного кровобігу і стінці тонкої і товстої кишок.

Поряд з тим, зниження тиску у ворітній вені проходить повільніше і навіть через 6 місяців післядекомпресійного періоду він залишеться підвищеним. Проте адаптаційні властивості архітектоніки артерій і вен кишки певним чином компенсували гідродинамічні ефекти, викликані невисоким тиском у ворітній вені. Як компенсаторні механізми, вони проявлялися у артерій у вигляді міогенного зменшення просвіту, загального видовження основних стовбурів, збереження розширених кутів галуження артерій та як компенсаторний фактор до них наростання асиметрії. Для регуляції кровобігу у кишкових судинах часто субадвентиційно чи рідше субінтимально з'являлися пучки поздовжньо направлених гладком'язових волокон. Компенсували гідродинамічні ефекти підвищеного ворітного тиску у кишкових венах симетричні галуження, розширення просвіту стовбурів формуючих гілок, та відповідна кутова асиметрія венозних трійників.

Достатній сорбційний та антибактеріальний ефект озонованих ентеросорбентів підтверджувався нормалізацією просвітів елементів мікроциркуляторного русла та відновлення щільності капілярів у всіх оболонках кишки. Такий стан мікросудин забезпечував достатній рівень органного кровобігу, усував гіпоксичний стан та сприяв активним проявам регенеративної здатності.

У оболонках кишки зменшувався набряк та лімфоцитарна інфільтрація, досить активно проходило відновлення висоти поверхневого епітелію та ворсинок, а дещо пізніше стабілізувалася глибина крипт. Зменшувалися дистрофічні зміни у стовпчастих епітеліоцитах, ендотеліальних та гладеньком'язових клітинах судинних стінок. Поряд з цим у слизовій оболонці, підслизовій основі та між пучками гладеньком'язових клітин м'язової оболонки

у віддалені терміни після декомпресії жовчних шляхів зберігалася підвищеною кількість сполучної тканини, яка також виявлялася у навколосудинних та перикапілярних просторах. Проте наявність склеротичних змін мало впливало на моторно-евакуаторну діяльність кишки, тривалість моторного циклу, силу і частоту скорочень.

Підсумовуючи результати експериментальних досліджень, слід відмітити, що застосування озонованих ентеросорбентів в поєднанні із декомпресією жовчних шляхів при тривалій механічній жовтяниці сприяло ліквідації явищ дисбактеріозу, зниженню рівня ендогенної інтоксикації, покращенню оксигенації стінки кишки, відновленню системного та органного кровобігу, моторно-евакуаторної діяльності, зменшенню морфофункціональних змін на органному, клітинному та субклітинному рівнях, які складали патогенетичні ланки синдрому ентеральної недостатності. Виявлені розростання сполучної тканини у слизовій оболонці, підслизовій основі, між пучками гладеньком’язових клітин та периваскулярних просторах були меншими ніж при звичайній декомпресії холедоходуоденостомією та мали незначний вплив на функціональну діяльність кишки.

Отже, апробований в експерименті, спосіб поєднаного застосування ентеросорбентів та холедоходуоденостомії має позитивне морфофункціональне обґрунтування і може застосовуватися в клінічній практиці.

ВИСНОВКИ

У дисертації наведено теоретичне узагальнення та нове вирішення наукової проблеми патогенезу розвитку функціональної недостатності тонкої і товстої кишок при механічній жовтяниці, динаміки зворотнього розвитку структурних і функціональних змін в судинному руслі і оболонках кишок при корекції різних термінів обтураційного холестазу різними способами декомпресії жовчних шляхів. Розроблено новий спосіб корекції ендогенної інтоксикації та функціональної недостатності кишок при механічних жовтяницях.

У результаті вирішення поставлених завдань зроблено такі висновки:

1. Судинне русло тонкої і товстої кишок інтактних собак в нормі характеризується високим рівнем асиметрії галужень, що у поєднанні з густою сіткою елементів гемомікроциркуляторного русла забезпечує високу судинну спроможність.

2. За умов механічної жовтяниці розлади гемодинаміки у портальній системі супроводжуються підвищенням венозного тиску, зниженням магістрального кровобігу у ворітній вені та верхній брижовій артерії, органного кровобігу у всіх відділах тонкої і товстої кишок. Характер розвитку адаптаційно-компенсаторних процесів у оболонках кишок залежить від тривалості механічної жовтяниці і визначається змінами на рівні артерій, мікроциркуляторного русла і вен.

3. Розвиток портальної гіпертензії при обтураційному холестазі супроводжується структурно-просторовою перебудовою внутрішньоорганної і брижової частини артерій і вен. Адаптаційні зміни у артеріальних трійниках спрямовані на збільшення судинного опору і проявляються зменшенням ємності (у 1,32 раза, $P<0,05$), зростанням асиметрії та відносної довжини і кутів галуження (у 1,43 раза, $P<0,05$). Реакція венозного русла проявляється дилатаційним розширенням просвіту, зростанням симетрії та кутів формування

венозних трійників, зменшенням відносної довжини і коефіцієнта галуження, які динамічно змінюються разом із зміною тиску.

4. Морфофункціональні зміни у стінках кровоносних судин в динаміці розвитку механічної жовтяниці характеризуються у ранні терміни (до 7 діб) набряково-інфільтративними процесами, які поєднуються з гіперпластично-гіпертрофічними змінами гладком'язових клітин. При тривалій обструкції жовчних шляхів процес порушення гемодинаміки завершується периваскулярним склерозом. Порушення мікроциркуляції у кишковій стінці проявляються зменшенням просвіту артеріол, розширенням капілярів (у 1,51 раза, P<0,01) і венул (у 2,34 раза, P<0,001), зменшенням щільності капілярів у оболонках кишки (на 28,1 %, P<0,01).

5. У стінці тонкої і товстої кишок при механічній жовтяниці відбувається набряк та інфільтрація оболонок лімфоцитами і лейкоцитами у поєднанні з дистрофічними і деструктивними змінами, наслідком яких в динаміці обтураційного холестазу є розвиток склеротично-атрофічних явищ. Морфометричними проявами їх у тонкій кишці є зменшення висоти ворсинок (на 25,3 %, P<0,001) та поверхневого епітелію (на 23,1 %, P<0,01), збільшення ширини ворсинок, поглиблення крипт (у 1,39 раза, P<0,001), зміна товщини колового і поздовжнього шарів м'язової оболонки, у товстій кишці зменшення висоти поверхневого епітелію (на 24,7 %, P<0,01), глибини крипт (у 1,40 раза, P<0,01).

6. Основними ланками патогенезу функціональної недостатності тонкої і товстої кишок при механічній жовтяниці є морфологічні зміни на рівні судинного русла і оболонок, дисбактеріоз, порушення системного та органного кровобігу, фактор холемії і ендогенної інтоксикації, підвищення тиску в системі ворітної вени (у 1,94 раза, P<0,001) з наступним розвитком портальної гіпертензії, порушення моторно-евакуаторної діяльності.

7. Створення біліодигестивного анастомозу між зовнішніми жовчними шляхами та дванадцятипалою кишкою при двотижневій механічній жовтяниці призводить до ліквідації біліарної гіпертензії, сприяє нормалізації системної та

органної гемодинаміки. Реорганізаційні зміни структурно-просторової організації кровоносного русла характеризуються відновленням архітектоніки артерій і вен. У віддалені терміни післядекомпресійного періоду, визначаються залишкові компенсаторні явища у вигляді збільшеної ємності венозного русла, підвищеної симетричності венозних колекторів та розширення кутів їх формування, які більше виражені у товстій кишці.

8. Зняття двотижневого біліарного напруження сприяє відновленню гістологічної структури стінок артерій, вен і оболонок кишки. Проходить стабілізація морфометричних параметрів кишкової стінки, які разом із покращенням моторної діяльності кишки і морфофункціонального стану поверхневого епітелію призводять до відновлення структурних і функціональних складових процесу травлення і всмоктування. Внутрішнє дренування жовчних шляхів при двотижневій механічній жовтяниці не знімає дисбактеріозу і тривалий час тримає у напруженні мікроекологічний склад кишкового вмісту, відносна стабілізація якого настає лише через шість місяців.

9. Відновлення проходження жовчі у дигестивну систему після місячної обструкції жовчних шляхів не призводить до повної ліквідації портальної гіпертензії, стабілізації системної і органної гемодинаміки. Наслідком місячного обтураційного холестазу у артеріальному руслі залишаються порушення структурно-просторової організації у вигляді зменшення ємності на 14,5 % ($P<0,05$) і високої асиметрії галужень, підвищеної їх видовженості та звивистості, у венозному руслі - збільшення ємності (на 15,7 %, $P<0,05$) підвищення кутів формування та симетричності венозних трійників (у 1,23 раза, $P<0,01$).

10. Декомпресія жовчних шляхів при місячній механічній жовтяниці не забезпечує відновлення морфологічного стану тонкої і товстої кишок, внаслідок чого у тонкій кишці у віддалений післядекомпресійний період залишаються ознаки хронічного ентериту без атрофії, а у товстій кишці - хронічного коліту, які визначають особливості травлення та всмоктування і засвідчують існування стійкого синдрому ентеральної недостатності.

11. Застосування зовнішнього дренування жовчних шляхів при тривалій механічній жовтяниці (один місяць) забезпечує ліквідацію біліарної гіпертензії, зниження ендогенної інтоксикації та холемії, покращення гемодинаміки в органах портальної системи. Зовнішнє відведення жовчі не впливає на стан мікроекології кишки і, подовжуючи ахолічний період, поглиблює явища дисбактеріозу та дисбіозу. Морфофункціональні зміни тонкої і товстої кишок при зовнішньому відведенні жовчі мають такі стадії:

- період посилення набряково-інфільтративних процесів та поглиблення дистрофічно-деструктивних явищ, які проявляються у перші дні зовнішнього дренування жовчних шляхів;

- період відносної компенсації, який встановлюється протягом двох тижнів зовнішнього дренування і характеризується покращенням системної гемодинаміки і органного кровобігу у стінці тонкої і товстої кишок, зменшенням набряку, проявами регенерації слизової оболонки;

- період поглиблення атрофічно-склеротичних процесів, динаміка яких починає проявлятися після двотижневого відведення жовчі, а виникнення їх безпосередньо пов’язується із тривалим ахолічним періодом.

12. Застосування озонованих ентеросорбентів в перед- та післядекомпресійному періоді при механічній жовтяниці за рахунок поєднаних властивостей ентеросорбентів та озону забезпечує ліквідацію дисбактеріозу, зменшення ендогенної інтоксикації, покращує оксигенацію стінки кишки. Реорганізаційні зміни ангіоархітектоніки сприяють відновленню магістрального кровобігу у кишкових артеріях і венах, що, в поєднанні із стабілізацією просвітів елементів гемомікроциркуляторного русла, збільшенням щільності капілярів у оболонках кишки на 27,4 % ($P<0,05$) забезпечує покращення органного кровобігу. У стінках тонкої і товстої кишок проходить краще регенераторне відновлення складових оболонок, зменшуються склеротичні та атрофічні явища.

Рекомендації щодо наукового і практичного використання одержаних результатів

У наукових дослідженнях, отримані результати дозволять проводити вивчення морфофункціонального стану тонкої і товстої кишок, системної і органної гемодинаміки органів портальної системи при різних патологічних станах. У практичній медицині результати проведених досліджень можуть служити основою розробки нових методів лікування хворих з ентеральною недостатністю при гепатобіліарній патології, прогнозуванні наслідків перенесеного обтураційного холестазу та попередженні розвитку післяопераційних ускладнень. Розроблені способи зовнішнього дренування жовчних проток можуть бути використані для подальшої розробки нових методів вивчення біліодинаміки та хірургічного лікування патології біліарного тракту.

СПИСОК ВИКОРИСТАНИХ ДЖЕРЕЛ

1. Абдрашитова Н.Ф., Романов Ю.А. Состояние эритроцитарной системы пол-антиокислительная активность у больных хроническим бронхитом, вдыхавших и не вдыхавших озон // Бюллетень экспериментальной биологии и медицины. – 2001. – Т. 132, № 9. – С. 317-319.
2. Аврунин А.С., Корнилов Н.В. Асимметрия параметров – основа структуры пространственно-временной организации функций // Морфология. – 2000. – Т. 117, № 2. – С. 80-85.
3. Автандилов Г.Г. Медицинская морфометрия. – М.: Медицина, 1990.- 382 с.
4. Автандилов Г.Г., Саниев К.Б. Плоидометрия в повышении качества патогистологической диагностики //Архив патологии. – 2002. - № 3.–С. 31-33.
5. Аккуратов Е.Г. Экстраорганные источники иннервации сигмовидной кишки // Архив анатомии, гистологии и эмбриологии. – 1991. - № 4. – С. 39-43.
6. Альошина Р.М. Методи усунення синдрому ендогенної інтоксикації в клінічній алергології // Український журнал екстремальної медицини імені Г.О.Можаєва. – 2001. – Т. 2, № 1. – С. 71-78.
7. Амвросьев А.П., Банецкая Н.В. Изменения адренергической иннервации толстой кишки в постнатальном онтогенезе белой крысы // Морфология. – 1995. - № 1. – С. 17-20.
8. Амвросьев А.П., Банецкая Н.В. Изменения клеточного фонда интрамуральных нервных сплетений толстой кишки на этапах постнатального развития //Архив анатомии, гистологии и эмбриологии. – 1990. - № 9. – С. 40-47.
9. Анатомия собаки / Б.М. Хромов, Н.С. Короткевич, А.Ф. Павлова и соавт.- Л.: Наука, 1972.- 232 с.

10. Андрущенко В.П., Федоренко С.Т., Дворчин О.М. Синдром ентеральної недостатності: погляд на проблему у світлі досвіду клініки // Харківська хірургічна школа. – 2004. - № 1-2. – С. 127-129.
11. Андрющенко В.П., Макар В.Д., Андрющенко Д.В. Бактеріологічні і патоморфологічні аспекти гнійного холангіту // Буковинський медичний вісник. – 2001. – Т.5, № 3. – С. 3-6.
12. Андрющенко В.П., Федоренко С.Т., Дворчин О.М. Синдром ентеральної недостатності: погляд на проблему у світлі досвіду клініки // Харківська хірургічна школа. – 2004. - № 1-2. – С. 127-129.
13. Анохина Г.А., Скопиченко С.В. Современные аспекты микроэкологического дисбаланса, профилактика и лечение // Журнал практичного лікаря. - 2001. - № 3. – С. 28-33.
14. Артериальное кровоснабжение печени в аспекте ее трансплантации / В.А. Гуляев, С.А. Дубинин, О.И. Андрейцева и др. // Анналы хирургической гепатологии. – 2001. – Т. 6, № 2. – С. 47-53.
15. Аруин Л.И., Капуллер Л.Л., Саков В.А. Морфологическая диагностика болезней желудка и кишечника. М.: Изд-во „Триада-Х”, 1998. – 483 с.
16. Архитектоника кровоносного русла / К.А. Шошенко, А.С. Голуб, В.И. Брод и др. . – Новосибирск: Наука.- 1982.- 123 с.
17. Архітектоніка судинного русла печінки та екстраорганних шляхів колатерального венозного кровообігу в умовах експериментальної портальної гіпертензії / І.Є. Герасимюк, Р.Й. Вайда, О.Б. Слабий, А.Г. Шульгай //Український медичний альманах. – 1998. -№ 2 – С. 32-33.
18. Ашрафов Р.А. Реакция регионального абдоминального кровотока при перитоните на применение вазоактивных препаратов по данным селективной ангиографии и реографии // Вестник хирургии. – 2002. – Т. 161, № 4. – С. 20-24.
19. Ашрафов Р.А., Давыдов М.И. Дренирование и лаваж брюшной полости, декомпрессия и лаваж полых органов желудочно-кишечного тракта в лечении перитонита // Хирургия. – 2001. - № 2. – С. 56-58.

20. Бабак О.Я. Досягнення і перспективи розвитку сучасної гастроентерології // Сучасна гастроентерологія і гепатологія.-2000.-№ 1.- С. 11-16.
21. Багаев В.А., Филиппова Л.В., Макаров Ф.Н. Морфологические особенности парасимпатической иннервации пилорического сфинктера у кошки // Морфология. – 1993. - № 5-6. – С. 34-38.
22. Байбеков И.М., Ворожейкин В.М., Ризаев Р.М. Изменения слизистой оболочки двенадцатиперстной кишки и желудка при экспериментальных дуоденальных язвах и ваготомии //Архив анатомии, гистологии и эмбриологии. – 1985. - № 6. – С. 69-72.
23. Байбеков И.М., Мавлян-Ходжаев Р.Ш. Дуоденальные железы крыс в норме и при ваготомии //Архив анатомии, гистологии и эмбриологии.– 1988.- № 5.– С. 68-72.
24. Бактериальная инфекция у больных с механической желтухой / О.С. Шкроб, П.С. Ветшев, А.Л. Соколов и др. // Хирургия. – 1983. - № 8.- С. 74-77.
25. Бардахчьян Э.А., Ломов Ю.М., Гусатинский И.А. Изменения ультраструктуры нейронов сплетений тонкой кишки кроликов-сосунков при экспериментальной холере // Морфология. – 1993. - № 5.- С. 39-47.
26. Бардахчьян Э.А., Харланова Н.Г., Ломов Ю.М. Ультраструктурные изменения эпителиоцитов и сосудов микроциркуляторного русла тонкой кишки кроликов-сосунков, инфицированных холерными вибрионами // Морфология. – 2001. – Т. 120, № 5. – С. 79-84.
27. Басова Н.А., Марков Ю.Г., Берзиня Н.И. Влияние различных способов оксигенации изолированной тонкой кишки на интенсивность аккумуляции триптофана и глицина // Российский физиологический журнал им. И.М.Сеченова. – 2003. - № 8 – С. 1010-1019.
28. Бгатова Н.П. Структурная организация микрорайона слизистой оболочки ворсинки тонкой кишки в условиях длительного энтерального применения сорбентов // Морфология. – 2000. – Т. 118, №6. – С. 69-72.

29. Белов С.Г., Бардюк А.Я., Кутепов С.Б. Этапное лечение больных механической желтухой // Науковий вісник Ужгородського університету, серія «Медицина». – 1999. - № 10. – С.15.
30. Белоусов Ю.В., Садчиков В.Д., Белоусова О.Ю. Хронический колит и синдром раздраженной толстой кишки у детей: диагностика и дифференциальная диагностика // Врачебная практика. – 2000. - № 3.- С. 59-62.
31. Белянин И.И., Васильев И.Т., Мумладзе Р.Б. Воздействие гемокарбоперфузии озонированными сорбентами на исходы хирургического лечения больных туберкульозом легких // Анналы хирургии. – 2000. - № 5. – С. 63-65.
32. Бенедикт В.В., Гнатюк М.С., Мігенько Б.О. Особливості лікування післяопераційної функціональної кишкової непрохідності у хворих на перитоніт // Хірургія України. – 2003. - № 4. – С. 124-127.
33. Бережна Е.В. Вплив НВЧ-терапії на міотичні та апоптотичні процеси у слизовій оболонці товстого кишечнику у хворих на хронічний невиразковий коліт і синдром подразненої кишки //Одеський медичний журнал. – 2002. - № 3. – С. 36-38.
34. Бобрик И.И., Шевченко Е.А., Черкасов В.Г. Развитие кровеносных и лимфатических сосудов.- К.: Здоровья, 1991.- 267 с.
35. Бойко В.В., Криворучко И.А., Авдосьев Ю.В. Малоинвазивный способ диагностики ишемии тонкого кишечника // Харківська хірургічна школа. – 2004. - № 1-2. – С. 111-112.
36. Бондарев Р.В., Наден А.Л., Алексеев А.В. Опыт хирургического лечения больных с ишемическими поражениями кишечника // Український медичний альманах. – 2001. – Т. 4, № 3. – С. 27-29.
37. Бохян Т.С., Мусин Р.А. Портопеченочная гемодинамика как критерий отбора больных циррозом печени для портокавального шунтирования // Анналы хирургической гепатологии. – 2000. – Т. 5, № 2. – С. 215-216.

38. Бревдо Ф.Ф., Никифорова Л.М., Сергеечев С.П. О приобретенной непроходимости кишечника у детей // Детская хирургия. – 2002. - № 3. – С. 7-9.
39. Бутурова Л.И. Нарушение моторики толстой кишки при функциональных заболеваниях: возможности фармакологической коррекции метеоспазмилом // Клинические перспективы гастроэнтерологии, гепатологии. – 2004. - № 3. – С. 28-33.
40. Варфоломеев А.Р., Савина В.А., Николаев В.Н. Изучение репаративных процессов при межкишечных анастомозах // Детская хирургия. – 2002. - № 3. – С. 44-45.
41. Васина Е.Н., Кошев В.И. Принципы структурно-функциональной организации гемомикроциркуляторного русла интрамуральных нервных сплетений органов желудочно-кишечного тракта млекопитающих // Архив анатомии, гистологии и эмбриологии. – 1988. - № 6. – С. 38-47.
42. Висцеральная гиперсувствительность слизистой оболочки толстой кишки у больных синдромом раздраженного кишечника – причина невоспалительных ее изменений и болевого синдрома / Н.А. Жуков., Е.А. Сорокина, В.А. Ахмедов и др. // Экспериментальная и клиническая гастроэнтерология. – 2003. - № 5. – С. 75-78.
43. Власов Т.Д., Смирнов Д.А., Нутфуллина Г.М. Адаптация тонкой кишки крыс к ишемии // Российский физиологический журнал им. И.М.Сеченова. – 2001. - № 1 – С. 116-124.
44. Влияние бактериальных токсинов на микрогемоциркуляцию (экспериментальное исследование) / Н.Б. Шалыгина, Г.К. Шепелява, О.С. Астрина и др. // Архив патологии. – 1987. -№ 2. –С. 27-32.
45. Влияние различных антимикробных препаратов на нормализацию микрофлоры кишечника у больных с распространенным перитонитом / А.В. Леванов, W. Bush, Б.К. Шуркалин и др. // Журн. микробиологии, эпидемиологии и иммунологии. – 1993.- № 2.- С.32—38.

46. Волкова И.В. Структурные изменения мышечной оболочки желудка как морфологическая основа гетерохронии роста органа в раннем постнатальном онтогенезе человека // Морфология. – 2001. – Т.119, № 3. – С.80-83.
47. Воргалик В.Г., Воргалик М.В., Курочкин И.В. Применение в клинике комплексной полярографи по кислороду и водоводу, как метод изучения кислородобеспечения и капиллярного кровотока в тканях // Терапевтический архив. -1977. - № 9. – С. 117-124.
48. Воробьев А.А. Физиологические пути введения антигенов и других биологически активных веществ в организм // Иммунология. – 2002. - № 3. – С. 138-142.
49. Воробьева О.Б. Изменения интрамуральных ганглиев и моторики двенадцатиперстной кишки крысы при химической десимпатизации // Морфология. – 2001. – Т.120, № 4. – С. 68-69.
50. Вплив ацетилхоліну та аденозинтрифосфату на мембранний потенціал інтактного ендотелію аорти щурів за умов старіння / М.М. Ткаченко, В.В. Яроцький, С.М. Марченко і ін. // Фізіологічний журнал. – 2002. – Т.48, № 3. – С. 3-7.
51. Вплив детоксикаційної терапії на показники інтоксикації та рівень білірубінемії у хворих на рак органів гепатопанкреатодуоденальної зони з механічною жовтяницею / С.О. Шалімов, Л.М. Гуніна, О.П. Кабан і ін. // Науковий вісник Ужгородського університету, серія «Медицина». – 1999. - № 10. – С. 225-226.
52. Гавриш А.С. Структурно-функциональные особенности различных звеньев микроциркуляторного русла миокарда // Архив анатомии, гистологии и эмбриологии. – 1986. - № 6. – С. 13-21.
53. Гайворонский И.В. Особенности перестройки окольных путей кровотока при хирургической декомпрессии портальной системы // Архив анатомии, гистологии и эмбриологии. – 1989. - № 10. – С. 39- 47.

54. Гайворонский И.В. Состояние гемомикроциркуляторного русла органов желудочно-кишечного тракта при декомпрессии портальной системы путем формирования спленоренального анастомоза // Архив анатомии, гистологии и эмбриологии. – 1990. - № 3. – С. 34-42.
55. Гайворонский И.В., Еременко В.П. Ультраструктурные изменения сосудов гемомикроциркуляторного русла тощей кишки и нарушения всасывания углеводов и белков при портальной гипертензии // Архив анатомии, гистологии и эмбриологии. – 1992. - №2. – С. 86-98.
56. Галей М.М. Вибір хірургічного методу дренувань зовнішніх жовчних шляхів у хворих з обтураційною жовтяницею непухлинного генезу // Хірургія України. – 2003. - № 4. – С. 206-207.
57. Галкин В.А. Современные методы диагностики дискинезий желчного пузыря и некалькулезного холецистита // Терапевтический архив. – 2001. - № 8. – С. 37-38.
58. Ганглиоблокаторы в абдоминальной хирургии: факты и гипотезы. (Сообщение I. Бензогексоний и моторная функция желудочно-кишечного тракта в раннем послеоперационном периоде) / А.А. Курыгин, Н.А. Майстренко, Ю.С. Полушин и др. // Вестник хирургии. – 2002. – Т. 161, № 4. – С. 11-17.
59. Гарбузенко Д.В., Марышева И.В. Изменения портального кровотока после лазерной реваскуляризации цирротически измененной печени // Экспериментальная и клиническая гастроэнтерология. – 2003. - № 5. – С. 133.
60. Гейбуллаев А.А. Электроэнтерография при ведении больных с послеоперационной динамической кишечной непроходимостью и перитонитом // Анналы хирургии. – 2000. - № 1. – С. 69-73.
61. Геращенко С.Б. Комп'ютерний морфометричний аналіз мієлоархітектоніки периферійних нервів // Галицький лікарський вісник. – 2001. – Т.8, № 3. – С. 31-34.

62. Гешелин С.А., Зимовский В.Л., Гирля В.И. Нарушение моторики двенадцатиперстной кишки и постхолецистэктомический синдром // Науковий вісник Ужгородського університету, серія «Медицина». – 1999. - № 10. – С. 39-40.
63. Гірін Л.В., Лігоненко О.В. Використання ентеросорбенту в комплексному лікуванні хворих обтураційною жовтяницею // Науковий вісник Ужгородського університету, серія «Медицина». – 1999. - № 10. – С. 41-42.
64. Глотов В.А. Принцип Кюри и конфигурация микрососудистых бифуркаций, их симметрия и асимметрия, классификация, энантиоморфизм микрососудичстых сетей // Морфология. – 1993. – Т.105, № 9-10. – С.65.
65. Глотов В.А., Христалинский М.Р. Гемодинамический фактор и математическая морфология микрососудистой бифуркации (микрососудистого узла) // Морфология.- 1999 – № 2. – С.44-45.
66. Гнатюк М.С., Андрейчин С.М. Морфометрична оцінка структурної перебудови товстої кишки при хронічному коліті // Вісник наукових досліджень. – 2000. - № 4. – С. 48-50.
67. Гнатюк М.С., Капчак В.О., Василюк В.М. Динаміка місцевих імунних реакцій в слизовій оболонці дванадцятипалої кишки при хронічному первинному дуоденіті // Науковий вісник Ужгородського університету, серія «Медицина». – 2000. - № 12. – С. 16-18.
68. Гнатюк М.С., Сливка Ю.І. Вплив ентеросорбції на стан серця щурів при харчовій деривації і адреналіновій міокардіодистрофії // Науковий вісник Ужгородського університету, серія „Медицина”. – 2000. - № 12. – С. 19-21.
69. Гончар М.Г., Упрій І.К., Дуб О.І. Використання власних клітин організму для транспорту лікарських засобів // Клінічна хірургія. – 2001. - № 4. – С. 52-53.

70. Гордійчук П.І. Лабораторні показники ендотоксикозу при обтураційній товстокишковій непрохідності // Український журнал екстремальної медицини імені Г.О.Можаєва. – 2002. – Т. 3, № 1. – С. 31-35.
71. Горчаков В.Н., Позднякова О.В. Структурная организация микрососудистого русла: норма, патология, коррекция. – Новосибирск: Наука, 1989. – 109 с.
72. Григоров Ю.Б. Обоснование лечебной тактики при портальной гипертензии с явлениями холестатической печеночной недостаточности // Український медичний альманах. – 2001. – Т. 4, № 4. – С. 45-48.
73. Губергриц Н.Б. Функциональные нарушения тонкой кишки при хроническом панкреатите // Врачебная практика. – 2001. - № 3. – С. 35-36.
74. Гулич М.П., Оноприенко Е.Н. Ультрамикроскопическая организация поверхносного эпителия слизистой оболочки желудка при А-авитаминозе // Архив анатомии, гистологии и эмбриологии. – 1990. - № 11. – С. 72-75.
75. Гуцол А.А. Количественная оценка функционального состояния адренергической иннервации артерий // Архив анатомии, гистологии и эмбриологии. – 1989. - № 10. – С. 89-91.
76. Давиденко В.Б., Штикер С.Ю. Можливості патогенетичного впливу санації черевної порожнини при запальних перитонітах у дітей // Врачебная практика. – 2000. - № 6. – С. 40-43.
77. Дацун А.І. Роль поєднаного застосування нового поліфункціонального інфузійного середника реосорбілакт та ентеральної детоксикації сорбентом „Белосорб II” у проблемі покращення результатів лікування ускладненого колоректального раку // Хірургія України. – 2003. - № 1 (5). – С. 17-21.
78. Дворецкий Д.П., Караченцева О.В., Ярцев В.Н. Контрактильная функция сосудистых миоцитов: зависимость от степени их предстимульного механического растяжения // Российский физиологический журнал им. И.М.Сеченова. – 2001. - № 10 – С. 1318-1324.

79. Дегтярева И.И., Скрыпник И.Н. Дискинезии желчного пузыря и желчевыводящих путей: традиционные и современные взгляды на проблему (обзор литературы и собственных исследований) // Журнал АМН України. – 2001. – Т. 7, № 2. – С. 297-313.
80. Дегтярьова Л.В., Тукало Н.М. Морфометрична характеристика слизової оболонки шлунка та дванадцятипалої кишки при дуоденальній пептичній виразці в осіб, що постраждали внаслідок аварії на ЧАЕС // Галицький лікарський вісник. – 2001. – Т.8, № 2. – С. 27-31.
81. Дедерер Ю.М., Крилова Н.П., Устинов Г.Г. Желчнокаменная болезнь. – М.: Медицина, 1983. – 176 с.
82. Дейнеко Н.Ф. Клинико-морфологические критерии и базисная терапия неспецифического язвенного колита // Врачебная практика. – 2001. - № 3. – С. 40-42.
83. Деклараційний патент на винахід 43485 А Україна, МКИ G09B23/28. Спосіб корекції ендогенної інтоксикації при лікуванні кишкової непрохідності /А.Д. Беденюк, А.Г. Шульгай, В.В. Твердохліб, О.М. Шульгай.- № 2000127116; Заявл. 11.12.2000; Опубл. 15.01.2002; Бюл. № 1.
84. Деклараційний патент на винахід 45049 А Україна, МКИ G09B23/28. Спосіб моделювання функціональної недостатності кишки /А.Г. Шульгай, Р.Й. Вайда.- № 2001042462; Заявл. 12.04.2001; Опубл. 15.03.2002; Бюл. № 3.
85. Деклараційний патент на винахід 53024 А Україна, МКИ G09B23/28. Спосіб корекції ендогенної інтоксикації при експериментальній механічній жовтяниці /А.Г. Шульгай. № 2002022905; Заявл. 05.02.2002; Опубл. 15.01.2003; Бюл. № 1.
86. Деклараційний патент на винахід 53115 А Україна, МКИ G09B23/28. Спосіб зовнішнього дренування жовчних шляхів /А.Г. Шульгай, М.П. Дерех.- № 2002032084; Заявл. 15.03.2002; Опубл. 15.01.2003; Бюл. № 1.

87. Деклараційний патент на винахід 63142 А Україна, МКИ G09B23/28. Спосіб оцінки архітектоніки судинного русла /А.Г. Шульгай.- № 2003010336; Заявл. 15.01.2003; Опубл. 15.01.2004; Бюл. № 1.
88. Дельцова Е.И. Васкуляризация мышечно-кишечного нервного сплетения тонкой кишки голубя // Архив анатомии, гистологии и эмбриологии. – 1990. - № 10. – С. 41- 44.
89. Дєльцова О.І. Стан нейроцитів та їх мікрогемосудин за умов субтотальної резекції тонкої кишки // Буковинський медичний вісник. – 2001. – Т.5, №3-4. – С. 149-150.
90. Дзвонковська В.В. Патоморфологія дванадцятипалої кишки при виразковій хворобі, поєднаній з хронічним панкреатитом // Буковинський медичний вісник. – 2001. – Т. 5, № 3-4. – С. 34-35.
91. Дзюбановський І.Я., Поляцко К.Г. Корекція синдрому ентеральної недостатності у хворих на гостру непрохідність тонкої кишки // Харківська хірургічна школа. – 2004. - № 1-2. – С. 133-136.
92. Дондукова Г.В., Морозов И.А. Изменения ультраструктуры париетальных клеток слизистой оболочки желудка под действием ингибиторов секреции соляной кислоты // Архив патологии. – 2002. - № 3. – С. 16-20.
93. Дыскин Е.А., Гайворонский И.В. Гемомикроциркуляторное русло в стенке полых органов желудочно-кишечного тракта собаки при портальной гипертензии // Архив анатомии, гистологии и эмбриологии. – 1987. - № 8. – С. 58-67.
94. Дыскин Е.А., Гайворонский И.В., Ерёменко В.П. Морфофункциональные изменения сосудистого русла при блокаде портального кровотока // Вестник хирургии. – 1990. - № 5. – С. 46-50.
95. Елецкий Ю.К., Цибулевский А.Ю., Сиротин А.И. Изменения тонкой кишки крыс в условиях нарушения симпатической и парасимпатической иннервации // Морфология. – 1994. – № 7-12. – С. 100-109.
96. Елизаветина Г.А., Ардатская М.Д., Минушкин О.Н. Хронические заболевания кишечника. Современный взгляд на этиологию, патогенез,

диагностику и лечение (обзор) // Клинический вестник. – 1998. - № 2. С.45-54.

97. Ендокринний аппарат шлунково-кишкового тракту після часткової резекції тонкої кишки / І.Г. Дацун, Ю.Л. Попович, С.В. Купчак і ін. // Галицький лікарський вісник. – 2002. – Т. 9, №2. – С. 147-149.

98. Есипова И.К., Кауфман О.А., Крючкова Т.С. Очерки по гемодинамической перестройке сосудистой стенки.- М.: Медицина, 1971.- 312с.

99. Етіологічні і патогенетичні аспекти рефлекс холангіту при порівнянні різних способів холедоходуоденостомії / Слабий О.Б., Вайда Р.Й., Шульгай А.Г., Герисимюк І.Є., Вайда А.Р.// Шпитальна хірургія.- 1998. - № 2. – С. 23-29.

100. Жандаров К.Н., Колтонюк В.М., Абакумов В.З. Хроническая дуоденальная непроходимость в сочетании с воспалительными заболеваниями желчевыводящих путей и поджелудочной железы // Здравоохранение. – 1999. - № 3. – С. 6-8.

101. Жеребцов Н.А., Скрипник Т.Г. Постнатальный морфогенез мышечно-кишечного нервного сплетения двенадцатиперстной кишки собаки // Морфология. – 2001. – Т.120, № 4. – С. 71.

102. Жерлов Г.К., Рыжов А.И., Баширов С.Р. Патогенетическая коррекция постколэктомических расстройств способом резервуарного илеоректального анастомоза // Российский журнал гастроэнтерологии, гепатологии, колопроктологии. – 2001 - № 3. – С. 53-57.

103. Залеський В.М., Тимченко А.С., Фільченков О.О. Ультрафіолетове опромінення і апоптоз (огляд літератури) // Журнал АМН України. - 2002. – Т. 8, № 2. – С. 259-268.

104. Затейщикова А.А., Затейщиков Д.А. Эндотелиальная регуляция сосудистого тонуса: методы исследования и клиническое значение // Кардиология. – 1998.- № 9.- С. 68-77.

105. Зенін О.К. Особливості гемодинаміки при стенозі деяких великих артерій людини за даними математичного моделювання // Лабораторна діагностика. – 2000. - № 4.- С. 65-69.

106. Значение мониторинга двигательной активности тонкой кишки в послеоперационном периоде / А.М. Карякин, А.Е. Барсуков, М.А. Иванов и др. // Вестник хирургии. – 1995. - № 2. – С. 40-42.

107. Значение средних молекул в оценке уровня эндогенной интоксикации / А.А. Кишку, А.С. Кудинова, А.Д. Офітова и др. // Военно-медицинский журнал. – 1990. - № 2. – С.41-44.

108. Ивашкин В.Т., Шульпекова Ю.О. Нервные механизмы болевой чувствительности // Российский журнал гастроэнтерологии, гепатологии, колопроктологии.-2002.- № 4.-С. 16-21.

109. Изменение органов панкреатогепатодуоденальной зоны при экспериментальном остром липогенном панкреатите / А.Д. Дибиров, В.А. Петухов, М.Д. Донскова и др.// Бюллетень экспериментальной биологии и медицины. – 2000. – Т. 130, № 8. – С. 232-236.

110. Изменения в слизистой оболочке тонкой кишки при билиарном синдроме / А.Ю. Юлдашев, У.К. Ибрагимов, Ш.А. Халилов и др. // Казанский медицинский журнал. - 1981. - № 3. – С. 21-24.

111. Изменения слизистой оболочки низведенного сегмента подвздошной кишки в отдаленные сроки после операции тотальной колэктомии у больных с синдромами полипоза желудочно-кишечного тракта / А.С. Тертычный, А.Г. Талалаев, Д.Н. Сотников и др. //Архив патологии. – 2003. - № 5. –С. 18-21.

112. Интрагастральная озонотерапия язвенной болезни желудка и двенадцатиперстной кишки / Н.Е. Чернеховская, Р.Б. Мумладзе, А.П. Сельцовский и др. // Анналы хирургии. – 1999. - № 6. – С. 115-119.

113. Интрамуральный нервный аппарат тощей и прямой кишок при экспериментальной портальной гипертензии / И.В. Гайворонский, Л.П. Тихонова, С.В. Чепур и др. // Морфология. – 2004. – № 3. – С. 36-40.

114. Капенова К.К. Морфологические изменения кровеносного микроциркуляторного русла на этапах длительного голодания в эксперименте на животных // Архив анатомии, гистологии и эмбриологии. – 1985. - № 8. – С. 62-69.

115. Карлійчук О.А., Сидорчук Р.І., Кулачек В.Ф. Ефективність застосування колоносанації з приводу перитоніту біліарного генезу // Клінічна хірургія. – 2001. - № 6. – С. 35-38.

116. Каро К., Педли Т., Шротер Р. Механика кровообращения. – М.: Мир, 1981. – 624 с.

117. Касаткин С.Н., Липченко В.Я., Самучев Р.П. Взаимосвязь индекса сосуда со средней длиной, диаметром и углом отхождения сосудистой ветви // Труды Волгоградського мединститута. – 1964. – Т.15. – С. 54-58.

118. Квашніна Л.В., Родіонов В.П., Сливак О.А. Взаємозв’язок рівня оксиду азоту з функціональним станом вегетативної нервової системи та центральної гемодинаміки у здорових дітей молодшого шкільного віку // Перинатологія та педіатрія. – 2002. - № 2. – С. 36-38.

119. Кининовая система крови у больных с воспалительными и функциональными заболеваниями толстой кишки / А.Д. Визир, З.Е. Григорьева, А.И. Олейник и др. // Врачебное дело. – 2001. - № 4. – С. 46-48.

120. Кисляков Ю.Я., Лугаков, Ю.И., Смирнов Г.К. Теоретическое обоснование метода расчета объемной скорости кровотока по клиренсным кривым водорода // Физиологический журнал СССР. – 1986. - № 11. – С. 1509-1514.

121. Кількісна анатомія артеріального русла кишечнику / О.К. Зенін, Г.С. Кір’якулов, Р.В. Басій і ін. // Буковинський медичний вісник. – 2000. – Т. 4, № 4. – 144-147.

122. Клинико-морфологические и биохимические нарушения при функциональной непроходимости кишечника в эксперименте и пути их

коррекции / М.А. Селезнев, В.И. Лупальцов, Н.А. Клименко и др. // Харківська хірургічна школа. – 2004. - № 1-2. – С. 64-67.

123. Ковалев М.М., Кульчицкий К.И., Шевченко В.С. Функциональная и нейроморфологическая взаимосвязь внепеченочных желчных протоков и поджелудочной железы при остром холецистите в эксперименте // Клиническая хирургия. – 1984. - № 9. – С. 56-58.

124. Коваль Г.Д. Стан мікроекології порожнини товстої кишки у хворих на хронічний бронхіт // Буковинський медичний вісник. – 2001. – Т. 5, № 1. – С. 73-77.

125. Ковальская К.С. Взаимосвязь нарушений гемодинамики в кишечно-печеночном бассейне и функции всасывания в условиях кровопотери // Бюллетень экспериментальной биологии и медицины. – 1991. - № 3. – С. 239-241.

126. Ковальчук Л.А. Способ определения кровотока слизистой оболочки желудка // Патологическая физиология и экспериментальная терапия.- 1984.- № 5.- С. 78-80.

127. Козлов В.И., Куликов В.В., Тихомиров А.Н. Итоги и перспективы изучения морфологических основ гемомикроциркуляции // Архив анатомии, гистологии и эмбриологии. – 1987. - № 5. – С. 5-19.

128. Кораблев А.В. Петлевидный рост сосудов как основополагающий принцип васкулогенеза // Архив анатомии, гистологии и эмбриологии. – 1990. - № 10. – С. 45-52.

129. Корекція деяких ланок імунітету у ліквідаторів наслідків аварії на ЧАЕС, що проживають у Донбасі, з допомогою нового вуглеволокнистого ентеросорбента – „Білосорб – ІІ” / О.А. Ракша-Слюсарева, О.В. Єрецька, М.Ю. Пимоненко і ін. // Галицький лікарський вісник. – 2001. – Т. 8, № 2. – С. 58-60.

130. Корнійчук О.П. Особливості мікроекологічних змін в кишечнику при застосуванні антибіотиків різних груп // Галицький лікарський вісник. – 2002. – Т. 9, № 2. - С. 37-39.

131. Коротько Г.Ф. Принципы и критерии оценки функции пищеварительной системы // Российский журнал гастроэнтерологии, гепатологии, колопроктологии. – 2000. - № 4. – С. 12-15.

132. Косинський О.В. Зменшення тяжкості ендогенної інтоксикації у хворих на холедохолітіаз під впливом ентерального зондового харчування // Клінічна хірургія. – 2004. - № 8. – С. 9-12.

133. Костенко М.Б. Синдром раздраженного кишечника: критерии течения и прогноза, подходы к терапии // Российский журнал гастроэнтерологии, гепатологии, колопроктологии. – 2000. - № 3. – С. 51-56.

134. Кропачева Е.И., Воробьев М.В., Рудик А.А. Сравнительная оценка моторно-эвакуаторной функции желудка после функциональных операций при осложненных дуоденальных язвах // Хирургия. – 2002. - № 6. – С. 22-26.

135. Круглова О.В. Вплив глутаргіну та біфіформу на рівень „середніх молекул” у хворих з хронічним некалькульозним холециститом на тлі дисбіозу кишечника // Український медичний альманах. – 2004. – Т. 7, № 2. – С. 94-95.

136. Крыжановский В.А., Билич Г.Л. Морфологические изменения организации лимфоидных структур зоны перехода тонкой кишки в толстую, происходящие после удаления аппендикса // Морфология. – 2001. – Т.120, № 4. – С. 77.

137. Крыжановский Г.Н. Некоторые общебиологические закономерности и базовые механизмы развития патологических процессов // Архив патологии. – 2001. - № 6. – С. 44-49.

138. Кузнецов М.Р., Краюшкин А.В., Петухов В.А. Блокада энтерогепатической циркуляции желчных кислот при лечении дислипопротеидемии // Хирургия. – 1995. -№ 2. - С. 71-75.

139. Кульчицкий К.И., Бобрик И.И. Кровоснабжение органов пищеварительного тракта человека. – К.: Здоров’я, 1970.- С. 90-129.

140. Куприянов В.В. Спиральное расположение мышечных элементов в стенке кровеносных сосудов и его значение для гемодинамики // Архив анатомии, гистологии и эмбриологии. – 1983. - № 9. – С. 46-54.

141. Куприянов В.В., Ананин В.Ф. Биомеханика спирального расположения мышечных элементов сосудов и механизм ее регуляции при гемодинамике // Архив анатомии, гистологии и эмбриологии. – 1988. - № 12. – С. 27-35.

142. Курлат Н.Г. Секреторное давление печени и гидродинамика желчи при длительной обтурации желчных протоков // Клиническая хирургия. – 1989. - № 9. – С. 21-22.

143. Кузилова Н.Н., Попова Н.А. Критерии оптимального функционирования ветвящихся транспортных систем живой природы // Вестник Харьковского университета. – 1999. – Вып. 444.- С.148-156.

144. Куцик Ю.Б., Миронович А.Б. Перитонеально-ентеральний лаваж при перитоніті та непрохідності кишечнику // Харківська хірургічна школа. – 2004. – № 1-2. – С. 39-42.

145. Лапкин К.В., Пауткин Ю.Ф. Механическая желтуха. – М.: Издательство университета дружбы народов, 1990. – 108 с.

146. Легочная гипертензия у детей с внепечоночной портальной гипертензией: распространенность и связь с хирургическим портокавальным шунтированием / Т.П. Мишина, А.Ю. Разумовский, С.М. Степаненко и др. // Детская хирургия. – 2001. - № 3. – С. 32-35.

147. Лечение печеночной недостаточности при остром панкреатите / Р.Б. Мумладзе, С.М. Чудных, О.Е. Колесова и др. // Анналы хирургии. – 2000. - № 4. – С. 12-19.

148. Лисенко А.И., Панченко В.Ф. Морфометрическое и электронно-микроскопическое исследование тонкой кишки после тотальной ортотопической ауто- и аллотрансплантации // Архив анатомии, гистологии и эмбриологии. – 1978. - № 6. – С. 73-79.

149. Лукаш А.И. К вопросу о патогенезе взаимодействия функциональных нарушений ободочной кишки при дивертикулезе и состояние поджелудочной железы // Российский журнал гастроэнтерологии, гепатологии, колопроктологии. – 2000. - № 3. – С. 45-50.

150. Лукашин В.Г. Местные сенсорные нейроны тонкой кишки черепахи (прижизненное исследование) // Морфология. – 1995. - № 2 . – С. 30-33.

151. Мавлянов А.Р., Каримов Х.Я., Аталиев А.Е. Состояние тонуса вегетативной нервной системы у больных с осложненной гастродуоденальной язвой // Хирургия. – 2000. - № 7. – С. 34-36.

152. Майстренко Н.А., Курыгин А.А. Моторно-эвакуаторные расстройства пищеварительного тракта в ранние сроки после операций на желудке (Сообщение 2. Моторно-эвакуаторные расстройства тонкой кишки) // Вестник хирургии. – 1998. – № 5. – С. 23-28.

153. Майстренко Н.А., Курыгин А.А. Моторно-эвакуаторные расстройства пищеварительного тракта в ранние сроки после операций на желудке (Сообщение 3. Моторно-эвакуаторные расстройства толстой кишки) // Вестник хирургии. – 1998. – № 6. – С. 21-25.

154. Максимов В.А., Каратаев С.Д., Чернышев А.Л. Озонотерапия в гастроэнтерологии (обзор) // Клинический вестник. – 1998. - № 2. – С. 23-38.

155. Максимов В.А., Каратаев С.Д., Чернышов А.Л. Применение озона в лечении язвенной болезни двенадцатиперстной кишки // Российский журнал гастроэнтерологии, гепатологии, колопроктологии. – 1997. - № 4. – С. 50-53.

156. Малашко В.В., Сотников О.С. Нервный аппарат тонкой кишки поросят при воздействии стимулятора роста кормогризина // Архив анатомии, гистологии и эмбриологии. – 1991. - № 4. – С. 30-39.

157. Малоштан А.В. Исследование моторики желудочно-кишечного тракта после лапароскопической холецистэктомии // Анналы хирургической гепатологии. – 1998. – Т. 3, № 3. – С. 307-308.

158. Мансуров Х.Х. Желчнокаменная болезнь. – Душанбе: Ирфон, 1991. – 224 с.

159. Манько В.М., Петров Р.В., Хаитов Р.М. Иммуномодуляция: история, тенденции развития, современное состояние и перспективы // Иммунология. – 2002. - № 3. – С. 132-138.

160. Мартынов В.Л., Овчинников В.А. Несостоятельность баугиниевой заслонки в этиопатогенезе постхолецистэктомического синдрома // Анналы хирургической гепатологии. – 1998. – Т. 3, № 3. – С. 304-305.

161. Марченко С.М. Порівняльна характеристика електрофізіологічних властивостей ендотеліальних клітин артерій // Фізіологічний журнал. – 2002. – Т. 48, № 3. – С. 82-85.

162. Маслюков П.М. Морфометрические и функциональные характеристики нейронов звездчатого узла кишки в постнатальном онтогенезе // Морфология. – 1998. - № .2 – С. 78.

163. Махмудов З.А. Морфологическая характеристика желез в области сфинктеров подвздошно-слепокишечного угла у взрослого человека // Морфология. – 2001. – Т. 119, № 3. – с. 84-85.

164. Махмудов З.А., Никитюк Д.Б. Особенности струтурной организации железистого апарата в различных отделах слепой кишки у людей пожилого и старческого возраста // Морфология. – 2001. – Т.120, № 4. – С. 54-55.

165. Мельман Е.П., Дельцова Е.И. Влияние излучения гелий-неонового лазера на восстановление структуры микроциркуляторного русла и нейроцитов тонкой кишки после ее экспериментальной ишемии // Архив анатомии, гистологии и эмбриологии. – 1987. - № 5. – С. 39-45.

166. Механизм шлюзования в глубоких венах нижних конечностей / К.Г. Абалмасов, К.М. Морозов, П.П. Ананьев и др. // Анналы хирургии. – 2002. – № 5. – С. 62-66.

167. Милюков В.Е. Динамика изменений гемомикроциркуляторного русла в стенках тонкой кишки собаки после моделирования острой

странгуляционной кишечной непроходимости // Архив патологии. – 2002. - № 3. – С. 33-36.

168. Милюков В.Е. Изменения гемомикроциркуляторного русла при разных видах кишечной непроходимости // Морфология. – 2001. – Т. 120, № 5. – С. 31-34.

169. Минушкин О.Н. Возможности современной фармакотерапии в восстановлении и регуляции нарушений моторики кишечника // Российский журнал гастроэнтерологии, гепатологии, колопроктологии. – 2000. - № 4. – С. 39-44.

170. Минушкин О.Н., Ардатская М.Д., Иконников Н.С. Метаболиты кишечной микрофлоры и печеночная энцефалопатия: использование в диагностике, прогнозировании течения и оценке лечения // Российский журнал гастроэнтерологии, гепатологии, колопроктологии. – 2001. – С. 4. – С. 33-40.

171. Мишарев О.С., Троян В.В. Ретроградная интубация тонкой кишки в лечении функциональной кишечной непроходимости у детей // Хирургия. – 2002. - № 8. – С. 94-98.

172. Мільков Б.О., Білоокий В.В., Бочаров А.В. Визначення ендотоксикозу у хворих на паренхіматозну та механічну жовтяниці // Науковий вісник Ужгородського університету, серія «Медицина». – 1999. - № 10. – С. 128-129.

173. Мокрецова Е.В., Боровская Т.Ф., Тимошин С.С. // Характеристика процессов пролиферации эпителия слизистой оболочки толстой кишки в остром периоде сальмонеллеза // Архив патологии. – 2001. - № 1. – С. 15-18.

174. Мороз Г.А. Динамика морфологических изменений в тонкокишечных трансплантатах, выкроенных с пересечением четырех пар брыжеечных сосудов // Український медичний альманах. – 2002. – Т.5, № 3. – С. 90-92.

175. Морфологические особенности сосудов при антифосфолипидном синдроме / С.Г. Раденска-Лоповок, Т.М. Решетняк, Я. Забек и др. // Архив патологии. – 2001. - № 6. – С. 8-11.

176. Морфологические особенности хронического вирусного гепатита у наркоманов / Ю.И. Пиголкин, Д.В. Богомолов, И.Н. Богомолова и др. // Архив патологии. – 2002. - № 3. – С. 6-10.

177. Морфометрична оцінка структурно-просторової організації судин органів панкреатодуоденальної зони в умовах механічної жовтяниці / О.Г. Грабчак, Р.Й. Вайда, М.С. Гнатюк, А.Г. Шульгай, А.Р. Вайда // Науковий вісник Ужгородського університету. Серія „Медицина”. – 2000. - № 11. – С. 31-33.

178. Морфометрична оцінка структурно-просторової організації судин печінки в умовах механічної жовтяниці / А.Р. Вайда, О.Б. Слабий, А.Г. Шульгай і ін. // Буковинський медичний вісник. – 2001. – Т. 5, № 3-4. – С. 125-127.

179. Морфофункциональная характеристика артериального русла при обострении язвенной болезни желудка и двенадцатиперстной кишки и хронического панкреатита / Л.А. Фаустов, Г.Г. Коротько, Н.Л. Сычева и др. // Архив патологии. – 2003. – Т. 65, № 6. – С. 26-29.

180. Морфофункциональные особенности различных отделов кровеносного микроциркуляторного русла ворсинки тощей кишки белой крысы / В.В. Камышова, Н.Р. Карелина, А.А. Миронов и др. // Архив анатомии, гистологии и эмбриологии. – 1985. - № 5. – С. 44-49.

181. Морфофункціональний стан слизової оболонки тонкої кишки в результаті дії іонізуючого опромінення та кадмію / М.Є. Кучеренко, С.В. Хижняк, Л.М. Пазюк, і ін. // Современные проблемы токсикологии. – 2001. - № 2. – С. 20-23.

182. Мотавкин П.А., Пиголкин Ю.И. Адренергическая иннервация артерий мягкой оболочки головного мозга человека // Архив анатомии, гистологии и эмбриологии. – 1981. - № 9. – С. 45-49.

183. Никитин М.В. Влияние предварительной тренировки к гравитационным перегрузкам и последовательного действия серии экстремальных факторов на внутриорганное кровеносное русло кишечника // Архив анатомии, гистологии и эмбриологии. – 1977. - №4. – С. 44-49.

184. Никитюк Д.Б. Возрастные и локальне количественные макромикроскопические характеристики желез толстой кишки взрослого человека // Морфология. – 1993. - Т.104, № 5-6. – С. 113-119.

185. Новий спосіб внутрішнього дренування жовчних шляхів / О.Б. Слабий, Р.Й. Вайда, А.Г. Шульгай, І.Є. Герасим'юк, А.Р. Вайда // Шпитальна хірургія. – 1998. - № 1. – С. 51-55.

186. Новий спосіб канюлювання загальної жовчної протоки в експерименті / Р.Й. Вайда, О.Б. Слабий, А.Р. Вайда, А.Г. Шульгай // Физиологический журнал. – 1992. - № 4. – С. 94-97.

187. Новикова А.Л. Микроциркуляторное русло двенадцатиперстной кишки человека // Архив анатомии, гистологии и эмбриологии. – 1985. - № 12. – С. 55-60.

188. Нутрицевтики и пробиотики в лечении синдрома кишечной недостаточности и нормализации микробиоценоза кишечника / Т.С. Попова, Л.У. Шрамко., Л.Ф. Порядков и др. // Клиническая медицина. – 2001. - №4. – С. 4-9.

189. Овсянников В.И., Березина Т.П. Стрессорное торможение сократительной активности подвздошной, слепой и толстой кишки у кроликов // Российский физиологический журнал им. И.М.Сеченова. – 2001. - № 10 – С. 1393-1401.

190. Озонотерапия в клинике внутренних болезней / О.В. Александров, П.В. Стручков, А.В. Зубкова и др. // Российский медицинский журнал. – 2002. - № 3. – С. 47-49.

191. Озонотерапия в лечении больных с хирургической инфекцией / Г.В. Родоман, Л.А. Лаберко, В.Н. Оболенский и др. // Российский медицинский журнал. – 1999. - № 4. – С. 32-35.

192. Олійник О.А. Вивчення впливу обліпихово-гвоздичної олії на функцію печінки при експериментальному гепатиті // Лабораторна діагностика. – 2000. - № 4.- С. 69-71.

193. Определение молекул средней массы у больных в критических состояниях / Н.И. Габриэлян, Э.Р. Левицький, О.И. Щербанев и др. // Терапевтический архив. – 1983. - № 6. – С. 76-78.

194. Османов Р.Р., Невзоров В.П. Ультраструктурные изменения клеток тонкой кишки в области свищевого дефекта, закрытого различными моделями обтураторов // Харківська хірургічна школа. – 2004. - № 1-2. – С. 188-190.

195. Особенности регуляции гладких мышц сосудистой стенки легочной артерии кролика / Л.В. Капилевич, А.В. Носарев, Е.Ю. Дьякова и др. // Российский физиологический журнал им. И.М.Сеченова. – 2002. - № 4. – С. 452- 459.

196. Особливості структурної організації судинного русла органів черевної порожнини в мовах холестазу та його корекції ентеросорбентом СКНП-2 і карсилом / А.Г. Шульгай, О.Б. Слабий, А.Р. Вайда, І.Є. Герасим'юк //Збірник наукових праць конференції „Антиоксиданти і сорбенти в медицині". – Тернопіль. – 1992. – С. 128-129.

197. Панов Ф.І., Бондаревський А.О. Реконструктивно-відновні операції в реабілітації хворих після пошкодження товстої кишки // Клінічна хірургія. – 2001. - № 4. – С. 47-51.

198. Пархисенко Ю.А., Глухов А.А. Применение озонотерапии и гидропрессивных технологий в комплексе интенсивной терапии хирургического сепсиса // Хирургия. – 2001. - № 4. – С. 55-58.

199. Пасечник И.Н. Механизмы повреждающего действия активированных форм кислорода на биологические структуры у больных в критических состояниях // Вестник интенсивной терапии. – 2001. - № 4. – С. 3-9.

200. Пасиешвили Л.М., Супрун Е.В. Роль иммунных нарушений в формировании хронических воспалительных заболеваний кишечника // Врачебная практика. – 2002. - № 3. – С. 37-39.

201. Патогенетические механизмы бактериального холангита при механической желтухе (экспериментально-гистологическое исследование) / А.А. Третьяков, А.А. Стадников, Н.И. Слепых и др. // Морфология. – 2003. - № 5. – С. 27-30.

202. Патогенетическое лечение функциональной кишечной непроходимости / И.Т. Васильєв, Р.Б Мумладзе, А.П. Сельцовский и др. // Анналы хирургии. – 2000. - № 2. – С. 60-66.

203. Патогенетичне обґрунтування способу корекції портальної гіпертензії / Р.Й. Вайда, І.Є. Герасимюк, А.Г. Шульгай, О.Б. Слабий, А.Р. Вайда // Клінічна хірургія. – 1998. - № 9-10. – С. 20-22.

204. Пермяков Н.К., Яковлєв М.Ю. Патология органов пищеварения и системная єндотоксемия // Архив патологи. – 1989. - № 2. – С. 74-79.

205. Першина Н.Н. Применение озонотерапии для лечения эрозивно-язвенных поражений желудка // Клинический вестник. – 2000. - № 1. – С. 65-71.

206. Пестерева Н.А. Взаимоотношения лимфатических капилляров с нервными структурами в стенке тонкой кишки // Архив анатомии, гистологии и эмбриологии. – 1991. - № 5. – С. 63-66.

207. Пестерева Н.А. Морфология трансэндотелиальных путей лимфатических капилляров тонкой кишки при экспериментальном венозном застое // Архив анатомии, гистологии и эмбриологии. – 1983. - № 4. – С. 75-84.

208. Петленко И.А., Крамаренко К.А. Хроническая дуоденальная непроходимость как причина постхолецистэктомического синдрома //

Науковий вісник Ужгородського університету, серія «Медицина». – 1999. - № 10. – С. 148-149.

209. Питык Н.И., Ганиткевич Я.В. К характеристике функционального состояния нервно-мышечного аппарата при механической желтухе // Патофизиология. – 1966. - № 1. – С. 81-83.

210. Плутенко І.М. Стан імунної реактивності організму при синдромі подразненого кишечника та хронічному ентериті в динаміці лікування // Український медичний альманах. – 2001. – Т. 4, № 3. – С. 141-143.

211. Попик М.П. Роль ендогенної інтоксикації при механічній жовтяниці, шляхи її розрішення // Науковий вісник Ужгородського університету, серія «Медицина». – 1999. - № 10. – С. 156-157.

212. Порівняльна оцінка динаміки морфологічних змін тонкокишкових трансплантатів при їх розташуванні у черевній та грудній порожнинах / М.І. Шкодівський, В.С. Пикалюк, Г.О. Мороз і ін. // Клінічна анатомія та оперативна хірургія. – 2002. – Т.1, № 1. – С. 61-64.

213. Порублев В.А. Экстраорганные вены и их клапанный аппарат двенадцатиперстной кишки овец Ставропольской породы 18-месячного возраста // Морфология. – 1999. – Т. 113, № 3. – С. 97.

214. Порушення евакуаторної функції дванадцятипалої кишки в хірургії жовчних шляхів / В.О. Шідловський, І.М. Дейкало, Ю.О. Мацюк і ін. // Буковинський медичний вісник. – 2001. – Т. 5, № 3. – С. 91-94.

215. Потехин П.П., Кочетков А.Г. Коллагены и фибронактин в слизистой оболочке кишечника при эрозивно-язвенном процессе // Морфология. – 1999. – Т. 113, № 3. – С. 97.

216. Предоперационная энтеросорбция как метод профилактики послеоперационных осложнений при механической желтухе у онкологических больных / А.П. Кабан, Л.В. Кейсевич, В.А. Знаменский и др. // Вопросы онкологии. – 1990. - № 7. – С. 850-854.

217. Профилактика печеночной недостаточности в процессе хирургического лечения больных с обтурационным холестазом / В.И.

Зубков, В.М. Шевченко, В.В. Силантьев и др. // Науковий вісник Ужгородського університету, серія «Медицина». – 1999. - № 10. – С. 82-83.

218. Радзиховский А.П., Беляева О.А., Перепадя В.Н. Влияние дренирования кишечника на результаты лечения больных с острой непроходимостью кишечника // Хірургія України. – 2002. - № 1. – С. 25-26.

219. Регионарная гемодинамика при хирургических заболеваниях кишечника у новорожденных детей / В.В. Подкаменев, В.А. Новожилов, А.В. Подкаменев и др. // Детская хирургия. – 2000. - № 6. - С.8-12.

220. Решетілов Ю.І., Дмитрієва С.М. Періодична рухова діяльність органів гепато-панкреато-біліарної системи у підлітків в нормі та при патології // Науковий вісник Ужгородського університету, серія «Медицина». – 1999. - № 10. – С. 164.

221. Родионов И.М., Тарасова О.С., Кошелев В.Б. Адаптация резистивных сосудов к уровню трансмурального давления // Российский физиологический журнал им. И.М.Сеченова. – 2001. - № 11 – С. 1477-1487.

222. Рыжов А.И., Жерлов Г.К., Баширов С.Р. Строение нервного аппарата резервуарного илеоректального анастомоза в свете теории о рефлюкс-энтерите // Морфология. – 1998. - № 2. – С. 104-106.

223. Рылюк А.Ф., Тройченко П.И., Крот В.С. Кровоснабжение сигмовидной кишки // Клінічна анатомія та оперативна хірургія. – 2005. – Т.4, № 3. – С. 9-11.

224. Ряховская Л.В., Адамацкий А.И. Связи нейронов симпатических ганглиев с миэнтеральным нервным сплетением ободочной кишки млекопитающих // Архив анатомии, гистологии и эмбриологии. – 1986. - № 10. – С. 15-21.

225. Саєнко В.Ф., Кобза І.І., Куцик Ю.Б. Синдром ентеральної недостатності при гострій непрохідності кишечнику і шляхи його корекції //Клінічна хірургія.- 2001.- № 7. – С. 5—10.

226. Саєнко Т.Є. Мікроекологія порожнини товстої кишки у хворих на вірусний гепатит А залежно від клінічного перебігу // Буковинський медичний вісник. – 2001. – Т. 5, № 2. – С. 126-131.

227. Самойленко А.В. Гемодинамические механизмы регуляции кровотока в передней полой вене у кошек // Российский физиологический журнал им. И.М.Сеченова. – 2001. - № 12 – С. 1603-1616.

228. Сапин М.Р., Лебедева С.Н., Жамсаранова С.Д. Сравнительный анализ нарушений в лимфоидной ткани двенадцатиперстной кишки у мышей при действии азатиоприна и гербицида 2,4-дихлорфеноксиуксусной кислоты и их коррекция средствами растительного и животного происхождения // Морфология. – 2003. – Т. 124, № 4. – С. 70-72.

229. Секреторная функция эндотелия как фактор регуляции сосудистого тонуса в норме и при патологии сердечно-сосудистой системы / Н.А. Медведева, С.А. Гаврилова, М.А. Графов и др. // Российский физиологический журнал им. И.М.Сеченова. – 2001. - № 11 – С. 1518-1525.

230. Секреторная, моторная функции желудка и двенадцатиперстной кишки, дуоденогастральный рефлекс у больных язвенной болезнью двенадцатиперстной кишки / И.В. Маев, А.А. Самсонов, Л.П. Воробьев и др. // Клиническая медицина. – 2000. - № 6. – С. 39-42.

231. Селезнев М.А., Лупальцов В.И., Клименко Н.А. Клинико-морфологические и биохимические нарушения при функциональной непроходимости кишечника в эксперименте и пути их коррекции // Харківська хірургічна школа. – 2004. - № 1-2. – С. 64-67.

232. Селиверстов С.С. Анатомо-функциональные и возрастные особенности артериального русла пищеводно-желудочного, желудочно-

двенадцатиперстного и подвздошно-слепокишечного переходов // Морфология. – 1999. - № 3. – С. 108.

233. Семенюк Ю.С. Сучасні погляди на технології хірургічних втручань при жовчнокам'яній хворобі //Харківська хірургічна школа. – 2002. - № 3(4). – С. 122-132.

234. Сидорчук Р.І., Фундюр В.Д., Кулачек В.Ф. Бактеріальна транслокація при гострому перитоніті // Шпитальна хірургія.- 2001.- № 1.- С. 105-108.

235. Сипливый В.А., Береснев А.В., Петюнин А.Г. Морфологические критерии прогноза печеночной недостаточности при хирургическом лечении больных циррозом с синдромом портальной гипертензии // Науковий вісник Ужгородського університету, серія «Медицина». – 1999. - № 10. – С. 172-173.

236. Сиротин А.И. Состояние слизистой оболочки тощей кишки крысы после десимпатизации // Архив анатомии, гистологии и эмбриологии. – 1986. - № 9. – С. 86-89.

237. Системная эндотоксинемия и напряженность антиэндотоксинового гуморального иммунитета при использовании энтеросорбции в комплексном лечении острого холецистита и механической желтухи / Д.Е. Волков, Н.А Сафина, В.Ю. Терещенко и др. // Казанский медицинский журнал. – 2002. – Т. 83, № 6. – С. 411-413.

238. Снигоренко А.С., Шевченко В.П. Озонотерапия и энтеральное питание в комплексном лечении синдрома энтеральной недостаточности при перитоните // Военно-медицинский журнал.- 2000.- № 3.- С. 20-23.

239. Состояние микроциркуляторного русла тонкой кишки собаки после денервации краниальной брыжеечной артерии при ишемии / Г.Н. Марущенко, И.В. Ветров, А.В. Сергиенко и др. // Морфология. – 2000. - № 3. – С. 75-76.

240. Спланхническая гемодинамика при остром холецистите и механической желтухе / Д.М. Кулибаба, Э.Г. Цветков, М.В. Мамедова и др. // Вестник хирургии. – 2000. – Т. 159, № 6. – С. 25-27.

241. Спосіб артеріалізації портальної системи / Р.Й. Вайда, О.Б. Слабий, І.Є. Герасимюк, А.Г. Шульгай, А.Р. Вайда // Шпитальна хірургія. – 1999. - № 2. – С. 119-122.

242. Спосіб внутрішнього дренування жовчних проток / О.Б. Слабий, А.Р. Вайда, А.Г. Шульгай, І.Є. Герасимюк, Р.Й. Вайда // Клінічна хірургія. – 1998. - № 9-10. – С. 8-10.

243. Спосіб зовнішнього дренування жовчовивідних шляхів / А.Г. Шульгай, А.Р. Вайда, О.Б. Слабий, І.Є. Герасим'юк, Р.Й. Вайда // Клінічна хірургія. – 1996. - № 9. – С. 33-35.

244. Спосіб холедохостомії: Патент України 10040 А. МКИ G09B23/28 / Р.Й. Вайда, А.Г. Шульгай, А.Р. Вайда.- № 93111407; Заявл. 31.03.93; Опубл. 30.09.96; Бюл. №3.

245. Сравнительная диагностическая значимость данных, полученных при интестиноскопии с биопсией различных отделов тонкой кишки / А.И. Парфенов, Ю.В. Васильев. Д.А., Чикунова и др. // Терапевтический архив. – 2001. - № 8. – С. 38-43.

246. Сравнительная эффективность различных методов диагностики и коррекции нарушений портального кровообращения / И.Я. Таджиев, В.Б. Сергиенко, Г.В. Цодиков и др. // Клиническая медицина. – 2004. - № 7. – С. 43-45.

247. Стародуб Є.М., Галицький В.А. Апоптоз та його роль при гастроентерологічних захворюваннях // Сучасна гастроентерологія. – 2002. - № 1. – С. 4-8.

248. Стародуб Є.М., Усинська О.С., Нецюк О.Г. Вплив озонотерапії на систему імунітету у хворих на хронічний гастродуоденіт // Буковинський медичний вісник. – 2002. – Т. 6, № 2. – С. 90-92.

249. Строение слизистой оболочки дистального отдела толстой кишки у обезьян / И.Т. Щербаков, И.Г. Фридовская, А.В. Новикова и др. // Архив анатомии, гистологии и эмбриологии. – 1988. - № 4. – С. 61-63.

250. Структурно-просторова організація органів панкреато-дуоденальної зони в умовах механічної жовтяниці /О.Г. Грабчак, Р.Й. Вайда, А.Г. Шульгай, А.Р. Вайда, О.Б. Слабий // Вісник морфології. – 1999. - № 2. – С. 170-172.

251. Структурно-функциональная характеристика изменений в печени, желудке, двенадцатиперстной кишке, поджелудочной железе и селезенке при экспериментальном сужении воротной вены у собак / В.П. Асеев, О.Я. Карташова, Р.Ф. Клейна и др. // Успехи гепатологии. – 1987. -№ 13, - С. 224-239.

252. Ступников П.И., Макаров А.К. Возрастная динамика морфологии и стереоархитектоники внутриорганного микроциркуляторного русла головного мозга // Вестник научных исследований. – 1995. - № 5. – С.12-16.

253. Сухоруков А.М., Киргизов И.В., Горбунов Н.С. Особенности строения соединительнотканного остова и гладкой мускулатуры толстой кишки у людей старших возрастов // Российский журнал гастроэнтерологии, гепатологии, колопроктологии. – 2001. - № 3. – С. 47-52.

254. Тирон В., Казаков В. Влияние дооперационной декомпрессии желчевыводящей системы у больных механической желтухой на показатели системы гемостаза // Науковий вісник Ужгородського університету, серія „Медицина”. – 1999. - № 10. – С. 194-195.

255. Титова Г.П., Попова Т.С. Морфофункциональная характеристика синдрома кишечной недостаточности // Архив патологии. – 2004. - № 1. – С. 45-52.

256. Ткач С.М., Кожевников А.Н., Кляритская И.Л. Сравнительная характеристика различных методов определения моторно-эвакуаторной функции желудка // Врачебная практика. – 2001. - № 3. – С. 9-14.

257. Ткачук О.Л. Прогнозування наслідків хірургічних втручань у хворих з тривалими механічними жовтяницями, та вибір оптимальної тактики лікування // Галицький лікарський вісник. – 2002. – Т.9, № 2. – С. 86-89.

258. Ткачук О.Л., Шевчук І.М. Динамічна біліарна манометрія: стендове моделювання та графічна інтерпретація // Клінічна хірургія. – 2003. - № 10. – С. 36-40.

259. Уголев А.М., Радбиль О.С. Гормоны пищеварительной системы: физиология, патология, теория функциональных блоков. – М.: Наука.- 1995.- С. 246-282.

260. Ультразвуковое исследование портопеченочной гемодинамики у больных с внепеченочной портальной гипертензией до и после операций портосистемного шунтирования / В.А. Юрчук, В.А. Дударев, Н.А. Аксенова и др. // Детская хирургия. – 2001. - № 2. - С.21-26.

261. Ультраструктурна організація інтрамуральних нейронів міжм’язового нервового сплетення стравоходу плодів людини / Ф.Д. Марчук, Т.В. Хмара, А.О. Лотра і ін. // Буковинський медичний вісник. – 2001. – Т.5, № 3-4. – С. 72-74.

262. Ультраструктурные изменения эпителиоцитов и сосудов микроциркуляторного русла тонкой кишки кроликов-сосунков, инфицированных холерными вибрионами / Э.А. Бардахчьян, Н.Г. Харланова, Ю.М. Ломов и др. // Морфология. – 2001. – Т.120, № 5. – С. 79-84.

263. Установ М.М. Пищеварительно-транспортная функция тонкой кишки у больных с осложненной дуоденальной язвой после органосохраняющей операции // Врачебное дело. – 2001. - № 4. – С. 49-53.

264. Фактор переносу модулює гальмівну дію нейромедіаторів на гладенькі м'язи кишечника / Т.Л. Давидовська, І.Б. Філіппов, О.В. Цимбалюк і ін. // Фізіологічний журнал. – 2002. – Т. 48, № 5. – С. 9-15.

265. Федоров Н.Ф. К изучению гемодинамики в системе воротной вены и печеночной артерии при механической желтухе и циррозах печени // Актуальне проблемы современной клинической хирургии. – Чебоксары, 1983. – С. 99-102.

266. Федосеев А.В., Гуща А.Л., Тарасенко С.В. Новый метод детоксикации лимфы у больных с холестатическим эндотоксикозом // Вестник хирургии. – 1999. – Т. 158, № 6. - С. 76-78.

267. Фролькис А.В. Энтеральная недостаточность.-Л.: Наука, 1989.- 207 с.

268. Функциональная клиническая иммунология – перспективное направление современной науки / Д.В. Стефанин, Т.В. Виноградова, Е.А. Ружицкая и др. // Иммунология. – 2002. - № 3. – С. 164-166.

269. Хаджиев О.Ч., Лупальцов В.И., Невзоров В.П. Ультраструктурные изменения клеток слизистой оболочки желудка и двенадцатиперстной кишки у больных с перфоративной язвой и влияние серотонина адипината на динамику их реабилитации в послеоперационном периоде // Врачебное дело. – 2001. - № 4. – С. 53-55.

270. Хаимов Г.Н. Гемодинамическая перестройка макро- и микроциркуляторного русла желудка в условиях нарушенного кровообращения // Архив анатомии, гистологии и эмбриологии. – 1980. - № 7. – С. 51-57.

271. Характеристика фотоперіодичних змін морфофункціональних властивостей ендокринних клітин ЕС-типу в кишечнику за умов гіпоксичного впливу та при введенні мелатоніну / О.В. Бойко, Т.М. Бойчук, І.С.Білик і ін. // Український медичний альманах. – 2000. – Т. 3, № 6. – С. 33-36.

272. Хворостінка В.М., Федоров В.О. Ефективність синглетно-кисневої терапії в комплексному лікуванні хворих на хронічний ентероколіт // Врачебная практика. – 2000. - № 3. – С. 68-70.

273. Хирургическая анатомия живота / Н.П. Бисенков, Е.А. Дыскин, В.Ф. Забродская и др. // М.: Медицина, 1972.- 685 с.

274. Хлопов Н.А., Кочкина Л.С., Случанко Е.И. Влияние внутрисосудистого лазерного облучения крови на состояние адрен- и холинергических структур тонкой кишки при экспериментальном перитоните // Архив анатомии, гистологии и эмбриологии. – 1991. - № 1. – С. 19-23.

275. Ховаева Я.Б., Берг М.Д. Факторы риска сердечно-сосудистых заболеваний и эндотелий капилляров у лиц с разным уровнем нормального артериального давления // Физиология человека. – 2003. – Т. 29, № 1. – С. 90-94.

276. Цикуниб А.Д. Определение эндогенной интоксикации по токсикоурии с использованием Tetrachimena Pyriformis // Клиническая лабораторная диагностика. – 2001. - № 6. – С. 50-52.

277. Циммерман Я.С. Классификация и методы диагностики хронической дуоденальной непроходимости // Современные проблемы диагностики и лечения в гастроэнтерологической клинике. – Пермь. – 1989. – С. 7-15.

278. Циммерман Я.С., Телянер И.И. Синдром хронической дуоденальной непроходимости // Клиническая медицина. – 2000. - № 6. – С. 4-10.

279. Чартаков К. Изменения структур стенки тонкой кишки и ее лимфатического русла после резекции желудка // Архив анатомии, гистологии и эмбриологии. – 1988. - № 4. – С. 56-60.

280. Черкасов В.Г., Шевченко Е.А., Парахин А.И. Микроциркуляторное русло органов эндокринной и иммунной системы человека в пренатальном периоде морфогенеза // Морфология. – 1984. – Вып.9. – С. 61-64.

281. Чернов В.Н., Велик Б.М., Поляк А.И. Иммуно-микробиологические характеристики тонкой кишки и транслокация энтеральной микрофлоры

при острой кишечной непроходимости // Журнал микробиологии, эпидемиологии и иммунологии.- 1999.- № 4.- С.70—74.

282. Чернух А.М., Александров П.Н., Алексеев О.В. Микроциркуляция.- М.: Медицина, 1984.- 432 с.

283. Чумасов Е.И., Майстренко Н.А. Изменения интрамурального нервного аппарата желудка и желчного пузыря в отдаленные сроки после ваготомии // Архив анатомии, гистологии и эмбриологии. – 1990. - № 11. – С. 28-35.

284. Чурин Б.В., Тимченко А.В. Фронт двигательной активности в процессе периодической деятельности пищеварительного тракта у здоровых и больных язвенной болезнью // Российский журнал гастроэнтерологии, гепатологии, колопроктологии. – 2001. - № 2. – С. 38-43.

285. Шалимов А.А., Калита Н.Я., Котенко О.Г. Портальная гемодинамика у больных с варикозным расширением вен пищевода и желудка при циррозе печени // Журнал АМН України. – 1999. – Т. 5, № 2. – С. 263-273.

286. Шамирзаев Н.Х., Назарова Д.Э. Морфофункциональные изменения в слизистой оболочке тонкой кишки в динамике физиологической беременности и лактации // Морфология. – 2001. – Т.120, № 5. – С. 76-79.

287. Шарманов С.В., Яльцев А.В. Полиповидные подушки артерий: структура, происхождение, функция // Морфология. – 1992. - № 7- 8. – С. 115-125.

288. Шаров В.А. Анатомо-гистотопографическая характеристика мышечной оболочки ободочной кишки человека // Морфология. – 1994. - Т.106, № 1-3. – С. 192-201.

289. Шархун О.О. Морфологические эквиваленты синдрома раздраженного кишечника // Российский журнал гастроэнтерологии, гепатологии, колопроктологии. – 2000. - № 3. – С. 42-44.

290. Шевчук М.Г., Ткачук О.Л. Автономність біліарної системи, як умова оптимальної хірургічної корекції непрохідності жовчних шляхів // Буковинський медичний вісник. – 2001. – Т. 5, № 3. – С. 89-91.

291. Шептицький В.А. Роль катехоламинов в регуляции всасывания глюкозы в тонкой кишке // Российский физиологический журнал им. И.М.Сеченова. – 2003. - № 8 – С. 1001-1009.

292. Шор Н.А., Левина В.П., Чечетка А.А. Оценка жизнеспособности тонкой кишки при её ущемлении // Харківська хірургічна школа. – 2004. - № 1-2. – С. 124-126.

293. Шорманов С.В., Куликов С.В. Морфологические изменения сосудов печени при экспериментальной коарктации аорты и после ее устранения // Морфология. – 2003. – Т. 124, № 4. – С. 61-65.

294. Шульгай А.Г. Закономірності морфофункціональних змін судинного русла тонкої і товстої кишки при механічній жовтяниці та різних способах її корекції // Шпитальна хірургія. – 2006. - № 1. – С. 66-72.

295. Шульгай А.Г. Морфофункціональна характеристика судинного русла тонкої і товстої кишки після декомпресії жовчних шляхів при місячній механічній жовтяниці шляхом зовнішнього відведення жовчі // Вісник морфології. – 2005. - № 2. – С. 266-270.

296. Шульгай А.Г. Порівняльна характеристика змін кровобігу тонкої і товстої кишки при механічній жовтяниці // Здобутки клінічної та експериментальної медицини. – 2003. – № 1. - С. 92-93.

297. Шульгай А.Г. Структурно-просторова перебудова венозного русла тонкої і товстої кишки при експериментальній механічній жовтяниці // Науковий вісник Ужгородського університету. Серія „Медицина”. – 2003. – Вип. 21. – С. 54-58.

298. Шульгай А.Г. Архітектоніка артеріального русла тонкої і товстої кишки в нормі та при механічній жовтяниці // Вісник проблем біології і медицини. – 2003. - № 4. – С. 96-99.

299. Шульгай А.Г. Динаміка змін структурно-просторової організації судинного русла тонкої кишки при експериментальній механічній жовтяниці // Вісник морфології. – 2002. – № 2. – С. 293-296.

300. Шульгай А.Г. Застосування озонованих ентеросорбентів в якості передопераційної підготовки при декомпресії тривалих механічних жовтяниць // Українські медичні вісті. – 2003. – № 1. – С. 189-190.

301. Шульгай А.Г. Інтегральна оцінка архітектоніки судинного русла //Матеріали науково-практичної конференції „Гістологія на сучасному етапі розвитку науки”. – Тернопіль: „Укрмедкнига”, 2004. – С. 80-81.

302. Шульгай А.Г. Мікробіологічні аспекти ентеральної недостатності при механічній жовтяниці та при різних способах її корекції // Інфекційні хвороби. – 2006. - № 1. – С. 47-52.

303. Шульгай А.Г. Морфологічна характеристика змін тонкої і товстої кишки при експериментальній механічній жовтяниці // Вісник наукових досліджень. – 2004. – № 1. – С. 89-91.

304. Шульгай А.Г. Морфометрична характеристика судинного русла тонкої і товстої кишок при механічній жовтяниці // Збірник наук. праць XLV підсумкової конференції „Здобутки клінічної та експериментальної медицини”. – Тернопіль: „Укрмедкнига”, 2002. – С. 147.

305. Шульгай А.Г. Морфометричні паралелі структурних змін судинного русла тонкої кишки при механічній жовтяниці // Наукові праці III Національного Конгресу АГЕТ України „Актуальні питання морфології”. - Тернопіль: „Укрмедкнига”, 2002. – С. 359-360.

306. Шульгай А.Г. Морфофункціональна характеристика судинного русла кишки при декомпресії різних термінів обтураційного холестазу // Науковий вісник Ужгородського університету. Серія „Медицина”. – 2005. – Вип. 24. – С. 42-46.

307. Шульгай А.Г. Морфофункціональне обґрунтування нового способу корекції ендогенної інтоксикації при декомпресії довготривалої механічної жовтяниці // Шпитальна хірургія. – 2003. - № 4. – С. 60-65.

308. Шульгай А.Г. Особливості морфофункціональних змін кишки при декомпресії обтураційного холестазу шляхом зовнішнього відведення жовчі // Biomedical and Biosocial Anthropology. – 2004. - № 2. – С. 95-96.

309. Шульгай А.Г. Особливості моторно-евакуаторної функції кишки при механічній жовтяниці та після декомпресії жовчних шляхів // Шпитальна хірургія. – 2005. - № 1. – С. 11-115.

310. Шульгай А.Г. Стан внутрішньокишкового судинного русла і нервового апарату при механічній жовтяниці та після її корекції // Вісник наукових досліджень. – 2005. - № 1. – 151-154.

311. Шульгай А.Г. Стан гемомікроциркуляторного русла тонкої кишки при механічній жовтяниці // Галицький лікарський вісник. – 2003. - № 2. – С. 200-203.

312. Шульгай А.Г. Структурно-морфометрична характеристика артеріального русла тонкої кишки // Вісник наукових досліджень. – 2002. - № 1. – С. 109-111.

313. Шульгай А.Г. Ультраструктурна характеристика судин мікроциркуляторного русла та епітеліоцитів кишки при декомпресії різних термінів обтураційного холестазу // Матеріали XLVII підсумкової науково-практичної конференції „Здобутки клінічної та експериментальної медицини”. – Тернопіль: „Укрмедкнига”, 2004. – С. 143-144.

314. Шульгай А.Г. Ультраструктурні зміни судин мікроциркуляторного русла та епітеліоцитів кишки при обтураційному холестазі // Вісник морфології. – 2004. - № 1. – С. 148-152.

315. Шульгай А.Г., Вайда Р.Й., Слабий О.Б. Мікрофлора органів холедоходуоденопанкреатичної системи в умовах холестазу та його корекції //Збірник наукових праць міжобласної конференції лікарів анестезіологів-реаніматологів „Інтенсивна терапія і аферентні методи детоксикації при гнійно-септичних захворюваннях”. – Тернопіль. – 1993. – С. 61-62.

316. Шульгай А.Г., Вайда Р.Й., Шульгай О.М. Корекція ендогенної інтоксикації при механічній жовтяниці // Збірник наук. праць XLIV

підсумкової конференції „Здобутки клінічної та експериментальної медицини”. – Тернопіль: „Укрмедкнига”, 2001. – С. 92-93.

317. Шульгай А.Г., Слабий О.Б., Вайда А.Р. Дренування жовчних шляхів через куксу міхурової протоки // Матеріали міжнародної конференції „Атуальні питання морфології”. – Тернопіль. – 1996. – С. 716-717.

318. Шульгай А.Г., Шульгай О.М. Доцільність застосування озонотерапії в клінічній практиці // Вісник наукових досліджень. – 2001. - № 2. – С. 63-64.

319. Щербиніна М.Б. Вплив антисекреторних препаратів різних груп на морфологічні зміни слизової оболонки шлунка при експериментальній виразці у щурів // Фізіологічний журнал. – 2002. – Т.48, № 3. – С. 72-75.

320. Экспериментальное изучение влияние озона на течение перитонита и спайкообразование / А.М. Шамсиев, Д.О. Атакулов, Ш.А. Юсупов и др. // Детская хирургия. – 2000. - № 6. – С. 22-25.

321. Экспериментальное обоснование лазерного внутрипеченочного портокавального шунтирования при осложнениях портальной гипертензии в комплексе хирургических методов лечения / В.Т. Зайцев, В.В. Бойко, Ю.Б. Григоров и др. // Науковий вісник Ужгородського університету, серія „Медицина”. – 1999. - № 10. – С. 72-73.

322. Эндоваскулярное внутрипеченочное портокавальное шунтирование / А.Е. Борисов, В.К. Рыжков, А.В. Кареев и др. // Хирургия. – 2002. - № 6. – С. 34-37.

323. Эндрю Бюрроуз. Портальная гипертензия // Российский журнал гастроэнтерологии, гепатологии, колопрпоктологии. – 2001. - № 4. – С. 74-75.

324. Яцків М.В. Особливості стану кишкової мікрофлори у хворих з хронічним гепатитом в динаміці відновлювального лікування // Науковий вісник Ужгородського університету, серія „Медицина”. – 1999. - № 10. – С. 240-241.

325. Adawi D., Hägerstrand I. The effect of pretreatment with endotoxin and Lactobacillus on bacterial translocation in acute liver injury // Eur. J. Surg.- 1996.- Vol. 162. – P. 537-544.

326. Akyurek N., Salman B. The Effect of Platelet Activating Factor Antagonist BN 52021 on Bacterial Translocation and ICAM-I Expression in Experimental Obstructive Jaundice //J. Invest. Surg.-2005.-Vol.18, № 5.- P. 247-256.

327. Anatomical alteration of the vascular tree observed during living related liver transplantation / O. Kornasiewicz, M. Krawczyk, R. Paluszkiewicz et al. // Transplant. Proc. - 2003. - Vol. 35, № 6. - P. 2245 - 2247.

328. Andersson R., Wang X.D. Experimental hepatectomy: the effect on the intestine and influence of various supplements. Editorial comment // Nutrition.- 1997.-№ 13.- P. 473-474.

329. Anup R., Aparna V., Pulimood A. Surgical stress and the small intestine: role of oxygen free radicals // Surgery.- 1999.- Vol. 125.- P. 560-569.

330. Assimakopoulos S.F., Vagianos C.E., Patsoukis N. Evidence for intestinal oxidative stress in obstructive jaundice-induced gut barrier dysfunction in rats // Acta Physiol. Scand.-2004.- Vol. 180, № 2.- P. 177-185.

331. Axelson J., Fan B.G., Ihse I. The changes in the rat parotid glands following total parenteral nutrition and pancreatico-biliary diversion are not mediated by cholecystokinin // Int. J. Pancreatol.- 1996.-Vol. 20.- P. 109-118.

332. Barthod F. Effects of ischemia and revascularization on the epithelium of the small intestine: study on swine // J. Chir.- 1994.- Vol. 131, № 5. - P.221-235.

333. Bendayan M., Ziv. E., Gingras D. Biochemical and morpho-cytochemical evidence for the intestinal absorption of insulin in control and diabetic rats // Diabet. 2004. – Vol. 37, № 2. – P. 119-126.

334. Benson M.J., Castillo F.D., Wingate D.L. The computer as referee in the analysis of human small bowel motility // Am. J. of Physiology.- 2004.- № 4.- P.645-654.

335. Berg R.D. Bacterial translocation from the gastrointestinal tract // Adv. Exp. Med. Biol.- 1999.- Vol. 473.- P. 11-30.

336. Berstad A., Arslan G., Folvik G. Relationship between intestinal permeability and calprotectin concentration in gut lavage fluid // Scand. J. Gastroenterol.- 2000.- Vol. 35.- P. 64-69.

337. Blood flow and vessel mechanics in a physiologically realistic model of a human carotid arterial bifurcation / S. Z. Zhao, X. Y. Xu, A. D. Hughes et al. // J. Biomech. - 2000. - Vol. 33, № 8. - P. 975 - 984.

338. Boros A., Fekete E. Ultrastructure of the developing myenteric plexus of chicken small intestine //Acta Morphol. Hungarica.- 2002.- № 1-4.-P. 11-24.

339. Bor-Seng-Shu E., Chadi G., Bor-Jiun-Shu F. Myenteric neurons of the mouse small intestine. Morphometry and acetylcholinesterase activity // Braz. J. of Med. & Biol. Research.- 2004.- № 1.- P. 101-108.

340. Clerc N., Furness J.B., Bornstein J.C. Correlation of electrophysiological and morphological characteristics of myenteric neurons of the duodenum in the guinea-pig // Neuroscience.- 1998.-Vol. 82, № 3.- P. 899-914.

341. Contribution of systemic vascular resistance and total arterial compliance to effective arterial elastance in humans / D. Chemla, I. Antony, Y. Lecarpentier, A. Nitenberg // Am. J. Physiol. Heart. Circ. Physiol. - 2003. - Vol. 285, № 2. - P. 614 - 620.

342. Ding L.A. Effects of glutamine on intestinal permeability and bacterial translocation in TPN-rats with endotoxemia // World J. Gastroenterol. -2003.- Vol. 9, № 6.- P. 1327-1332.

343. Disruption of the small-intestine mucosal barrier after intestinal occlusion: a age, diet formulation, small intestinal microflora and performance / P. van Leeuwen, J.M. Mouwen, J.D. van der Klis et al. // Br. Poult. Sci.- 2004.- Vol. 45, № 1. – P.41-48.

344. Distribution of NO-synthetizing neurons in the gastrointestinal tract of human newborns / J.-P.Timmermans, M. Barbiers, D.W.Scheuermann et al // Acta gastroenterologica Belgica. - 1993.-Vol. 56, № 1. - P. 3-8.

345. Elstad M., Toska K., Walloe L. Model simulations of cardiovascular changes at the onset of moderate exercise in humans // J. Physiol. - 2002. - Vol. 543, №

2. - P. 719 -728.

346. Ettarh R.R., Carr K.E. Structural and morphometric analysis of murine small intestine after indomethacin administration //Scand. J. of Gastr.- 1993.- Vol. 28, № 9.- P. 795-802.

347. Fabia R., Ar'Rajab A., Willén R. The role of transient mucosal ischemia in acetic acid-induced colitis in the rat // J. Surg. Res.- 1996.-Vol. 63.- P. 406-412.

348. Fang S., Wu R., Christensen J. Intramucosal nerve cells in human small intestine // J.of the Auton. Nerv. Syst.- 1993.-Vol. 44, № 2-3.- P. 129-136.

349. Faussone-Pelegrini M., Infantine A. Neuronal anomalies and nor small muscle morphology at the hypomotile region of affect ed by idiopatic chronic constipation // Histol. Histopatol.-2004.- Vol. 14, № 4.- P. 1119-1134.

350. Fernandes P.R., Samuelson D.A., Clark W.R. Immunohistochemical localization of cysteine-rich intestinal protein in rat small intestine // Am. J. of Phys.-2004.- № 4.- G. 751-759.

351. Ferraris R.P., Villenas S.A., Diamond J. Regulation of brush-border enzyme activities and enterocyte migration rates in mouse small intestine //Am. J. of Physiology.-2002.- № 1.-P. 1047-1059.

352. Ferre J.P., Ruckebusch Y., Soldani G. Central and peripheral motor effects of galanin on the duodenojejunum and colon in fed rats //Pharmacology.-2002.-№ 4.- P. 196-205.

353. Flow cytometric analysis of surface major histocompatibility complex class II expression on human epithelial cells prepared from small intestinal Biopsies / L. Madrigal, S. Lynch, C. Feighery et al. //J. of Immun. Methods.- 2005.- № 8.- P. 207-214.

354. Frame M. D. S., Sarelius I. H. Arteriolar bifurcation angles vary with position and when flow is changed // Microvascular research. - 1993. - Vol. 46, № 7. - P. 190 - 205.

355. Fraser R.J., Horowitz M., Maddox A.F. Postprandial antropyloroduodenal motility and gastric emptying in gastroparesis--effects of cisapride // Gut.- 2004.- № 2.- P. 172-178.

356. Furuya S. A monoclonal antibody to astrocytes, subepithelial fibroblasts of small intestinal villi and interstitial cells of the myenteric plexus layer // Anatomy & Embryology.- 2005.- № 2.- P. 113-126.

357. Geometrical and topological optimization and their relation to the bifurcation laws in optimized arterial tree models. In computer aided optimum design of structures / W. Schreiner, F. Nemann, R. Karch et al. // Gen. Phisiol. - 1997. - Vol. 108, № 6. – P. 371-380.

358. Gharib M., Beizaie M. Correlation between negative near-wall shear stress in human aorta and various stages of congestive heart failure // Ann. Biomed. Eng. - 2003. -Vol. 31, № 6. - P. 678-685.

359. Gorini P., Morsiani E., Ricci D. Compensatory hypertrophy of the intestinal mucosa after massive resection of the small intestine // Ann. Ital. Chir.-2004.-№ 5.- P. 473-481.

360. Gouma D.J., Coelho J.C., Schlegel J.F. The effect of preoperative internal and external biliary drainage on mortality of jaundiced rats // Arch. Surg.-1997.- № 6.- P. 731-734.

361. Gregersen H., Kassab G., Pallencaoe E. Morphometry and strain distribution in guinea pig duodenum with reference to the zero-stress state // Am. J. Physiol. Gastrointest. Liver Physiol. – 1997. - № 4.-P. 865 - 874.

362. Guihot G. Enteral nutrition modifies gut-associated lymphoid tissue in rat regardless of the molecular form of nitrogen supply // J. of Ped. Gastr.-2004.-№ 2.- P.153-162.

363. Guo W., Ekbladh E. The association between enteric bacterial overgrowth and gastrointestinal motility after subtotal liver resection and portal vein obstruction // Eur. J. Surg.- 2004.- № 4.- P. 153-160.

364. Hallgren A., Flemstrom G., Nylander O. Interaction between neurokinin A, VIP, prostanoids, and enteric nerves in regulation of duodenal function // Am. J. of Physiology.- 1998.- Vol. 275, № 1.- P. 95-103.

365. Hammarström L.E., Stridbeck H. Long-term follow-up after endoscopic treatment of bile duct calculi in cholecystectomized patients // World. J. Surg.- 1996.-Vol. 20, № 2.- P. 272-276.

366. Hammarström L.E. Is there a significant increase in bile duct width after cholecystectomy // Scand. J. Gastroenterol.- 1997.- Vol. 32.- P. 961-964.

367. Henry M., Porcher C., Jule Y. The deep muscular plexus of the pig duodenum: a histochemical and ultrastructural study with special reference to the interstitial cells // J.of the Auton. Nerv. Syst.-1998.- Vol. 70, № 3.- P.145-156.

368. Histopathologische Untersuchungen des enterischen Nervensystems durch den immunhistochemischen Nachweis neuronaler und glialer Marker in Häutchenpräparaten des menschlichen Dickdarms / H.-J. Krammer, M. Barbiers, S.T. Karahan et al.// Annals of anatomy.- 1993.- Vol. 175, № 2.-P. 66-69.

369. Holmin T. The influence of total porto-systemic shunting on the noradrenaline response and on the contractile effects of various vasoactive agents in small rat portal veins and hepatic arteries // Res. Exp. Med.- 1997.- Vol. 96.- P.373-379.

370. Horgan C. O., Saccomandi G. A description of arterial wall mechanics using limiting chain extensibility constitutive models // Biomech. Model. Mechanobiol. - 2003. Vol. l, № 4. - P. 251-266.

371. Horstedt P., Danielsson A. Adhesion of bacteria to the human small-intestinal mucosa. A scanning electron microscopic study // Scand. J. Gastroenterol.- 1999.- №7.- P. 877-885.

372. Hughes S.J., Behrns K.E., Sarr M.G. Chronic bile diversion does not alter canine interdigestive myoelectric activity // Dig. Dis. & Sciences.- 2004.- № 5.- P. 1055-1061.

373. Husebye E., Hellstrom P.M., Midtvedt T. Intestinal microflora stimulates myoelectric activity of rat small intestine by promoting cyclic initiation and aboral propagation of migrating myoelectric complex // Dig. Dis. Sci.-1994.- Vol. 39, № 5.-P. 946-956.

374. Ichinose M. Substratum-dependent and region-specific control of attachment and hepatic branch of the vagus // J. of Com. Neurology.-2003.- № 2.- P. 248-253.

375. Iglesias J., Gonzalez-Pacanowska D. Cholesterol synthesis and esterification in isolated enterocytes: regulation by cholesterol and cholestyramine feeding // Lipids.- 1999.- № 6.- P. 549-553.

376. Ignatov G., Belchev L. Pathomorphological changes in the small intestine of pigs with rotavirus diarrhea // Vet. Med. Nauki.- 1997.-№ 9.- P. 22-30.

377. Imoto A. Inoue R. Tanaka M. Inhibitory NANC neurotransmission in choledocho-duodenal junction of rabbits--a possible role of PACAP // J.of the Auton. Nerv. Syst.-1998.- Vol. 70, № 3.- P. 189-199.

378. Interdigestive antroduodenal motility and gastric acid secretion / H.A. Gielkens, A. Nieuwenhuizen, I. Biemond et al. // Alimen. Pharm. & Ther.- 1998.- № 1.- P. 27-33.

379. Ivarsson K., Olsrud J., Tranberg K.-G. Interstitial laser thermotherapy in pig liver: effect of in flow occlusion on extent of necrosis and ultrasound image // Hepato-Gastroenterology.- 1997.- Vol. 44, №2.- P. 1302-1311.

380. Jansen C. EGF induces increased mucosal thickness of the small intestine in mouse // Eur. Surg. Res.- 1997.- Vol. 29.- P. 447-454.

381. Jochims K., Kaup F.J., Drommer W. Immunoelectron microscopical demonstration of the absorption of colostral IgG by small intestinal enterocytes in newborn rats // Res. Vet. Sci.-2004.-Vol. 57, № 2.-P.146-151.

382. Kajiyama Y., Irie M., Enjoji A. Role of bile acids in duodenal migrating motor complexes in dogs // Dig. Dis. & Sc.- 1998.- Vol. 43, № 10.- P. 2278-2283.

383. Kala Z., Hemmelova B., Hanke I. Cholestasis-an indication for surgical treatment // Rozhl. Chir.- 1998.-Vol. 77, № 7.- P. 306-309.

384. Kasravi F.B. Bacterial translocation in acute liver injury induced by D-galactosamine // Hepatology.- 1996.- Vol. 23, № 1.- P. 97-103.

385. Kaufman H.S., Shermak M.A., May C.A. Nitric oxide inhibits resting sphincter of Oddi activity // Am. J. of Surg.- 2003.- №1.- P. 74-80.

386. Kawamura H., Kuwabara Y., Mitani M. Resolution of acute afferent loop obstruction with percutaneous transhepatic drainage // Cardiovas. & Int.Rad.- 1997.- Vol. 20, № 6.- P. 481-482.

387. Kojima E., Naito K. Antiphospholipid syndrome complicated by thrombosis of the superior mesenteric artery, co-existence of smooth muscle hyperplasia // Int. Med.-2004.-№ 7.- P. 528-531.

388. Kullman E., Borch K. Value of routine intraoperative cholangiography in detecting aberrant bile ducts and bile duct injuries during laparoscopic cholecystectomy // Eur. J. Surg.- 1996.- Vol. 83.- P. 171-175.

389. Lavin S.T., Southwell B.R., Murphy R. Activation of neurokinin 1 receptors on interstitial cells of Cajal of the guinea-pig small intestine by substance P // Histoch. Cell Biol.-1998.- Vol. 110, № 3.- P. 263-271.

390. Lee D., Chen J. Y. Numerical simulation of steady flow fields in a model of abdominal aorta with its peripheral branches // J. Biomech. - 2002. - Vol. 35, № 8. - P. 1115-1122.

391. Madrid A.M., Cumsille F., Defilippi C. Altered small bowel motility in patients with liver cirrhosis depends on severity of liver disease // Dig. Dis. Sci.-2005.- № 4.- P. 738-742.

392. Malysz J., Thuneberg I., Mikkelsen H.B. and Huizinga D. Action potential generation in the small intestine of W mutant mice that lack interstitial cells of Cajal //Amer. J. Physiol. - 1996. – Vol .271. - P.387-399.

393. Matyaszczyk M., Karczmarewicz E. Vitamin B-6 deficiency alters rat enterocyte calcium homeostasis // J. of Nutrition.- 2003.-№ 2.- P. 204-215.

394. Methiyapun S., Pohlenz J.F., Bertschinger H.U. Ultrastructure of the intestinal mucosa in pigs experimentally inoculated with an edema disease-producing strain of Escherichia coli // Vet. Pathol.- 1999.- Vol. 21, № 5.- P. 516-520.

395. Meyer, H., Zentek, J., Habernoll, H. Digestibility and compatibility of mixed diets and faecal consistency in different breeds of dog // J. Vet. Med.-1999.-

Vol. 46, № 2.- P. 155-165.

396. Milnor W. R. Hemodynamics. - Baltimore: Williams & Wilkins, 1989. - 408 p.
397. Mitjans M., Barniol G., Ferrer R. Mucosal surface area in chicken small intestine during development // Cell & Tissue Research.-2005.- № 1.- P. 71-78.
398. Modelling of cardiovascular system: development of a hybrid (numerical-physical) model / G. Ferrari, M. Kozarski, C. de Lazzari et al. // Int. J. Artif. Organs. - 2003. - Vol. 6, № 12. - P. 1104-1114.
399. Molin G., Bengmark S., Jeppsson B. Bacterial translocation in acute liver injury induced by D-galactosamine // Hepatology.- 1996.- Vol. 23, № 1.- P. 97-103.
400. Murray A., Pearson G.T., Cottrell D.F. Light microscopy of the enteric nervous system of horses with or without equine dysautonomia (grass sickness): its correlation with the motor effects of physostigmine // Vet. Res. Com.- 1997.- Vol. 21, № 7.- P. 507-520.
401. Namias N., Demoya M., Sleeman D. Risk of postoperative infection in patients with bactibilia undergoing surgery for obstructive jaundice // Surg. Infect.- 2005.- № 6.- P. 323-328.
402. Nyberg L. Identification of an alkaline sphingomylinase activity in human bile // Biochem. Biophys. Acta.- 1996.- Vol. 13, № 4.- P. 42-48.
403. Ogata Y., Nishi M., Nakayama H. Role of bile in intestinal barrier function and its inhibitory effect on bacterial translocation in obstructive jaundice in rats // J. Surg. Res.- 2003.-Vol. 115, № 1.- P.18-23.
404. Padbury R.T., Baker R.A., Messenger J.P. Structure and innervation of the extrahepatic biliary system in the Australian possum, Trichosurus vulpecula //HPB Surgery. – 1993. – Vol. 7, № 2. – P. 125-139.
405. Pantzar N., Karlsson B.W. Increased intestinal marker absorption due to regional permeability changes and decreased intestinal transit during sepsis in the rat // Scand. J. Gastroenterol.- 2004.-№ 2.- P. 1001-1008.
406. Parks R.W., Clements W.D., Pope C. Bacterial translocation and gut microflora in obstructive jaundice // J. Anat.-1996.-Vol. 189, № 3.- P. 561-565.

407. Paulsen D.B., Buddington K.K., Buddington R.K. Dimensions and histologic characteristics of the small intestine of dogs during postnatal development // Am. J. Vet. Res.- 2003.- № 5.- P. 618-626.

408. Pearson G., Logan E. Ultrastructural changes in the small intestine of neonatal calves with enteric colibacillosis // Vet. Pathol. - 2004.-№ 2. – P.190-201.

409. Pedley T. J., Luo X. Y. Modelling flow and oscillations in collapsible tubes // Theor. Comput. Fluid Dyn. - 1998. - Vol. 10, № 12. - P. 277 - 294.

410. Phillips R.J. Afferent innervation of gastrointestinal tract smooth muscle by the hepatic branch of the vagus // J. of Com. Neurology.-2003.- № 2.- P. 248-253.

411. Pitha J. The fine structure of clear fibroblast-like cells in the lamina propria of the small intestine // J. Ultrastruct. Res. − 1998. − Vol. 22, № 3.-P. 231-239.

412. Poitras P., Dumont A., Cuber J.C. Cholinergic regulation of motilin release from isolated canine intestinal cells // Peptides.- 2005.- № 2.- P. 207-213.

413. Pugsley M. K., Tabrizchi R. The vascular system. An overview of structure and function // J. Pharmacol. Toxicol. Methods. - 2000. - Vol. 44, № 2. - P. 333 - 340.

414. Reyna J.C., Barbeito C.G., Badran A.F. Actividad mitotica de los enterocitos de las criptas duodenales en ratones portadores de un hepatocarcinoma // Medicina.-1998.- Vol. 57, № 6.- P. 708-712.

415. Role of bile in intestinal barrier function and its inhibitory effect on bacterial translocation in obstructive jaundice in rats / Y. Ogata, M. Nishi, H. Nakayama et al. // J. Surg. Res.- 2003.- Vol. 115, № 1.- P. 18-23.

416. Rybaczuk M., Kedzia A., Paradowski L. Fractal characteristics of brail vessel microangioarchitecture during the fetal period // Med. Sci. Monit. - 2002. - Vol. 8, № 8. – P. 145-152.

417. Satoh Y. Scanning electron microscopical observation on the isolated mucosa of rat small intestine: with special reference to the intestinal crypt // Anat. Anz.- 1995.- Vol. 159, № 1.- P.305-309.

418. Satoh Y., Nagashima Y., Ono K. Scanning electron microscopical observation on the isolated mucosa of rat small intestine: with special reference to the intestinal crypt // Anat. Anz.- 1995.- № 1-5.- P. 305-309.

419. Schiechl H. Immunohistochemical characterization of a crypt cell-specific plasma membrane protein in rat small intestine epithelium using a monoclonal antibody // J. Histochem Cytochem.- 2001.- Vol. 39, № 7.-P. 973-979.

420. Schwizer W. Role of lipase in the regulation of upper gastrointestinal function in Humans // Am. J. of Phys.-1997.-Vol. 273, № 3.- G. 612-620.

421. Segers P., Stergiopulos N., Westerhof N. Relation of effective arterial elastance to arterial properties // An. J. Physiol. Heart Circ. Physiol. - 2002. - Vol. 282, № 3. – P. 1041-1046.

422. Segers P., Verdonck P. Role of tapering in aortic wave reflection: hydraulic and mathematical model study // J. Biomech. - 2000. - Vol. 33, № 3. - P. 299 - 306.

423. Small bowel flora and bacterial translocation in potential small bowel transplant donors / P. Muiesan, R. Ko, H. Hajj et al. // Transplant. Proc. – 1996. – Vol. 28, № 5. – P. 2664-2666.

424. Smith F. T. On flow through bends and branchings // Biorheology. - 2002. - Vol. 39, № 3-4. - P. 373 - 378.

425. Smith J.A., Cooke D.L., Hyde S. Clostridium difficile toxin A binding to human intestinal epithelial cells // J. of Med. Microbiol. – 1997. – Vol. 46, № 11. – P. 953-958.

426. Snover D.C., Jass J.R. Serrated polyps of the large intestine: a morphologic and molecular review of an evolving concept // Am. J. Clin. Pathol.- 2005.-Vol. 124, № 3.- P. 380-391.

427. Soltez V. The significance and potential molecular mechanisms of gastrointestinal barrier homeostasis // Review. Scand. J. Gastroenterol.-1997.- Vol. 32.- P. 1073-1082.

428. Somosy Z., Kovacs J., Siklos L. Morphological and histochemical changes in intercellular junctional complexes in epithelial cells of mouse small intestine

upon X-irradiation: changes of ruthenium red permeability and calcium content // Scan. Micr.- 2003.- №3.- P. 961-971.

429. Steady flow and wall compression in stenotic arteries: a three-dimensional thick-wall model with fluid-wall interactions / D. Tang, C. Yang, S. Kobayashi, D. N. // J. Biomech. Eng. - 2001. - Vol. 123, № 6. - P. 548 - 557.

430. Stein J., Daniel H., Whang E. Rapid postabsorptive metabolism of nicotinic acid in rat small intestine may affect transport by metabolic trapping // J. of Nutr.- 2005.- Vol. 124, № 1.- P. 61-66.

431. Stridbeck H., Ihse I. Endoscopic sphincterotomy for bile duct calculi; factors influencing the success rate // Hepato-Gastroenterol 1996.- № 43. – P. 127-133.

432. Surur J.M., Badran A.F. Accion del extracto de higado de ratones parcialmente hepatectomizados sobre la actividad mitotica de los enterocitos del raton joven // Medicina.-1997.- Vol. 57, № 3.- P. 315-319.

433. Systemic and regional hemodynamics in pre-ascitic cirrhosis: effects of posture / M. Bernardi, S. Li Bassi, V. Arienti et al. // J. Hepatol. - 2003. - Vol. 39, № 4. - P. 502-508.

434. Thompson F.M. Catto-Smith AG. Epithelial growth of the small intestine in human infants // J. of Ped. Gastroenterol. & Nutr.- 1998.- Vol. 26, № 5.- P. 506-512.

435. Ultrastructural characteristics of distal duodenum mucosa in patients with cirrhosis / F.B. Kasravi, L. Wang, X.D. Wang et al. // European Journal of Gastroenterology & Hepatology.–2002.– Vol. 14, № 4.– P. 371-376.

436. Verhagen M.A., Samsom M., Smout A.J. Gastric myoelectrical and antroduodenal motor activity in patients with achalasia // Neurogastroenterol. & Motil.-1998.- Vol. 10, № 3.- P. 211-218.

437. Volant K., Grishina O. Guanylin-, heat-stable enterotoxin of Escherichia coli- and vasoactive intestinal peptide-induced water and ion secretion in the rat intestine in vivo // Eur. J. of Pharm.-1997.-Vol. 328, № 2-3.- P. 217-227.

438. Wang X.D., Bengmark S. Effect of portal hypertension on bacterial translocation induced by major liver resection // Eur. J. Surg.- 2003.-№1.- P. 343-350.

439. Wattanasirichaigoon S., Menconi M.J. Effect of mesenteric ischemia and reperfusion or hemorrhagic shock on intestinal mucosal permeability and ATP content in rats // Shock.-1999. – № 12. – P. 127-133.

440. Wille K.H., Winkler F. Prenatal development of the lamina epithelialis in the phase of vacuolization of villous epithelial cells. Investigations on the intestines of cattle // Anat. Histol. Embryol. – 1998. – № 6. – P. 365-373.

441. Winkler F., Wille K.H. Early fetal development of the small intestine mucosa in cattle // Anat. Histol. Embryol.-1998.-Vol. 27, № 5.-P.335-343.

442. Yu B., Chiou W.S. The morphological changes of intestinal mucosa in growing rabbits // Lab. Animals.-2004.- № 3.-P. 254-263.

443. Yu J.L., Ljungh Å., Bengmark S. A bacteriological and scanning electron microscopy study following implantation of foreign bodies in the biliary tract // Scand. J. Gastroenterol.- 2005.- № 3.- P. 175-181.

444. Zhang S.C., Wang W. Effect of cisapride on intestinal bacterial and endotoxin translocation in cirrhosis // World J. Gastroenterol. – 2003. – № 9. – P. 534-538.

445. Zhou D.S. and Komuro T. Interstitial cells associated with the deep muscular plexus of the guinea-pig small intestine, with special reference to the interstitial cells of Cajal // Cell Tiss. Res. – 1992. – Vol. 268, № 2 - P. 205-216.

446. Cerny L.C. Biophisical properties of resuscitation fluids // Brit. Care Med.- 1998. – Vol. 10, № 4. – P. 254-260.

ДОДАТОК
(акти впровадження)

„Затверджую"
Проректор з навчальної роботи
Вінницького національного медичного
університету ім. М.І. Пирогова
_____ проф. С.П. Жученко
„22" грудня 2005 року

АКТ ВПРОВАДЖЕННЯ

1. Пропозиція для впровадження: Морфологія тонкої і товстої кишки при механічній жовтяниці та різних способах її корекції.
2. Установа-розробник: Тернопільський державний медичний університет імені І.Я. Горбачевського, кафедра загальної та оперативної хірургії з топографічною анатомією, ортопедією і травматологією, здобувач Шульгай А.Г.
3. Джерело інформації: матеріали докторської дисертації.
4. Базова установа, яка проводить впровадження: Вінницький національний медичний університет ім. М.І. Пирогова, кафедра оперативної хірургії і топографічної анатомії.
5. Термін впровадження: січень 2005 р. – вересень 2005 р.
6. Форма впровадження: матеріали використовуються у навчальному процесі кафедри – лекційному курсі та практичних заняттях, у наукових дослідженнях кафедри.
7. Зауваження та пропозиції:

_____

_____

Відповідальний за впровадження:
Завідувач кафедри,
докт. мед. наук, професор Г.Я. Костюк

"ЗАТВЕРДЖУЮ"
Перший проректор Донецького
державного медичного університету
професор Галаєнко О.М.

_____ 6 червня 2006 р.

АКТ ВПРОВАДЖЕННЯ

1. **Пропозиція для впровадження:** "Морфологія тонкої і товстої кишок при механічній жовтяниці та різних способах її корекції".
2. **Установа-розробник:** Тернопільський державний медичний університет, кафедра загальної та оперативної хірургії з топографічною анатомією, травматологією і ортопедією, Шульгай А.Г.
3. **Джерело інформації:** інформаційний лист за матеріалами докторської дисертації.
4. **Базова установа, яка проводить впровадження:** Донецький державний медичний університет, кафедра анатомії людини.
5. **Терміни впровадження:** січень-березень 2006 р.
6. **Форма впровадження:** в навчальний процес – у матеріали лекцій і практичних занять.

Зав. кафедри анатомії
людини, академік АН ВШ
України, з.д.н., професор Г.С. Кір'якулов

Підпис
Удостоверяю
Нач. ОК

„Затверджую"
Проректор з науково-педагогічної роботи
Одеського державного
медичного університету
З.дл.т. України, професор
_____ Базова Ю.І.
„___" _____ 2006 року

АКТ ВПРОВАДЖЕННЯ

1. **Пропозиція для впровадження:** Морфологія тонкої і товстої кишок при механічній жовтяниці та різних способах її корекції.
2. **Установа-розробник:** Тернопільський державний медичний університет імені І.Я. Горбачевського, кафедра загальної та оперативної хірургії з топографічною анатомією, травматологією і ортопедією, Шульгай А.Г.
3. **Джерело інформації:** матеріали докторської дисертації „Закономірності морфофункціональних змін судинного русла та оболонок тонкої і товстої кишок в умовах обтураційного холестазу та різних способів його корекції (експериментальне дослідження)".
4. **Базова установа, яка проводить впровадження:** Одеський державний медичний університет, кафедра оперативної хірургії і топографічної анатомії.
5. **Термін впровадження:** з січня 2006 р.
6. **Форма впровадження:** матеріали використовуються у навчальному процесі кафедри - лекційному курсі та практичних заняттях, у наукових дослідженнях кафедри.
7. **Зауваження та пропозиції:** зауважень немає, рекомендовано для використання при проведенні експериментальних досліджень та у навчальному процесі.

Відповідальний за впровадження:
завідувач кафедри,
професор _____ **О.Г. Попов**

„Затверджую"
Проректор з навчальної роботи
Дніпропетровської державної
медичної академії
_____ проф. Т.О. Перцева
„20 травня 2006 року

АКТ ВПРОВАДЖЕННЯ

1. **Пропозиція для впровадження**: Морфологія тонкої і товстої кишок при механічній жовтяниці та різних способах її корекції.
2. **Установа-розробник:** Тернопільський державний медичний університет імені І.Я. Горбачевського, кафедра загальної та оперативної хірургії з топографічною анатомією, травматологією і ортопедією, Шульгай А.Г.
3. **Джерело інформації:** матеріали докторської дисертації „Закономірності морфофункціональних змін судинного русла та оболонок тонкої і товстої кишок в умовах обтураційного холестазу та різних способів його корекції (експериментальне дослідження)".
4. **Базова установа, яка проводить впровадження:** Дніпропетровська державна медична академія, кафедра анатомії людини.
5. **Термін впровадження:** з січня 2006 р.
6. **Форма впровадження:** матеріали використовуються у навчальному процесі кафедри – лекційному курсі та практичних заняттях, у наукових дослідженнях кафедри.
7. **Зауваження та пропозиції:** зауважень немає, рекомендовано для використання при проведенні експериментальних досліджень та у навчальному процесі.

Відповідальний за впровадження:
завідувач кафедри
доктор медичних наук, професор **В.О. Козлов**

„Затверджую"

Проректор з наукової роботи

Ужгородського

національного університету

_____ проф. І.П. Студеняк

"____"_____2005 року

АКТ ВПРОВАДЖЕННЯ

1. Пропозиція для впровадження: Морфологія тонкої і товстої кишки при механічній жовтяниці та різних способах її корекції.
2. Установа-розробник: Тернопільський державний медичний університет імені І.Я. Горбачевського, кафедра оперативної хірургії і топографічної анатомії, здобувач Шульгай А.Г.
3. Джерело інформації: матеріали докторської дисертації. Стаття „Морфофункціональна характеристика судинного русла кишки при декомпресії різних термінів обтураційного холестазу" /Науковий вісник Ужгородського університету, серія "Медицина". – 2005.- Випуск 24.- С.42-47.
4. Базова установа, яка проводить впровадження: Ужгородський національний університет, кафедра анатомії людини та гістології медичного факультету.
5. Термін впровадження: січень 2005 р. – вересень 2005 р.
6. Форма впровадження: матеріали використовуються у навчальному процесі кафедри – лекційному курсі та практичних заняттях, у наукових дослідженнях кафедри.
7. Зауваження та пропозиції:

Відповідальний за впровадження:

Завідувач кафедри анатомії людини

та гістології медичного факультету

Ужгородського національного університету

Д.м.н., професор А.С. Головацький

„Затверджую"
проректор з наукової роботи
Тернопільського державного
медичного університету
імені І.Я. Горбачевського
_____ проф. К.С. Волков
„07" квітня 2006 року

АКТ ВПРОВАДЖЕННЯ

1. **Пропозиція для впровадження**: Морфологія тонкої і товстої кишок при механічній жовтяниці та різних способах її корекції.
2. **Установа-розробник:** Тернопільський державний медичний університет імені І.Я. Горбачевського, кафедра загальної та оперативної хірургії з топографічною анатомією, травматологією і ортопедією, Шульгай А.Г.
3. **Джерело інформації:** матеріали докторської дисертації „Закономірності морфофункціональних змін судинного русла та оболонок тонкої і товстої кишок в умовах обтураційного холестазу та різних способів його корекції (експериментальне дослідження)".
4. **Базова установа, яка проводить впровадження:** Тернопільський державний медичний університет імені І.Я. Горбачевського, кафедра патологічної анатомії.
5. **Термін впровадження:** з січня 2006 р.
6. **Форма впровадження:** матеріали використовуються у наукових дослідженнях кафедри.
7. **Зауваження та пропозиції:** зауважень немає, рекомендовано для використання при проведенні експериментальних досліджень та у навчальному процесі.

Відповідальний за впровадження:
завідувач кафедри
доктор медичних наук, професор **Я.Я. Боднар**

ЗАТВЕРДЖУЮ
перший проректор
Сумського державного
університету

_____ В.Д. Карпуша

"18" квітня 2006 р.

АКТ ВПРОВАДЖЕННЯ

1. **Пропозиція для впровадження:** Морфологія тонкої і товстої кишок при механічній жовтяниці та різних способах її корекції.

2. **Установа розробник:** Тернопільський державний медичний університет імені І.Я. Горбачевського, кафедра загальної та оперативної хірургії з топографічною анатомією, травматологією і ортопедією, Шульгай А.Г.

3. **Джерело інформації:** матеріали докторської дисертації "Закономірності морфофункціональних змін судинного русла та оболонок тонкої і товстої кишок в умовах обтураційного холестазу та різних способів його корекції (експериментальне дослідження)".

4. **Базова установа, яка проводить впровадження:** кафедра анатомії людини медичного інституту Сумського державного університету.

5. **Сроки впровадження:** з січня 2006 р.

6. **Форма впровадження:** в учбово-педагогічний процес та наукову роботу кафедри.

7. **Зауваження та пропозиції:** зауважень немає, рекомендовано для використання при проведенні експериментальних досліджень та у навчальному процесі.

Відповідальний за впровадження:
Завідуючий кафедрою
анатомії людини,
д.мед.н., професор **В.З. Сікора**

„Затверджую"
проректор з наукової роботи
Тернопільського державного
медичного університету
імені І.Я. Горбачевського
_____ проф. К.С. Волков
„07" квітня 2006 року

АКТ ВПРОВАДЖЕННЯ

1. **Пропозиція для впровадження**: Морфологія тонкої і товстої кишок при механічній жовтяниці та різних способах її корекції.
2. **Установа-розробник:** Тернопільський державний медичний університет імені І.Я. Горбачевського, кафедра загальної та оперативної хірургії з топографічною анатомією, травматологією і ортопедією, Шульгай А.Г.
3. **Джерело інформації:** матеріали докторської дисертації „Закономірності морфофункціональних змін судинного русла та оболонок тонкої і товстої кишок в умовах обтураційного холестазу та різних способів його корекції (експериментальне дослідження)".
4. **Базова установа, яка проводить впровадження:** Тернопільський державний медичний університет імені І.Я. Горбачевського, кафедра анатомії людини.
5. **Термін впровадження:** з січня 2006 р.
6. **Форма впровадження:** матеріали використовуються у наукових дослідженнях кафедри.
7. **Зауваження та пропозиції:** зауважень немає, рекомендовано для використання при проведенні експериментальних досліджень та у навчальному процесі.

Відповідальний за впровадження:
завідувач кафедри **доц. І.Є. Герасимюк**

"Затверджую"
Проректор з наукової роботи
Буковинського державного
медичного університету
_____ проф. І.Й. Сидорчук
"_____" _____ 2006 року

АКТ ВПРОВАДЖЕННЯ

1. **Пропозиція для впровадження:** Морфологія тонкої і товстої кишки при механічній жовтяниці та різних способах її корекції.
2. **Установа-розробник:** Тернопільський державний медичний університет імені І.Я. Горбачевського, кафедра загальної та оперативної хірургії з топографічною анатомією, травматологією і ортопедією, Шульгай А.Г.
3. **Джерело інформації:** матеріали докторської дисертації „Закономірності морфофункціональних змін судинного русла та оболонок тонкої і товстої кишок в умовах обтураційного холестазу та різних способів його корекції (експериментальне дослідження)".
4. **Базова установа, яка проводить впровадження:** Буковинський державний медичний університет, кафедра анатомії людини.
5. **Термін впровадження:** з січня 2006 р.
6. **Форма впровадження:** матеріали використовуються у навчальному процесі кафедри – лекційному курсі та практичних заняттях, у наукових дослідженнях кафедри.
7. **Зауваження та пропозиції:** зауважень немає, рекомендовано для використання при проведенні експериментальних досліджень та у навчальному процесі.

Відповідальний за впровадження:
Завідувач кафедри анатомії людини,
док. мед. наук, професор **Б.Г. Макар**