

І.А. Яшан  
Д.І. Заболотний  
О.І. Яшан  
П.В. Ковалик  
Г.С. Протасевич

# **МЕДСЕСТРИНСТВО В ОТОРИНОЛАРИНГОЛОГІЇ**

*(підручник для медичних сестер)*  
**за редакцією І.А. Яшана**

*Допущено Міністерством охорони  
здоров'я України як підручник для  
медичних закладів освіти I-II рівнів  
акредитації*

Тернопіль  
“Укрмедкнига”  
1999

УДК 616.21(075.3)

ББК 56.8я723

М 42

**І.А. Яшан, Д.І. Заболотний, О.І. Яшан,  
П.В. Ковалик, Г.С. Протасевич**

М 42 Медсестринство в оториноларингології: Підручник. –  
Тернопіль: Укрмедкнига, – 1999. – 236 с.  
ISBN 966-7364-58-5

У підручнику подано основним матеріал з анатомії, фізіології, методик дослідження вуха, горла та носа, а також відомості про найчастіші захворювання ЛОР-органів і способи їх лікування. Особлива увага звертається на функції медичної сестри при обслуговуванні оториноларингологічних хворих у поліклініці, стаціонарі, під час операцій та маніпуляцій. Підручник розрахований на студентів вищих медичних закладів I-II рівнів акредитації.

**УДК 616.21(075.3)**

**ББК 56.8я723**

ISBN 966-7364-58-5

© І.А. Яшан, Д.І. Заболотний, О.І. Яшан,  
П.В. Ковалик, Г.С. Протасевич., 1999

## Зміст

Вступ .....	5
Обов'язки середнього медичного персоналу при роботі в ЛОР-кабінеті та стаціонарі .....	6
<b>Розділ I.</b> Ніс та навколоносові пазухи .....	9
<i>Глава 1.</i> Анатомія і фізіологія (Д.І. Заболотний, О.І. Яшан) 9	
Анатомія носа .....	9
Анатомія навколоносових пазух .....	14
Фізіологія носа .....	16
<i>Глава 2.</i> Основні методи дослідження та лікування захворювань носа і навколоносових пазух (Д.І. Заболотний, О.І. Яшан) .....	17
<i>Глава 3.</i> Захворювання носа та навколоносових пазух (І.А. Яшан, П.В. Ковалик, Г.С. Протасевич) .....	43
<b>Розділ II.</b> Глотка .....	67
<i>Глава 4.</i> Анатомія і фізіологія .....	67
Анатомія глотки .....	67
Фізіологія глотки .....	70
<i>Глава 5.</i> Основні методи дослідження та лікування захворювань глотки (І.А. Яшан) .....	72
<i>Глава 6.</i> Захворювання глотки (Д.І. Заболотний, О.І. Яшан) .....	84
<b>Розділ III.</b> Гортань, трахея і бронхи .....	115
<i>Глава 7.</i> Анатомія і фізіологія (І.А. Яшан) .....	115
Анатомія гортані .....	115
Анатомія трахеї і бронхів .....	119
Фізіологія гортані, трахеї і бронхів .....	120
<i>Глава 8.</i> Загальні методи дослідження та лікування захворювань гортані, трахеї і бронхів (П.В. Ковалик, Г.С. Протасевич) .....	120
<i>Глава 9.</i> Захворювання гортані та трахеї (П.В. Ковалик, Г.С. Протасевич) .....	128

<b>Розділ IV. Вухо</b> .....	144
<i>Глава 10. Анатомія і фізіологія (І.А. Яшан)</i> .....	144
Зовнішнє вухо .....	144
Середнє вухо .....	146
Внутрішнє вухо, або вушний лабіринт .....	151
Фізіологія вуха .....	154
<i>Глава 11. Загальні методи дослідження вуха</i> та лікування вушних захворювань (І.А. Яшан, О.І. Яшан) .....	158
<i>Глава 12. Захворювання вуха</i> (І.А. Яшан, Д.І. Заболотний, О.І. Яшан) .....	187
Ситуаційні задачі та тести .....	223
Відповіді на ситуаційні задачі та тести .....	234

## ВСТУП

*Роль медичної сестри в процесі лікування хворого як в стаціонарі, так і в поліклініці важко переоцінити. Виконання призначень лікаря, догляд за хворими, виконання багатьох, іноді досить відповідальних маніпуляцій є сферою діяльності середнього медичного персоналу. Медична сестра допомагає при обстеженні пацієнта, підготовці його до оперативних втручань; працює в операційній чи перев'язочній як операційна або перев'язочна сестра; бере активну участь у лікуванні хворих стаціонарного відділення та в ЛОР-кабінеті поліклініки. Усе це ставить перед медичним персоналом завдання не тільки засвоєння теоретичних знань з питань етіології, патогенезу та клініки захворювань, але й досконалого оволодіння практичними навичками, що застосовуються для діагностики та лікування пацієнтів.*

*У зв'язку з подальшим розвитком оториноларингології, що характеризується все ширшим застосуванням нових складних діагностичних методів дослідження та хірургічних втручань, значно підвищуються вимоги до роботи медичних сестер. Знання основних питань догляду за пацієнтами з хворобами вуха, горла та носа стосується не тільки медичного персоналу, який працює в ЛОР-закладах, але й медичних працівників будь-якої лікувальної установи, оскільки хвороби носа, горла та вуха є досить частою патологією людського організму. Тому медична сестра різних лікувальних профілів може зустрітись з необхідністю надання допомоги хворим, які, крім основного захворювання, можуть мати ще й таку патологію.*

*Медична сестра – перша помічниця лікаря. Знаходячись поруч з хворим, вона слідкує за всіма змінами в перебігу захворювання, чітко виконує всі лікарські призначення і до приходу лікаря надає необхідну медичну допомогу. Медична сестра повинна пам'ятати, що тільки правильний догляд та дотримання всіх вимог лікувального режиму полегшать стан хворого та сприятимуть швидкому одужанню.*

## ОБОВ'ЯЗКИ СЕРЕДНЬОГО МЕДИЧНОГО ПЕРСОНАЛУ ПРИ РОБОТІ В ЛОР-КАБІНЕТІ ТА СТАЦІОНАРІ

В обов'язки середнього медичного персоналу входить активна допомога лікарю-оторингологологу при дослідженні й лікуванні хворих, а при відсутності лікаря – проведення лікувального процесу в межах своєї компетенції. При цьому медична сестра старанно виконує лікарські призначення, слідкує за дотриманням хворим лікувального режиму, організовує правильне та раціональне харчування, допомагає в оформленні медичної документації. Медсестра ЛОР-кабінету поліклініки готує робоче місце оториноларинголога, стерилізує інструменти та перев'язочний матеріал, слідкує за наповненістю спиртівки та баночок з ліками на оглядовому столику, веде необхідну документацію тощо. Вона також організовує діяльність молодшого медичного персоналу, слідкує за порядком та чистотою у приміщеннях.

В екстрених випадках медична сестра повинна сама надати першу допомогу хворому ще до прибуття лікаря (наприклад, при кровотечах, порушенні дихання тощо), запобігти тяжким ускладненням і навіть врятувати життя хворому.

Велика відповідальність лягає на медичних сестер, які працюють **в операційних та перев'язочних** оториноларингологічних відділень. Значний обсяг досліджень та операцій, що виконуються в ЛОР-відділі, робить діяльність середнього медперсоналу складною та багатогранною. В обов'язки операційної сестри входять організація роботи операційно-перев'язочного блоку та забезпечення підготовки до проведення діагностичних обстежень і хірургічних втручань. Вона повинна готувати інструментарій, перев'язувальний та шовний матеріал, необхідні прилади, апарати та медикаментозні засоби, які можуть знадобитись під час операцій та маніпуляцій. Усю апаратуру операційна сестра повинна зберігати в робочому стані та регулярно перевіряти її стан при тривалому невикористанні.

Медсестра забезпечує оптимальну роботу операційної, слідкує за суворим дотриманням правил асептики та антисептики всім медичним персоналом. Вона керує санітарками, яким дає доручення та контролює їх виконання. При складних операціях та маніпуляціях операційна сестра не тільки готує весь необхідний інструментарій, але й допомагає лікарю в здійсненні діагностично-лікувального процесу. Вона може бути помічником хірурга при відсутності лікаря-асистента.

ЛОР-операційна (на відміну від звичайної хірургічної операційної) повинна бути затемненою для запобігання потраплянню прямого сонячного проміння в приміщення. Надмірне загальне освітлення порушує огляд операційного поля, яке переважно знаходиться всередині глибоких порожнин та каналів. При більшості операцій на ЛОР-органах операційне поле освітлює сам оториноларинголог за допомогою лобного рефлектора відбитим від електричної лампи світлом. Лампу зазвичай встановлюють позаду та справа від голови сидячого хворого (зліва від хірурга).

На відміну від загальних хірургів, оториноларингологи порівняно рідко використовують безтіньову лампу, однак при операціях з широким операційним полем (на шиї, обличчі тощо) така лампа необхідна, що вимагає від операційної сестри забезпечення безперебійності її роботи.

Велика кількість операцій в ЛОР-практиці виконується в сидячому положенні хворого – у спеціальному операційному кріслі з підголівником. Біля крісла встановлюють стілець, на який сідає оториноларинголог. Висоту стільця регулюють залежно від потреб оперуючого.

Втручання на вусі, гортані та навколоносових пазухах звичайно виконують у лежачому положенні хворого на операційному столі. Операційна сестра повинна вміти змінювати форму та положення частин стола залежно від ситуації та слідкувати за тим, щоб операційний стіл був постійно справним.

Серед пристроїв, які найчастіше застосовують в ЛОР-перев'язочній чи операційній, слід назвати: електровідсмоктувач, діатермо- чи електрокоагулятор, операційний мікроскоп, ультразвуковий дезінтегратор, електрична бормашина тощо. Операційна медсестра повинна постійно слідкувати за справністю та станом всіх частин цих приладів: джерел струму або світла, світловодів, з'єднувальних дротів, трубок, шлангів тощо.

З розвитком медичної техніки значно розширюється матеріальна база медичних установ, вона поповнюється коштовним медичним обладнанням. Забезпечення вмілого використання та безпечної експлуатації такої апаратури входить в обов'язки операційної чи перев'язочної медичної сестри.

У зв'язку з широким застосуванням в операційній, перев'язочній та палатах різноманітних електричних приладів, кожний апарат обов'язково повинен бути надійно заземлений, щоб запобігти ураженню електричним струмом медичного персоналу та пацієнтів.

В операційній повинні бути постійно готовими набори інструментів, приладів та перев'язувального матеріалу для надання термінової допомоги при ядусі, кровотечах з ЛОР-органів та при клінічній смерті. Операційна сестра зобов'язана постійно утримувати ці набори в стерильному стані та повній комплектації.

Напередодні операційного дня сестра повинна перевірити справність та готовність до роботи апаратури, яка знадобиться в операційній, відібрати всі потрібні для операції інструменти, перевірити наявність достатньої кількості стерильного перев'язувального та шовного матеріалу, стерильних розчинів та медикаментозних засобів.

Операційна чи перев'язочна сестра повинна бути добре обізнана з назвою, функціональним призначенням та будовою інструментів і приладів, знати основні принципи їх роботи та при необхідності вміти усунути дрібні несправності. Знання принципів та етапів операцій на ЛОР-органах, можливостей та призначення апаратури і інструментарію дозволить операційній сестрі забезпечити безперебійний та спокійний перебіг операцій та хороший результат лікування.



## Розділ I

# НІС ТА НАВКОЛОНОСОВІ ПАЗУХИ

---

---

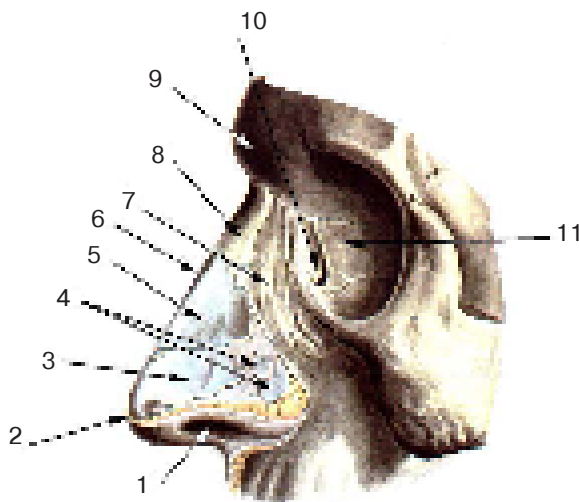
## Глава 1

### АНАТОМІЯ І ФІЗІОЛОГІЯ

#### Анатомія носа

Ніс є початковим відділом верхніх дихальних шляхів і поділяється на зовнішній ніс, порожнину носа та навколоносові пазухи.

**Зовнішній ніс** своєю формою нагадує неправильну тригранну піраміду. Верхній відділ носа, що міститься під лобною кісткою, називається **коренем носа**. Дві бокові поверхні носа сходяться під кутом, утворюючи **спинку носа**, яка внизу закінчується **кінчиком (верхівкою) носа**. Нижні відділи зовнішніх поверхонь носа називаються крилами носа, а нижні їх вільні краї обмежують ззовні вхід в порожнину носа – **ніздрі**.

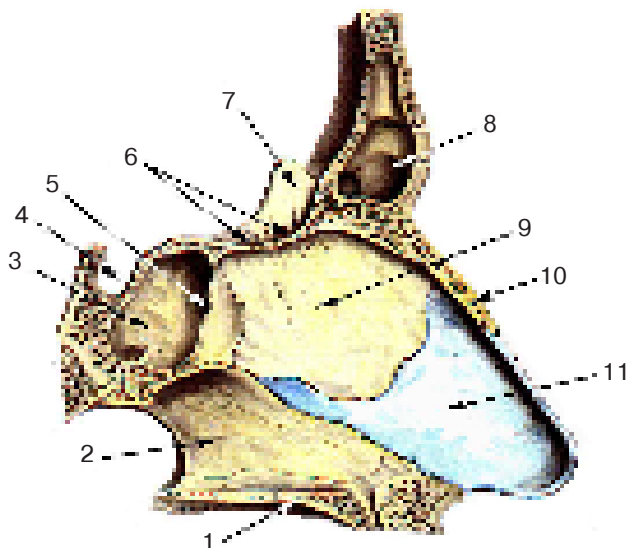


**Рис. 1.1. Анатомія зовнішнього носа:** 1 – ніздрі; 2 – верхівка носа; 3 – великий крильний хрящ; 4 – малі крильні хрящі; 5 – боковий хрящ носа; 6 – спинка носа; 7 – лобний відросток верхньої щелепи; 8 – носова кістка; 9 – носовий відросток лобної кістки; 10 – вхід у носослізний канал з боку орбіти; 11 – слізна кістка.

Зовнішній ніс складається з кісткових, хрящових і м'яких тканин. Кістковий відділ носа утворений парними носовими кістками, що з'єднуються з носовими відростками лобної кістки і двома лобними відростками верхньої щелепи. Хрящовий відділ зовнішнього носа складається з кількох парних хрящів: латеральних трикутної форми хрящів носа, великих крильних хрящів і малих крильних хрящів (рис. 1.1).

Зовнішній ніс вкритий шкірою, яка містить велику кількість сальних залоз.

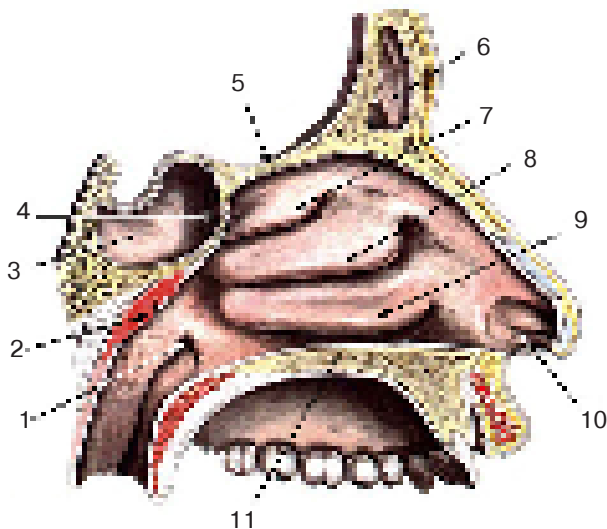
**Порожнина носа** межує: зверху – через ситоподібну пластину решітчастої кістки з передньою черепною ямкою, знизу – через тверде піднебіння з порожниною рота, з боків – через тонку кісткову пластину з орбітами і навколоносними пазухами. Назовні порожнина носа відкривається ніздрями, а назад через два поруч розташованих овальної форми отвори (праву і ліву **хоани**) з'єднується з носоглоткою.



**Рис. 1.2. Анатомія перегородки носа:** 1 – тверде піднебіння; 2 – леміш; 3 – основна пазуха; 4 – турецьке сідло; 5 – вічко основної пазухи; 6 – ситоподібна пластинка решітчастої кістки; 7 – півнячий гребінь; 8 – лобна пазуха; 9 – вертикальна пластинка решітчастої кістки; 10 – носова кістка; 11 – чотирикутний хрящ перегородки носа.

**Перегородка носа** ділить носову порожнину на дві половини: праву і ліву. Вона складається з двох частин: кісткової і хрящової (рис. 1.2). Кісткова (задньо-верхня) частина утворена лемешем і перпендикулярною пластинкою решітчастої кістки, а хрящова (передньо-нижня) – чотирикутним хрящем.

**Зовнішня, або бокова, стінка** порожнини носа є найбільш складною і дуже важливою в практичному відношенні. В її утворенні беруть участь такі кісткові утвори: носова кістка, лобний відросток верхньої щелепи, слізна кістка, решітчаста кістка, піднебінна кістка і крилоподібні відростки основної кістки.

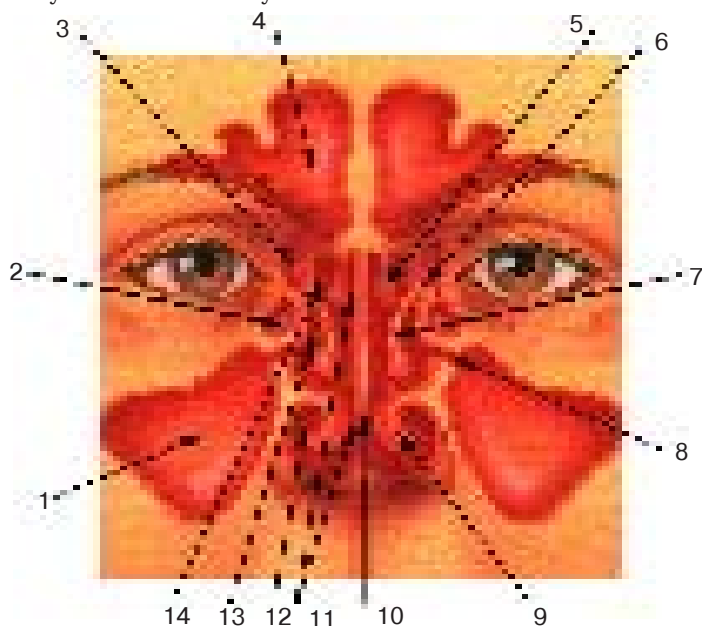


**Рис. 1.3. Анатомія носа та носоглотки:** 1 – вічко слухової труби; 2 – глотковий мигдалик; 3 – основна пазуха; 4 – вічко основної пазухи; 5 – ситоподібна пластинка решітчастої кістки; 6 – лобна пазуха; 7 – верхня носова раковина; 8 – середня носова раковина; 9 – нижня носова раковина; 10 – присінок носа; 11 – тверде піднебіння.

На зовнішній стінці порожнини носа з кожного боку є **три раковини: нижня, середня і верхня** (рис. 1.3, 1.4). Середня і верхня носові раковини належать до решітчастої кістки, а нижня є самостійною кісточкою, що має вигляд тонкої зігнутої пластини. Відповідно до носових раковин на зовнішній стінці порожнини носа, розрізняють **носові ходи**: нижній, середній і верхній.

**Нижній носовий хід** міститься між дном порожнини носа і нижньою носовою раковиною, **середній** – між нижньою і середньою носовими раковинами, **верхній** – між середньою і верхньою носовими раковинами. Крім того, є **загальний носовий хід**, який має вигляд вузької щілини, розміщеної між перегородкою носа і вільними краями всіх носових раковин.

Порожнина носа через особливі отвори – **вічка** – сполучається з навколоносовими пазухами. В середній носовий хід відкриваються більшість пазух: верхньощелепна (гайморова), лобна, а також передні й середні комірочки решітчастої кістки. Вивідні отвори цих пазух містяться під середньою носовою раковиною – у **півмісяцевій щілині**, яку вперше описав М.І. Пирогов. У верхній носовий хід відкриваються задні комірочки решітчастого лабіринту й основна пазуха.



**Рис. 1.4.** Анатомія порожнини носа та навколоносових пазух: 1 – верхньощелепна пазуха; 2 – передні комірочки решітчастої кістки; 3 – середні комірочки решітчастої кістки; 4 – лобна пазуха; 5 – верхня носова раковина; 6 – вічко передніх комірок решітчастої кістки; 7 – середня носова раковина; 8 – вічко верхньощелепної пазухи; 9 – нижня носова раковина; 10 – перегородка носа; 11 – загальний носовий хід; 12 – нижній носовий хід; 13 – середній носовий хід; 14 – верхній носовий хід.

Під нижньою носовою раковиною на 1,5-2 см назад від її переднього кінця відкривається **носослізний канал**, який з'єднує порожнину носа з орбітою.

Верхня стінка, або дах порожнини носа, утворена ситоподібною пластинкою решітчастої кістки, через отвори якої в ніс з черепа проходять гілочки нюхового нерва, артерії та вени.

Нижня стінка, або дно носової порожнини утворена піднебінним відростком верхньої щелепи та горизонтальною пластинкою піднебінної кістки.

Уся порожнина носа вистелена **слизовою оболонкою**, вкритою багаторядним циліндричним миготливим епітелієм, рух війок якого спрямований назад – в напрямку хоан та носоглотки. Присінок носа вкритий шкірою, що має волоски та сальні залози, в яких може розвиватись запальний процес – виникають фурункули.

У порожнині носа розрізняють дихальну і нюхову зони (ділянки). Такий розподіл не зовсім точний, оскільки струмінь повітря під час вдиху проходить не тільки через дихальну зону, а завихрюється і проникає у верхні ділянки порожнини носа – у нюхову зону. Лише під час видиху повітря проходить переважно через дихальну ділянку. Вважають, що дихальна зона займає, в основному, нижній і середній носові ходи, а нюхова – верхню частину середньої носової раковини, всю поверхню верхньої носової раковини і протилежну частину перегородки носа.

Слизова оболонка нюхової ділянки характеризується дуже складною і високодиференційованою будовою. Вона містить нюхові й підтримуючі клітини. До нюхових клітин підходять нервові волокна нюхового нерва, які об'єднуються в невеликі пучки і заглиблюються в слизову оболонку. В слизовій оболонці носа (особливо в дихальній зоні) розміщуються чисельні залози, які за характером своєї секреції належать до слизових.

**Кровоносні судини** зовнішнього носа такі: артерія спинки носа – кінцева гілка очної артерії (з басейну внутрішньої сонної артерії), яка йде до шкіри кореня і спинки носа, і кутова артерія (з басейну зовнішньої сонної артерії), яка йде до внутрішнього кута ока, де вказані судини анастомозують між собою. Вени зовнішнього носа та прилеглих ділянок дуже тонкостінні та не мають клапанів, тому в них може виникати ретроградний

(зворотний) потік крові – з обличчя у порожнину черепа, – що часто є причиною розвитку важких внутрішньочерепних ускладнень при фурункулах зовнішнього носа.

Кровопостачання порожнини носа здійснюють передня і задня решітчасті артерії (гілки внутрішньої сонної артерії) та крилопіднебінна артерія (гілка верхньощелепної артерії), яка є основним джерелом кровопостачання порожнини носа. Вени носової порожнини повторюють хід однойменних артерій.

Шкіра зовнішнього носа та слизова оболонка порожнини носа мають поверхневу і глибоку сітку лімфатичних судин, що сполучаються з підоболонковим простором головного мозку. Ця обставина відіграє неабияку роль у поширенні інфекції з носа в порожнину черепа.

Чутливі **нерви** носа походять від першої і другої гілок трійчастого нерва. Гілки нюхового нерва проникають у порожнину носа через отвори ситоподібної пластинки решітчастої кістки, їх закінчення підходять до нюхових клітин, утворюючи рецептори. Центральні відділи нюхового аналізатора знаходяться в особливих високодиференційованих ділянках нюхової зони кори головного мозку.

## **Анатомія навколоносових пазух**

Навколоносові пазухи – це невеликі за об'ємом порожнини, які знаходяться у кістках лицевого черепа. Усі вони в нормі заповнені повітрям, яке проникає сюди з порожнини носа через вічка або канали.

**Верхньощелепна, або гайморова, пазуха** парна, є найбільшою серед навколоносових пазух і за своєю формою нагадує три- або чотиригранну піраміду. Її об'єм становить в середньому 8-10 *мл*, а іноді сягає 30 *мл* (рис. 1.2-1.4). Пазуха має 5 стінок: верхню, нижню, внутрішню, задню і передню.

Верхня стінка гайморової пазухи є нижньою стінкою орбіти, через цю стінку можливе поширення інфекції з верхньощелепної пазухи на очницю та носослізні шляхи.

Нижня стінка пазухи утворена твердим піднебінням, в її передньо-зовнішніх відділах в просвіт пазухи можуть виступати корінці 4-7 верхніх зубів, запалення яких часто спричиняє захворювання пазухи.

Задня стінка пазухи відповідає верхньощелепному горбові, що відділяє пазуху від крилопіднебінної ямки. Передня, або лицева, стінка пазухи утворює передню стінку верхньої щелепи. На передній стінці знаходиться вдавлення – **собача ямка**, вище якої відкривається канал, де проходить друга гілка трійчастого нерва.

Внутрішня стінка верхньощелепної пазухи відповідає рівню нижнього і середнього носових ходів. У своїх нижніх відділах ця стінка товста, а вгорі – на рівні середнього носового ходу – тоншає і в певних ділянках може складатись лише з двох шарів слизової оболонки. На цій стінці знаходиться вічко (діаметр отвору – приблизно 3-5 мм), через яке верхньощелепна пазуха сполучається із **середнім носовим ходом порожнини носа**. Внутрішня стінка пазухи під нижньою носовою раковиною (нижній носовий хід) є місцем її проколу, що застосовується для діагностики та лікування захворювань пазухи. Ця стінка межує також з кістковими комірками решітчастого лабіринту, звідки запальний процес може переходити на верхньощелепну пазуху.

**Лобна пазуха** парна, міститься в товщі луски лобної кістки (рис. 1.2-1.4). У ній розрізняють передню, задню, внутрішню і нижню стінки. Середній об'єм пазухи складає 5 мл. Досить часто обидві пазухи (ліва і права) в однієї людини розвинені нерівномірно. Іноді немає однієї або навіть обох лобних пазух. Вивідний протік цієї пазухи – **лобно-носовий канал** – відкривається у **середній носовий хід**, має довжину 12-16 мм та є досить вузьким і покрученим. Такі особливості будови лобно-носового каналу зумовлюють утруднений відтік ексудату з пазухи, що сприяє розвитку запальних процесів.

**Решітчастий лабіринт** складається (з кожного боку) з 3-10 невеликих кісткових комірок (клітин), що можуть мати різну величину. Їх поділяють на три групи: передні, середні й задні. **Передні та середні** комірочки решітчастого лабіринту відкриваються у **середній носовий хід, а задні – у верхній**.

**Основна (клиноподібна) пазуха** парна, міститься в тілі основної (клиноподібної) кістки (рис. 1.2-1.4). У цій пазусі розрізняють верхню, нижню, передню, задню, внутрішню і зовнішню стінки. У передній стінці знаходиться отвір – вічко, яким основна пазуха відкривається у **верхній носовий хід**.

**Фізіологічне значення навколоносових пазух** полягає в тому, що вони:

1. Є резонаторами голосу.
2. Відіграють амортизаційну роль (під час удару в обличчя вони послаблюють удар).
3. Полегшують вагу лицевого черепа.

## **Фізіологія носа**

Ніс виконує дихальну, захисну, резонаторну і нюхову функції.

**Дихальна функція** носа полягає в проведенні повітря в напрямку нижніх дихальних шляхів. При звичайному носовому диханні через порожнину носа під час одного вдиху чи видиху проходить приблизно 500 *мл* повітря. Враховуючи те, що в нормі людина робить 16-18 дихальних рухів за хвилину, через ніс за цей час проходить 8-9 л повітря.

**Захисна функція** носа полягає в зігріванні, зволоженні, знепиленні й знезаражуванні повітря, нейтралізації шкідливих газоподібних речовин, а також у видаленні сторонніх тіл за допомогою рефлекторних актів чхання, кашлю та сльозотечі. Під час вдиху повітря “стикається” з нижньою носовою раковиною, завихрюється і проходить через загальний та середній носові ходи до носоглотки. При завихренні пил та бактерії, що містяться в повітрі краще, контактують із слизовою оболонкою, прилипають до носового слизу й осідають на стінках порожнини носа. Слиз, що виділяється залозами слизової оболонки носа, зволожує повітря та має бактерицидну дію з можливістю нейтралізації диму та шкідливих хімічних речовин. Частинки пилу, що осіли на стінках порожнини носа, переносяться миготливим епітелієм до носоглотки, а потім випльовуються або проковтуються.

Добре кровопостачання слизової оболонки носа, завихрення повітря при проходженні через носову порожнину сприяють його зігріванню та зволоженню. Повітря, яке проникає в легені, зігрівається, зволожується та значною мірою очищається від пилу і бактерій. При диханні ротом усі ці шкідливості не усуваються і непідготовлене повітря безпосередньо потрапляє у глотку, гортань і нижні дихальні шляхи, викликаючи в них різноманітні патологічні зміни.



Таким чином, носове дихання є фізіологічним і тому має великі переваги перед ротовим.

Порожнини носа та навколоносових пазух є **резонаторами голосу**. Завдяки цій функції голос людини набуває гучності та тембру (забарвлення), а з розвитком патологічних станів порожнини носа чи пазух – змінюється. При відсутності або порушенні носового дихання голос втрачає свою гучність та набуває глухуватого, носового відтінку – стає гугнявим. Таке явище має назву закритої гугнявості. Якщо у хворого внаслідок патологічного процесу виникає параліч м'якого піднебіння, то під час розмови носоглотка постійно залишається відкритою, тому звуки теж набувають носового відтінку. Цей стан носить назву відкритої гугнявості.

**Нюхова функція** забезпечується тим, що, проходячи разом з повітрям через нюхову зону, пахучі речовини подразнюють рецептори нюхового аналізатора. Це викликає у людини нюхові відчуття. Роль нюху полягає не тільки в контролі якості тих речовин, які надходять з повітрям у дихальні шляхи, але й у визначенні, нарівні зі смаком, якості їжі, що надходить у травний тракт. Крім того, нюх має велике значення для рефлекторного виділення травних соків.

## Глава 2

### **ОСНОВНІ МЕТОДИ ДОСЛІДЖЕННЯ ТА ЛІКУВАННЯ ЗАХВОРЮВАНЬ НОСА І НАВКОЛОНОСОВИХ ПАЗУХ**

Обстеження хворого із захворюванням носа та навколоносових пазух починають з бесіди з ним, під час якої з'ясовують скарги пацієнта, історію даного захворювання, інші перенесені захворювання (збирають анамнез). Потім виконують об'єктивне обстеження носа та навколоносових пазух і проводять функціональні дослідження. Оскільки більшість ЛОР-захворювань спричиняються хворобами носа і навколоносових пазух, їх обстеження повинно передувати дослідженню вуха, глотки чи гортані.

**Скарги**, які примусили хворого звернутись за допомогою, можуть включати: а) біль у зовнішньому носі чи навколишніх ділянках, що може мати різний характер, інтенсивність та локалізацію; б) утруднення носового дихання однією чи обома

половинами носа; в) виділення з носа, що бувають серозного, слизового, гнійного, кров'янистого чи змішаного характеру; г) зниження нюху чи його повна відсутність; д) поява неприємного запаху, який відчуває сам хворий або оточуючі. Не менш важливо з'ясувати загальне самопочуття хворого, наявність головного болю, підвищення температури тіла, ознобу тощо.

При зборі **анамнезу хвороби** з'ясовують: з яких проявів і з якої причини почалося дане захворювання, як воно перебігало, чи проводилось у минулому лікування і яке, його ефективність. Потім переходять до збору анамнезу життя – цікавляться загальним станом здоров'я, іншими перенесеними захворюваннями, умовами праці та побуту тощо.

**Об'єктивне дослідження носа та навколоносових пазух** включає: зовнішній огляд, пальпацію і перкусію носа та навколишніх ділянок, визначення дихальної та нюхової функцій носа, проведення передньої та задньої риноскопії (огляду глибоких частин порожнини носа), зондування гудзиковим зондом носових ходів і хоан.

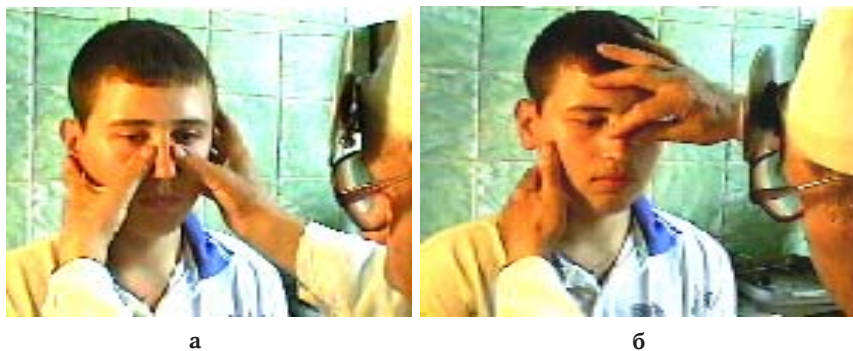**Додаткові методи** обстеження, які використовуються при захворюваннях носа та навколоносових пазух, об'єднують: лабораторні аналізи крові, сечі, спинномозкової рідини та виділень з носа (посів на флору та на чутливість до антибіотиків); пункцію навколоносових пазух; діафаноскопію; гістологічне дослідження тканин; рентгенологічні методи обстеження (рентгенографія, комп'ютерна томографія) та ядерно-магнітно-резонансне дослідження; ендоназальні методи дослідження, що виконуються за допомогою волоконної оптики тощо.

## ОГЛЯД ТА ПАЛЬПАЦІЯ ЗОВНІШНЬОГО НОСА І НАВКОЛИШНІХ ДІЛЯНОК

**Огляд** зовнішнього носа є складовою частиною огляду всього обличчя, під час якого визначають стан та цілісність шкірного покриву, набряк чи деформацію відповідних ділянок, симетричність тканин правого та лівого боків обличчя. Користуючись загальним освітленням можна також оглянути передні відділи порожнини носа. Для цього його верхівку великим паль-

цем піднімають угору і водночас незначно повертають голову хворого праворуч і ліворуч.

**Пальпація** зовнішнього носа та оточуючих ділянок виконують великим та вказівним пальцями однієї або обох рук (рис. 1.5 а, б). При цьому визначають: набряк тканин обличчя, болючість конкретних його ділянок, крепітацію (появу хрусту під час пальпації), патологічну рухомість тканин черепа (рухомість таких ділянок, які в нормі є нерухомими). Останні два симптоми допоможуть у діагностиці переломів кісток лицевого скелета. Поява болючості у місцях проєкцій навколоносових пазух вказує на можливе їх ураження. Так, при запаленні верхньощелепної пазухи спостерігається болючість під час пальпації верхніх



**Рис. 1.5. Пальпація зовнішнього носа і навколишніх ділянок:** а – великими пальцями обох рук; б – вказівним і великим пальцями однієї руки.

відділів собачої ямки, при запаленні лобної пазухи – болючість нижніх відділів чола та верхньо-внутрішньої стінки орбіти.

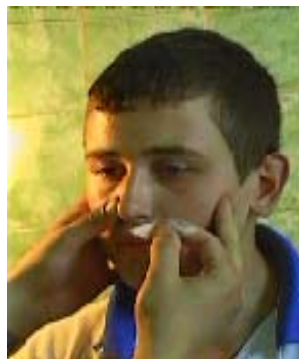Лобні пазухи іноді досліджують легким постукуванням по внутрішньо-нижній поверхні чола, яке проводять вказівним пальцем. При цьому порівнюють больові відчуття на симетричних ділянках правого і лівого боків.

## ВИЗНАЧЕННЯ ДИХАЛЬНОЇ ФУНКЦІЇ НОСА

Необхідний засіб: жмутик вати або нитка.

Для визначення прохідності повітря через порожнину носа

дослідник по черзі закриває одну, а потім іншу ніздрю обстежуваного, притискаючи крило носа до носової перегородки своїм вказівним пальцем (рис. 1.6). Обстежуваному пропонують робити звичайної сили вдихи і видихи через кожну половину носа окремо. Іншою рукою дослідник підносить до відкритої ніздрі жмутик розпушеної вати та спостерігає за її коливаннями. При порушеній прохідності повітря через відповідну половину носа вата буде коливатись з меншою амплітудою або зовсім не рухатися.



**Рис. 1.6.** Визначення дихальної функції носа за допомогою жмутика вати.

## ВИЗНАЧЕННЯ НЮХОВОЇ ФУНКЦІЇ НОСА

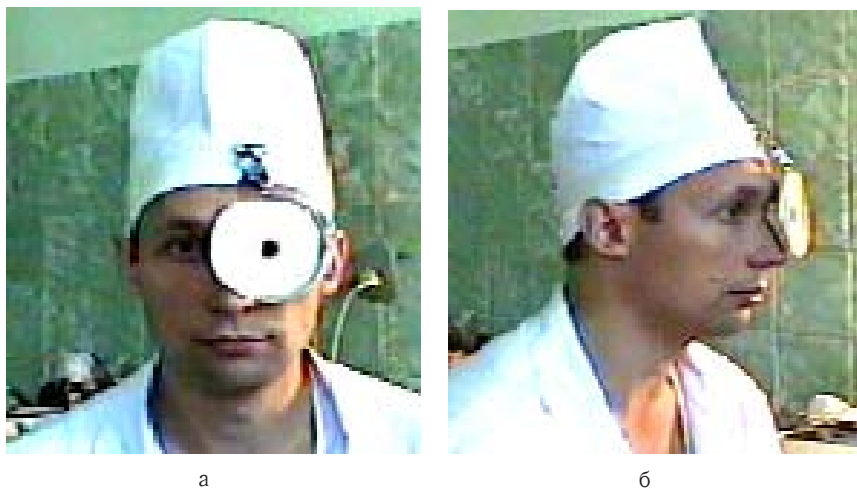Необхідний засіб: набір пахучих речовин, що містяться в однакових пронумерованих флаконах.

Запропоновано багато методів дослідження нюху, частина з них передбачає якісне визначення нюхової функції, коли пацієнт вказує, чи має запах пахуча речовина, і якщо має – то який. Частина методів передбачає кількісну оцінку нюху, коли визначають мінімальну концентрацію пахучої речовини, що викликає відчуття запаху.

Для визначення нюхової здатності користуються загальновідомими пахучими речовинами, які наливають у однакові флакони з притертими скляними кришками. Відкритий флакон підносять до однієї ніздрі обстежуваного (іншу закривають пальцем) та пропонують понюхати речовину, яка міститься в склянці. Обстежуваний говорить про свої відчуття. З пахучих речовин для визначення нюхової функції найчастіше застосовують такі: оцет, етиловий спирт, валеріану, нашатирний спирт, воду тощо. Останню використовують для ідентифікації можливих нюхових галюцинацій та ілюзій. Нашатирний спирт застосовують для виявлення симуляцій, оскільки ця речовина не тільки спричиняє відчуття свого різкого запаху, а й подразнює слизову оболонку, що відчуває пацієнт навіть з повною втратою нюху.

## ПРАВИЛА КОРИСТУВАННЯ ЛОБНИМ РЕФЛЕКТОРОМ

Оскільки об'єкт дослідження при захворюваннях носа, навіконосових пазух, вуха чи горла знаходиться в глибині вузьких просторів чи каналів, для кращого їх огляду застосовують спеціальні методи. Ці методи дозволяють спрямувати пучок проміння у погано освітлені ділянки і таким чином оглянути їх. Для виконання обстеження користуються лобним рефлексором та джерелом світла (електрична лампа потужністю 100 Вт), причому таке дослідження краще проводити у напівзатемненому приміщенні. Правила користування лобним рефлексором ідентичні при обстеженні всіх ЛОР-органів.



**Рис. 1.7.** Розміщення лобного рефлексора на голові дослідника: а – вигляд спереду; б – вигляд збоку.

Дослідник і пацієнт сидять один навпроти одного, причому обидва коліна дослідника знаходяться справа від колін обстежуваного. Лампа повинна знаходитись на відстані 30-40 см позаду та справа від голови пацієнта і бути на рівні його очей чи вух. Одягають рефлексор на голову в шапочці та регулюють розмір його ремня залежно від розміру голови дослідника. Дзеркало рефлексора встановлюють перед лівим оком так, щоб отвір в його центрі розташувався точно навпроти лівої зіниці дослідника (рис. 1.7). Світло, що потрапляє від лампи на дзеркало

рефлектора, повинно відбиватись від нього таким чином, щоб на відстані близько 30-40 см від дослідника воно утворювало невелику концентровану світлову пляму. Під час проведення обстеження дослідник повинен бачити освітлений рефлектором об'єкт обома очима (лівим оком через отвір у рефлекторі). У лівій руці він тримає необхідний для обстеження інструмент, наприклад, носове дзеркало, шпатель, вушну лійку тощо. Праву руку дослідник розміщує на чолі чи потилиці обстежуваного, цією рукою дослідник повертає або нахиляє голову пацієнта для кращого та зручного огляду.

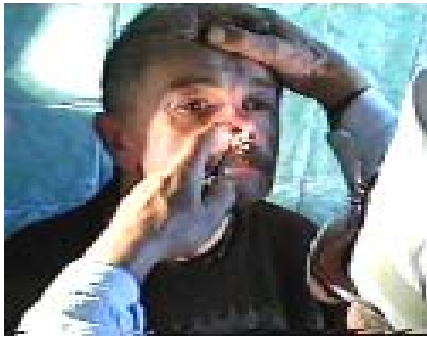
Для контролю правильності застосування рефлектора дослідник може заплющити праве око. Якщо після цього він бачить освітлений об'єкт лівим оком через отвір у дзеркалі, то рефлектор встановлено правильно.

## ПЕРЕДНЯ РИНОСКОПІЯ

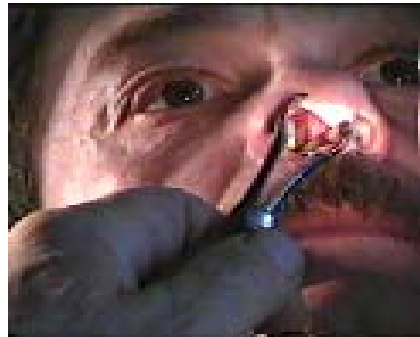
Необхідні засоби:

1. Носорозширювач (носове дзеркало).
2. Лобний рефлектор.
3. Джерело світла (електрична лампа потужністю 100 Вт).

Передню риноскопію проводять з дотриманням всіх правил користування лобним рефлектором (див. вище). Огляд правої і лівої половин носа проводять окремо. У ліву руку беруть носорозширювач так, щоб на розкритій долоні розмістились обидва його держальця дзьобом донизу. Великий палець слід покласти на гвинт розширювача, а II-IV пальцями охопити держальця ззовні. Мізинець лівої руки краще завести між держальця носорозширювача, що допоможе легше ним маніпулювати. Праву руку кладуть на чоло обстежуваного та обережними рухами повертають його голову для кращого огляду. Великим пальцем правої руки піднімають кінчик носа угору та лівою рукою заводять кінці дзьоба носорозширювача в одну з ніздрів хворого на глибину 0,5-1 см. Стискаючи держальця носового дзеркала, розкривають вхід до носа та оглядають його глибші відділи (рис. 1.8.). При огляді як правої, так і лівої половини носа носорозширювач тримають лівою рукою майже в однаковому положенні так, щоб вісь розкритого інструмента утворювала кут приблизно 45° з вертикаллю.



а



б

**Рис.1.8. Передня риноскопія:** а – загальний вигляд; б – носорозширювач, введений в порожнину носа.

При передній риноскопії виділяють дві позиції голови хворого:

**1. При прямому положенні голови хворого** дослідник вводить носорозширювач в порожнину носа так, щоб кінчики його дзьоба торкалися стінок лише входу в присінок носа. У такому положенні видно нижні відділи порожнини носа: її дно, нижні ділянки перегородки носа, нижню носову раковину, нижній носовий хід тощо.

**2. При закиданні голови обстежуваного назад** видно передній відділ середньої носової раковини, носову перегородку в цій ділянці й початкову частину нюхової щілини, яка міститься між середньою раковиною і носовою перегородкою. Щоб оглянути середній носовий хід і півмісяцеву щілину під середньою носовою раковиною, голову обстежуваного утримують у закинутаго положенні та застосовують носорозширювач з подовженим дзьобом (носове дзеркало Кіліана), попередньо знеболивши відповідні ділянки слизової оболонки носа. Цей метод отримав назву **середньої риноскопії**.

У маленьких дітей замість носорозширювача для передньої риноскопії краще застосовувати вушні лійки.

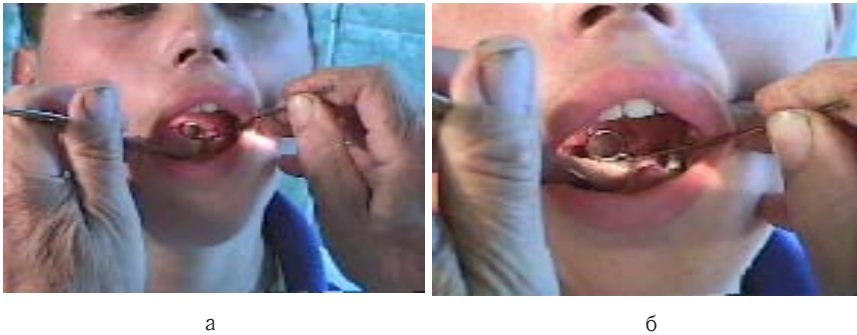
Нерідко огляд носа утруднений у зв'язку з набряком нижніх носових раковин або їх гіпертрофією. У таких випадках застосовують судинозвужувальні засоби: адреналін, ефедрин тощо. При зм'ящванні раковин цими речовинами їх слизова оболонка скорочується (анемізується) і порожнина носа стає більш доступною для огляду.

## ЗАДНЯ РИНОСКОПІЯ (ЕПІФАРИНГОСКОПІЯ)

Необхідні засоби:

1. Носоглоткове дзеркальце (діаметр – 6-10 мм), закріплене у держальці.
2. Шпатель.
3. Спиртівка (медична сестра повинна слідкувати, щоб спиртівка була заповнена спиртом).
4. Сірники або запальничка.
5. Лобний рефлектор.
6. Джерело світла.

Для огляду задніх відділів порожнини носа застосовують задню риноскопю. Спочатку закріплюють носоглоткове дзеркальце у держальці та нагрівають над спиртівкою до температури 45-50° С, щоб воно не запотівало. Шпателем, який тримають у лівій



**Рис. 1.9. Задня риноскопія:** а – загальний вигляд; б – положення носоглоткового дзеркальця в ротоглотці.

руці, притискають передні дві третини язика, аби було видно ротоглотку, та пропонують хворому дихати носом. Нагріте та обернене дзеркальною поверхнею догори носоглоткове дзеркальце правою рукою заводять через порожнину рота за м'яке піднебіння, трохи нижче його нижнього краю. При цьому треба докласти всіх зусиль, щоб не доторкнутись дзеркальцем до піднебіння, піднебінних дужок, кореня язика чи задньої стінки глотки, бо це може викликати блювотний рефлекс. Незначно змінюючи орієнтацію дзеркальця у глотці, оглядають хоани, задні кінці трьох носових раковин та задні відділи перегородки носа, а також струк-



тури носоглотки (див. “Анатомія носоглотки”). Зображення цих структур частинами з’являється у дзеркальці, оскільки отримати повне відображення великої поверхні у малому дзеркальці одночасно неможливо (рис. 1.9).

В осіб з вираженим блювотним рефлексом перед виконанням задньої риноскопії слизову оболонку глотки знеболюють розчином анестетика (змащуванням чи пульверизацією).

## НАКРУЧУВАННЯ ВАТИ НА ЗОНД З НАРІЗКОЮ

Необхідні засоби:

1. Дротяний зонд з гвинтовою нарізкою на його робочому кінці.
2. Стерильна гігроскопічна вата.

Для виконання багатьох маніпуляцій у носі, вусі чи горлі застосовують так званий **ватник** – зонд з нарізкою, на який накручують шматочок вати. Нарізка на робочому кінці зонда запобігає зісковзуванню вати під час маніпуляцій. Таким ватником можна видаляти кірки, секрет або сторонні тіла з носа, вуха чи горла або, після занурювання у медикаментозний засіб, змащувати слизову оболонку чи шкіру ЛОР-органів.

Дротяні зонди бувають різної довжини та мають різний діаметр стержня. Для змащування гортані застосовують найдовші зонди, що мають порівняно великий діаметр (гортанний зонд). Для змащування чи очистки носа та глотки використовують коротші та тонші зонди (носовий зонд). При маніпуляціях у вусі застосовують короткі й тонкі зонди (вушний зонд).

Для формування ватника у праву руку беруть зонд з нарізкою, у ліву – невеликий шматок вати, який “розстелюють” на вказівному пальці лівої руки. Робочий кінець зонда розміщують на ваті, яку потім складають над зондом так, щоб стержень з нарізкою опинився в товщі вати. Обертаючи пальцями обох рук зонд навколо своєї осі за годинниковою стрілкою, накручують вату на робочий кінець зонда (рис. 1.10). Вати треба брати стільки, щоб вона повністю закривала металічний кінець зонда, аби не пошкодити стінки органа його гострим краєм. Якщо змащують глотку чи гортань, застосовують зонд більшого діаметра та довжини, на який накручують більшу кількість вати. При маніпуляціях у носі чи вусі переважно використовують тонкі зонди, а

товщина вати на робочому його кінці повинна бути такою, щоб він не перекривав просвіту носового ходу або зовнішнього слухового проходу.



а

б

**Рис. 1.10. Накручування вати на зонд з нарізкою:** а – розміщення кінця зонда на жмутику вати; б – складання вати над кінцем зонда.

**Не пошкодь!** *Шматок вати слід щільно накручувати на зонд так, щоб вата не зісковзнула з нього і не залишилась у порожнині носа, вусі чи горлі.*

Використану вату з робочого кінця зонда слід знімати за допомогою іншого шматка вати, яким обгортають зонд лівою рукою відразу нижче нарізки. Обертаючи правою рукою стержень зонда проти годинникової стрілки, лівою рукою просувачуть вату в напрямку кінця нарізки доти, поки зонд повністю не звільниться від вати.

## ВЗЯТТЯ МАЗКА ІЗ СЛИЗОВОЇ ОБОЛОНКИ ЧИ ШКІРИ НОСА

Необхідні засоби:

1. Стерильний ватний тампон, розміщений у стерильній пробірці.
2. Журнал взяття мазків.
3. Склограф.
4. Бланк “Направлення мазків у бактеріологічну лабораторію”.

Мазки із слизової оболонки носа беруть для бактеріологічного дослідження носового вмісту на визначення виду збудника захворювання та його чутливості до антибіотиків, або з метою дослідження на дифтерію. В останньому випадку обов’язково беруть два мазки: один – з носа, інший – з глотки (див. “Взяття мазка із слизової оболонки глотки на дифтерію”).

Для цього використовують стерильний ватний тампон, який зберігають у стерильній пробірці. Тампон – це стержень (дерев'яна паличка або відрізок дроту довжиною 15-20 см), на один кінець якого щільно накручений шматок вати. Приблизно на середині стержня (на рівні входу в пробірку) накручено більшу кількість вати таким чином, щоб, коли тампон вводять у пробірку, ця вата на середині стержня, ніби корок, щільно закривала собою вхідний отвір пробірки.

Правою рукою виймають з пробірки ватний тампон та по-спідовно вводять його стерильний кінець в одну, а потім в іншу ніздрю (рис.1.11). При цьому незначно обертають стержень тампона навколо своєї вісі, намагаючись відокремити секрет зі стінок порожнини чи присінка носа.

Якщо на слизовій оболонці чи шкірі носа є нальоти, мазок слід брати, починаючи з місця, де нальоту немає, просуваючи тампон в напрямку до самого нальоту та по його поверхні. При цьому намагаються отримати шматок речовини нальоту та залишити його на ваті. Потім тампон виводять з носа та, не торкаючись його стерильною частиною ні до якого предмета, вкладають у стерильну пробірку.



**Рис. 1.11.** Взяття мазка із слизової оболонки чи шкіри носа.

**Увага!**

**При дослідженні на дифтерію, крім мазка із зів, слід завжди брати мазок із носа (див. “Взяття мазка із слизової оболонки чи шкіри носа”).**

У разі дослідження на дифтерію на зовнішній поверхні пробірки склорафом (або іншим способом) помічають, що цей мазок отримано із носа – пишуть літеру “Н”. На пробірці з мазком, отриманим із зів пишуть літеру “З”. Записують у “Журнал взяття мазків ...” паспортні дані хворого, у якого взято мазки, та оформляють “Направлення у бактеріологічну лабораторію”, куди заносять такі дані:

1. Медичний заклад, де було виконано забір.
2. Паспортні дані хворого, у якого взяли мазок.
3. Характер отриманого матеріалу: мазок зі слизової оболонки носа – “Н” та зіва – “З” (ті літери, що написані на відповідних пробірках).
4. Попередній діагноз.
5. Мету дослідження (посів на дифтерійну паличку чи на чутливість до антибіотиків).
6. Дату та час забору матеріалу.
7. Прізвище та підпис медичного працівника, який виконав забір.

Пробірки з вміщеними у них тампонами разом з “Направленням” у короткий термін (до 2 год.) доставляють у бактеріологічну лабораторію, де і буде виконано необхідне дослідження.

## ТУАЛЕТ НОСА

Досить часто при патологічних станах носа і навколоносових пазух проводять туалет носа. Найчастіше вдаються до способу самоочищення носа – сякання. Хворому пропонують закрити спочатку одну ніздрю і видути вміст з відкритої половини носа, а потім це зробити іншою половиною носа.

**Не пошкодь!**

***Не рекомендується сякати ніс при одночасному притискуванні обох ніздрів, оскільки це може призвести до заштовхування інфікованого вмісту носа та носоглотки через слухову трубу в барабанну порожнину і викликати запалення середнього вуха.***

Якщо не вдається повністю очистити порожнину носа від виділень сяканням, медичний персонал проводить механічне видалення кірок і слизу. Для цього використовують носовий зонд з нарізкою (ватник), яким вигортають вміст порожнини носа назовні (див. “Змашування слизової оболонки носа”).

Іноді сухі кірки не щільно прикріплені до слизової оболонки, тому їх можна видалити пінцетом. При наявності кірок, що міцно прилипли до підлеглих тканин, їх попередньо розм’якшують масляними розчинами. Такі розчини закачують у ніс або вводять на просоченій турунді, яку на 15-20 хв залишають в порожнині носа (див. “Введення мазі в ніс”). Такі дії викликають

подразнення слизової оболонки носа та значне виділення слизу, що призводить до швидкого відставання кірок. Останні видаляють сяканням, пінцетом або електровідсмоктувачем.

## ВВЕДЕННЯ ЛІКАРСЬКИХ РЕЧОВИН У НІС

Основні способи введення лікарських речовин в ніс: 1) змащування слизової оболонки носа; 2) закапування крапель в ніс; 3) пульверизація або вдунання (інсуфляція) в ніс медикаментозних засобів; 4) введення в ніс лікарських середників на турундах. Перед введенням пропонують хворому очистити ніс сяканням, а якщо це не вдається, здійснюють очищення іншим способом.

## ЗМАЩУВАННЯ СЛИЗОВОЇ ОБОЛОНКИ НОСА

Необхідні засоби:

1. Носовий зонд з гвинтовою нарізкою на його робочому кінці.
2. Стерильна гігроскопічна вата.
3. Лікарський середник.
4. Носорозширювач.
5. Лобний рефлектор.
6. Джерело світла.

Змащування слизової оболонки носа лікарськими середниками проводять з діагностичною та лікувальною метою. З лікувальною метою застосовують в'яжучі, дезінфекційні, подразнювальні та припікаючі середники: протаргол, йодинол, розчин Люголя, ляпіс тощо. З діагностичною метою таке змащування проводять переважно речовинами, що мають судинозвужувальні та знеболювальні дії: адреналін, дикаїн, лідокаїн тощо.

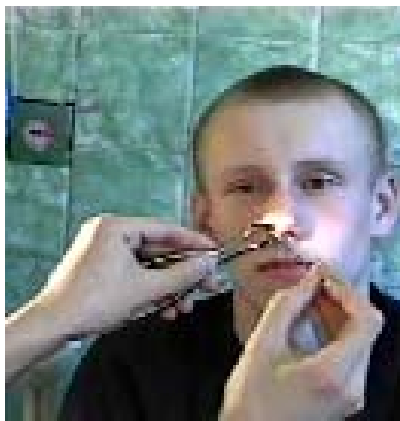
**Не пошкодь!**

***Розчин дикаїну не можна використовувати в дітей до 10 років через виражену токсичну дію.***

До розчину анестетика (дикаїн, лідокаїн, новокаїн) додають 0,1% розчин адреналіну у співвідношенні 1:10. Останній посилює знеболюючий ефект, знижує рівень всмоктування анестетика в кров та зменшує його токсичний вплив на організм.

Спочатку одягають рефлектор на голову, накручують шматок вати на робочий кінець зонда (див. "Накручування вати на зонд з нарізкою"). Утримуючи зонд правою рукою, зволожу-

ють вату в призначеній лікарській речовині (розчини протарголу, ляпису, йодинолу, дикаїну з адреналіном тощо). При цьому слідкують за тим, щоб на ваті не було надлишку рідини, яка буде розливатись по стінках порожнини носа. Беруть у ліву руку носорозширювач, вводять його дзьоб в правий чи лівий присінок носа та розширюють ніздрю. Вводять зонд у порожнину носа (рис. 1.12) та штриховим чи обертальним рухом змащують слизову оболонку відповідних відділів порожнини носа (загальний, нижній чи середній носові ходи, перегородку носа).



**Рис. 1.12.** Змащування слизової оболонки носа за допомогою носового зонда.

**Не пошкодь!**

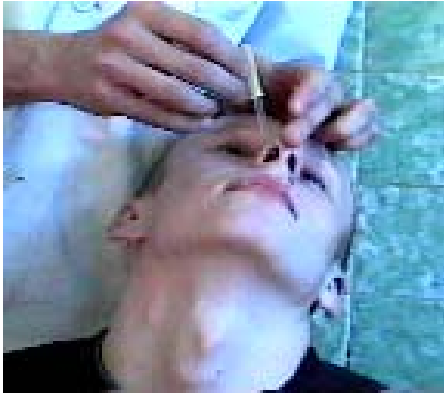*Слід міцно намотати вату на робочий кінець зонда, щоб вона не зісковзнула під час маніпуляції і не потрапила у дихальні шляхи хворого.*

## ЗАКАПУВАННЯ КРАПЕЛЬ У НІС

Необхідні засоби:

1. Індивідуальна піпетка з тупим кінцем (щоб не поранити шкіру носа).
2. Медикаментозний середник, призначений для лікування даного хворого.

Сучасні лікувальні середники промислово випускаються у пляшечках, пристосованих для закапування їх вмісту в ніс. Перед закапуванням крапель у ніс хворому рекомендують сяканням очистити носову порожнину від вмісту. Якщо це не вдається, очищення роблять механічним способом. Хворий знаходиться у сидячому положенні (якщо дозволяє його загальний стан) із закинутою назад головою, або лежить на спині без подушки. Набирають у піпетку необхідну кількість теплої лікарської речовини. Великим пальцем лівої руки піднімають кінчик носа вгору, а пра-



**Рис. 1.13.** Закапування крапель у ніс за допомогою піпетки.

вою – утримують піпетку, яку розміщують на 3-5 см вище входу в ніс. Натискають на гумову частину піпетки, чим випускають рідину краплинами так, щоб вони потрапили у ніс (рис. 1.13). Після закапування хворому пропонують повернути голову набік так, щоб краплі не проникли у носоглотку, а зволожили якомога більшу поверхню слизової оболонки носа. Дотримуючись таких правил, хворий зможе

сам собі закапати медикаментозний засіб у ніс.

Кількість крапель, які закачують у ніс і частота їх використання залежать від характеру призначених ліків. Закачують по 3-5 крапель дітям та по 6-8 крапель дорослим двічі чи тричі на день. Кількість крапель при закапуванні у ніс масляних розчинів збільшують до 10-20 за один раз.

## **ВДУВАННЯ (ІНСУФЛЯЦІЯ) АБО ПУЛЬВЕРИЗАЦІЯ В НІС МЕДИКАМЕНТОЗНИХ ЗАСОБІВ**

Необхідні засоби:

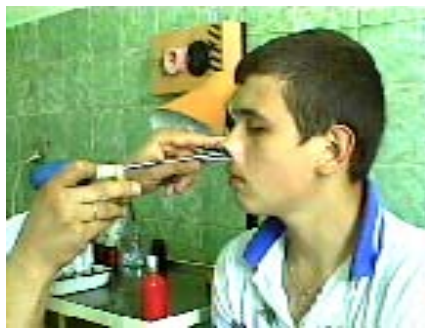1. Порошковдувач (інсуфлятор), заповнений порошкоподібним медикаментом, необхідним для лікування хворого (лікувальною формою у вигляді дрібного сухого порошку).
2. Носорозширювач, або сучасні лікувальні середники промислово випускаються у пляшечках, пристосованих для вприскування їх вмісту в ніс (кишенькові інгалятори, пульверизатори, назальні спреї тощо).

Перед вдунням порошку при необхідності треба очистити порожнину носа від виділень (див. “Туалет носа”). Лівою рукою заводять дзьоб носорозширювача в одну з ніздів хворого і, стискаючи бранші, розширюють просвіт входу в ніс. Правою рукою беруть порошковдувач за гумовий балон і обережно заводять його стерильний наконечник у просвіт між розкритими браншами дзьоба (рис.1.14).

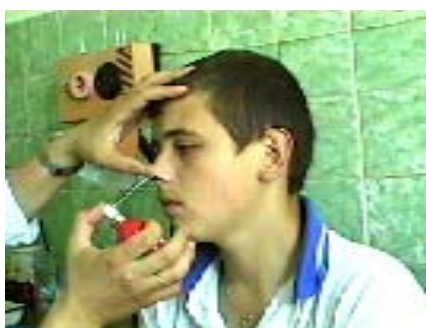Натискаючи на гумовий балон, вдувають порошок у ніс, стежачи за тим, щоб порошок лягав тонким рівномірним шаром, не утворюючи грудок.

У домашніх умовах порошки можна втягнути в кожную ніздрю по черзі з листка паперу.

При використанні лікарських середників, що під тиском виділяються з балончика чи з пляшечки (кишеньковий інгалятор), носик пульверизатора вводять у ніздрю та натискають на голівку пляшечки, що спричиняє вприскування медикаментозного засобу в порожнину носа (рис.1.15). При достатньому досвіді хворий може самостійно виконати вказану процедуру.



**Рис. 1.14.** Вдування порошку в ніс за допомогою порошокдувача.



**Рис. 1.15.** Введення лікарського середника в ніс за допомогою пульверизатора.

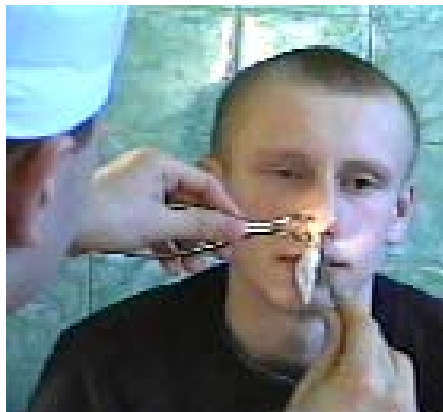## **ВВЕДЕННЯ В НІС ЛІКАРСЬКИХ СЕРЕДНИКІВ НА ТУРУНДАХ**

Необхідні засоби:

1. Багнетоподібний або колінчастий вухний пінцет.
2. Носорозширювач.
3. Стерильні марлеві турунди довжиною 3-7 см або ватні “ковбаски” чи кульки.
4. Мазі, пасти, гелі, суспензії, масляні чи водні розчини тощо.
5. Лобний рефлектор.
6. Джерело світла.

Введення турунд краще проводити після очищення порожнини носа. Вводять лікарські середники в ніс за допомогою невеликої марлевої турунди, яку просочують необхідним медикаментом. Правою рукою беруть вухний чи колінчастий пінцет,





**Рис. 1.16.** Введення в ніс лікарського середника на турунді.

глибше (рис.1.16). Повторюють такі дії доти, поки турунда повністю не сховається в порожнині носа. Після введення турунди в ніс ніздрю закривають ватною кулькою. Тривалість перебування турунди у носі залежить від характеру лікарського середника та коливається переважно у межах 15-30 хв, після чого її видаляють з носа пінцетом.

яким захоплюють турунду, відступивши на 1-1,5 см від її кінця та занурюють у призначений розчин або витискають на неї мазь з тубика. Лівою рукою піднімають верхівку носа вгору або розширюють ніздрю носорозширювачем. Пінцетом обережно вводять турунду в ніс і просувають вглиб його порожнини. Виймають пінцет так, щоб частина турунди залишилась у носі, знову захоплюють турунду в іншому місці й обережно просувають її

## ТАМПОНАДА НОСА

Досить часто для зупинки носових кровотеч вдаються до передньої або задньої тампонади носа.

### ПЕРЕДНЯ ТАМПОНАДА НОСА

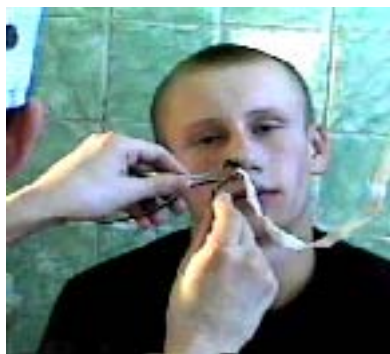Необхідні засоби:

1. Стерильні марлеві турунди довжиною 30-70 см.
2. Багнетоподібний або колінчастий вушний пінцет.
3. Носорозширювач.
4. Знеболючі та кровозупинні медикаментозні засоби.
5. Лобний рефлектор.
6. Джерело світла.

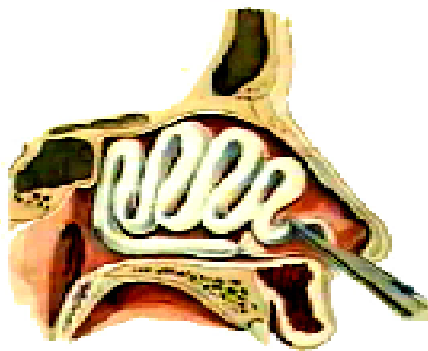Передня тампонада застосовується для зупинки носової кровотечі так, щоб марля, яку вводять в порожнину носа, притиснула судину, що кровоточить. Освітлюючи лобним рефлектором

порожнину носа, довгою марлевою турундою, просоченою знеболюючим або кровозупинним засобом, щільно заповнюють всю порожнину носа, починаючи з її задніх відділів.

Правою рукою беруть вушний пінцет, яким захоплюють марлеву турунду, відступивши на 5-7 см від її краю. Лівою рукою розширюють носорозширювачем вхід у половину носа, з якої виділяється кров. Пінцетом вводять турунду в ніс і просувають далеко вглиб його порожнини, аби її частина проникла у задньо-верхні відділи носа (рис.1.17). Виймають пінцет так, щоб занурена частина турунди залишилась на місці, захоплюють турунду в іншій ділянці й просувають вглиб, але тепер нижніми відділами носа. Повторюють введення турунди по черзі у верхні й нижні відділи носа доти, поки турунда не заповнить всю порожнину носа. Таким чином поступово виповнюють задні, середні, передні відділи носової порожнини. Тампон при цьому набуває вигляду “гармошки” (рис.1.18). Під час маніпуляцій медична сестра утримує інший (вільний) кінець довгої стерильної турунди.



**Рис. 1.17.** Техніка проведення передньої тампонади носа.



**Рис. 1.18.** Положення тампона в порожнині носа.

Після введення тампона в ніс ніздрю закривають ватною кулькою та накладають прашчоподібну пов'язку (див. нижче). Тривалість перебування тампона у носі становить 1-2 доби.

**Не пошкодь!**

**При передній тампонаді носа інфекція з носоглотки може проникнути через слухову трубу в середнє вухо, тому слід обов'язково призначити протизапальну терапію (всередину або парентально).**

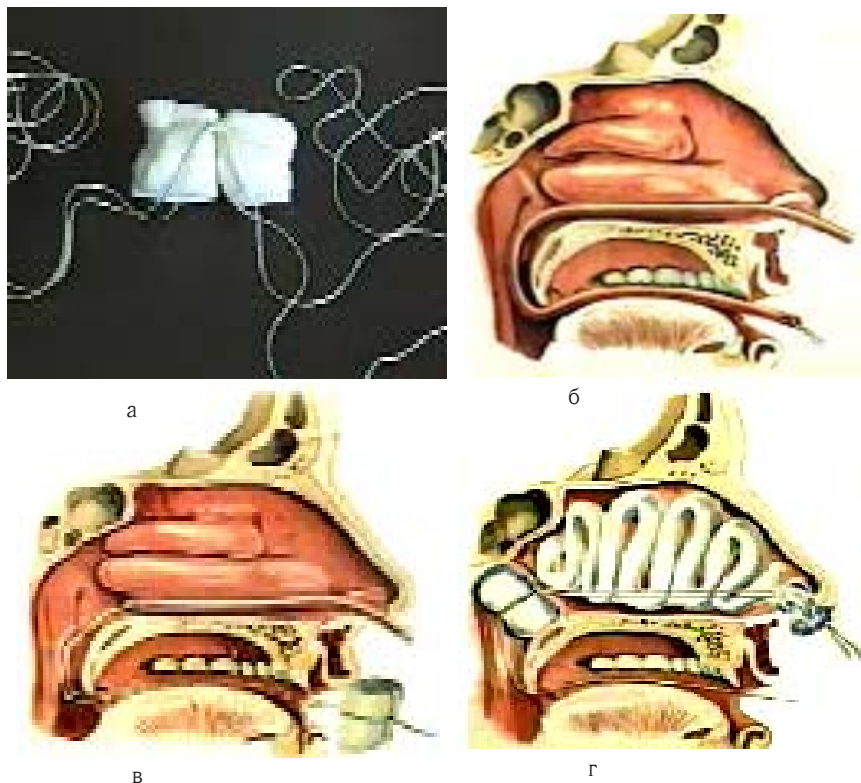
## ЗАДНЯ ТАМПОНАДА НОСА

Необхідні засоби:

1. Марлевий тампон (“тюк”) – марлева серветка, складена так, щоб утворився кубоподібний тампон, навхрест міцно перев’язаний подвійною товстою шовковою ниткою з чотирма довгими кінцями (рис.1.19 а).
2. М’який гумовий або синтетичний зонд (катетер) довжиною 30-40 см.
3. Носорозширювач.
4. Корнцанг.
5. Шпатель.
6. Багнетоподібний або колінчастий вушний пінцет.
7. Стерильні марлеві турунди довжиною 60-70 см.
8. Лобний рефлектор.
9. Джерело світла.

Якщо не вдається зупинити кровотечу за допомогою передньої тампонади носа, вдаються до задньої тампонади. Для цього використовують стерильний марлевий тампон, розмір якого відповідає розміру двох нігтьових фаланг великих пальців хворого. Тампони різних розмірів готують заздалегідь і зберігають в стерильних умовах. Носорозширювачем, який тримають лівою рукою, розширюють ніздрі пацієнта, а правою у нижні відділи носа вводять тонкий гумовий зонд на глибину 15-20 см. Беруть у ліву руку шпатель, просять хворого відкрити рот та захоплюють корнцангом кінець гумового зонда, який, пройшовши через порожнину носа, з’явився у ротоглотці. Виводять назвні через рот цей кінець катетера, після чого один його кінець знаходиться біля входу в ніс, а інший – біля рота (рис. 1.19 б). Заздалегідь приготовлений марлевий тампон прив’язують двома нитками до ротового кінця катетера і, потягнувши за носовий кінець, виводять катетер з нитками через ніздрю (рис.1.19 в). Тепер в лівій руці тримають нитку від “тюка”, а в правій – тампон. Допмагаючи пальцем правої руки або корнцангом, через рот тампон вводять позаду м’якого піднебіння у носоглотку. Під час цього лівою рукою підтягують тампон за нитку, яка через порожнину носа прикріплена до “тюка”. Потім пальцем правої руки через рот заходять у носоглотку та ще глибше занурюють тампон так, щоб він проник у хоани та повністю перекрив їх просвіт.

Утримуючи у носоглотці тампон двома нитками, виконують передню тампонаду однієї чи обох половин носа (див. вище). Два кінці ниток зав'язують біля ніздрі над марлевою кулькою (рис.1.19 г). Дві нитки, які виходять з рота хворого, фіксують лейкопластирем до його щоки або обрізають в глотці трохи нижче м'якого піднебіння. Ці нитки необхідні для видалення тампона. Утримують тампон у носоглотці 1-2 доби.



**Рис. 1.19. Задня тампонада носа:** а – марлевий тампон – “тюк” з шовковими нитками; б – проведення гумового зонда-катетера через ніс у порожнину рота; в – виведення шовкових ниток тампона через ніс; г – положення тампонів у носоглотці та порожнині носа.

**Не пошкодь!**

*Після задньої тампонади, як і після передньої, слід призначити антибіотики для профілактики середнього отиту.*

## НАКЛАДАННЯ ЗІГРІВАЛЬНОГО КОМПРЕСА НА ВЕРХНЬОЩЕЛЕПНУ ПАЗУХУ

Необхідні засоби:

1. Широкий бинт або марля.
2. Напівспиртовий розчин (спирт:вода = 1:1 або горілка), розчин оцту (одна чайна ложка на 0,5 л води) або кип'ячена вода.
3. Непромокаючий матеріал (компресний, вощаний папір чи целофанова плівка).
4. Вата, шерсть або фланель.
5. Бинт для фіксації компреса.

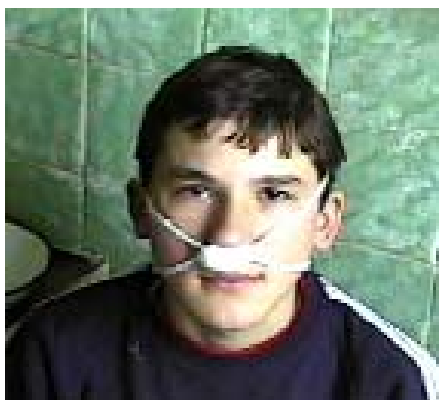
Зігріваючий компрес застосовують з для того, щоб викликати приплив крові до ураженої ділянки, зменшити біль та прискорити розсмоктування запального інфільтрату. Для цього марлеву серветку згортають вчетверо, зволожують у спирті, розбавленому наполовину водою, помірно відтискають надлишок вологи і вкладають на щоку в проекції верхньощелепної пазухи. Ззовні вкривають поліетиленовою плівкою, яка повинна на 0,5-1 см перекривати краї серветки по всьому периметру. Потім накладають шар вати і фіксують бинтовою пов'язкою. У домашніх умовах замість вати можна використовувати шерстяну хустку. Зігріваючий компрес залишають на щоці на 6-8 год, після чого його знімають, а шкіру в ділянці верхньощелепної пазухи протирають насухо.

## НАКЛАДАННЯ ПРАЩЕПОДІБНОЇ ПОВ'ЯЗКИ НА НІС

Необхідні засоби:

1. Широкий бинт.
2. Марлеві або ватні кульки.

Пращоподібна пов'язка накладається на вхід в ніс для фіксації перев'язувального матеріалу в цій ділянці, як правило, після передньої тампонади носа. Для цього шматок бинта з обох кінців розрізають у поздовжньому напрямку так, щоб надрізи не доходили до середини і не з'єднувались один з одним.



**Рис. 1.20.** Накладання пращеподібної пов'язки на ніс.

На нерозрізану частину бинта вкладають 1-2 марлеві чи ватні кульки, охоплюють їх центральною частиною бинта і зав'язують так, щоб кульки опинились огорненими бинтом і утримувались у цьому місці. Вкладають центральну частину пов'язки на вхід в ніс, а кінці, перехрещуючи, зав'язують на задній поверхні голови: кінці, які були знизу, зв'язують на тімені вище вушних раковин, а верхні кінці – нижче вушних раковин, у верхній ділянці шиї (рис. 1.20).

## ДОСЛІДЖЕННЯ НАВКОЛОНОСОВИХ ПАЗУХ

Одним із основних методів дослідження навколоносових пазух є передня і задня риноскопія. Проводячи передню і задню риноскопію, дослідник може виявляти в носових ходах патологічні виділення, що вказує на ураження тієї чи іншої навколоносової пазухи. Важливу діагностичну цінність мають рентгенологічні методи дослідження, пункція верхньощелепної пазухи, в останні роки все ширшого застосування набувають методи ендоназальної діагностики та лікування за допомогою спеціальної оптики.

## РЕНТГЕНОЛОГІЧНІ МЕТОДИ ДОСЛІДЖЕННЯ НОСА ТА НАВКОЛОНОСОВИХ ПАЗУХ

Цінну інформацію про стан навколоносових пазух та носа можуть надати рентгенологічні методи дослідження. Серед них застосовують рентгенографію у прямій та боковій проекціях, томографію та комп'ютерну томографію.

На **оглядовій рентгенограмі навколоносових пазух** з носо-підборідним приляганням контуруються більшість структур лицевого черепа. У нормі навколоносові пазухи добре пневматизовані, щільність їх відображення на знімку порівнюють з щільністю зображення орбіт. При патологічних змінах у пазусі на рентгенограмі розрізняють гомогенне, пристінкове чи нерівномірне затемнення. Гомогенне затемнення пазухи спостерігається при її заповненні ексудатом. Пристінкове затемнення пазух – при потовщенні слизової оболонки її стінок. Поліпи, пухлина або кіста дають нерівномірне затемнення пазухи.

Для визначення характеру ураження навколоносових пазух носа (здебільшого верхньощелепної) використовують **конт-**

**растну рентгенографію.** Для цього безпосередньо перед рентгенографією проводять пункцію пазухи та вводять у неї контрастну речовину (йодоліпол, сергозин). Якщо просвіт пазухи заповнений патологічною тканиною (пухлиною, кістою, поліпом), то на рентгенограмі спостерігається дефект її наповнення контрастною речовиною.

**Комп'ютерна томографія** має ряд переваг над звичайною рентгенографією, оскільки вона дозволяє виявити патологію не тільки кісткової, а й м'яких тканин хворого.

В останній час до арсеналу методів обстеження структур людського тіла увійшло **ядерно-магнітно-резонансне дослідження (ЯМРД).** Воно з успіхом застосовується при захворюваннях носа, навколонососових пазух, вуха та горла. Перевагою цього методу є те, що хворий не зазнає шкідливого впливу рентгенівського проміння, а зображення об'єкта не завуальовує суперпозиція кісткової тканини.

## **ПУНКЦІЯ ВЕРХНЬОЩЕЛЕПНОЇ ПАЗУХИ**

Необхідні засоби:

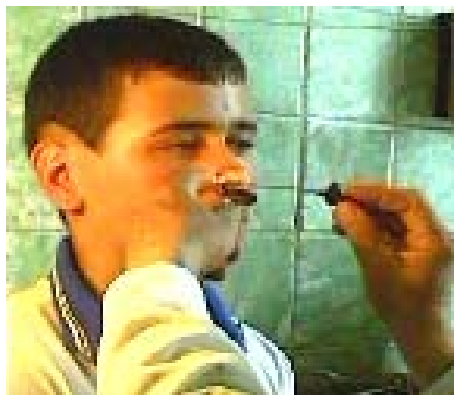
1. Пряма довга голка довжиною 8-10 см із зігнутих кінцем (голка Куликовського).
2. Тонкий зонд з нарізкою на робочому кінці.
3. Носорозширювач.
4. Стерильна вата.
5. Розчин анестетика (1-2% розчин дикаїну або лідокаїну з адреналіном у співвідношенні 1:10).
6. Шприц об'ємом 10-20 мл.
7. 100 мл теплої дезінфікуючої розчину (фурациліну 1:5000).

Перед проведенням пункції слід знеболити слизову оболонку нижнього носового ходу змащуванням його стінок анестетиком на зонді.

**Не пошкодь!**

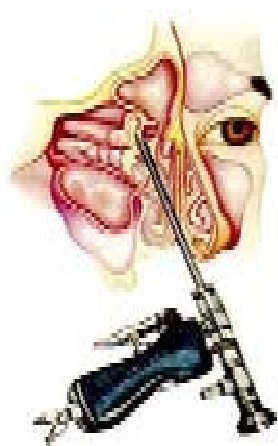**При знеболюванні слід щільно намотувати вату на зонд з нарізкою, оскільки при виведенні зонда з носа вата може залишитись в носовому ході, де її буває дуже важко знайти.**

Голку Куликовського вводять у нижній носовий хід та орієнтують її напрямком на зовнішній кут однойменного ока (рис.1 21). Просувають голку трохи глибше, проникаючи через кісткову стінку



**Рис. 1.21.** Пункція верхньощелепної пазухи.

1. Прокідність вічка, що сполучає верхньощелепну пазуху з порожниною носа.
2. Характер патологічного вмісту (гній або слиз), якщо він є.
3. Об'єм пазухи.
4. При необхідності цитологічні та мікробіологічні властивості ексудату з використанням додаткових досліджень. Окрім того, пункція служить одним із методів лікування гострих та хронічних синуситів.



**Рис. 1.22.** Схема дослідження носа за допомогою ендоскопа

пазухи у її просвіт. При цьому виникає характерний хрускіт. Приєднують до голки наповнений шприц та промивають дезінфікуючим розчином до отримання чистих промивних вод. Потім вводять у пазуху лікарський середник. При проведенні контрастної рентгенографії в просвіт пазухи вводять контрастну речовину.

Пункція дає можливість визначити:

Іншим сучасним методом дослідження носа та навколоносових пазух є **ендонозальне дослідження з використанням волоконної оптики**. Для цього застосовують тонкі (4 мм в діаметрі) ригідні (тверді) ендоскопи та набір спеціальних інструментів (рис. 1.22). Використання ендоскопів, що мають різний кут зору – 0° (прямий), 30°, 70° та 90°, дозволяє обстежити різноманітні структури, які неможливо оглянути при звичайній риноскопії, а також провести хірургічне втручання. Освітлення необхідної ділянки забезпечується холодним світлом



через гнучкий світловід від спеціального джерела. Перед оглядом, безумовно, слід провести належну анестезію носа.

## ПІДГОТОВКА ОПЕРАЦІЙНОЇ СЕСТРИ ДО ПЛАНОВИХ ОПЕРАЦІЙ НА ЛОР-ОРГАНАХ

Дії операційної сестри при проведенні операцій на ЛОР-органах мало чим відрізняються від дій операційних сестер загальних хірургічних відділень.

Напередодні операційного дня сестра дізнається, які операції плануються, та готує всі необхідні інструменти, апарати, перев'язувальний та шовний матеріал. Якщо планується декілька операцій, спочатку виконують негнійні втручання (на стремінці, перегородці носа тощо), а потім всі решта. Доцільно операцію у хворого, який переніс у минулому вірусний гепатит або іншу інфекцію, що передається парентеральним шляхом, виконувати в окремій операційній або в останню чергу в загальній операційній, аби запобігти можливому розповсюдженню інфекційного захворювання.

У день втручання всі хірургічні інструменти, щітки, трубки та інші засоби стерилізуються. Перед операціями сестра розкладає все, що може знадобитися: мішки із стерильною операційною білизною, бікси із стерильним перев'язувальним матеріалом, пляшки та ампули із стерильними розчинами та медикаментами, пакети із стерильними рукавичками та шовним матеріалом тощо. І лише після того як медсестра переконалась, що все готове до хірургічних втручань, вона може мити руки.

Вимивши руки, операційна сестра одягає на себе стерильний халат та гумові рукавички. Потім вона накриває свій (великий) операційний стіл, на якому розміщує інструменти, розчини, необхідну кількість білизни та перев'язувального матеріалу. Всі предмети на цьому столі повинні бути розкладені за визначеним порядком, що сприяє їх швидкому пошуку. Інструменти слід розкласти в декілька рядів, за призначенням (скальпелі, затискачі, шприци, зонди, долота тощо). Відведені місця надають шовному матеріалу, кулькам, серветкам, ваті тощо; легкодосяжними повинні бути спирт та дезінфікуючі розчини.

Після підготовки свого стерильного стола операційна сестра накриває столик для хірурга та кладе на нього хірургічні

інструменти, баночки з розчинами, перев'язувальний та шовний матеріал. Кількість інструментів на столику повинна бути достатньою, але не надмірною, оскільки серед багатьох інструментів важко знайти той, який є необхідним саме у цю мить.

Хворого запрошують в операційну за наказом хірурга лише після повної підготовки всіх учасників операції до втручання.

## ПІДГОТОВКА ХВОРОГО ДО ОПЕРАЦІЇ НА ЛОР-ОРГАНАХ ТА ЇЇ ПРОВЕДЕННЯ

Напередодні операції хворий приймає душ та миє голову (якщо немає протипоказань до цього).

Операції на всіх ЛОР-органах проводяться натще. Якщо є необхідність виконати термінове втручання під наркозом, а хворий приймав їжу за 2-3 год перед цим, йому промивають шлунок, щоб попередити блювання та можливу аспірацію блювотних мас. При необхідності голять волосисту частину голови або вуса (брови не голять); в осіб з довгим волоссям його заколюють або на голову одягають шапочку чи хустинку. За 30-45 хв перед операцією за вказівкою лікаря роблять премедикацію, переодягають хворого у чисту білизну, піжаму чи халат.

Велика кількість операцій в ЛОР-практиці виконується під місцевим знеболюванням в сидячому положенні хворого (поліпотомія, тонзилектомія, аденотомія тощо). На нього одягають поліетиленовий або клейончастий фартух та садять у спеціальне операційне оториноларингологічне крісло з підголівником. Дають хворому в руки ниркоподібний лоток та прив'язують руки до підлокітників (у великих дітей прив'язують і ноги до крісла). Якщо операція виконується у лежачому положенні (на вусі, навколоносових пазухах, гортані тощо), його кладуть на операційний стіл у положенні, зручному для виконання втручання (з повернутою вбік або закинutoю назад головою тощо). Іноді для зручності під різні частини тіла (груди, голову) кладуть спеціальні валики чи подушки. Руки та ноги також фіксують м'якими поясами.

Операційне поле стерилізують дворазовим змачуванням шкіри спиртом (або застосовують інший метод обробки), а голову і верхню частину тіла вкривають стерильним простираллом, слідкуючи за тим, щоб рот і ніс були відкриті для дихання. Доцільно у

простирадлі зробити розріз довжиною 15-20 см. Цей розріз розміщують в ділянці операційного поля.

Стерильний операційний столик ставлять у зручному для хірурга місці: переважно збоку або над хворим (якщо він лежить), чи поруч з операційним кріслом. На цей столик кладуть лише ті засоби, які будуть необхідні при даному втручанні.

У випадках, коли операційна сестра вимушена обслуговувати 2-3 операції одночасно, інструменти кладуть на різні столики біля кожного операційного місця, і хірург сам бере необхідний інструмент та кладе його на місце. Операційна сестра слідкує за ходом кожної операції та при необхідності кладе на кожний столик додаткові інструменти, перев'язувальний та шовний матеріал тощо.

Під час великих операцій операційна сестра подає інструменти в руку хірурга. Вона повинна знати хід втручання та передбачати, які інструменти можуть знадобитися наступної миті. У відповідальні хвилини сестра зобов'язана чітко виконувати вказівки хірурга, а при необхідності – допомогти оперуючому в проведенні визначених ним етапів операції.

По завершенні операції хворому накладають асептичну пов'язку (якщо в цьому виникає потреба) та супроводжують до палати, а при неможливості пацієнта самостійно пересуватись використовують каталку, на якій хворого доставляють до ліжка.

## Глава 3

# **ЗАХВОРЮВАННЯ НОСА ТА НАВКОЛОНОСОВИХ ПАЗУХ**

## ТРАВМИ

### **ОПІКИ НОСА**

Опік – пошкодження шкірних покривів носа, що виникає внаслідок дії високої температури, хімічних речовин або променевої радіації. Часто опіки зовнішнього носа поєднуються з опіками шкіри обличчя, рідше – голови та шиї.

#### **Причини**

Опіки можуть бути спричинені дією високих температур – теплової або променевої енергії, а також потраплянням на шкіру

агресивних хімічних речовин. Термічні опіки виникають через вплив гарячих предметів, рідин або газів (вода, пара), дію відкритого полум'я чи запалювальних сумішей (фосфору, напалму тощо). Променеві опіки виникають внаслідок опромінення ділянок носа та обличчя ультрафіолетовими променями (сонця або кварцової лампи при неправильному користуванні), або ж рентгенівськими чи гамма-променями (променева радіація). Хімічні опіки – при потраплянні на шкіру чи вдиханням парів кислот, лугів, солей важких металів тощо.

### **Клініка**

1. Гострий, пекучий біль.
2. Зміни шкіри залежно від ступеня опіку.

Виділяють чотири ступені опіків:

**I ступінь** – на місці опіку відзначаються почервоніння та набряк шкіри, турбує пекучий біль. Ці симптоми зникають, переважно, через 2-3 доби.

**II ступінь** – на шкірі з'являються пухирі, заповнені прозорою рідиною. Загоєння настає через 5-6 діб і пізніше.

**III ступінь** – виникає некроз (змертвіння) всієї товщі шкіри. Ділянки опіку набувають темно-червоного забарвлення, турбує нестерпний біль. Через приєднання інфекції загоєння може затягнутись на тривалий час.

**IV ступінь** – характеризується смертвінням шкіри та розміщених глибше тканин (обвуглювання).

Стан хворого залежить від ступеня опіку та його поширеності. Особливо несприятливі наслідки виникають при опіках, що поєднують ураження шкіри та слизових оболонок верхніх дихальних шляхів (вдихання відкритого полум'я).

### **Лікування**

1. При термічних опіках змащують опікову поверхню вазеліновою, ланоліновою або іншою індиферентною маззю.
2. При хімічних опіках промивають поверхню чистою водою та нейтралізують дію агресивної речовини антидотами: кислот – лугами (2% розчин гідрокарбонату натрію, мильної води тощо), а лугів – кислотами (1-2% розчин оцтової або лимонної кислоти).
3. Знеболювальні засоби.

4. Мазеві пов'язки (мазь Вишневського, антибактеріальні мазі тощо).
5. Введення протиправцевої сироватки.

## **ВІДМОРОЖЕННЯ НОСА**

### ***Причина***

Відмороження виникає при місцевій дії низької температури (холоду) на зовнішній ніс.

### ***Фактори, що сприяють виникненню відмороження***

1. Місцеве порушення кровообігу.
2. Загальне ослаблення організму.
3. Сп'яніння.

Ступені відмороження

**I ступінь** – шкіра носа стає блідою, чутливість її знижується; біль спочатку незначний, потім посилюється;

**II ступінь** – з'являються набряк та виражене почервоніння шкіри, на ній утворюються пухирі, біль стає вираженим;

**III ступінь** – виникають ділянки некрозу й утворюються виразки переважно по вільному краю ніздрів.

При II та III ступенях відмороження можливі загальне нездужання та підвищення температури тіла.

### ***Лікування***

При I ступені відмороження розтирають ніс у холодному приміщенні до появи почервоніння.

**Не пошкодь!** *При розтиранні шкіри не слід використовувати сніг з кристаликами льоду, щоб не спричинити механічного пошкодження шкірних покривів.*

1. Примочки оцтовою водою (1 столова ложка оцту на 1 л води).
2. Змащування уражених ділянок 10% стрептоцидовою й альбумицидовою мазями.
3. При відмороженні II і III ступенів змащувати уражені ділянки бальзамом Шостаковського чи маззю, що містить антибіотики та глюкокортикоїди.

### ***Профілактика відморожень носа***

1. Загартовування організму.
2. Підвищення загальної опірності організму.

## **ТРАВМИ**

Ніс як частина обличчя, що виступає, пошкоджується досить часто. Характер пошкодження залежить від величини діючої сили, її напрямку та характеру травмуючого агента. А тому можуть спостерігатись забій м'яких тканин носа, рани шкіри носа або ж порушення цілісності хрящового і кісткового скелета зовнішнього носа (перелом кісток носа).

### ***Причини***

- Дія тупого механічного травмуючого агента (при падінні, ударі кулаком або тупим предметом).
- Дія гострого травмуючого агента (колючі, ріжучі предмети).
- Вогнепальні поранення.

### ***Клініка***

1. набряк м'яких тканин носа.
2. Синюшність м'яких тканин носа, верхньої і нижньої повік.
3. Носова кровотеча.
4. Утруднення носового дихання.
5. Втрата або зниження нюху.
6. Сльозотеча.
7. Носова лікворея – виділення через ніс прозорої спинномозкової рідини, що виникає при пошкодженні ситоподібної пластинки решітчастої кістки.

### ***При огляді виявляють***

- Носову кровотечу.
- Деформацію зовнішнього носа (перелом кісток носа).
- Забійно-рвані рани носа.
- Дефект тканин носа.

***При передній риноскопії*** частіше виявляють заповнення порожнини носа кров'яними згустками, уривками слизової оболонки, уламками кістки чи шматочками хряща.

При **переломах кісток носа пальпаторно** можна визначити крепітацію кісткових уламків та патологічну рухомість зовнішнього носа. При цьому можливі зміщення всієї піраміди вбік або вдавлення спинки носа – сідлоподібний ніс. На боковій **рентгенограмі** носа можна побачити місце перелому носових кісток.

Травми носа досить часто супроводжуються різноманітними **ускладненнями**: деформацією зовнішнього носа, гематомою

чи абсцесом носової перегородки, внутрішньочерепними ускладненнями (менінгітом, синус-тромбозом, абсцесом мозку тощо).

### **Лікування**

Лікувальні заходи залежать від виду ураження і його об'єму та наявності ускладнень. Вони включають:

1. Зупинку кровотечі.
2. Знеболювальні та протишокові засоби.
3. Первинну хірургічну обробку рани.
4. Місцеву і загальну антибіотикотерапію.
5. Введення протиправцевої сироватки.

При ранах зовнішнього носа проводять їх ушивання тонким шовним матеріалом.

**Не пошкодь!** *При ушиванні ран носа слід ретельно перевірити рану на наявність сторонніх тіл.*

При переломах кісток носа із зміщенням виконують **репозицію кісткових уламків**. Для цієї операції готують:

1. Носовий елеватор.
2. Носорозширювач.
3. Пінцет.
4. Шприц об'ємом 2-5 *мл* з голкою.
5. Розчин анестетика.
6. 3-5 турунд довжиною 3-7 *см* (для очистки носа).
7. Турунди довжиною 40-60 *см* (для передньої тампонади та зупинки кровотечі).

Таку операцію виконують переважно не пізніше 5-7 діб після травми, оскільки у пізніші строки уламки кісток зростаються між собою, що значно утруднює їх репозицію. Репозицію кісток носа краще проводити під короткочасним наркозом. У випадках, коли немає умов для проведення наркозу, вдаються до місцевого знеболювання: змащують слизову оболонку носа анестезуючими розчинами (дикаїн, лідокаїн) та інфільтрують тканини розчинами анестетиків.

Залежно від виду зміщення піраміди носа, репозицію уламків проводять по-різному.

При зміщенні всієї піраміди вбік репозицію виконують великим пальцем правої чи лівої руки: натискають на стінку, в бік якої змістився ніс, та пересувають її в напрямку середньої лінії (в

нормальне положення). При вдавненні спинки носа в його порожнину вводять носовий елеватор, яким піднімають запалу частину, а пальцями іншої руки надають носу природного положення та форми. Під час таких дій виникає характерний хрускіт кісткових уламків, які повертають на своє попереднє місце. Після цього слід обов'язково виконати передню тампонаду носа. Марлевий тампон буде утримувати ніс у необхідному положенні та попереджувати носову кровотечу. На цей термін обов'язково призначають антибіотики.

**Не пошкодь!** Тампон видаляють через 48-72 год.

### **Догляд за хворим**

Хворий, особливо у ранні строки після травми носа, вимагає постійного спостереження. Іноді невеликі на перший погляд травми носа можуть комбінуватися із значними пошкодженнями головного мозку. Слід пам'ятати, що за можливим збудженням психіки пацієнта може настати гальмування з наступним пригніченням дихального центру та центру кровообігу. Все це вимагає від медичної сестри слідкувати за дотриманням хворим призначеного (переважно ліжкового) режиму та ретельним виконанням всіх призначень лікаря. Настороженість медсестри повинні викликати поява або посилення головного болю, різке підвищення температури тіла, поява менінгеальних знаків, запаморочення, блювання тощо. Про розвиток таких патологічних проявів треба негайно повідомити лікуючого або чергового лікаря. Виникнення кровотечі з носа або з рани вимагає накладання пов'язки на рану, пращоподібної пов'язки на ніс або виконання передньої тампонади носа.

## **ФУРУНКУЛ НОСА**

Фурункул носа – це запалення сальних залоз чи волосяних мішечків, розташованих в ділянці входу в ніс або на його зовнішній поверхні.

Збудниками причини запалення при фурункулі носа найчастіше є стафілококи та стрептококи.

### **Фактори, що сприяють виникненню запалення**

1. Мікротравми шкіри входу в ніс.



2. Мацерація шкіри входу в ніс при гострому нежиті.
3. Фурункульоз.
3. Цукровий діабет чи порушення обміну речовин.

### ***Клініка***

1. Спонтанний біль в ділянці ураження.
2. Підвищення температури тіла.

### ***При огляді виявляють***

- Конусоподібне підвищення на одній із стінок входу в ніс чи його зовнішній поверхні.
- Набряклість навколишніх тканин носа: щоки, верхньої губи, перенісся, верхньої чи нижньої повіки.
- Шкіра носа почервоніла, напружена і дуже чутлива.

### **Не пошкодь!**

***Категорично забороняється видавлювати з фурункула носа гній, оскільки це може призвести до внутрішньочерепних ускладнень.***

На 4-6 добу, а іноді й пізніше, фурункул розкривається, залишаючи заглибину, заповнену сірими некротичними масами (стрижень).

Серйозним ускладненням при фурункулі носа є тромбоз печеристого синуса мозку. Він виникає внаслідок поширення запального тромбозу з вен м'яких тканин обличчя на мозкові синуси (через анастомози, що існують між гілками лицевої вени та очної вени).

### ***Лікування***

1. Змазують шкіру антисептичними мазями, або мазями, що містять антибіотики з глюкокортикоїдами.
2. Хірургічне розкриття фурункула при появі гнійного стержня.
3. Знеболювальні середники.
4. Антибактеріальна терапія (антибіотики, сульфаніламід).
5. Теплові процедури.
6. Фізіотерапевтичні процедури (фонофорез з гіоксизоновою мазю, солюкс, УВЧ, УФО).

### **Не пошкодь!**

***Хворі з фурункулумом носа повинні направлятись на лікування в стаціонар.***

### ***Догляд за хворим***

Занепокоєння сестри повинні викликати прогресуючий набряк м'яких тканин обличчя, зміни свідомості хворого та

можливі прояви септичного стану: підвищення температури тіла з ознобами та рясним потовиділенням, посилення головного болю, поява менінгеальних знаків, запаморочення, блювання тощо. Про появу таких патологічних проявів треба негайно повідомити лікуючого або чергового лікаря.

### **Профілактика**

1. Загартовування організму.
2. Лікування гострих ринітів.
3. Лікування ендокринних захворювань (цукровий діабет).

## **НОСОВА КРОВОТЕЧА**

Залежно від причин, розрізняють травматичні й симптоматичні кровотечі.

### **Причини**

- Місцеві – травматичні кровотечі: видалення кірок з носа чи інші маніпуляції в порожнині носа; тупа травма зовнішнього носа (удар, падіння тощо); хірургічна чи вогнепальна травма.
- Загальні (симптоматичні кровотечі):
  1. Захворювання крові (гемофілія, тромбоцитопенія).
  2. Захворювання серцево-судинної системи (атеросклероз, гіпертонічна хвороба).
  3. Захворювання нирок.
  4. Захворювання печінки.
  5. Інфекційні хвороби (грип, малярія тощо).
  6. Значне фізичне напруження.
  7. Тривале перебування на сонці.

### **Риноскопія та орофарингоскопія**

Поява крові з однієї чи обох половин носа або на задній стінці глотки.

### **Лікування**

Залежно від ступеня та періодичності кровотечі, вдаються до таких заходів:

1. Хворий сам собі притискає крила носа до носової перегородки на 3-5 хв (якщо кровотеча в передніх відділах носової перегородки).
2. Введення в порожнину носа кровоупинних засобів (гемостатичної губки; вати, зволоженої перекисом водню або розчином феракрилу, антипірину тощо).

3. Припікання місця кровотечі: трихлороцтовою кислотою, гальванокаутером, кристаликом марганцевокислого калію, концентрованим розчином ляпісу.
4. Передня тампонада носа.
5. Задня тампонада носа.
6. Перев'язка привідних артеріальних судин (зовнішньої сонної артерії або решітчастої артерії).
7. Введення медикаментозних засобів (вікасол, хлористий кальцій, іпсилон-амінокапронова кислота, етамзилат, переливання замороженої одногрупної плазми тощо).

### ***Догляд за хворим***

Передбачає постійне спостереження за станом хворого передусім з урахуванням можливості виникнення повторної кровотечі. Про виявлення факту кровотечі слід відразу ж повідомити лікуючого або чергового лікаря. При кровотечах, що походять із задніх відділів носа, хворий може спльовувати кров ротом. Якщо кров стікає в глотку та заковтується, через деякий час може виникнути блювота чорними кров'янистими масами. Таку кровотечу виявляють при огляді глотки (фарингоскопії). Якщо кровотеча виникла у хворого, в якого перед цим ніс вже було затамповано, наявний тампон з носа треба видалити та виконати повторну передню тампонаду. В разі, коли і вона не зупинила кровотечі, виконують задню тампонаду. При відсутності лікаря це робить медична сестра, яка повинна вміти користуватись лобним рефлектором і носовим дзеркалом та у невідкладних випадках виконати передню тампонаду носа.

Хворі з переднім тампоном у носі можуть мати утруднений відтік сльози через носослізний канал. При таких явищах слід закапати в око 2-3 краплі 20-30% розчину сульфацил-натрію або фурациліну (1:5000). У хворих із заднім тампоном може порушуватись ковтання (через набряк м'якого піднебіння), тому їм краще призначити рідку їжу. Тампон, зазвичай, видаляють з носоглотки через 48 год, оскільки можливий розвиток гострих середніх отитів.

## СТОРОННІ ТІЛА НОСА

### **Причини**

Сторонні тіла можуть потрапляти у ніс за різних обставин. Частіше вони зустрічаються у дітей, які ховають у порожнині носа дрібні іграшки чи їх частини, металеві кульки, зерна бобових, злаків, кісточки вишень тощо. Іноді психічно хворі особи вводять собі в ніс сторонні тіла (як правило, відносно великих розмірів). Під час виробничих травм в порожнину носа може потрапити розплавлений метал, уламки скла, металу, каміння тощо. Харчові продукти стають сторонніми тілами під час блювання чи прийому їжі, особливо у хворих з парезом м'якого піднебіння. Живі сторонні тіла (п'явки, глисти) потрапляють у ніс при блюванні чи питті забрудненої води.

### **Клініка**

Сторонні тіла можуть себе нічим не проявляти. Частіше у хворих спостерігаються такі симптоми:

1. Утруднене дихання, переважно однобічне.
2. Слизисто-гнійні виділення з однієї половини носа, що мають неприємний запах і можуть мати домішки крові.
3. Мацерація шкіри входу в ніс.
4. Кровотеча (при сторонніх тілах з гострими краями).
5. Головний біль.
6. Прогресуючий кератит (запалення рогівки ока).

### **Діагностика**

1. Стороннє тіло, переважно, добре видно при передній риноскопії.
2. При зондуванні зонд наштовхується на сторонню перешкоду.
3. При тривалому перебуванні стороннього тіла у носі (роками) утворюються риноліти – нашарування на стороннє тіло солей вуглекислого і фосфорнокислого кальцію.

### **Лікування**

1. Невеликі сторонні тіла іноді видаляють при сильному сяканні носа.
2. Округлі сторонні тіла видаляють зігнутиим гачком.
3. Вклинені та сторонні тіла неправильної форми усувають пінцетом або носовими щипцями.
4. Риноліти спочатку подрібнюють на фрагменти і видаляють щипцями частинами.

5. Великі риноліти, які не вдається подрібнити, видаляють шляхом операції.
6. Металеві сторонні тіла іноді видаляють електромагнітом.

**Не пошкодь!** *Не можна видаляти кулясті тверді предмети з носа (кульки з підшипників, кісточки вишень тощо) пінцетом, бо це може призвести до заштовхування стороннього тіла вглиб і потрапляння його у нижні дихальні шляхи.*

## РИНІТ (НЕЖИТЬ)

Риніт (нежить) – запалення слизової оболонки носа. Розрізняють гострий і хронічний нежить.

### ГОСТРИЙ НЕЖИТЬ

Гострий нежить – найчастіше захворювання людини. Викликають його віруси, несприйнятливість до яких після одужання (імунітет) зберігається лише короткий час. Часто до вірусної інфекції приєднується бактеріальна суперінфекція (переважно кокова флора). Переохолодження має значення як чинник, що сприяє виникненню хвороби. Крім того, існують й інші чинники: перебування у приміщенні з надмірно нагрітим та сухим повітрям, низька загальна опірність організму, стреси тощо. Нежитю властива підвищена контагіозність (заражуваність). Шлях поширення переважно повітряно-крапельний, але можлива і контактна передача (через руки, посуд, предмети). Інкубаційний період триває 1-7 добу.

#### **Клініка**

Розрізняють три стадії хвороби

**Суха стадія.** На початку захворювання спостерігається легке нездужання. Можуть відзначатися субфебрильна температура тіла, сухість, лоскотання в носі, чхання, легкий біль у глотці, відчуття стиснення голови. Триває перша стадія від декількох годин до доби.

Для другої та третьої стадії характерне прогресуюче закладання носа. Слизова оболонка порожнини носа набуває пурпурно-червоного кольору, різко набрякає.

**Стадія серозних виділень** характеризується рясними водянистими виділеннями з носа та значним закладанням носа, турбують головний біль та зниження нюху. Триває 2-3 доби.

**Стадія слизисто-гнійних виділень.** У цій стадії кількість виділень зменшується, вони стають слизовими, а при приєднанні бактеріальної суперінфекції – гнійними. Триває ця стадія 2-3 доби.

У наступні 6-12 діб (кінцева фаза) можуть з'явитися симптоми “опускання” інфекції – поширення її на глотку та гортань, що проявляється болем у горлі, охриплістю голосу, кашлем тощо.

Якщо у запальний процес залучаються навколоносові пазухи, то з'являється біль в ділянці їх проекції (чолі, перенісці, щоках). Якщо запалення розповсюджується на слухову трубу, виникає відчуття тиснення у вусі, відбувається зниження слуху.

### **Ускладнення**

- Гострі синусити.
- Гострі середні отити.
- Гострі фарингіти.
- Гострі ларинготрахеїти.
- Ангіни.
- Пневмонії тощо.
- Можливий перехід у хронічну форму риніту.

### **Лікування**

На початку захворювання його розвиток можна зупинити за допомогою потогінних та відволікальних засобів (гарячі гірчичні ванни для ніг, дітям показані парафінові “панчішки”). Призначають судинозвужувальні засоби для закапування в ніс (0,1 % розчини нафтизину, галазоліну, санорину, ринофугу). Ці лікарські засоби сприяють поліпшенню носового дихання, збереженню прохідності отворів навколоносових пазух носа, зменшенню набряку слизової оболонки слухової труби.

**Не пошкодь!** *Термін застосування судинозвужувальних крапель не повинен перевищувати 1 тижня. Більш тривале вживання цих засобів може спричинити розвиток медикаментозного риніту.*

При головному болю призначають знеболювальні препарати (пенталгін, аскофен тощо). Призначають препарати в аерозольних упаковках: інгаліпт, каметон; а також вдихання гарячого повітря та зрошування порожнини носа відварами квіток і листя шавлії (10 г на 200 мл кип'яченої води). Застосовують фізіотерапевтичні процедури (ЛУЧ-2, УВЧ на ніс, УФО ендоназально або на підодшви тощо).

## **Нежить у немовлят**

Нежить у немовлят – завжди є тяжким захворюванням, оскільки в них ще недостатньо розвинені захисні механізми. Утруднення носового дихання немовлята переносять важче, ніж старші діти, оскільки, крім порушення дихання, нежить перешкоджає ще й грудному годуванню.

### ***Клініка***

Температура тіла часто висока. Можуть виникати менінгальні симптоми, нерідко порушується функція системи травлення – блювання, проноси. При тяжкому перебігу хвороби глотковий мигдалик стає основним вогнищем інфекції (аденоїдит). Трапляються й інші ускладнення, зокрема запалення вуха, гортані, легень тощо.

### ***Лікування***

За допомогою судинозвужувальних крапель в ніс (0,05 % розчин адреналіну гідрохлориду) підтримують прохідність порожнини носа, насамперед, перед годуванням. Виділення з носової порожнини відсмоктують балончиком.

### ***Профілактика***

Полягає у недопущенні контакту немовляти з особами, хворими на нежить.

## **ХРОНІЧНИЙ РИНИТ (НЕЖИТЬ)**

Хронічний риніт – хронічне неспецифічне запалення слизової оболонки носа.

### ***Причини***

- Тривала дія зовнішніх шкідливих чинників (пил, газу, перегріте повітря тощо).
- Розташовані поряд вогнища інфекції (аденоїди, синусит, каріозні зуби).
- Викривлення перегородки носа.
- Захворювання внутрішніх органів (серця, шлунка, нирок тощо).
- Глибокі ушкодження слизової оболонки при гострих інфекційних хворобах (скарлатина, дифтерія тощо).
- Конституційна схильність.

Розрізняють три форми хронічного риніту: катаральну, гіпертрофічну, атрофічну.

**Хронічний катаральний риніт.** Спостерігаються рясні виділення з носа (від слизових до гнійних), хоча може бути і сухість, дифузний набряк слизової оболонки носа, порушення прохідності носових ходів для повітря, зниження нюху, головний біль, розлади сну. В разі появи сильного головного болю і виділення з носа рясного гнійного ексудату захворювання треба диференціювати від синуситу.

**Хронічний гіпертрофічний риніт.** Характеризується дифузною або обмеженою гіперплазією слизової оболонки (здебільшого нижніх носових раковин). Хворі скаржаться на виділення з носа, головний біль та зниження нюху. Виділення з носа переважно слизові, при зміні збудника виділення набувають гнійного характеру.

Для **діагностики** використовують закапування в ніс судинозвужувальних розчинів (адреналіну, нафтизину тощо). При цьому у хворих на гіпертрофічний риніт носове дихання або зовсім не поліпшується, або поліпшуються лише незначною мірою, а у хворих на катаральний риніт ці засоби дають виразний ефект.

Перебіг хронічного гіпертрофічного нежитю може ускладнитись розвитком поліпів, тобто обмеженої набрякової гіперплазії слизової оболонки.

**Хронічний атрофічний риніт.** Для цього захворювання характерні атрофія слизової оболонки порожнини носа, зменшення або відсутність секреції, незначне утворення кірочок у носі.

### **Лікування**

Ліквідація вогнищ запалення, що можуть бути розташовані поряд (лікування каріозних зубів, хронічного тонзиліту, аденоїдів, хронічного синуситу тощо). Хворим радять уникати шкідливих чинників зовнішнього середовища, виключити паління тютюну, споживання алкогольних напоїв. Якщо необхідно, то проводять лікування внутрішніх захворювань (серця, шлунка тощо). При приєднанні алергії потрібно виявити алерген та по можливості виключити контакт з ним.

**Хронічний катаральний риніт** – призначають промивання носа розчином натрію хлориду (1 чайна ложка на 1 склянку води), який хворий втягує у ніс з носика чайника або із складеної долоні. Можуть виявитися корисними ендоназальний електрофорез кальцію хлориду (при набряку), міді або цинку сульфату (при



підвищеній секреції), а також ультразвукова терапія, УВЧ, аплікації грязі.

**Хронічний гіпертрофічний риніт.** Певний ефект, як правило тимчасовий, має закапування в ніс розчинів глюкокортикоїдів або ін'єкції їх у носові раковини. Для зменшення об'єму носових раковин здійснюють хіміокаустуку (припікання гіперплазованої ділянки трихлороцтовою кислотою чи ляпісом), кріодеструкцію, гальванокаустуку або зрізування ділянок гіпертрофії хірургічними інструментами (конхотомом, ножицями) тощо.

**Хронічний атрофічний риніт.** З метою видалення гною та кірок призначають зрошення порожнини носа розчинами протеолітичних ферментів (0,001 г трипсину на 50 мл ізотонічного розчину натрію хлориду) або мінеральними водами ("Поляна квасова", "Боржом" тощо. ). Після очищення проводять інстиляції рослинних олій з tokoферолом і ретинолом; корисні олії обліпихи та шипшини. Призначають електрофорез ніотинової кислоти або калію йодиду на ділянку шиї або носа та навколоносових пазух. Досить ефективним є бальнеогрязелікування в умовах теплового вологого клімату.

## ЗАПАЛЕННЯ НАВКОЛОНОСОВИХ ПАЗУХ (СИНУСИТИ)

Розрізняють гострі й хронічні запалення навколоносових пазух (гострі та хронічні синусити). Запалення може поширитись на всі пазухи одного (правого чи лівого) боку (гемісинусит) або захопити всі пазухи обох боків (пансинусит). У патогенезі виникнення гострих чи хронічних синуситів головним патогенетичним фактором є перекриття вічка (з'єднання пазухи з носом), що утруднює відтік ексудату в носову порожнину та вентиляцію навколоносової пазухи.

## ГОСТРИЙ ВЕРХНЬОЩЕЛЕПНИЙ СИНУСИТ (ГОСТРИЙ ГАЙМОРИТ)

Гостре запалення верхньощелепної пазухи – досить часте захворювання. Розрізняють дві форми гострого верхньощелепного синуситу: катаральну і гнійну.

Збудниками синуситів переважно є віруси (грипу, адено-, риновіруси) стафілококи, стрептококи, диплококи тощо.

### **Фактори, що сприяють виникненню запалення**

1. Хронічні захворювання слизової оболонки носа (гіперпластичні й атрофічні риніти).
2. Викривлення перегородки носа.
3. За захворювання 4-7-го верхніх зубів (одонтогенний верхньощелепний синусит).

### **Клініка**

- Біль в ділянці верхньощелепної пазухи.
- Головний біль.
- Гнійні виділення з носа.
- Закладання носа.
- Зниження нюху.
- Відчуття неприємного запаху в носі.

### **Риноскопія**

- Гіперемія і набряклість слизової оболонки середнього відділу носа.
- Смузка гною під середньою носовою раковиною.

Для **діагностики** гострого верхньощелепного синуситу використовують:

1. Діафаноскопію.
2. Рентгенографію.
3. Комп'ютерну томографію.
4. Пункцію верхньощелепної пазухи.

### **Лікування**

1. Ліжковий режим.
2. Антибіотики.
3. Сульфаніламідні препарати.
4. Саліцилати.
5. Антигістамінні препарати.
6. Судинозвужувальні краплі до носа.
7. Пункція і промивання пазухи.
8. Фізіотерапевтичні методи (УВЧ, діатермія, солюкс тощо).
9. При одонтогенному гаймориті – видалення хворого зуба.
10. Хірургічне лікування – розкриття гайморової пазухи (гайморотомію) виконують при неефективності консервативних методів, а також при внутрішньочерепних чи орбітальних ускладненнях синуситу або при підозрі на них.

## **ГОСТРИЙ ФРОНТИТ**

### ***Причини***

Ті ж самі, що і при гострому гаймориті, за винятком одонтогенних причин.

### ***Клініка***

1. Біль у ділянці лоба (особливо з боку ураженої пазухи).
2. Відчуття тиску в оці з боку запаленої пазухи.
3. Світлобоязнь.
4. Зниження нюху.

### ***Передня риноскопія***

- Гіперемія і набряклість слизової оболонки середнього відділу носа;
- Смужка гною під середньою носовою раковиною.

На рентгенограмі або комп'ютерній томограмі спостерігають затемнення лобних пазух.

### ***Лікування***

1. Консервативні методи лікування такі ж, як і при гострому верхньощелепному синуситі.
2. Хірургічне розкриття лобної пазухи (фронтотомію) застосовують при внутрішньочерепних і орбітальних ускладненнях або при підозрі на них.

## **ГОСТРИЙ ЕТМОЇДИТ**

### ***Клініка***

1. Біль в ділянці перенісся.
2. Головний біль.
3. Порушення нюху.
4. Закладання носа.
5. Слизові виділення з носа.
6. Затемнення клітин решітчастого лабіринту на рентгенограмі або на комп'ютерній томограмі.

### ***Риноскопія***

- Гній у верхньому і середньому носових ходах.
- Почервоніння та набряк слизової оболонки носа.

### ***Лікування***

1. Консервативне лікування таке ж, як і при гострому верхньощелепному синуситі.

2. За показаннями вдаються до оперативного лікування – **етмоїдотомії**, при підозрі орбітальні ускладнення виконують ревізію періорбітальної ділянки.

## **ГОСТРИЙ СФЕНОЇДИТ**

### ***Клініка***

1. Головний біль, який віддає в потилицю.
2. Нежить.
3. Зниження нюху.
4. Загальне нездужання.

### ***Риноскопія***

Гній у верхньому носовому ході й у носоглотці.

Для **уточнення діагнозу** роблять рентгенографію, рідко – зондування основної пазухи.

### ***Лікування***

1. Консервативне лікування таке ж як і при гострому верхньощелепному синуситі.
2. При підозрі на внутрішньочерепні або орбітальні ускладнення виконують операцію на основній пазусі.

## **ХРОНІЧНІ СИНУСИТИ**

Хронічні синусити – хронічне запалення навколоносових пазух.

### ***Причини***

- Перехід гострого запалення пазухи у хронічну форму.
- Патологічні зміни в носі (хронічний гіпертрофічний риніт, поліпоз носа, викривлення перегородки носа тощо), які порушують вентиляцію пазухи та відтік її вмісту у порожнину носа.
- Зниження реактивності організму.
- Професійні фактори.

Виділяють такі основні форми хронічних синуситів:

1. Катаральна.
2. Гнійна.
3. Поліпозна.
4. Поліпозно-гнійна.

За ураженням тієї чи іншої пазухи розрізняють хронічні: верхньощелепний синусит, фронтит, етмоїдит та сфеноїдит.

## **ХРОНІЧНИЙ ВЕРХНЬОЩЕЛЕПНИЙ СИНУСИТ (ХРОНІЧНИЙ ГАЙМОРИТ)**

### ***Фактори, що сприяють виникненню захворювання***

1. Високе розміщення вічка пазухи, яке сполучає пазуху з порожниною носа, це утруднює відтік вмісту.
2. Низьке розміщення дна пазухи.
3. Розміщення коренів 4-7-го верхніх зубів недалеко від дна верхньощелепної пазухи, запальний процес в яких може розповсюдитись на слизову оболонку пазухи.

### ***Клініка***

1. Головний біль.
2. Біль або відчуття тиснення в ділянці верхньощелепної пазухи.
3. Однобічний нежить гнійного характеру.
4. Закладення носа.
5. Зниження або відсутність нюху з боку ураження.
6. Іноді неприємний запах в носі (переважно при одонтогенних гайморитах).

### ***Передня риноскопія***

- Гіперемія і набряклість слизової оболонки середнього відділу носа.
- Слизові або гнійні виділення під середньою носовою раковиною.
- Поліпи в середньому носовому ході (при поліпозній та поліпозно-гнійній формах гаймориту).

Для **діагностики** хронічного верхньощелепного синуситу виконують оглядову та контрастну рентгенографію або комп'ютерну томографію та вдаються до діагностичної пункції.

### ***Лікування***

1. Повторні пункції пазухи з подальшим її промиванням та введенням антибактеріальних препаратів, кортикостероїдів, протеолітичних ферментів тощо.
2. Промивання пазухи через дренажну трубочку, яку вводять в пазуху при першій пункції та залишають до кінця лікування (на 5-8 діб).
3. Медикаментозні засоби у ніс (судинозвужувальні, протиалергічні краплі чи аерозолі тощо).

4. Фізіотерапевтичні процедури (УВЧ, фонофорез, електрофорез тощо).
5. При загостренні процесу (погіршанні загального стану та підвищенні температури) застосовують внутрішнє чи парентеральне ведення антибіотиків та сульфаніламідів.
6. Хірургічне лікування – **гайморотомію** виконують при поліпозній та поліпозно-гнійній формах верхньощелепного синуситу або при неефективному лікуванні катаральної чи гнійної його форм; а також при підозрі чи виникненні ускладнень захворювання (внутрішньочерепних чи орбітальних). Мета цієї операції полягає у видаленні патологічного вмісту з пазухи та у створенні надійного сполучення (отвору) пазухи з порожниною носа.

## **ХРОНІЧНИЙ ФРОНТИТ**

### ***Клініка***

1. Відчуття тиску в ділянці лобних пазух і перенісся.
2. Тупий біль в усій лобній ділянці, який посилюється при нахиленні голови донизу.
3. Слизово-гнійні виділення з носа.
4. Можливі нориці у медіальному куті ока.

### ***Риноскопія***

- Слизові або гнійні виділення в середньому носовому ході.
- набряк слизової оболонки переднього кінця середньої носової раковини.
- Поліпи в середньому носовому ході (при поліпозній і поліпозно-гнійній формах фронтиту).

Для **діагностики** хронічного фронтиту вдаються до:

1. Рентгенографії.
2. Комп'ютерної томографії.
3. Пробного проколу лобної пазухи – трепанопункції, яку виконують спеціальним інструментом трепаном.

### ***Лікування***

1. Забезпечення відтоку з лобної пазухи (судинозвужувальні краплі в ніс).
2. Фізіотерапевтичні процедури (УВЧ, фонофорез, електрофорез тощо).

3. Ліквідація патології в носі (видалення поліпів, конхотомія, резекція викривленої носової перегородки тощо).
4. Операція на лобній пазусі – **фронтотомія** – виконується при хронічному поліпозному або при поліпозно-гнійному фронтиті, наявності нориці чи при підозрі на внутрішньочерепне або орбітальне ускладнення. Фронтотомію також виконують при відсутності ефекту консервативних методів лікування. Мета цієї операції – видалення патологічного вмісту з лобної пазухи та відновлення надійного сполучення пазухи з порожниною носа.

## **ХРОНІЧНИЙ ЕТМОЇДИТ**

### ***Клініка***

1. Відчуття тиску в ділянці перенісся.
2. Утруднене носове дихання.
3. Гнійні або слизисто-гнійні виділення з носа.
4. Порушення нюху.
5. Можливе погіршення зору (при ураженні зорового нерва внаслідок переходу запалення із задніх комірок решітчастого лабіринту).

### ***Риноскопія***

- Набряк та почервоніння слизової оболонки середнього і верхнього носових ходів.
- Гнійні або слизисто-гнійні виділення в середньому і верхньому носових ходах.
- Множинні поліпи (при поліпозній і поліпозно-гнійній формах) в середніх і верхніх відділах носа.
- Наявність (іноді) нориці біля внутрішнього кута орбіти із слизисто-гнійним або гнійним виділенням.

Для **діагностики** етмоїдиту вдаються до рентгенографії і комп'ютерної томографії.

### ***Лікування***

1. Судинозвужувальні та протизапальні краплі в ніс.
2. Фізіотерапевтичні процедури (УВЧ, фонофорез, електрофорез тощо).
3. Хірургічне розкриття комірок решітчастого лабіринту – етмоїдотомія з видаленням патологічно зміненої тканини та створення сполучення з носом.

## **ХРОНІЧНИЙ СФЕНОЇДИТ**

### ***Клініка***

1. Головний біль з розповсюдженням на потиличну або тім'яну ділянку.
2. Слизисто-гнійні виділення з носа.
3. Слизисто-гнійні виділення можуть виділятися через носоглотку – відхаркуватись, заковтуватись чи спльовуватись.
4. Можливе зниження зору.

### ***Задня риноскопія***

- Гній або кірки в носоглотці.
- Запалення слизової оболонки носоглотки внаслідок постійного подразнення гнійними виділеннями.

Для **діагностики** сфеноїдиту вдаються до рентгенографії, комп'ютерної томографії, зондування та промивання основної пазухи спеціальним катетером через вивідний отвір у верхньому носовому ході.

### ***Лікування***

1. Введення судинозвужувальних засобів на турунді у верхні відділи носа.
2. Зондування і промивання основної пазухи.
3. Хірургічне розкриття пазухи (при поліпозній і поліпозно-гнійній формах).

### ***Догляд за хворими після операцій на носі та навколососових пазухах***

У носі найчастіше всього проводяться такі операції: видалення поліпів та розкриття комірок решітчастого лабіринту, підслизова резекція перегородки носа, конхотомія (резекція раковин носа при їх збільшенні), видалення доброякісних і злоякісних пухлин тощо. Після всіх перерахованих операцій можуть виникати носові кровотечі – виділення крові з однієї чи обох половин носа. Про виявлення кровотечі слід відразу ж повідомити лікаря. Кровотечі зупиняють накладанням прашчоподібної пов'язки на ніс, якщо це не допомагає – виконують передню тампонаду.

При кровотечах із задніх відділів носа кров може стікати в глотку хворого та заковтуватись, що спричиняє блювоту чорними кров'янистими масами. Таку кровотечу виявляють при



фарингоскопії та зупиняють за допомогою передньої чи задньої тампонади носа.

Якщо виникла кровотеча у хворого, у якого перед цим ніс вже було затампоновано, а прашчоподібна пов'язка не зупинила кровотечі, наявний тампон з носа видаляють та роблять повторну тампонаду. При відсутності лікаря це робить медична сестра. Середній медичний персонал, який працює у ЛОР-відділах, повинен вміти користуватися лобним рефлектором і носовим дзеркалом та виконувати передню тампонаду носа.

При виконанні передньої тампонади марлеву турунду довжиною 20-70 *см* вводять в порожнину носа у вигляді "гармошки" (див. "Передня тампонада носа"). Перед цим турунду доцільно змочити кроворезинним медикаментозним засобом. Потім накладають прашчоподібну пов'язку на ніс. Після цього хворому слід надати лежачого положення з дещо піднятою головою.

Медична сестра зобов'язана слідкувати за кольором шкіри, артеріальним тиском і пульсом хворого. Про блідість шкірних покривів, падіння артеріального тиску, прискорення пульсу потрібно негайно доповісти лікарю і підготувати все необхідне для надання хворому допомоги. Для цього в кожному ЛОР-відділі повинні бути: набір стерильних ЛОР-інструментів, стерильні тампони для передньої і задньої тампонади носа, бинт, вата, лобний рефлектор та переносна освітлювальна лампа.

Після операції на **верхньощелепній пазусі** може розвинутися набряк щоки на оперованому боці. Медична сестра повинна накласти на набряклу щоку загорнутий в рушник міхур з льодом на 6-8 *год*, знімаючи його через кожні півгодини на 10-15 *хв*. Необхідно слідкувати за тим, щоб протягом 5-7 днів хворий отримував рідку і негарячу їжу. Через 1-2 доби після операції проводять промивання оперованої пазухи. Медична сестра бере у цьому активну участь. Вона повинна підігріти розчин для промивання, приготувати стерильну трубку чи голку та шприц ємністю 10-20 *мл*. Може виникнути необхідність використати шприц Жане, який слід завчасно простерилізувати. Після введення трубки чи голки у верхньощелепну пазуху медична сестра допомагає у проведенні подальших маніпуляцій.

У післяопераційному періоді після операцій на **лобній пазусі** потрібно слідкувати за тим, щоб пов'язка не сповзла з обличчя, а

дренажна трубка залишалась фіксованою в порожнині носа. При кровотечах з рани на брові (надмірному просочуванні пов'язки кров'ю) слід притиснути ділянку кровотечі марлевою серветкою та негайно повідомити лікаря.

При перев'язках звичайно промивають лобну пазуху через дренажну трубку, введену під час операції; медична сестра допомагає лікарю: готує та подає необхідні інструменти і розчини. Крім того, в перші дні після операції можуть виникнути набряк верхньої повіки та сльозотеча з ока на боці операції. При таких явищах слід закапати в око 2-3 краплі 20-30% розчину сульфацил-натрію або фурациліну (1:5000).

## Розділ II

# ГЛОТКА

---

---

### Глава 4

## АНАТОМІЯ І ФІЗІОЛОГІЯ

### Анатомія глотки

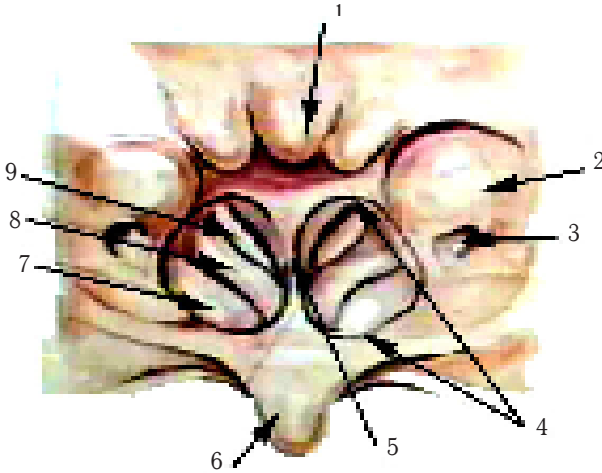
Глотка є порожнинним органом, що розташований між порожнинами носа і рота спереду та гортанню і стравоходом – знизу. Вона одночасно є частиною дихального і харчового трактів, у ній перехрещуються як повітроносний, так і травний шляхи. Відповідно до цього, глотка має 7 отворів, якими сполучається із сусідніми органами:

1. Дві хоани (з порожниною носа).
2. Два вічка слухових труб (з барабанными порожнинами).
3. Зів (з порожниною рота).
4. Вхід в гортань (з гортанню, далі – трахеєю).
5. Вхід у стравохід (зі стравоходом).

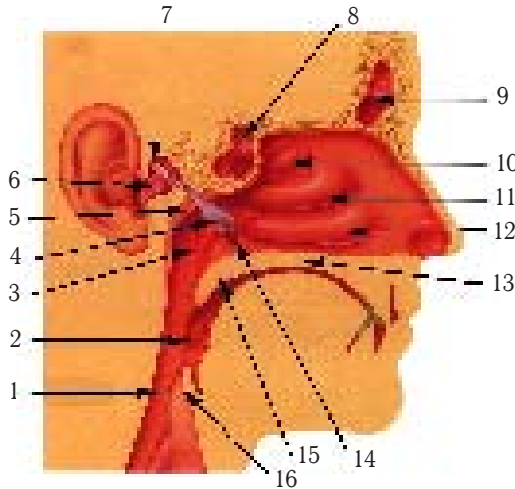
Глотка складається з трьох відділів: носоглотки, ротоглотки та гортаноглотки.

**Носоглотка** (верхня частина глотки) – порожнина, що знаходиться позаду від порожнини носа та сполучається з нею через праву та ліву хоани. На бокових стінках носоглотки відкриваються два глоткові вічка слухових (євстахієвих) труб, які розташовані на рівні задніх кінців нижніх носових раковин та з'єднують її з барабанными порожнинами (рис. 2.1.).

Біля кожного з вічок розміщені невеликі скупчення лімфоїдної тканини – трубні мигдалики. На задньо-верхній стінці носоглотки є скупчення лімфоїдної тканини, яка утворює глотковий, або третій, мигдалик. У дітей до 5-6 років цей мигдалик часто збільшується (аденоїди) так, що перекриває собою просвіт хоан та утруднює носове дихання. З віком глотковий мигдалик зменшується і на період статевого дозрівання залишається у вигляді розлитого скупчення лімфоїдної тканини, що незначно виступає над поверхнею слизової оболонки та вкриває склепіння носоглотки.



**Рис. 2.1. Анатомія носоглотки (вигляд ззаду):** 1 – глотковий мигдалик; 2 – трубний валик; 3 – глоткове вічко слухової труби; 4 – обриси хоани; 5 – задній край перегородки носа; 6 – задня поверхня язичка; 7 – задній край нижньої носової раковини; 8 – задній край середньої носової раковини; 9 – задній край верхньої носової раковини.



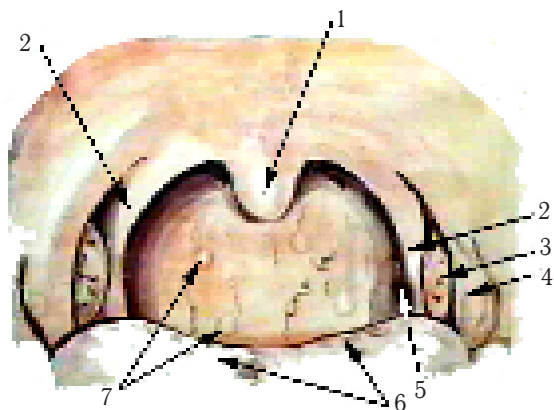
**Рис. 2.2. Анатомія носа та глотки:** 1 – гортаноглотка 2 – ротоглотка; 3 – носоглотка; 4 – слухова труба; 5 – глотковий мигдалик; 6 – барабанна перетинка; 7 – слухові кісточки; 8 – основна пазуха; 9 – лобна пазуха; 10 – верхня носова раковина; 11 – середня носова раковина; 12 – нижня носова раковина; 13 – тверде піднебіння; 14 – глоткове вічко слухової труби; 15 – м'яке піднебіння; 16 – надгортанник.

Площиною, що є продовженням твердого піднебіння назад, носоглотка відділяється від середньої частини глотки – ротоглотки (рис. 2.2).

**Ротоглотка** – середня частина глотки; бокові та задня її стінки є продовженням відповідних стінок носоглотки та переходять на нижній відділ глотки. Спереду ротоглотка через зів сполучається з порожниною рота. Зів обмежується: зверху – **м'яким піднебінням** та **язичком**, знизу – **коренем язика**, з боків – **передніми та задніми піднебінними дужками** (рис. 2.3).

Між піднебінними дужками з обох боків розташовані **піднебінні мигдалики** (правий і лівий). На їх поверхні, звернутій у порожнину зіва, є чисельні глибокі розгалужені щілини – **лакуни** (або крипти). Плоский епітелій, який вкриває вільну поверхню мигдаликів, вистилає також і лакуни. У лакунах можуть накопичуватись секрет, злущений епітелій та рештки їжі, утворюючи пробки. У товщі слизової оболонки задньої та бокових стінок глотки є невеликі скупчення лімфоїдної тканини, що називаються **лімфоїдними фолікулами задньої стінки та бокових валиків глотки**.

На задній поверхні кореня язика розташоване ще одне скупчення лімфоїдної тканини – **язиковий мигдалик**.



**Рис. 2.3. Анатомія ротоглотки:** 1 – язичок; 2 – задня піднебінна дужка; 3 – піднебінний мигдалик; 4 – передня піднебінна дужка; 5 – боковий валик ротоглотки; 6 – корінь язика; 7 – лімфоїдні фолікули задньої стінки глотки.

Ці лімфоїдні скупчення глотки утворюють **лімфаденоїдне глоткове кільце** (Вальдеєра-Пирогова), що включає:

1. Два піднебінні мигдалики.
2. Два трубні мигдалики.
3. Один глотковий мигдалик.
4. Один язиковий мигдалик.

Горизонтальною площиною, яку умовно проводять через верхній край надгортанника або корінь язика, ротоглотка відділяється від гортаноглотки.

**Гортаноглотка** – нижня частина глотки, яка має лійкоподібну форму, що звужуючись донизу, переходить у стравохід. Вона, ніби мішок, обгортає майже зі всіх боків гортань. У передньо-верхній її частині спереду від надгортанника, розташовані **валекули**. У задньо-нижній частині гортаноглотки з обох боків гортані знаходяться заглибини – **грушоподібні синуси**.

Стінки глотки вкриті слизовою оболонкою, яка містить багато слизових залоз, що виділяють секрет. Носоглотка вкрита миготливим епітелієм, який є продовженням аналогічного покриву порожнини носа та відіграє значну роль в очищенні та знезараженні повітря. Рото- та гортаноглотка, на відміну від носоглотки, вкриті незроговілим плоским епітелієм. Під слизовою оболонкою глотки розташовані м'язи, які звужують її просвіт, а також напружують та піднімають м'яке піднебіння. Узгоджена дія цих м'язів примушує харчову грудку під час ковтка просуватись в напрямку до стравоходу, не потрапляючи у носоглотку та хоани.

## Фізіологія глотки

Глотка виконує чотири основні функції:

1. Дихальну – проходження повітря у гортань.
2. Проходження рідини та їжі у стравохід.
3. Захисну – запобігання проникненню сторонніх тіл та подразнюючих речовин (хімічне та термічне подразнення) у нижче-розміщені відділи травної та дихальної систем; участь в імунитеті, а також зігрівання, зволоження та знезараження повітря тощо.
4. Мовну – артикуляція та резонанс звуків під час мовлення.

Оскільки по глотці проходить як повітря, так і їжа, існують рефлекторні механізми, які регулюють ці процеси.

Коли людина дихає носом, м'яке піднебіння звисає вниз та відкриває шлях для проходження повітря з носа та носоглотки через рото- і гортаноглотку в напрямку до гортані та трахеї і, навпаки, під час ковтання м'яке піднебіння піднімається і щільно притискається до задньої стінки глотки, чим відділяє носоглотку від середньої частини глотки. Це попереджує можливість потрапляння їжі в носоглотку і ніс, що іноді трапляється при паралічах м'якого піднебіння, наприклад, після дифтерії.

Оскільки слизова оболонка глотки має смакові нервові закінчення (на м'якому піднебінні й біля кореня язика), вона виконує ще й смакову функцію.

Рефлекторне скорочення м'язів глотки при різних термічних чи хімічних подразненнях або при потраплянні сторонніх тіл, є одним з проявів захисної функції глотки.

Лімфаденоїдне глоткове кільце теж, в основному, виконує захисну функцію, яка полягає у формуванні імунітету – в мигдаликах дозрівають лімфоцити.

Функціональне дослідження порожнини рота й глотки, якщо не торкатись акту жування й ковтання, зводиться до визначення смаку. З цією метою використовують розчини для визначення:

1. Солодкого смаку (розчин цукру).
2. Гіркового (розчин хініну).
3. Солоного (розчин кухонної солі).
4. Кислового (розчин оцту).

Розчини наносять скляною паличкою окремо на праву й ліву половини язика при щільно закритому носі, щоб виключити нюхові відчуття. Полосканням рота перед кожним новим дослідженням видаляють рештки раніше нанесеної речовини.

У зв'язку з різною іннервацією, передня й задня частини язика мають бути досліджені окремо.

## Глава 5

### ОСНОВНІ МЕТОДИ ДОСЛІДЖЕННЯ ТА ЛІКУВАННЯ ЗАХВОРЮВАНЬ ГЛОТКИ

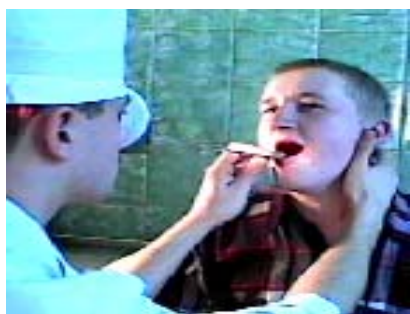У глотці є три відділи, кожен з яких досліджують притаманним йому способом. Основними серед них є: орофарингоскопія – дослідження ротової частини глотки та порожнини рота, епіфарингоскопія – дослідження носоглотки, та гіпофарингоскопія – дослідження гортаноглотки.

#### ОРОФАРИНГОСКОПІЯ

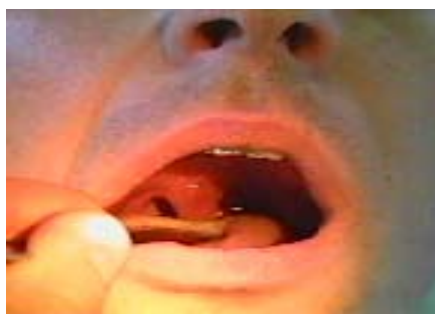Необхідні засоби:

1. Лобний рефлектор.
2. Шпатель.
3. Джерело світла (електрична лампа – 100 Вт).

При проведенні орофарингоскопії джерело світла і хворого розміщують так само, як і при дослідженні носа, таким самим способом користуються і лобним рефлектором. Шпатель беруть у ліву руку так, щоб 1 палець підтримував його знизу, а 2, 3, і 4 пальці були зверху. Утримують шпатель так, щоб своєю рукою не заступати об'єкт дослідження (рис. 2.4 а).



а



б

**Рис. 2.4. Орофарингоскопія:** а – загальний вигляд; б – положення шпателя в порожнині рота.

Дослідження порожнини рота повинно завжди передувати дослідженню глотки. Його починають з огляду губ і присінка рота,



для цього шпателем по черзі відтягують кути рота, верхню та нижню губу, оглядаючи слизову оболонку губ, щік та ясен. У присінку рота обстежують вивідні протоки привушних слинних залоз, які розміщені на внутрішніх поверхнях щік на рівні верхнього премоляра. Обов'язково звертають увагу на стан зубів, оскільки карієсні зуби є вогнищем хронічної інфекції та можуть бути причиною багатьох захворювань вуха, горла та носа. При огляді порожнини рота оцінюють стан язика, ясен, твердого та м'якого піднебіння. Для дослідження дна порожнини рота хворого просять підняти язик догори (або підносять язик шпателем), після чого оглядають під'язикову ділянку, де знаходять вуздечку і вивідні протоки під'язикових та підщелепних слинних залоз.

Далі притискають шпателем передні дві третини язика та просять хворого сказати звук "А" (рис. 2.4 б). При цьому м'яке піднебіння піднімається догори, а язик розслабляється, що дає змогу оглянути зів та ротову частину глотки. Обстежують передні та задні піднебінні дужки, язичок, піднебінні мигдалики, задню стінку глотки тощо. Звертають увагу на:

- Рухомість м'якого піднебіння.
- Колір та стан слизової оболонки ротоглотки (зміну кольору, набряк чи нальоти).
- Наявність нориць, рубців або розщеплень піднебіння тощо.

Нормальний колір слизової оболонки глотки – рожево-червоний або блідо-червоний, язичок і піднебінні дужки частіше мають більш насичене забарвлення.

При огляді піднебінних мигдаликів звертають увагу на їх величину та поверхню, забарвлення слизової оболонки, на наявність зрощень останніх з піднебінними дужками та на вміст лакун. Для огляду прихованої піднебінними дужками вільної поверхні мигдаликів і для визначення вмісту лакун шпателем натискають на передню піднебінну дужку, чим повертають мигдалик вперед і витискають вміст з лакун.

Під час дослідження глотки хворий не повинен висовувати язик з рота або затримувати дихання, бо це заважає дослідженню.

**Не пошкодь!** *Шпатель не слід вводити надто далеко в рот, бо це викликає блювотний рефлекс.*

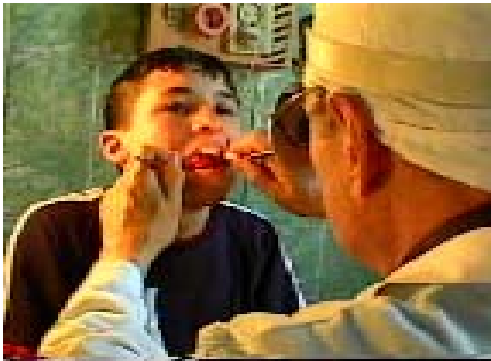## Особливості проведення орофарингоскопії в дітей

Деякі діти перешкоджають проведенню дослідження: не відкривають рот, рухають головою, хапають за руки дослідника тощо. У таких випадках слід фіксувати малюка на колінах помічника (див. **“Допомога медичної сестри при аденотомії в дітей”**). Якщо дитина міцно стискає губи і не дає завести шпатель у при-сінок рота, слід притиснути пальцями ніздрі (закрити ніс) й у момент, коли малюк відкриє рот, щоб вдихнути повітря, швидко ввести шпатель у порожнину рота. Дітям, які вперто стискають щелепи, іноді доводиться вводити шпатель через кут рота – позаду заднього корінного зуба та натиснути на корінь язика. Це викликає блювотний рух, дитина рефлекторно відкриває рот. Цим моментом користуються, щоб швидко оглянути порожнину рота та глотки.

## ЕПІФАРИНГОСКОПІЯ (ЗАДНЯ РИНОСКОПІЯ)

Необхідні засоби:

1. Лобний рефлексор.
2. Шпатель.
3. Носоглоткове (маленьке) дзеркальце з держальцем.
4. Спиртівка (медична сестра повинна слідкувати, щоб спиртівка була заповнена спиртом).
5. Сірники або запальничка.
6. Джерело світла (електрична лампа – 100 Вт).



**Рис. 2.5.** Епіфарингоскопія.

Закріплюють носоглоткове дзеркальце у держальці, запалюють спиртівку та нагрівають дзеркальце до температури 45-50° С, щоб воно не запотівало. У праву руку беруть носоглоткове дзеркальце, а в ліву – шпатель (рис. 2.5). І дзеркальце, і шпатель тримають як олівці, щоб власні руки дослідника не заступали об'єкт дослідження.

Пропонують хворому відкрити рот та натискають шпателем на передні дві третини язика. Заводять нагріте дзеркальце за м'яке піднебіння та просять хворого дихати носом. При цьому оглядають носоглотку, зображення якої по частинах бачать у дзеркальці, незначно змінюючи його орієнтацію у глотці.

## ГІПОФАРИНГОСКОПІЯ

Гортанну частину глотки можна оглянути кількома способами. У прямому зображенні – при сильному відтискуванні кореня язика вниз і вперед, що краще виконати зігнутиим шпателем. Іншим методом дослідження гортаноглотки є **непряма гіпофарингоскопія**, вона проводиться за допомогою гортанного (великого) дзеркальця та марлевої серветки і виконується так само, як **непряма ларингоскопія** (див. “Методи дослідження гортані”). При цьому оглядають грушоподібні синуси, валекули та вхід до стравоходу.

## ПАЛЬПАЦІЯ ШИЇ ТА ПІДЩЕЛЕПНИХ ЛІМФАТИЧНИХ ВУЗЛІВ

Перед пальпацією звертають увагу на стан шкірних покривів шиї, слизової оболонки губ, положення голови хворого. При деяких захворюваннях ЛОР-органів (паратонзиллярний або заглотковий абсцес, ускладнені сторонні тіла глотки і стравоходу тощо) пацієнти тримають голову нахиленою вперед або у хворий бік, а при необхідності повернути її в сторону – повертають голову разом з корпусом.

Пальпацію виконують теплими і чистими руками та проводять обережно, намагаючись не викликати (посилити) біль у хворого, що дозволяє одержувати більш точні дані.

Досліджують такі групи лімфовузлів: позадушелепні, підщелепні, глибокі шийні та задньо-шийні, над- і підключичні. У ці вузли здійснюється лімфовідтік від вуха, горла та носа, а також від інших органів голови та шиї.

Лімфовузли в позадушелених ямках досліджують кінчиками пальців, проводячи ними знизу догори в напрямку, перпендикулярному до висхідної дуги нижньої щелепи. Підщелепні лімфовузли пальпують при злегка нахиленій голові хворого вперед, дещо заглиблюючись в м'які тканини підщелепної ділянки і рухаючись в напрямку від середини назовні – до краю нижньої щелепи (рис. 2.6).

При дослідженні глибоких шийних лімфовузлів пальпацію проводять по черзі із правого і лівого боків. При дослідженні лівого боку ліву руку кладуть на тім'я хворого та нахиляють голову пацієнта вперед, а правою промацують тканини в ділянці переднього краю кивального м'яза, рухаючись зверху донизу і в горизонтальному напрямку. При дослідженні глибоких шийних лімфовузлів, розташованих справа, праву руку розміщують на тімені хворого, а лівою виконують дослідження аналогічно описаному вище.



**Рис. 2.6.** Пальпація шії та підщелепних лімфатичних вузлів.

Дослідження задніх шийних лімфатичних вузлів виконують одночасно кінчиками пальців обох рук в ділянках задніх країв кивальних м'язів у вертикальному та горизонтальному напрямках.

У над- і підключичних ямках промацують лімфовузли спочатку з одного, а потім з іншого боку. Для полегшення цих дій голову хворого однією рукою нахиляють вперед, а іншою пальпують над- і підключичну ямку з одного боку, а потім, міняючи руку, – з іншого боку.

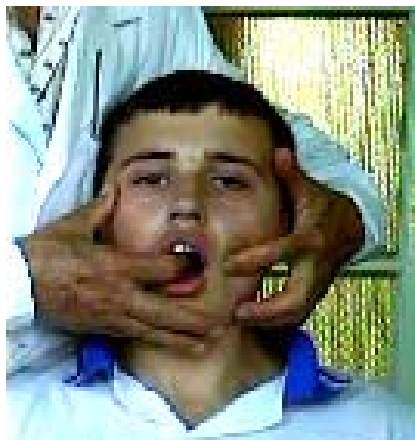Крім дослідження лімфовузлів, проводять пальпацію гортані, при цьому визначають її симетричність, рухомість, болючість та симптом “хрусту” – при зміщеннях верхньої її частини вбік відносно до нижньої відчувається характерний хруст.

## ПАЛЬЦЕВЕ ДОСЛІДЖЕННЯ НОСОГЛОТКИ

У маленьких дітей, зазвичай, виконати задню риноскопію не вдається. Для обстеження носоглотки у таких пацієнтів застосовують пальцеве дослідження. Дослідник знаходиться позаду спини хворого. Щоб хворий не вкусив руку, щоку пацієнта вдавлюють

вказівним пальцем лівої руки між рядами його зубів (рис. 2.7). Після цього проводять вказівний палець правої руки через порожнину рота за м'яке піднебіння – у носоглотку та промацують її вміст. Орієнтиром при цьому є задній край перегородки носа, який пальпують у вигляді твердого вертикального тяжа.

Цей метод дослідження з успіхом можна використовувати і в дорослих. Особливо інформативним він є при визначенні пухлин носоглотки, їх розміру та консистенції.



**Рис. 2.7.** Пальцеве дослідження носоглотки.

## ВЗЯТТЯ МАЗКА ІЗ СЛИЗОВОЇ ОБОЛОНКИ ГЛОТКИ НА ДИФТЕРІЮ

Мазки із слизової оболонки зівя та носа на дифтерію беруть з діагностичною чи профілактичною метою або за епідемічними показаннями. Головна мета такого обстеження – дослідити секрет на наявність дифтерійних паличок (бацил Лефлера).

**З діагностичною метою** такі мазки беруть при дифтерії, при підозрі на дифтерію (запальних явищах, схожих на дифтерію: риніті, фаринголарингіті, ларингіті), у хворих на ангіну, заглотковий чи паратонзиллярний абсцес, при інфекційному мононуклеозі, стенозуючому ларинготрахеобронхіті тощо. **З профілактичною метою** мазки беруть у дітей при поступленні у дитячі будинки, школи-інтернати, протитуберкульозні чи психоневрологічні санаторії тощо. **За епідемічними показаннями** мазки на дифтерію беруть в осіб, які були у контакті з хворим на дифтерію, а при ускладненій епідемічній обстановці – у людей з контингентів підвищеного ризику.

Мазки із зівя беруть також для визначення виду збудника патологічного процесу та його чутливості до антибіотиків.

Необхідні засоби:

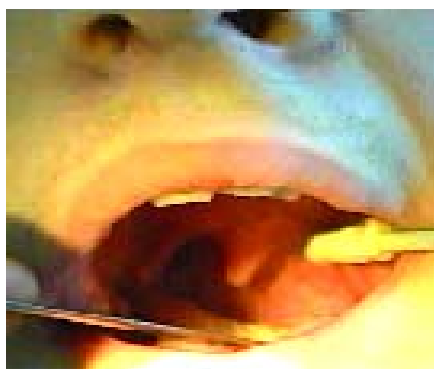
1. Два стерильні ватні тампони, розміщені у стерильних пробірках (один – для глотки, другий – для носа).

2. Шпатель.
3. Склограф.
4. “Журнал взяття мазків на дифтерійну паличку”.
5. Бланк “Направлення” мазків у бактеріологічну лабораторію”.

Правою рукою виймають з стерильної пробірки ватний тампон та просять обстежуваного відкрити рот. Шпателем (у лівій руці) притискають передні дві третини язика та вводять тампон у порожнину рота (рис. 2.8). Штриховим (зшкрябуючим) рухом спочатку проводять одним боком ватника по правій половині зіва – по піднебінних дужках та мигдалику, а потім, не обертаючи тампона (іншим його боком), – по лівій половині глотки. Якщо на слизовій оболонці є нальоти, мазок слід брати починаючи з місця, де нальоту немає, просуваючи ватник в напрямку самого нальоту та по його поверхні. При цьому намагаються отримати шматочок нальоту та залишити його на ваті тампона. Потім тампон виводять з порожнини рота та, не торкаючись його стерильною частиною ні до зубів, ні до губ, ні до будь-якого іншого предмета, занурюють у стерильну пробірку. На зовнішній поверхні пробірки склографом (або іншим способом) позначають мазок, отриманий із зіва (пишуть літеру “З”); на пробірці з мазком, отриманим з носа пишуть літеру “Н”.



а



б

**Рис. 2.8.** Взяття мазка із слизової оболонки глотки: а – загальний вигляд; б – положення тампона в порожнині рота.

**Увага!**

*При дослідженні на дифтерію, крім мазка із зіва, слід завжди брати мазок із носа (див. “Взяття мазка із слизової оболонки носа”).*

Записують у “Журнал взяття мазків на дифтерійну паличку” паспортні дані хворого, в якого взято мазки та оформляють “Направлення у бактеріологічну лабораторію”, куди заносять такі дані:

1. Медичний заклад, де було виконано забір.
2. Паспортні дані хворого, в якого взяли мазок.
3. Характер отриманого матеріалу: мазок зі слизової оболонки зівя (“З”) та носа “Н” (ті літери, що написані на відповідних пробірках).
4. Попередній діагноз.
5. Мету дослідження (посів на дифтерійну паличку).
6. Дату та час забору матеріалу.
7. Прізвище та підпис медичного працівника, який виконав забір.

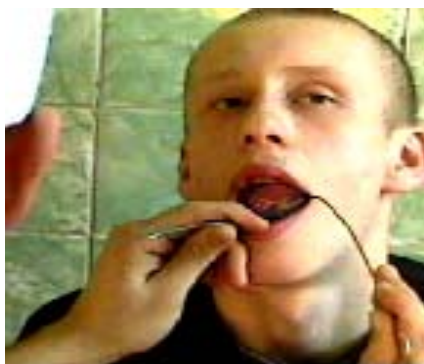Дві пробірки з вміщеними у них тампонами разом з “Направленням” у короткий термін (до 2 год) доставляють у бактеріологічну лабораторію, де і буде виконано необхідне дослідження.

## ЗМАЩУВАННЯ СЛИЗОВОЇ ОБОЛОНКИ ЗІВА ТА ГЛОТКИ ЛІКАРСЬКИМИ СЕРЕДНИКАМИ

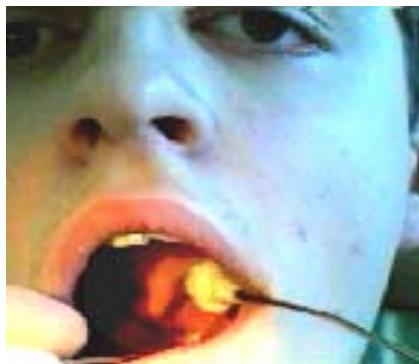Необхідні засоби:

1. Гнучкий (гортаний) зонд з нарізкою, на робочий кінець якого щільно накручено вату.
2. Лікарський середник.

Змащування слизової оболонки зівя та глотки лікарськими середниками слід проводити натще, оскільки під час цієї маніпуляції може виникнути блювання. Спочатку накручують шматок вати на робочий кінець зонда з нарізкою та, утримуючи зонд правою рукою, вмочують вату в призначену лікарську речовину (розчин Люголя, протарголу, йодинол тощо). При цьому слідкують за тим, щоб на ваті не було надлишку рідини, яка, розливаючись по стінках глотки, може потрапити у дихальні шляхи. Просять хворого відкрити рот (рис. 2.9). Притискають шпателем, який тримають лівою рукою, передні дві третини язика, а правою рукою колоподібним чи штриховим рухом зонда змащують слизову оболонку передніх та задніх піднебінних дужок, піднебінних мигдаликів та задньої стінки глотки спочатку з одного боку (справа), а потім – з іншого (зліва).



а



б

**Рис. 2.9.** Змащування слизової оболонки зів та глотки лікарськими середниками: а – загальний вигляд; б – положення тампона в порожнині рота.

**Не пошкодь!**

*Слід міцно намотати вату на робочий кінець зонда, щоб вона не зісковзнула під час маніпуляції і не потрапила у дихальні шляхи хворого.*

## ПРИГОТУВАННЯ РОЗЧИНІВ ДЛЯ ПОЛОСКАННЯ ГЛОТКИ ТА ІНГАЛЯЦІЙ

Полоскання глотки застосовуються з метою очищення слизової оболонки рота, зів і ротоглотки від секрету і одночасно для лікування її. У зв'язку з можливістю заковтування ліків розчини які використовують для полоскання, мають бути такої концентрації, щоб навіть у великих дозах вони не могли викликати отруєння чи опіку.

При атрофічних і катаральних фарингітах з метою зменшення сухості й відчуття напруження в горлі застосовують німічні лужні полоскання: 1-2 таблетки бікарбінту. При ангінах використовують третину або половину чайної ложки питної соди та/або чайну ложку кухонної солі, та/або три краплі настойки йоду на склянку теплої кип'яченої води. При гострих запаленнях і виразкових процесах призначають німічні дезінфікуючі малотоксичні засоби: розчини перекису водню (чайна ложка на склянку води), борної кислоти (половина чайної ложки на склянку води); граміцидину (2 мл на склянку води); рожеві розчини марганцевокислого калію (1:1000). Останній готують



так: спочатку розчиняють 10-15 кристалів цієї речовини у 10-30 *мл* теплої кип'яченої води так, щоб отримати темно-червоний розчин, і лише після цього 2-5 крапель такого розчину додають до склянки теплої кип'яченої води, отримуючи слабо-рожевий розчин для полоскання. Такі дії дають змогу уникнути опіку слизової оболонки нерозчиненими у воді кристалами марганцевокислого калію.

Як в'яжучий засіб, для впливу на слизову оболонку призначають полоскання теплими відварами шавлію, рум'янку або розчином буровської рідини (чайна ложка на склянку води).

**Інгаляції й аерозолі** застосовують переважно при ураженнях глотки, що поєднуються із запаленням більш глибоких відділів дихальних шляхів: гортані, трахеї і бронхів (див. “Загальні методи лікування при захворюванні гортані”).

## НАКЛАДАННЯ ЗІГРІВАЛЬНОГО КОМПРЕСА НА ПІДЩЕЛЕПНУ ДІЛЯНКУ ЧИ ШИЮ

Необхідні засоби:

1. Напівспиртовий розчин (спирт:вода = 1:1, горілка), розчин оцту (одна чайна ложка на 0,5 *л* води) або кип'ячена вода.
2. Непромокальний матеріал (компресний, вощаний папір чи целофанова плівка).
3. Вата, шерсть або фланель.
4. Бинт для фіксації компреса.

Складають широкий бинт чи марлю у 4-8 шарів так, щоб утворилась серветка розміром приблизно 10\*12 *см*. Занурюють цю серветку в теплий напівспиртовий розчин (воду або розчин оцту) та накладають на шкіру підщелепної ділянки чи шиї. Зверху серветку накривають компресним папером або целофаном, розміри якого повинні на 1-2 *см* перевищувати розміри марлевої серветки, щоб він повністю перекривав вологу серветку, перешкоджаючи випаровуванню рідини. Папір прикривають шаром вати товщиною 2-3 *см* та фіксують навколо шиї (рис. 2.10) або голови (див. “Накладання великої пов'язки на вухо”).

Правильно накладений компрес зменшує тепловіддачу зі шкіри підщелепної ділянки, оскільки між шкірою і першим шаром утворюється водяна пара, яка підтримує температуру тіла

та сприяє тривалому розширенню судин шкіри та тканин, що лежать глибше. Цим зумовлюється посилення обміну в ділянці шиї, створення знеболювального ефекту, розсмоктування запального інфільтрату або обмеження гнійного вогнища. Компрес можна ставити протягом дня кілька разів, на 2-3 год з перервами в 23 год.

Помилки:

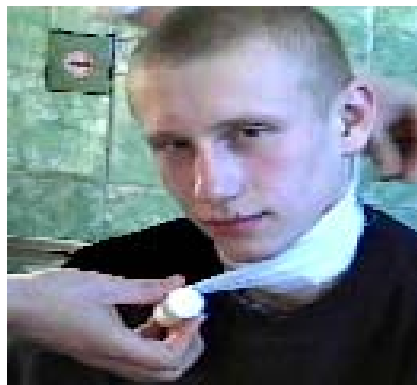1. Якщо після накладання компреса хворий відчуває біль чи паління, можливе недостатнє розведення спирту: слід зняти компрес, оглянути шкіру шиї та прилеглих ділянок. Повторне накладання компреса можливе лише при відсутності явищ значного подразнення шкіри (почервоніння, набряк, поява пухирів) та правильному розведенні спирту.
2. Компрес треба замінити, якщо після його накладання хворий відчуває не тепло, а холод. Коли компресний папір або вата не повністю перекривають шар, зволожений рідиною, або компрес не досить щільно прилягає до шкіри, і повітря вільно проникає між шкірою і компресом, виникає посилене випаровування рідини, що викликає не зігрівання, а охолодження цієї ділянки.

На початкових стадіях запальних процесів застосовують холодні компреси, які часто змінюють, або краще міхур з льодом, який накладають через рушник. Вони діють як протизапальний і болезаспокійливий засіб.

## ПРОМИВАННЯ ЛАКУН ПІДНЕБІННИХ МИГДАЛИКІВ

Необхідні засоби:

1. Шприц об'ємом 5-10 мл.
2. Довга канюля (голка) із зігнутих на 90° тупим кінцем.
3. Дезінфікуючий розчин (розчин антибіотика, фурациліну – 1:5000, інтерферону тощо).

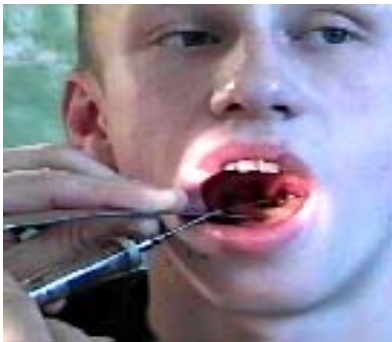

**Рис. 2.10.** Накладання зігрівального компреса на підщелепну ділянку чи шию.

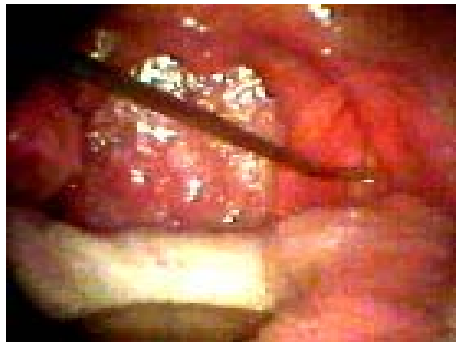
4. Шпатель.

5. Ниркоподібний лоток.

Промивання лакун мигдаликів проводять при хронічному тонзиліті. Набирають у шприц призначений лікарем дезінфікуючий розчин, приєднують до нього довгу канюлю із зігнутих тупим кінцем. Просяють хворого відкрити рот та притискають шпателем, який тримають у лівій руці, передні дві третини язика. Після цього правою рукою вводять тупий кінець канюлі в одну з лакун (рис. 2.11) та натискають на поршень шприца, чим спричиняють виділення дезінфікуючої рідини всередині лакуни. Вміст лакуни (казеозні пробки чи густий гній) струменем рідини вимивається з її глибини в порожнину рота. Після цього пацієнт спльовує надлишок рідини в роті у підставлений під підборіддя лоток. Потім водять зігнутий кінець канюлі у сусідню лакуну та натискають на поршень шприца, чим видаляють її вміст. Аналогічно послідовно промивають інші лакуни одного (правого) та іншого (лівого) мигдалика.



а



б

**Рис. 2.11.** Промивання лакун піднебінних мигдаликів: а – загальний вигляд; б – положення канюлі в лакуні мигдалика.

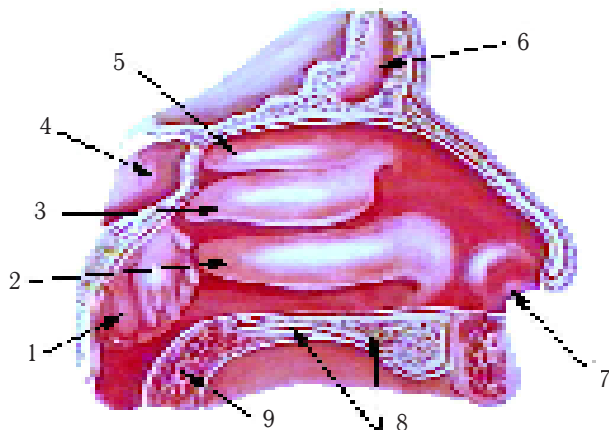
**Не пошкодь!**

**Не слід глибоко вводити кінчик канюлі у лакуну – це може викликати кровотечу.**

## ЗАХВОРЮВАННЯ ГЛОТКИ

### АДЕНОЇДИ

Аденоїди – захворювання, що характеризується гіпертрофією мигдалика, який розміщений у носоглотці (рис. 2.12.). Це найчастіша причина порушення носового дихання у дітей 3-6-річного віку.



**Рис. 2.12. Аденоїди у носоглотці:** 1 – збільшений глотковий мигдалик (аденоїди); 2 – нижня носова раковина; 3 – середня носова раковина; 4 – основна пазуха; 5 – верхня носова раковина; 6 – лобна пазуха; 7 – вхід у ніс; 8 – тверде піднебіння; 9 – м'яке піднебіння.

#### ***Фактори, що сприяють розвитку аденоїдів***

1. Конституційна схильність.
2. Повторні інфекції верхніх дихальних шляхів.
3. Харчування переважно м'ясними стравами.

#### ***Клініка***

1. Утруднення носового дихання через обидві половини носа.
2. Постійне чи періодичне виділення з носа слизового або слизисто-гнійного секрету, який може сприяти запаленню шкіри біля входу до носа.
3. Гугнява мова.
4. Поверхневий сон з відкритим ротом, що супроводжується хрпінням.

5. Ранкове блювання через заковтування слизу під час сну.
6. Відсутність апетиту.
7. Відставання у навчанні.

Ротове дихання, що виникає при аденоїдах через перекриття просвіту носоглотки, нефізіологічне. Брак кисню, який при цьому має місце, шкідливо впливає на психічний та фізичний розвиток дитини. Такі діти часто відстають від однолітків розумово та фізично. У них можуть спостерігатись явища порушення діяльності нервової системи: нічне нетримання сечі, частий головний біль, неможливість довго зосереджувати увагу на розумовій роботі тощо. У дітей, хворих на аденоїди, може змінюватись форма грудної клітки, розвиватись високе тверде піднебіння та неправильний прикус.

Через порушення розвитку лицевого черепа діти з аденоїдами мають характерний **аденоїдний тип обличчя (зовнішній аденоїдизм)**:

1. Згладження носо-губних складок.
2. Вип'ячені очі.
3. Постійно відкритий рот.
4. Видовжене обличчя.

**Передня риноскопія** (її проводять після видалення слизу з порожнини носа)

Коли хворий промовляє “ку-ку” або ковтає, через компенсаторно розширений правий або лівий загальний носовий хід можна бачити коливання аденоїдної тканини в носоглотці.

### **Задня риноскопія**

Наявність горбкуватої м'якої тканини на склепінні носоглотки, яка в тією чи іншою мірою перекриває задній край перегородки носа разом з просвітом хоан.

**Пальцеве дослідження носоглотки** проводять, якщо шляхом передньої чи задньої риноскопії встановити діагноз не вдається. Для цього через порожнину рота заходять пальцем за м'яке піднебіння у носоглотку та пропальповують її стінки і вміст. Як правило, при такому дослідженні медична сестра повинна допомагати лікарю, тримаючи дитину на своїх колінах (Рис. 4.13). За наявності аденоїдів досліднику не вдається промацати пальцем задній край перегородки носа, оскільки цьому перешкоджає збільшений глотковий мигдалик.

## **Ускладнення**

Оскільки збільшений глотковий мигдалик порушує прохідність слухових труб та є місцем розмноження мікроорганізмів, аденоїди стають причиною ряду ускладнень:

- Хронічний риніт.
- Гострі чи хронічні синусити.
- Гострий рецидивуючий чи хронічний гнійний середній отит.
- Хронічний тубоотит.
- Хронічний тонзиліт.
- Хронічний фарингіт.
- Ларинготрахеобронхіт.
- Кон'юнктивіт.
- Запалення шийних лімфовузлів тощо.

## **Лікування**

У початковій стадії захворювання та за наявності протипоказань до операції (захворювання крові, тяжкий загальний стан дитини тощо) вдаються до консервативних методів лікування. Застосовують в'яжучі краплі до носа, загальноукріплювальні засоби: вітаміни, препарати заліза, кальцію, ультрафіолетове опромінення глотки, санаторно-курортне лікування (курорти з теплим морським кліматом) тощо.

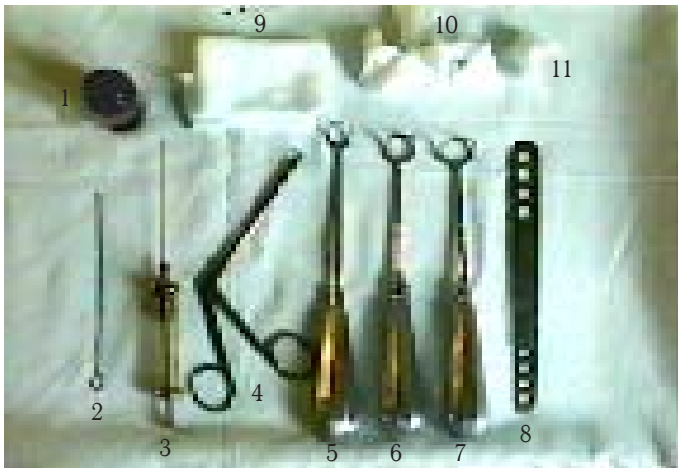## **Операція аденотомія**

Підготовка хворого до операції аденотомії включає психологічну підготовку пацієнта: заспокоєння та переконання хворого в необхідності операції. Пацієнтам з лабільною психікою напередодні операції можна призначити транквілізатори. Перед втручанням слід виконати аналізи крові (загальний і час згортання з визначенням тривалості кровотечі) та сечі. Зранку в день операції хворий не повинен нічого їсти. За 30 хв до втручання бажано внутрішньом'язово ввести розчин транквілізатора (сибазон, реланіум) у вікових дозах.

**Не пошкодь!**

***Операцію проводять лише тоді, коли при лабораторному дослідженні у хворого виявили нормальні показники аналізів крові та сечі, особливо тривалості кровотечі. При відхиленні показників операція може принести хворому шкоду внаслідок ускладнень, насамперед, кровотечі, яку буває важко зупинити.***

Перелік інструментів, необхідних для виконання такої операції, наведено на рисунку 2.13.



**Рис. 2.13.** Інструменти для операції аденотомії: 1 – баночка із стерильним знеболювальним розчином; 2 – зонд з нарізкою; 3 – шприц з довгою голкою; 4 – конхотом; 5 – аденотом № 1; 6 – аденотом № 3; 7 – аденотом № 5; 8 – вікончастий шпатель; 9 – стерильні марлеві серветки; 10 – стерильні марлеві кульки; 11 – стерильна вата.

**Аденотомію** – оперативне видалення збільшеного глоткового мигдалика – проводять при значній його гіпертрофії, а також у хворих з наявністю принаймні одного з вказаних вище ускладнень при неефективності їх консервативного лікування та відсутності протипоказань до операції. Спеціальним кільцеподібним ножом Бекмана (аденотомом) під місцевим знеболюванням або під наркозом видаляють аденоїдні розростання. Шпателем відтискають язик донизу, заводять аденотом за м'яке піднебіння – в носоглотку, підтягують його вперед та по задньому краю перегородки носа підносять догори так, щоб завести аденоїди у просвіт кільця аденотома. Потім швидким рухом спереду назад і донизу по склепінню і задній стінці носоглотки зрізають аденоїдну тканину, яка защемлюється в кільці аденотома. Якщо після таких дій залишилися рештки лімфоїдної тканини, що звисають у глотку позаду м'якого піднебіння, то їх видаляють

конхотомом. Кровотеча звичайно буває незначною і швидко припиняється самостійно або після введення в носоглотку марлевих кульок.

У дітей раннього віку аденоїди схильні до рецидиву. Повторну операцію роблять через 1-2 роки після першого втручання.

### **Допомога медичної сестри при аденотомії у дітей**

Для кращої фіксації дитину загортають у простирadlo і садять на коліна помічника (медичної сестри). При цьому помічник своїми ногами утримує ноги дитини, однією рукою притискає її голову до своєї грудної клітини, а іншою – груди й руки малюка (рис.4.13). Під час оперативного втручання треба забезпечувати нерухомість дитини, а при необхідності сестра повинна змінювати положення голови пацієнта згідно з вказівками хірурга для того, щоб створити оптимальні умови для виконання операції.

### **Догляд за хворим**

Після операції хворому рекомендують несильним сяканням очистити послідовно одну і другу половини носа від крові та прополоскати рот дезінфікуючим розчином (фурациліном). У разі потреби в обидві половини носа вводять кульки вати, поки не спиниться кровотеча. Оперованого кладуть на бік та спостерігають, аби він не заснув (після прийому транквілізаторів). Це роблять для того, щоб своєчасно виявити кровотечу, яка може залишитись нерозпізнаною при мимовільному заковтуванні крові під час сну. Необхідно уважно стежити за можливою кровотечею з рани у носоглотці. Кров може виділятися через ніс або стікати по задній стінці глотки та заковтуватися, останнє виявляють при орофарингоскопії. Про виникнення кровотечі слід негайно повідомити лікаря.

Однією з причин післяопераційних кровотеч є неповне видалення аденоїдів. Повторне видалення залишків аденоїдної тканини призводить у більшості випадків до зупинки кровотечі. Якщо і це не допомагає, виконують задню тампонаду носа.

У перші 2-3 дні після операції прибирання у приміщенні повинно проводитись тільки вологим способом. З дієти слід виключити гарячі й холодні страви та грубу, подразнюючу їжу. При нормальній температурі тіла та задовільному загальному стані на 6-7-й день після операції дитина може піти до школи чи дитячого садка.



### **Профілактика**

Профілактика аденоїдів полягає в уникненні частих гострих респіраторних інфекцій, нежиттю; корисними є загартовування та фізичні вправи. Дієта повинна бути переважно молочно-рослинною, з обмеженою кількістю м'ясних продуктів.

### **ГІПЕРТРОФІЯ ПІДНЕБІННИХ МИГДАЛИКІВ**

Хвороба характеризується збільшенням об'єму піднебінних мигдаликів. Це захворювання спостерігається, переважно, у дітей віком 6-12 років внаслідок частих запальних процесів глотки та при конституційній схильності. У дорослих гіпертрофія піднебінних мигдаликів зустрічається рідко.

### **Клініка**

1. Утруднене ковтання.
2. Гугнявий відтінок мови.
3. Іноді утруднення ротового та носового дихання.

### **Орофарингоскопія**

Обидва мигдалики збільшені, округлої форми, з гладкою поверхнею та різного ступеня щільності. Іноді вони настільки збільшуються, що стикаються один з одним по середній лінії. Рідко збільшується тільки один мигдалик.

**Не пошкодь!**

***Слід пам'ятати, що збільшення мигдаликів у дорослих, особливо у людей старечого віку, яке впадає в око, є підозрілим на злоякісну пухлину. Таких осіб повинен оглянути оториноларинголог.***

### **Лікування**

Якщо гіпертрофія перешкоджає ковтанню або диханню, показане часткове видалення мигдаликів — тонзилотомія. При порушеннях меншого ступеня застосовують консервативне лікування: полоскання чи змащування глотки в'яжучими розчинами, курортотерапія (теплий морський клімат), фізіотерапія, молочно-рослинна дієта з помірною кількістю м'ясних страв.

### **АДЕНОЇДИТ**

Гостре запалення глоткового мигдалика, що переважно виникає у немовлят і дітей молодшого віку та перебігає тяжко,

називається аденоїдитом. У дітей старшого віку та в дорослих аденоїдит зустрічається рідше та перебіг його звичайно легкий.

### **Клініка**

1. Пекучий біль за м'яким піднебінням.
2. Головний біль.
3. Порушення носового дихання.
4. Гнійні чи слизисто-гнійні виділення з обох половин носа.
5. Підвищена температура тіла.

### **Огляд: передня чи задня риноскопія, орофарингоскопія**

Спостерігаються почервоніння та набряк глоткового мигдалика. На ньому з'являється слизисто-гнійний наліт. При орофарингоскопії можна бачити слизисто-гнійну смужку на задній стінці ротоглотки, що поширилась сюди з носоглотки.

У немовлят можливі бронхолегеневі ускладнення, розлади травлення (нудота, блювання) через заковтування та затікання гнійного секрету в дихальні шляхи; збільшення шийних лімфовузлів.

### **Лікування**

Проводять так само, як і при риніті. Призначають закапування в ніс 1-2% розчину протарголу, немовлятам та дітям раннього віку – антибіотики (лікування в співпраці з педіатром).

## АНГІНИ

Ангіна – це гостре інфекційне захворювання, що характеризується запаленням лімфоїдної тканини глотки, переважно піднебінних мигдаликів і регіонарних лімфатичних вузлів, та супроводжується гарячкою і явищами інтоксикації.

### **Класифікація**

**За локалізацією.** Ангінами, зазвичай, називають запалення піднебінних мигдаликів, хоча такий самий запальний процес може розвиватись і в інших лімфоїдних утворах глотки: у глотковому мигдалику (аденоїдит); у язиковому мигдалику (ангіна язикового мигдалика); в лімфоїдній тканині гортані (гортанна ангіна).

**За етіологією** ангіни поділяють на первинні, вторинні та ангіни при захворюваннях крові. Первинні ангіни викликаються, переважно, коковою флорою та мають такі форми: катаральна, фолікулярна, лакунарна та виразково-плівчаста. Вторинні ангіни

виникають як прояв інших, як правило інфекційних, захворювань (дифтерії, кору, скарлатини, інфекційного мононуклеозу тощо). Ангіна також може бути одним із симптомів при захворюваннях крові: агранулоцитозі, лейкозі, лімфогранулематозі тощо.

Перебіг запальних процесів у ділянці зівя відзначається дуже великою різноманітністю. Це пояснюється наявністю в слизовій оболонці глотки розгалуженої лімфоїдної тканини, яка може втягуватись у запальний процес повністю чи частково. При цьому, залежно від віку, запалення розвивається у різних лімфоїдних структурах глотки. У маленьких дітей частіше виникає гостре запалення глоткового мигдалика (аденоїдит), у літніх людей процес може локалізуватись у язиковому мигдалику (ангіна язикового мигдалика). У людей віком 10-40 років запалення переважно локалізується в піднебінних мигдаликах, у цьому випадку виникає катаральна, фолікулярна чи лакунарна ангіна.

Хоча при ангіні збудник здебільшого концентрується у піднебінних мигдаликах чи інших лімфоїдних утворах глотки, де викликає місцеву запальну реакцію, його токсини проникають в кров, що спричиняє загальну інтоксикацію та алергізацію організму з порушенням терморегуляції, токсичним ураженням серцево-судинної та нервової системи, суглобів та нирок.

## ПЕРВИННІ АНГІНИ

Збудником первинних ангін (катаральної, фолікулярної та лакунарної) найчастіше є стрептокок, рідше – стафілокок або пневмокок. Інфекція може бути занесена ззовні, в такому випадку її джерелом є хворий на ангіну або з іншою стрептококовою чи стафілококовою інфекцією, або здоровий носій збудника. В іншому випадку захворювання виникає через активізацію збудника, що вже перебуває в організмі й міститься в лакунах самих мигдаликів, у каріозних зубах, рідше – в порожнинах рота, глотки, носа, в навколоносових пазухах тощо. Сприятливими моментами для виникнення ангіни при цьому є зниження загальної опірності організму через місцеве чи загальне переохолодження, термічні, хімічні й механічні подразнення слизової оболонки зівя і мигдаликів тощо.

За важкістю захворювання і характером патологічного процесу в мигдаликах первинні ангіни поділяють на катаральну, фолікулярну і лакунарну.

**КАТАРАЛЬНА АНГІНА** – найлегша форма первинних ангін.

### ***Клініка***

Хворі скаржаться спочатку на сухість і дряпання в горлі. Згодом приєднується помірний біль у глотці, що посилюється під час ковтання. На відміну від гострого фарингіту, біль при катаральній ангіні посилюється під час вживання їжі (“повний” ковток), тоді як при фарингіті біль посилюється при “порожньому” ковтку (ковтання слини). Температура звичайно підвищена, часто відзначається головний біль та загальна слабкість. У маленьких дітей буває висока температура, що іноді супроводжується блюванням. Хвороба проходить через 3-5 діб.

### ***Орофарингоскопія***

- Піднебінні мигдалики збільшені та болючі при дотику шпателем.
- Поверхня їх почервоніла, іноді може бути вкрита слизовими виділеннями.
- У тяжких випадках утворюються точкові крововиливи в слизову оболонку язичка і піднебінних дужок, виникає їх набряклість.

Лімфатичні вузли під кутом нижньої щелепи бувають збільшеними і болючими.

**ФОЛІКУЛЯРНА АНГІНА** є більш важкою формою ангіни.

### ***Клініка***

Виразений біль у горлі, що посилюється при ковтанні слини та їжі. Загальний стан порушується більше, ніж при катаральній ангіні, що проявляється:

- 1) різкою слабкістю та апатією;
- 2) вираженим головним болем;
- 3) ломотою у м'язах та суглобах.

Хвороба супроводжується значним підвищенням температури (до 40° С) з ознобами і часто закінчується на 4-7-й день захворювання.

### ***Орофарингоскопія***

- Мигдалики значно збільшені, почервонілі та різко болючі при дотику шпателем.
- Крізь їх пурпурово-червону слизову оболонку просвічується велика кількість круглих, завбільшки 1-3 мм, жовтуватих або жовтувато-білих гноячків, що злегка підвищуються над поверхнею мигдаликів (ніби “зоряне небо”). Цими гноячками є нагноєні фолікули мигдаликів.

Підщелепні, позадущелепні та шийні лімфатичні вузли збільшені, різко болючі.

### **ЛАКУНАРНА АНГІНА**

Лакунарна ангіна характеризується значно вираженими явищами загальної інтоксикації.

#### ***Клініка***

Біль в горлі значний та особливо посилюється при ковтанні, може віддавати у вухо та іноді буває настільки вираженим, що хворі майже повністю відмовляються від вживання їжі. Явища загальної інтоксикації проявляються дією токсинів та мікробів на серцево-судинну та нервову системи. Температура підвищується до 40° С, спостерігаються прискорення дихання та пульсу (10 ударів серця на кожен 1° С підвищення температури тіла), загальне нездужання, сонливість, виражений головний біль, біль у м'язах та суглобах, порушення сну тощо.

#### ***Орофарингоскопія***

На набряклій і почервонілій слизовій оболонці мигдаликів з'являються виступаючі з глибини лакун жовтуваті нальоти. М'яке піднебіння і піднебінні дужки у випадках лакунарної ангіни також значно почервонілі та набряклі. Налюти, що вкривають мигдалики, складаються з фібрину, бактерій, відокремлених епітеліальних клітин та лейкоцитів. Вони виникають після того, як нагноєні фолікули поступово збільшуються та розкриваються так, що їх вміст виходить на поверхню мигдалика чи у просвіт лакун. При цьому утворюється наліт у вигляді жовтувато-білих плівок або смуг, які вкривають вільну поверхню мигдаликів. Цей наліт ніколи не виходить за межі мигдалика та легко знімається з його поверхні (при дифтерії наліт виходить за межі мигдалика та

міцно спаяний з його тканиною так, що при спробі зняття на місці видаленого нальоту утворюється кровотолива ерозивна поверхня). Утворення нальоту у вічках лакун мигдаликів відрізняє цю форму ангіни від дифтерії, при якій нальоти спочатку утворюються на випуклих місцях вільної поверхні мигдалика.

Регіонарні лімфатичні вузли збільшені та болючі.

**Увага!**

***При всіх формах ангін обов'язково треба брати мазки із зів та з носа для дослідження на дифтерійну паличку, щоб виключити можливу дифтерію.***

### ***Ускладнення ангін***

- Паратонзиллярний абсцес.
- Міокардит.
- Ревматизм.
- Тонзилогенний сепсис.
- Нефрит.
- Поліартрит.

### ***Лікування первинних ангін***

Усі первинні ангіни належать до гострих інфекційних захворювань, що вимагає ізоляції хворого на ангіну для запобігання розповсюдженню хвороби. При неважкому перебігу ангіни та при можливості проведення лікування в домашніх умовах хворого лікують амбулаторно.

Хворі на ангіну з вогнища дифтерії, а також пацієнти, які здобувають освіту у закритих учбових закладах чи живуть у несприятливих побутових умовах, та особи з контингенту підвищеного ризику захворювання на дифтерію підлягають **обов'язковій госпіталізації в інфекційний відділ.**

Консервативне лікування ангін передбачає введення антибіотиків, сульфаніламідів, антигістамінних препаратів, нестероїдні протизапальні засоби; полоскання зів 5-7 разів на добу дезінфікуючими розчинами (фурациліну – 1:5000, соди 3%), відварами трав (рум'янку, шавлію тощо), достатнє пиття.

## **ДИФТЕРІЯ**

Дифтерія – гостре інфекційне захворювання, що викликається коринібактерією дифтерії (паличкою Лефлера) та проявляється

запальними змінами слизової оболонки переважно верхніх дихальних шляхів з утворенням фібринозного нальоту і токсичним ураженням серцево-судинної та нервової систем.

Збудник дифтерії – коринебактерія дифтерії виділяє екзотоксин, що викликає значні патологічні зміни в організмі хворого: загальну інтоксикацію з ураженням серцевого м'яза, периферичної та вегетативної нервової систем, нирок і надниркових залоз.

Джерелом інфекції є хвора людина або носій токсигенної дифтерійної палички (людина без будь-яких проявів хвороби). Захворювання передається повітряно-крапельним або контактним шляхом. Інкубаційний період триває 2-10 діб.

У місці проникнення збудника, найчастіше у ротоглотці, розвивається дифтеритичне запалення з утворенням плівок, що уражує переважно ділянку зів'я і мигдаликів. У разі розповсюдження плівок та набряку на слизову оболонку гортані може виникнути значне порушення дихання – стеноз чи асфіксія (див. “Дифтерія гортані”). Можливе дифтеритичне ураження носа, вух, очей, статевих органів, шкіри.

## **ДИФТЕРІЯ ЗІВА**

Найчастішою локалізацією дифтерії є зів. Залежно від перебігу розрізняють: нетоксичні форми захворювання – локалізовану та поширену; токсичні форми (I, II, III ст.), гіпертоксичну і геморагічну.

### ***Клініка***

Захворювання починається з підвищення температури тіла, помірного болю в глотці, явищ загальної інтоксикації, головного болю, слабкості, нездужання тощо. Легкі форми дифтерії (**локалізована дифтерія**) можуть проходити під виглядом лакунарної або фолікулярної ангіни з тією лише різницею, що температура при цих формах дифтерії буде нижчою, а у дорослих – іноді навіть нормальною.

**Локалізована форма** дифтерії характеризується появою сіруватих або сірувато-білих точкових нальотів на помірно припухлій і почервонілій поверхні мигдаликів при наявності незначних загальних явищ. Біль у горлі несильний. Підщелепні лімфатичні вузли припухають незначно.

Окремі точкові нальоти на мигдаликах незабаром зливаються, утворюючи білуваті, сірувато-білі, рідше – жовтуваті острівці, які можуть розрощуватись та набирати вигляду плівок, що щільно прикріплені до підлеглих тканин. Ці плівки можуть вкривати не тільки вільну поверхню мигдалика, але й при **поширеній формі** дифтерії переходити на піднебінні дужки і м'яке піднебіння, нерідко підносячись над поверхнею оточуючої слизової оболонки. При відокремленні такого нальоту на поверхні мигдалика з'являється кров (“кров'яна роса”).

**Токсичні форми** дифтерії супроводжуються набагато тяжчими загальними проявами. Температура звичайно підвищується до 39-40° С, хворий блідий, апатичний, з рота чути неприємний запах. Слабкий, частий, аритмічний пульс та зниження артеріального тиску вказують на токсичне ураження серця. Уже з перших днів захворювання значно набряклі й почервонілі мигдалики вкриваються брудним плівчастим нальотом. Дифтерійні нальоти збільшуються і нерідко поширюються вниз на гортань і трахею (низхідний круп). Лімфатичні вузли збільшуються, з'являється набряк клітковини ший. Іноді уражені дифтерійним процесом місця зазнають гангренозного розпаду, плівки набувають брудно-сірого, темного кольору, з'являються смердючі сукровичні виділення з порожнини рота і носа.

При **геморагічній формі** дифтерії з'являються крововиливи в слизових оболонках і на шкірних покривах, а нальоти просочуються кров'ю і тому набувають бурого забарвлення.

При токсичній (з поширенням набряку клітковини до ключиці й нижче) і геморагічній формах дифтерії іноді не вдається врятувати життя хворому. При поширеній формі без набряку шийної клітковини, якщо лікування сироваткою було застосовано вчасно, видужання настає практично у всіх випадках.

### ***Відмінності між дифтерією та ангіною***

Локалізовану і поширену форми дифтерії треба відрізнити від лакунарної ангіни, особливо якщо остання супроводжується поширеними нальотами. Врахування сукупності наявних ознак може полегшити встановлення правильного діагнозу у важких випадках.

Висока температура при загальному задовільному стані частіше буває при ангіні, а помірна температура (37-38° С) при



поганому загальному стані буде вказувати на дифтерію. При ангіні **наліт** більш поверхневий, легко знімається; при дифтерії плівки товсті, підвищуються над рівнем слизової оболонки, знімаються важко. Ділянка поширення нальотів: при ангіні не виходять за межі мигдалика; якщо нальоти розповсюджуються на піднебінні дужки, м'яке піднебіння, язичок чи задню стінку глотки, це вказує на дифтерію.

Підтвердженням діагнозу дифтерії служить виявлення в матеріалі з ротоглотки і носа дифтерійної палички. (Див. “Взяття мазка із слизової оболонки глотки на дифтерію”). Для цього виконують його бактеріологічне дослідження: посів отриманого матеріалу на поживні середовища з подальшим визначенням токсигенних та біохімічних властивостей палички Лефлера, але таке дослідження триває 72-96 год. Для прискорення встановлення діагнозу виконують бактеріоскопію, при якій в отриманому матеріалі з глотки чи носа можна виявити мікроорганізми подібні до коринебактерії дифтерії. Проводять також серологічні дослідження (реакцію непрямої гемаглютинації) з визначенням антибактеріальних антитіл у сироватці крові.

### **Ускладнення**

- Інфекційно-токсичний шок.
- Міокардит.
- Стеноз гортані.
- Неврит черепно мозкових нервів.
- Полірадикулоневрит.
- Токсичний нефрит.
- Пневмонія.

### **Лікування**

Хворі на дифтерію або навіть з підозрою на дифтерію підлягають **обов'язковій госпіталізації в інфекційний відділ**. Основним методом лікування є негайне застосування протидифтерійної сироватки. При локальованій формі дифтерії доза сироватки становить 10 000-20 000 од., при поширеній формі – 15 000-20 000 од.; при токсичній дифтерії вводять 50 000-120 000 од. залежно від важкості процесу. При гіпертоксичній та геморагічній формах разова доза сироватки дорівнює 130 000-150 000 од., причому таку дозу іноді вводять повторно через 12

або 24 год. Додатково вводять антибіотики, проводять дезінтоксикаційну терапію.

Для попередження алергічних реакцій протидифтерійну сироватку вводять невеликими дозами. Спочатку проводять внутрішньошкірне введення 0,1 мл сироватки у розведенні 1:100 у внутрішню поверхню передпліччя (на ампулі з такою сироваткою звичайно є червоний напис). При відсутності шкірної реакції (розмір почервоніння на місці введення до 1 см) через 20 хв вводять 0,1 мл нерозведеної сироватки (на ампулі з такою сироваткою звичайно є синій напис) підшкірно у середню третину плеча. За відсутності місцевої чи загальної реакції через 30-45 хв вводять внутрішньом'язово всю призначену дозу сироватки, підігріту до температури 37° С.

**Не пошкодь!** *При позитивній внутрішньошкірній пробі, а також у випадку появи реакції на введення концентрованої сироватки препарат використовують лише за життєвими показаннями.*

Хворих виписують із стаціонара після зникнення клінічних симптомів дифтерії й отримання двох негативних результатів бактеріологічного дослідження слизу із зів'яз та носа на дифтерійну паличку.

**Організаційні заходи в разі підозри на дифтерію** спрямовані на попередження розповсюдження інфекції і включають:

### **Заходи щодо хворого**

1. Усім хворим на дифтерію, з підозрою на дифтерію, на ангіну, на стенозуючий ларингіт, на гострий паратонзиліт, на паратонзиллярний чи заглотковий абсцес треба обов'язково брати мазки із зів'яз та носа на дифтерійну паличку та забезпечити своєчасну (до 2 год) доставку отриманого матеріалу в бактеріологічну лабораторію.
2. Хворих на дифтерію чи з підозрою на дифтерію слід негайно госпіталізувати в інфекційний відділ, причому транспортування таких пацієнтів здійснюється тільки санітарним транспортом (забороняється пересуватись громадським транспортом).

### **Заходи щодо осіб, які контактували з хворим**

1. Реєстрація всіх осіб, які контактували з хворим на дифтерію за останні 7 діб у відповідному "Журналі".

2. Щоденний огляд протягом 7 діб та виконання щоденної термометрії;
3. Забезпечення одноразового огляду отоларингологом.
4. Виконання кожному з вказаних осіб одноразового бактеріологічного дослідження мазків із ротоглотки та носа.
5. У дошкільних закладах – введення карантину на 7 діб.

## АНГІНА ПРИ ІНФЕКЦІЙНОМУ МОНОНУКЛЕОЗІ

Інфекційний мононуклеоз – гостре інфекційне захворювання, що супроводжується ангіною, гарячкою, запаленням більшості лімфатичних вузлів, збільшенням печінки і селезінки та супроводжується характерними змінами в крові.

Збудником інфекційного мононуклеозу є герпес-вірус людини типу 4 (вірус Епштейна-Барра), що уражає лімфоїдну тканину. Джерелом інфекції є хворий або вірусоносії. Основний механізм передачі – повітряно-крапельний чи контактний. Інкубаційний період триває від декількох діб до 1-2 *міс.* Інфекційний мононуклеоз малозаразний та уражає переважно дітей.

### **Клініка**

Хвороба починається гостро значним підвищенням температури до 39-40° С, яка надалі має ремітуючий характер та триває 1-3 тижні. Хворі скаржаться на головний біль, біль у глотці та загальне нездужання. Слизова оболонка глотки червоніє та набрякає. Найбільш характерним симптомом захворювання є нерівномірне збільшення й болючість при пальпації всіх груп лімфатичних вузлів, особливо шийних та підщелепних, при одночасному збільшенні селезінки і печінки. Останні прояви супроводжуються порушенням функції травного тракту, іноді – жовтяницею.

Ангіна при інфекційному мононуклеозі з'являється на 2-3-й день захворювання і може набувати різноманітних форм: катаральної, лакунарної чи виразково-плівчастої. Іноді запалення піднебінних мигдаликів дуже нагадує дифтерію, оскільки наліт поширюється на дужки, язичок і м'яке піднебіння. У тяжчих випадках ангіна може набути виразково-некротичної форми, яка характеризується глибоким виразковим процесом, що поширюється за межі мигдалика, з нальотом сіро-зеленуватого кольору і неприємним запахом з рота. Ці зміни в зіві супроводжуються дуже сильним болем і значним збільшенням регіонарних лімфатичних вузлів.

Хвороба триває 2-3 тижні, потім температура поступово спадає, зникають місцеві явища ангіни, проходить біль, селезінка та печінка набувають нормальних розмірів, поступово зменшуються лімфатичні вузли; повільніше нормалізується кров.

Діагноз встановлюють на підставі дослідження крові, яке дозволяє провести диференційну діагностику цього захворювання з лейкозом, агранулоцитозом, туляремією і бруцельозом. У крові відзначається помірний лейкоцитоз з помірним збільшенням лімфоцитів і моноцитів та появою атипових клітин – мононуклеарів, кількість яких може досягати 50% від загальної кількості лейкоцитів. Червона кров звичайно не змінена.

### ***Лікування***

Специфічних препаратів немає. Призначають ліжковий режим та дієту № 5 (як при вірусному гепатиті), десенсибілізуючі препарати та вітаміни; для профілактики вторинної інфекції вводять антибіотики.

**Не пошкодь!** *Слід утримуватись від застосування сульфаніламідних препаратів, які негативно впливають на кровотворну функцію.*

## АНГІНА АГРАНУЛОЦИТАРНА

### ***Причина***

- Приймання медикаментів (саліцилатів, сульфаніламідів, препаратів миш'яку тощо).
- Інфекція.
- Рентгенівське опромінення. Названі причини токсично впливають на кровотворну систему.

### ***Клініка***

Частіше хворіють жінки. Захворювання починається з різкого підвищення температури (до 40° С), іноді – з ознобами й болем у горлі. При огляді глотки на різко почервонілій слизовій оболонці зіва видно брудно-сірі нальоти з некротичним розпадом. Згодом утворюються глибокі виразки, які не обмежуються ділянкою мигдаликів, а поширюються на інші частини глотки, порожнину рота й гортань. Загальний стан хворого тяжкий, температура септична. Тривалість цього порівняно рідкісного захворювання – від 4-5 днів до декількох тижнів.

### ***Дослідження крові***

У таких хворих завжди виявляється значне зменшення, а іноді майже цілковите зникнення гранулоцитів (нейтрофілів) у крові. Кількість білих кров'яних тілець знижується до  $0,5 \cdot 10^9$  у л.

При відсутності даних дослідження крові хворобу можна сплутати з дифтерією і виразково-плівчастою ангіною.

### ***Лікування***

Припиняють прийом препаратів, які могли викликати агранулоцитоз. Застосовують переливання крові, препарати, що стимулюють утворення білих кров'яних тілець, вітамінотерапію.

Необхідно забезпечити дбайливий догляд за порожниною рота: полоскання антисептичними розчинами, обережне видалення некротичних мас з наступним змашуванням виразок 5% розчином перманганату калію і анестетиків, виразки також присипають порошком антибіотиків.

## **АНГІНА ПРИ ЛЕЙКОЗИ**

Ангіна при лейкозі частіше виникає при гострих лейкозах.

### ***Клініка***

Захворювання супроводжується підвищенням температури тіла до  $39-40^{\circ}$  С, важким загальним станом та можливими септичними ускладненнями.

### ***Орофарингоскопія***

Зміни в піднебінних мигдаликах нагадують катаральну, фолікулярну, лакунарну чи виразково-плівчасту ангіну.

### ***Лікування***

Лікування в гематологічному відділі.

## **Догляд за хворими на вторинну ангіну**

Необхідно забезпечити ліжковий режим та щадну, висококалорійну дієту з великим вмістом рідких, легкозасвоєваних страв (через утруднене ковтання).

Особливу увагу надають дбайливому догляду за порожниною рота: полоскання антисептичними розчинами 5-7 разів на добу (див. "Приготування розчинів для полоскання глотки та інгаляцій"); обережне видалення некротичних мас з наступним змашуванням виразок 5% розчином перманганату калію і

анестетиків (див. “Змащування слизової оболонки зів та глотки лікарськими середниками”) та присипанням порошком антибіотиків.

## ТОНЗИЛІТ ХРОНІЧНИЙ

Тонзиліт хронічний – хронічне запалення піднебінних мигдаликів.

### ***Фактори, які сприяють розвитку захворювання***

1. Повторні гострі запалення мигдаликів – ангіни.
2. Хвороби сусідніх органів (зубів, носа і навколоносових пазух тощо).
3. Успадкована схильність до цього захворювання.

### ***Патоморфологія***

1. Запальні вогнища в паренхімі мигдаликів: невеликі абсцеси, залишкові рубці.
2. Зміни в лакунах: дефекти покривного епітелію, зрощення вивідних отворів лакун з розвитком ретенційних кіст.
3. Перехід запалення на паратонзиллярну клітковину: периваскулярні інфільтрати, рубцеві зрощення.

Захворювання зустрічається часто, воно є вираженням постійної взаємодії між організмом і збудниками запалення (найчастіше стрепто-, стафілококами та вірусами) з розвитком алергічних реакцій та інтоксикації організму. Залежно від їх наявності та приєднання ускладнень, розрізняють компенсовану, субкомпенсовану та декомпенсовану форми хронічного тонзиліту.

### ***Клініка***

Найчастішою скаргою при хронічному тонзиліті є часті ангіни в анамнезі (3-5 разів на рік), іноді при відсутності будь-яких скарг в період ремісії. Проявами хвороби є незначний дискомфорт при ковтанні, поганий запах з рота, відчуття неприємного смаку під час вживання їжі, особливо в разі скупчення в лакунах великої кількості детриту. В дітей може спостерігатись незначне підвищення температури (можливо, тільки ввечері), швидка втомлюваність при фізичних навантаженнях, загальна слабкість.

### ***Орофарингоскопія***

При огляді виявляють нерівну, горбкувату поверхню мигдаликів, що зумовлено наявністю рубців. При натисканні шпателем на передню піднебінну дужку спостерігають виділення з лакун

рідкого гною чи казеозного (сироподібного) вмісту, переважно з неприємним запахом, порушення рухомості мигдаликів.

Пальпаторно виявляють збільшення позадушепних та шийних лімфовузлів. Для диференційної діагностики з дифтерією слід взяти мазки із зів та носа на паличку Лефлера.

### **Ускладнення**

- Паратонзиллярний абсцес.
- Ревматизм.
- Нефрит.
- Неспецифічний поліартрит.
- Тонзилогенний сепсис.

Наявність бодай одного з вказаних ускладнень вказує на перехід компенсованої форми хронічного тонзиліту в декомпенсовану. При появі під час загострення або після нього функціональних змін (які в подальшому зникають) з боку серця, суглобів та нирок, говорять про субкомпенсовану форму хронічного тонзиліту.

### **Лікування**

Залежить від форми тонзиліту.

Компенсована форма передбачає проведення консервативної терапії, яка включає:

1. Змашування мигдаликів розчинами Люголя, йодинолу тощо.
2. Полоскання глотки антисептичними розчинами (фурациліном), відварами трав тощо.
3. Промивання лакун мигдаликів антисептичними розчинами.
4. Введення в лакуни дезінфікуючих паст.
5. Курс фізіотерапії УФФ, УФО, УВЧ тощо.
6. Санація карієсних зубів, порожнини носа та навколоносових пазух.
7. При загостреннях процесу (ангіна) призначають антибіотики, сульфаніламід та полоскання глотки.

Субкомпенсована та декомпенсована форми хронічного тонзиліту вимагають хірургічного лікування – тонзилектомії.

**Підготовка хворого до операції тонзилектомії** передбачає психологічну підготовку пацієнта, що включає переконання хворого в необхідності операції та її позитивних наслідках. З'ясовують, чи не має хворий алергії на анестетик, який планують застосувати; чи не приймав він останнім часом препарати,

які підвищують кровоточивість— антикоагулянти, гормони, саліцилати тощо. Пацієнтам з лабільною психікою напередодні операції можна призначити транквілізатори. Слід зробити аналізи крові (загальний та часу згортання крові з визначенням тривалості кровотечі, на RW, на СНІД тощо) та сечі й лише при нормальних аналізах планувати оперативне втручання. Жінок не оперують під час менструацій.

**Не пошкодь!**

***Операцію проводять лише при нормальних показниках аналізів крові та сечі, при відсутності алергії на анестетик, а також при відсутності менструацій. При недотриманні таких рекомендацій операція може ускладнитись анафілактичним шоком або профузною кровотечею, яку важко зупинити.***

Зранку в день операції хворий не повинен вживати їжу. За 30-45 хв до втручання проводять премедикацію (2 % розчин промедолу, 0,1% розчин атропіну, 1% розчин димедролу чи однокрупні препарати) у вікових дозах.

**Тонзилектомія** – операція повного видалення піднебінних мигдаликів. Переважно оперують під місцевим знеболюванням у сидячому положенні хворого, іноді застосовують ендотрахеальний наркоз.

Перелік інструментів, необхідних для виконання тонзилектомії, наведено на рис. 2.14.

Починають втручання з анестезії зіва – спочатку аплікаційної (змащування слизової оболонки зіва ватником на зонді з нарізкою 2% розчином дикаїну чи 10% розчином лідокаїну з адреналіном), а потім – інфільтраційної 5-10- грамовим шприцом з довгою голкою (1-2% розчинами новокаїну чи лідокаїну з адреналіном).

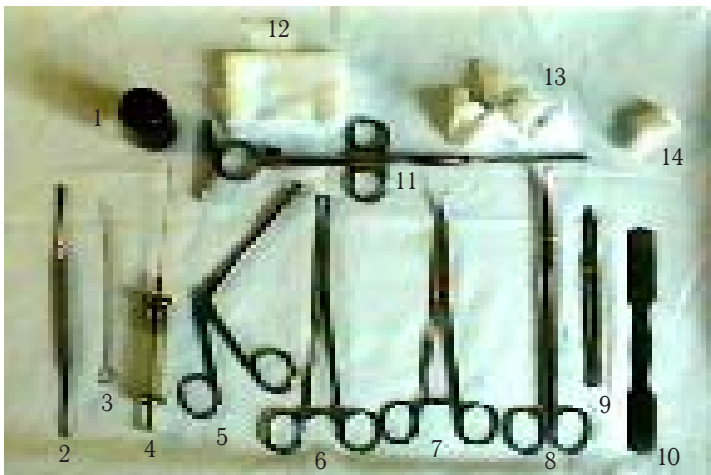
**Не пошкодь!**

***Не можна застосовувати дикаїн у дітей до 10 років через його токсичний вплив.***

Скальпелем роблять неглибокий розріз по вільному краю передньої піднебінної дужки одного з мигдаликів. Мигдаликовими щипцями захоплюють мигдалик та відтягують досередини, щоб полегшити його відокремлення распатором від підлеглих тканин. Відшарування проводять обережно, просуваючись від верхнього полюса мигдалика до нижнього. Відсепарований мигдалик, який утримується на тканинах нижнього полюса відтинають мигдаликовою дротяною петлею. Залишки лімфоїдної тканини видаляють



конхотомом, а дрібні кровоточиві судини притискають затискачем. Аналогічним способом видаляють другий мигдалик.



**Рис. 2.14.** Інструменти для операції тонзилектомії: 1 – баночка для стерильного знеболювального розчину; 2 – распатор; 3 – зонд з нарізкою; 4 – шприц з довгою голкою; 5 – конхотом; 6 – мигдаликові щипці; 7 – затискач; 8 – ножиці; 9 – скальпель; 10 – шпатель; 11 – мигдаликова дротяна петля; 12 – стерильні марлеві серветки; 13 – стерильні марлеві кульки; 14 – стерильна вата.

### ***Догляд за хворим після операцій тонзилектомії***

Протягом 3-5 діб після операції хворий повинен дотримуватись ліжкового режиму. В перші 8-10 годин оперованому рекомендують лежати на боку так, щоб слина не заковтувалась, а стікала у піднесений до щоки лоток. У перші години після операції пацієнта просять обмежити активні рухи, по можливості уникати кашлю, чхання та сякання – для запобігання післяопераційній кровотечі (через підвищення тиску крові).

Медична сестра повинна слідкувати за можливим початком кровотечі з рани в ротоглотці й у разі її виникнення – відразу ж повідомити лікаря. Для зупинки кровотечі слід внутрішньом'язово ввести 2 мл 1% розчину вікасолу, 2 мл 12,5% розчину етамзилату (дицинону), внутрішньовенно – 100 мл 5 % розчину епсилон-амінокапронової кислоти, 10 мл 10% розчину глюконату кальцію тощо.

При болю (особливо вночі) застосовують анальгетики, які вводять внутрішньом'язово або всередину (2% розчин анальгіну по 1 ст. ложці 3 рази на добу), а при порушенні сну – транквілізатори чи снодійні. Через 5 год після операції можна дати хворому чай чи компот кімнатної температури. На 1-2 добу оперовані отримують рідку їжу: молоко, сметану, бульйони тощо. Слід уникати як холодних, так і гарячих страв, оскільки холодна їжа подразнює глотку, а гаряча – може викликати кровотечу. На 3-5 добу до раціону додають каші, картопляне пюре, м'якушку хліба. Повноцінне харчування дозволяють на 6-8 добу після операції.

Від медичного персоналу вимагається не тільки своєчасне та правильне виконання призначень лікаря, а й турбота про пацієнта – при утрудненні самостійного харчування медична сестра повинна допомогти оперованому вживати їжу. Вона слідкує за підтриманням санітарного стану в палаті та за дотриманням хворим особистої гігієни тощо.

## ПАРАТОНЗИЛЯРНИЙ (НАВКОЛОМИГДАЛИКОВИЙ) АБСЦЕС

Паратонзиллярний (навколомигдаликовий абсцес – запальний процес у пухкій сполучній тканині між мигдаликовою та глотковою фасціями, що найчастіше виникає як ускладнення запального процесу в піднебінному мигдалику (ангіни чи хронічного тонзиліту). Рідше абсцес має одонтогенну чи отогенну природу.

Спочатку розвиваються набряк та інфільтрація навколомигдаликової клітковини (гострий паратонзиліт), потім – її гнійне розплавлення (паратонзиллярний абсцес). За локалізацією розрізняють передньо-верхній (найчастіше), задній, зовнішній та нижній паратонзиллярний абсцес.

### **Клініка**

У перебігу ангіни, яка вже, здавалося б, наближається до завершення (наприкінці першого тижня), з'являються ознаки повторного погіршення стану хворого:

1. Посилення болю у ділянці зіву (в цьому випадку він відзначається лише з одного боку, особливо посилюється при ковтанні й віддає у вухо).
2. Гугнява мова.
3. Підвищення температури тіла.

4. Прогресуючий тризм (неможливість відкрити рот).
5. Надмірне виділення слини.
6. Вимушене положення голови – кривошия (нахил її вперед і в бік ураження).
7. Витікання рідини через ніс під час ковтання.
8. Болючість та припухання шийних лімфатичних вузлів.

### **Орофарингоскопія**

- Почервоніння та випинання передньої піднебінної дужки (передньо-верхній абсцес) на боці ураження.
- Збільшення мигдалика та відтиснення його до середини.
- Набряклість та збільшення язичка.

Деколи трапляється задньомигдаликовий абсцес, при якому припухання м'яких тканин локалізується більше позаду і донизу від мигдалика. Найважче діагностується зовнішній паратонзиллярний абсцес, при якому запальний процес локалізується назовні від мигдалика.

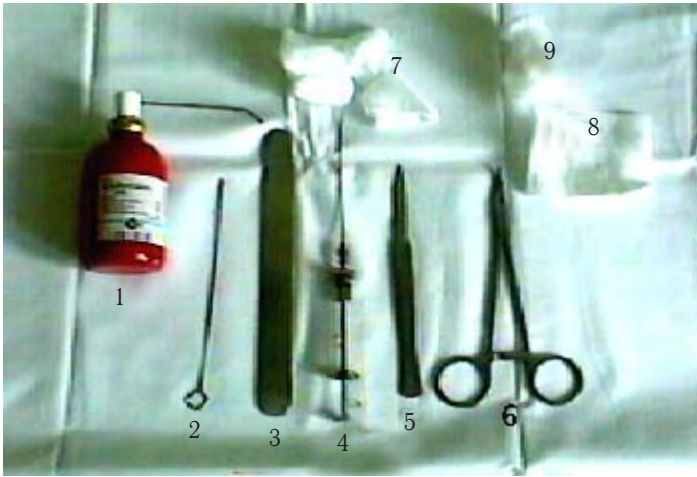### **Лікування**

У початковій стадії (паратонзиліт) призначають великі дози антибіотиків, сульфаніламідні, десенсибілізуючі та знеболювальні препарати.

**Не пошкодь!**

***Вичікування спонтанного прориву абсцесу значно подовжує час перебування хворого у тяжкому стані й може сприяти виникненню небезпечних ускладнень.***

Якщо абсцес сформувався (переважно через 4 доби), то проводять його хірургічний розтин. Перелік інструментів, необхідних для виконання такої операції, наведено на рис. 2.15. Спочатку знеболюють слизову оболонку зівом на боці абсцесу 10% розчином лідокаїну (зрошують аерозолем чи змащують ватником на зонді з нарізкою). Потім проводять пункцію довгою голкою та відсмоктують гній. Іноді доводиться пунктувати кілька разів у різних місцях, щоб знайти порожнину абсцесу. Скальпелем роблять неглибокий розріз слизової оболонки передньої піднебінної дужки у місці знайденого при пункції гною та введенням через розріз затискачем Пеана тупо розкривають абсцес і розширюють вхід у його порожнину, розвівши бранші затискача. Зовнішній паратонзиллярний абсцес розкривають шляхом тонзилектомії у “гарячому” періоді.



**Рис. 2.15.** Інструменти для операції розкриття паратонзиллярного абсцесу: 1 – балон з анестетиком, що застосовується в аерозолі (10% розчин лідокаїну); 2 – зонд з нарізкою; 3 – шпатель; 4 – шприц з довгою голкою; 5 – скальпель; 6 – затискач Пеана; 7 – стерильні марлеві кульки; 8 – стерильні марлеві серветки; 9 – стерильна вата.

**Не пошкодь!** *Слід лише тупо заходити у порожнину абсцесу, оскільки поранення ріжучим інструментом гілок чи стовбура сонної артерії може призвести до смертельної кровотечі.*

### **Догляд за хворим**

Забезпечити харчування хворого рідкою і калорійною їжею та слідкувати за загальним станом і диханням пацієнта, оскільки може розвинути стеноз гортані чи післяопераційна кровотеча.

### **ЗАГЛОТКОВИЙ АБСЦЕС**

Заглотковий абсцес – це нагноєння заглоткових лімфатичних вузлів та пухкої клітковини, що розміщені між м'язами глотки та передхребетною фасцією. Захворювання трапляється майже виключно в дітей до чотирьохрічного віку як ускладнення ринофарингіту, ангіни, гострої респіраторної інфекції тощо. Оскільки після 4 років ці лімфовузли та судини атрофуються, у дітей старшого віку і дорослих заглотковий абсцес буває лише після травми, як правило, стороннім тілом.

## ***Клініка***

1. Утруднення ковтання чи повна відмова від вживання їжі через виражений біль в глотці.
2. Витікання рідини через ніс при ковтанні.
3. Утруднення дихання.
4. Вимушене положення голови.
5. Підвищення температури тіла.
6. Болючість шийних лімфатичних вузлів.

## ***Орофарингоскопія***

Виявляють болюче подушкоподібне випинання задньої стінки глотки з почервонілою поверхнею.

**Пальпація** цього випинання через порожнину рота дозволяє відчутти флюктуацію (наявність гною), що є показанням до хірургічного лікування.

## ***Лікування***

Проводять пункцію гнояка довгою голкою та відсмоктують його вміст, потім вертикальним розрізом розкривають порожнину абсцесу та розширюють утворений вхід затискачем; застосовують антибіотики, десенсибілізуючі та знеболювальні засоби.

**Не пошкодь!** *З метою запобігання потраплянню гною у дихальні шляхи під час розкриття абсцесу голові дитини надають звисаючого положення.*

## ***Догляд за хворим***

Дитина потребує постійного догляду, особливо за станом дихання: про його погіршення треба негайно сповістити лікаря.

## **ФАРИНГІТ**

Фарингіт – запалення слизової оболонки глотки. Розрізняють гостру і хронічну форми.

## **ГОСТРИЙ ФАРИНГІТ**

Початок запального процесу викликають віруси, а далі як збудники домінують стрептококи або інші бактерії. У дітей переважає дифузне запалення (гострий тонзилофарингіт), у дорослих запалення більшою мірою локалізоване. Серед неінфекційних чинників виникненню гострого фарингіту найчастіше сприяють шкідливі фізичні та хімічні фактори, в тому числі й побутові.

## **Клініка**

Спочатку з'являються відчуття дряпання, сухості, паління в глотці, неприємні відчуття при ковтанні, болючий “порожній” ковток (стадія вірусного запалення). Через 1-2 доби сухість в глотці змінюється рясними слизовими, а потім гнійними виділеннями (стадія бактеріальної інфекції).

У дітей переважно спостерігається висока температура тіла, у дорослих – лише субфебрильна. У запальний процес може втягуватись слизова оболонка носа, гортані, мигдаликів (ринофарингіт, ларингофарингіт, тонзилофарингіт). Виявляють такі зміни на задній та боковій стінках глотки:

### **Орофарингоскопія**

- Почервоніння слизової оболонки.
- Червоно-пурпурові утвори розміром 2-5 мм (набряклі та гіперемовані лімфоїдні фолікули).
- Наявність слизу або гною.
- Виражений судинний малюнок – застійні вени.

Пальпаторно – набряклі та болючі шийні й позадушепелні лімфатичні вузли.

### **Лікування**

Полоскання глотки теплими розчинами:

1. Настойкою нагідок або календули (по 1 чайній ложці на 1 склянку води).
2. Соком коланхоє (по 10 мл на 100 мл ізотонічного розчину натрію хлориду).
3. Розчином кухонної солі та харчової соди (по 1 чайній ложці на 1 склянку води) тощо.

При підвищенні температури тіла призначають: сульфаніламідні препарати (етазол, сульфадимезин), протигістамінні засоби (діазолін, кларитин), інгаляції ментолової олії, лізоциму, левамізолу, УФ-опромінення.

При рецидивуючому фарингіті слід діяти на фактор, що підтримує захворювання, наприклад, провести санацію зубів чи мигдаликів, виконати аденотомію чи резекцію викривленої перегородки носа.

## **ХРОНІЧНИЙ ФАРИНГІТ**

Хронічний фарингіт – тривале дифузне запалення слизової оболонки глотки, що перебігає переважно без загальних проявів.

Хронічний фарингіт зустрічається, як правило, у дорослих, частіше – у чоловіків. У його розвитку має значення індивідуальна схильність. Нерідко хронічний фарингіт буває у хворих на захворювання серцево-судинної системи, нирок, органів травлення, а також на тлі недокрів'я (анемії), цукрового діабету тощо.

Інші причини: порушення носового дихання (викривлення перегородки носа, аденоїди), інфекція (її джерелом бувають ніс і навколоносові пазухи, зуби чи бронхи в разі їх ураження), неінфекційні чинники (пара, гази, пил, гаряче сухе повітря, функціональне перевантаження глотки: тривалий кашель, неправильна постановка співоного голосу тощо).

### ***Клініка***

Хворі скаржаться на:

1. Відчуття сухості в глотці.
2. Відчуття “клубка” в горлі.
3. “Липкий” кашель, особливо вранці.
4. Неприємні відчуття при “порожньому” ковтку.
5. Вимушене покашлювання або кашель.
6. При сильному кашлі можуть бути невеликі кровотечі (домішки крові в харкотинні).

Розрізняють такі форми хронічного фарингіту: атрофічну, катарально-гіпертрофічну.

**Атрофічна (суха) форма.** Внаслідок хронічного запалення виникають метаплазія епітелію (ороговіння), атрофія залоз і лімфоїдної тканини.

### ***Орофарингоскопія***

Слизова оболонка задньої стінки глотки гладка, стоншена, суха, часто блискуча, вкрита незначною кількістю жовто-зеленого гнійного нальоту. Такі зміни можуть бути і в гортані.

**Катарально-гіпертрофічна форма** включає боковий і гранульозний фарингіт. Для неї характерні гіперплазія, гіперемія,

лімфоцитарна інфільтрація, набряк, розростання сполучної тканини в слизовій оболонці глотки.

### **Орофарингоскопія**

- Захворювання проявляється потовщенням, почервонінням слизової оболонки, появою тягучого секрету; часто спостерігається підвищення глоткового рефлексу.
- При боковому фарингіті бокові валики, що розміщені позаду задніх піднебінних дужок, стають потовщеними, ковбасоподібними, поширюються у носову і гортанну частини глотки.
- При гранульозному фарингіті виявляють почервонілі лімфатичні фолікули на задній стінці глотки, розмір яких сягає 3-7 мм.

**Не пошкодь!** *У хворих старшого віку із симптомами хронічного фарингіту треба пам'ятати про можливість пухлини носової й гортанної частин глотки чи кореня язика. Такі хворі обов'язково потребують огляду оториноларинголога.*

### **Лікування**

По можливості слід усунути причини, що призвели до розвитку хвороби: відновити носове дихання (видалити викривлену перегородку носа, провести аденотомію тощо); санувати вогнища інфекції, що провокують розвиток фарингіту (санація порожнини рота, носа та навколоносових пазух). При виявленні захворювань внутрішніх органів, які могли підтримувати фарингіт, провести їх лікування.

Місцеве лікування залежить від форми фарингіту.

При катарально-гіпертрофічній формі застосовують полоскання 1-2% розчином харчової соди та кухонної солі, настійкою звіробію (1 чайна ложка на 1 склянку води): для змашування використовують розчин Люголя, йодинол. Призначають також фонофорез прополісу, інгаляції 1 % розчину декарису. Окремі скупчення гранул припікають 40% розчином трихлороцтової кислоти, зрізають конхотомом, виконують гальванокаустіку, кріодеструкцію або лазерокоагуляцію.

При атрофічній формі хронічного фарингіту для полоскання чи аплікацій використовують 1% розчин йодинолу, бікармінт (2 таблетки на 1 склянку води). Застосовують змашування глотки спиртово-гліцериним розчином прополісу. Всередину при-



значають 3% розчин калію йодиду (3 рази на день по 1 столовій ложці на молоці). Крім того, хворим показані пиття лужних мінеральних вод, парентеральне введення екстракту алое, ФІБСу тощо, електрофорез 0,5% розчину нікотинової кислоти (15-20 сеансів, по одному щодня). За наявності кірок на слизовій оболонці глотки показані інгаляції протеолітичних ферментів (трипсину, хімо-трипсину), 1% розчину нікотинової кислоти, 2% розчину калію йодиду, змащування задньої стінки глотки олійними розчинами протягом 6-10 діб (риб'ячий жир, персикова олія). Можна рекомендувати хворим санаторно-курортне лікування в теплому вологому кліматі.

## СТОРОННІ ТІЛА ГЛОТКИ

Сторонні тіла переважно потрапляють у глотку з порожнини рота під час їди, значно рідше – з порожнини носа, гортані чи стравоходу. Сторонні тіла, що залишаються у глотці, найчастіше заносяться сюди з їжею, наприклад, риба, кістки, голки, шпильки тощо. Сприяють цьому раптовий кашель, сміх, чхання, розмова, які відвертають увагу від акту жування. Потрапляння сторонніх тіл з порожнини рота полегшується при наявності зубних протезів, які погіршують контроль з боку твердого піднебіння.

У стінки глотки можуть також проникати предмети, що тримають в роті діти під час гри, дорослі (шевці, кравці) під час роботи (цвяхи, кнопки, шпильки і гудзики); уламки зубних протезів.

Звичайно в глотці зупиняються лише ті сторонні тіла, які встромились своїм гострим кінцем у слизову оболонку зівя, ділянку мигдаликів чи піднебінних дужок. Більші й гладенькі сторонні тіла частіше проходять у гортаноглотку – до входу в стравохід та гортань, або зупиняються у самому стравоході.

Рідше сторонні тіла локалізуються у носоглотці. Сюди можуть потрапити через ніс сторонні тіла, що відломилися в результаті травми, або рештки їжі при блюванні. З живих сторонніх тіл іноді сюди потрапляють п'явки – при питті болотної води, в носоглотку можуть потрапляти аскариди.

### ***Клініка***

Симптоми сторонніх тіл можуть бути різноманітними і залежать від їх характеру. Скарги хворих при гострих сторонніх

тілах, що заглибилися в слизову оболонку, зводяться до колючого болю, який посилюється при ковтанні. Найчастіше сторонні тіла знаходяться в мигдалику, в піднебінних дужках та корені язика. При тривалому перебуванні стороннього тіла виникає запалення слизової оболонки глотки у вигляді гіперемії, набряку і підвищеної продукції слизу, що, у свою чергу, спричиняє кашель, слинотечу, іноді – блювання. При зупинці великого стороннього тіла в нижньому відділі глотки, біля входу в гортань, можуть розвинути раптові явища ядухи. Іншим проявом сторонніх тіл нижніх відділів глотки або стравоходу є “озера” слини у грушоподібних синусах.

Виявити гострі сторонні тіла, що застрягли у глотці (риб'яча кістка) можна при змащуванні слизової оболонки ватником на зонді з нарізкою. Шматок вати, що залишився на слизовій оболонці, зачепившись за кінчик стороннього тіла, вказує на його локалізацію у глотці.

### ***Лікування***

Ретельним і системним оглядом усіх відділів глотки вдається виявити стороннє тіло. Видаляють його за допомогою прямого або зігнутого корнцанга з браншами, що щільно стикаються між собою. Іноді подряпини чи садна, які залишилися після проковтування стороннього тіла, непокоять хворого і симулюють його перебування у глотці. У таких випадках рекомендують повторний огляд через 1-3 доби. Після видалення стороннього тіла призначають дезінфікуючі полоскання, щадну дієту.

### ***Догляд за хворим***

Передбачає уважне спостереження за пацієнтом з визначенням загального стану та вимірюванням температури, призначення щадної дієти. Про будь-які прояви запальної реакції повідомляють лікаря, оскільки можливий розвиток септичних ускладнень чи стенозу гортані.

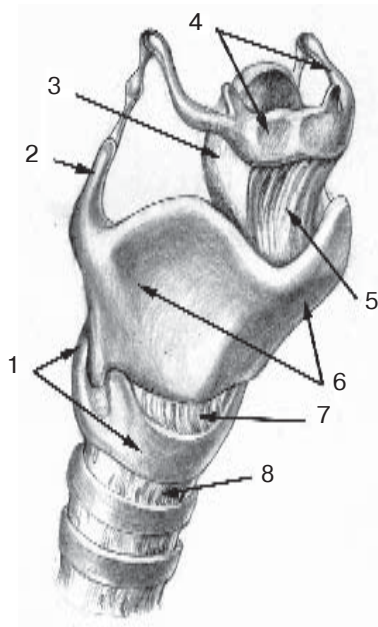
## Розділ III

# ГОРТАНЬ, ТРАХЕЯ ТА БРОНХИ

### Глава 7

## АНАТОМІЯ І ФІЗІОЛОГІЯ

### Анатомія гортані



**Рис. 3.1. Хрящі та зв'язки гортані й трахеї:** 1 – перснеподібний хрящ; 2 – верхній ріжок щитоподібного хряща; 3 – надгортанник; 4 – під'язикова кістка; 5 – щитопід'язикова зв'язка; 6 – щитоподібний хрящ; 7 – щитоперснеподібна (конічна) зв'язка; 8 – перснетрахеальна зв'язка; 9 – перші хрящові кільця трахеї; 10 – міжкільцеві зв'язки трахеї.

Гортань – це складний порожнинний орган, який є продовженням верхніх дихальних шляхів. Зовнішні її контури у чоловіків, особливо худорлявих, добре виражені. Остов гортані утворений хрящами, що з'єднуються між собою зв'язками та м'язами. Вище гортані знаходиться глотка, якою гортань сполучається з порожнинами рота і носа. Знизу гортань поступово переходить у трахею.

Гортань розташована спереду шийних хребців: верхній її край відповідає рівню IV-V шийних хребців, а нижній – рівню VI-VII хребців. З віком положення і розміри гортані дещо змінюються у зв'язку з опусканням під'язикової кістки і грудної клітини. У дорослих чоловіків гортань має довжину в середньому 44 мм, у жінок – 36 мм. Хрящовий остов гортані становлять непарні хрящі (щитоподібний, перснеподібний та надгортанник) і парні хрящі (черпакуваті, клиноподібні та ріжкоподібні).

**Щитоподібний хрящ** (рис. 3.1) найбільший з хрящів гортані. Він складається з двох симетричних пластинок (правої і лівої), які з'єднуються між собою під кутом по середній лінії. На середині верхнього краю щитоподібного хряща є вирізка. Задній край кожної з пластинок щитоподібного хряща продовжується вгору у вигляді верхнього ріжка та вниз – у вигляді нижнього ріжка. Передня частина щитоподібного хряща вкрита тільки шкірою, тому в цьому місці хрящ добре пальпується. У чоловіків ця частина щитоподібного хряща випинається вперед і має назву адамового яблука (кадика).

Нижче щитоподібного хряща знаходиться **перснеподібний хрящ**, який є основним хрящем гортані. Своєю формою він нагадує перстень і складається з вузької частини – дужки спереду і широкої пластинки – печатки ззаду. На верхній частині печатки знаходяться черпакуваті хрящі. Нижній край дужки перснеподібного хряща з'єднується з першим кільцем трахеї.

**Надгортанник** має форму пелюстки. Він прикріплений зв'язками до краю вирізки щитоподібного хряща. Цей відділ надгортанника називають стеблом. Надгортанник під час ковтання щільно закриває вхід в гортань і захищає її просвіт від потрапляння їжі.

**Черпакуваті хрящі** парні, мають форму тригранної піраміди. Вони розташовані зверху на печатці перснеподібного хряща, кожен з них має два відростки: передній – голосовий (до нього прикріплюється голосова зв'язка) і зовнішній – м'язовий (до нього прикріплюються м'язи). На верхівці черпакуватих хрящів розміщуються парні **ріжкоподібні хрящі**.

**Клиноподібні хрящі** є непостійними. Вони парні й мають вигляд маленьких тілець, розміщених у товщі правої і лівої черпакуватого-надгортанних зв'язок, які натягнуті між краями надгортанника і кожним черпакуватим хрящем. Хрящі гортані з'єднуються між собою суглобами, зв'язками та м'язами.

**Зв'язки гортані**, з'єднуючи між собою хрящі, забезпечують рухомість різних відділів гортані. Зверху гортань ніби підвішена до під'язикової кістки за допомогою широкої зв'язки – щитопід'язикової мембрани. Щитоподібний хрящ з'єднується з перснеподібним хрящем перснещитоподібною (конічною) зв'язкою, яку розтинають для надання негайної допомоги при асфіксії (конікотомія). Персне-

трахеальна зв'язка сполучає перснеподібний хрящ з першим кільцем трахеї. Щитонадгортанна зв'язка прикріплює надгортанник до щитоподібного хряща. Черпакуватонадгортанні зв'язки (парні) натягнені між черпакуватими хрящами та надгортанником.

**М'язи гортані** поперечносмугасті. Вони зумовлюють рух хрящів гортані та голосових складок. М'язи гортані поділяються на зовнішні й внутрішні. **Зовнішні м'язи** з'єднують гортань з іншими сусідніми ділянками. Ці м'язи піднімають і опускають гортань або фіксують її в певному положенні. До зовнішніх м'язів належать: груднино-під'язиковий, груднино-щитоподібний і щитопід'язиковий.

До групи **внутрішніх м'язів** гортані належать м'язи, які розширюють і звужують просвіт гортані, натягують голосові складки і опускають надгортанник. Це задній перснечерпакуватий – єдиний м'яз, що **розширює просвіт гортані**; бічний перснечерпакуватий, поперечний черпакуватий та косий черпакуватий – м'язи, що **звужують просвіт гортані**; щиточерпакуватий, перснещитоподібний – м'язи, що **натягують голосові складки**; черпакуватонадгортанний, щитонадгортанний – м'язи, що опускають надгортанник.

**Внутрішній просвіт гортані** (рис.3.2) нагадує пісочний годинник, де найвужче місце формують з обох боків голосові складки, утворюючи **серединний відділ гортані** – голосову щілину. Над цієї щілиною знаходиться **надскладковий (вестибулярний) відділ гортані**, а знизу – **підскладковий відділ**.

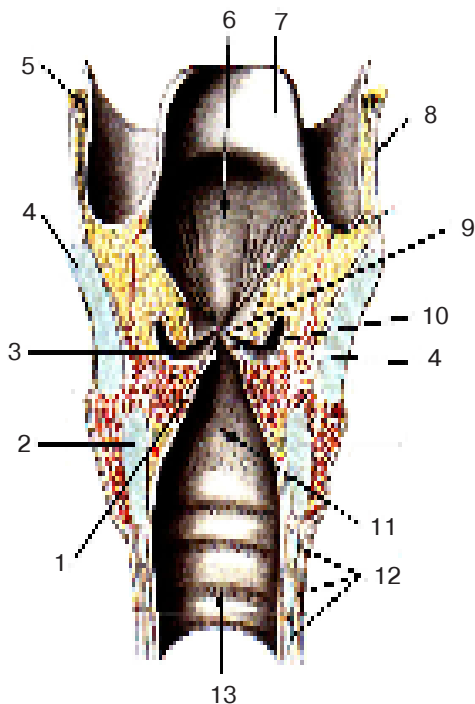
**Голосові складки** виступають у просвіт гортані. Вони утворені пучками повздовжніх сполучнотканинних еластичних та м'язових волокон, які прикріплюються до середини внутрішньої поверхні щитоподібного хряща і до голосових відростків черпакуватого хряща відповідного боку. Колір голосових складок – перламутрово-сірий. Довжина їх у чоловіків складає в середньому 20-24 мм, у жінок – 15-18 мм. Розміщені голосові складки на рівні IV-V шийних хребців. Під час дихання голосові складки утворюють проміжок трикутної форми для проходження повітря, який називають **голосовою щілиною**. При фонації голосові зв'язки наближаються одна до одної та змикаються. Над голосовими складками і паралельно їм розміщені **вестибулярні (шлуночкові або несправжні голосові) складки**, які утворені слизовою оболонкою гортані.

Між голосовими та вестибулярними складками з кожного боку розміщуються **гортанні (морганієві) шлуночки**. Від кореня язика до середини передньо-верхньої поверхні надгортанника йде середина язиково-надгортанна складка слизової оболонки. Такі самі складки тягнуться від обох боків кореня язика до країв основи надгортанника; між ними розташовані валекули. Біля основи надгортанника слизова оболонка продовжується на верхівки черпакуватих хрящів, утворюючи праву і ліву **черпакуватонадгортанні складки**. У цих складках знаходяться одноіменні зв'язки та клиноподібні й ріжкоподібні підвищення, які відповідають розміщеним у них однойменним хрящам.

Гортань вкрита багаторядним миготливим епітелієм, а в середніх відділах голосових складок та з обох боків основи надгортанника – багаточисельним плоским епітелієм.

На поверхні слизової оболонки гортані відкриваються численні слизові залози змішаного типу. Особливо багато таких залоз біля основи надгортанника, в гортанних шлуночках та в черпакуватонадгортанних складках.

Кровопостачання гортані здійснюється гілками верхньої і нижньої щитоподібних артерій. Від цих артерій відходять, відповідно,



**Рис. 3.2. Анатомія просвіту гортані (вигляд ззаду):** 1 – голосова щілина; 2 – перснеподібний хрящ; 3 – гортанний шлуночок; 4 – щитоподібний хрящ; 5 – ріжок під'язикової кістки; 6 – складковий простір; 7 – надгортанник; 8 – щитопід'язикова мембрана; 9 – вестибулярна складка; 10 – голосова складка; 11 – підкладковий простір; 12 – хрящі трахеї; 13 – просвіт трахеї.

верхня і нижня гортанні артерії, які безпосередньо забезпечують кров'ю гортань.

Іннервація гортані здійснюється двома гілками блукаючого нерва: верхнім і нижнім гортанними нервами. Верхній гортанний нерв є переважно чутливим нервом, який іннервує всю слизову оболонку гортані. Цей нерв дає лише одну рухову гілку до переднього перснещитоподібного м'яза. Усі інші м'язи гортані іннервуються гілками нижнього гортанного нерва. Нижній гортанний нерв є продовженням поворотного нерва. Поворотний нерв проходить з кожного боку по-різному. Зліва він відходить від блукаючого нерва попереду дуги аорти, обходить її ззаду і повертає вгору – до гортані, проходячи в щілині між стравоходом і трахеєю. Правий поворотний нерв відокремлюється від блукаючого нерва на рівні перехрещення з підключичною артерією, обходить її ззаду та йде вгору, до гортані, по бічній стінці трахеї.

## Анатомія трахеї

Трахея є продовженням гортані. Закінчується вона розгалуженням – **біфуркацією**, поділяючись на **два головних бронхи** (правий і лівий). Трахея є порожнинною еластичною трубкою. У ній виділяють хрящову і перетинчасту частини. Хрящову частину утворюють 18-20 гіалінових хрящів, підковоподібної форми, кільця яких направлені вперед, а задня, вільна від хряща частина утворена колагеновими і еластичними волокнами. Хрящові півкільця трахеї з'єднані між собою еластичними коловими зв'язками. Довжина трахеї становить 11-13 *см*. У дорослих початок трахеї відповідає рівню VI-VII шийних хребців, а біфуркація – IV-V грудних хребців. Ширина просвіту трахеї становить 15-22 *мм* у чоловіків і 13-18 *мм* – у жінок.

Слизова оболонка трахеї вкрита миготливим епітелієм, війки якого пересувають секрет в напрямку догори. Позаду трахеї знаходиться стравохід, а над її біфуркацією проходить дуга аорти. До передньої та бокових поверхонь верхніх відділів трахеї прилягає щитоподібна залоза. Кровопостачання трахеї та бронхів здійснюють гілки нижньої щитоподібної артерії та бронхіальні артерії. Іннервацію забезпечують блукаючий (X пара) та симпатичний нерви.

## Фізіологія гортані і трахеї

Гортань виконує дихальну, голосову і захисну функції. **Дихальна функція** полягає в проведенні повітря в легені. При вдиху просвіти гортані (голосова щілина), трахеї та бронхів максимально розширюється, а при видиху, навпаки, звужується. **Голосова функція** здійснюється передусім за рахунок роботи голосових складок, які, ніби струни музичних інструментів, коливаються при утворенні звуків. У забезпеченні голосової функції бере участь не тільки гортань, а й інші органи: глотка, порожнини рота і носа, навколоносові пазухи, легені тощо. У цих порожнинах голос резонує – набирає сили та забарвлення.

**Захисна функція** передусім полягає в попередженні потраплення в дихальні шляхи слини, їжі, рідини, сторонніх предметів тощо. У цьому механізмі відіграють велику роль такі фактори:

1. Під час ковтання надгортанник перекриває собою вхід в гортань.
2. Голосові, вестибулярні та черпакуватонадгортанні складки сходяться (змикаються) між собою, щільно перекриваючи просвіт гортані.
3. Гортань піднімається та підходить під корінь язика так, що при ковтанні харчова грудка з язика проштовхується прямо у стравохід.

Якщо стороннє тіло все ж таки потрапило у гортань, трахею чи бронхи, виникає кашель, при якому сильний струмінь повітря видаляє стороннє тіло з дихальних шляхів.

Слизова оболонка гортані, трахеї та бронхів багата нервовими закінченнями та слизовими залозами. Останні виділяють секрет, що сприяє зволоженню та очищенню повітря від пилу, бактерій та механічних домішок.

## Глава 8

### ЗАГАЛЬНІ МЕТОДИ ДОСЛІДЖЕННЯ ТА ЛІКУВАННЯ ЗАХВОРЮВАНЬ ГОРТАНІ, ТРАХЕЇ І БРОНХІВ

При дослідженні гортані, насамперед, проводять її зовнішній огляд і пальпацію. Зовнішній огляд дозволяє визначити симетричність гортані, її набряк, положення та стан відносно до суміжних ділянок шиї.





**Рис. 3.3.** Пальпація гортані.

## ПАЛЬПАЦІЯ ГОРТАНІ

Виконують великим та чотирма пальцями однієї руки (рис. 3.3) або пальцями обох рук. При цьому визначають рухомість гортані, стан її хрящів, наявність набряку тканин, болючості та крепітації. Зміщуючи гортань в боки, визначають симптом “хрусту”: хрускотіння гортані є нормальним, відсутність цього симптому вказує на можливе захворювання гортані.

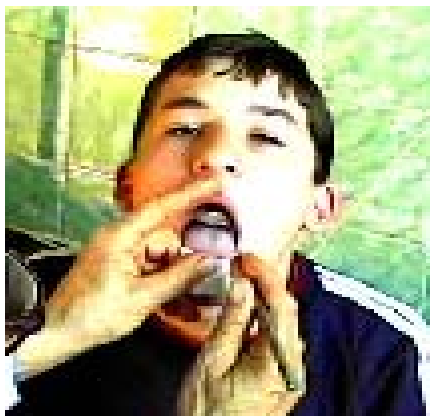## НЕПРЯМА ЛАРИНГОСКОПІЯ

Необхідні засоби:

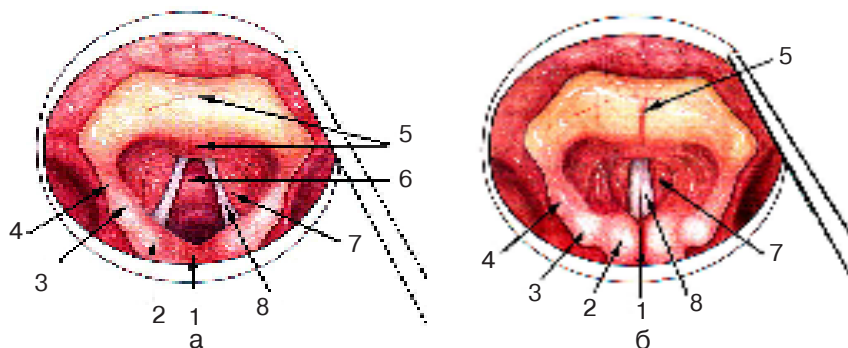
1. Гортанне дзеркало, діаметром 2-3 см, закріплене на держальці.
2. Марлева серветка.
3. Спиртівка, заповнена спиртом.

Непряма ларингоскопія є одним з основних інструментальних методів дослідження гортані. Її виконують таким чином. Хворий сидить навпроти лікаря, широко відкриває рот та висовує язик. Дослідник великим і середнім пальцями лівої руки через марлеву серветку утримує за кінчик витягнутий язик, вказівним пальцем підтримує верхню губу. Правою рукою вводить дзеркало в глотку, обережно відтискаючи м'яке піднебіння та язичок назад і вгору до задньої стінки глотки. Язик може утримувати правою рукою і сам обстежуваний. Дзеркало, щоб воно не запотіло, перед введенням злегка нагрівають на спиртівці з боку його дзеркальної поверхні або опускають на декілька секунд у гарячу воду. Після нагрівання дзеркала обов'язково перевіряють його температуру, доторкнувшись до тильної поверхні своєї кисті. Гортанні дзеркала, позначені літерою “К” на зворотньому боці, можна кип'ятити. Інші дзеркала кип'ятіння не витримують, і для стерилізації їх опускають на 10-15 хв у антисептичні розчини, після чого споліскують перевареною водою і витирають марлевою серветкою.

Гортанне дзеркало вводять у глотку дзеркальною поверхнею вниз під кутом  $45^\circ$  до горизонталі. При цьому намагаються не торкатись кореня язика та задньої стінки глотки, щоб уникнути блювотного рефлексу (рис. 3.4). В цей час хворому пропонують по черзі дихати та протяжно вимовляти звук “Е” або “І”. При вимовлянні цих звуків надгортанник піднімається та зміщується вперед, що дає змогу оглянути просвіт і внутрішню частину гортані. Ті частини гортані, що містяться спереду (надгортанник), у дзеркалі відбиваються вгорі, а задня стінка гортані (черпакуваті хрящі) – внизу (рис.3.5). Трохи змінюючи положення дзеркала, частинами оглядають всі відділи гортані, оскільки зображення всього органа одночасно не вміщається у невеликому дзеркалі. При фонації (вимовлянні звуків “Е”, “І”) голосові складки змикаються, а під час дихання – розходяться, дозволяючи оглянути підголосовий простір та верхні відділи трахеї.



**Рис. 3.4. Непряма ларингоскопія.**



**Рис. 3.5. Ларингоскопічна картина при диханні (а) та при фонації (б):** 1 – міжчерпакуватий простір; 2 – черпакуватий хрящ; 3 – клиноподібний хрящ; 4 – черпалонадгортанна складка; 5 – надгортанник; 6 – голосова щілина; 7 – вестибулярна складка; 8 – голосова складка.

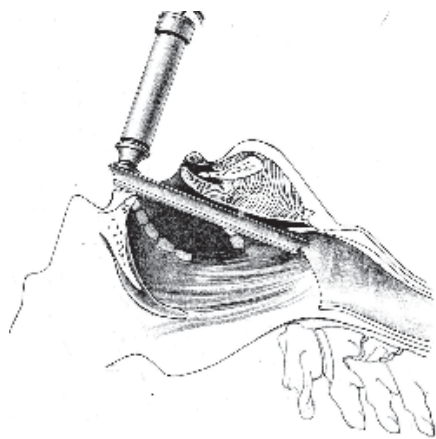
При непрямій ларингоскопії в дзеркалі видно такі відділи гортані: надгортанник, черпакуватонадгортанні складки, обриси черпакуватих хрящів і міжчерпакуватий простір, голосові та вестибулярні (шлуночкові) складки, гортанні шлуночки, підскладковий простір та верхню частину трахеї (рис. 3.5).

## ПРЯМА ЛАРИНГОСКОПІЯ

Необхідні засоби:

1. Ларингоскоп або зігнутий під кутом шпатель.
2. Анестетик (10% аерозоль лідокаїну, 2% розчин дикаїну тощо).
3. Марлева серветка.

Гортань можна оглядати також за допомогою прямої ларингоскопії, переважно у положенні хворого на спині з підкладеним під плечі валиком. При цьому огляд гортані проводиться



**Рис. 3.6.** Пряма ларингоскопія.

безпосередньо оком лікаря без дзеркальних пристосувань – у прямому зображенні. Перед маніпуляцією слід добре знеболити слизову оболонку рота, глотки та гортані аерозолем чи змащуванням розчином анестетика, на зуби хворого накладають марлеву серветку, щоб не травмувати їх. Якщо джерело світла знаходиться на кінці клинка ларингоскопа, можна не застосовувати лобний рефлектор.

Відхиляють голову хворого назад, а корінь язика сильно відтискають клинком ларингоскопа вниз та вперед. Потім заводять ларингоскоп в нижні відділи глотки, відхиляючи надгортанник вперед (рис. 3.6). Досягають такого положення, коли порожнина рота, глотка і гортань будуть на одній прямій лінії, що дозволить послідовно оглянути надгортанник, черпакуваті хрящі й голосові складки.

## ДОСЛІДЖЕННЯ ТРАХЕЇ ТА БРОНХІВ

До основних методів дослідження трахеї належать непряма трахеоскопія, пряма трахеобронхоскопія та фібротрахеобронхоскопія.

**Непряму трахеоскопію** можна проводити, використовувачи звичайне гортанне дзеркало. При звичайній непрямій ларингоскопії практично завжди можна побачити лише верхню частину трахеї. У деяких обстежуваних під час глибокого вдиху трахею видно майже по всій її довжині.



**Рис. 3.7.** Фіброларинготрахеобронхоскопія.

бронхів є **фіброларинготрахеобронхоскопія**, яку виконують за допомогою волоконного бронхоскопа (рис. 3.7).

Хворий лежить на спині. Знеболюють слизову оболонку носа, глотки та гортані змащуванням та заливанням у їх просвіт розчину анестетика. Бронхоскоп вводять через одну половину носа та глотку в гортань, а при необхідності – у трахею та бронхи. Перевагою цього методу є можливість оглянути шлуночки гортані (які звичайними засобами дослідити не можливо), головні та часткові бронхи, а також взяти шматочок тканини для дослідження (біопсія).

Для більш детального дослідження трахеї виконують **пряму трахеобронхоскопію**. Положення хворого при проведенні цього дослідження може бути різним: сидячим, лежачим на боці, на спині або на животі. Пряма трахеоскопія буває верхньою і нижньою. При верхній трахеоскопії трубку вводять у трахею через рот, а при нижній – через уже наявний трахеостомічний отвір.

Найбільш інформативним та щадним методом дослідження гортані, трахеї та

## ВВЕДЕННЯ ЛІКАРСЬКИХ ЗАСОБІВ ДО ГОРТАНІ

До основних маніпуляцій при лікуванні захворювань гортані й трахеї належать: змащування слизової оболонки гортані лікарськими засобами, вливання в гортань медикаментозних середників, вдунання в гортань порошкоподібних речовин та інгаляції – вдихання розпилених лікарських засобів.

**Не пошкодь!**

*Особливі вимоги слід ставити до всіх інструментів, які вводять в гортань і трахею. Їх треба ретельно перевірити, щоб уникнути попадання частин інструментів у гортань, трахею чи бронхи.*

## ЗМАЩУВАННЯ СЛИЗОВОЇ ОБОЛОНКИ ГОРТАНІ

Необхідні засоби:

1. Гортанний зонд з нарізкою.
2. Вата.
3. Лікарська речовина.
4. Гортанне дзеркало.
5. Марлева серветка.
6. Спиртівка.

Змащування гортані виконують таким чином. Намотують вату на зонд з нарізкою та зволожують його лікувальним розчином. Зонду надають зігнутої форми відповідно до кривизни верхніх дихальних шляхів. Просяють хворого відкрити рот та вводять зонд з лікувальним розчином у гортаноглотку та вхід у гортань.

**Не пошкодь!**

*Вату на зонд слід намотувати надійно, щоб вона не зіскочила і не залишилась в гортані або не потрапила в трахею чи бронхи, бо це може призвести до трагічних наслідків.*

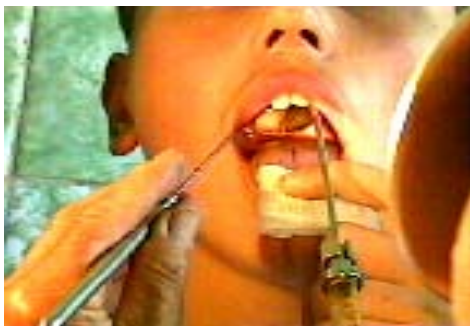Для знеболювання гортані змащування проводять в декілька етапів. Спочатку змащують корінь язика та суміжні ділянки гортаноглотки (див. “Змащування слизової оболонки глотки”). Після цього хворому пропонують тримати язик правою рукою через серветку. Лікуючий під контролем гортанного дзеркала (у лівій руці) послідовно змащує зондом (у правій руці) гортанну поверхню надгортанника, черпакуваті хрящі, вестибулярні та голосові складки. Анестезія вважається достатньою, коли дотик до будь-якої ділянки слизової оболонки гортані не викликає кашлю.

## ВЛИВАННЯ В ГОРТАНЬ ЛІКАРСЬКИХ РЕЧОВИН

Необхідні засоби:

1. Гортанний шприц (або шприц об'ємом 2-5 *мл* з надійно приєднаним до нього довгим, зігнутих наконечником).
2. Лікарський середник (протаргол, дексаметазон, гентаміцин тощо).
3. Гортанне дзеркало.
4. Марлева серветка.

Хворому пропонують правою рукою через марлеву серветку утримувати свій язик. Лікар при цьому бере у ліву руку гортанне дзеркало, а в праву – шприц. Під контролем гортанного дзеркала вводять наконечник шприца за надгортанник та, натискуючи на поршень, вливають в гортань невелику кількість (0,5-1,0 *мл*) ліків (рис. 3.8). Порівняно із змашуванням гортані, вливання є більш шадною маніпуляцією. Хворі переносять цю процедуру легше.



**Рис. 3.8.** Вливання в гортань лікарських речовин.

## ВДУВАННЯ В ГОРТАНЬ ПОРОШКОПОДІБНИХ РЕЧОВИН

Необхідні засоби:

1. Спеціальний порошокдувач з довгим і зігнутих наконечником.
2. Медикаментозний засіб (порошок).
3. Гортанне дзеркало.
4. Марлева серветка.

У флакон порошокдувача набирають невелику кількість порошку, щоб не викликати ларингоспазм. Як і при вливанні в гортань лікувальних розчинів, вдування порошокподібних речовин проводиться під контролем непрямой ларингоскопії. Заводять кінець наконечника за надгортанник, не торкаючись слизової оболонки, та натискають на гумовий балон так, щоб порошок потрапив у просвіт гортані.

## **ПУЛЬВЕРИЗАЦІЯ ГОРТАНІ ЛІКАРСЬКИМИ РЕЧОВИНАМИ**

Необхідні засоби:

1. Пульверизатор.
2. Медикаментозний засіб (розчин – анестетик, протаргол тощо).
3. Сучасні лікарські засоби випускають у кишенькових інгаляторах (аерозолях), що значно полегшує користування ними.

У флакон пульверизатора набирають розчин, вводять накопичувач у порожнину рота і пропонують хворому глибоко дихати. Натискають на гумовий балон пульверизатора та розпилюють у порожнині рота розчин, який потім з током повітря проникає в глотку, гортань, трахею та бронхи.

## **ІНГАЛЯЦІЇ ЛІКАРСЬКИХ РЕЧОВИН**

Необхідні засоби:

1. Інгалятор.
2. Медикаментозний засіб (розчин).

Наливають у склянку призначений розчин, вмикають інгалятор у мережу струму та чекають, поки рідина у резервуарі інгалятора не закипить. Пара, що утворюється при кипінні, просувається трубкою пульверизатора, втягує до себе медикаментозну рідину. Хворого садять навпроти інгалятора, пропонують відкрити рот та глибоко дихати. Під час дихання медикаментозний засіб проникає у гортань, трахею та бронхи. Тривалість процедури залежить від лікарського засобу та складає переважно 5-7 хв.

## **НАКЛАДАННЯ ЗІГРІВАЮЧОГО КОМПРЕСА НА ДІЛЯНКУ ГОРТАНІ**

Необхідні засоби:

1. Напівспиртовий розчин (спирт:вода = 1:1, горілка), розчин оцту (одна чайна ложка на 0,5 л води) або кип'ячена вода.
2. Непромокальний матеріал (компресний, вощаний папір чи целофанова плівка).
3. Вата, шерсть або фланель.
4. Бинт для фіксації компреса.

Зігріваючий компрес на ділянку гортані застосовують як відволікаючий і розсмоктувальний засіб. Внаслідок місцевого та рефлекторного впливу утвореного під пов'язкою тепла відбувається

притік крові, підвищуються обмінні процеси, знижується поверхнева чутливість. Зігріваючий компрес призначають для того, щоб стимулювати процес розсмоктування при різноманітних місцевих запальних змінах, а також як болезаспокійливий засіб.

**Не пошкодь!** *Протипоказанням до накладання компреса є порушення цілісності шкіри та її гнійні захворювання.*

Компрес складається з трьох шарів. Перший шар утворюють із шматка тканини, згорнутого кілька разів, який зволожують у спиртовому розчині; другий шар складає вощений папір, яким накривають перший шар. Третій шар утворює вата, якою накривають попередні два шари. Усі три шари фіксують до гортані кількома турами бинта навколо шиї настільки щільно, щоб утримати компрес на місці, але разом з тим не туго, щоб не стиснути судини (див. “Накладання зігрівального компреса на підщелепну ділянку чи шию”). Компрес накладають на 6-8 год.

**Не пошкодь!** *Накладати зігріваючий компрес на шию при III-IV стадіях стенозу гортані протипоказано, оскільки це спричинить посилення стенозу.*

## Глава 9

### ЗАХВОРЮВАННЯ ГОРТАНІ ТА ТРАХЕЇ

#### ГОСТРИЙ ЛАРИНГІТ

Гострий ларингіт – гостре запалення слизової оболонки гортані, яке часто буває одним із проявів катару верхніх дихальних шляхів. Про гострий ларингіт як самостійне захворювання говорять лише тоді, коли переважним місцем запальних змін є гортань.

#### **Причини**

- Переохолодження.
- Інфекційні захворювання (ГРВІ, грип, кір, скарлатина).
- Перенапруження голосу.
- Вдихання агресивних хімічних речовин.
- Вдихання пилу.

#### **Клініка**

1. Відчуття лоскотання, дряпання в горлі.
2. Охриплість голосу.



3. Сухий кашель.
4. Швидка втома голосу.
5. Біль у горлі (незначний).
6. Загальне нездужання.
7. Можливе незначне підвищення температури тіла.

### ***Ларингоскопія***

- Гіперемія частини або всієї слизової оболонки гортані, включаючи голосові складки (які в нормі перламутрово-сірі) й підскладковий простір.
- В'язкі виділення на слизовій оболонці гортані.
- Набряк голосових складок.
- Іноді неповне змикання голосових складок при фонації.

### ***Лікування***

Треба усунути вплив несприятливих факторів зовнішнього середовища, в тому числі куріння, вживання алкоголю, вдихання виробничого пилу тощо. Слід рекомендувати хворому дотримуватись режиму мовчання (голосовий режим) та щадної дієти.

До засобів впливу на запальний процес в гортані належать:

1. Теплові процедури (зігрівальні компреси на шию, гірчичники, парові інгаляції, тепле пиття – молоко, чай тощо).
2. Фізіотерапевтичні процедури (лужно-масляні інгаляції, УВЧ, діатермія тощо).
3. Відхаркувальні засоби.
4. При підвищеній температурі призначають жарознижувальні засоби та антибіотики.
5. Вливання в гортань по 0,5-1,0 мл 1-2% розчину протарголу або коларголу, 0,5-1% розчину ментолової олії.

**Не пошкодь!**

***Ментол не можна застосовувати у дітей до 5-річного віку, оскільки він викликає спазм голосової щілини та стеноз гортані.***

### ***Профілактика***

1. Покращання побутових умов.
2. Уникнення голосових перевантажень.
3. Особиста гігієна.
4. Загартовування організму.
5. Своєчасна санація верхніх дихальних шляхів.

## ПІДСКЛАДКОВИЙ ЛАРИНГІТ (НЕСПРАВЖНИЙ КРУП)

Підскладковий ларингіт (несправжній круп) – це така форма гострого запалення гортані, коли запальний процес локалізується в підскладковому відділі й характеризується набряком тканин. Дане захворювання спостерігається у дітей до 7-річного віку.

### **Причини**

- Переохолодження.
- Інфекційні захворювання (ГРВІ, грип, кір, скарлатина).

### **Клініка**

1. Утруднене дихання, яке виникає раптово, частіше – серед ночі.
2. Сухий гавкаючий, дзвінкий кашель.
3. Діти неспокійні, плачуть, погано сплять, відмовляються від пиття та їжі.
4. Голос залишається чистим.

Підскладковий ларингіт має нападopodobний перебіг. Протягом дня дитина може мати лише незначний нежить, вона весела, грається, а вночі раптово просинається вся спітніла, неспокійна, ловить ротом повітря, голосно дихає, синіє. Через деякий час дитина заспокоюється та засинає. Такий напад може повторюватись в цю або наступну ніч.

### **Ларингоскопія**

- Під голосовими складками і паралельно до них видно рожеві валики запаленої слизової оболонки.
- Густий в'язкий слиз в підскладковому просторі гортані.

### **Лікування**

1. Регулярне провітрювання приміщення, де перебуває дитина, та його зволоження (розвішування простирадл, зволених водою).
2. Для лікування нападу ядухи слід притиснути шпателем корінь язика, щоб викликати блювотний рефлекс, або полоскотати ватною в носі, щоб викликати чхальний рефлекс, що зменшить прояви стенозу.
3. Призначають тепле пиття (молоко, “Боржомі”), теплі ніжні ванни, гірчичники на спину.
4. Застосовують інгаляції проти набрякової суміші (що містить кортикостероїди, антигістамінні, ферменти, адреноміметики тощо).
5. Закапування в ніс судинозвужувальних крапель.

6. Якщо ці засоби не дають належного ефекту, внутрішньом'язово або внутрішньовенно вводять глюкокортикоїди, антигістамінні засоби, бронхолітики.

### ***Профілактика***

Покращання умов побуту, заходи щодо загартовування організму.

## **ДИФТЕРІЯ ГОРТАНІ (СПРАВЖНІЙ КРУП)**

Дифтерія – гостре інфекційне захворювання, яке викликається паличкою Лефлера. Захворювання настає внаслідок контакту з хворими на дифтерію або з бацилоносіями. Збудник дифтерії – паличка Лефлера.

### ***Причини***

- Захворювання може виникнути, якщо не було вжито відповідних профілактичних заходів (протицифтерійні щеплення).
- Сприяють зараженню дифтерією катари верхніх дихальних шляхів, кір, коклюш, грип.

### ***Клініка***

1. Порушення загального стану (дитина бліда, пасивна, відмовляється від їжі, погано спить тощо).
2. Явища наростаючої інтоксикації.
3. Утруднення дихання, що прогресивно наростає (ядуха).
4. Охриплість голосу аж до повної його відсутності (афонії).
5. Кашель, на початку захворювання голосний, потім – беззвучний.
6. Збільшені лімфатичні вузли (пакети) на шиї.
7. набряк підшкірної клітковини шиї.

### ***Ларингоскопія***

- Плівки (від білуватого кольору до сіро-брудного із зеленим відтінком), які щільно прикріплені до підлеглої слизової оболонки. На початку захворювання нальоти мають острівцевий характер, а потім зливаються, утворюючи зліпок гортані.
- При відокремленні плівок буває кровотеча. Виразки на слизовій оболонці мають поверхневий характер.

За тяжкістю перебігу дифтерію поділяють на легку і тяжку (токсичну) форми. При підозрі на дифтерію проводять бактеріологічне дослідження.

### ***Лікування***

1. Протидифтерійна сироватка, яку вводять за Безредько в дозах 10 000-50 000 *од*, залежно від стану хворого, з повторенням дози на другий і навіть третій день (див. с.65).
2. Антибіотики.
3. Серцеві засоби.
4. При неефективності консервативного лікування – інтубація трахеї або трахеотомія.

### ***Профілактика***

1. Протидифтерійні щеплення.
2. Боротьба з бацилоносійством.

### ***Організаційні заходи в разі підозри на дифтерію***

1. Хворий з підозрою на дифтерію потребує негайної ізоляції (госпіталізації).
2. У дітей і дорослих, які були в контакті з дифтерійним хворим, досліджують слиз із носа й зіва на дифтерійну паличку; при відсутності клінічних проявів хвороби і негативних даних бактеріологічного дослідження їх через 7-10 днів допускають у колективи.
3. Після виявлення і госпіталізації дифтерійного хворого у його приміщенні має бути проведена дезінфекція.
4. Ліквідація бацилоносійства: підвищення реактивності організму; лікування запальних процесів носа, глотки і мигдаликів: місцеве – розпилення в носі й носоглотці пеніциліну і стрептоміцину, а також прийом антибіотиків усередину: левоміцетину, еритроміцину протягом 5-6 діб.
5. Повторна імунізація анатоксином.
6. Дітей-бацилоносійців не допускають у школу чи дитячі дошкільні заклади.
7. Вільною від бацилоносійства можна вважати особу лише після трьохразового одержання негативного результату дослідження мазків із зіва та носа на дифтерійну паличку, проведеного з проміжками в декілька днів.
8. Санітарна освіта населення, обізнаність із заходами боротьби проти дифтерії (особи, які доглядають за хворим, повинні користуватися масками і щоразу після контакту з ним мити руки; не допускати до хворого відвідувачів, не виносити назовні речі, якими користувався хворий тощо).

## ХРОНІЧНИЙ ЛАРИНГІТ

Хронічний ларингіт частіше є наслідком гострого ларингіту, особливо при супровідних сприяючих чинниках. Розрізняють три форми даного захворювання: катаральну, гіпертрофічну і атрофічну.

### **Причини**

- Часті гострі ларингіти.
- Куріння.
- Шкідливі професійні фактори (вдихання пилу, агресивних хімічних речовин, часті голосові перевантаження тощо).
- Вживання алкоголю.
- Порушення місцевої і загальної реактивності організму.
- Порушення носового дихання.
- Захворювання серцево-судинної системи.

### **Клініка**

1. Сухість в горлі.
2. Відчуття стороннього тіла в горлі.
3. Кашель.
4. Охриплість голосу.
5. Швидка втома голосу.
6. Виділення харкотиння.

### **Ларингоскопія**

#### **При катаральному ларингіті**

- Гіперемія голосових складок.
- Розширення судин слизової оболонки гортані.
- Слиз в гортані.

#### **При атрофічному ларингіті**

- Слизова оболонка гортані стоншена, суха та блискуча.
- В'язкий слиз в гортані.
- Темнозелені кірки в гортані.

#### **При гіперпластичному ларингіті**

- Потовщення голосових складок.
- Потовщення вестибулярних складок.
- Випадіння слизової оболонки шлуночків гортані.
- Потовщення слизової оболонки міжчерпакуватого простору.

### **Лікування**

Хронічний ларингіт важко піддається лікуванню. Усунення зовнішніх шкідливих факторів побутового і виробничого характеру

та обмеження голосового навантаження (голосовий режим), іноді навіть без спеціального лікування, сприяють одужанню хворого. Місцеве лікування залежить від форми хронічного ларингіту.

#### **При катаральному ларингіті воно включає**

1. Інгаляції 2% олійного розчину цитралю, антибіотиків і гідрокортизону.
2. Вливання в гортань медикаментозних засобів (0,5-1% розчину ментолово-евкаліптової олії, 2% розчину протарголу або коларголу тощо).

**Не пошкодь!** *При вливанні в гортань слід уважно стежити, щоб не ввести інші (шкідливі) ліки.*

#### **При атрофічному ларингіті**

1. Інгаляції фізрозчину з 1-2 краплями настойки йоду.
2. Лужно-масляні інгаляції.
3. Вливання в гортань 1-2% розчину ментолу.
4. Фізіотерапевтичні процедури (діатермія, УВЧ, солюкс тощо).

#### **При гіпертрофічному ларингіті**

1. Змашування ділянок гіпертрофії 1-2% розчином ляпісу, 3% розчином протарголу чи коларголу.
2. Інгаляції 2% цитралю або лужно-олійного розчину, 0,5% розчину сульфату цинку тощо.
3. Криодеструкція ділянок гіпертрофії.
4. Видалення ділянок гіпертрофії за допомогою інструментів, в тому числі під контролем операційного мікроскопа.

**Не пошкодь!** *Видалені тканини завжди слід направляти на гістологічне дослідження для виявлення можливого злоякісного переродження.*

#### **Профілактика**

1. Хворим на хронічний ларингіт показано перебування на морських і бальнеологічних курортах.
2. Загартовування організму.
3. Санація верхніх дихальних шляхів.
4. Голосовий режим.
5. Нормалізація побутових і виробничих умов.

## ГОСТРИЙ ТРАХЕЇТ

Гострий трахеїт – гостре запалення слизової оболонки трахеї, яке часто буває одним із проявів катару верхніх дихальних шляхів. Про гострий трахеїт, як самостійне захворювання слід говорити лише тоді, коли запальні зміни локалізуються переважно в трахеї.

### **Причини**

- Переохолодження.
- Інфекційні захворювання (гостре респіраторне вірусне захворювання, грип, кір, скарлатина тощо).
- Хімічні й механічні фактори.

### **Клініка**

1. Сухий кашель.
2. Відчуття лоскотання чи дряпання за грудиною.
3. Незначний біль за грудиною.
4. Інколи загальне нездужання.
5. Інколи головний біль та незначне підвищення температури тіла.

### **Ларинготрахеоскопія**

- Гіперемія слизової оболонки трахеї.
- набряк слизової оболонки трахеї.
- В'язкі виділення на слизовій оболонці трахеї.

### **Лікування**

1. Усунути несприятливий вплив зовнішніх факторів (куріння, шкідливі професійні фактори, переохолодження організму, алкоголь).
2. Теплові процедури (зігрівальний компрес на ділянку трахеї, гірчичники, парові інгаляції, тепле пиття).
3. Фізпроцедури (УВЧ, діатермія).
4. Відхаркувальні засоби у вигляді мікстури.
5. Вливання в гортань та трахею по 0,5-1 мл 1-2% розчину протарголу або коларголу, 0,5 мл 1% розчину ментолової олії тощо.
6. При підвищеній температурі призначають жарознижувальні засоби і антибіотики.

### **Профілактика**

1. Покращання умов побуту.
2. Особиста гігієна.

3. Загартування організму.
4. Своєчасна санація верхніх дихальних шляхів.

## СТОРОННІ ТІЛА ГОРТАНІ, ТРАХЕЇ І БРОНХІВ

Сторонні тіла гортані, трахеї і бронхів частіше зустрічаються у дітей віком від кількох місяців до 3-5 років. Це пояснюється тим, що малі діти все беруть в рот, а захисні рефлекси у них ще погано виражені.

### **Причини**

- З порожнини рота стороннє тіло попадає в гортань при раптовому неконтрольованому вдиху (переляк, сміх, крик, розмова, вживання їжі тощо).
- У дихальні шляхи можуть потрапити сторонні тіла із стравоходу під час блювання.
- При пораненні шиї сторонні тіла в гортань і трахею можуть проникати через рановий канал.
- У трахею можуть потрапити уламки трахеотомічних трубок у хворих з трахеостоєюю.

### **Клініка**

1. Напади судомного кашлю протягом кількох секунд або хвилин, які супроводжуються:
  - балотуванням легкого стороннього тіла (переміщення стороннього тіла під час кашлю до зімкнутих голосових складок, що викликає виникнення характерного звуку і повернення тіла до біфуркації трахеї під час вдиху);
  - утрудненим диханням;
  - ціанозом слизових і шкірних покривів.
2. Через 1-2 дні перебування стороннього тіла під час кашлю з'являється харкотиння, забарвлене кров'ю.
3. Якщо стороннє тіло проникає в бронх і перекриває його просвіт, то ослаблюється дихання і притуплюється перкуторний звук на боці ураження.

### **Діагностика**

1. Анамнез.
2. Ларингоскопія (пряма або непряма).
3. Рентгенографія і рентгеноскопія грудної клітки.
4. Трахеобронхоскопія.



### **Ускладнення**

Нерозпізані сторонні тіла можуть викликати асфіксію або спричинити тяжкі ускладнення (абсцедуючі бронхопневмонії, гнійний медіастиніт тощо).

### **Лікування**

Можливе самовільне відходження стороннього тіла з харкотинням під час кашлю. Проте це буває досить рідко, і для видалення сторонніх тіл вдаються до таких заходів:

1. Видалення сторонніх тіл за допомогою вікончастих щипців із трахеобронхоскопічного набору при прямій ларингоскопії.
2. Трахеобронхоскопія.

### **Не пошкодь!**

***Не можна видаляти стороннє тіло, що викликало ателектаз однієї легені за допомогою верхньої трахеобронхоскопії. Це може призвести до смерті хворого у випадку, коли сторонній предмет, вислизнувши з щипців, перекриє головний бронх здорової легені.***

## **СТЕНОЗ ГОРТАНІ**

Стеноз гортані – це не окрема нозологічна одиниця, а симптомокомплекс, який виникає при різних захворюваннях і патологічних станах. Це стан, коли звуження просвіту гортані призводить до утруднення проходження повітря через неї в легені.

### **Причини**

- Запальні процеси в гортані.
- набряки гортані внаслідок алергії, ангіоневротичного чи токсичного впливу (жало комах тощо).
- Травми гортані.
- Пухлини гортані.
- Парези та паралічі гортані тощо.

При стенозі гортані виникає недостача кисню в крові (гіпоксемія) та тканинах (гіпоксія) і збільшується вміст вуглекислоти в тканинах організму (гіперкапнія). Внаслідок зменшення кількості кисню в організмі підвищується збудливість дихального центру, що проявляється прискоренням і поглибленням дихальних рухів. При наростанні гіпоксії настає пригнічення дихального центру. Дихання стає поверхневим, потім Чейн-стоксовим і врешті зупиняється. Гіпоксія призводить до

змін кровообігу. Спочатку прискорюється серцебиття, підвищується артеріальний тиск, збільшується хвилинний об'єм крові. У подальшому внаслідок ураження центрів регуляції кровообігу пульс стає слабким, частим і неправильним, кров'яний тиск падає.

### ***Розрізняють чотири стадії стенозу***

**I стадія – компенсації.** Завдяки регуляторним механізмам дихання перебудовується, забезпечуючи достатню кількість кисню. При цьому спостерігаються поглиблення і сповільнення дихальних рухів з випадінням або скороченням паузи між вдихом і видихом. Психічний стан не змінюється.

**II стадія – субкомпенсації.** При цьому з'являється інспіраторна ядуха, в акті дихання беруть участь допоміжні м'язи (плечового пояса) з втягненням міжреберних проміжків, яремної ямки і роздуванням крил носа. Дихання стає голосним (стридор), серцебиття частішає (тахікардія). З'являється занепокоєння.

**III стадія – декомпенсації.** Характеризується збільшенням інспіраторної ядухи (утруднений та тривалий вдих). Дихання стає поверхневим і частим. Хворий займає вимушене положення (сидячи з закинутою назад головою на стільці, розташовуючи лікті на його спинці або на столі), що дозволяє всім допоміжним м'язам брати участь в акті дихання. Спостерігаються рухи гортані в такт диханню, втягнення надключичних і яремної ямок, міжреберних проміжків. Хворий збуджений, шкіра його губ, вух, кінчика носа та нігтьових фаланг пальців синіє (акроціаноз). Поступово синюшого відтінку набуває шкіра всього тіла (тотальний "синій" ціаноз). Стан психіки: різке збудження, страх смерті.

**IV стадія – асфіксії.** Хворий стає апатичним, сонливим. Дихання поверхнєве, різко ослаблюється серцева діяльність, пульс стає ниткоподібним. Шкірні покриви набувають сіро-синюшого забарвлення ("сірий" ціаноз). Зіниці розширюються. Настають глибока гіпоксія, втрата свідомості й смерті.

**Діагностика** стенозів ґрунтується на описаній вище клінічній картині.

Необхідно з'ясувати причини і місце розміщення звуження. Крім того, слід виключити ядуху серцевого і легеневого походження, при якій відсутній стридор. Для диференціації гортанних стенозів від трахеальних є ряд характерних ознак: при

гортанних стенозах утруднений переважно вдих, тобто ядуха має інспіраторний характер, а при трахеальному стенозі – видих (експіраторний тип ядухи). Якщо перешкода для дихання знаходиться в гортані, хворий закидає голову назад, а при звуженні трахеї він нахилиється вперед. При гортанних стенозах гортань рухається вгору і вниз, а при трахеальному вона нерухома. Слід також зазначити, що перешкода для дихання в гортані викликає охриплість, тоді як при звуженні трахеї голос залишається чистим.

**Лікування** стенозів гортані має дві мети:

1. Надання хворому негайної допомоги від ядухи;
2. Усунення причин, що викликали стеноз гортані.

Якщо ще не настав небезпечний для життя хворого стан (I або II стадія стенозу), для лікування хворого використовують **консервативні методи**. Доцільно призначати вдихання повітря, збагаченого киснем (киснева подушка), відволікальні засоби (гарячі ванни для ніг). При набряках гортані призначають дегідратаційні середники: 40% розчин глюкози внутрішньовенно – по 15-20 *мл*, 25% розчин сульфату магнію внутрішньом'язово по 5 *мл* щодня протягом кількох днів. Вводять внутрішньовенно або внутрішньом'язово у великі дози глюкокортикоїдів (преднізолон, дексаметазон), антибіотики (пеніцилін, стрептоміцин тощо). Призначають антигістамінні препарати (димедрол, кларитин тощо), бронхолітики (еуфілін), спазмолітики, серцево-судинні препарати.

Якщо зазначені заходи не дають бажаного ефекту, вдаються до хірургічного лікування: трахеотомії (переважно у III стадії стенозу) або конікотомії (у IV стадії). У дітей в III і IV стадіях стенозу гортані показана інтубація, трахеотомію або конікотомію виконують лише як винятковий захід.


## ТРАХЕОТОМІЯ

Необхідні засоби (рис. 3.9):

1. Скальпель.
2. Два тупих гачки.
3. Два гострих тризубчастих гачки.
4. Розширювач трахеї (Труссо або носове дзеркало Кілліана).
5. Гострий однозубчастий гачок.
6. Зонд Кохера.

7. 2-5 затискачів для зупинки кровотечі.
8. 2-3 анатомічні й хірургічні пінцети.
9. Голкотримач і 2-3 ріжучі голки різних розмірів.
10. 5-10-грамовий шприц з голкою для анестезії.
11. Анестезуючий розчин.
12. Набір трахеотомічних трубок.
13. Стерильний перев'язувальний та шовний матеріал.

У кожній лікарні в ЛОР і хірургічних відділеннях набір інструментів для трахеотомії завжди повинен бути наготові в стерильному стані.



**Рис. 3.9. Інструменти для операції трахеотомії:** 1 – затискачі; 2 – носовий розширювач; 3 – носовий розширювач Кіліана; 4 – розширювач Труссо; 5 – ножиці; 6 – гострий однозубчастий гачок; 7 – распатор; 8 – очний скальпель; 9 – скальпель; 10 – шприц з голкою; 11 – баночка для стерильного розчину; 12 – пінцети; 13 – голкотримач з голками та шовним матеріалом; 14 – трахеотомічні трубки; 15 – марлеві серветки; 16 – марлеві кульки; 17 – цапки; 18 – тупі гачки.

**Показаннями** до трахеотомії є III стадія стенозу гортані.


Положення хворого на операційному столі горизонтальне, на спині з підкладеним під плечі валиком. Коли стан пацієнта важкий і він не може дихати в горизонтальному положенні, трахеотомію роблять у напівсидячому положенні хворого. Операцію виконують переважно під місцевою анестезією 0,25-0,5% розчином новокаїну з адреналіном (1 крапля на 10 мл розчину новокаїну).

У практичній діяльності виконують три типи трахеотомії: верхню, середню і нижню. Верхня трахеотомія полягає в тому, що трахею розтинають під перснеподібним хрящем над перешийком щитовидної залози. Середня – кільця трахеї розтинають на рівні перешийка щитовидної залози (після попереднього його розтину та перев'язки). Нижня – кільця трахеї розтинають нижче від перешийка щитовидної залози. У трахеотомічний отвір вводять спеціальну трахеотомічну трубку, яку довгою тасьмою фіксують до шиї.

Існує два основних види розкриття трахеї: вертикальний, коли розсікають два кільця трахеї (як правило, 2 і 3) у вертикальному напрямку; та горизонтальний, коли горизонтально розтинають сполучнотканинні перетинки між кільцями трахеї (як правило, між 1-2 або 2-3).

### ***Догляд за хворими після трахеотомії***

Треба стежити за тим, щоб трахеотомічна трубка, яка складається з двох дугоподібних трубок, що входять одна в одну (рис. 3.10), не перекривалась засохлим слизом, що може утруднювати дихання. З цією метою через кожні 2-3 год вливають у трубку по 2-3 краплі стерильного фізіологічного розчину.



**Рис. 3.10. Трахеотомічні трубки:** а – зовнішня і внутрішня трубка окремо; б – трубки в зборі.

У перші дні після операції внутрішню трубку по необхідності (2-3 рази на день) виймають, очищують ватою, намотаною на гнучкий зонд з нарізками і протирають спиртом. Трубку висушують, змащують вазеліновою олією і вкладають у зовнішню

трубку. Необхідно стежити за тим, щоб відкашлюване хворим харкотиння не мацерувало і не подразнювало шкіру шиї під трахеотомічною трубкою. Для цього шкіру навколо трубки змазують вазеліном або пастою Лассара. Не виймаючи трубки, під неї підводять неповністю розрізану серветку – “штанці”. У міру забруднення “штанці” змінюють.



**Рис. 3.11.** Заміна трахеотомічної трубки.

функціональних проб: хворий добу перебуває із закритою трахеотомічною трубкою.

**Деканюляцію** – видалення трахеотомічної трубки – проводять після ліквідації явищ стенозу (рис. 3.11).

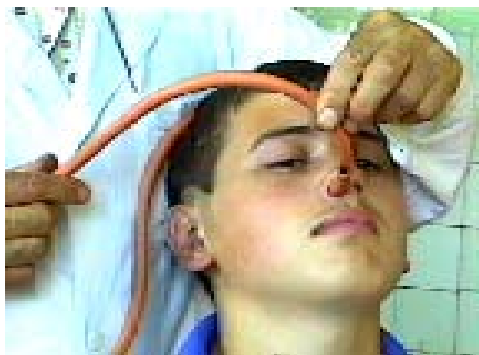Питання видалення трубки вирішують після проведення непрямой ларингоскопії і

## КОНІКОТОМІЯ

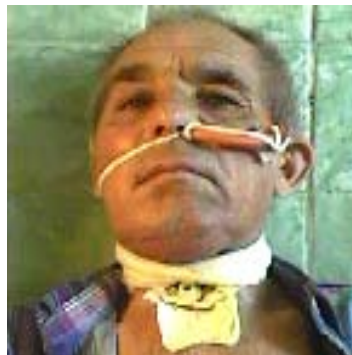Виконують у стадії стенозу, коли у хворого вичерпались всі компенсаторні резерви, він втратив свідомість, і невдовзі настане зупинка дихання і серцебиття. Це може відбуватися в ситуаціях, коли немає ні умов, ні часу для виконання трахеотомії. Для конікотомії необхідний скальпель або навіть звичайний ніж з гострим кінцем, яким за допомогою колючого руху можна пройти через передню стінку гортані. Під шию хворого підкладають імпровізований валик (наприклад, складене простирадло чи куртку). Пальцями знаходять заглибину між нижнім краєм щитовидного хряща і верхнім краєм дуги перснеподібного хряща. У це місце вколюють ніж, проникаючи через шкіру та м'які тканини в просвіт гортані. При цьому з'являється свист повітря, що проходить в утворену щілину при диханні хворого. Розріз тканин дещо подовжують, а ніж повертають на 90°, щоб розширити рану та створити кращі умови для проходження повітря. Конікотомія дозволяє на певний час зберегти дихання хворому, поки з'явиться можливість в стаціонарних умовах виконати трахеотомію.

## ВВЕДЕННЯ НОСО-СТРАВОХІДНОГО ЗОНДА

Бувають ситуації, коли хворий після проведеної трахеотомії з приводу стенозу гортані не може самостійно харчуватись (здебільшого при пухлинах гортані). У таких випадках його годують через спеціальну трубку – **носо-стравохідний зонд**. Останній вводять у верхню третину стравоходу на глибину 25 см від носового отвору (рис. 3.12). Необхідно переконатись, чи зонд не потрапив у гортань. Для цього через лійку, введenu в зонд, вливають 2-3 столові ложки стерильної рідини. Якщо не з'явиться кашель і рідина проходить вільно, то зонд введено правильно. Харчування через зонд не є фізіологічним, оскільки їжа потрапляє в шлунок, проминувши порожнину рота і глотки. Тому від правильного харчування таких хворих залежать ефективність лікування та тривалість післяопераційного періоду. Медична сестра слідкує, щоб їжа, яка вводиться через зонд, була добре подрібнена, підігріта до температури тіла, містила всі основні компоненти (білки, жири, вуглеводи та вітаміни). Харчування повинно бути регулярним (кожні 3-4 год) і в невеликій кількості (300-400 мл на прийом). Після харчування медична сестра зав'язує зонд і закріплює його на голові хворого бинтом (рис. 3.13).



а



б

**Рис. 3.12.** Введення носостравохідного зонда.

**Рис. 3.13.** Носостравохідний зонд укріплено на голові хворого з трахеостомою.

**Не пошкодь!**

**При введенні носостравохідного зонда треба слідкувати, щоб його кінець не спустився в шлунок, оскільки це може викликати печію, відрижку, нудоту тощо.**

## Розділ IV

### ВУХО

---

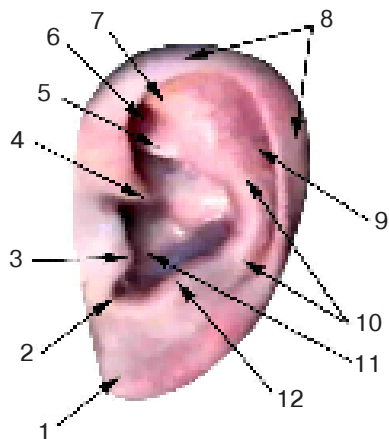
#### Глава 10

#### АНАТОМІЯ І ФІЗІОЛОГІЯ

### Зовнішнє вухо

Розрізняють два відділи зовнішнього вуха: вушну раковину та зовнішній слуховий прохід. Внутрішню частину барабанної перетинки з клінічних та функціональних міркувань відносять до середнього вуха.

**Вушна раковина.** Основою вушної раковини є еластичний хрящ, вкритий шкірою. Добре кровопостачання захищає, в певних межах, вушну раковину від дії низьких температур та підвищує її відновні властивості щодо загоєння ран (можливість приживання при майже повному відриві). Шкіра передньо-зовнішньої поверхні міцно з'єднана з охрястям. Це сприяє проведенню звуків у напрямку зовнішнього слухового проходу, але полегшує перехід запалення з шкіри безпосередньо на охрястя (виникнення перихондриту). При тупих травмах охрястя порівняно легко відшаровується від хряща з утворенням порожнини, яка заповнюється кров'ю (виникнення специфічного вушного захворювання – отогематоми). Шкіра ж задньої поверхні вушної раковини змішується значно легше.

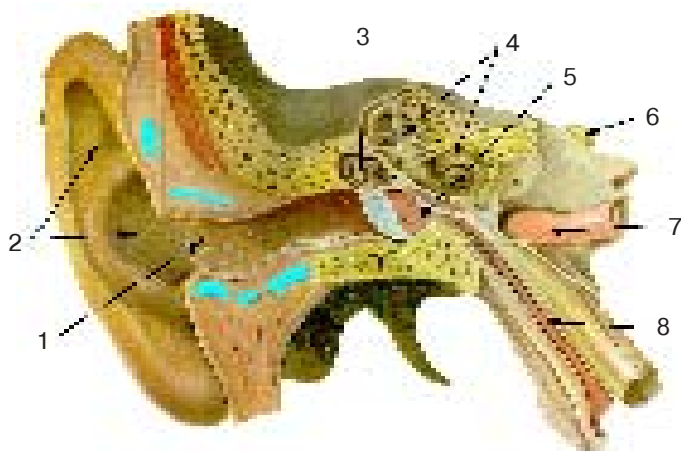


**Рис. 4.1. Вушна раковина:**

1 – мочка; 2 – міжкозликівка вирізка; 3 – козлик; 4 – ніжка закрутка; 5 – нижня ніжка протизакрутка; 6 – трикутна ямка; 7 – верхня ніжка протизакрутка; 8 – закруток; 9 – човник; 10 – протизакруток; 11 – вхід у зовнішній слуховий прохід; 12 – протигозлик.



У ділянці нижньої частини вушної раковини – мочки – хрящ відсутній, вона утворена шкірою та жировою тканиною. Бідна іннервація мочки дозволяє використовувати її з метою створення постійного наскрізного каналу для фіксації сережок. У деяких людей в ділянці проколу мочки виникають келоїдні рубці, які спотворюють вигляд вушної раковини і тяжко піддаються лікуванню, оскільки схильні до рецидивів. На вушній раковині розрізняють ще ряд анатомічних утворів (рис. 4.1).



**Рис. 4.2. Анатомія вуха:** 1 – зовнішній слуховий прохід; 2 – вушна раковина; 3 – слухові кісточки; 4 – внутрішнє вухо; 5 – барабанна порожнина; 6 – завитково-вестибулярний нерв; 7 – внутрішня сонна артерія; 8 – слухова труба.

**Довжина зовнішнього слухового проходу** (рис. 4.2) – приблизно 3,5 см, він дещо скривлений, що певною мірою, захищає барабанну перетинку та барабанну порожнину від пошкоджень прямими тонкими предметами. Відтягування вушної раковини в напрямку назад, догори і назовні дозволяє спростити це скривлення проходу настільки, що за допомогою вушної лійки можна легко оглянути барабанну перетинку (отоскопія).

Зовнішній слуховий прохід складається з двох відділів (частин): перетинчасто-хрящового та кісткового. На межі між цими відділами знаходиться найвужче місце слухового проходу – **перешийок**. Основу **перетинчасто-хрящового відділу** складає хрящовий жолоб, який в ділянці верхньої стінки доповнюється

сполучною тканиною, що, у свою чергу, з'єднується з кістками основи черепа. Хрящовий жолоб має кілька поперечних щілин (щілини Санторіні), які збільшують рухомість слухового проходу, але можуть також бути шляхами, по яких інфекція із зовнішнього слухового проходу поширюється на сусідні ділянки і навпаки. Шкіра перетинчасто-хрящового відділу зовнішнього слухового проходу за своєю структурою повністю відповідає будові шкіри інших ділянок тіла (виражений ростковий шар, сальні залози, волосся). Але, крім цього, тут є ще специфічні сірчані залози (похідні потових залоз), які разом із сальними залозами відкриваються на поверхню шкіри слухового проходу. Таким чином, вушна сірка є сумішшю специфічного "сірчаного" секрету та шкірного сала. Вушна сірка створює на шкірі слухового проходу плівку, яка захищає від забруднення, а також володіє протимікробними та протигрибковими властивостями та відлякує комах.

Шкіра **кісткового відділу** зовнішнього слухового проходу дуже тонка і не має ні залоз, ні волосся, тому тут не виникають фурункули. Епідерміс зі стінок слухового проходу безпосередньо переходить на барабанну перетинку.

Кровопостачання зовнішнього вуха здійснюється гілками поверхневої скроневої артерії та глибокої вушної артерії, які відходять від зовнішньої сонної артерії; іннервація гілочками трійчастого (V), великого вушного (шийне сплетіння) та блукаючого (X) нервів.

## Середнє вухо

До середнього вуха належать барабанна порожнина, слухова труба і печера з пневматичними клітинами соскоподібного відростка.

Барабанна перетинка є зовнішньою стінкою барабанної порожнини і тонкою напівпрозорою мембраною, перламутрово-сірого кольору, яка відокремлює зовнішній слуховий прохід від барабанної порожнини. Діаметр барабанної перетинки – 8-10 мм, вона за рахунок втягнення у центрі (пупка) набуває лійкоподібної форми (рис. 4.3).

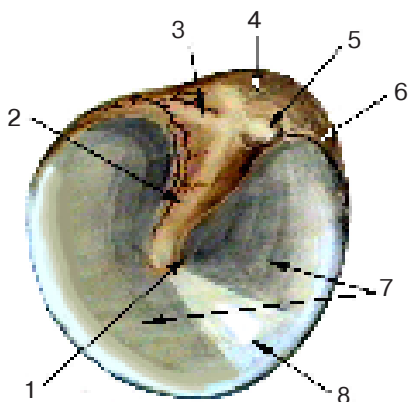
Барабанна перетинка складається з двох частин: натягнутої та розслабленої.

**1. Натягнута частина** – більша нижня частина перетинки, яка складається з трьох шарів: зовнішнього епідермального (продовження шкіри слухового проходу), середнього-фіброзного (утвореного радіарними та циркулярними колагеновими волокнами) і внутрішнього мукозного (продовження слизової оболонки стінок барабанної порожнини). По периферії фіброзний шар натягнутої частини перетинки потовщується, утворюючи фіброзно-хрящове кільце, яке “вставлене” в кістковий жолобок скроневої кістки.

**2. Розслаблена частина** – менша верхня частина перетинки, яка знаходиться між барабанною вирізкою скроневої кістки (вирізка Рівіні) вгорі та зв'язками молоточка знизу. Ця частина не має ні середнього фіброзного шару, ні фіброзно-хрящового кільця.

При огляді з боку зовнішнього слухового проходу можна побачити такі **пізнавальні пункти барабанної перетинки**: пупок, держальце молоточка, короткий відросток молоточка, передню та задню молоточкові складки, а також світловий рефлекс, або конус (див. “Отоскопія”).

**Барабанна порожнина** – це невеликий простір об'ємом близько 1-2 мл, заповнений повітрям, розташований у товщі скроневої кістки між барабанною перетинкою та лабіринтом. У передні відділи порожнини відкривається барабанне вічко слухової труби, якою барабанна порожнина сполучається з носоглоткою. Через короткий канал (**вхід у печеру**) барабанна порожнина з'єднується з **печерою**, а через неї – з комірками соскоподібного відростка.



**Рис. 4.3. Барабанна перетинка:**  
1 – пупок; 2 – держальце молоточка; 3 – задня складка молоточка; 4 – розслаблена частина барабанної перетинки; 5 – короткий (зовнішній) відросток молоточка; 6 – передня складка молоточка; 7 – натягнута частина барабанної перетинки; 8 – світловий конус.

Барабанну порожнину поділяють на **три відділи** (поверхи): найбільший середній відділ – **мезотимпанум** – відповідає проєкції натягнутої частини барабанної перетинки, верхній відділ – **епітимпанум** – знаходиться вище мезотимпануму і також називається надбарабанним простором, або аттиком, нижній відділ – **гіпотимпанум** – розміщений нижче рівня барабанної перетинки.

У барабанній порожнині розрізняють **шість стінок**.

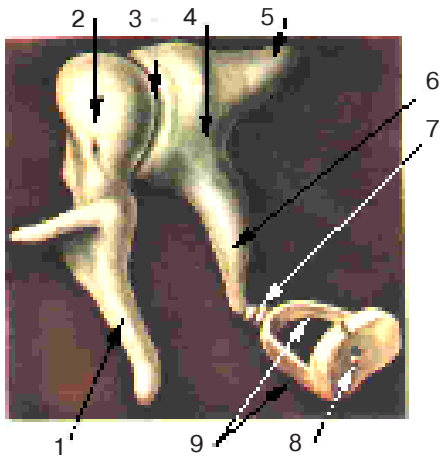
**Верхня стінка** барабанної порожнини, або дах, утворена тонкою кістковою пластинкою, що відділяє барабанну порожнину від середньої черепної ямки, де розташовується скронева частка мозку. В дітей до 1-річного віку ця пластина має щілини, заповнені сполучною тканиною та судинами, через які під час гострого запалення середнього вуха у підоболонковий простір можуть проникати токсини, викликаючи явища подразнення мозкових оболонок-менінгізм.

**Нижня стінка**, або дно, барабанної порожнини відокремлюється від цибулини яремної вени кістковою пластинкою більшої або меншої товщини. Дуже рідко в цій стінці можуть бути кісткові щілини, через які цибулина випинає в барабанну порожнину, створюючи небезпеку кровотечі при розтині барабанної перетинки-парацентезі.

Отвором на **передній стінці** відкривається слухова труба. Ця стінка відокремлює барабанну порожнину від каналу внутрішньої сонної артерії.

**Задня стінка** у верхній своїй частині має короткий канал – вхід у печеру соскоподібного відростка.

**Внутрішня стінка** відокремлює барабанну порожнину від внутрішнього вуха. На ній є підвищення – **мис**, утворений стінкою основної закрутки завитка. На задньо-верхньому схилі цього мису знаходиться овальної форми отвір – **вікно присінка**, яке закрито основою стремінця. На задньо-нижньому схилі мису розташований круглої форми отвір – **вікно завитка**; зтягнуте тонкою мембраною – вторинною барабанною перетинкою. Над вікном присінка міститься горизонтальний кістковий валик – **підвищення каналу лицевого нерва**, який, дійшовши до входу в печеру, повертає вниз, утворюючи низхідне коліно, далі він проходить у товщі задньої стінки барабанної порожнини та у товщі соскоподібного



**Рис. 4.4. Слухові кісточки:** 1 – держальце молоточка; 2 – голівка молоточка; 3 – молоточково-ковадловий суглоб; 4 – тіло ковадла; 5 – коротка ніжка ковадла; 6 – довга ніжка ковадла; 7 – ковадло-стремінний суглоб; 8 – основа стремінця; 9 – ніжки стремінця.

на барабанню перетинкою, а вгору від барабанної перетинки – зовнішньою кістковою стінкою надбарабанного простору.

У барабанній порожнині розташовані **три слухові кісточки**: молоточок, ковадло і стремінце (рис. 4.4). Кісточки з'єднуються між собою суглобами і зв'язками, створюючи рухомий суцільний ланцюг, по якому звукові коливання передаються з барабанної перетинки на рідини лабіринту. Держальце **молоточка** вплетене у фіброзний шар барабанної перетинки, а його голівка суглобом з'єднана з тілом **ковадла**. Довга ніжка ковадла приєднується до голівки **стремінця**, основа якого за допомогою кільцеподібної зв'язки закріплена у вікні присінка.

М'язи барабанної порожнини: 1) **м'яз, що натягує барабанну перетинку**, міститься в кістковому півканалі над слуховою трубою і прикріплюється сухожилком до шийки молоточка; 2) **стремінцевий м'яз** знаходиться у кістковому утворі на задній стінці барабанної порожнини у пірамідальному підвищенні й тонким сухожилком прикріплюється до шийки стремінця.

відростка і виходить через шило-соскоподібний отвір на основу черепа. Іноді у стінці цього каналу є невеликі щілини (дегісценції), через які запалення із середнього вуха може перейти на тканину нерва, викликаючи параліч м'язів обличчя однойменного боку. Дещо ззаду і вище каналу лицевого нерва, на внутрішній стінці входу в печеру, знаходиться **підвищення горизонтального півколового каналу**, яке добре контурується і є важливим пізнавальним пунктом при операціях на середньому вусі.

**Зовнішня стінка** барабанної порожнини утворе-

на барабанню перетинкою, а вгору від барабанної перетинки – зовнішньою кістковою стінкою надбарабанного простору.

**Слухова** (євстахієва) **труба** з'єднує барабанну порожнину з носоглоткою; довжина її – близько 3,5 см. Так само, як і зовнішній слуховий прохід, третина цього каналу, що звернута до барабанної порожнини, – кісткова, а дві третини, звернуті до носоглотки, – перетинчасто-хрящові. Звичайно слухова труба перебуває в закритому стані, але при кожному ковтальному русі внаслідок скорочення м'язів м'якого піднебіння, що прикріплюється до її глоткового вічка, труба відкривається і повітря надходить у порожнину середнього вуха (рис. 4.2).

**Соскоподібний відросток** знаходиться безпосередньо позаду зовнішнього слухового проходу, до його верхівки прикріплюється грудино-ключично-соскоподібний (кивальний) м'яз. У глибині соскоподібний відросток має повітряні кісткові комірочки. Найпостійніша серед них – **печера**, яка через короткий канал (**вхід в печеру**) сполучається з епітимпанумом барабанної порожнини; решта комірок відростка відкриваються одна в одну або в печеру. Верхня стінка, або дах печери, відділяє її від середньої черепної ямки.

Верхньою межею відростка є скронева лінія – кістковий валик, що тягнеться назад від виличного відростка. На рівні цієї лінії звичайно міститься дно середньої черепної ямки. Передня стінка соскоподібного відростка є задньою кістковою стінкою зовнішнього слухового проходу. На задньо-верхній стінці входу в прохід є невелика кісткова виступаюча пластина – надпрохідна ость. Ця ость також є важливим орієнтиром при операціях на вусі, бо глибше неї лежить печера соскоподібного відростка.

Внутрішня стінка соскоподібного відростка межує з лабіринтом, а далі назад – із задньою черепною ямкою. На кістковій поверхні задньої черепної ямки є досить широка заглибина – S-подібна борозна, в якій міститься частина сигмоподібної пазухи твердої мозкової оболонки. Цей синус виносить венозну кров з порожнини черепа.

Стінки барабанної порожнини, печери і комірок соскоподібного відростка вистелені тонкою слизовою оболонкою, до складу якої входять чотири типи клітин: війчасті, келихоподібні, мікрорворсинчасті й базальні. Найважливішу роль в очищенні порожнин вуха відіграють війчасті клітини. Рухи війок миготливого епітелію

є основним механізмом переміщення секрету з барабанної порожнини в напрямку до слухової труби, потім – до носоглотки.

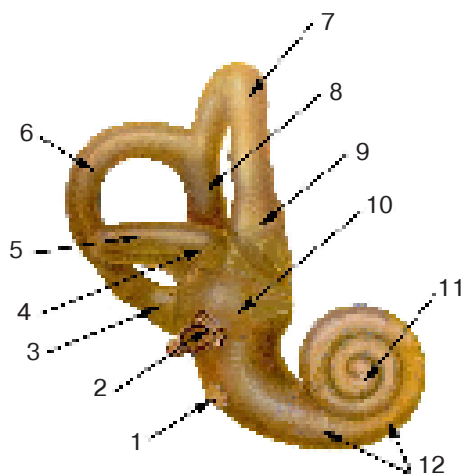
Артерії середнього вуха беруть свій початок переважно від системи зовнішньої сонної артерії. Іннервація здійснюється гілками язикоглоткового (IX), лицевого (VII) і симпатичного нервів.

## Внутрішнє вухо, або вушний лабіринт

Внутрішнє вухо складається з **кісткового і перетинчастого лабіринтів**; при цьому кістковий лабіринт оточує перетинчастий у вигляді футляра. Перетинчастий лабіринт заповнений **ендолімфою**, а вільний простір між кістковим і перетинчастим лабіринтами – **перилімфою**, що за складом нагадує спинномозкову рідину.

У внутрішньому вусі розрізняють присінок, три півколові канали і завиток (рис. 4.5).

**Присінок** – це центральна частина кісткового лабіринту, на зовнішній стінці якого розміщене вікно присінка, на протилежній, внутрішній стінці є дві заглибини для перетинчастих мішечків присінка. Передній **мішечок** сполучається з перетинчастим завитком, що розташований спереду від присінка, а задній мішечок (маточка) – з трьома перетинчастими півколовими каналами, що містяться позаду і догори від присінка. У кожному мішечку знаходяться рецептори отолітового апарату –



**Рис. 4.5. Кістковий лабіринт:** 1 – вікно завитки (кругле); 2 – стремінце, основа якого закриває вікно присінка (овальне); 3 – ампула сагітального півколового каналу; 4 – ампула горизонтального півколового каналу; 5 – горизонтальний півколовий канал; 6 – сагітальний півколовий канал; 7 – фронтальний півколовий канал; 8 – спільна ніжка сагітального і фронтального півколових каналів; 9 – ампула фронтального півколового каналу; 10 – присінок; 11 – верхівка завитки; 12 – основний завиток завитки.

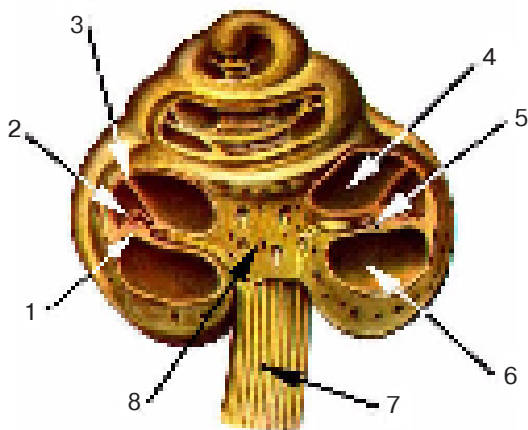
**вестибулярна пляма**, що є підвищенням з підтримуючих та волоскових клітин. Довгі волоски останніх підносяться над поверхнею епітелію і заходять в драглисту речовину, в яку вкраплені кристали кальцію – **отоліти**, питома вага яких значно перевищує вагу оточуючої рідини. Під дією сили тяжіння та під час прискорених рухів тіла внаслідок різної питомої ваги отолітів і оточуючої рідини волоски або натягуються, або стискаються, що і спричиняє подразнення отолітового апарату.

**Півколові канали** розташовані в трьох взаємно перпендикулярних площинах, їх є три: зовнішній – **горизонтальний**, передній – **фронтальний** і задній – **сагітальний**. Кожний півколовий канал має одну розширену ніжку – ампулу і другу просту, або гладку. Прості ніжки фронтального і сагітального каналів об'єднуються в одну спільну. На стінках ампули кожного каналу є гребінець, який служить основою для **кінцевої щітки** нейрорецептора. Щіточка складається з підтримуючих і волоскових клітин, довгі волоски яких склеєні між собою так, що перегороджують майже весь просвіт ампули. Зміщення ендолімфи при поворотах голови чи рухах по колу викликає згинання волосків щітки, що

і є подразником для рецепторів півколових каналів.

Рецептори, розміщені у присінку і в півколових каналах, є периферійною частиною вестибулярного аналізатора.

**Завитка** – це кістковий канал, що утворює два з половиною оберти навколо своєї осі веретена і зовні нагадує садового слимака. Простір кісткового каналу завитка розділений

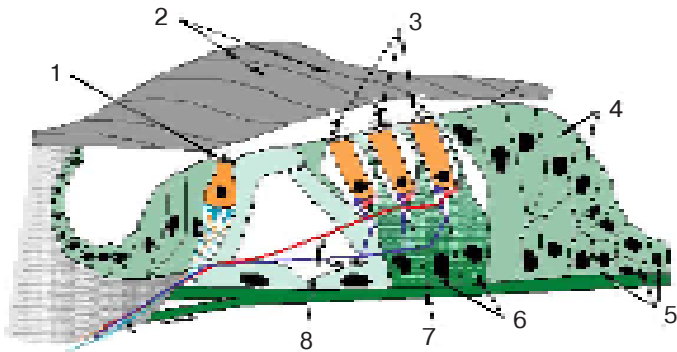


**Рис. 4.6. Будова завитки:** 1 – основна мембрана; 2 – спіральний орган; 3 – рейснерова мембрана; 4 – драбина присінка; 5 – спіральний ганглій; 6 – барабанна драбина; 7 – присінково-завитковий нерв; 8 – веретено.



кістково-перетинчастою пластинкою на два ходи: верхній – **драбина присінка**, і нижній – **барабанна драбина**. Верхня драбина сполучається з присінком, а нижня через вікно завитки – з барабанною порожниною. Кістково-перетинчаста пластина, що розділяє кістковий канал завитки на дві половини, відходить від веретена в напрямку до зовнішньої стінки, а також по спіралі звивається навколо нього; перетинчаста частина цієї пластини становить основну мембрану завитки. Обидві драбини заповнені перелімфою та сполучаються між собою біля верхівки завитки маленьким отвором.

У верхній драбині завитки від краю кісткової спіральної пластинки відходить тонка рейснерова мембрана, що відмежовує перетинчастий канал від простору драбини присінка. Цей заповнений ендолімфою канал називають завитковим ходом. Він має в перерізі трикутну форму. На його нижній стінці – основній мембрані – розташований **спіральний орган** (орган Корті), який є периферійним рецептором слухового аналізатора. Спіральний орган має складну гістологічну будову (рис. 4.7.). Він утворений клітинами різноманітної форми: стовбуровими, волосковими та підтримуючими. Волоскові клітини мають на своїй поверхні волоски, які підносяться над поверхнею і досягають покривної мембрани. Остання



**Рис. 4.7. Спіральний орган (Корті):** 1 – внутрішні волоскові клітини; 2 – покривна мембрана; 3 – зовнішні волоскові клітини; 4 – клітини Гензена; 5 – клітини Клаудіуса; 6 – клітини Дейтерса; 7 – основна мембрана; 8 – тунель Корті.

відходить від краю спіральної кісткової пластинки і звисає над спіральним органом. При звуковому подразненні внутрішнього вуха виникають коливання основної мембрани, на якій розташовані волоскові клітини. Такі коливання спричиняють розтягнення та стискання волосків покривною мембраною, що і викликає електрофізіологічний імпульс для звукосприймального апарату. Кровообіг внутрішнього вуха забезпечується гілками основної артерії і відрізняється тим, що його судини не мають анастомозів.

Іннервація здійснюється присінково-завитковим нервом (VIII парою черепномозкових нервів).

## Фізіологія вуха

Вухо є одним з органів чуття, за допомогою якого людина одержує дуже важливу інформацію із зовнішнього світу. Воно виконує дві функції: слухову і вестибулярну (функцію орієнтування організму і підтримання рівноваги тіла в просторі). Відповідно до цього, у вусі знаходяться кінцеві відділи двох аналізаторів: слухового і вестибулярного.

### СЛУХОВА ФУНКЦІЯ

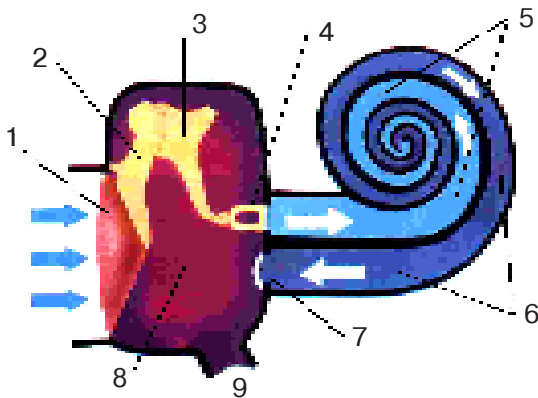
Слухова функція вуха забезпечується двома механізмами:

- 1) проведення звуків через зовнішнє і середнє вухо до спірального органа – **звукопроведення**;
- 2) сприймання звуків рецептором слухового аналізатора (спіральним органом) – **звукосприйняття**.

Зовнішнє і середнє вухо та перилімфа внутрішнього вуха належать до звукопровідного апарату, а внутрішнє вухо, тобто спіральний орган та провідні нервові шляхи – до звукосприймаючого апарату. Вушна раковина завдяки своїй формі концентрує звукову енергію і спрямовує її в напрямку до зовнішнього слухового проходу, який проводить звуки до барабанної перетинки. Ширина просвіту слухового проходу не впливає на гостроту слуху. Однак зарощення його або повне закриття (наприклад, сірчаною пробкою) перешкоджає проходженню звукових хвиль і значно знижує слух. Досягнувши барабанної перетинки, звукові хвилі викликають її коливання. Ці коливання барабанної перетинки

передаються на молоточок, потім – на ковадло, далі – на стремінце, яке закриває вікно присінка (рис. 4.8.). Залежно від фази звукових коливань, основа стремінця то втискується у лабіринт, то витягується з нього. Ці рухи стремінця викликають коливання перилімфи, які передаються на основну мембрану завитки і на розташований на ній спіральний орган.

Внаслідок коливань основної мембрани волоскові клітини спірального органа також піднімаються і опускаються, наближаються та віддаляються



**Рис. 4.8. Елементи проведення звуку:**

1 – барабанна перетинка; 2 – молоточок; 3 – ковадло; 4 – стремінце, що закриває вікно присінка (овальне); 5 – перилімфа у драбині присінка; 6 – перилімфа у барабанній драбині; 7 – вторинна барабанна мембрана; 8 – барабанна порожнина; 9 – слухова труба.

чисельних структур головного та спинного мозку, далі – до слухових центрів у скроневих частках кори головного мозку. Тут нервове збудження перетворюється у відчуття звуку.

Внутрішнє вухо є функціонально важливою частиною органа слуху, бо в ньому відбувається сприймання звуку. Високі звуки, тобто звуки з великою частотою коливань, сприймаються основною (нижньою) частиною завитки, а низькі звуки – її верхівкою.

Існують два шляхи проведення звуків до лабіринту: повітряна провідність (через зовнішній слуховий прохід, барабанну

яються та віддаляються від нависаючої над ними покривної мембрани. При цьому виникає розтягнення та стискання волосків, що і є основним механізмом перетворення енергії механічних коливань у фізіологічний процес нервового збудження. Нервовий імпульс передається закінченнями слухового нерва і його волокнами до ядер довгастого мозку. Звідси імпульси проходять відповідними провідними шляхами до

перетинку і ланцюг слухових кісточок) і тканинна провідність (безпосередньо через тканини черепа). Людина сприймає звуки зовнішнього середовища з частотою коливань від 16 до 20000 за 1 с. Наше вухо розрізняє звуки за висотою, силою і тембром. За висотою звуки ділять на низькі (менше 500 Гц), середні (500-3000 Гц) та високі (понад 3000 Гц). Сила звуку вимірюється у децибелах: розмовна мова відповідає рівню 60-80 дБ, шепітна мова – 30-40 дБ; голосний звук, що викликає неприємні відчуття (реактивний літак) – 140 дБ; найтихіші звуки, які може почути здорова людина, складають 0 дБ – поріг слуху. Здатність визначати місцезнаходження джерела звуку у впадках, коли ми не бачимо його, називається ототопікою. Вона пов'язана із симетричною функцією обох вух та регулюється діяльністю центральної нервової системи. Така здатність виникає тому, що звук, який іде збоку, потрапляє у різні вуха не одночасно: у вухо протилежного боку – з незначним запізненням (в 0,0006 с), з іншою інтенсивністю та у іншій фазі. Ці відмінності сприйняття звуку різними вухами дають можливість визначати напрям джерела звуку.

## ВЕСТИБУЛЯРНА ФУНКЦІЯ

Вестибулярний апарат разом з мозочком відіграє велику роль у визначенні положення тіла та його частин в просторі, а також в підтриманні стійкої рівноваги як в спокої, так і під час руху. Крім лабіринту та мозочка, в забезпеченні такої функції беруть участь також орган зору і рецептори, закладені в суглобах, сухожилках, м'язах та шкірі (пропріорецептори). Отже, визначення положення всього тіла чи окремих його частин у просторі є результатом спільної роботи багатьох аналізаторів, але вестибулярний аналізатор має велике значення у цьому процесі.

Адекватними (фізіологічними) подразниками вестибулярного аналізатора є сила тяжіння, а також прямолінійне, кутове або доцентрове прискорення. Його рецептори розміщені у присінку (отолітовий апарат) та півколових каналах (ампулярний апарат). Сила тяжіння чи прямолінійне прискорення викликають зміщення отолітів, чим спричиняють подразнення рецепторів отолітового апарату в мішечках присінка.

Кутові або обертальні рухи призводять до переміщення ендолімфи у півколових каналах, чим викликають подразнення рецепторів їх ампулярних частин. Півколові канали лабіринту розміщені в трьох взаємно перпендикулярних площинах, орієнтація яких тільки приблизно відповідає основним площинам голови людини: в горизонтальній площині (зовнішній або горизонтальний канал), у фронтальній площині (передній або фронтальний канал) та в сагітальній площині (задній або сагітальний канал). Залежно від того, в якій площині відбувається рух голови, подразнюється ампулярний рецептор відповідного півколового каналу: наприклад, обертальний рух в горизонтальній площині викликає подразнення зовнішнього (горизонтального) каналу, що проявляється виникненням горизонтального ністагму (горизонтальне посмикування очей). Якщо площина подразнення орієнтована між двома каналами, то подразнення виникає в ампулах обох каналів, а ністагм буде комбінованим. Так, одночасне подразнення зовнішнього (горизонтального) та переднього (фронтального) півколових каналів викликає горизонтально-ротаторний ністагм.

Чисельні зв'язки вестибулярної частини лабіринту з мозочком, довгастим та спинним мозком, підкірковими структурами та корою головного мозку зумовлюють виникнення найрізноманітніших реакцій при подразненні вестибулярного апарату. Вестибулосенсорні реакції виникають через зв'язок внутрішнього вуха з центрами чуття і проявляються запамороченням, відчуттями “провалювання”, “перевороту світу” тощо.

Вестибулосоматичні реакції забезпечуються зв'язками лабіринту з мозочком, руховими центрами головного та спинного мозку і включають рефлекси на поперечносмугасті м'язи (рефлекси на м'язи кінцівок, тулуба, шиї, очей). Рефлекси на м'язи очей проявляються ритмічним посмикуванням очних яблук (ністагм) у відповідь на подразнення вестибулярного аналізатора. Рефлекси на інші м'язи проявляються зміною їх тону та виникненням захисних рухів тулуба, кінцівок, шиї, очей. Це забезпечує правильну координацію рухів при зміні положення тіла у просторі та сприяє підтриманню постійної рівноваги.

Вестибуловегетативні реакції виникають внаслідок зв'язку лабіринту з вегетативними центрами головного і спинного мозку.

Вони проявляються нудотою, блюванням, блідістю чи почервонінням шкіри, посиленням потовиділенням, зміною частоти пульсу та дихання, зміною артеріального тиску тощо.

## Глава 11

### **ЗАГАЛЬНІ МЕТОДИ ДОСЛІДЖЕННЯ ВУХА ТА ЛІКУВАННЯ ВУШНИХ ЗАХВОРЮВАНЬ**

Обстеження пацієнта із захворюванням вуха починають з бесіди з ним, під час якої з'ясовують скарги хворого, історію даного захворювання та інших захворювань (анамнез), потім виконують об'єктивне дослідження вуха, проводять функціональні дослідження слуху та вестибулярного апарату. Оскільки більшість вушних хвороб пов'язані із захворюваннями носа та глотки, їх обстеження повинно передувати дослідженню вуха.

**Скарги**, які примусили хворого звернутись за допомогою, можуть включати: а) біль у вухах, що має різний характер та інтенсивність; б) гноетечу з вуха; в) зниження слуху або глухоту; г) шум у вухах (свист, гул, пульсація); д) запаморочення та порушення рівноваги тіла, е) нудоту, блювання тощо. Не менш важливо з'ясувати загальне самопочуття хворого, наявність головного болю, підвищення температури тіла, ознобу тощо.

При збиранні **анамнезу даного захворювання** з'ясовують, з яких проявів і причин почалося це захворювання, як воно перебігало, чи проводилось у минулому лікування і яке. Потім переходять до збору анамнезу життя (загальний стан здоров'я, інші перенесені захворювання, умови праці та побуту тощо).

**Об'єктивне обстеження вуха** включає у себе огляд зовнішнього вуха, пальпацію вушної раковини, козлика, соскоподібного відростка, проведення отоскопії, а також дослідження слухової і вестибулярної функцій (акуметрія, аудіометрія, вестибулометрія тощо).

**Додаткові методи** обстеження вуха об'єднують лабораторні аналізи крові, сечі, спинномозкової рідини та виділень з вуха (посів на чутливість до антибіотиків); рентгенологічні методи обстеження (рентгенографію, комп'ютерну томографію) та ядерно-магнітно-резонансне дослідження тощо.

## ОГЛЯД ТА ПАЛЬПАЦІЯ ДІЛЯНКИ ЗОВНІШНЬОГО ВУХА, КОЗЛИКА ТА СОСКОПОДІБНОГО ВІДРОСТКА

Під час зовнішнього огляду звертають увагу на стан вухної раковини, зовнішнього слухового проходу, навколоушної ділянки і ділянки шиї. Видимі зміни проявляються зміною кольору чи набряком шкіри, припуханням чи деформацією вухної раковини, козлика чи навколоушної ділянки, наявністю висипань, ран, рубців тощо.

Звертають також увагу на стан та цілісність шкірних покривів, положення голови хворого: при деяких захворюваннях вуха (мастоїдит, синустромбоз) пацієнти нахиляють голову у хворий бік, щоб зменшити біль.

Пальпацію вухної раковини проводять великим та вказівним пальцями обох рук, знаходячись збоку від пацієнта, і визначають болючі ділянки та консистенцію м'яких тканин. Флюктуація визначається як переливання рідини під пальцями дослідника і може мати місце при мастоїдиті, отгематомі, перихондриті вухної раковини.

Пальпацію козлика (рис. 4.9) проводять вказівним пальцем, натискаючи на його верхівку. Поява болю при цій маніпуляції вказує на можливий фурункул, травму зовнішнього слухового проходу чи паротит. У немовлят цей симптом може бути позитивним при гострому середньому отиті, тому що у дітей до 1



*Рис. 4.9.* Пальпація козлика.



*Рис. 4.10.* Пальпація соскоподібного відростка.

року відсутній кістковий відділ зовнішнього слухового проходу і тиск на козлик безпосередньо передається на запалену барабанну перетинку, викликаючи посилення болю та плач дитини.

Пальпацію соскоподібного відростка (рис. 4.10), навколоушної ділянки і м'яких тканин бокової поверхні шиї зручно виконувати великим пальцем чи чотирма пальцями однієї руки. При цьому визначають болючість, ущільнення, набряк та флюктуацію відповідної ділянки, які можуть мати місце при мастоїдиті, тромбозі внутрішньої яремної вени та сигмоподібного синуса тощо.

## ОТОСКОПІЯ

Отоскопія – виконується з метою визначення стану зовнішнього слухового проходу та середнього вуха. Переважно таке дослідження виконують за допомогою лобного рефлектора.

Необхідні засоби:

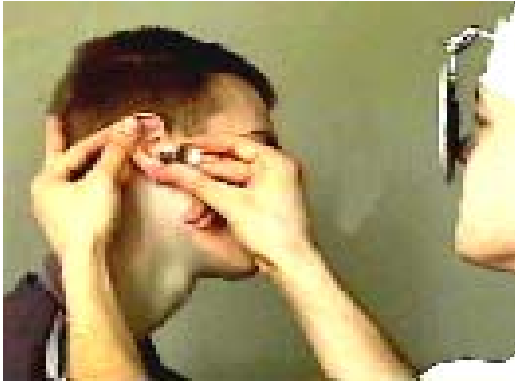1. Вушні лійки різного діаметра.
2. Вушний зонд з нарізками, на який накручують стерильну вату.
3. Багнетоподібний або колінчастий вушний пінцет.

Останні два інструменти потрібні для очистки зовнішнього слухового проходу від сірки, кірочок, виділень, які заважають огляду структур вуха.

Отоскопію проводять, користуючись лобним рефлектором, причому лівим оком дивляться через отвір у рефлекторі. Джерело світла має знаходитись праворуч від хворого, так само, як і при дослідженні інших ЛОР-органів. Хворого слід правильно посадити, схиливши голову до протилежного плеча так, щоб прилаштувати вісь слухового проходу до лінії свого зору. Перед введенням вушної лійки треба оглянути зовнішній слуховий прохід і визначити його ширину, щоб вибрати лійку відповідного діаметра, а також при необхідності очистити зовнішній слуховий прохід. Вибирають лійку найбільшого діаметра, що дозволить ввести її в зовнішній слуховий прохід і не викликати неприємних відчуттів у хворого. Якщо виявлено набряк шкіри, її тріщини чи екземи, беруть лійку трохи меншого діаметра та вводять у зовнішній слуховий прохід з особливою обережністю.

Вушну лійку беруть за розширену частину великим і вказівним пальцями. Після цього іншою рукою відтягують вушну ра-





**Рис. 4.11. Отоскопія.**

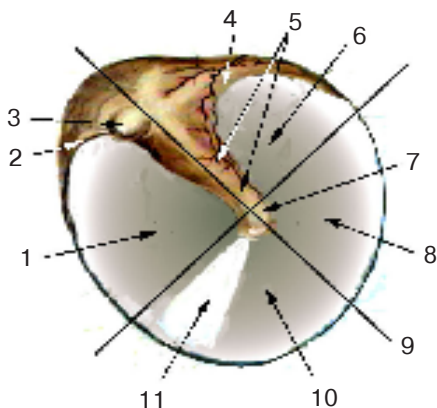
оглядають по черзі всі його стінки: спочатку у перетинчато-хрящовому відділі, де огляду заважають волоски, можуть бути фурункули; а потім у кістковому відділі, де огляду можуть перешкоджати кісткові нарости (екзостози).

**Не пошкодь!**

**Вушну лійку не слід вводити у кістковий відділ зовнішнього слухового проходу, оскільки це призводить до травми тонкого шкірного покриву його стінок.**

Одночасним повертанням та нахилом голови хворого знаходять положення, у якому вдається побачити барабанну перетинку. Її пізнають за наявності характерних утворів – **пізнавальних пунктів**:

1. У центрі перетинки є лійкоподібне втягнення – **пупок**.
2. Вгору від пупка простягається **держальце молоточка**, яке при отоскопії має вигляд сірої смужки.
3. У верхніх відділах держальце переходить у невеличке випинання, яке утворене **коротким відростком молоточка**.
4. Від нього наперед і назад ідуть **передня й задня складки молоточка**.
5. Вниз і допереду від пупка при отоскопії можна бачити блискучий трикутник – **світловий рефлекс (конус)**. Він виникає внаслідок відбиття світла від блискучої поверхні барабанної перетинки саме в тих місцях, де її поверхня перпендикулярна до променів світла, що падають від лобного рефлектора.



**Рис. 4.12. Барабанна перетинка:**

1 – передньо-верхній квадрант барабанної перетинки; 2 – передня складка молоточка; 3 – короткий (зовнішній) відросток молоточка; 4 – задня складка молоточка; 5 – держальце молоточка; 6 – задньо-верхній квадрант барабанної перетинки; 7 – пупок; 8 – задньо-нижній квадрант барабанної перетинки; 9 – лінія, що є продовженням держальця молоточка; 10 – передньо-нижній квадрант барабанної перетинки; 11 – світловий конус.

ки проводять одну лінію вздовж держальця молоточка, а іншу – перпендикулярно до неї, на рівні пупка барабанної перетинки. Після такого поділу визначають передньо-верхній, передньо-нижній, задньо-верхній та задньо-нижній квадранти (рис. 4.12).

При отоскопії дослідження починають із здорового вуха, щоб порівняти chore вухо із здоровим.

### **Найчастіші помилки отоскопії та способи їх усунення**

1. Барабанну перетинку не знаходять або сплутують із задньою стінкою слухового проходу: голові хворого надати необхідне положення та знайти пізнавальні пункти барабанної перетинки.
2. Відстань рефлектор-барабанна перетинка завелика або замала, тому об'єкт недостатньо освітлений: треба вибрати оптимальну відстань, щоб збільшити освітленість об'єкта.

Нормальна барабанна перетинка має вигляд мембрани овальної форми, перламутрово-сірого кольору. Оскільки барабанна перетинка відображає стан середнього вуха як в нормі, так і при його захворюваннях, її називають “дзеркалом барабанної порожнини”. Так, зміна кольору, наприклад, почервоніння барабанної перетинки, вказує на запалення середнього вуха. Зміни в розташуванні пізнавальних пунктів, особливо світлового конуса, спостерігаються при втягненні барабанної перетинки внаслідок хронічних захворювань середнього вуха.

Для клінічних цілей барабанну перетинку поділяють двома умовними лініями на чотири квадранти. Подумки

3. Вибрана вушна лійка замалого внутрішнього діаметра: поміняти лійку.
4. Вушна лійка введена занадто глибоко, хворий відчуває біль, тому сидить напружено: взяти лійку більшого діаметра.
5. Дослідник звук дивитися одним, а не двома очима: перевірити, закривши праве око, використання біокулярного зору.
6. Дослідник повинен сидіти в зручному для себе положенні: коригувати треба положення голови хворого.

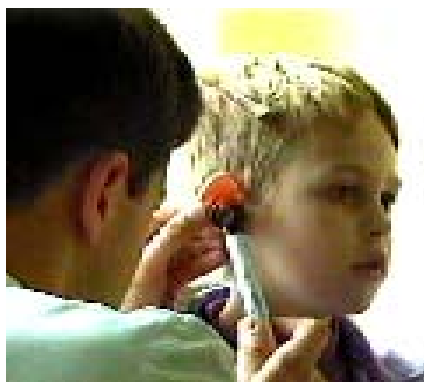### **Особливості огляду маленьких дітей**

Під час дослідження маленьких дітей, помічник бере їх собі на коліна. Він однією рукою міцно тримає голівку дитини, притискаючи її до своїх грудей, а другою рукою тримає її руки. Для кращої фіксації ноги малюка помічник затискує між своїми ногами (рис.4.13).

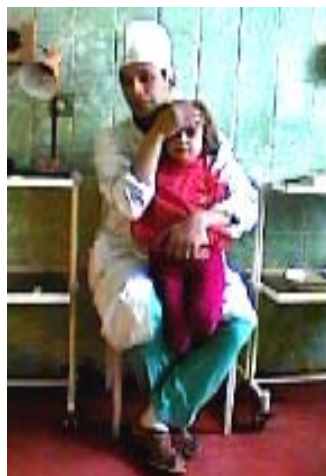### **Використання отоскопа**

Необхідні засоби:

1. Отоскоп.
2. Набір синтетичних лійок.



**Рис. 4.14.** Огляд вуха за допомогою отоскопа.



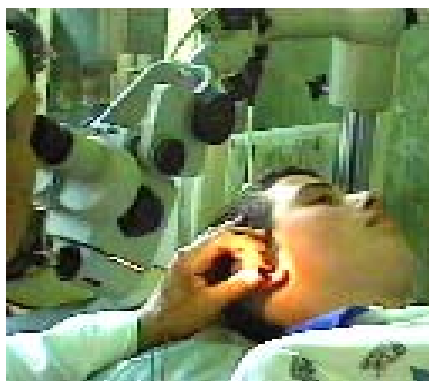
**Рис. 4.13.** Фіксація дитини на руках помічника при проведенні дослідження.

Останнім часом все ширше для дослідження вуха застосовують спеціальний пристрій – **отоскоп**, який дозволяє оглянути зовнішній слуховий прохід та барабанну перетинку без лобного рефлектора. Отоскоп об'єднує у собі джерело світла разом із змінною вушною лійкою та лупою, що знаходяться на держальці. Після натискування на кнопку

вмикається мініатюрна лампочка, світло від якої через призму та лійку потрапляє у зовнішній слуховий прохід і освітлює структуру вуха. Дослідник дивиться через широкий отвір отоскопа, який закритий збільшувальним склом, що дозволяє більш детально вивчити особливості будови (рис. 4.14).

Недоліком використання отоскопа є те, що при огляді одночасні маніпуляції у просвіті зовнішнього слухового проходу утруднені.

**Отомікроскопія** – метод дослідження вуха за допомогою операційного мікроскопа, який має в собі автономне джерело



**Рис. 4.15.** Дослідження вуха за допомогою операційного мікроскопа.

світла та оптику, що може збільшувати зображення об'єктів дослідження в 5-32 рази (рис. 4.15). Цей метод дає змогу дуже детально оглянути структури середнього та зовнішнього вуха (фокусна відстань – 200 мм) і застосовується для проведення хірургічних втручань не тільки на вусі, але й на порожнині носа та гортані. В останньому випадку фокусну відстань мікроскопа збільшують до 400 мм.

Рухомість барабанної перетинки визначають за допомогою пневматичної лійки Брюнінга, яка має збоку відвід для з'єднання через трубку з гумовим балоном. Діаметр пневматичної лійки вибирають такий, щоб герметично перекрити зовнішній слуховий прохід. Правою рукою лійку щільно вводять у слуховий прохід, а лівою – періодично натискають на гумовий балон, чим ущільнюють та розріджують повітря у зовнішньому слуховому проході. Такі зміни тиску викликають коливання барабанної перетинки. Ці рухи спостерігають через збільшувальне скло, що міститься в широкому отворі лійки.

## ПРОВЕДЕННЯ ТУАЛЕТУ ЗОВНІШНЬОГО СЛУХОВОГО ПРОХОДУ

Багатьом хворим перед виконанням отоскопії треба очистити зовнішній слуховий прохід, у якому можуть бути скупчення сірки, гною, лусочки злушеного епітелію чи кірки засохлого гною. Вони заважають дослідженню стінок слухового проходу та барабанної перетинки. Проведення туалету зовнішнього слухового проходу в таких пацієнтів не тільки допоможе встановити правильний діагноз, але й сприятливо вплине на перебіг процесу, оскільки видалення ексудату з вуха має позитивні наслідки. Очищення можна виконувати сухим і вологим способами. Перед тим як почати туалет вуха, треба старанно вимити руки з милом.

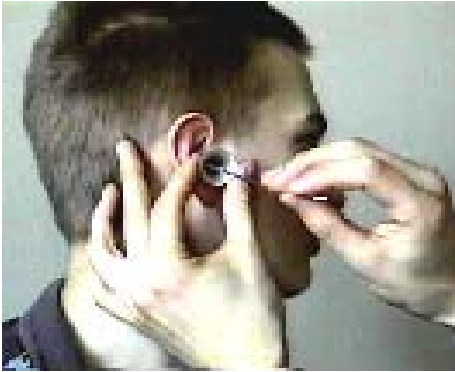### СУХИЙ СПОСІБ ОЧИЩЕННЯ ЗОВНІШНЬОГО ВУХА

Необхідні засоби:

1. Вушний зонд з гвинтовою нарізкою на його робочому кінці.
2. Стерильна гігроскопічна вата.
3. Вушні лійки різних розмірів.

Сухий спосіб частіше застосовується на практиці, він безпечніший за вологий, оскільки виконується під контролем зору. Спочатку формують “ватник”: для цього у праву руку беруть зонд, у ліву – невеликий шматок вати, який “розстелюють” на вказівному пальці лівої руки. Робочий кінець зонда (з нарізкою) розміщують на ваті, яку потім складають над зондом (так, щоб зонд опинився в товщі вати). Обертаючи пальцями зонд навколо своєї осі, накручують вату на робочий кінець зонда. Вати треба брати небагато, щоб зонд не перекривав просвіту зовнішнього слухового проходу, але й, щоб робочий кінець зонда повністю ховався у масиві вати (аби не пошкодити стінок слухового проходу чи барабанну перетинку). Шматок вати слід щільно намотувати на зонд так, щоб вата не “сповзла” з нього і не залишилась у зовнішньому слуховому проході.

Туалет зовнішнього слухового проходу проводять так: лівою рукою відтягують вушну раковину назад і вгору, а правою рукою беруть зонд з накрученою на його робочому кінці ватою, як олівець (1-3 пальцями) і обережно вводять у зовнішній слуховий прохід (рис. 4.16). При цьому виділення, які знаходяться у вусі,



**Рис. 4.16.** Очищення вуха зондом.

вбираються ватною зонда, звільняючи просвіт слухового проходу і створюючи можливість для подальшого просування зонда вглиб вуха. Після очищення входу в зовнішній слуховий прохід в нього вводять вушну лійку і подальші маніпуляції виконують через неї. Коли вата повністю просочиться виділеннями, зонд виймають та замінюють на

ньому вату. Іноді треба декілька разів замінити вату на робочому кінці зонда і очищення вуха повторювати доти, поки вата перестане всмоктувати рідину і буде зовсім сухою, що дозволить оглянути глибокі відділи слухового проходу та барабанну перетинку.

Якщо стінки зовнішнього слухового проходу вкриті сухими кірками, то їх на деякий час змащують стерильною олією, щоб порушити прикріплення кірок до шкіри та полегшити їх видалення. Такі кірки, вільні лусочки чи пастоподібні сірчані маси легкими рухами знімають зондом та вигортають назовні. Іноді доводиться повторювати таку процедуру декілька разів, поки не з'явиться можливість безперешкодно оглянути всі деталі глибоких відділів слухового проходу та барабанної перетинки.

### **ВОЛОГИЙ СПОСІБ ОЧИЩЕННЯ ВУХА (ПРОМИВАННЯ)**

Необхідні засоби:

1. Шприц об'ємом 20-100 *мл*, або гумовий балончик.
2. Теплий стерильний дезінфікуючий розчин (наприклад, фурациліну – 1:5000).
3. Ниркоподібний лоток.

Вологий спосіб очищення вуха полягає у промиванні вуха за допомогою вушного шприца або гумового балончика. Для профілактики випадкового поранення стінок зовнішнього слухового проходу на твердий наконечник балончика слід одягнути косо зрізану на кінці гумову трубочку завдовжки 3-4 *см*. Промивають вухом

теплими дезінфікуючими розчинами (частіше – фурациліном). При цьому хворий сам тримає ниркоподібний лоток, міцно притискаючи його до бокової поверхні шиї. Для випрямлення слухового проходу вушну раковину в дорослих відтягують лівою рукою назад і вгору, а правою рукою вводять “носик” шприца чи балончика у вухо хворого, але не глибше ніж на 1 см. Струмінь теплої розчину (37° С) окремими порціями з помірною силою направляють уздовж задньої стінки слухового проходу (див. “Видалення сірчаної пробки із зовнішнього слухового проходу методом вимивання”). Наповнюючи шприц або гумовий балон рідиною, слід переконатися в тому, що там немає повітря, інакше пухирці повітря, змішуючись з водою, викликають різкий шум, неприємний для хворого. Після промивання голову хворого нахиляють убік, щоб дати можливість рідині витекти з вуха, залишки її з глибини слухового проходу видаляють ватою, накрученою на зонд.

## ВВЕДЕННЯ ЛІКУВАЛЬНИХ ЗАСОБІВ У ЗОВНІШНІЙ СЛУХОВИЙ ПРОХІД

Медикаментозні середники можна різними способами закапувати у вухо. Використовують: закапування крапель у вухо, вдуння порошкоподібних форм ліків, введення ліків на вушних турндах, змащування шкіри лікарськими середниками тощо. Кожен із вказаних методів застосовується в різних ситуаціях і має свої переваги та недоліки.

### **ЗАКАПУВАННЯ КРАПЕЛЬ У ВУХО**

Закапування крапель у вухо є одним з найпоширеніших способів лікування вушних захворювань.

Необхідні засоби:


1. Індивідуальна піпетка з тупим кінцем (щоб не поранити шкіру слухового проходу).
2. Медикаментозний середник, призначений для лікування даного хворого.
3. Сучасні лікувальні середники, що промислово випускаються у спеціальних пляшечках з вмонтованим пристроєм для закапування їх вмісту у вухо (разом з піпеткою).

**Не пошкодь!**

*Усі краплі, що закачують у вухо хворому, треба обов'язково підігріти до температури тіла (37°С)! Як холодні, так і гарячі краплі спричинять подразнення вестибулярного апарату: виникнення нудоти, блювання, запаморочення, падіння зі стільця тощо.*

Хворий може знаходитись у лежачому чи сидячому положенні. В останньому випадку хворий повинен нахилити голову до протилежного плеча. Перед закапуванням крапель слід оглянути зовнішній слуховий прохід. Якщо в ньому є виділення чи нашарування сірки, які затримують проходження крапель, то перед закапуванням крапель прохід слід очистити (див. “Проведення туалету зовнішнього слухового проходу”).

Підігрівають їх, опускаючи пляшку з краплями у теплу воду. Набирають теплі краплі у піпетку, лівою рукою відтягують вушну раковину назад і догори, а правою – утримують піпетку, яку розміщують в 3-5 см над входом у слуховий прохід. Натискають на гумову частину піпетки, чим випускають рідину по краплинах так, щоб вони потрапляли у вухо (рис. 4.17). Кількість крапель, які закачують у вухо, і періодичність закапувань залежать від характеру призначених ліків. Зазвичай дітям слід закапувати по 3-5 крапель, дорослим по 6-8 крапель двічі чи тричі на день.



**Рис. 4.17.** Закапування крапель у вухо.

**Не пошкодь!**

*Треба для себе виробити правило: перед закапуванням крапель слід повторно пересвідчитись, що в піпетку набрано саме той розчин, який призначений для введення!*

Після закапування слід кілька разів натиснути на козлик, щоб сприяти проникненню рідини у глибокі відділи слухового проходу чи у барабанну порожнину (при перфорації барабанної



перетинки). Після цього протягом 10-15 хвилин голову потрібно тримати в нахиленому положенні, щоб краплі залишились у вусі, а потім повернути голову у протилежний бік, аби розчин витік з вуха. Після закапування крапель вухо закривають невеликим шматком вати.

## **ВДУВАННЯ ПОРОШКОПОДІБНИХ ЛІКІВ У ВУХО**

Необхідні засоби:

1. Порошковдувач (інсуфлятор), заповнений порошкоподібним медикаментом, необхідним для лікування хворого (лікувальною формою у вигляді дрібного сухого порошку).
2. Вушні лійки різного діаметра.

Перед вдунням порошку при необхідності треба очистити зовнішній слуховий прохід від виділень (див. “Проведення туалету зовнішнього слухового проходу”). Лівою рукою відтягують вушну раковину назад і вгору, щоб випрямити слуховий прохід, і вводять в нього вушну лійку. Правою рукою беруть порошковдувач



**Рис. 4.18.** Вдуння порошкоподібних ліків у вухо.

за гумовий балон і обережно заводять його стерильний наконечник у вушну лійку. Натискаючи на гумовий балон вдують, порошок у вухо, стежачи за тим, щоб порошок лягав тонким, рівномірним шаром, не утворюючи грудок, які можуть сприяти затримці ексудату у вусі (рис. 4.18).

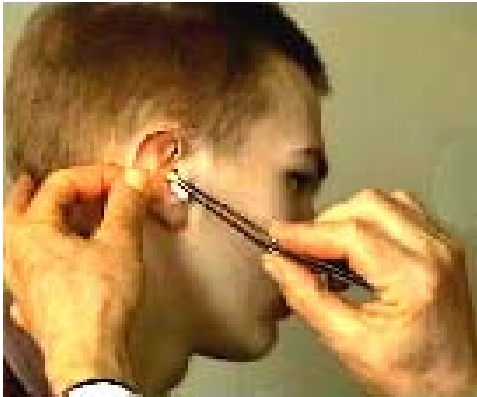При відсутності порошковдувача вдуння можна провести за допомогою вушної лійки, вузьким кінцем якої зачерпують невелику кількість порошку. Відтягують вушну раковину та заводять вузький кінець лійки у вухо. Після цього гумовим балоном розпилюють порошок у вусі.

## ВВЕДЕННЯ ЛІКАРСЬКИХ ЗАСОБІВ НА ВУШНИХ ТУРУНДАХ

Необхідні засоби:

1. Марлеві турунди довжиною 1-6 *см* (вчетверо складені смужки марлі).
2. Вушний (багнетоподібний) або колінчастий пінцет.
3. Медикаментозний середник (спиртові, масляні чи водні розчини, лініменти, мазі, пасти, гелі, суспензії, порошки тощо).

Введення вушних турунд краще проводити після очищення зовнішнього слухового проходу. Щоб випрямити і розширити слуховий прохід, лівою рукою відтягують вушну раковину назад і



**Рис. 4.19.** Введення лікарських засобів на вушних турундах.

вгору. Правою рукою беруть вушний чи колінчастий пінцет, яким захоплюють турунду, відступивши на 1-1,5 *см* від її кінця. Пінцетом обережно вводять турунду у вухо і просувають вглиб слухового проходу. Виймають пінцет так, щоб частина турунди залишилась у слуховому проході, знову захоплюють турунду в іншому місці й обережно просувають її глибше (рис. 4.19). Слу-

ховий прохід слід вивнювати турундою пухко, щоб не затримувати секрет в глибині проходу та не перешкодити його вентиляції. Зрозуміло, що всі вищеописані прийоми догляду за вухом потрібно виконуватись з дотриманням правил асептики.

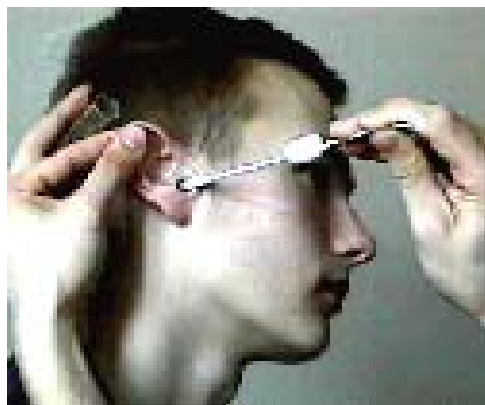У зовнішній слуховий прохід можна вводити сухі стерильні турунди, які будуть вбирати виділення з вуха, що має лікувальний ефект при багатьох вушних захворюваннях. Після того як турунда просочиться виділеннями, її слід замінити. При рясній гноетечі вушні турунди замінюють кілька разів на добу, не допускаючи того, щоб турунда залишалась у вусі вологою. Якщо перед введенням турунду обробити лікарським середником (спиртові, масляні чи водні розчини, лініменти, мазі, пасти, гелі, суспензії, порошки

тощо), то після введення на турунді цей середник буде діяти на зовнішнє та середнє вухо. Але слід тільки частково нанести медикаментозний засіб на турунду (на один її край), щоб забезпечити лікувальну дію лікарської речовини та не порушити вентиляції зовнішнього слухового проходу, а також зберегти можливість вбирати рідкий ексудат самою турундою.

### **ВЗЯТТЯ МАЗКА ІЗ ЗОВНІШНЬОГО СЛУХОВОГО ПРОХОДУ**

Необхідний засіб: стерильний ватний тампон, розміщений у стерильній пробірці.

Для взяття мазка з вуха слід користуватись тонким тампоном, на кінець стержня якого накручено незначну кількість вати таку, щоб можна було під контролем зору легко ввести в зовнішній



**Рис. 4.20.** Взяття мазка із зовнішнього слухового проходу.

слуховий прохід. У момент взяття мазка тампон виймають із стерильної пробірки і беруть в праву руку, лівою рукою відтягують вушну раковину обстежуваного назад і догори, а кінець тампона з накрученою на ньому ватою обережно заводять у зовнішній слуховий прохід приблизно на глибину 1-2 см (рис. 4.20). Якщо у вусі є рідкі виділення, вата на кінці стержня стає вологою, через вбирання частини вушних виділень. Якщо ж виділень немає, то обережним “втираючим” рухом беруть мазок зі стінок слухового проходу, намагаючись отримати шматочок засохлого на його шкірі секрету. Після цього тампон виймають з вуха і, не торкаючись його стерильною частиною ні до якого предмета, вводять у стерильну пробірку та оформляють “Направлення у бактеріологічну лабораторію”.

Пробірку з тампоном і “Направленням ” у короткий термін (до 2 год) доставляють у бактеріологічну лабораторію, де і буде виконано необхідне дослідження.

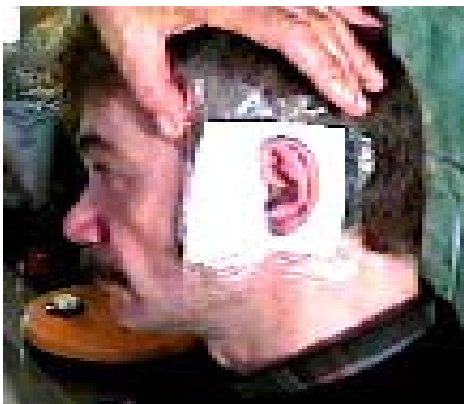## НАКЛАДАННЯ ЗІГРІВАЛЬНОГО КОМПРЕСА НА ДІЛЯНКУ ВУХА

Необхідні засоби:

1. Широкий бинт або марля.
2. Напівспиртовий розчин (спирт:вода = 1:1; горілка), розчин оцту (одна чайна ложка на 0,5 л води) або кип'ячена вода.
3. Непромокаючий матеріал (компресний, вощений папір чи целофанова плівка).
4. Вата, шерсть або фланель.
5. Бинт для фіксації компреса на вусі.

Складають широкий бинт чи марлю у 4-8 шарів так, щоб утворилась серветка розміром приблизно 10\*12 см. У її центрі

виконують розріз довжиною 5-7 см (по величині вушної раковини). Зволожують цю серветку теплим напівспиртовим розчином (водою або розчином оцту) та "одягають" на вушну раковину так, щоб провести її у створений розріз. Зверху серветку вкривають шматком компресного паперу (целофанова плівка), у якому також попередньо виконують розріз для проведення вушної раковини. Роз-



**Рис. 4.21.** Накладання зігрівального компреса на ділянку вуха.

міри компресного паперу повинні на 1-2 см перевищувати розміри марлевої серветки, щоб папір повністю перекривав її, перешкоджаючи випаровуванню рідини (рис. 4.21). На папір накладають шар вати товщиною 2-3 см та забинтовують, одягають шапочку чи хустинку.

Правильно накладений компрес зменшує тепловіддачу зі шкіри навколотовушної ділянки, оскільки між шкірою і першим шаром утворюється водяна пара, яка підтримує температуру тіла та сприяє тривалому розширенню судин шкіри та тканин, що лежать значно глибше шкіри. Цим зумовлюються посилення обміну в ділянці вуха, створення знеболювального ефекту, розсмоктування запального інфільтрату або обмеження гнійного вогнища.

**Не пошкодь!**

*Слід обов'язково зробити отвір в тканинах першого та другого шарів компреса, через який провести вушну раковину, бо, коли вона потрапить під дію компреса, можливий опік шкіри раковини.*

Тільки третім шаром накривають всю ділянку компреса, включаючи і вушну раковину. Тривалість дії компреса – до 12 год. Горілчані, а особливо напівспиртові, компреси доводиться міняти частіше (через 4-8 год), оскільки спирт випаровується інтенсивніше, ніж вода.

**ЕНДАУРАЛЬНИЙ КОМПРЕС ЗА М.Ф. ЦИТОВИЧЕМ**

У зовнішній слуховий прохід вводять тонку ватну чи марлеву турунду, зволожену в осмотолі – суміші 70-90° спирту з гліцерином у співвідношенні 1:1. Ззовні слуховий прохід герметично закривають ваткою з вазеліновою олією, яка буде перешкоджати висиханню зволоженої осмотолом турунди. Компрес залишають у вусі на 24 год. Суміші, яку використовують, притаманна зігривальна, знеболювальна та дегідратаційна дія.

**НАКЛАДАННЯ ПОВ'ЯЗКИ НА ВУХО**

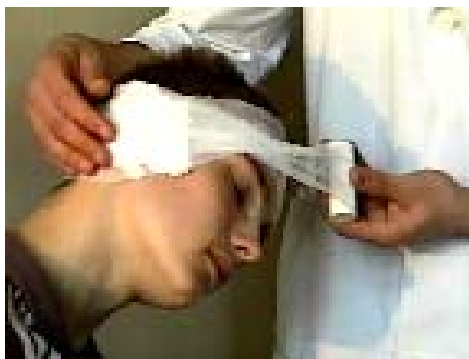Необхідні засоби:

1. Бинти шириною 6-10 см.
2. Марлеві серветки та марлеві “кульки”.

Пов'язку на вухо накладають при захворюваннях вушної раковини, після механічних травм, опіків, відморожень вуха чи операцій на цій ділянці тощо. Мета пов'язки у цих випадках – запобігти потраплянню інфекції у рану, припинити кровотечу чи стиснути вушну раковину для попередження набряку (при отгематомі) або повторної кровотечі.

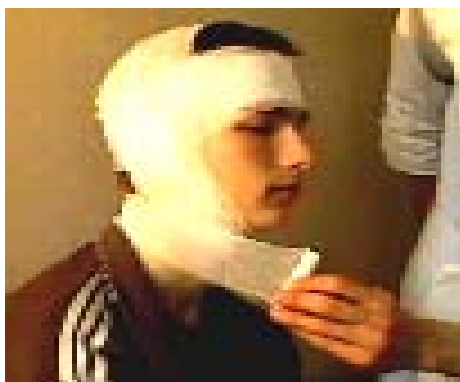Якщо дозволяє стан, хворий знаходиться у сидячому положенні на стільці, медсестра стоїть з боку ураженого вуха. Спочатку в завушну ділянку (позаду задньо-внутрішньої поверхні вушної раковини) для попередження перегинання хряща та стиснення тканин кладуть стерильну марлеву серветку чи ряд марлевих “кульок”. Ділянку зовнішнього слухового проходу також захищають стерильною марлевою турундою чи “кулькою”, а на зовнішню поверхню раковини, в її заглибини, кладуть одну чи декілька серветок (для вбирання крові чи виділень) і лише потім

починають бинтувати. Таким чином, вушна раковина знаходиться між двома шарами марлевих серветок чи кульок, що дозволяє зберегти її природне положення та уникнути поприлості. Оскільки широкими бинтами важко маніпулювати, для пов'язки на вухо краще використовувати бинт шириною 6-10 см.



**Рис. 4.22.** Накладання малої пов'язки на вухо.

бинт слід перекручувати по довгій осі, тільки так, щоб ділянки перекручення не потрапляли на місце ураження. При накладанні пов'язки необхідно ходи вести вище очей та неушкодженої (протилежної) вушної раковини.



**Рис. 4.23.** Накладання великої пов'язки на вухо.

**Мала пов'язка** на вухо (неаполітанська). Першими одним-двома ходами фіксують саму пов'язку на голові, серветку – на хворому вусі. Ці ходи розміщують якомога нижче (ближче до шиї), наступні ходи на дві третини ширини бинта повинні перекривати попередні, поступово просуваючись догори (рис. 4.22). Для кращого повторення форми голови на кожному ході

**Велику пов'язку** на вухо (пов'язку “вездечка”) накладають так: спочатку роблять 2-3 горизонтальні оберти бинта навколо голови на рівні ураженої вушної раковини. Потім змінюють напрямок бинтування: виконавши “перегин” бинта, ведуть його вертикально по тім'яній ділянці протилежного боку та по щоці, під нижньою щелепою, далі – вгору на уражене вухо і щоку та фіксують

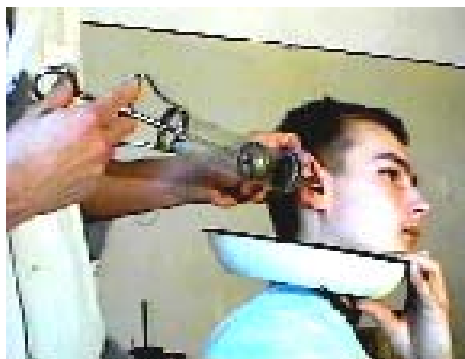
місце “перегину”. Далі роблять кілька вертикальних обертів так, щоб закрити ділянку ураженого вуха. Закінчують бинтування повторним “перегинном” бинта і горизонтальними ходами бинта навколо голови або шиї (рис. 4.23).

Для закріплення пов'язки кінець бинта розрізають на два “хвости”, які зав'язують на ураженому боці, але не над раною. Добре накладена пов'язка має бути міцною, зручною і не викликати сильного стиснення голови.

### **ВИДАЛЕННЯ СІРЧАНОЇ ПРОБКИ ІЗ ЗОВНІШНЬОГО СЛУХОВОГО ПРОХОДУ МЕТОДОМ ВИМИВАННЯ**

Необхідні засоби:

1. Шприц Жане (100-200 мл).
2. 500 мл теплої розчину (наприклад, рожевої розчину марганцевокислого калію).



**Рис. 4.24.** Промивання зовнішнього слухового проходу шприцем Жане.

3. Рушник або пелюшка.
4. Ниркоподібний лоток.

Рушником або пелюшкою накривають однойменне плече, щоб додатково захистити одяг хворого від забруднення при промиванні. Хворий сидить на стільці, однойменною рукою сам тримає ниркоподібний лоток, міцно притискаючи його до шиї, щоб вода не потекла вниз по шиї поза лоток (рис. 4.24).

**Не пошкодь!**

**Вода для промивання має бути теплою – 37° С, щоб не викликати термічного подразнення лабіринту: запаморочення, нудоту, блювання, втрату рівноваги, холодний піт тощо.**

Другий та середній пальці правої руки вводять у кільця на циліндрі шприца, а великий – проводять у кільце поршня, таким чином одночасно тримають шприц Жане і витискають з нього вміст. Лівою рукою, спираючись на голову пацієнта, тримають кінчик

шприца та відтягують вушну раковину назад і догори. Це дозволяє вирівняти просвіт слухового проходу, чим посилюється ефект вимивання. Заводять “носик” шприца у зовнішній слуховий прохід на глибину до 1 см та фіксують його лівою рукою, щоб уникнути поранення вуха при раптовому русі пацієнта.

Струмінь води спрямовують вздовж задньо-верхньої стінки проходу. Тиск на поршень вибирають такий, щоб спершу вимивати маленькі шматочки сірки. Якщо це вдається, то в одному місці пробки спочатку утворюється невеличкий канал, через який вода проникає вглиб, доходить до барабанної перетинки, а потім, повертаючись від неї, тисне на пробку зсередини і вимиває її назовні.

**Не пошкодь!**

***Не можна промивати вухо при підозрі чи наявності “сухої” або свіжої травматичної перфорації барабанної перетинки через небезпеку інфікування середнього вуха. У цьому випадку необхідно видалити пробку інструментами.***

## ПРОБИ ДЛЯ ДОСЛІДЖЕННЯ ФУНКЦІЇ СЛУХОВОЇ ТРУБИ

Порушення функції слухової труби призводять до зниження слуху, а при тривалому перебігу – до незворотного ушкодження барабанної перетинки, слухових кісточок та слизової оболонки середнього вуха. Через це дослідження функції слухової труби дуже важливе для профілактики органічних порушень вуха.

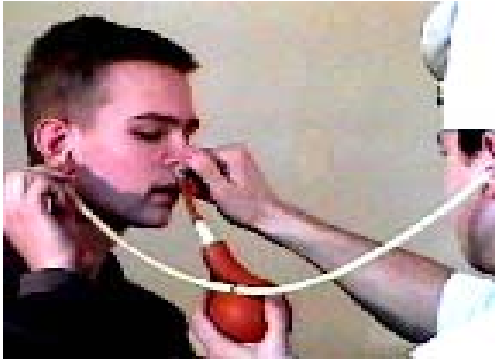## ПРОДУВАННЯ СЛУХОВИХ ТРУБ ЗА ПОЛІТЦЕРОМ

Необхідні засоби:

1. Велика гумова груша (балон Політцера), з'єднана гумовою трубкою з носовою оливою.
2. Гумова чи пластмасова трубка довжиною 60-80 см з невеликими оливами на обох кінцях.

Балон тримають правою рукою, лівою рукою в одну ніздрю хворого вводять оливу і тримають великим пальцем. Іншими пальцями лівої руки щільно притискають обидва крила носа (одне – до оливи, друге – до перегородки носа), щоб герметично перекрити вхід у ніс. Після цього просять хворого сказати “Один, два, три”, і на слово “Три” правою рукою стискають балон. Під час вимовляння слова “Три” м'яке піднебіння піднімається вгору, притискається





**Рис. 4.25.** Продування слухових труб за Поліцером.

хових труб і проникнення повітря з носоглотки у барабанну порожнину та створює специфічний звук. Такий звук можна прослухати за допомогою трубки, один кінець якої введено в зовнішній слуховий прохід хворого, а інший – у вухо дослідника (рис. 4.25).

до задньої стінки глотки та відокремлює носоглотку від ротоглотки. Затиснуті ніздрі пальцями перекривають ніс з іншого боку, утворюючи замкнуту порожнину. При стисканні балона підвищується тиск у цій замкнутій порожнині, що включає порожнину носа та носоглотку. Підвищення тиску спричиняє відкриття слу-

### **ПРОБА ВАЛЬСАЛЬВИ**

Після глибокого вдиху обстежуваний міцно закриває собі пальцями обидві ніздрі (притискаючи обидва крила носа до перегородки) і при закритому роті, проти виникаючого опору, намагається видихнути повітря носом (ніби висякати ніс). Підвищений тиск, що виникає при цьому в носоглотці, долає існуючий в слуховій трубі опір, відкриває її, і повітря проникає в барабанну порожнину. При цьому у вусі виникає специфічний звук або шум (свист), який створює струмінь повітря, що проникає у порожнини середнього вуха. Дослідник може це проконтролювати: 1) спостерігати за випинанням барабанної перетинки при отоскопії. 2) вислухати шум за допомогою трубки, один кінець якої введено в зовнішній слуховий прохід хворого, а інший – у вухо дослідника.

### **ПРОБА ТОЙНБІ (проба посиленого ковтка)**

Обстежуваний закриває собі обидві ніздрі пальцями і робить ковтальний рух (проковтує слину). Під час такого “підсиленого” ковтка в носоглотці створюється від’ємний тиск. М’язи м’якого піднебіння відкривають сплющений просвіт перетинчасто-


хрящового відділу слухової труби, що викликає рух повітря з барабанної порожнини до носоглотки. Це супроводжується виникненням специфічного тріску (шуму). Такий тріск можна вислухати за допомогою трубки, введеної у слухові проходи дослідника і хворого; або ж спостерігати незначні рухи барабанної перетинки при отоскопії.

## ПНЕВМОМАСАЖ БАРАБАННОЇ ПЕРЕТИНКИ

Необхідні засоби:

1. Апарат для виконання пневмомасажу барабанної перетинки або спеціальна пневматична лійка (Зігля).

Пневмомасаж застосовують для покращання та відновлення рухомості барабанної перетинки: при порушенні функції слухової труби після перенесеного гострого середнього отиту, при рубцевих, адгезивних та тубоотитах.



**Рис. 4.26.** Пневмомасаж барабанної перетинки.

Переважно пневмомасаж барабанної перетинки виконують за допомогою спеціального пристрою (рис. 4.26). Вушну оливу апарата (одну або обидві) вводять у зовнішній слуховий прохід і включають апарат на 3-10 хв. Коливання тиску в трубках апарата викликає відповідні коливання повітря у зовнішньому слуховому проході та передаються на барабанну перетинку, викликаючи її рухи.

При цьому рухається не тільки перетинка, а й слухові кісточки, призводячи до покращання слуху у випадках нестійкого порушення їх рухомості.

При відсутності апарата для пневмомасажу барабанної перетинки масаж можна робити пневматичною лійкою, щільно введеною в зовнішній слуховий прохід хворого. При помірному стискуванні (40-60 разів в 1 хв) гумового балончика, з'єданого з пневматичною лійкою, виникає послідовне згущення і розрідження повітря

в слуховому проході. Це викликає коливання барабанної перетинки, а з нею і рух усього ланцюга слухових кісточок.

Найслабший ефект можна отримати шляхом самомасажу: хворий вводить вказівний палець у однойменний слуховий прохід і ритмічними рухами викликає коливання тиску в зовнішньому слуховому проході, спричиняючи цим коливання барабанної перетинки і слухових кісточок.

## ДОСЛІДЖЕННЯ СЛУХОВОЇ ФУНКЦІЇ

Існують різноманітні методи визначення слухової функції, більшість з яких спираються на суб'єктивні дані обстежуваного про сприйняття почутих звуків. До них належать визначення рівня сприйняття шепітної та розмовної мови, камертональні досліді (акуметрия), тональна, мовна, надпорогова та імпедансна аудіометрія. Протягом останніх років почали застосовувати методи об'єктивного дослідження слухової функції (коли отримані дані не залежать від наміру обстежуваного). Ці методи включають визначення коротколатентних слухових викликаних потенціалів, імпедансну аудіометрію та деякі інші.

## ДОСЛІДЖЕННЯ СЛУХУ ШЕПІТНОЮ ТА РОЗМОВНОЮ МОВОЮ

Дослідження проводять у тихому приміщенні достатньої величини (хоча б 6 м в одному напрямі). Кожне вухо досліджують окремо, спочатку шепітною мовою, потім розмовною. Хворий стає у найтихіший куток приміщення та повертається вухом до дослідника, щоб не бачити його обличчя і не читувати слів за рухами губ. При цьому пацієнт закриває друге вухо вказівним пальцем, яким міцно перекриває вхід у зовнішній слуховий прохід. При проведенні експертизи слуховий прохід закриває не обстежуваний, а медична сестра, щоб одержати об'єктивні дані. Дослідник відходить на 6 м від хворого і пошепки говорить слова, які пацієнт повинен відразу ж повторити. Сила шепоту має бути завжди однаковою. Щоб цього досягти, треба зробити спокійний видих і вимовляти слова, користуючись лише повітрям, яке залишилось у легенях. Вимовляють числа від 21 до 99 (за винятком круглих чисел), підбираючи спочатку числа з глухими приголосними, в яких переважають низькочастотні звуки (наприклад,

“тридцять два”, “двадцять п’ять”); а потім слова з шиплячими, в яких переважають високочастотні звуки (наприклад, “сімдесят шість”, “сорок сім”). Це дозволить з’ясувати, сприйняття яких частот (високих чи низьких) більш порушене у даного хворого.

Слух вважається нормальним, якщо шепітна мова сприймається з відстані 6 м. Дослідження починають з близької відстані. Якщо хворий сприймає шепітну мову з цієї відстані, то дослідник поступово відходить від пацієнта, поки останній почне неточно повторювати сказані слова. Ступенем сприйняття шепітної мови вважається найбільша відстань, з якої хворий правильно повторює сказані дослідником слова.

Якщо при визначенні сприйняття шепітної мови виявлено порушення слуху, то визначають його гостроту за допомогою **розмовної мови**. Для цього вимовляють слова звичайною мовою. Починають визначення з близької відстані, поступово збільшуючи її доти, поки хворий перестане точно відтворювати почуте. Сприйняття розмовної мови в нормі складає 25 м. Але часто розміри кімнати, де проводять дослідження, недостатні для цього, в таких випадках рівнем сприйняття розмовної мови вважають “> 6 м”. При значному зниженні слуху доводиться вимовляти слова біля самої вушної раковини або навіть говорити голосно, що і фіксується в документах як рівень дослідженого слуху – голосна мова. При дослідженні слуху розмовною мовою інше вухо, якщо слух на нього нормальний, медсестра повинна заглушити, наприклад, тріскачкою Барані.

## **ДОСЛІДЖЕННЯ СЛУХУ КАМЕРТОНАМИ**

Необхідний засіб: набір камертонів різної частоти.

Камертоном називають механічний пристрій, здатний відтворювати чисті тони. Тримають його за ніжку, а озвучують ударом бранш по твердому предмету або “щипком” пальців за обидві бранші. Камертональні проби допомагають визначити порушення слуху на різних рівнях звукового аналізатора.

**Проба Вебера.** Озвучений камертон ставлять ніжкою на чоло чи тім’я хворого і просять вказати, яким вухом пацієнт чує звук гучніше. При ураженні звукопровідного апарату (сірчана пробка в слуховому проході, запалення середнього вуха тощо) пацієнт

буде довше і краще чути камертон хворим вухом. При ураженні звукосприймального апарату (нейросенсорна приглухуватість) звук камертону буде краще сприйматись здоровим вухом.

**Дослід Рінне** (порівняння слуху через тканинну і повітряну провідність). Озвучений камертон по черзі підносять то браншами до зовнішнього слухового проходу (повітряна провідність), то прикладають ніжкою до соскоподібного відростка (тканинна провідність). Визначають, яким чином хворий довше сприймає звук. Якщо звук сприймається через повітря довше, ніж через тканину, то говорять, що у хворого “позитивний дослід Рінне” (Рінне “+”). “Негативний дослід Рінне” (Рінне “-” ) спостерігається тоді, коли звук по тканинній провідності сприймається довше, ніж по повітряній. “Позитивний дослід Рінне” відзначається в осіб з нормальним слухом, а також при ураженні звукосприймаючого апарату. При ураженні звукопровідного апарату спостерігається “негативний дослід Рінне”. Цей дослід проводять окремо для кожного вуха.

**Дослід Швабаха.** У цьому досліді порівнюють слух через тканинну провідність хворого із слухом через тканинну провідність дослідника (при умові, що в останнього слух нормальний). Озвучений камертон по черзі ставлять ніжкою на соскоподібні відростки то хворого, то дослідника доти, поки один з них не перестане чути звук камертону. При захворюваннях звукопровідного апарату хворий чує камертон довше за дослідника, це позначають як “подовжений” дослід Швабаха. При ураженні звукосприймаючого апарату хворий перестане чути камертон раніше дослідника, і це позначають як “вкорочений дослід Швабаха”.

## АУДИОМЕТРІЯ

Необхідні засоби:

1. Аудиометр.
2. Бланки аудіограм (куди будуть заносити отримані дані).
3. Кольорові олівці (дані, отримані у різний час (до і після лікування) для наочності заносять на один бланк аудіограми різними кольорами).

## **ТОНАЛЬНА АУДІОМЕТРІЯ**

Більш точним методом, ніж дослідження слуху мовою чи камертонами, є аудіометрія. Її виконують за допомогою спеціального прилада – аудіометра, який може створювати (генерувати) чисті тони різної частоти (висоти) та інтенсивності (гучності). При дослідженні хворий слухає генеровані аудіометром звуки через спеціальний повітряний телефон – по повітряній провідності, або через тканинний телефон – по тканинній провідності. Поступово знижуючи інтенсивність генерованого тону, визначають поріг чутливості – той найтихіший звук, який ще чує пацієнт на кожній з частот (від 125 до 10000 Гц). Це визначають окремо для повітряної і тканинної провідності. Дані про такі пороги у вигляді двох кривих наносять на спеціальну графічну сітку – аудіограму, де по горизонталі відкладена частота генерованого тону (в герцах), а по вертикалі – інтенсивність сприйнятого хворим звуку на цій частоті (в децибелах). У нормі криві як повітряної, так і тканинної провідності повинні розміщуватись на аудіограмі біля рівня 0 дБ на всіх частотах (горизонтально).

При ураженні звукопровідної системи (сірчана пробка, гострий чи хронічний середній отит тощо) крива тканинної провідності залишається приблизно на рівні 0 дБ (як у нормі), а крива повітряної провідності знижується; різниця між кривими повітряної та тканинної провідності називається повітряно-тканинним інтервалом.

При ураженні звукосприймальної системи (нейросенсорна приглухуватість), криві як повітряної, так і тканинної провідності знижуються приблизно на однакову величину так, що йдуть одна біля одної. При змішаному ураженні (порушення і звукосприйняття, звукопроведення) обидві криві знижуються, але крива повітряної провідності знижується на більшу величину так, що проходить нижче кривої тканинної провідності.

## **ІМПЕДАНСНА АУДІОМЕТРІЯ**

Необхідні засоби:

1. Імпедансометр.
2. Бланки імпедансограм.

Імпедансна аудіометрія – об'єктивний спосіб визначення слухових порушень, а також зміни тиску в барабанній порожнині та наявності в ній рідини чи зрощень. Імпедансометрія ґрунтується на реєстрації звукових подразнень (стимулів), посланих до барабанної перетинки і відбитих від неї. Виявлено, що здатність барабанної перетинки поглинати чи відбивати звукову енергію залежить від її імпедансу (опору), який, у свою чергу, пов'язаний з багатьма факторами (різниця тиску повітря в зовнішньому слуховому проході й у барабанній порожнині, зміни барабанної перетинки і в барабанній порожнині тощо). Дослідження проводять таким чином: у зовнішній слуховий прохід герметично вводять обтура́тор, який має три канали і тому одночасно: 1) змінює у слуховому проході тиск від -400 до +400 мм водн. ст.; 2) генерує звукові коливання заданої частоти 125-10000 Гц; 3) реєструє відбиті від барабанної перетинки звукові коливання. У момент, коли тиск у зовнішньому слуховому проході буде дорівнювати тиску в барабанній порожнині, барабанна перетинка найкраще коливатиметься і ці коливання реєструватиме імпедансометр. Це дає можливість визначити стан (імпеданс) барабанної перетинки та зміни у барабанній порожнині – наявність ексудату, розрив ланцюга слухових кісточок тощо.

Імпедансометрія дозволяє також визначити рефлекторне скорочення внутрішньовушних м'язів (акустичний рефлекс), оскільки при інтенсивних звуках (понад 80 дБ) ці м'язи скорочуються, щоб запобігти ушкодженню внутрішнього вуха надмірними звуковими подразненнями. Такі скорочення м'язів можна зареєструвати під час дослідження і в певних межах визначити стан слуху обстежуваного. Отже, імпедансометрія дає змогу отримати об'єктивну інформацію про функціональний стан різних ланок звукового аналізатора.

## ДОСЛІДЖЕННЯ ВЕСТИБУЛЯРНОЇ ФУНКЦІЇ

Дослідження вестибулярної функції починають з опитування та огляду хворого, а також застосовують спеціальні (вестибулярні) проби. Звичайно хворі із захворюванням вестибулярного апарату скаржаться на запаморочення, нестійкість, хитку ходу, іноді – нудоту та блювання. У таких пацієнтів можуть спостерігатись ністагм, розлади координації, рівноваги тощо.

**Спонтанний ністагм** (ритмічні посмикування очей) виявляють при погляді на палець дослідника, який розмішують на відстані 50-70 см від очей хворого прямо перед ним. Однією рукою дослідник тримає підборіддя пацієнта, щоб той не рухав головою. Палець іншої руки спочатку розмішують по центру зору хворого, фіксуючи його погляд на пальці дослідника, та повільно переміщують: горизонтально – в один бік, а потім в інший; вертикально – спочатку вгору, потім вниз. Хворого просять дивитись на палець, що рухається, відводячи очні яблука по черзі у різні боки за пальцем дослідника. При цьому оцінюють стан очей у положеннях крайнього відведення та по центру. В нормі буває тільки установочний ністагм – поодинокі посмикування очних яблук, після яких око займає нерухоме фіксоване положення. При порушенні функції вестибулярного аналізатора виникають самовільні посмикування очей у горизонтальному чи дугоподібному напрямках (горизонтальний чи горизонтально-ротаторний ністагм).

Для дослідження функції півколових каналів виконують обертову, калоричну та пресорну проби.

### **ОБЕРТОВА ПРОБА**

Необхідний засіб: Крісло Барані, що може обертатись в горизонтальній площині навколо своєї вертикальної осі.

Пробу виконують таким чином: хворому пропонують сісти в крісло Барані, нахилити голову вперед на 30° та заплющити очі. Після цього крісло обертають навколо вертикальної осі із швидкістю 10 обертів за 20 с. Коли крісло зупиняють, секундоміром фіксують час і пропонують хворому відкрити очі та слідкувати за пальцем дослідника, який повільно відводять спочатку вправо, а потім – вліво. При цьому спостерігають за посмикуваннями очних яблук, які в нормі виконують дрібні горизонтальні рухи (горизонтальний ністагм). Записують, коли ністагм зникне. У більшості людей з нормальною збудливістю вестибулярного аналізатора тривалість післяобертОВОГО ністагму при подразненні горизонтального півколового каналу складає в середньому 25-35 с.

ОбертОВА проба ґрунтується на тому, що в результаті обертання тіла навколо осі виникає переміщення ендолімфи в півколових каналах. Це переміщення викликає подразнення рецепторів



ампулярного апарату, що супроводжується появою вестибулярних явищ (ністагм, нудота, запаморочення тощо).

### **КАЛОРИЧНА ПРОБА**

При цій пробі проводиться дослідження правого чи лівого лабіринту окремо. Обстежуваний лежить на спині, голова знаходиться на подушці, схилена до грудей на 30°. У вухо вливають холодну або теплу воду. Після вливання холодної води (30° С) спостерігається ністагм у протилежний бік, що триває в нормі 30-60 с; після вливання теплої води (44° С) виникає ністагм у той самий бік та триває 60-90 с. Відсутність або зменшення тривалості ністагму при калоричній пробі може вказувати на зниження збудливості вестибулярного апарату (загибель лабіринту).

В основі калоричної проби лежить факт переміщення ендолімфи у півколових каналах лабіринту, що виникає через зміну температури у зовнішніх відділах горизонтального півкологового каналу під впливом штучного зігрівання або охолодження.

**Не пошкодь!** *При наявності сухої перфорації калоричну пробу проводити не слід, щоб не викликати загострення хронічного середнього отиту.*

### **ПРЕСОРНА (ФІСТУЛЬНА, ПНЕВМАТИЧНА) ПРОБА**

Проба виконується шляхом декількох натискувань пальцем на козлик, яким щільно прикривають вхід у зовнішній слуховий прохід. Таку пробу можна також провести за допомогою балона Політцера, що дає змогу створити значно більші перепади тиску в зовнішньому слуховому проході. Оливу, з'єднану з балоном, герметично вводять у слуховий прохід та натискуваннями на нього викликають згущення чи розрідження повітря у зовнішньому вусі.

У нормі ніяких вестибулярних проявів при таких діях не виникає – “негативний фістульний симптом”. При деяких патологічних станах – фістула горизонтального півкологового каналу (яка буває у хворих на хронічний гнійний середній отит) під час проведення проби в обстежуваного виникають вестибулярні явища: ністагм, нудота, відчуття провалювання тощо. Виникнення вестибулярних явищ пов'язане з тим, що зміни тиску повітря в

зовнішньому слуховому проході через дефект стінки лабіринту (фістулу) передаються на його рідини, викликаючи рух перитондолімфи. Цей рух рідин в півколових каналах спричиняє подразнення вестибулярного апарату та появу вестибулосенсорних, вестибулосоматичних та вестибуловегетативних реакцій – “позитивний фістульний симптом”.

**Не пошкодь!**

*Описано випадок, коли енергійне неодноразове проведення хворому фістульної проби сприяло поширенню запального процесу із середнього вуха на внутрішнє. Через це пробу слід виконувати, щоб поступово збільшуючи тиск у зовнішньому слуховому проході (спочатку натискуючи на козлик, а при від’ємному результаті – застосування балона Поліцера).*

## РЕНТГЕНОЛОГІЧНІ МЕТОДИ ДОСЛІДЖЕННЯ ВУХА

Рентгенологічні методи дослідження вуха використовуються для діагностики захворювань вуха, особливо тих, що перебігають з руйнуванням кістки. Для обстеження скроневої кістки найчастіше застосовують три проекції: бічну (за Шулером), аксіальну (за Майєром) та косу (за Стенверсом). При будь-якій проекції завжди роблять рентгенограми обох вух, щоб порівняти уражене вухо із здоровим.

Більш інформативним методом дослідження скроневої кістки є комп’ютерна томографія. Вона дає можливість виявити патологічні стани як в кістковій тканині, так і в м’яких тканинах зовнішнього, середнього та внутрішнього вуха. Таке дослідження ґрунтується на комп’ютерній обробці даних, отриманих на приймачі рентгенівських променів після дослідження одного об’єкта під різними кутами. Для покращання роздільної здатності при комп’ютерній томографії застосовують контрастування йодовмісними препаратами.

## ЯМР-ДОСЛІДЖЕННЯ ВУХА

Крім рентгенологічного обстеження, використовують також **ядерно-магнітно-резонансне дослідження (ЯМРД)** зовнішнього, середнього та внутрішнього вуха. При цьому на зображення досліджуваного об’єкта не накладається зображення суміжної кісткової тканини.

## Глава 12

### **ЗАХВОРЮВАННЯ ВУХА**

Оскільки людське вухо має три відділи – зовнішнє, середнє та внутрішнє, то для кожного з цих відділів характерні свої патологічні стани, які проявляються специфічними захворюваннями. Серед різноманітності останніх ми розглянемо найбільш поширені.

#### **ТРАВМАТИЧНІ УШКОДЖЕННЯ ЗОВНІШНЬОГО ВУХА**

##### **МЕХАНІЧНІ ТРАВМИ**

Вушна раковина через своє розташування травмується частіше, ніж зовнішній слуховий прохід. Травми, що супроводжуються пошкодженням шкірних покривів раковини, більш небезпечні, оскільки інфікування охрястя та хряща може призвести до перихондриту та хондриту з подальшою вираженою деформацією раковини, що спотворює вигляд людини.

#### **ПОРАНЕННЯ ВУШНОЇ РАКОВИНИ**

##### ***Причини***

Вушна раковина пошкоджується внаслідок удару, укусу, падіння на вухо, дорожньо-транспортної пригоди, вогнепального поранення тощо.

##### ***Клініка***

Розмір пошкодження й особливості рани залежать від характеру травмуючого агента. У деяких випадках спостерігається частковий або повний відрив вушної раковини.

Забої та механічні пошкодження, що порушують цілісність шкірного покриву раковини, небезпечні переходом запалення на охрястя та хрящ, а це може призвести до того, що раковина перетвориться на рубцевий придаток вуха невизначеної форми, який не прикрашає голову людини.

##### ***Лікування***

Залежить від величини травмованої поверхні та інфікованості рани. Поверхнево розміщені рани обробляють антисептичними розчинами, присипають протизапальними порошками та накладають асептичну пов'язку. Призначають антибіотики, знеболювальні засоби.

Хірургічна обробка полягає у видаленні нежиттєздатних тканин та накладанні швів на місця розривів, накладанні асептичної пов'язки. Інтенсивне кровопостачання вушної раковини зумовлює хороші регенераторні властивості та можливість приживлення раковини навіть при повному її відриві.

**Не пошкодь!**

***Відірвані шматочки вушної раковини слід промити у розчинах антибіотиків, обгорнути стерильною серветкою, обкласти льодом (що дасть змогу знизити обмінні процеси у відірваних тканинах) та у найкоротший термін доставити разом з хворим у лікарню.***

## **ПОРАНЕННЯ ЗОВНІШНЬОГО СЛУХОВОГО ПРОХОДУ**

Такі травми можуть локалізуватись у перетинчасто-хрящовому та кістковому відділах проходу. Травми перетинчасто-хрящового відділу часто комбінуються з травматичними ушкодженнями вушної раковини.

Ізольовані поранення кісткового відділу слухового проходу спостерігаються при ударах по нижній щелепі чи падінні на неї. При таких травмах голівка нижньої щелепи може розірвати суглоб, зламати передню стінку слухового проходу або навіть “провалитись” у зовнішній слуховий прохід.

Вогнепальні поранення переважно супроводжуються тяжкими комбінованими пораненнями вуха, коли одночасно із зовнішнім слуховим проходом пошкоджуються соскоподібний відросток, барабанна порожнина, суглоб нижньої щелепи, внутрішнє вухо тощо. Такі поранення часто можуть проникати і в порожнину черепа. Як правило, ці пошкодження супроводжуються розривом барабанної перетинки, а згодом, в більшості випадків, розвитком гнійного запалення середнього вуха.

### **Лікування**

При глибоких пораненнях полягає: у первинній хірургічній обробці рани, видаленні вільно розташованих уламків, забезпеченні відтоку ексудату із зовнішнього слухового проходу; призначенні загальних та місцевих протизапальних знеболювальних засобів тощо.

Поранення зовнішнього слухового проходу, передусім косі розриви, потребують старанного зшивання шкіри та тривалої там-

понади слухового проходу для попередження його звуження (стенозу) чи повного зарощення (атрезії).

**Не пошкодь!** *До з'ясування обсягу ушкоджень ні в якому разі не можна промивати слуховий прохід з метою його очищення (небезпека поширення інфекції у середнє і внутрішнє вухо, порожнину черепа, суглоб нижньої щелепи тощо)!*

### **Догляд за хворим**

При всіх ушкодженнях вуха треба забезпечити хворому повний спокій та суворий ліжковий режим, оскільки ушкодження може бути серйознішим, ніж здається на перший погляд (перелом основи черепа тощо). При кровотечах або витіканні прозорі рідини (ліквору) з вуха треба уникати будь-яких маніпуляцій у зовнішньому слуховому проході, лише закрити вухо стерильною турундою та терміново транспортувати хворого у лікувальний заклад.

## **ОТГЕМАТОМА**

Отгематома виникає при тупій травмі вухної раковини: ударі кулаком, стисненні раковини, падінні на неї тощо. Це супроводжується розривом судин, які кровопостачають зовнішнє вухо. Внаслідок розриву судин між охрястям і хрящем раковини накопичується кров або серозно-кров'яниста рідина – виникає отгематома.

### **Клініка**

Спостерігається округлої форми припухлість, частіше у верхній половині зовнішньої поверхні вухної раковини, без вираженої реакції з боку оточуючих тканин. Припухлість має червоно-синюшний колір, вона слабоболуча та флюктує при пальпації.

При пункції отгематоми отримують кров або кров'янисто-серозну рідину.

**Не пошкодь!** *Пунктувати треба, суворо дотримуючись правил асептики, щоб не занести інфекцію в порожнину отгематоми і не викликати перихондрит.*

### **Ускладнення**

Часті отгематоми призводять до вираженої деформації раковини (вухо боксера).

Інфікування отгематоми може викликати гнійний перихондрит, некроз хряща та значний косметичний дефект.

### **Лікування**

Невеликі отгематоми розсмоктуються самостійно.

Пунктують великі отгематоми (іноді кілька разів), відсмоктують вміст та накладають тиснучу пов'язку на вухо. Якщо вмістом отгематоми є кров'яний згусток, роблять розтин шкіри паралельно обрисам раковини, видаляють згусток, промивають порожнину гематоми та вводять гумову смужку для дренажу. Після цього накладають тиснучу пов'язку та призначають антибіотики для профілактики перихондриту.

## ВІДМОРОЖЕННЯ ВУШНОЇ РАКОВИНИ

Такому ураженню сприяє виступання тонкої тканини вушної раковини за межі голови.

### **Клініка**

Розрізняють три ступені відмороження:

- I ступінь** – шкіра вушної раковини стає блідою, чутливість її знижується; біль спочатку незначний, потім посилюється.
- II ступінь** – з'являються набряк та виражене почервоніння шкіри, на ній утворюються пухирі, біль стає значним.
- III ступінь** – виникають ділянки некрозу й утворюються виразки переважно по вільному краю вушної раковини.

### **Ускладнення**

Можливе виникнення перихондриту вушної раковини з подальшим косметичним дефектом.

### **Лікування**

При відмороженні I ступеня застосовують обережне розтирання.

**Не пошкодь!**

**Інтенсивні теплові процедури протипоказані через можливість погіршення стану ураженої раковини. Розтирання снігом протипоказане через можливість пошкодження шкіри дрібними кришталіками льоду.**

У разі відмороження II ступеня виконують стерильну пункцію пухирів з відсмоктуванням їх вмісту. Призначають антибіотики.

При відмороженні III ступеня застосовують протизапальну терапію, очікують відмежування ділянок некрозу від здорових тканин та хірургічно їх видаляють.

## ОПІКИ ЗОВНІШНЬОГО ВУХА

Опіки зовнішнього вуха викликаються дією високої температури або хімічних речовин (кислот, лугів тощо), що потрапляють на шкіру вушної раковини та в зовнішній слуховий прохід. Ці ураження часто пов'язані з професійною діяльністю (опіки паром, гарячою водою, агресивними речовинами, при вибухах тощо).

Опіки вушної раковини бувають трьох ступенів:

- I ступінь** – почервоніння та набряк тканин раковини, хворого турбують легкий біль та відчуття паління.
- II ступінь** – набряк шкіри, утворення пухирів з серозним або навіть гнійним вмістом, виражений біль та паління;
- III ступінь** – змертвіння шкіри, глибоке ураження тканини, нестерпний біль, погіршення загального стану. Наслідком опіків III ступеня можуть бути некроз і відторгнення окремих частин вушної раковини, в результаті чого настає спотворення вуха.

Опіки зовнішнього слухового проходу спричиняються помилковим закапуванням у вухо агресивних речовин (кислот, лугів), а також потраплянням крапель розплавленого металу під час зварювальних робіт. При цьому пошкоджується шкіра проходу та може уражатись барабанна перетинка. Зміни шкіри зовнішнього слухового проходу проявляються почервонінням та опіковими пухирцями. Наслідком опіку може бути запальний процес, який перебігає за типом зовнішнього та середнього отиту.

**Не пошкодь!** *При закапуванні крапель у вухо слід ретельно перевірити вміст пляшечки і температуру рідини, щоб не спричинити хімічного чи термічного опіку зовнішнього слухового проходу та барабанної перетинки.*

## Лікування

Проводять так само, як при опіках шкіри будь-якої іншої ділянки тіла. При хімічних опіках необхідно якомога швидше застосувати нейтралізуючі середники: при дії кислот – 2 % розчин соди, при опіках лугами – 1% розчин оцтової або лимонної кислоти.

**Не пошкодь!**

*При значних опіках зовнішнього слухового проходу потрібно тривало тампонувати слуховий прохід турундами з гормональними та протизапальними мазями, щоб уникнути його звуження або зарощення.*

## ПЕРИХОНДРИТ ВУШНОЇ РАКОВИНИ

Перихондрит вухної раковини – це запальний процес в ділянці охрястя вухної раковини. Він виникає як ускладнення при запаленні шкіри зовнішнього вуха, фурункулах слухового проходу, травмах, інфікуванні отгематоми, а також як ускладнення грипу. Збудником запалення часто є синьогнійна паличка.

### **Клініка**

1. Біль та деформація вухної раковини.
2. Підвищення температури тіла.

### **При огляді виявляють**

- Почервоніння та набряк вухної раковини (за виключенням мочки вуха).
- При абсцедуванні – флюктуацію в ділянці розплавлення хряща.

**Не пошкодь!**

*Оскільки існує небезпека виникнення поширеного некрозу хряща і спотворення вухної раковини, то хворого треба негайно направити в стаціонар.*

### **Лікування**

У перші дні захворювання проводять консервативну терапію: антибіотики, десенсибілізуючі засоби, анальгетики.

При формуванні гнійної порожнини (виникнення флюктуації) виконують хірургічне втручання, яке полягає у широкому розтині шкіри й охрястя по лінії, паралельній обрисам раковини, видаленні некротизованих шматочків хряща, промиванні порожнини антисептичними розчинами, забезпеченні постійного дренажу рани та накладанні асептичної пов'язки. Тривале лікування вимагає заміни антибіотика з урахуванням антибіотикограми до повного загоєння рани.

### **Профілактика**

Своєчасне лікування будь-яких травматичних ушкоджень вухної раковини.



### **Догляд за хворим**

Накладання пов'язки на вухо (або вчасна її заміна, якщо пов'язка промочена), призначення знеболювальних засобів при вираженому болю та жарознижувальних при гарячці.

## **ЗОВНІШНІ ОТИТИ**

Запалення тканин зовнішнього слухового проходу об'єднують під назвою зовнішні отити, які перебігають в вигляді обмеженого (фурункул) або дифузного запалення зовнішнього слухового проходу.

### **ФУРУНКУЛ ЗОВНІШНЬОГО СЛУХОВОГО ПРОХОДУ (обмежений зовнішній отит)**

Захворювання викликається мікробною флорою, найчастіше стафілококовою, яка проникає у волосяні мішечки та в сальні залози перетинчасто-хрящового відділу зовнішнього слухового проходу. Оскільки у кістковому його відділі немає ні волосся, ні сальних залоз, то фурункули у цьому відділі слухового проходу не виникають.

Сприяючим фактором у виникненні фурункула є мікротравми при очищенні вуха.

#### **Клініка**

1. Сильний, пульсуючий біль, який посилюється при:

- жуванні та розмові, особливо коли фурункул розміщений на передній стінці слухового проходу.
- під час відтягування вушної раковини.
- при натисненні на козлик.

Останній симптом дає можливість відрізнити зовнішній отит від середнього.

#### **Увага!**

***У немовлят цей симптом може бути позитивним і при гострому середньому отиті, оскільки у дітей до 1 року відсутній кістковий відділ зовнішнього слухового проходу і тиск на козлик передається на барабану перетинку.***

2. Температура нормальна або субфебрильна. Слух переважно нормальний, за винятком тих випадків, коли зовнішній слуховий прохід повністю перекритий набряклими тканинами або скупченням виділень.

### **Отоскопія**

Виявляють обмежене конусоподібне випинання шкіри у перетинчасто-хрящовому відділі слухового проходу. Може бути і кілька фурункулів. Через декілька днів відбувається спорожнення фурункула від гною, виштовхування некротичних мас, біль вщухає.

При повторенні фурункулів хворого слід ретельно обстежити (можливий цукровий діабет).

### **Ускладнення**

- Поширення запалення на оточуючі тканини.
- Перихондрит.
- Шийний лімфаденіт тощо.

### **Лікування**

1. Введення у слуховий прохід турунд з дезінфікуючими розчинами (саліцилової кислоти, хлорофіліпту, левоміцетину, димексиду тощо). Змашування шкіри чи введення в слуховий прохід турунд з лініментом за Вишневським, з мазями, що містять гормони, антибіотики, іхтіол, камфору тощо.
2. При підвищенні температури показані антибіотики, сульфаніламід.
3. Призначення безпечних засобів.
4. Застосування тепла чи фізіотерапії (УВЧ, УФО) за умови, що хворий переносить їх добре (у початкових стадіях тепло може посилити біль).
5. До розтину вдаються рідко – якщо настає оформлення гнійної порожнини.

### **Профілактика**

Не очищати зовнішній слуховий прохід брудними руками чи інструментами.

### **Догляд за хворим**

Введення (або вчасна заміна) турунд з лікарськими середниками, призначення знеболювальних засобів при вираженому болю та жарознижувальних – при гарячці.

## **ДИФУЗНИЙ ЗОВНІШНІЙ ОТИТ**

Дифузний зовнішній отит – поширене запалення шкіри зовнішнього слухового проходу.

### ***Клініка***

1. Біль у вусі (менший, ніж при фурункулі).
2. Виражена сверблячка.
3. Незначні виділення з вуха, іноді з неприємним запахом.

Нерідко дифузний зовнішній отит поєднується з екземою або супроводжує хронічний гнійний середній отит внаслідок подразнення шкіри слухового проходу виділеннями з барабанної порожнини.

### ***Отоскопія***

Припухання, почервоніння, зволоження всіх стінок зовнішнього слухового проходу, звуження його просвіту.

### ***Лікування***

Старанне очищення слухового проходу від виділень, введення в нього турунд, просочених антисептичними розчинами (саліцилової кислоти 3%, рифампіцину 1% тощо. Якщо отит має хронічний перебіг, то після туалету вуха у нього закачують 1 % спиртовий розчин хінозолу, хлорофіліпту або резорцину, після чого слуховий прохід заповнюють стерильною турундою.

При зовнішніх отитах, які супроводжуються сверблячкою, звертають увагу на дієту (треба виключити citrusові, гострі й пряні страви, консерви, копченості), призначають антигістамінні препарати, гормональні мазі, які вводять на турунді у зовнішній слуховий прохід.

Призначають також фізіотерапевтичні процедури (УФ опромінення, УВЧ), лазеротерапію (курс лікування – 7-10 процедур).

## **СІРЧАНА ПРОБКА**

Зовнішній слуховий прохід має дієвий механізм самоочищення: епітелій при своєму рості повільно зсувається назовні – від барабанної перетинки до входу в зовнішній слуховий прохід, захоплюючи за собою частинки вушної сірки, що перебувають на його поверхні. Порушення такого процесу призводить до накопичення сірки у зовнішньому слуховому проході і сприяє утворенню сірчаної пробки. Залежно від консистенції, пробка може бути м'якою, щільною та кам'янистою.

### ***Причини***

- Підвищена в'язкість вушної сірки та схильність її до прилипання до шкіри зовнішнього слухового проходу.

- Посилена продукція сірчаних залоз в результаті місцевого або загального їх подразнення (схильність до підвищеної діяльності залоз).
- Вузькість зовнішнього слухового проходу (утруднення виведення сірки).

### **Клініка**

Для нормального слуху достатньо навіть мінімальної щільни між сірчаною пробкою і стінкою зовнішнього слухового проходу. Тільки в разі повного перекриття його просвіту після потрапляння у вухо води чи спробі самостійно видалити пробку з'являються скарги на:

1. Зниження слуху.
2. Шум у вусі.
3. Аутофонію (посилене відчуття власного голосу ураженим вухом).
4. Кашель.
5. Порушення серцевої діяльності.
6. Запаморочення.

Три останні симптоми виникають через подразнення гілки блукаючого нерва.

### **Отоскопія**

Зовнішній слуховий прохід перекритий коричневою масою пастоподібної (м'якої), щільної чи кам'янистої консистенції.

**Не пошкодь!** *Якщо видалення сірки робити без контролю зором або невідповідними інструментами, то можна заштовхнути пробку ще глибше, чим викликати нудоту, блювання тощо, або навіть травмувати барабанну перетинку.*

### **Лікування**

Видаляють сірчану пробку вимиванням або за допомогою спеціальних інструментів.

### **Промивання слухового проходу шприцом Жане – 100 мл**

Під час цієї процедури хворий повинен тримати нижче вуха ниркоподібний лоток. У шприц набирають кип'ячену воду температури тіла. Лівою рукою відтягують вушну раковину хворого назад і догори, щоб випрямити слуховий прохід. Після цього вводять у нього кінчик шприца, стежачи, щоб він не просунувся

надто глибоко, і спрямовують струмінй води вздовж задньо-верхньої стінки слухового проходу. Силу натискання на поршень регулюють таким чином, щоб спочатку вимити лише невеликі частинки сірчаної пробки. Якщо це вдається, то поступово в пробці утворюється отвір, крізь який вода проникає до барабанної перетинки і, тиснучи зсередини на пробку, виштовхує основну масу вушної сірки із зовнішнього слухового проходу.

**Не пошкодь!**

*Не можна вимивати сірчану пробку у випадках, коли є підозра на перфорацію барабанної перетинки (дізнатися з анамнезу), бо це викличе загострення середнього отиту.*

У таких випадках сірчану пробку видаляє лікар інструментами.

## СТОРОННІ ТІЛА ВУХА

Сторонні тіла зовнішнього слухового проходу найчастіше зустрічаються у дітей віком 3-7 років. Діти заштовхують собі у вухо різноманітні предмети: дрібні іграшки чи їх частини, гудзики, намистинки, насіння, горох, плодові кісточки тощо. У дорослих зустрічаються уламки сірників, жмутки вати, зерна злаків, гілки кущів, частини металу, вугілля тощо.

Рідше трапляються живі сторонні тіла, переважно членистоногі: блощиці, таргани, кліщі, що заповзають у вухо. При хронічних середніх отитах, особливо коли виділення з вуха мають неприємний запах, у вусі можуть бути личинки мух.

### **Клініка**

Якщо сторонні тіла гладенькі й не травмують стінок слухового проходу, то вони можуть протягом довгого часу не викликати скарг у хворого. При тривалому перебуванні у вусі на стороннє тіло нашаровується сірка і його стає важко розпізнати при отоскопії.

**Не пошкодь!**

*Більшу небезпеку для хворого становить не саме стороннє тіло, а невміла спроба його видалення!*

Предмети з гострими зазубреними краями можуть бути причиною неприємних відчуттів та зниження слуху. Живі сторонні тіла своїми рухами можуть викликати різкий біль у вусі та шум.

## **Лікування**

Перед тим як видалити стороннє тіло, треба обов'язково провести отоскопію та визначити його форму і характер. Найбезпечнішим способом видалення сторонніх тіл є вимивання, що проводиться так само, як і при видаленні сірчаної пробки. Якщо при дослідженні виявлено, що вимивання є недоцільним, то стороннє тіло можна видалити пінцетом або спеціальним тупим гачком, що повинен зробити лікар.

Плоскі сторонні тіла видаляють вушним пінцетом або мікрощипцями.

**Не пошкодь!** *Округлі тверді сторонні тіла ніколи не слід видалити пінцетом або щипцями, бо такими інструментами захопити їх не вдасться, а при спробі фіксувати такі тіла висковзують і ще глибше заштовхуються в зовнішній слуховий прохід. Такі сторонні тіла видаляють гачком, який заводять за тіло і витягують назовні, що повинен проводити лікар.*

Набрякаючі й защемлені у зовнішньому слуховому проході сторонні тіла, такі, як бобові (горох, квасоля), кукурудза тощо, піддають попередньому зневодненню шляхом повторного вливання у вуха концентрованого (96°) спирту і видаляють інструментами.

Якщо видалити стороннє тіло не вдалось через різке запалення стінок зовнішнього слухового проходу чи глибоке його проникнення в кістковий відділ проходу, то його видаляють шляхом операції.

Живі сторонні тіла видаляють так: спочатку закачують у вуха спирт або олію, щоб вбити або знерухомити комаху, а потім промивають шприцом Жане чи видаляють спеціальними інструментами.

## **Догляд за хворим**

Після вимивання неускладненого стороннього тіла слуховий прохід обробляють спиртом та прикривають кулькою стерильної вати. Вату видаляють через 30 хв, пацієнту рекомендують уникати потрапляння води у вуха протягом 5-7 діб. При ускладнених сторонніх тілах, залежно від наявності й характеру пошкоджень, лікування проводять так само, як при травмах зовнішнього вуха.

## ГОСТРИЙ СЕРЕДНІЙ ОТИТ

Гострий середній отит – гостре запалення слизової оболонки порожнин середнього вуха. Часто виникає як ускладнення вірусного захворювання (грип, ГРВІ) з подальшим нашаруванням суперінфекції (стрептококової, стафілококової, пневмококової).

Шляхи проникнення інфекції у вуха:

1. Кризь слухову трубу (найчастіше).
2. Гематогенно – з плином крові (при грипі, скарлатині, кору тощо).
3. Через перфорацію при травмі барабанної перетинки.

Як правило, запалення обмежується слизовою оболонкою. Відповідно до клініко-морфологічного перебігу захворювання, розрізняють катаральну і гнійну форми.

## ГОСТРИЙ СЕРЕДНІЙ КАТАРАЛЬНИЙ ОТИТ

Гострий середній катаральний отит – легка форма гострого середнього отиту. Частіше спостерігається у людей, схильних до цього захворювання.

### ***Клініка***

1. Відчуття тиснення або незначний біль у вусі.
2. Помірне зниження слуху.
3. Шум.
4. Можливі незначні виділення з вуха.
5. Маловиражені загальні прояви та температурна реакція.

### ***Отоскопія***

- Барабанна перетинка злегка випнута, сіро-рожевого кольору.
- Перфорації у більшості випадків не буває, якщо вона виникає, то з'являються короткочасні виділення з вуха.

Зворотний розвиток відбувається вже через кілька днів. Треба пам'ятати, що при відсутності перфорації можуть також розвиватися ускладнення. Тому хворий повинен перебувати під медичним наглядом до повного одужання.

### ***Лікування***

Лікування як при запальних процесах носа і глотки. Крім того, показані тепло на ділянку вуха, ліжковий режим, у разі потреби – безпечні засоби, спиртові краплі до вуха (3% розчин саліцилової кислоти, 2% розчин новоіманіну,

хлорофіліпту). За наявності виділень проводять ретельний туалет вуха з подальшим закапуванням у вуха крапель.

### **Профілактика**

При частих рецидивах катарального середнього отиту в дітей із збільшеним глотковим мигдаликом показана аденотомія.

## **ГОСТРИЙ СЕРЕДНІЙ ГНІЙНИЙ ОТИТ**

Гострий середній гнійний отит – гнійне запалення слизової оболонки порожнин середнього вуха.

### **Причини**

У більшості випадків гострий нежить, ГРВІ, травми.

### **Клініка**

Виділяють три стадії (періоди).

**I стадія – доперфоративна** (триває 1-3 доби) – характеризується дифузним запальним процесом у вусі без відмежування. Початок захворювання гострий, з появи вираженого стріляючого, рвучого, пульсуючого болю у вусі, який собою затьмарює інші вушні прояви: зниження слуху, шум, відчуття переливання рідини у вусі. Спостерігаються яскраво виражені симптоми загальної інтоксикації: висока температура тіла, озноб та загальне нездужання.

Соскоподібний відросток злегка болючий. Можуть бути вестибулярні прояви: запаморочення, нудота, ністагм, значне зниження слуху. Барабанна перетинка червона, інфільтрована, випнута, особливо в задніх квадрантах; нерідко зникають обриси держальця молоточка і лінія переходу слухового проходу в барабанну перетинку. В доперфоративній стадії за відсутності відмежування інфекція може поширитися на лабіринт і в порожнину черепа, спричиняючи ранні ускладнення з особливо тяжким перебігом.

**II стадія – перфоративна** (триває 4-7 діб) – характеризується виникненням спонтанної перфорації барабанної перетинки, яка найчастіше настає через 24-48 год після початку захворювання. Після виникнення перфорації і відтоку ексудату із середнього вуха біль швидко вщухає, температура тіла знижується. Крізь перфораційний отвір виділяється спочатку геморагічний, а згодом гнійний ексудат, як правило без запаху.

Поява виділень з неприємним запахом дає підставу запідоз-



рити некроз кісткової тканини (некротичне запалення вуха), що може бути зумовлено скарлатиною, кором, агранулоцитозом тощо.

**III стадія – видужання** (зворотного розвитку або репаративна, триває до кінця 3-го тижня). Кількість виділень зменшується, вони стають слизовими, витікають без періодичних поштовхів. Барабанна перетинка блідне, невеликі перфорації закриваються.

У загальному аналізі крові при всіх стадіях отиту відзначають помірний лейкоцитоз та прискорення ШОЕ.

### ***Наслідки***

1. Найчастіше захворювання завершується повним загоєнням барабанної перетинки і відновленням слуху (**видужання**).
2. Стійке погіршення слуху внаслідок **утворення злук у барабанній порожнині** (без перфорації).
3. Виникнення стійкої перфорації барабанної перетинки (**перехід у хронічний середній отит**).
4. **Розвиток ряду ускладнень**: мастоїдиту, лабіринтиту, вираженої нейросенсорної приглухуватості (кохлеїту), парезу лицевого нерва, отогенного сепсису, внутрішньочерепних ускладнень тощо.

Якщо видужання не настає до кінця 3-го тижня, то виникає небезпека появи ускладнень, ознаками яких є: погіршення загального стану, повторне підвищення температури тіла, посилення болю у вусі, який вже починав вщухати, збільшення кількості виділень, відсутність поліпшення слуху або подальше його зниження, поява болю в ділянці соскоподібного відростка, зростання показників лейкоцитозу і ШОЕ.

### ***Лікування***

При тяжкому перебігу гострого гнійного середнього отиту хворому призначають ліжковий режим, вводять антибіотики, передусім широкого спектра дії (пеніцилінового чи цефалоспоринового ряду) та сульфаніламідні препарати. Застосовують також болезаспокійливі засоби, зігрівальний компрес на вухо, краплі у вухо, судинозвужувальні краплі в ніс. Лікування треба проводити протягом 1 тижня навіть у тому разі, коли прояви отиту зникають раніше цього терміну. Обов'язково проводять одночасне лікування супровідних захворювань носа для покращання функції слухової труби.

За наявності виділень з вуха проводять регулярне очищення слухового проходу від гною. Критеріями сприятливого перебігу хвороби є покращання загального стану хворого, нормалізація картини крові, місцевих проявів ураження органа слуху.

Слід пам'ятати, що відсутність гноетечі з вуха і гарячки не виключає можливих ускладнень. Тому, якщо лікування впродовж 3 днів не дає ефекту, призначають інший антибіотик з урахуванням даних чутливості висіяної з вуха чи носа мікрофлори. При цьому доцільно використати антибіотики, що проникають у кісткову тканину, оскільки ускладнення виникають через перехід запального процесу на кістку. При підозрі на виникнення ускладнень та якщо своєчасно не виникає спонтанна перфорація барабанної перетинки, показаний парацентез (розріз барабанної перетинки).

### **Профілактика**

За наявності патології носа і носоглотки (викривлення перегородки носа, аденоїди, гіпертрофія носових раковин) їх треба усунути для відновлення носового дихання, але проводять операцію лише після вилікування отиту.

## **ОСОБЛИВОСТІ ПЕРЕБІГУ ГОСТРОГО СЕРЕДЬОГО ОТИТУ В ДІТЕЙ ГРУДНОГО ВІКУ**

Особливості визначаються своєрідністю запальної реакції організму немовляти та особливостями будови зовнішнього та середнього вуха малюка:

1. Відсутність кісткового відділу зовнішнього слухового проходу (позитивний козликівий симптом при гострому середньому отиті).
2. Коротка та широка слухова труба (підвищена небезпека закидання вмісту з носоглотки у барабанну порожнину при зригуванні).
3. Наявність міксоїдної тканини у середньому вусі (є поживним середовищем для мікроорганізмів).
4. Незарощення кісткового шва у верхній стінці барабанної порожнини (через яку токсини проникають у порожнину черепа, викликаючи подразнення мозкових оболонок).
5. Барабанна перетинка займає майже горизонтальне положення (важко провести отоскопію).
6. Недорозвинутість пневматичної системи соскоподібного відростка.

### ***Клініка***

1. Тривалий “безпричинний” плач.
2. Відмова від грудей матері.
3. Плач при натисканні на козлик.
4. Різкі підйоми температури до 40° С.
5. Можливі симптоми подразнення мозкових оболонок (менінгізм): нудота, блювання, судоми, затьмарення свідомості, ригідність потиличних м’язів.

### ***Лікування***

1. Обов’язкова госпіталізація при гноетечі з вуха.
2. Парентеральне введення антибіотиків.
3. Проведення парацентезу при важкому перебігу процесу.

## **МАСТОЇДИТ**

Мастоїдит – прогресуюче запалення кісткової тканини (остейт) соскоподібного відростка, що найчастіше виникає як ускладнення гострого середнього отиту. Зараз при широкому застосуванні антибіотиків тяжкий перебіг захворювання трапляється рідко.

### ***Причини***

- Висока хвороботворна здатність збудника.
- Знижена реактивність організму хворого.
- Неприятливі умови для виведення ексудату через середнє вуха, особливо при ураженні великих повітровмісних комірок, розташованих далеко від барабанної порожнини.
- Недостатнє лікування гострого середнього отиту.

### ***Клініка***

Відсутність ознак повного видужання гострого отиту, посилення суб’єктивних та об’єктивних симптомів гострого середнього отиту: повторне посилення болю у вусі та голови, зниження слуху, шум, підвищення температури тіла, погіршення загального стану.

### ***Отоскопія***

- Опущення задньо-верхньої стінки зовнішнього слухового проходу в кістковому відділі.
- набряк та почервоніння барабанної перетинки з перфорацією чи без неї.

## ТИПОВА ФОРМА

Типова форма характеризується проривом гною через кістку в заушну ділянку з утворенням субперіостального абсцесу, що призводить до припухання м'яких тканин соскоподібного відростка та відтиснення вушної раковини вниз і вперед.

## АТИПОВІ ФОРМИ

1. **Зигоматицит** – залучення в процес повітряних комірок виличної кістки, при цьому спостерігається набряк обличчя, повік. Переважно хворіють діти старшого віку та дорослі.
2. **Верхівково-шийний мастоїдит** – утворення гнояка в ділянці верхівки соскоподібного відростка, глибше від місця прикріплення грудино-ключично-соскоподібного (кивального) м'яза. При цьому з'являється вимушене положення голови: нахил у бік ураження з легким поворотом у протилежний бік. Захворювання трапляється рідко, переважно у дорослих і в дітей старшого віку, оскільки пневматизація верхівки соскоподібного відростка відбувається після 10-12 років.
3. **Петрозит** – запалення піраміди скроневої кістки. За наявності гострого середнього отиту з'являються глибокий пульсуючий головний біль, парез окорухового та відвідного нервів, невралгія трійчастого нерва. При цій формі мають місце несприятливі умови для відведення ексудату з вогнища запалення, тому існує небезпека розвитку раннього менінгіту і тромбозу сигмоподібного синуса.

### *Лікування*

Усі форми мастоїдиту вимагають термінової госпіталізації у ЛОР-відділення з подальшим хірургічним лікуванням: мастоїдектомія, мастоїдотомія, які полягають у розкритті антрума та інших комірок соскоподібного відростка, забезпечення наступного відведення з них ексудату та можливості промивання антисептичними розчинами. Масивна антибіотикотерапія препаратами, що проникають у кісткову тканину.

## ХРОНІЧНИЙ СЕРЕДНІЙ ГНІЙНИЙ ОТИТ

Хронічний середній гнійний отит – хронічне запалення порожнин середнього вуха.

### ***Причини***

1. Хвороби носа та носоглотки (порушують функцію слухової труби).
2. Низька опірність організму, наприклад, при хронічних інфекціях або хворобах обміну речовин (діабет); недостатня біологічна опірність слизової оболонки вуха, зумовлена конституційною схильністю або перенесеним у дитячому віці середнім отитом.
3. Надзвичайно висока хвороботворна здатність збудника (отит при інфекційних захворюваннях, некротичний характер запалення при гострому отиті).

Розрізняють дві форми хвороби: простий хронічний отит (мезотимпаніт) та отит з руйнуванням вискової кістки (епітимпаніт).

### **МЕЗОТИМПАНИТ**

Мезотимпаніт – хронічний запальний процес у середньому вусі, який займає переважно середній і нижній поверхи барабанної порожнини (мезо- та гіпотимпанум) й обмежується слизовою оболонкою середнього вуха.

### ***Клініка***

1. Постійні або періодичні слизово-гнійні виділення з вуха, майже завжди без запаху (його поява можлива лише у випадках недостатнього гігієнічного догляду за вухом, коли виділення довго затримуються у зовнішньому слуховому проході, спричиняючи запалення епідермісу).
2. Зниження слуху різного ступеня (через наявність перфорації, утворення рубців і руйнування ланцюжка слухових кісточок).
3. Біль і гнійні виділення з вуха спостерігаються при загостренні процесу, що буває у випадку потрапляння води у вухо, реінфекції або зміни збудника запалення.

### ***Отоскопія***

Центральна (обідкова) перфорація барабанної перетинки, що розміщується в її натягнутій частині та не доходить до краю перетинки.

### ***Прогноз***

При цьому захворюванні прогноз сприятливий, оскільки ускладнення при мезотимпаніті виникають рідко. Хворим не слід

допускати потрапляння води у вухо (при вмиванні, купанні тощо), через що їм протипоказані заняття плаванням.

### **Лікування**

Стійку хронічну перфорацію, яка буває у таких хворих, можна закрити лише оперативно. Втручання – тимпанопластику – краще виконувати при відсутності виділень з вуха протягом 3 місяців перед операцією, хоча виділення з вуха не є протипоказанням до хірургічного лікування.

За наявності рясної гноетечі з вуха показане регулярне (декілька разів на день) очищення вуха зондом з ватою чи промивання антисептичними водними розчинами за допомогою гумового балончика. Після цього у вухо закачують антисептичні краплі, які вибирають з урахуванням чутливості мікрофлори.

**Не пошкодь!** *Не можна застосовувати антибіотики безконтрольно, оскільки стрептоміцин, неоміцин та інші препарати групи аміноглікозидів токсичні для внутрішнього вуха; антибіотики групи пеніциліну, левоміцетину тощо можуть викликати алергію.*

При “сухому” вусі хворі повинні обережно сякати ніс, щоб запобігти закиданню інфікованого вмісту з носа та носоглотки через слухову трубу в барабанну порожнину та реінфікуванню вуха. “Вологе” вухо краще не закривати ватою, оскільки це сприяє затримці ексудату, розвитку мікроорганізмів і подразненню шкіри зовнішнього слухового проходу. Відсутність ефекту лікування або поява кров’янистих виділень дають підставу запідозрити туберкульоз або пухлину.

### **ЕПІТИМПАНІТ**

Епітимпаніт – хронічний запальний процес, що локалізується переважно у верхньому поверсі барабанної порожнини (епітимпанумі) та характеризується втягненням в запальний процес не лише слизової оболонки, а й кісткової тканини стінок порожнини середнього вуха. Захворювання часто ускладнюється **холестеатомаю** – утвором, що є нагромадженням змертвілих лусочок епідермісу, запалення та розкладання яких супроводжується виділеннями з неприємним запахом. Передумовою утворення холестеатоми є вростання епідермісу із зовнішнього слухового проходу в порожнину середнього вуха.

Холестеатомі притаманні властивості, які роблять її небезпечною для хворого: вона руйнує кістку, є поживним середовищем для мікроорганізмів, а також швидко і необмежено росте.

### **Клініка**

Довший час, поки немає активного запального процесу, захворювання майже нічим не проявляється (можливе відчуття незначного тиснення у вусі) і хворий не сприймає його серйозно. У більшості випадків спостерігаються порушення слуху різного ступеня. Хворі часто скаржаться на незначну кількість виділень з неприємним запахом, які не зникають, незважаючи на регулярний туалет вуха. Лише при загостренні хронічного процесу виникає біль у вусі, підвищується температура тіла. Коли холестеатома досягає твердої мозкової оболонки, з'являється однобічний головний біль, який локалізується у скроневої ділянці.

### **Отоскопія**

1. Крайова перфорація барабанної перетинки (займає положення біля стінки слухового проходу чи локалізується у розслабленій частині барабанної перетинки).
2. Виділення з вуха з неприємним запахом.

**Ускладнення**, як правило, спричиняються холестеатомою:

1. Руйнування ланцюжка слухових кісточок та зниження слуху.
2. Нейросенсорна приглухуватість внаслідок токсичного впливу на завиток.
3. Руйнування кісткової стінки внутрішнього вуха з розвитком дифузного лабіринтиту або з утворенням фістули горизонтального півколового каналу (обмежений лабіринтит).
4. Розлад функції лицевого нерва (парез м'язів обличчя).
5. Внутрішньочерепні ускладнення (менінгіт, синустромбоз і сепсис, абсцес мозку чи мозочка).

### **Увага!**

**Слід пам'ятати, що так звана холестеатома безгною також небезпечна! Нелікований епітимпаніт практично завжди, рано чи пізно, призводить до тяжких ускладнень.**

Взагалі, кожне порушення загального стану хворого із запальним захворюванням вуха (гарячка, головний біль або вушний біль, запаморочення, блювання, глухота, параліч лицевого нерва, збільшення або припинення виділень з вуха) може бути ознакою небезпечного загострення процесу або початку ускладнення.


### **Лікування**

Вилікувати хворого від епітимпаніту можна тільки хірургічно! Виконують тимпанопластику або загальнопорожнинну операцію на вусі. Консервативні методи, що мають лише тимчасовий ефект і не попереджують ускладнень, включають: антисептичні краплі до вуха, промивання надбарабанного простору спиртовими розчинами; при загостренні застосовують антибіотикотерапію, десенсибілізуючі засоби.

### **Профілактика**

Повне та своєчасне лікування гострих середніх отитів, санація носа та носоглотки, загартовування організму.

### **Підготовка хворого до операції на вусі**



**Рис. 4.27.** Поголена ділянка шкіри навколо вуха.

Напередодні операції стрижуть та голять волосся на голові з боку ураження так, щоб у навколоушній ділянці звільнити від волосся шкіру вздовж 5-6 см у всі боки від лінії прикріплення вушної раковини (рис. 4.27). Очищують зовнішній слуховий прохід від виділень та вводять в нього стерильну турунду; при потребі призначають транквілізатори, снодійні.

### **Догляд за хворим після операції на вусі**

Хворого з операційної до палати слід транспортувати на каталці через можливі втрати рівноваги та свідомості. У перші 2-3 доби необхідно забезпечити повний спокій та суворий ліжковий режим. Медична сестра повинна постійно слідкувати за станом хворого, оскільки можуть розвинути виражені запаморочення, головні болі, блювання чи порушення рухів обличчя (парез лицевого нерва). Про такі прояви слід відразу повідомляти лікуючого чи чергового лікаря. Якщо пов'язка, накладена на вуха,



швидко і рясно просочилась кров'ю, про це треба негайно повідомити лікаря, оскільки не виключено, що почалась кровотеча з кровоносної судини чи венозної пазухи.

## ТУБОУТИТИ

Між носоглоткою та барабанною порожниною внаслідок регулярного розкриття слухової труби постійно відбувається обмін повітря. Завдяки цьому тиск повітря у барабанній порожнині прирівнюється до атмосферного (як у носоглотці). Якщо ж слухова труба залишається непрохідною, то внаслідок всмоктування повітря слизовою оболонкою в барабанній порожнині знижується тиск. Зниження тиску викликає збільшення кровонаповнення та набряк слизової оболонки барабанної порожнини, а також пропотівання серозної рідини (трансудату) в просвіт порожнини вуха.

## ГОСТРИЙ ТУБОУТИТ

### *Причини*

- Запальні процеси слизової оболонки носа, носоглотки.
- Занадто швидка зміна атмосферного тиску (наприклад, зниження чи підйом літака, баротравма), що викликає клапанне закриття глоткового отвору слухової труби (аеротит). Якщо у людини вже до цього є запальний процес у носоглотці, то це сприяє ще більшому порушенню прохідності слухової труби.

### *Клініка*

1. Відчуття закладання, тиснення, легкого поколювання у вусі.
2. Зниження слуху.
3. Підсилене відчуття власного голосу у хворому вусі (аутофонія).
4. Зміна гостроти слуху залежно від положення голови.
5. Відчуття потріскування у вусі під час ковтання.

Останні два симптоми з'являються за наявності рідини у барабанній порожнині.

### *Отоскопія*

1. Світловий рефлекс зміщується на периферію, вкорочується або зникає.
2. Держальце молоточка, внаслідок втягнення всередину барабанної перетинки також зміщується всередину і здається вкороченим.

3. Короткий відросток молоточка рельєфно випинається над барабанною перетинкою в бік зовнішнього слухового проходу.
4. Барабанна перетинка злегка рожева, але не потовщена (не інфільтрована).

За наявності в барабанній порожнині трансудату можна побачити його лінію, яка просвічується через барабанну перетинку у вигляді темної смужки і зберігає горизонтальну орієнтацію, незважаючи на зміну положення голови. При успішному продуванні вуха (проби Вальсальви, Політцера) замість лінії трансудату виникають обриси кількох округлих пухирців повітря.

### **Лікування**

Лікування направлене на ліквідацію запального процесу в носі та носоглотці:

1. Фізіотерапевтичні та теплові процедури на ділянку носа (УВЧ, парові інгаляції тощо).
2. Закапування у ніс судинозвужувальних крапель (0,1% розчини нафтизину або галазоліну або санорину, або ринофугу);

**Не пошкодь!** *Судинозвужувальні краплі можна закапувати у ніс протягом 6-7 діб. Більш тривале користування краплями викликає медикаментозний риніт.*

3. Продування вух за Вальсальвою, Політцером для відновлення нормального тиску в барабанній порожнині.

**Не пошкодь!** *Продувати вухо можна лише після зникнення гострих запальних явищ в носі й носоглотці (набряк, гіперемія слизової оболонки, наявність виділень).*

## **ХРОНІЧНИЙ ТУБОУТИТ**

Хронічний тубоотит виникає через тривале порушення дренажної та вентиляційної функцій слухової труби. Особливо часто зустрічається у дітей дошкільного і шкільного віку, нерідко своєчасно не діагностується і може призвести до незворотних ушкоджень вуха.

### **Причини**

- Збільшений глотковий мигдалик (аденоїди), що порушує прохідність слухової труби та є постійним вогнищем інфекції.
- Хронічні захворювання носа та навколососових пазух.

- Уроджене незарощення піднебіння (м'язи піднебіння забезпечують механізм відкривання слухової труби).
- Пухлини носоглотки.

### ***Клініка***

1. Прогресуюче зниження слуху.
2. Шуми у вусі.
3. Відчуття тиснення у вусі (біль відсутній).

### ***Отоскопія***

Барабанна перетинка втягнута, частково атрофована або потовщена та може включати білуваті плями відкладених у її товщу солей кальцію; часто барабанна перетинка набуває жовтого кольору внаслідок ексудату, який просвічується через атрофовану барабанну перетинку.

### ***Наслідки при недостатньому лікуванні***

1. Дегенеративні зміни в тканинах розтягнутої барабанної перетинки (її атрофія аж до прилягання до медіальної стінки барабанної порожнини).
2. З часом рідкий трансудат в середньому вусі перетворюється в густу клейку речовину, що заповнює як барабанну порожнину, так і слухову трубу, створюючи ще одну перешкоду для відновлення її прохідності. У барабанній порожнині цей трансудат організується, утворюючи злуки між слуховими кісточками, стінками барабанної порожнини, що призводить до гальмування рухів слухових кісточок та барабанної перетинки і зниження слуху.

### ***Лікування***

1. Усунення причини захворювання (аденомомія, санація носа, навколоносових пазух та носоглотки, виключення пухлини носоглотки).
2. Продування барабанної порожнини за Вальсальвою, Політцером чи шляхом катетеризації слухової труби.
3. Видалення рідини з барабанної порожнини методами тимпанопункції, парацентезу (розрізу барабанної перетинки) або тимпаностомії – розміщення в барабанній перетинці короткої трубочки для тривалого (декілька місяців) сполучення барабанної порожнини із зовнішнім слуховим проходом.
4. Виконання мікрооперації – **тимпанопластики** після відновлення прохідності слухової труби.

## ЛАБИРИНТИТ

Лабіринтит – запалення внутрішнього вуха. Частіше розвивається як ускладнення хронічного середнього гнійного отиту, рідко – як ускладнення менінгіту. Розрізняють кілька форм захворювання.

### ОБМЕЖЕНИЙ ЛАБИРИНТИТ

Обмежений лабіринтит – характеризується утворенням фістули (отвору) переважно у горизонтальному півколовому каналі. Причиною фістули частіше є хронічний гнійний епітімпаніт з холестеатомою, яка руйнує кісткову капсулу лабіринту. Проявами цього захворювання є нерегулярні напади запаморочення, позитивний фістульний симптом (натискання на козлик або збільшення тиску в слуховому проході за допомогою балона Політцера викликає запаморочення, нудоту та ністагм у бік ураження).

**Не пошкодь!**

*При проведенні фістульної (пресорної) проби не слід різко змінювати тиск у зовнішньому слуховому проході, оскільки це може спричинити виражену вегетативну реакцію (блювання) або навіть проникнення інфекції в лабіринт.*

### ДИФУЗНИЙ СЕРОЗНИЙ ЛАБИРИНТИТ

Дифузний серозний лабіринтит – розлите катаральне запалення лабіринту, яке проявляється запамороченням різного ступеня, нудотою, блюванням, нестійкістю, зниженням слуху та шумом. При проведенні камертональних дослідів та аудіометрії виявляють зниження слуху за типом порушення звукосприймального апарату, що вказує на ураження спірального органа завитка. Виявляють також спонтанний ністагм (посмикуванням очних яблук), спрямований у бік вогнища ураження.

### ДИФУЗНИЙ ГНІЙНИЙ ЛАБИРИНТИТ

Дифузний гнійний лабіринтит – гнійне запалення лабіринту. Його проявами є тяжкий стан хворого, нудота, блювання, різке порушення рівноваги тіла, глухота, виражений шум та ністагм, спрямований в протилежний щодо ураження бік.

### **Ускладнення**

1. Повна глухота на уражене вухо.
2. Поширення інфекції на оболонки мозку з розвитком менінгіту чи абсцесу мозку.

### **Лікування**

При будь-яких вестибулярних розладах хворого негайно направляють у ЛОР-відділення. Лікування може бути ефективним на початку захворювання, коли функція лабіринту ще не втрачена.

При лабіринтиті, що виник як раннє ускладнення гострого середнього отиту в доперфоративному періоді, виконують парацетез, призначають великі дози антибіотиків, сульфаніаміди, десенсибілізуючі, глюкокортикоїди, сечогінні засоби.

Якщо лабіринтит виник у пізніх стадіях гострого середнього отиту, то застосовують оперативне втручання (мастоїдотомія). При супровідному хронічному середньому гнійному отиті з ураженням кістки (епітимпаніт) показано хірургічне розкриття первинного вогнища у вусі та при необхідності – лабіринтотомія.

## **ОТОСКЛЕРОЗ**

Отосклероз – спадкове захворювання кісткової капсули лабіринту з утворенням вогнищ губчастої кістки. Найчастіше цей патологічний процес локалізується в ніші вестибулярного вікна, викликаючи нерухомість (анкілоз) стремінця. Можлива поява вогнищ і в інших ділянках капсули лабіринту (ураження внутрішнього вуха).

Отосклероз частіше трапляється у жінок. Активізація вогнищ отосклерозу можлива при гормональних зрушеннях (статеве дозрівання, вагітність, клімактеричний період).

### **Клініка**

1. Повільне зниження слуху, яке стає помітним переважно у віці 20-40 років. Воно, як правило, двобічне, але не симетричне.
2. Суб'єктивний шум у вухах, спочатку низькочастотний.
3. Поліпшення слуху в шумній обстановці – у транспорті, в цеху (розгойдування стремінця).

### **Отоскопія**

Змін не виявляють, функція слухової труби нормальна.

### ***Лікування***

Лікування лише оперативне. Метою операції є усунення анкілозу стремінця. Стремінце або повністю замінюють протезом з біологічно інертного матеріалу (тефлон, кераміка), або використовують неуражену частину стремінця. Поліпшення слуху спостерігається у більше ніж 90 % оперованих.

### **ВНУТРІШНЬОЧЕРЕПНІ ОТОГЕННІ УСКЛАДНЕННЯ**

Внутрішньочерепні отогенні ускладнення – поширення інфекції з вуха у порожнину черепа. В таких випадках може виникнути одне з важких захворювань: синустромбоз (і отогенний сепсис), менінгіт, абсцес мозку, абсцес мозочку, субдуральний абсцес, епідуральний абсцес, арахноїдит.

#### ***Причина***

Гострі та хронічні середні гнійні отити.

#### ***Шляхи проникнення інфекції у порожнину черепа***

1. Контактний, коли в результаті руйнування кісткових стінок середнього чи внутрішнього вуха виникає безпосередній контакт запального вогнища з оболонками мозку.
2. Гематогенний чи лімфогенний, коли інфекція проникає у порожнину черепа з плином крові чи лімфи.
3. Периневральний чи периваскулярний, коли запальний процес розповсюджується у підоболонковий простір по каналах, що природно існують у скроневій кістці (де проходять нерви, судини тощо).

### **СИНУСТРОМБОЗ І ОТОГЕННИЙ СЕПСИС**

Скупчення гною біля сигмоподібного синуса призводить до запалення його стінок (флебіт), а згодом – до утворення тромбу в просвіті синуса (тромбофлебіт). Тромб з часом зазнає гнійного розплавлення, і його інфіковані частинки током крові розносяться по всьому організму, утворюючи вогнища віддаленого метастазування (в легенях, м'язах, суглобах, внутрішніх органах тощо).

#### ***Клініка***

Тяжкий загальний стан хворого, що проявляється насамперед порушенням функцій центральної нервової системи (ступор, кома), септична температура тіла (різкі денні перепади), озноб,

рясний піт, тахікардія, болючість соскоподібного відростка, збільшення та болючість шийних лімфовузлів, прискорення ШОЕ.

Іноді на перший план виступають септичні ураження внутрішніх органів: серця, нирок, печінки, травного тракту тощо. Відбуваються крововиливи у внутрішні органи, під шкіру та слизові оболонки. Шкіра нерідко набуває жовтяничного забарвлення. Формула крові характеризується зміщенням вліво, лейкоцитозом. Можливе висівання збудника запалення з крові під час або відразу після ознобу. Відзначається збільшення селезінки, часто спостерігаються симптоми супровідного менінгіту.

### ***Лікування***

При підозрі на синустромбоз хворого необхідно терміново направити в ЛОР-відділення. Після встановлення діагнозу треба негайно зробити операцію: при гострому середньому отиті проводять розширену антростаїдотомію, при хронічному середньому гнійному отиті – розширену радикальну операцію на вусі. Хірургічне втручання полягає у видаленні запальних тканин скроневої кістки, розкритті сигмоподібного синуса, а при його обтуруючому тромбозі – видаленні тромбу.

Інтенсивна консервативна терапія: антибіотики у максимальних дозах (половина дози вводиться внутрішньовенно), сульфаніламід, дезінтоксикаційні, дегідратаційні засоби, глюкокортикоїди.

Прогноз сприятливий при своєчасному та комбінованому (хірургічному і консервативному) лікуванні.

## **ОТОГЕННИЙ МЕНІНГІТ**

Отогенний менінгіт – запалення оболонок мозку вушного походження. Залежно від виду ексудату, буває гнійний і серозний.

### ***Клініка***

Виразений головний біль, нудота, блювання, світлобоязнь, порушення свідомості (до повної її втрати). Температура тіла висока, тахікардія, тахіпное, позитивні симптоми ригідності потиличних м'язів (неможливість дістати підборіддя до яремної вирізки) і Керніга (неможливість розігнути ногу в колінному суглобі після одночасного її згинання у колінному і кульшовому суглобах).

При спинномозковій пункції рідина витікає під підвищеним тиском, буває каламутною та містить багато клітинних елементів, іноді – бактерії.

## **Лікування**

Термінова госпіталізація в ЛОР-відділення, де зазвичай проводять невідкладне хірургічне втручання, яке полягає у видаленні первинного вогнища інфекції у середньому вусі та у широкому розкритті ділянки ураженої твердої мозкової оболонки.

Інтенсивна консервативна терапія включає: лікування антибіотиками у максимальних дозах (в тому числі й у спинномозковий канал), дезінтоксикаційну, дегідратаційну, гормонотерапію.

## **АБСЦЕС МОЗКУ ТА МОЗОЧКА**

Абсцес мозку та мозочка – гнояк у мозковій речовині, що локалізується в скроневій частці великого мозку або в мозочку. Можуть бути множинні абсцеси. Нерідко виявляють анаеробну інфекцію.

### **Клініка**

Розрізняють 4 стадії хвороби.

1. **Початкова стадія** характеризується незначним порушенням загального стану хворого, субфебрильною температурою тіла.
2. У **латентній стадії** загальний стан порушений більшою мірою. Нерідко спостерігається депресія, часом – дифузний або локальний головний біль. Відзначаються раптове блювання, швидка втомлюваність, сонливість, відсутність апетиту. Температура тіла субфебрильна. Тривалість цієї стадії – від декількох тижнів до кількох місяців.
3. Перехід у **маніфестну (явну) стадію** відбувається поступово або раптово. Виникають психічні зміни: депресія, апатія, загальмованість, повільна тиха мова, напади сонливості при збереженні свідомості. Характерні також зменшення маси тіла, блювання, локальна болючість при перкусії черепа, відсутність апетиту, запах з рота. Температура тіла нормальна або підвищена, сповільнення ритму серцевих скорочень (брадикардія), лейкоцитоз. Неврологічним проявом абсцесу мозку є параліч кінцівок з протилежного щодо ураження боку. В цій стадії у більшості випадків можна встановити попередній діагноз.
4. **Термінальна стадія** характеризується комою, яка розвивається у зв'язку з прогресуючим енцефалітом, набряком мозку, дифузним менінгітом чи проривом абсцесу в мозкові шлуночки.

Визначити локалізацію абсцесу допомагають вогнищеві прояви.



Так, при **абсцесі скроневої частки мозку** спостерігаються амнестична афазія (хворі в разі розташування абсцесу зліва не можуть назвати предмет, хоча його призначення їм відоме), моторна афазія (хворі розуміють мову, та не можуть говорити) і сенсорна афазія (хворі втрачають здатність розуміти свою мову і мову співрозмовника).

**Абсцес мозочка** перебігає важче, ніж абсцес скроневої частки мозку. Йому властивий грубий ротаторний ністагм, спрямований в бік розташування вогнища ураження, значні порушення рівноваги та координації. Для діагностики абсцесу мозочка слід враховувати його характерні прояви. Так, виконуючи пальценосову пробу, хворий промахується назовні лише рукою на боці розташування абсцесу. При пробі на рівновагу (поза Ромберга) напрям падіння не змінюється при поворотах голови; при ході із закритими очима хворий відхиляється в бік абсцесу. Крім того, ознакою абсцесу мозочка є позитивна проба на адіадохокінез (відставання руки на боці ураження) і гіпотонія м'язів з боку абсцесу.

### ***Лікування***

Хірургічне розкриття гнійного вогнища у скроневої кістці разом з широким розкриттям твердої мозкової оболонки середньої чи задньої черепної ямки (розширена мастоїдектомія або розширена радикальна операція на вусі). Через операційну рану роблять пункцію абсцесу, в його порожнину вводять дренаж для забезпечення постійного відтоку та промивання порожнини абсцесу до її повної облітерації. Консервативна терапія включає лікування антибіотиками у максимальних дозах, сульфаніламидами, дезінтоксикаційну, дегідратаційну, гормонотерапію.

### ***Профілактика***

Профілактика всіх видів внутрішньочерепних ускладнень полягає в своєчасному виявленні та правильному лікуванні будь-яких гострих та хронічних середніх отитів (обов'язкове виконання операції при холестеатомі).

### ***Догляд за хворими з внутрішньочерепними ускладненнями***

Догляд за хворими з внутрішньочерепними ускладненнями має особливо важливе значення. Стан цих пацієнтів часто буває вкрай тяжким і потребує особливої уваги медичного персоналу.

Правильний догляд медичної сестри і точне та своєчасне виконання призначень лікаря мають іноді не менше значення, ніж хірургічне лікування, у збереженні життя хворого. Таких пацієнтів треба класти в окремі невеликі палати із затемненими вікнами (світлобоязнь), де забезпечити повну тишу, комфортну температуру (через підвищену подразливість таких хворих) та суворий ліжковий режим. Медична сестра повинна особливо ретельно виконувати всі призначення лікаря, які таким пацієнтам розписані по годинах. Необхідно постійно слідкувати за загальним станом хворого, його свідомістю, температурою, серцебиттям, ці дані по годинно заносяться у температурний листок. Про будь-які зміни стану хворого слід негайно інформувати лікуючого чи чергового лікаря. Транспортують таких хворих (на перев'язки) тільки на каталці.

## **НЕЙРОСЕНСОРНА ПРИГЛУХУВАТІСТЬ (неврит слухового нерва)**

Нейросенсорна приглухуватість – це комплексне захворювання, яке включає ураження анатомічних структур, починаючи від спірального (кортієвого) органа внутрішнього вуха, аж до центрів слуху, розміщених в корі головного мозку. Захворювання виникає з різних причин, але завжди супроводжується зниженням слуху та шумом у вусі. За перебігом розрізняють дві форми нейросенсорної приглухуватості: гостру та хронічну.

## **ГОСТРА НЕЙРОСЕНСОРНА ПРИГЛУХУВАТІСТЬ**

Хвороба розвивається раптово або поступово, але із самого початку набуває швидко прогресуючого перебігу. Головним патогенетичним механізмом слухових порушень є зміни в судинах внутрішнього вуха та мікроциркуляторні розлади, які викликають кисневу недостатність та дегенеративні процеси в нейроепітеліальних і нервових клітинах.

### ***Причини***

- Інфекційні хвороби переважно вірусної етіології (грип, ГРВІ, кір, краснуха, епідемічний паротит, вушний оперізуючий лишай, туберкульоз, черевний тиф тощо).

- Гострий середній отит.
- Хвороби серцево-судинної системи (гіпертонічна хвороба, атеросклероз тощо).
- Травма (механічна, акустична, баротравма).
- Отруєння ототоксичними медикаментами (антибіотиками аміноглікозидового ряду, хініном, саліцилатами, похідними миш'яку, хіноліну тощо).
- Отруєння солями важких металів, фосфору, бензолом, чадним газом, аніліновими барвниками тощо.

### **Клініка**

1. Зниження слуху.
2. Суб'єктивний шум.
3. Можливі запаморочення.

### **Отоскопія**

Змін не виявлено.

Результати дослідів Вебера, Рінне, Швабаха та аудіометричного дослідження слуху свідчать про порушення звукосприйняття.

**Не пошкодь!** *Оскільки немає больових та інших проявів запального процесу, зокрема гарячки, то хворі, а часом і медичні працівники, вважають причиною зниження слуху сірчану пробку, тубоотит, не усвідомлюючи серйозності цього стану, і втрачають дорогоцінний час для початку своєчасного лікування.*

### **Прогноз**

Прогноз залежить від глибини ураження вуха і своєчасності лікування. Він сприятливий при часткових порушеннях слуху та за умови, що лікування проведено своєчасно. При глибокому ураженні (глухота, вестибулярні розлади) та при пізно початому лікуванні (через декілька тижнів від початку захворювання) процес призводить до приглухуватості різного ступеня чи повної глухоти.

### **Лікування**

Лікування слід проводити в стаціонарі за певною схемою, яку коригують залежно від етіології хвороби. Хворому рекомендують безсольову дієту з обмеженням рідини. Призначають препарати, що поліпшують мозковий кровообіг (кавінтон, трентал, пентоксифілін, які вводять внутрішньовенно або

в заушну ділянку), медикаменти, які підвищують обмін речовин (екстракт алое, вітаміни групи В, нікотинова кислота, прозерин, АТФ, кокарбоксілаза тощо). Для зменшення набряку призначають сечогінні засоби (гіпотіазид).

**Не пошкодь!** *Протипоказані такі сечогінні препарати, як фуросемід і етакринова кислота, а також антибіотики аміноглікозидового ряду та деякі інші, оскільки вони є ототоксичними.*

Крім того, застосовують препарати дезінтоксикаційної (реополіглюкін, гемодез) та протисудомної дії (но-шпа). Показані гіпербарична оксигенація (барокамера), глюкокортикоїди (за схемою). При інфекційній етіології захворювання призначають антибіотики (не ототоксичні), при підвищенні артеріального тиску – гіпотензивні засоби. При травматичній природі приглухуватості показаний суворий ліжковий режим.

## **ХРОНІЧНА НЕЙРОСЕНСОРНА ПРИГЛУХУВАТИСТЬ**

Хронічна нейросенсорна приглухуватість розвивається переважно непомітно. Перебіг захворювання буває поступово прогресуючим чи хвилеподібним, коли загострення (викликані переважно вірусними інфекціями) чергуються з ремісіями.

### **Причини**

- Тривале перевантаження шумом (робота в шумному середовищі).
- Хронічна інтоксикація (солями важких металів, чадним газом, нікотинном тощо).
- Гіпертонічна хвороба, гіпотиреоз, сифіліс, кохлеарна форма отосклерозу, регресивні зміни органа слуху в людей літнього і старечого віку, невринома слухового нерва тощо.
- Існує також спадкова форма приглухуватості. Крім того, у хронічну нейросенсорну приглухуватість переходить невилікувана гостра нейросенсорна приглухуватість будь-якої етіології.

### **Клініка**

1. Зниження слуху різного ступеня.
2. Шум у вухах.

### **Отоскопія**

Змін не виявлено.

Результати дослідів Вебера, Рінне, Швабаха та аудіометрично-го дослідження слуху свідчать про порушення звукосприйняття.

## **Лікування**

Лікування проводять залежно від причини захворювання. По можливості намагаються її усунути. При лікуванні дотримуються такої тактики: якщо подальшого зниження слуху не відбувається і рівень його залишається сталим протягом одного року і більше, то лікування не призначають, оскільки на поліпшення розраховувати не доводиться. У таких випадках хворим показані: слухопротезування (призначення слухового апарата) та навчання у сурдопедагога зчитувати мову з губ. У разі погіршення слуху (загострення процесу) лікування проводять так само, як при гострій нейросенсорній приглухуватості.

## **Профілактика**

Своєчасне та ефективне лікування гострої нейросенсорної приглухуватості. Використання захисних засобів при роботі в шумній обстановці (беруші, навушники), суворе дотримання правил техніки безпеки при стиканні з інтенсивним шумом, вібрацією, токсичними речовинами тощо.

## ГЛУХОТА ТА ГЛУХОНИМОТА

Стан, коли хворий не може сприймати навіть голосну мову, називається **глухотою**. Вона може бути уродженою та набутою.

### **Причини**

- Причинами **уродженої глухоти** можуть бути недорозвинутість внутрішнього чи середнього вуха, що виникає спадково або після інфекційних захворювань, які перенесла мати під час вагітності (грип, кір, краснуха, герпес тощо).
- Причинами **набутої глухоти** може бути гостра чи хронічна нейросенсорна приглухуватість, хронічний середній гнійний отит, перенесений лабіринтит чи менінгіт, отосклероз, травми голови тощо.

Якщо втрата слуху виникла після п'ятирічного віку, коли дитина вже навчилась говорити, мова збережеться, хоч і зміниться. Якщо ж людина ніколи не чула мови оточуючих (народилась глухою) чи втратила слух до 3-5 років, вона не навчиться говорити (або навіть втратить набуту мову). Уроджена або набута у ранньому дитячому віці глухота перешкоджає спонтанному розвитку мови, оскільки дитина не чує ні своєї мови, ні

мови оточуючих і, відповідно, не може навчитись говорити і залишається глухонімою.

### ***Клініка***

1. Різке зниження або повна втрата слуху на обидва вуха.
2. Порушення мови або її повна відсутність.

Значний ступінь зниження слуху дитини батьки часто помічають лише наприкінці другого року життя, коли відсутність мови стає явною та примушує звернутись до лікаря. Легке зниження слуху іноді залишається непоміченим протягом багатьох років і батьки та вчителі пояснюють недостатній розвиток мови у дитини її неуважністю, зниженням інтелекту. При значному порушенні слуху тільки клопіткі заняття з фахівцями-сурдопедагогами дозволять навчити дитину говорити, читати з губ або спілкуватись за допомогою жестів (дактиль). У дітей раннього віку кращих результатів розвитку мови досягають, якщо такі заняття розпочинають на 2-3-у році їх життя, коли в нормі закладається основа мовлення.

Передумовою успішного розвитку мови є своєчасне виявлення порушень слуху та, по можливості, раннє слухопротезування (призначення слухового апарата), що дозволить дитині чути звуки та мову оточуючих і навчитись говорити.

### ***Профілактика***

- уникати контактів з інфекційними хворими (грип, кір, краснуха тощо), особливо жінкам під час вагітності.

## СИТУАЦІЙНІ ЗАДАЧІ ТА ТЕСТИ

### Розділ I. НІС ТА НАВКОЛОНОСОВІ ПАЗУХИ

*Дайте повну відповідь на запитання*

1а. Жінка 27 років звернулась увечері в ЛОР-відділ зі скаргами на виражений біль в правому крилі носа, його набряк, що розповсюджується на праву щоку і нижню повіку справа, підвищення температури тіла до 38,1° С. При огляді шкіра зовнішнього носа почервоніла, напружена, різко болюча при пальпації. Яка тактика медсестри з приводу цієї пацієнтки?

1б. Чоловік 60 років скаржиться на гнійні виділення з лівої половини носа, головний біль, важкість в ділянці лівої щоки, підвищення температури тіла до 37,5° С. Хворіє протягом тижня, захворювання пов'язує з переохолодженням. Об'єктивно: болючість при пальпації лівої щоки, набряк та гіперемія слизової оболонки лівого середнього носового ходу. Які допоміжні методи обстеження слід провести хворому для встановлення правильного діагнозу?

1в. Під час будівельних робіт чоловіку впав на обличчя шматок скла та відрізав кінчик зовнішнього носа. Ваші дії як медсестри щодо відрізаного фрагмента носа?

1г. Мати привела до вас хлопчика 3 років, в якого спостерігаються правобічний нежить та смердючі виділення з правої половини носа, що виникли 2 дні тому на фоні повного здоров'я. Назвіть патологію, яка виникла в цієї дитини?

*Виберіть найбільш правильну та повну відповідь*

1.1. Яким оком дивляться через отвір у лобному рефлекторі?

- а) правим;
- б) лівим;
- в) двома.

1.2. Який інструмент повинна підготувати медсестра для проведення передньої риноскопії?

- а) шпатель;
- б) носове дзеркало;
- в) вушну лійку;
- г) носоглоткове дзеркало.

1.3. Які інструменти повинна підготувати медсестра для проведення задньої риноскопії (епіфарингоскопії)?

- а) шпатель, носове дзеркало, спиртівку зі спиртом;
- б) шпатель, носоглоткове дзеркало, спиртівку зі спиртом;
- в) шпатель та вушну лійку;
- г) марлеву серветку, носоглоткове дзеркало, спиртівку зі спиртом.

1.4. Виберіть найбільш повну відповідь, де вказано основні функції носа.

- а) дихальна, нюхова, захисна;
- б) дихальна, нюхова, захисна, рефлекторна, резонаторна, мімічна;
- в) дихальна, нюхова, рефлекторна, резонаторна, голосоутворююча;
- г) дихальна, нюхова, рефлекторна, резорбтивна, провідна.

1.5. Що відкривається в нижній носовий хід?

- а) лобна пазуха;
- б) клиноподібна пазуха;
- в) верхньощелепна пазуха;
- г) носослізний канал.

1.6. Через який носовий хід роблять пункцію верхньощелепної пазухи?

- а) нижній;
- б) середній;
- в) верхній;
- г) загальний.

1.7. Які додаткові пазухи носа відкриваються в середній носовий хід?

- а) лобна;
- б) лобна, верхньощелепна та передні й середні комірочки решітчастої кістки;
- в) задні комірочки решітчастої кістки й основна;
- г) всі клітини решітчастої кістки і верхньощелепна.

1.8. За допомогою якого методу можна оглянути верхню носову раковину?

- а) задньої риноскопії;
- б) передньої риноскопії;
- в) середньої риноскопії;
- г) орофарингоскопії.

1.9. Які риноскопичні симптоми спостерігаються при гострому риніті?

- а) гній у середньому носовому ході;
- б) гіперемія та набряк слизової оболонки порожнини носа, слизово-гнійні виділення;
- в) гіперемія слизової оболонки носа, поодинокі поліпи, утруднене дихання.



1.10. Які симптоми характерні для гострого гнійного верхньощелепного синуситу?

- а) широкі носові ходи;
- б) смужка гною в середньому носовому ході;
- в) різка атрофія слизової оболонки носа;
- г) гіпертрофія слизової оболонки носа, гнійні виділення, носова кровотеча.

1.11. Яка навколоносова пазуха запалюється найменш часто?

- а) лобна;
- б) верхньощелепна;
- в) клиноподібна;
- г) решітчаста.

1.12. Які форми хронічних синуситів обов'язково потребують хірургічного лікування?

- а) катаральна, гнійна, поліпозна;
- б) поліпозна, змішана;
- в) катаральна, гнійна;
- г) катаральна, поліпозна.

## Розділ II. ГЛОТКА

### *Дайте повну відповідь на запитання*

2а. Мама хлопчика 3 років скаржиться на утруднене носове дихання у нього, слизові виділення з обох половин носа, погіршення слуху на обидва вуха, нічне хропіння, нічне нетримання сечі, блювання ранками. Назвіть захворювання цього хлопчика?

2б. У дівчинки 5 років через 4 год після аденотомії виникла кровотеча через ніс та спльовування крові ротом. Яка тактика медсестри з приводу цього?

2в. Хворий 34 років скаржиться на високу температуру тіла (до 38,7 С), сильний біль в горлі, що посилюється при ковтанні, головний біль, озноби. Об'єктивно: розлите почервоніння м'якого піднебіння, піднебінних мигдаликів та дужок. У лакунах мигдаликів жовті нальоти. Вкажіть, які аналізи слід обов'язково зробити хворому для встановлення діагнозу. (1,2)

2г. Хворій 26 років призначена операція з приводу хронічного декомпенсованого тонзиліту. Яку операцію слід провести цій пацієнтці?

2д. Хворій 45 років лікар встановив діагноз: правобічний паратонзиллярний абсцес. Які інструменти повинна підготувати медсестра для розкриття абсцесу?

2е. Після накладення зігрівального компреса на шию у хворої виникли біль та паління в ділянці компреса. Яку помилку зробила медсестра при накладанні компреса?

2є. Які інструменти повинна підготувати медсестра для проведення операції аденотомії?

*Виберіть найбільш повну і правильну відповідь*

2.1. Скільки отворів відкривається у глотку?

- а) 1;
- б) 3;
- в) 5;
- г) 7.

2.2. Скільки отворів відкривається в носоглотку?

- а) 1;
- б) 2;
- в) 3;
- г) 4.

2.3. Скільки отворів відкривається у ротоглотку?

- а) 1;
- б) 2;
- в) 3;
- г) 4.

2.4. Скільки отворів відкривається у гортаноглотку?

- а) 1;
- б) 2;
- в) 3;
- г) 4.

2.5. Скільки мигдаликів входить в лімфаденоїдне глоткове кільце Вальдеера-Пирогова ?

- а) 1;
- б) 2;
- в) 4;
- г) 6.

2.6. У що переходить гортаноглотка знизу?

- а) у носоглотку;
- б) у ротоглотку;
- в) у стравохід;
- г) у трахею.

2.7. Де повинна розміщуватись електрична лампа при проведенні орофарингоскопії?

- а) зліва від хворого;
- б) справа від хворого;
- в) спереду від хворого;
- г) немає значення.

2.8. Де повинен знаходитись дослідник при проведенні пальцевого дослідження носоглотки?

- а) спереду від хворого;
- б) справа від хворого;
- в) зліва від хворого;
- г) позаду хворого.

2.9. Які інструменти повинна підготувати медсестра для проведення гіпофарингоскопії (непрямої ларингоскопії)?

- а) шпатель, носове дзеркало, спиртівку зі спиртом;
- б) шпатель, носоглоткове дзеркало, спиртівку зі спиртом;
- в) марлеву серветку, гортанне дзеркало, спиртівку зі спиртом;
- г) марлеву серветку, носоглоткове дзеркало, спиртівку зі спиртом.

2.10. Виберіть найбільш повну відповідь, де вказано основні функції глотки.

- а) дихальна, нюхова, захисна;
- б) дихальна, захисна, рефлекторна, мовна;
- в) дихальна, травна, захисна, мовна;
- г) дихальна, нюхова, рефлекторна, резорбтивна, провідна.

2. 11. Який збудник визначають при взятті мазків на дифтерію?

- а) бацилу Леффлера;
- б) паличку Коха;
- в) бліду спірохету;
- г) паличку Фріша-Волковича.

2. 12. Звідки беруть мазки у хворих з підозрою на дифтерію зіва?

- а) з носа і зіва;
- б) з носа і гортані;
- в) із зіва і гортані;
- г) з гортані й трахеї.

2. 13. В який термін мазки, взяті у хворих на ангіну, повинні бути доставлені у бактеріологічну лабораторію?

- а) 1 год;
- б) 2 год;
- в) 6 год;
- г) 12 год.

2. 14. Який зонд слід використати для змащування зіву розчином Люголя?

- а) зонд Кохера;
- б) гортанний зонд з нарізкою, на робочий кінець якого щільно накручено вату;
- в) гортанний зонд з нарізкою, на робочий кінець якого легко накручено вату;
- б) вушний зонд з нарізкою, на робочий кінець якого щільно накручено вату.

### Розділ III. ГОРТАНЬ, ТРАХЕЯ І БРОНХИ

*Дайте повну відповідь на запитання*

За. Ви побачили на вулиці чоловіка, якого невідомий вдарив по шиї ребром долоні. Травмований втратив свідомість, у нього різко утруднене дихання, із затрудненим вдихом, сіро-синя шкіра обличчя та рук. Яке термінове втручання показане даному пацієнту?

Зб. У дівчинки 2 років серед повного здоров'я під час гри дрібними предметами раптово виник напад кашлю, вона посиніла та втратила голос. Про яку патологію слід подумати у цієї дівчинки?

Зв. У хлопчика 5 років серед ночі виник напад гавкаючого кашлю. Хворий важко дихає, у нього посиніли нігті рук та кінчик носа, голос збережений. Три дні тому в дитини почалося гостре респіраторне захворювання. Про яку патологію слід подумати у цього хлопчика?

Зг. У ЛОР-відділ доставили травмованого з колотою раною шиї. У нього інспіраторна ядуха, змінений голос та кашель, під час якого з рани виділяється піниста кров. Про ураження якого органа слід думати у цього хворого?

*Виберіть найбільш повну і правильну відповідь*

3.1. На якому рівні у дорослого розташована гортань?

- а) на рівні VII шийного хребця;
- б) на рівні IV шийного хребця;
- в) на рівні IV-VI шийних хребців;
- г) на рівні V-VII шийних хребців.

3.2. Що розташовується вище гортані?

- а) носоглотка;
- б) ротоглотка;
- в) гортаноглотка;
- г) трахея.

3.3. У що переходить гортань знизу?

- а) у носоглотку;
- б) у гортаноглотку;
- в) у стравохід;
- г) у трахею.

3.4. Яка функція надгортанника?

- а) відгороджує носоглотку від ротоглотки;
- б) піднімає та опускає гортань;
- в) закриває вхід у гортань при ковтанні;
- г) розширює гортань.

3.5. Який хрящ є парним?

- а) надгортанник;
- б) черпакуватий хрящ;
- в) перснеподібний хрящ;
- г) щитоподібний хрящ.

3.6. Дайте визначення стенозу гортані?

- а) стеноз гортані – це захворювання гортані, що призводить до порушення її захисної функції;
- б) стеноз гортані – це звуження просвіту гортані, що призводить до утрудненого дихання крізь неї;
- в) стеноз гортані – це захворювання гортані, що призводить до порушення голосоутворення.

3.7. Назвіть усі стадії клінічного перебігу стенозу гортані:

- а) компенсована, субкомпенсована, декомпенсована, асфіксії;
- б) компенсована, продромальна, клінічних проявів, зворотного розвитку;
- в) компенсована, декомпенсована.

3.8. Назвіть покази до конікотомії?

- а) бронхіальна астма;
- б) компенсована стадія стенозу гортані;
- в) декомпенсована стадія стенозу гортані;
- г) асфіксія.

3.9. Яким збудником викликається дифтерія гортані?

- а) стафілококом;
- б) стрептококом;
- в) паличкою Леффлера;
- г) паличкою Коха.

3.10. Що таке конікотомія?

- а) розсічення кілець трахеї;
- б) розсічення перснеподібного хряща;

- в) розсічення щитоподібного хряща;
- г) розкриття просвіту гортані між щитоподібним і перснеподібним хрящами.

3.11. Яку кількість медикаментозного розчину слід одноразово вливати в гортань?

- а) 0,5-1 мл;
- б) 2-3 мл;
- в) 3-5 мл.

## Розділ IV. ВУХО

### *Дайте повну відповідь на запитання*

4а. Хворий звернувся до лікаря зі скаргами на свербіння в правому вусі, яке з'явилося тиждень тому після потрапляння води у вуха. Медична сестра при зовнішньому огляді та пальпації лівого вуха, з якого почала огляд, особливостей не виявила, пацієнт поводить себе спокійно. При введенні лійки в лівий зовнішній слуховий прохід хворий напружився та поскаржився на біль у вусі, хоча вушна лійка була невелика і зовсім вільно заводилась у прохід. Назвіть причину виникнення болю при отоскопії лівого вуха.

4б. При отоскопії медична сестра бачить, як їй здається, дно зовнішнього слухового проходу, але пізнавальні пункти барабанної перетинки не виявляються. У чому помилка медичної сестри?

4в. Після того як медсестра закапала призначені краплі у вуха хворого на гострий гнійний середній отит, пацієнт відчув запаморочення, нудоту, на його обличчі з'явився холодний піт. Поясніть помилку медсестри.

4г. З яких шарів складається зігрівальний компрес на ділянку вуха?

4д. Дитині 5 років з гострим середнім отитом медсестра наклала зігрівальний компрес на праве вуха, який складався з марлевої серветки з розрізом в центрі, зволоженої у теплому напівспиртовому розчині; шару компресного паперу з розрізом в центрі (у розрізи медсестра провела вушну раковину); шару вати товщиною 2-3 см та бинтової пов'язки. Але через 20 хв дитина поскаржилась на те, що вона відчуває холод у правому вусі. У чому помилка медичної сестри?

4е. Хворий 26 років звернувся зі скаргами на зниження слуху, шум у вусі, що виникли 2 доби тому. Медсестра провела отоскопію та виявила, що зовнішній слуховий прохід заповнений жовтуватими масами, які повністю obturували прохід. Вона набрала в шприц Жане теплу

водогону воду та промила вухо, з нього видалилась великих розмірів сірчана пробка. Та відразу ж після промивання хворий відчув різкий біль у вусі та шум. У чому була помилка медсестри?

4є. У ЛОР-відділ вночі доставили хвору, у праве вухо якої 2 год тому заліз тарган. Ваші дії в цій ситуації?

4ж. Чоловіка 36 років, який вже давно хворіє нирковою недостатністю, госпіталізували у ЛОР-відділ з діагнозом: гострий гнійний середній отит, гостра нейросенсорна приглухуватість. З вушних виділень був висіяний золотистий стафілокок, чутливий до одного з антибіотиків групи аміноглікозидів – гентаміцину. Чи можна вводити цей препарат хворому?

4з. Вам доставили хворого без свідомості з температурою тіла 39,5° С, пульсом 120 уд за 1 хв та гноетечею з лівого вуха. Він лежить на боку із закинutoю назад головою та підведеними до живота колінами і руками. Ваші дії в цій ситуації?

*Виберіть найбільш правильну та повну відповідь*

4.1. Зі скількох відділів складається вухо людини?

- а) 1;
- б) 2;
- в) 3;
- г) 4.

4.2. Скільки слухових кісточок є у дорослої людини?

- а) 1;
- б) 2;
- в) 3;
- г) 4.

4.3. Зі скількох частин складається середнє вухо людини?

- а) 1;
- б) 2;
- в) 3;
- г) 4.

4.4. Зі скількох частин складається кістковий лабіринт людини?

- а) 1;
- б) 2;
- в) 3;
- г) 4.

4.5. Чим заповнене середнє вухо людини в нормі?

- а) повітрям;
- б) ендолімфою;

- в) перилімфою;
- г) кров'ю.

4.6. Чим заповнений кістковий лабіринт людини в нормі?

- а) повітрям;
- б) перилімфою;
- в) ендолімфою;
- г) кров'ю.

4.7. Чим заповнений перетинчастий лабіринт людини в нормі?

- а) повітрям;
- б) перилімфою;
- в) ендолімфою;
- г) кров'ю.

4.8. Яку воду слід використовувати для промивання зовнішнього слухового проходу?

- а) кип'ячену, кімнатної температури;
- б) стерильну, кімнатної температури;
- в) стерильну, температури тіла;
- г) будь-яку.

4.9. Для якого захворювання дорослих характерний біль при натискуванні на козлик?

- а) середній гнійний отит;
- б) середній катаральний отит;
- в) фурункул зовнішнього слухового проходу;
- г) лабіринтит.

4.10. Турунди якої довжини повинна підготувати медсестра для введення в зовнішній слуховий прохід?

- а) 0,5-1 см;
- б) 2-4 см;
- в) 7-8 см;
- г) 10-15 см.

4.11. Яке захворювання супроводжується флюктуацією вухної раковини?

- а) перихондрит вухної раковини;
- б) дифузний зовнішній отит;
- в) середній гнійний отит;
- г) лабіринтит.

4.12. Які інструменти повинна підготувати медсестра для проведення отоскопії?

- а) балон Політцера;
- б) шприц Жане;



- в) носові дзеркала;
- г) вушні лійки різного діаметра.

4.13. Які краплі можна закапувати у вухо?

- а) будь-які;
- б) стерильні, кімнатної температури;;
- в) призначені лікарем, підігріті до температури тіла;
- г) стерильні, підігріті до температури тіла.

4.14. На який час накладають зігрівальний компрес на вухо?

- а) 1 год;
- б) 3 год;
- в) 6 год;
- г) 24 год.

4.15. Яку кількість рідини повинна підготувати медсестра для видалення сірчаної пробки із зовнішнього слухового проходу?

- а) 100 мл;
- б) 200 мл;
- в) 500 мл;
- г) 1000 мл.

4.16. Яке положення повинен займати хворий при проведенні звичайної отоскопії?

- а) сидіти рівно і прямо;
- б) лежати на боку з припіднятою головою;
- в) сидіти із закинutoю назад головою;
- г) сидіти, схиливши голову до протилежного плеча.

4.17. Куди відтягують вушну раковину при проведенні отоскопії у дітей?

- а) назад, вниз і назовні;
- б) назад, вгору і назовні;
- в) вперед, вгору і назовні;
- г) вперед, вниз і назовні.

4.18. Куди відтягують вушну раковину при проведенні отоскопії у дорослих?

- а) назад, вниз і назовні;
- б) назад, вгору і назовні;
- в) вперед, вгору і назовні;
- г) вперед, вниз і назовні.

## ВІДПОВІДІ НА СИТУАЦІЙНІ ЗАДАЧІ ТА ТЕСТИ

### Розділ I. НІС ТА НАВКОЛОНОСОВІ ПАЗУХИ

- 1.а. Терміново викликати чергового лікаря через можливий розвиток важких внутрішньочерепних ускладнень.
- 1.б. Оглядову рентгенографію навколоносових пазух.
- 1.в. Відрізаний фрагмент носа промити, занурити у пляшку з розчином антибіотика та обкласти льодом. Терміново направити хворого разом з відрізаним фрагментом в медичний заклад, де зможуть пришити відрізаний шматок.
- 1.г. Стороннє тіло правої половини носа.

#### В і д п о в і д і н а т е с т и

1.1	1.2	1.3	1.4	1.5	1.6	1.7	1.8	1.9	1.10	1.11	1.12
б	б	б	в	г	а	б	а	б	б	в	б

### Розділ II. ГЛОТКА

- 2а. Аденоїди.
- 2б. Негайно повідомити чергового або лікуючого лікаря про виникнення післяопераційної кровотечі. При неможливості цього зробити ввести кровозупинні засоби.
- 2в. Взяти мазки із слизової оболонки зівя та носа на дифтеріяну паличку. Загальний аналіз крові.
- 2г. Тонзилектомію.
- 2д. Скальпель, затискач Пеана, перев'язувальний матеріал, розчин анестетика, розчин для полоскання глотки.
- 2е. Використала нерозведений спирт, що викликало опік шкіри.
- 2є. Баночку для стерильного знеболювального розчину; шприц з довгою голкою; конхотом; набір аденотомів; шпатель; стерильний перев'язувальний матеріал.

#### В і д п о в і д і н а т е с т и

2.1	2.2	2.3	2.4	2.5	2.6	2.7	2.8	2.9	2.10	2.11	2.12	2.13
г	г	а	б	г	г	б	г	в	в	а	а	б

### Розділ III. ГОРТАНЬ, ТРАХЕЯ І БРОНХИ

- 3а. Конікотомія.
- 3б. Стороннє тіло гортані.
- 3в. Несправжній круп.
- 3г. Гортані.

#### В і д п о в і д і н а т е с т и

3.2	3.3	3.4	3.5	3.6	3.7	3.8	3.9	3.10	3.11
в	г	в	б	б	а	г	в	г	а

### Розділ IV. ВУХО

4а. Лійка вибрана неправильно – занадто малого діаметра, вона досягла кісткового відділу зовнішнього слухового проходу та, торкаючись шкіри, викликала біль.

4б. Голові хворого не надано правильного положення: з поворотом та відхиленням до протилежного плеча, тому медсестра бачить не барабанну перетинку, а задню стінку зовнішнього слухового проходу.

4в. Перед закапуванням крапель у вухо розчин не був підігрітий до температури тіла, що викликало калоричну вестибулярну реакцію.

4г. 1. Марлева серветка з розрізом в центрі, зволожена у теплому напівспиртовому розчині.

- 2. Компресний папір (целофанова плівка) з розрізом в центрі.
- 3. Шар вати товщиною 2-3 см.
- 4. Бинтова пов'язка, шапочка чи хустинка.

4д. При накладанні компреса на вухо шар компресного паперу не перекривав на 1-2 см зі всіх боків зволожено у спиртовому розчині марлеву серветку.

4е. Медсестра почала промивати вухо, не з'ясувавши, чи хворів у минулому пацієнт вушними хворобами. А у пацієнта була “суха” перфорація барабанної перетинки, потрапляння води у барабанну порожнину викликало подразнення слизової оболонки середнього вуха.

4є. Треба спочатку закапати в праве вухо 7-10 крапель теплої спиртової розчину (борної кислоти, левоміцетину тощо), осушити прохід та промити його за допомогою шприца Жане теплим рожевим розчином марганцевокислого калію. Якщо при цьому таргана не вдалося видалити із зовнішнього слухового проходу, слід викликати лікаря, який видалить стороннє тіло інструментами.

4ж. Цей препарат вводити хворому не можна через те, що всі антибіотики групи аміноглікозидів мають ототоксичну дію, яка особливо виражена при нирковій недостатності.

4з. Негайно викликати чергового лікаря; перевірити симптоми ригідності потиличних м'язів та Керніга; покласти хворого в палату, в якій забезпечити повний спокій, тишу, тепло та затемнити вікна.

### В і д п о в і д і н а т е с т и

4.1 4.2 4.3 4.4 4.5 4.6 4.7 4.8 4.9 4.10 4.11 4.12 4.13 4.14 4.15 4.16 4.17 4.18  
в в в в а б в в в б а г в в в г а б

Підручник

**Яшан І.А., Заболотний Д.І., Яшан О.І.,  
Ковалик П.В., Протасевич Г.С.**

## **МЕДСЕСТРИНСТВО В ОТОРИНОЛАРИНГОЛОГІЇ** (підручник для медичних сестер)

Літературний редактор *В.Г. Ситар*  
Технічний редактор *Л.В. Кравчук, С.Т. Сисюк*  
Коректор *І.І. Папуша*  
Художнє оформлення обкладинки *П.С. Кушик*  
Комп'ютерна верстка *Г.О. Жмурко*

Підписано до друку 23.11.99. Формат 60x84/16. Папір офсетний №1.

Гарнітура Antiqua.

Друк офсетний. Ум. друк. арк. 13,72. Обл.-вид. арк. 12,33.

Наклад 3000 пр. Зам. № 35.

Оригінал-макет підготовлений у відділі комп'ютерної верстки видавництва "Укрмедкнига".

Україна, 282001, м. Тернопіль, майдан Волі, 1.

Надруковано в друкарні видавництва "Укрмедкнига".

Україна, 282001, м. Тернопіль, майдан Волі, 1.