

МІНІСТЕРСТВО ОХОРОНИ ЗДОРОВ'Я УКРАЇНИ
ДЕРЖАВНИЙ ВИЩИЙ НАВЧАЛЬНИЙ ЗАКЛАД
"ТЕРНОПІЛЬСЬКИЙ ДЕРЖАВНИЙ МЕДИЧНИЙ УНІВЕРСИТЕТ
імені І. Я. ГОРБАЧЕВСЬКОГО"

**ГРУБНІК
ОЛЕКСАНДРА ВОЛОДИМІРІВНА**

УДК 616.33-089:613.24

**ЛАПАРОСКОПІЧНЕ БАНДАЖУВАННЯ ШЛУНКА ДЛЯ ЛІКУВАННЯ АЛІМЕНТАРНО-
КОНСТИТУЦІОНАЛЬНОГО ОЖИРІННЯ**

14.01.03 – хірургія

АВТОРЕФЕРАТ

дисертації на здобуття наукового ступеню
кандидата медичних наук

Тернопіль – 2008

Дисертацією є рукопис

Робота виконана в Одеському державному медичному університеті МОЗ України

Науковий керівник: доктор медичних наук, професор **Трегубенко Анатолій Іванович**, Одеський державний медичний університет МОЗ України, професор кафедри хірургії №1

Офіційні опоненти:

доктор медичних наук, професор **Мамчич Володимир Іванович**, Національна медична академія післядипломної освіти імені П.Л. Шупика МОЗ України, завідувач кафедри хірургії та проктології;

доктор медичних наук, професор **Лаврик Андрій Семенович**, Національний інститут хірургії та трансплантології імені О.О. Шалімова АМН України, головний науковий співробітник відділу хірургії стравоходу та реконструктивної гастроентерології

Захист відбудеться 30 жовтня 2008 року о 14 годині на засіданні спеціалізованої вченої ради Д 58.601.01 у державному вищому навчальному закладі "Тернопільський державний медичний університет імені І.Я. Горбачевського" МОЗ України (46001, м. Тернопіль, майдан Волі, 1).

З дисертацією можна ознайомитися у бібліотеці державного вищого навчального закладу "Тернопільський державний медичний університет імені І.Я. Горбачевського" МОЗ України (46001, м. Тернопіль, вул. Січових Стрільців, 8)

Автореферат розісланий 18 вересня 2008 р.

Вчений секретар

спеціалізованої вченої ради,

доктор медичних наук, професор

Я.Я. Боднар

ЗАГАЛЬНА ХАРАКТЕРИСТИКА РОБОТИ

Актуальність теми. Фахівці Всесвітньої організації охорони здоров'я дійшли висновку, що ожиріння набуває характеру епідемії і значно погіршує стан здоров'я майже 2 мільярдів людей на планеті (L.F. Martin та співавтори, 2005). Серед населення Північної Америки та Західної Європи кожний третій громадянин має надлишкову масу тіла і 20-25 % страждають на ожиріння (H. Buchwald та співавтори, 2004, G.A. Filding, 2005). До 30 % населення України має надлишкову масу тіла і до 25 % страждають на ожиріння (О.Ф. Возіанов, В.Ф. Саєнко, А.С. Лаврик, 2001; А.С. Лаврик, 2004).

Ожиріння є не тільки естетичною проблемою, значення його визначається, перш за все, загрозою інвалідизації та зниженням тривалості життя у пацієнтів, що пов'язано з частим розвитком супровідних захворювань: артеріальної гіпертензії, цукрового діабету 2 типу, серцево-судинних захворювань, гіперхолестеринемії, захворювань печінки, легень, нирок, ендокринних залоз (E.E. Sale та співавтори, 1999; M.M. Boggiano та співавтори, 2005; R. David, J. Jacobs, 2006). При вираженому ожирінні ризик смертності в 10 разів перевищує смертність людей без надлишкової ваги (L. Ells та співавтори, 2007).

Консервативна терапія має низьку ефективність та високий відсоток рецидиву у хворих з морбідним ожирінням (World Health Organization, Geneva, Switzerland, 2000). Хірургічні методи лікування морбідного ожиріння на сьогоднішній день є найбільш ефективним засобом зниження надлишкової ваги (А.С. Лаврик, 2003; G. A. Brey, 2005; K.F. Montgomery, 2007). Актуальним завданням бариатричної хірургії є впровадження найбільш малотравматичних хірургічних втручань.

Зв'язок роботи з науковими планами, програмами. Дисертація виконана відповідно до плану науково-дослідних робіт кафедри хірургії № 1 Одеського державного медичного університету і є фрагментом планової теми "Розробка мінімально інвазивних методів лікування захворювань органів черевної порожнини, грудної клітки, судинної патології та ехінококозу" (державна реєстрація № 0104U010502). У виконанні її автором проведено дослідження стосовно ефективності лапароскопічного бандажування шлунка при лікуванні морбідного аліментарно-конституціонального ожиріння. Тема дисертації затверджена Проблемною комісією "Хірургія" 11.11.2006 р. (протокол № 14).

Мета роботи: підвищити ефективність лікування хворих з аліментарно-конституціональним ожирінням шляхом впровадження лапароскопічних методик бандажування шлунка.

Завдання дослідження:

1. Вивчити частоту та види специфічних ускладнень, які супроводжують операції лапароскопічного бандажування шлунка.
2. Оптимізувати методику лапароскопічного бандажування шлунка з метою зниження частоти специфічних ускладнень.
3. Розробити оригінальну конструкцію шлункових бандажів, що дозволить знизити частоту специфічних ускладнень.
4. Вивчити віддалені результати та ефективність лапароскопічного бандажування шлунка у хворих з морбідним ожирінням.
5. Провести порівняльний аналіз найближчих та віддалених результатів лапароскопічного та лапаротомного бандажування шлунка у хворих з морбідним ожирінням.
6. Розробити оптимальну методику повторних бариатричних втручань у хворих, у яких бандажування шлунка було малоефективним.

Об'єкт дослідження – аліментарно-конституціональне ожиріння.

Предмет дослідження – лапароскопічне бандажування шлунка з використанням різних конструкцій шлункових бандажів.

Методи дослідження – загально-клінічні, які дозволяли об'єктивно встановлювати стан хворих, виявляти ступінь ожиріння; лабораторно-діагностичні, які виявляли наявність порушень ліпідного, вуглеводного та білкового обміну, стан коагуляційної системи крові, функцію печінки, нирок, ендокринних залоз; інструментально-діагностичні, які виявляли порушення серцево-судинної системи, системи дихання пацієнта, наявність стеатогепатозу; ендоскопічні, які виявляли наявність патології стравоходу, шлунку, дванадцятипалої кишки; статистичні, які дозволяли встановлювати достовірність отриманих результатів.

Наукова новизна отриманих результатів. Розроблені та удосконалені методики бандажування шлунка з використанням бандажів різних конструкцій дозволили досягнути стабільного зниження надлишкової маси тіла пацієнтів. Доведено, що на тлі зниження індексу маси тіла, значно зменшується симптоматика проявів супутньої патології.

Вперше доведено, що ефективність лапароскопічного бандажування шлунка залежить як від методики фіксації бандажа до стінок шлунка, так і від конструкції самого бандажа.

Вперше доведено, що фіксація бандажу до стінки шлунка за допомогою силіконових петель дозволяє суттєво знизити кількість серйозних післяопераційних ускладнень і отримати практично у всіх оперованих хворих відмінні результати лікування морбідного ожиріння.

Вперше розроблено оригінальні методи лапароскопічного бандажування шлунка і вивчено їх ефективність у порівнянні зі стандартними лапаротомними та лапароскопічними операціями.

Вперше розроблено концепцію оптимального вибору методу повторних хірургічних бариатричних втручань у випадках, коли лапароскопічне бандажування шлунка було недостатньо ефективним.

Вперше доведено можливість виконання повторних хірургічних втручань після лапароскопічного бандажування шлунка із застосуванням лапароскопічних методик.

Практичне значення отриманих результатів. Вперше розроблено оригінальні конструкції силіконових бандажів (деклараційний патент України на винахід № 21704). Спеціальна конструкція замків дозволяє регулювати внутрішній діаметр силіконових кілець під час виконання самої операції бандажування шлунка. Вперше розроблені конструкції бандажів, які мають силіконові петлі для фіксування бандажу до стінки шлунка, що попереджує розвиток таких ускладнень, як «сліпедж-синдром», міграція бандажа у порожнину шлунка (рішення про видачу деклараційного патенту України № u 200802962 «Пристрій для хірургічного лікування аліментарно-конституціонального ожиріння за Грубнік О.В.»). Вперше розроблені оригінальні методи шунтувальних операцій після недостатньо ефективного лапароскопічного бандажування шлунка (деклараційний патент України на винахід № 64161), що значно покращило ефективність повторних бариатричних втручань. Вперше розроблені комбіновані методи шунтування шлунка з використанням лапароскопічних технологій і втручань через мінілапаротомний доступ (рішення про видачу деклараційного патенту на корисну модель щодо заявки № u 200802960 «Спосіб лікування аліментарно-конституціонального ожиріння за Грубнік О.В.»), доведено, що такі втручання попереджують розвиток низки ускладнень.

Результати роботи впроваджені в лікувальний процес загальнохірургічного та відділення мініінвазивних методів діагностики та лікування Одеської обласної клінічної лікарні, хірургічних відділень лікарень № 10 і № 11 м. Одеси, залізничної лікарні м. Львова.

Особистий внесок здобувача. Дисертант сформулювала мету і завдання дослідження, здійснила комплексне лікування хворих з первинним ожирінням, брала участь у хірургічних втручаннях, проведених у рамках дослідження, провела аналіз отриманих даних, особисто написала усі розділи дисертації. Висновки і практичні рекомендації сформульовано разом із науковим керівником. За участю здобувача розроблено нові методи бандажування шлунка, удосконалено техніку рестриктивних оперативних втручань, отримано чотири деклараційних патенти. У статтях, які опубліковані у співавторстві, здобувачеві належить набір клінічного матеріалу, робота з написання тексту статей, статистична обробка даних, підготовка статті до друку. Акти впровадження базуються на фактичному матеріалі здобувача.

Апробація результатів дисертації. Результати досліджень оприлюднені на другій конференції за участю закордонних фахівців «Хірургічне лікування ожиріння й супутніх метаболічних порушень» (Львів, 2003), на 11-ому міжнародному конгресі Європейської асоціації

ендоскопічної хірургії (Глазго, Шотландія, 2003), на міжнародній науково-практичній конференції «Малоінвазивна хірургія. Нові напрямки та проблеми» (Тернопіль, 2004), на республіканській науково-практичній конференції з міжнародною участю «Сучасні проблеми ендокринної хірургії» (Київ, 2005), на VIII міжнародному конгресі з пластичної, естетичної, реконструктивної хірургії, онкології і дерматології (Одеса, 2005), на 14-ому міжнародному конгресі Європейської асоціації ендоскопічної хірургії (Німеччина, Берлін, 2006), на IV російському симпозиумі за участю закордонних фахівців «Хірургічне лікування ожиріння і супутніх метаболічних порушень» (Росія, Москва, 2007), на 15-ому міжнародному конгресі Європейської асоціації ендоскопічної хірургії (Афіни, Греція, 2007).

Публікації. За матеріалами дисертації опубліковано 15 наукових праць, з яких 5 – у фахових виданнях, рекомендованих ВАК України, 7 – у матеріалах конгресів і симпозиумів, 2 патенти на корисну модель, 1 деклараційний патент на винахід.

Обсяг і структура дисертації. Дисертація викладена на 166 сторінках машинописного тексту (основний обсяг становить 137 сторінок), складається із вступу, 6 розділів, висновків, списку використаних джерел літератури (всього 231 найменування) та додатків, ілюстрована 34 рисунками і 12 таблицями.

ОСНОВНИЙ ЗМІСТ РОБОТИ

Матеріали і методи дослідження. Робота ґрунтується на вивченні результатів хірургічного лікування 130 хворих на аліментарно-конституціональне ожиріння, яким було виконано бандажування шлунка в Одеській обласній клінічній лікарні у період з 1996 р. по 2007 р. Комісією з питань біоетики Одеського державного медичного університету порушень морально-етичних норм при проведенні досліджень не виявлено (протокол № 51Д від 14 грудня 2007 року). Усі хворі були розподілені на дві групи. До першої групи спостереження віднесено 92 пацієнта, яким було виконано лапароскопічні бандажування шлунка. В другу групу спостереження ввійшли 38 пацієнтів, яким бандажування шлунка було виконано через мінілапаротомний доступ. Показаннями до бандажування шлунка були:

- аліментарно-конституціональне ожиріння II ступеня (індекс маси тіла був від 35 до 39,9 кг/м²) при наявності важких асоційованих з ожирінням захворювань і швидкого набору маси тіла пацієнтами;
- аліментарно-конституціональне ожиріння III ступеня (індекс маси тіла був від 40 до 49,9 кг/м²);
- морбідне суперожиріння (індекс маси тіла перевищував 50 кг/м²).

Усі пацієнти тривалий час лікувалися мало результативною дієтологічною та медикаментозною терапією.

Клінічне обстеження хворих з аліментарно-конституціональним ожирінням включало збір анамнезу, антропометричні виміри, клініко-лабораторні й інструментальні дослідження. Зважування досліджуваних пацієнтів виконували на медичних вагах фірми «Medcarg» (США), у передопераційному періоді, а потім у віддалений термін після операції через 3, 6, 12, 24, 48, 60 міс. Зріст пацієнтів виміряли в передопераційному періоді.

Усім хворим виконувалися загальний клінічний аналіз крові, загальний клінічний аналіз сечі, визначався час згортання крові за методикою Лі-Уайта, тривалість кровотечі за методикою Дюке, протромбіновий індекс за методом Квіка, визначалися група крові і резус-фактор. Визначали вміст глюкози крові глюкозооксидазним методом і виконували тест толерантності до глюкози. Визначали рівень вмісту фракцій білірубіна колориметричним методом Ван ден Берга; ферменти печінки – трансамінази сироватки крові за методикою Райтмана, лужну фосфатазу методом Боданського, визначали тимолова реакція Мак-Лагана. Для визначення змін з боку білкового обміну визначалася кількість загального білка крові і його фракцій спектрофотометричним методом. Вміст загальних ліпідів плазми крові визначали за методом Цольнера. Вивчали вміст ліпопротеїдів дуже низької щільності, ліпопротеїдів низької щільності, ліпопротеїдів високої щільності. Оцінювали рівень трийодтиронину, тироксину, тиреотропного гормону і антитіл до білку щитовидної залози. У пацієнтів з симптомами статевої дисфункції визначали рівень тестостерону і естрогенів крові, рівень кортизолу та альдостерону.

Ультразвукове дослідження (УЗД) органів черевної порожнини виконували на апаратах типу «AlokaSSD-500», «AlokaSSD-650» (Японія) секторальним, конвексним і лінійним датчиками з частотною характеристикою 3,5 МГц.

У кожного пацієнта визначали частоту серцевих скорочень, систолічний, діастолічний і пульсовий тиск. За стандартними методиками усім хворим виконувалася електрокардіографія (ЕКГ) на електрокардіографі фірми «CARDIMAX FX-326U» (Японія). Ультразвукове дослідження серця виконували за стандартною методикою на ультразвуковому сканері «SIEMENS SONOLINE G60S» (Німеччина) секторальним датчиком з частотною характеристикою 2 МГц.

Рентгеноскопичне дослідження виконували на рентгенологічних апаратах «EDR-750B» (Угорщина) і «BACCARA 90/25 HV» (Франція). Спірографічні вимірювання здійснювали на спірографі «Пульмовент» (Україна). Фіброезофагогастроуденоскопія досліджуваним пацієнтам виконувалася фіброгастрокопами фірми «OLYMPUS» (Японія).

Серед пацієнтів більшість складала жінки (75%). Середній вік пацієнтів становив $37,6 \pm 5,2$ років. Маса тіла пацієнтів коливалась від 89 до 206 кг, в середньому була $136 \pm 7,2$ кг. Середній індекс маси тіла був $45,6 \pm 5,6$ кг/м². 75,7% пацієнтів мали супутню патологію, яка була пов'язана з ожирінням. Артеріальна гіпертензія зафіксована у 38,5% пацієнтів, цукровий діабет 2-го типу та порушення толерантності до глюкози виявлені у 46,9 % хворих. Порушення ліпідного обміну було

zareєстровано у 49,2 % хворих, синдром Піквіка мав місце у 14,6 % пацієнтів. 32 пацієнта (22,9 %) були оперовані раніше з приводу калькульозного холециститу, апендициту, грижі черевної стінки, варикозного розширення вен нижніх кінцівок.

Передопераційна підготовка хворих здійснювали після ретельного обстеження. Безпосередньо перед операцією і через 12 годин після, а потім ще протягом 3-5 діб пацієнтам вводили підшкірно низькомолекулярні гепарини – Фраксіпарин, в дозі 0,6 мл, або Клесан, в дозі 0,4 мл. З метою профілактики гнійно-септичних ускладнень використовували цефалоспорін II-го покоління – цефуроксим.

Виконання лапароскопічного бандажування шлунка проводили через 4 троакара (рис. 1).

Рис. 1. Точки введення троакарів.

До 1999 року проводили перігастральне бандажування шлунка. Для цього в проксимальній частині шлунка, біля малої кривизни, робили отвір у малому чепці. Через цей отвір позаду кардіального відділу шлунка проводили спеціальний інструмент, кінець якого вигинався під кутом 90 градусів. Над цим інструментом розтинали шлунково-селезінкову зв'язку, інструментом захоплювали трубку, яка була з'єднана з силіконовим бандажем, і протягували його позаду кардіального відділу шлунка.

Потім вводили в шлунок спеціальний зонд на кінці якого був балон. В балон вводили 50-80 мл рідини. Після чого над роздутим балоном застібали замок силіконового бандажу. Таким чином, в проксимальній частині шлунка утворювався малий шлунковий резервуар об'ємом 50-80 мл, а діаметр стоми між проксимальним і дистальним шлунковим резервуаром був 10 мм. Для фіксації бандажу у цьому положенні зшивали над бандажем передню стінку шлунка шляхом накладання 3-4 вузлових швів. В підшкірній клітковині, на рівні введення латерального троакара, формували місце для імплантації спеціального порту, який потім з'єднувався з силіконовим бандажем трубкою. При введенні в порт 1-3 мл рідини можна було регулювати внутрішній діаметр силіконового бандажу.

Хворі починали вставати і ходити на наступний день після операції. Пити воду вони починали через 24 год після втручання. На 3 добу робили рентгенівський контроль пасажу контрасту через «маленький шлунок». Якщо пасаж був нормальним, хворі виписувалися додому з рекомендаціями протягом місяця приймати тільки рідку їжу. Контрольні обстеження робили через 1, 3, 6, 12 міс., а потім щорічно після операції. При контрольному обстеженні фіксували вагу хворих і при необхідності проводили регулювання внутрішнього діаметру шлункового бандажу.

З 1999 року ми змінили методику лапароскопічного шлункового бандажування. Силіконовий бандаж проводили супрабурсально і формували «маленький шлунок» об'ємом 20-25 мл. У цей період були запропоновані і використовувалися шлункові бандажі власної конструкції. Віддалені результати лапароскопічного бандажування шлунка вивчалися при щорічному обстеженні пацієнтів в клініці. Заміряли вагу пацієнтів, проводили лабораторні біохімічні тести, робили рентгенівське обстеження, ультразвукове обстеження органів черевної порожнини, ендоскопічне обстеження стравоходу та шлунка. Суб'єктивний стан пацієнтів оцінювали за системою MOOREHEAD-ARDELT II (2003 р.).

Результати лікування вважалися відмінними, якщо зниження показників ІМТ було не менше ніж на 25 %, а відсоток зменшення надлишкової маси тіла – не менше 50 % після операції, за умови відсутності виражених моторно-евакуаційних порушень з боку шлунково-кишкового тракту, болю, специфічних ускладнень. При цьому хворі практично не дотримувалися дієти. Результати вважалися добрими, якщо показник ІМТ знизився не менше ніж на 25 %, зменшення надлишкової маси тіла було не менш 50 % після операції, але у хворих при порушенні дієти виникали помірні дисфагічні розлади у вигляді нудоти і помірного болю в епігастрії. Результати вважалися задовільними якщо зменшення маси тіла відбувалося хвилеподібно і через 24 міс. після операції ІМТ знижувався на 25 %, а потім хворі починали набирати вагу. При цьому мали місце функціональні розлади травлення. Незадовільними вважалися результати бандажування шлунка при відсутності втрати маси тіла, при зростанні ІМТ, а також при виникненні у хворих специфічних ускладнень, що вимагали повторної операції.

Статистична обробка одержаних результатів проводилася методами дисперсійного і кореляційного аналізу із використанням програмного забезпечення MATLAB.

Результати дослідження та їх обговорення. За статеві-віковими характеристиками та ступенем аліментарно-конституціонального ожиріння групи порівняння були репрезентативними. Серед хворих переважали жінки, в I-й групі їх було 78,3 %, в II-й групі – 63,2 %. Середній вік пацієнтів I-ої групи становив $39,2 \pm 4,1$ років, середній вік пацієнтів в II-й групі – $37,6 \pm 3,8$ років. Маса тіла в групах дослідження коливалась від 89 до 206 кг. Середня маса тіла пацієнтів в I-й групі була $136 \pm 5,2$ кг, середній індекс маси тіла – $45,8 \pm 4,6$ кг/м². Середня маса тіла пацієнтів в II-й групі була $139,7 \pm 7,1$ кг, середній індекс маси тіла – $44,2 \pm 5,8$ кг/м². Супутні морбідному ожирінню захворювання з однаковою частотою спостерігалися серед пацієнтів I-ї і II-ї груп. Порушення толерантності до глюкози та цукровий діабет 2-го типу діагностовано у 46,7 % хворих I-ї групи та у 47,4 % хворих II-ї групи. Гіперліпідемію, гіпертригліцеридемію, дисліпідемію виявлено у 51,2 % хворих I-ї групи і у 42,1 % хворих II-ї групи. 13 % хворих I-ї групи та 18,4 % хворих II-ї групи мали прояви синдрому Піквіка. Жіночі та чоловічі статеві розлади діагностовано у 17-ти хворих I-ї групи та у 7-и хворих II-ї групи.

Супутні захворювання враховувалися при проведенні передопераційної підготовки та в післяопераційному періоді. Як довів наш досвід, лапароскопічне бандажування шлунка не є зовсім простим оперативним втручанням. Найбільші технічні проблеми мали місце у хворих з гепатомегалією на тлі стеатогепатозу. В таких випадках при відведенні вгору лівої долі печінки траплялося пошкодження паренхіми печінки з кровотечею, яку не так легко було зупинити. Технічні проблеми мали місце при перігастральному розташуванні силіконового бандажа. При цьому операція тривала в середньому 128 ± 18 хв. У 5-ти пацієнтів була інтраопераційна кровотеча, зумовлена травмою паренхіми печінки. Удосконалення методики лапароскопічного бандажування шлунка шляхом розташовування силіконового бандажу супрабурсально з формуванням «малого шлунка» об'ємом 20-25 мл, дозволило нам суттєво скоротити час операції до 65 ± 15 хв. ($p < 0,05$). Інтраопераційна кровотеча мала місце тільки в одному випадку, частота її виникнення зменшилася з 21,7 % до 1,4 % ($p < 0,05$).

Використання відеоендоскопічної методики лапароскопічного бандажування шлунка зробило цю операцію малотравматичною. Навіть хворі з серйозною супутньою патологією досить легко переносили таке втручання. Серйозних інтра- та післяопераційних ускладнень ми не спостерігали. Але після лапароскопічного бандажування шлунка можуть бути специфічні ускладнення, такі як дилатація «малого шлунка», що зумовлено неадекватним діаметром стоми між проксимальним та дистальним відділами шлунка; «сліпедж-синдром», який проявляється при зсуванні силіконового кільця в дистальному напрямку. Наші спостереження показали, що при перігастральному розташуванні силіконового бандажу дилатація «малого шлунка» мала місце у 26 % оперованих, «сліпедж-синдром» у ранньому післяопераційному періоді був у 3-х (16,6 %) пацієнтів. На 4-6-ту добу після першої операції троє хворих з раннім «сліпедж-синдромом» були реоперовані. Їм була виконана релапароскопія, у 2-х випадках силіконовий бандаж був знятий зі шлунка. В одному випадку вдалося його перевести в більш проксимальний відділ шлунка. Впровадження нової лапароскопічної методики шлункового бандажування, коли силіконове кільце встановлювалося супрабурсально і формувався «малий шлунок» об'ємом не більше 20-25 мл, дозволило суттєво знизити частоту специфічних ускладнень. Так частота дилатації «малого шлунка» зменшилась з 26 % до 4,3 % ($p < 0,05$), частота раннього «сліпедж-синдрому» – з 13 % зійшла внівець. Але не тільки методика бандажування шлунка впливає на частоту та кількість післяопераційних ускладнень. Як показали наші спостереження, сама конструкція шлункового бандажу суттєво впливає на частоту виникнення ускладнень. По-перше, нами було доведено, що застосування стрічкових несиліконових бандажів недоцільне при лапароскопічному бандажуванні шлунка. Сітчасті стрічкові бандажі ми використали у 7-ми хворих при лапароскопічному бандажуванні шлунка. При цьому не вдалося адекватно відкалібрувати внутрішній діаметр бандажу, хворі після операції знову почали набирати вагу, що призвело до необхідності повторних

операцій. По-друге, нами доведено, що при застосуванні стандартних силіконових бандажів не вдається у всіх випадках надійно їх фіксувати, шляхом зшивання над силіконовим кільцем передньої стінки шлунка. Така фіксація силіконових кілець може привести при їх калібруванні до локального пошкодження стінки шлунка, що може мати місце при ексцентричному вибуханні внутрішньої стінки силіконового кільця (рис. 2).

Рис. 2. Ексцентричне вибухання внутрішньої стінки силіконового бандажу.

Це призводить до міграції силіконового кільця в середину шлунка (рис. 3). Таке серйозне ускладнення бандажування шлунка ми спостерігали у 6-ти (7 %) хворих при виконанні лапароскопічного бандажування. Нами розроблена лапароскопічна методика вилучення силіконових кілець при їх міграції в порожнину шлунка. При цьому ми виконували дуже маленьку гастротомію, перетинали силіконове кільце, після чого вилучали кільце із шлунка. Потім ушивали гастротомічний отвір спеціальним лапароскопічним швом. В жодному випадку не було серйозних ускладнень і не виникало необхідності переходити до відкритої лапаротомної операції.

З метою запобігання виникнення таких ускладнень нами розроблена оригінальна конструкція силіконових бандажів (отримано позитивне рішення на деклараційний патент України на винахід «Пристрій для хірургічного лікування аліментарно-конституціонального ожиріння за Грубнік О.В.», заявка № у 200802962 від 07.03.2007), що мають спеціальні силіконові петлі, за допомогою яких кільце фіксується до стінки шлунка (рис. 4), що виключає його міграцію.

Рис. 3. Рентгенологічна картина міграції кільця в середину шлунка.

Рис. 4. Фіксація силіконового бандажу за допомогою силіконових петель.

Доцільність запропонованої конструкції доведена нами у експериментальних випробуваннях кілець різної конструкції на 10-ти органокомплексах шлунка і стравоходу, які було виділено у трупів. Встановлення та фіксування силіконових кілець різної конструкції здійснювалося нами таким же чином як при виконанні лапароскопічного бандажування шлунка у хворих. Потім заповнювали шлунок рідиною і зав'язували стравохід та пілорус. Моделювання «сліпедж-синдрому» здійснювалось нами наступним чином. При утворенні надмірного тиску в

стравоході ми спостерігали дислокацію стандартних силіконових кілець в дистальному напрямку на 1,5-6 см. При підвищенні тиску в дистальному відділі шлунка, нижче силіконового бандажа, спостерігалася дислокація силіконових кілець в проксимальному напрямку на 2,5-4,2 см.

Тільки при використанні силіконових кілець оригінальної конструкції, які фіксувалися швами до стінки шлунка, ми не спостерігали дислокації бандажа.

Запропоновані силіконові бандажі були використані у 37-ми хворих. У жодному випадку у них ми не спостерігали «сліпедж-синдрому» або міграції бандажу в порожнину шлунка. Впровадження вдосконаленої методики лапароскопічного бандажування шлунка і використання оригінальної конструкції шлункових бандажів дозволяє зменшити частоту таких специфічних ускладнень, як «сліпедж-синдром», з 6,5 % до 0 і міграцію кілець в порожнину шлунка з 7,0 % до 0.

Нами були порівняні результати лапароскопічного бандажування шлунка з лапаротомними операціями. Як показали спостереження, після лапаротомних операцій ускладнення спостерігалися в 6,1 разів частіше, ніж в групі хворих, яким виконували лапароскопічне бандажування. Після лапароскопічних втручань хворі перебували в лікарні $3,4 \pm 1,5$ діб, а після лапаротомним операцій – $7,2 \pm 2,5$ діб ($p < 0,05$).

Віддалені результати бандажування шлунка з метою лікування аліментарно-конституціонального ожиріння простежені у 86 пацієнтів (93,5 %) I-ї групи та у 32 хворих (84,2 %) II-ї групи в строки від 6 місяців до 10 років. Нами виявлено, що адекватне зниження маси тіла було у тих пацієнтів, у яких при регулюванні внутрішній діаметр шлункових бандажів був при рентгенологічному контролі від 3 до 5 мм (рис. 5).

Відмінні та добрі результати при лапароскопічному бандажуванні шлунка відмічені у 79 % оперованих хворих. В 10,3 % спостережень нами зафіксовані задовільні результати. У хворих після операції суттєво знизилась маса тіла, ІМТ знизився до 29-32 $\text{кг}/\text{м}^2$, але мали місце періодичні диспепсичні розлади у вигляді нудоти і блювання після вживання твердої їжі. Все це призводило до необхідності регулювання внутрішнього діаметру шлункового бандажа, але після цього відбувалося поступове зростання маси тіла.

У 12,8 % випадків віддалені результати лапароскопічного бандажування шлунка були незадовільними. У цих хворих не вдалося досягти адекватного зниження ваги з різних причин: застосування нерегульованих шлункових бандажів, виникнення «сліпедж-синдрому» з наступним зняттям бандажу. У 6-ти пацієнтів була міграція бандажу в порожнину шлунка, що призвело до необхідності вилучення бандажу. Всі пацієнти з незадовільними результатами після лапароскопічного шлункового бандажування вимагали повторного оперативного втручання.

Рис. 5. Рентгенологічна картина правильного розміщення шлункового бандажу.

При порівнянні результатів шлункового бандажування у пацієнтів I-ї і II-ї груп ми з'ясували, що після лапароскопічних операцій пацієнти I-ї групи мали суттєво кращі віддалені результати, ніж пацієнти II-ї групи, яким виконували лапаротомні втручання (рис.6).

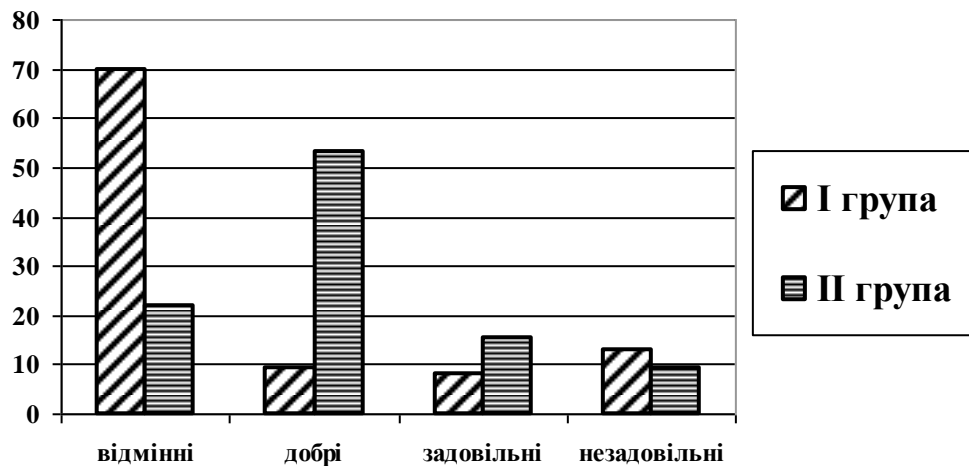


Рис. 6. Порівняння віддалених результатів бандажування шлунка в I та II групах хворих ($\chi^2=24,5$, $p<0,05$)

З даних, які представлені на рис.6, випливає, що відмінні та добрі результати отримані у 70 % пацієнтів I-ї групи і тільки у 21,9 % пацієнтів II-ї групи ($p<0,05$). Така різниця пояснювалась, з одного боку, тим, що майже всім пацієнтам I-ї групи встановлювали регульовані шлункові бандажі. При виконанні операції пацієнтам II-ї групи частіше застосовували нерегульовані бандажі. Після лапароскопічних операцій у пацієнтів майже не було злукової хвороби, а після лапаротомних втручань хворі скаржилися на болі, диспепсичні розлади, що були зумовлені злуковою хворобою. Третя причина кращих результатів у пацієнтів I-ї групи – це застосування оригінальних конструкцій силіконових бандажів, що попереджувало виникнення «сліпедж-синдрому» та міграцію бандажів у порожнину шлунка.

Нами вивчені фактори, які впливали на віддалені результати лапароскопічного бандажування шлунка. Статистична обробка результатів показала, що такі фактори, як стать, вік хворих, наявність супутньої патології не впливають суттєво на результати лапароскопічного бандажування шлунка. Встановлено, що результати операцій у хворих з суперожирінням при ІМТ вище 50кг/м^2 були значно гіршими, ніж у хворих, у яких ІМТ був нижчий 50кг/м^2 ($p<0,05$). У хворих з суперожирінням більш ефективним є застосування шлункового шунтування.

У віддалені строки після бандажування шлунка достовірно зменшувалася частота симптомів супровідної, асоційованої з морбідним ожирінням, патології. Порушення вуглеводного обміну до операції мало місце у 46,7 % хворих I-ї групи. Через 12-24 міс. після лапароскопічного бандажування рівень глюкози крові натще знизився з $6,5 \pm 0,3$ ммоль/л до $4,8 \pm 0,4$ ммоль/л ($p < 0,05$). До операції 9-ть хворих на цукровий діабет 2-го типу лікувались інсуліном. Після операції тільки 2-є пацієнтів продовжували прийом інсуліну, але добова доза препарату була зменшена в 1,5-2 рази.

Нами виявлено, що після лапароскопічного бандажування шлунка майже у всіх хворих нормалізувалися функціональні показники печінки. Суттєвих порушень білкового обміну у хворих після операції не виявлено. Порушення ліпідного обміну до хірургічного лікування мали місце у 51,2% пацієнтів. Після лапароскопічного бандажування у хворих при втраті більш ніж 25% надлишкової ваги було зафіксовано повну нормалізацію ліпідного обміну. Рівень холестерину крові знизився з $7,4 \pm 0,11$ ммоль/л до $5,3 \pm 0,22$ ммоль/л ($p < 0,05$). Рівень триглицеридів в сироватці крові пацієнтів зменшився з $1,4 \pm 0,21$ ммоль/л до $0,8 \pm 0,24$ ммоль/л ($p < 0,05$).

Таким чином, результати досліджень свідчать, що лапароскопічне бандажування шлунка не тільки приводить до зниження маси тіла пацієнтів, але й нормалізує прояви метаболічних порушень.

У тих випадках, коли бандажування шлунка було малоефективним, або мали місце функціональні порушення: дисфагії, болі, нудота, періодичні блювання після прийому їжі, ми виконували повторні оперативні втручання.

Нами доведено, що в більшості випадків повторну операцію можна зробити лапароскопічним методом. Вилучення та заміна силіконових бандажів не є ефективним методом лікування таких хворих. При виборі повторних оперативних втручань більш ефективними є шунтуючі шлунок баріатричні операції.

Нами розроблено (рис. 7) оригінальну методику шунтування шлунка без видалення силіконового бандажу (деклараційний патент України на винахід № 64161 А, Бюл. №2).

Рис. 7. Оригінальна методика шлункового шунтування (Деклараційний патент України № 64461А).

При виконанні такої операції є можливість запобігання виникнення симптомів малабсорбції. Така операція виконана у 7-ми хворих, у яких досягнуто відмінних віддалених результатів. У всіх хворих ІМТ знизився нижче 30 кг/м^2 , в жодному випадку не було проявів порушення травлення та симптомів малабсорбції.

У 5-ти хворих, у яких були вилучені силіконові бандажі, ми виконували повторні операції шунтування з пересіченням шлунка та формуванням малого шлункового резервуара об'ємом 15-20 мл, до якого підшивали тонку кишку. Для виконання такого втручання нами розроблена оригінальна методика за якою всі етапи операції виконуються лапароскопічно.

Для формування анастомозу між шлунковим проксимальним резервуаром і тонкою кишкою роблять мінілапаротомію (рішення про видачу деклараційного патенту на корисну модель щодо заявки № u 2008 02960 «Спосіб лікування аліментарно-конституціонального ожиріння за Грубнік О.В.). Застосування запропонованої методики попереджає виникнення таких серйозних ускладнень, як недостатність швів гастроентероанастомозу і значно зменшує тривалість та травматичність операції.

Розроблені методики повторних операційних втручань дозволили суттєво покращити результати лапароскопічних баріатричних операцій.

ВИСНОВКИ

У дисертаційній роботі наведено нове вирішення актуального наукового завдання хірургії щодо покращення ефективності лікування хворих з аліментарно-конституціональним ожирінням шляхом впровадження лапароскопічних методик, що істотно підвищує ефективність баріатричних оперативних втручань та сприяє зменшенню кількості ранніх та пізніх післяопераційних ускладнень.

1. Специфічними для лапароскопічного бандажування шлунка ускладненнями є: дислокація бандажа («сліпедж-синдром»), міграція силіконового бандажа в порожнину шлунка, дилатація проксимального відділу шлунка та непрохідність в зоні локалізації бандажу. Специфічні ускладнення мали місце в 11 % прооперованих хворих і залежали від методики операції та конструкції бандажа.

2. Лапароскопічна методика супрабурсального встановлення шлункового бандажу з формуванням «малого шлунка» об'ємом не більше 20-25 мл дозволяє в 5,8 разів зменшити частоту дислокації бандажу.

3. Використання оригінальних конструкцій силіконових бандажів, які підшиваються до стінки шлунка, дозволяє знизити частоту «сліпедж-синдрому» з 6,5 % до нуля, та частоту міграції бандажу усередину шлунка з 7 % до 0.

4. Лапароскопічне бандажування шлунка в 79 % випадків дає відмінні та добрі результати з адекватним зменшенням маси тіла пацієнтів при відсутності порушень травлення.

5. Лапароскопічне бандажування шлунка порівняно з лапаротомними методиками дозволяє в 8 разів знизити кількість ускладнень, в 2 рази зменшити час перебування в лікарні, одержати гарні косметичні результати.

6. При недостатній ефективності лапароскопічного бандажування шлунка доцільно виконувати шунтування шлунка за методиками, які розроблені та мають низьку частоту ускладнень.

СПИСОК ПРАЦЬ, ОПУБЛІКОВАНИХ ЗА ТЕМОЮ ДИСЕРТАЦІЇ

1. Грубнік В. В. Новий спосіб хірургічного лікування морбідного ожиріння / В. В. Грубнік, В. П. Голляк, О. В. Грубнік // Шпитальна хірургія. – 2004. – № 4. – С. 49–51. (Здобувач сформулювала завдання, безпосередньо приймала участь в наборі клінічного матеріалу, провела статистичну обробку отриманих даних, інтерпретацію результатів дослідження, підготувала статтю до друку).

2. Грубнік В. В. Перебіг цукрового діабету у хворих, оперованих з приводу аліментарно-конституціонального ожиріння / В. В. Грубнік, В. П. Голляк, О. В. Грубнік // Клінічна ендокринологія та ендокринна хірургія. – 2005. – № 3 (12). – С. 22–25. (Здобувач безпосередньо приймала участь у наборі клінічного матеріалу, провела статистичну обробку отриманих даних, підготувала статтю до друку).

3. Грубнік В. В. Профилактика тромбоемболических осложнений у больных, оперированных по поводу алиментарно-конституционального ожирения / В. В. Грубнік, В. П. Голляк, А. В. Грубнік // Клінічна хірургія. – 2006. – № 9. – С. 35–39. (Здобувач безпосередньо приймала участь у наборі клінічного матеріалу, провела статистичну обробку отриманих даних, підготувала статтю до друку).

4. Грубнік В. В. Особливості діагностики ускладнень після бандажування шлунка для лікування морбідного ожиріння / В. В. Грубнік, В. П. Голляк, О. В. Грубнік // Клінічна хірургія. – 2007. – № 4. – С. 15–19. (Здобувач проаналізувала отримані результати дослідження та підготував статтю до друку).

5. Эффективность хирургического лечения алиментарно-конституционного ожирения с помощью юандажирования желудка / В. В. Грубнік, В. В. Бойко, П. Шарма, В. П. Голляк, А. В. Грубнік // Acta Medica Leopoliensia. – 2003. – Т. 9, додаток II. – С. 39–40. (Здобувач приймала участь в наборі клінічного матеріалу, провела статистичну обробку отриманих даних, підготувала статтю до друку).

6. Патент на корисну модель 21704 Україна, МПК (2006) А 61 В 19/00. Пристрій для хірургічного лікування аліментарно-конституціонального ожиріння / Грубнік В. В., Голляк В. П.,

Грубнік О. В. ; заявник і патентовласник Одеський державний медичний університет. – № u 200613337 ; заявл. 18.12.2006 ; опубл. 15.03.2007, Бюл. № 3. (Здобувач запропонувала ідею патенту, провела клінічні випробування).

7. Патент на корисну модель 21706 Україна, МПК (2006) А 61 В 17/22. Спосіб хірургічного лікування аліментарно-конституціонального ожиріння / Грубнік В. В., Голляк В. П., Грубнік О. В. ; заявник і патентовласник Одеський державний медичний університет. – № u 2006 13339 ; заявл. 18.12.2006 ; опубл. 15.03.2007, Бюл. № 3. (Здобувач приймала участь в наборі клінічного матеріалу, провела статистичну обробку отриманих даних, підготувала матеріали до подачі заявки)

8. Деклараційний патент на винахід 64161 А Україна, МПК А 61 В 17/00. Спосіб хірургічного лікування морбідного ожиріння / Грубнік В. В., Голляк В. П., Грубнік О. В. ; заявник і патентовласник Одеський державний медичний університет. – № 20003021613 ; заявл. 24.02.2003 ; опубл. 12.02.2004, Бюл. № 2. (здобувач запропонувала ідею патенту, приймала участь в наборі клінічного матеріалу, провела статистичну обробку матеріалу)

9. Grubnik V. Surgical treatment of morbid obesity: an initial experience / V. Grubnik, P. Sharma, A.V. Grubnik // The 11th International Congress of the European Association For Endoscopic Surgery and other International Techniques, 15-18 June 2003 : abstracts. – Glasgow, Scotland, 2003. – P. 148. (Здобувач проаналізувала отримані результати дослідження та підготувала тези до друку).

10. Грубнік В. В. Опыт применения лапароскопического и открытого бандажирования желудка для лечения алиментарно-конституционального ожирения / В. В. Грубник, В. П. Голляк, А. В. Грубник // 8 Международный конгресс по пластической, эстетической, реконструктивной хирургии, онкологии и дерматологии, 23-26 июля 2005 г. : материалы конгр. – Одесса, 2005. – С. 24–25. (Здобувач проаналізувала отримані результати дослідження та підготувала тези до друку).

11. Grubnik V. V. The new method of revisional operation following gastric banding / V. V. Grubnik, V. P. Gollyak, O. V. Grubnik // 10th World Congress of Endoscopic Surgery, 13-16 September 2006 : abstract book. – Berlin, 2006. – P. 10–11. (Здобувач проаналізувала отримані результати дослідження та підготувала тези до друку).

12. Голляк В. П. Эффективность хирургического лечения алиментарно-конституционального ожирения с помощью бандажирования желудка / В. П. Голляк, В. В. Грубнік, А. В. Грубнік // *Анналы хирургии (Приложение) / Хирургическое лечение ожирения и сопутствующих метаболических нарушений : Четвертый российский симпозиум с международным участием, 26-28 апреля, 2007 г. : материалы симп.* – М., 2007. – С. 17–18. (Здобувач безпосередньо приймала участь в наборі клінічного матеріалу, провела статистичну обробку отриманих даних, інтерпретацію результатів дослідження, підготувала статтю до друку).

13. Грубник А. В. Лапароскопическое бандажирование желудка для лечения алиментарно-конституционного ожирения / А. В. Грубник, В. П. Голляк, В. В. Грубник // *Анналы хирургии (Приложение) / Хирургическое лечение ожирения и сопутствующих метаболических нарушений : Четвертый российский симпозиум с международным участием, 26-28 апреля, 2007 г. : материалы симп. – М., 2007. – С. 18.* (Здобувач безпосередньо приймала участь в наборі клінічного матеріалу, провела статистичну обробку отриманих даних, інтерпретацію результатів дослідження, підготувала статтю до друку).

14. Грубник В. В. Повторные лапароскопические вмешательства после бандажирования желудка для лечения алиментарно-конституционного ожирения / В. В. Грубник, А. В. Грубник, В. П. Голляк // *Анналы хирургии (Приложение) / Хирургическое лечение ожирения и сопутствующих метаболических нарушений : Четвертый российский симпозиум с международным участием, 26-28 апреля, 2007 г. : материалы симп. – М., 2007. – С. 19.* (Здобувач безпосередньо приймала участь в наборі клінічного матеріалу, провела статистичну обробку отриманих даних, інтерпретацію результатів дослідження, підготувала статтю до друку).

15. Grubnik O. V. Laparoscopic adjustable gastric banding with minimizer band / O. V. Grubnik, V. P. Gollyak, V. V. Grubnik // *15th International Congress of the European Association for Endoscopic Surgery, 2-7 July 2007 : abstract book. – Athens, Greece, 2007. – P. 208.* (Здобувач проаналізувала отримані результати дослідження та підготувала тези до друку).

АНОТАЦІЯ

Грубнік О.В. Лапароскопічне бандажування шлунка для лікування аліментарно-конституціонального ожиріння. – Рукопис.

Дисертація на здобуття наукового ступеня кандидата медичних наук за спеціальністю 14.01.03 – хірургія. – Державний вищий навчальний заклад "Тернопільський державний медичний університет імені І. Я. Горбачевського" МОЗ України. – Тернопіль, 2008.

Дисертаційна робота присвячена актуальній проблемі хірургічного лікування хворих на аліментарно-конституціональне ожиріння шляхом впровадження лапароскопічного методу бандажування шлунка. Показано, що впровадження удосконалених методів лапароскопічного бандажування шлунка і нових конструкцій бандажів дозволяє істотно знизити кількість ранніх і пізніх післяопераційних ускладнень і значно підвищити ефективність лікування хворих з аліментарно-конституціональним ожирінням. Доведено, що лапароскопічне бандажування шлунка не тільки знижує надлишкову масу тіла пацієнтів, а і при цьому значно зменшується симптоматика проявів супутньої патології. Розроблено методику повторних баріатричних лапароскопічних операцій при низькій результативності лапароскопічного бандажування шлунка.

Ключові слова: аліментарно-конституціональне ожиріння, хірургічне лікування, лапароскопічне бандажування шлунка, повторні бариатричні операції.

АННОТАЦІЯ

Грубник А.В. Лапароскопическое бандажирование желудка для лечения алиментарно-конституционального ожирения. – Рукопись.

Диссертация на соискание ученой степени кандидата медицинских наук по специальности 14.01.03 – хирургия. – Государственное высшее учебное заведение "Тернопольский государственный медицинский университет имени И.Я. Горбачевского" МЗ Украины, Тернополь, 2008.

Диссертационная работа посвящена актуальной проблеме повышения эффективности хирургического лечения больных с алиментарно-конституционным ожирением путем внедрения усовершенствованного метода лапароскопического бандажирования желудка. Лапароскопическое бандажирование желудка было выполнено 92 больным, средний индекс массы тела у них составил $45,8 \pm 4,6$ кг/м². Лапаротомные операции бандажирования желудка были произведены у 38 пациентов с ожирением, которые составили группу сравнения. Средний индекс массы тела в этой группе был $44,2 \pm 5,8$ кг/м². На основании тщательного изучения ближайших и отдаленных результатов бандажирования желудка было доказано, что лапароскопические операции имеют существенное преимущество перед лапаротомными, позволяет в 8 раз снизить число послеоперационных осложнений, в 2 раза сократить сроки пребывания пациентов в хирургическом стационаре, получить отличные косметические результаты. Изучены механизмы возникновения специфических осложнений лапароскопического бандажирования желудка и доказано, что частота их возникновения зависит как от методики самой операции, так и от конструкции желудочного бандажа. Лапароскопическая методика супрабурсальной установки желудочного бандажа с формированием «малого желудочка» объемом не более 20-25 мл позволяет в 5,8 раза снизить частоту дислокации бандажа. Разработана оригинальная конструкция желудочного бандажа, который крепится к стенке кардиального отдела желудка за специальные силиконовые петли. При использовании подобных желудочных бандажей частота дислокации последних уменьшилась с 6,5 % до 0, а частота миграций бандажей в просвет желудка снизилась с 7 % до 0. На достаточно большом клиническом материале показано, что использование усовершенствованных методов лапароскопического бандажирования желудка позволяет у 79% оперированных пациентов получить отличные и хорошие отдаленные результаты: у них стабильно снизился вес, избыточная масса тела уменьшилась более чем на 50 %, нормализовался углеводный и жировой обмен,

практически исчезли сопутствующие ожирения заболевания такие как артериальная гипертензия, сахарный диабет 2-го типа, дислипидемия, синдром Пиквика, заболевания суставов, эндокринологические нарушения.

Доказано, что возможность регулировки внутреннего диаметра желудочного бандажа позволяет добиться плавного снижения веса и достичь стабильных результатов. Разработаны методики повторных лапароскопических операций после проведенного ранее лапароскопического бандажирования желудка. Доказано, что в большинстве случаев повторные операции могут быть выполнены с помощью лапароскопических методик без лапаротомии. Предложены оригинальные методы шунтирующих желудок операций после недостаточно результативного лапароскопического бандажирования. Разработана концепция этапных бариатрических операций для достижения стабильных отдаленных результатов у больных с морбидным ожирением.

Ключевые слова: алиментарно-конституциональное ожирение, хирургическое лечение, лапароскопическое бандажирование желудка, повторные бариатрические операции.

ANNOTATION

Grubnik O.V. Laparoscopic gastric banding for morbid obesity. – Manuscript.

The thesis for the candidate degree in medical sciences according in specialty 14.01.03 – surgery. – I.Ya. Horbachevsky Ternopil State Medical University of Ukraine's THP, Ternopil, 2008.

Dissertation is devoted the issue of the day of surgical treatment of patients with morbid obesity by introduction of laparoscopic gastric banding. It is rotined that introduction of the improved methods of the laparoscopic gastric banding and new constructions of bracers allows substantially to reduce the amount of early and late post-operational complications and considerably to promote efficiency of treatment of patients with morbid obesity. It is well-proven that laparoscopic gastric banding not only reduces surplus mass of body of patients, but also symptomatology of displays of concomitant pathology diminishes considerably. The method of repeated bariatric laparoscopic operations is developed at low effectiveness of the laparoscopic gastric banding.

Keywords: morbid obesity, surgical treatment, laparoscopic gastric banding, repeated bariatric operations.