

**УЧЕНИЕ О МЫШЦАХ,
ИЛИ МИОЛОГИЯ
MYOLOGIA**

УЧЕНИЕ О МЫШЦАХ

Мышца, musculus, является активным элементом аппарата движения. Скелетная мышца образована поперечнополосатыми мышечными волокнами. Их поперечная исчерченность обусловлена наличием чередующихся двойнопреломляющих проходящий свет дисков – анизотропных, более темных, и однопреломляющих свет – изотропных, более светлых. Каждое мышечное волокно состоит из недифференцированной цитоплазмы, или саркоплазмы, с многочисленными ядрами, которая содержит множество дифференцированных поперечнополосатых миофибрилл. Периферия мышечного волокна окружена прозрачной оболочкой, или сарколеммой, содержащей фибриллы коллагеновой природы. Небольшие группы мышечных волокон окружены соединительнотканной оболочкой – *эндомизием, endomysium*; более крупные комплексы представлены пучками мышечных волокон, которые заключены в рыхлую соединительную ткань – *внутренний перимизий, perimysium internum*; вся мышца в целом окружена *наружным перимизием, perimysium externum*. Все соединительнотканые структуры мышцы, от сарколеммы до наружного перимизия, являются продолжением друг друга и непрерывно связаны между собой. Всю мышцу одевает соединительнотканый футляр – *фасция, fascia*.

У большинства мышц различают *брюшко, venter*, и два конца, из которых один является началом мышцы и получает название *головки, caput*, а другой, противоположный конец, называется *хвостом* мышцы, *cauda*.

У концов мышцы соединительная ткань образует соединительнотканное *сухожилие, tendo*, которым мышца прикрепляется к кости. Сухожилия образованы пучками коллагеновых волокон, которые вытянуты по длиннику мышцы и располагаются параллельно друг другу. Отдельные пучки различного порядка окружены соединительнотканной оболочкой – *эндотендинием*, переходящей непосредственно в наружную оболочку, окружающую все сухожилие в целом, – *перитендиний, peritendineum*. Плоское сухожилие получает название сухожильного растяжения, или *апоневроза, aponeurosis*.

По направлению мышечных пучков и их отношению к сухожилиям различают три основных типа мышц:

а) параллельный тип – мышечные пучки располагаются параллельно длинной оси мышцы (например, портняжная мышца, *m. sartorius*) (рис. 242);

б) перистый тип – параллельно идущие мышечные пучки располагаются под углом к длиннику мышцы. Различают мышцы *одноперистые, mm. unipennati*, мышечные пучки которых прикреплены по одну сторону сухожилия (например, длинный сгибатель большого пальца кисти, *m. flexor pollicis*

longus) (рис. 246); *двуперистые* мышцы, *mm. bipennati*, где мышечные пучки прикрепляются по обеим сторонам сухожилия (например, длинный сгибатель большого пальца стопы, *m. flexor hallucis longus*) (рис. 247); *многoperистые* мышцы, *mm. multipennati*, в которых мышечные пучки в виде многих перистых групп примыкают друг к другу (например, дельтовидная мышца, *m. deltoideus*) (см. рис. 242);

в) треугольный тип мышц – мышечные пучки с различных направлений сходятся к одному общему концевому сухожилию (например, височная мышца, *m. temporalis*) (см. рис. 242).

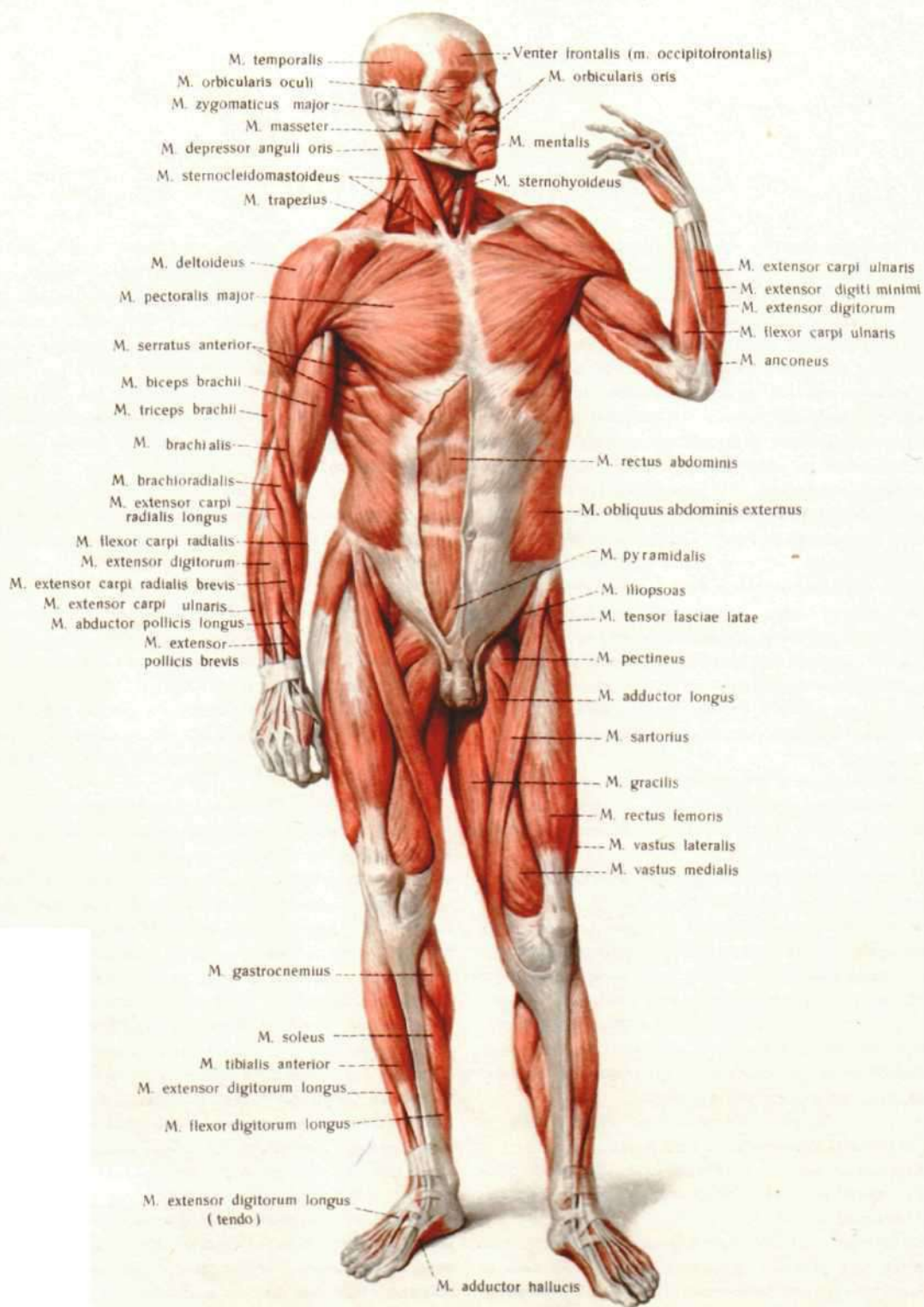
Некоторые мышцы имеют две или несколько головок. Мышца, имеющая две головки, получает название *двуголовой, m. biceps* (рис. 248), три головки – *трехголовой, m. triceps*, четыре головки – *четыреголовой, m. quadriceps*.

Встречаются мышцы, имеющие два брюшка, разделенных промежуточным сухожилием. Такие мышцы получают название *двубрюшных, mm. digastrici* (рис. 249). Некоторые мышцы имеют на своем протяжении несколько *сухожильных перемишек, intersectio tendineae* (рис. 250).

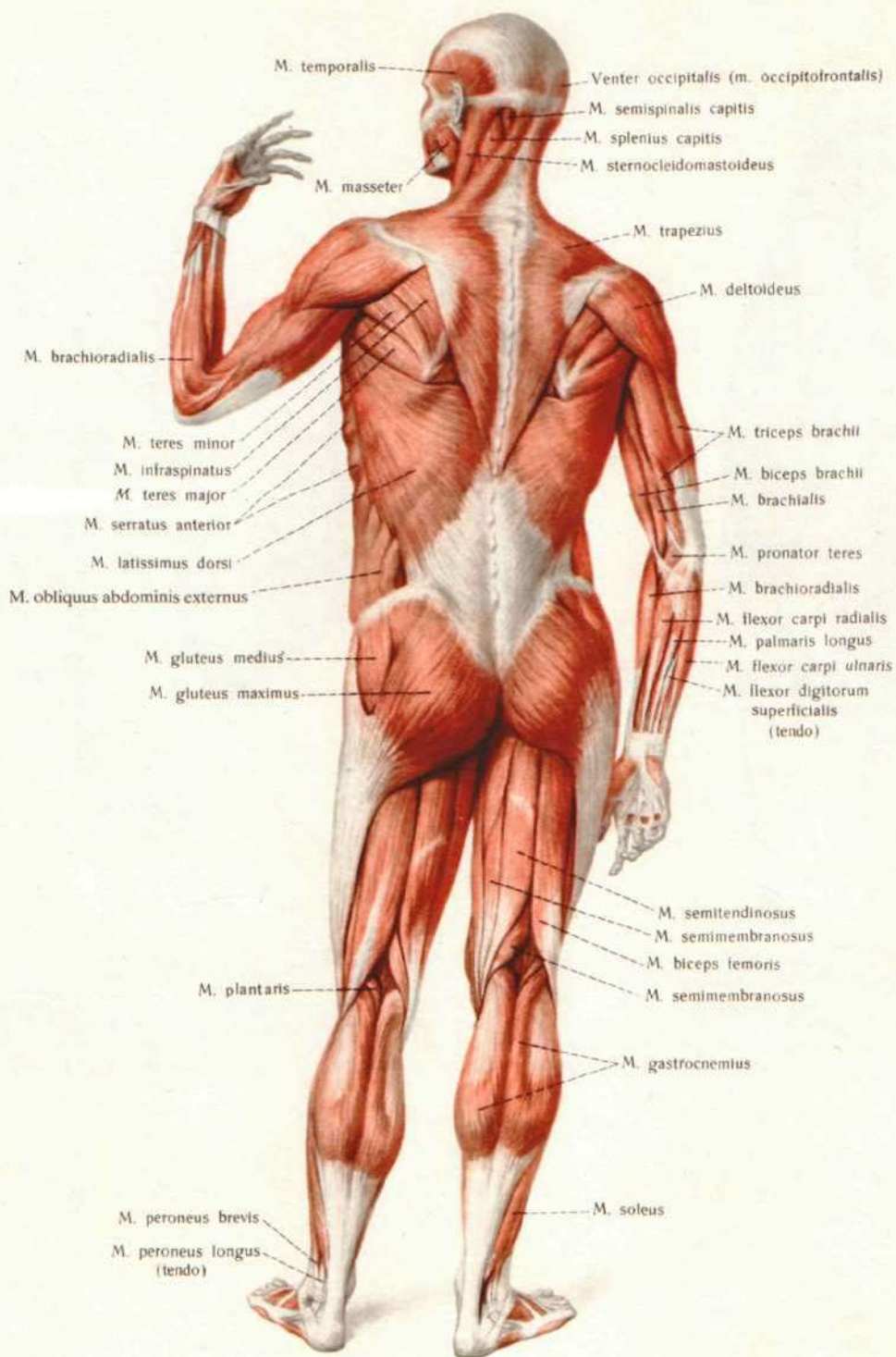
К вспомогательным аппаратам мышц, способствующим их работе, относят фасции, синовиальные и фиброзные влагалища сухожилий, синовиальные сумки и сесамовидные кости.

Фасции, fasciae, образуют соединительнотканые футляры, которые окружают отдельные мышцы или целые группы мышц. Фасции представляют собой различной протяженности, толщины и слоистости соединительнотканые пластины с множеством коллагеновых и эластических волокон, ориентация которых обусловлена теми функциональными особенностями, которые несет мышца или группа мышц, связанных с данной фасцией. В ряде мест фасция, располагаясь между мышцами в виде *межмышечных перегородок, septa intermuscularia*, срастается с надкостницей, образуя костно-фиброзные влагалища, к стенкам которых прикрепляются мышцы.

Фиброзные влагалища сухожилий, vaginae fibrosae tendineae, находятся в наиболее подвижных местах конечностей в области кисти и стопы, способствуя скольжению сухожилий в строго определенных направлениях. Волокнистая соединительная ткань образует фиброзные и костно-фиброзные влагалища и каналы, внутри которых залегают *синовиальные влагалища, vaginae synoviales tendinum*. Каждое синовиальное влагалище состоит из двух переходящих один в другой листков: наружного, *париетального, lamina parietalis*, сращенного с внутренней поверхностью фиброзного влагалища, и внутреннего, *висцерального, lamina visceralis*, сращенного с *наружной оболочкой сухожилия, peritendineum*. В месте перехода одного листка



242. Мышцы тела человека (вид спереди).

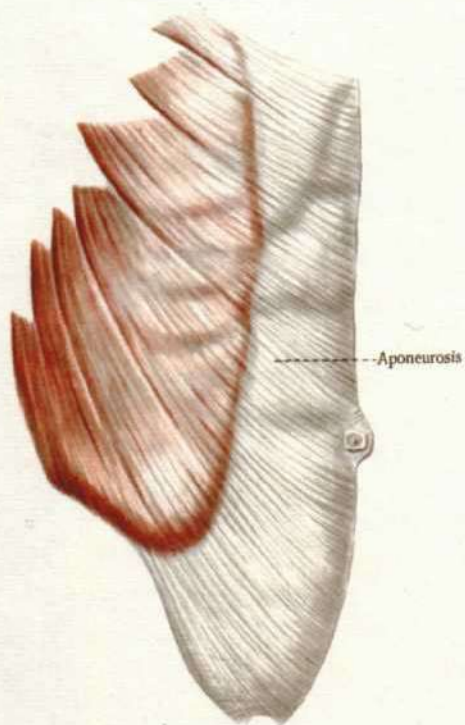


243. Мышцы тела человека (вид сзади).



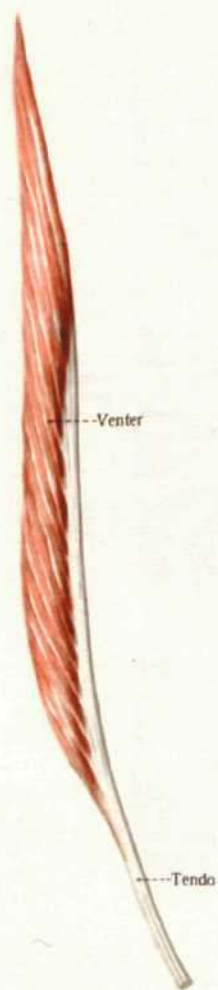
**244. Веретенообразная мышца,
*m. fusiformis.***

(Как пример изображена мышца – короткий лучевой разгибатель запястья, *m. extensor carpi radialis brevis.*)



245. Широкая мышца.

(Как пример изображена наружная косая мышца живота, *m. obliquus abdominis externus.*)



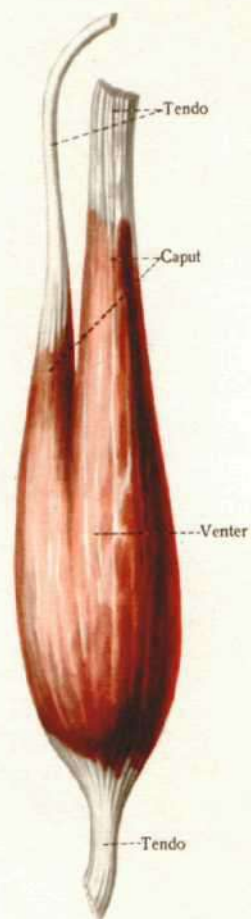246. Одноперистая мышца,
m. unipennatus.

(Как пример изображена мышца –
длинный сгибатель большого пальца
кисти, *m. flexor pollicis longus.*)



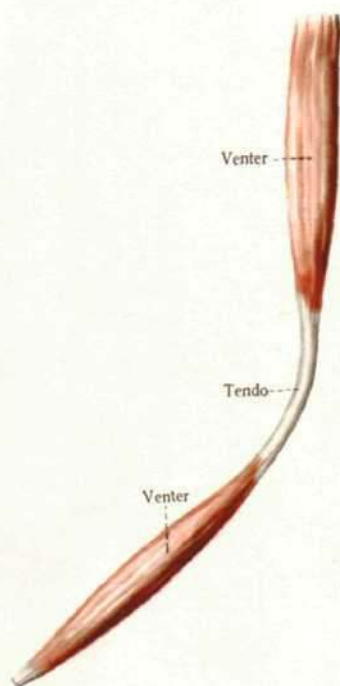
247. Двуперистая мышца,
m. bipennatus.

(Как пример изображена мышца –
длинный сгибатель большого пальца
стопы, *m. flexor hallucis longus.*)



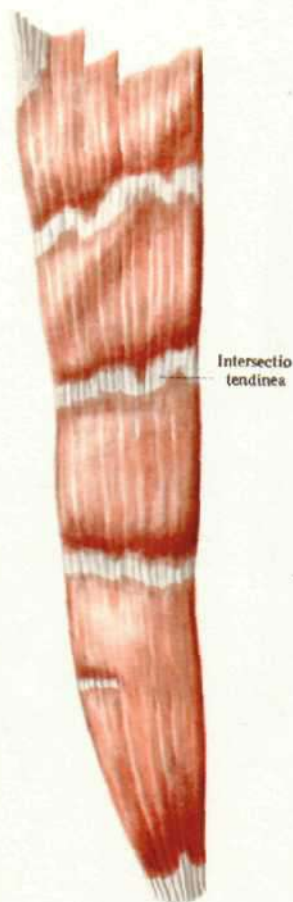
248. Двуглавая мышца,
m. biceps.

(Как пример изображена двуглавая
мышца плеча, *m. biceps brachii.*)



**249. Двубрюшная мышца,
*m. digastricus.***

(Как пример изображена лопаточно-подъязычная мышца, *m. omohyoideus.*)



250. Многобрюшная мышца.

(Как пример изображена прямая мышца живота, *m. rectus abdominis.*)

в другой образуется дубликатура, или так называемая брыжейка сухожилия, *mesотендиний, mesotendineum*, в которой проходят к сухожилию сосуды и нервы. Обращенные друг к другу листки синовиального влагалища гладки и смазаны синовией, что способствует скольжению и свободному движению сухожилия.

Синовиальные сумки, bursae synoviales, представляют собой полости, заполненные жидкостью, они располагаются в местах наибольшей подвижности сухожилия, мышцы, кожи, способствуя уменьшению трения.

Сумки, залегающие под сухожилиями мышц, называются *bursae synoviales subtendinea*, а сумки, находящиеся в тех местах, где создается значительное трение между выступающей костью

и покрывающей ее кожей, *bursae synoviales subcutaneae*. Некоторые сумки, расположенные вблизи суставов, сообщаются с их полостью.

Сесамовидные кости, ossa sesamoidea, представляют собой небольшие плоско-округлые образования, залегающие в толще некоторых сухожилий. Одна из поверхностей такой кости покрыта хрящом и сочленяется с суставной поверхностью на кости. Сесамовидные кости располагаются вблизи прикрепления сухожилия к костям и увеличивают рычаг действия мышечной тяги, а также удерживают сухожилие от соприкосновения с суставной поверхностью.

К каждой мышце подходят один или несколько нервов и сосуды, снабжающие ее кровью.

МЫШЦЫ ТУЛОВИЩА И ГОЛОВЫ
MUSCULI TRUNCI ET CAPITIS

МЫШЦЫ И ФАСЦИИ ТУЛОВИЩА

Туловище, (*truncus*) – тело человека за исключением головы и конечностей.

Мышцы туловища делят на: 1) *мышцы спины, muscoli dorsi*; 2) *мышцы шеи, mm. colli*; 3) *мышцы груди, mm. thoracis*; 4) *мышцы живота, mm. abdominis*.

МЫШЦЫ И ФАСЦИИ СПИНЫ

ОБЛАСТИ СПИНЫ

Различают следующие области *спины, regiones dorsi* (рис. 252):

задняя область шеи, regio colli posterior, непарная, занимает задние, затылочные отделы шеи;

позвоночная область, regio vertebralis, непарная, соответствует контурам позвоночного столба;

лопаточная область, regio scapularis, соответствует контурам лопатки;

подлопаточная область, regio infrascapularis, правая и левая, располагается ниже лопатки;

поясничная область, regio lumbalis, правая и левая, ограничивается сверху XII ребром, снизу – гребнем подвздошной кости;

крестцовая область, regio sacralis, непарная, соответствует контурам крестца.

При осмотре областей спины видна по срединной линии

продольно идущая *борозда спины, sulcus dorsi*, вдоль которой можно прощупать остистые отростки выступающего позвонка и всех нижележащих позвонков. По бокам от этой борозды виден рельеф мышцы, выпрямляющей туловище, а в верхнем отделе, кроме того, заметны контуры лопатки и имеющейся на ней ости, *spina scapulae*. Верхний край лопатки соответствует II ребру, нижний угол – VII ребру. При сокращенном состоянии хорошо развитой мускулатуры в верхнем отделе спины заметно углубление – ромбовидная площадка, в центре которой залегает *processus spinosus* выступающего позвонка.

Это углубление соответствует расширенному в этом участке сухожилию трапециевидной мышцы. В нижнем отделе спины доступны прощупыванию гребни подвздошных костей. Здесь же обозначается еще одно углубление ромбовидной формы, вверху ограниченное *processus spinosus* V поясничного позвонка, с боков – *spina iliaca posterior superior*, внизу – копчиком.

МЫШЦЫ СПИНЫ

Мышцы спины, muscoli dorsi, делят на поверхностные и глубокие.

I. Поверхностные мышцы спины.

а) *мышцы спины, имеющие отношение к верхней конечности:*

1. *Трапециевидная мышца, m. trapezius.*
2. *Широчайшая мышца спины, m. latissimus dorsi.*
3. *Большая и малая ромбовидные мышцы, mm. rhomboidei major et minor.*
4. *Мышца, поднимающая лопатку, m. levator scapulae.*

б) *Мышцы ребер:*

5. *Верхняя задняя зубчатая мышца, m. serratus posterior superior.*
6. *Нижняя задняя зубчатая мышца, m. serratus posterior inferior.*

II. Глубокие (собственные) мышцы спины.

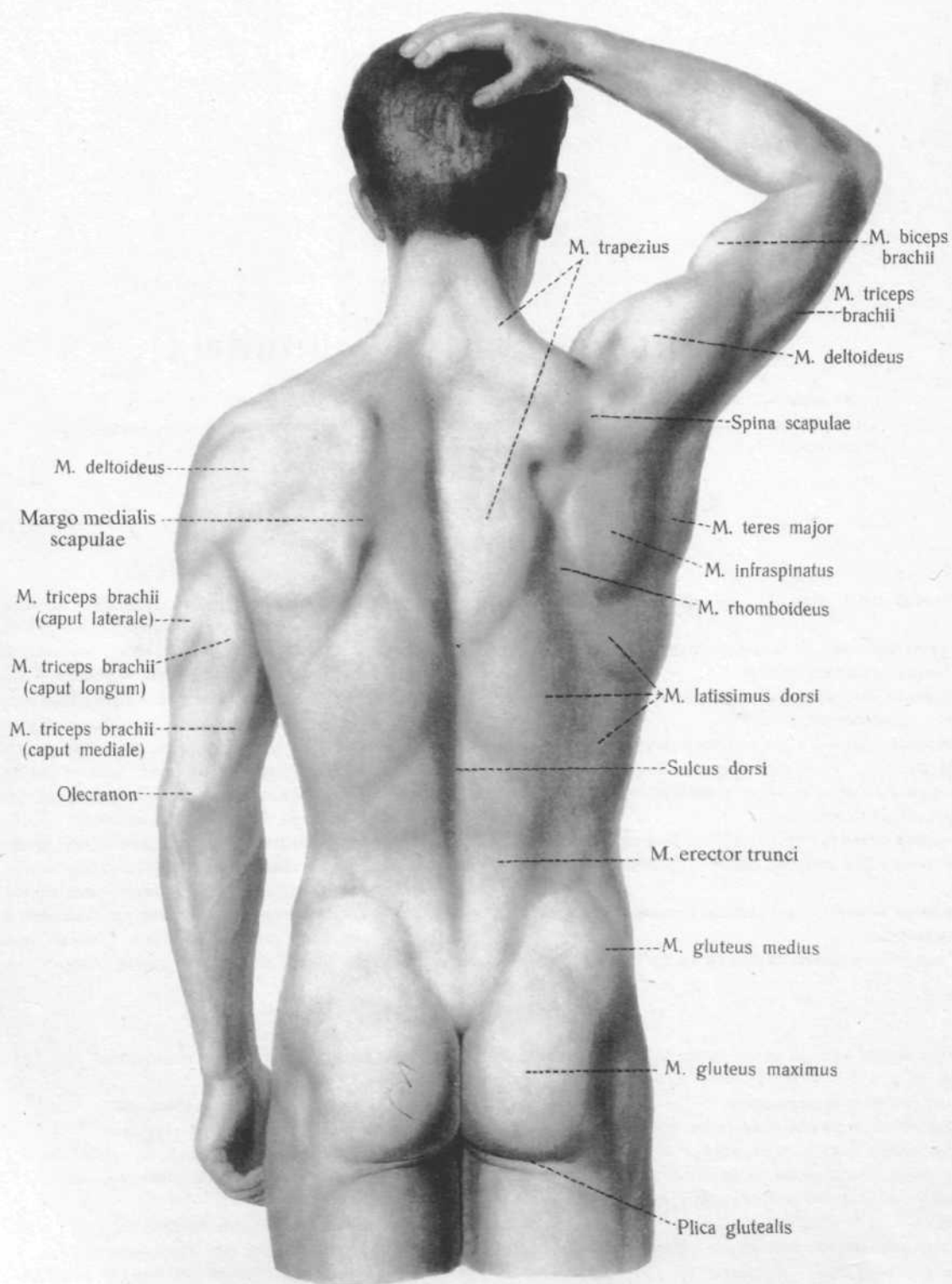
а) *Длинные:*

1. *Ременная мышца головы, m. splenius capitis.*
2. *Ременная мышца шеи, m. splenius cervicis.*
3. *Мышца, выпрямляющая туловище, m. erector trunci.*
4. *Поперечно-остистая мышца, m. transversospinalis.*

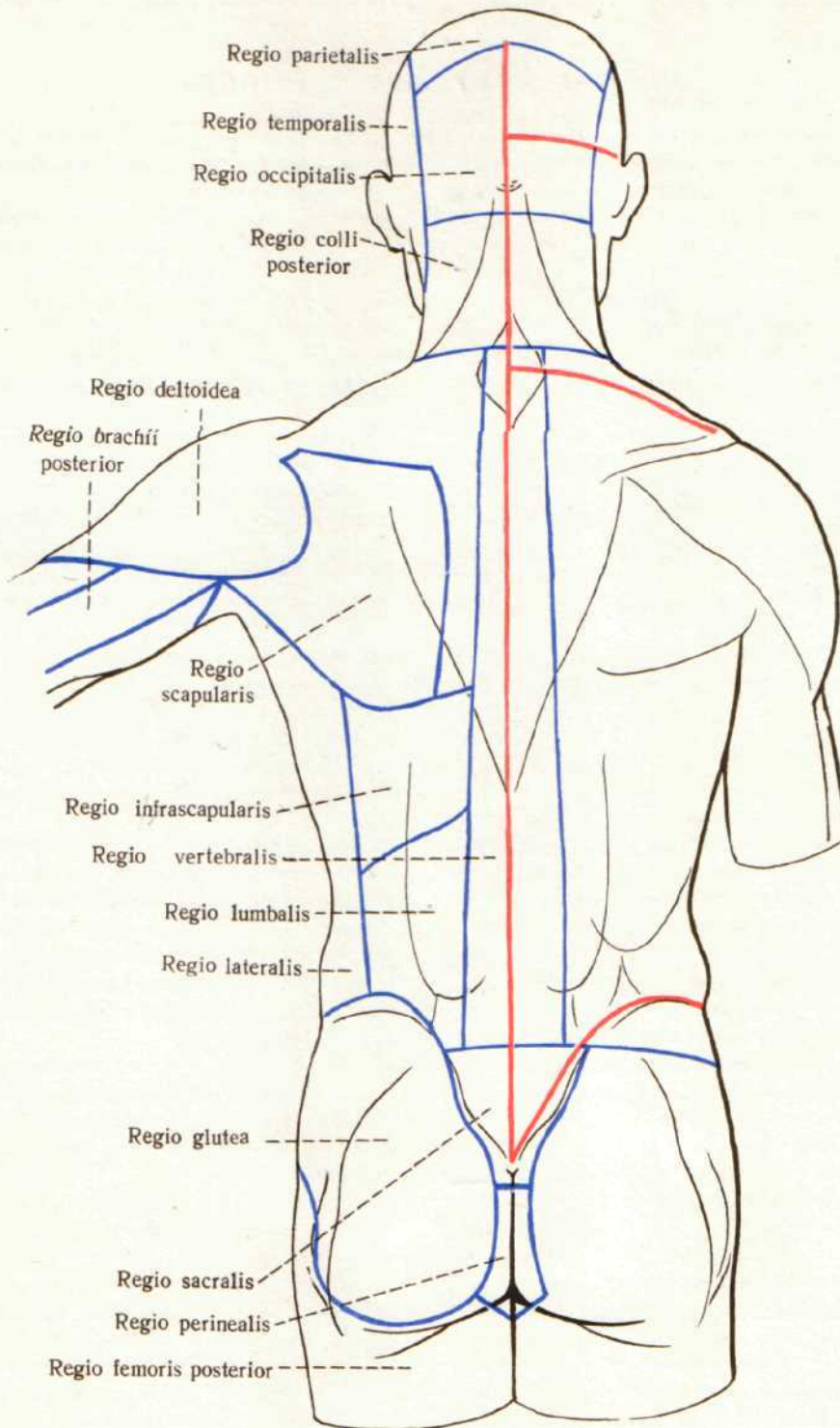
б) *Короткие:*

1. *Межостистые мышцы, mm. interspinales.*
2. *Межпоясничные мышцы, mm. intertransversarii.*
3. *Мышцы, поднимающие ребра, mm. levatores costarum.*
4. *Группа подзатылочных мышц.*

Глубокие мышцы спины покрыты *пояснично-грудной фасцией, fascia thoracolumbalis*.



251. Рельеф м'язи туловища (вид сзади).



252. Области туловища и линии разрезов кожи.

(Синяя линия – граница областей; красная – разрезы кожи, наиболее удобные для обнаружения препарируемых мышц.)

ПОВЕРХНОСТНЫЕ МЫШЦЫ СПИНЫ

1. *Трапецевидная мышца, m. trapezius* (см. рис. 243; 253), плоская, широкая мышца, занимает поверхностное положение в задней области шеи и в верхнем отделе спины. Трапецевидная мышца имеет форму треугольника, основанием обращенного к позвоночному столбу, а вершиной — к акромиону лопатки; трапецевидные мышцы обеих сторон вместе имеют форму трапеции. Мышца начинается от *protuberantia occipitalis externa, linea nuchae superior, ligamentum nuchae* и *ligamentum supraspinale* всех грудных позвонков. Сухожильные пучки мышцы короткие и лишь в области нижних шейных и верхних грудных позвонков, достигая большой длины, образуют ромбовидной формы сухожильную площадку. Пучки мышцы складываются радиально к лопатке и прикрепляются к *spina scapulae, acromion* и *pars acromialis claviculae*.

Действие: сокращаясь всеми пучками, мышца приближает лопатку к позвоночному столбу; сокращаясь верхними пучками, поднимает лопатку, а нижними — опускает ее. При фиксации лопатки обе трапецевидные мышцы тянут голову назад, а при одностороннем сокращении мышца наклоняет голову в соответствующую сторону.

Иннервация: *ramus externus n. accessorii* и *nn. cervicales (C₂—C₄)*.

Кровоснабжение: *aa. transversa coli, occipitalis, suprascapularis, intercostales*.

2. *Широчайшая мышца спины, m. latissimus dorsi* (см. рис. 243, 253; 254), плоская; эта мышца залегает поверхностно в нижнем отделе спины, но ее верхние пучки в начальной части прикрываются трапецевидной мышцей. Начинается от остистых отростков 5—6 нижних грудных позвонков, от поверхностного (заднего) листка пояснично-грудной фасции, от заднего отдела *labium externum cristae iliacaе* и от 4 нижних ребер. Кнаружи от сухожильных пучков описываемой мышцы между ними и задним краем наружной косой мышцы живота, *m. obliquus abdominis externus*, и снизу — *crista iliaca* образуется *поясничный треугольник, trigonum lumbale*; дном (передней стенкой) является *m. obliquus abdominis internus*. Выше этого треугольника располагается небольшой ромбовидный участок, прикрытый сзади *m. latissimus dorsi* и ограниченный сверху XII ребром и нижним краем *m. serratus posterior inferior*, медиально — *m. erector trunci*, латерально — верхним краем *mm. obliqui abdominis internus*, дно его (переднюю стенку) составляет апоневроз поперечной мышцы живота.

Верхние пучки широчайшей мышцы спины, направляясь латерально, нижние — косо вверх и латерально, прикрывают заднюю поверхность нижних ребер. Здесь мышца получает дополнительные пучки в виде 3—4 зубцов, а также прикрывает нижний угол лопатки и нижний край *большой круглой мышцы, m. teres major* (получая иногда дополнительный пучок). Далее мышца, образуя заднюю стенку подмышечной ямки, подходит к плечевой кости и заканчивается на *crista tuberculi minoris humeri*. Здесь имеется *пухляк широчайшей мышцы спины, bursa subtendinea m. latissimi dorsi*.

Действие: приводит плечо к туловищу и тянет верхнюю конечность назад к срединной линии, вращая ее внутрь (*pronatio*). При укрепленной верхней конечности приближает к ней туловище или принимает участие в смещении нижних ребер вверх при дыхательном движении, являясь таким образом вспомогательной дыхательной мышцей.

Иннервация: *n. thoracodorsalis (C₇, C₈)*.

Кровоснабжение: *aa. thoracodorsalis, circumflexa humeri, intercostales*.

3. *Большая ромбовидная мышца, m. rhomboideus major* (рис. 254, 257), мышца второго слоя, располагается под трапецевидной мышцей между лопатками и имеет вид плоской, широкой пластины формы ромба. Начинается от остистых отростков 4 верхних грудных позвонков. Пучки ее направляются латерально и несколько книзу и прикрепляются к медиальному краю лопатки.

3а. *Малая ромбовидная мышца, m. rhomboideus minor*, берет начало от остистых отростков двух нижних шейных позвонков и прикрепляется к медиальному краю лопатки. Обе ромбовидные мышцы нередко отделены друг от друга небольшой соединительнотканной прослойкой.

Действие: приближают лопатку к позвоночному столбу по косой линии, направляющейся к середине и вверх.

Иннервация: *n. dorsalis scapulae (C₄—C₅)*.

Кровоснабжение: *aa. transversa coli, suprascapularis, intercostales*.

4. *Мышца, поднимающая лопатку, m. levator scapulae* (рис. 254, 257), мышца второго слоя, продолговатая, утолщенная, располагается в боковых отделах задней области шеи под *m. trapezius*. Начинается четырьмя отдельными зубцами от задних бугорков поперечных отростков верхних 4 шейных позвонков и, направляясь вниз и несколько латерально, прикрепляется к верхнему отделу медиального края лопатки и верхнему ее углу.

Действие: поднимает лопатку, особенно верхний ее угол, сообщая тем самым вращательное движение, смещающее нижний угол в сторону позвоночного столба; при укрепленной лопатке наклоняет шейную часть позвоночного столба кзади и в свою сторону.

Иннервация: *n. dorsalis scapulae (C₄, C₅)*.

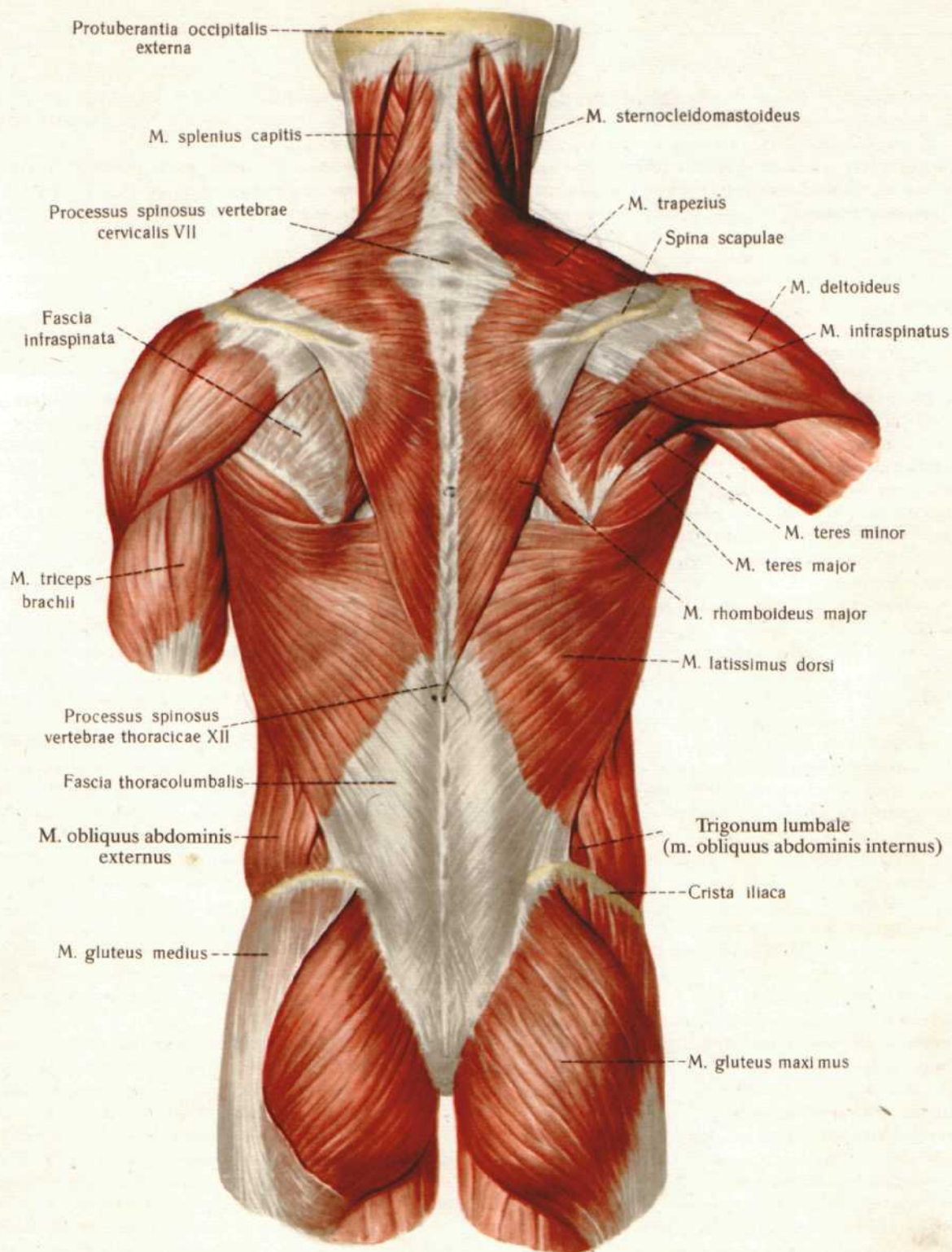
Кровоснабжение: *aa. transversa coli, cervicalis superficialis, cervicalis ascendens*.

5. *Верхняя задняя зубчатая мышца, m. serratus posterior superior* (рис. 255), мышца тонкая, прикрыта ромбовидной мышцей.

Начинается от нижней части *ligamentum nuchae* и остистых отростков двух нижних шейных и двух верхних грудных позвонков. Пучки ее направляются косо вниз и латерально и прикрепляются четырьмя зубцами к наружной поверхности II—V ребра, несколько латеральнее их углов.

Действие: поднимает верхние ребра, участвуя в акте вдоха.

Иннервация: *nn. intercostales (Th₁—Th₄)*.



253. Мышцы спины, *mm. dorsi* (1/6).
 (Поверхностные мышцы.)

Кровоснабжение: aa. intercostales, cervicalis profunda.

6. Нижняя задняя зубчатая мышца, *m. serratus posterior inferior* (см. рис. 254, 255, 257), так же как и предыдущая, плоская, тонкая, располагается под *m. latissimus dorsi*. Начинается от поверхностного листка fascia thoracolumbalis на уровне двух нижних грудных и двух верхних поясничных

позвонков. Пучки ее направляются косо вверх и латерально и прикрепляются четырьмя зубцами к наружной поверхности 4 нижних ребер.

Действие: опускает нижние ребра, участвуя в акте дыхания.

Иннервация: nn. intercostales (Th₉—Th₁₂).

Кровоснабжение: aa. intercostales.

ГЛУБОКИЕ МЫШЦЫ СПИНЫ

Глубокие (собственные) мышцы спины делятся на длинные и короткие.

Длинные мышцы спины

I. Ременная мышца головы, *m. splenius capitis* (см. рис. 254, 255, 257), начинается от ligamentum nuchae и остистых отростков III шейного – III грудного позвонков и заканчивается на боковых отделах linea nuchae superior и вдоль заднего края processus mastoideus.

II. Ременная мышца шеи, *m. splenius cervicis*, берет начало от остистых отростков III—V грудных позвонков и заканчивается на задних бугорках поперечных отростков 2—3 верхних шейных позвонков.

Действие: при двустороннем сокращении тянет голову и шею назад, при одностороннем – вращает их в сторону, соответствующую сокращенной мышце.

Иннервация: n. occipitalis major et nn. cervicales III—IV (C₂—C₄).

III. Мышца, выпрямляющая туловище, *m. erector trunci* (см. рис. 255—257), самая мощная и длинная мышца спины; она заполняет на всем протяжении спины углубление по бокам от остистых отростков до углов ребер в так называемой sulcus dorsalis (см. рис. 46). Начинается эта мышца от заднего отдела crista iliaca, от дорсальной поверхности крестцовой кости, от остистых отростков нижних поясничных позвонков и отчасти от поверхностного листка пояснично-грудной фасции. Направляясь кверху, мышца делится в поясничной области на три части: 1) латерально располагается подвздошно-реберная мышца, *m. iliocostalis*; 2) медиально располагается остистая мышца, *m. spinalis*; 3) между ними находится длиннейшая мышца *m. longissimus*.

1. Подвздошно-реберная мышца, *m. iliocostalis* (см. рис. 255—257), прикрепляясь многочисленными мышечными и сухожильными зубцами к углам всех ребер и поперечным отросткам нижних шейных позвонков, топографически делится на *m. iliocostalis lumborum, thoracis et cervicis*.

а) Подвздошно-реберная мышца поясницы, *m. iliocostalis lumborum*, берет начало от заднего отдела crista sacralis lateralis и fascia thoracolumbalis, и направляясь в сторону и вверх, дает 8—9 зубцов, которые тонкими узкими сухожилиями прикрепляются к углам 8—9 нижних ребер.

б) Подвздошно-реберная мышца груди, *m. iliocostalis thoracis*, начинаясь вблизи углов нижних 5—6 ребер, следует несколько косо кверху и кнаружи и прикрепляется тонкими, узкими сухожилиями к углам верхних 5—7 ребер.

в) Подвздошно-реберная мышца шеи, *m. iliocostalis cervicis*, начинается от углов 5—7 верхних ребер, направляется также косо вверх и латерально и прикрепляется тремя зубцами к задним бугоркам поперечных отростков IV, V и VI шейных позвонков.

Иннервация: nn. spinales (C₃—C₄; Th₁—Th₁₂; L₁).

2. Длиннейшая мышца, *m. longissimus* (см. рис. 255—257), располагается медиально от предыдущей, простираясь от крестца до основания черепа. Топографически в ней различают три части:

а) Длиннейшая мышца груди, *m. longissimus thoracis*, начинается от поперечных отростков поясничных и нижних 6—7 грудных позвонков и, следуя вверх, прикрепляется к углам 10 нижних ребер и к задним отделам поперечных отростков всех грудных позвонков.

б) Длиннейшая мышца шеи, *m. longissimus cervicis*, берет начало от processus transversus 4—5 верхних грудных и нижних шейных позвонков и, направляясь вверх, прикрепляется к processus transversus от осевого до V шейного позвонка.

в) Длиннейшая мышца головы, *m. longissimus capitis*, начинается от processus transversus 3 верхних грудных и 3—4 нижних шейных позвонков, направляется вверх и прикрепляется к заднему краю processus mastoideus.

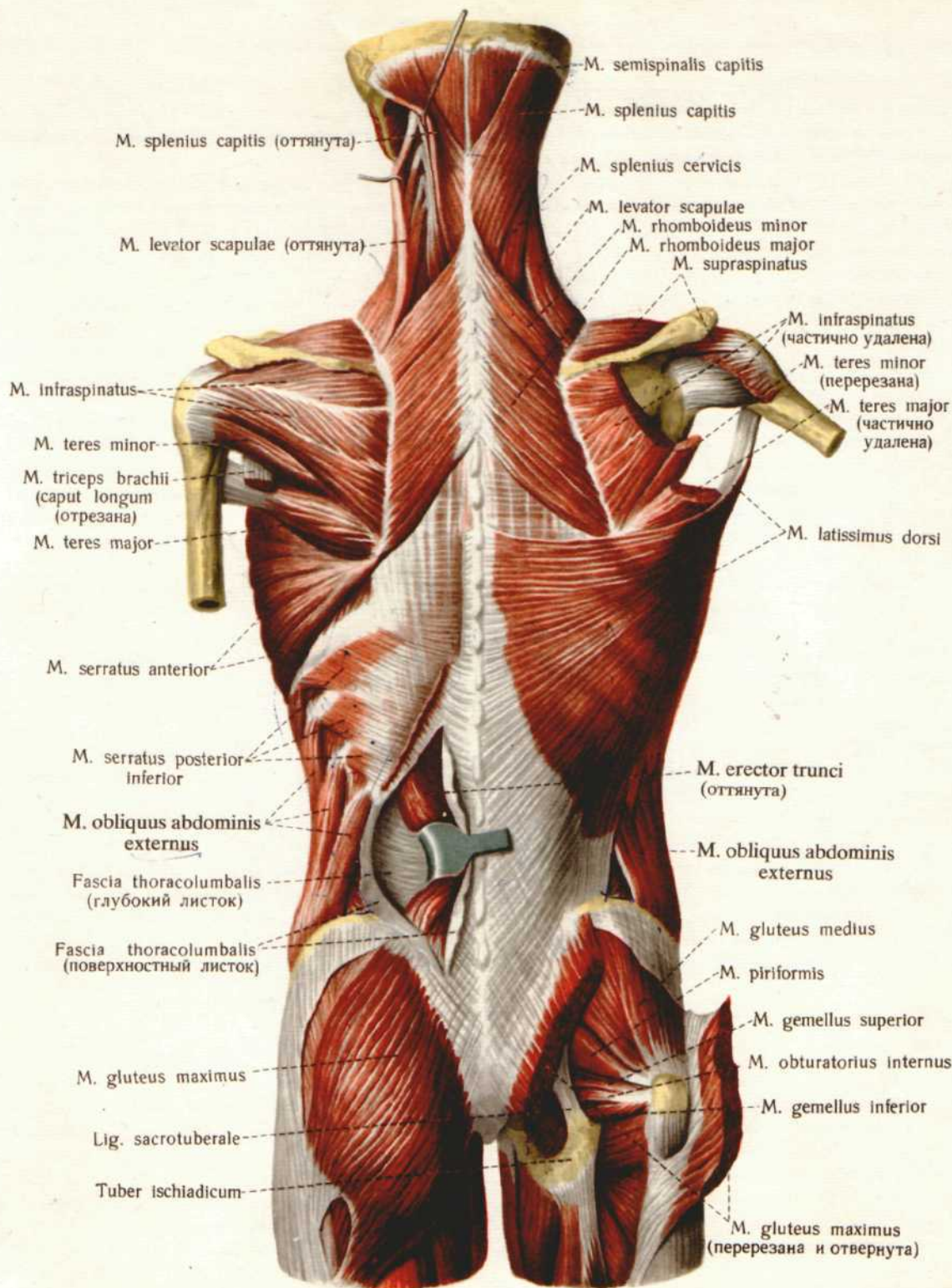
Иннервация: nn. spinales (C₁—C₈; Th₁—Th₁₂; L₁—L₃; S₁—S₂).

3. Остистая мышца, *m. spinalis* (см. рис. 255—257), располагается вдоль остистых отростков и топографически делится на три части:

а) Остистая мышца груди, *m. spinalis thoracis*, начинается от processus spinosus 2—3 верхних поясничных и 2—3 нижних грудных позвонков и, направляясь отсюда кверху, прикрепляется на остистых отростках VIII—II грудных позвонков.

б) Остистая мышца шеи, *m. spinalis cervicis*, берет начало от остистых отростков 2 верхних грудных и 2 нижних шейных позвонков и, следуя кверху, заканчивается на остистых отростках верхних шейных позвонков от IV до II.

в) Остистая мышца головы, *m. spinalis capitis*, слабо развитая часть остистой мышцы, часто отсутствует; начинается от остистых отростков верхних грудных и нижних шейных позвонков и, направляясь кверху, прикрепляется вблизи наружного затылочного выступа.



254. Мышцы спины и задней области шеи (¹/₆).

(Поверхностные мышцы; первый, второй и третий слои.
Трапециевидные мышцы и левая широчайшая мышца спины удалены.)

Действие: вся мышца, выпрямляющая туловище, *m. erector trunci*, при двустороннем сокращении является мощным разгибателем позвоночного столба; удерживает туловище в вертикальном положении. При одностороннем сокращении эта мышца наклоняет позвоночный столб в соответствующую сторону. Верхние ее пучки тянут голову в свою сторону. Частью своих пучков (*m. iliocostalis thoracis*) она опускает ребра.

Иннервация: nn. spinales (C₁—C₈; Th₁—Th₁₂; L₁—L₅; S₁—S₂).

4. *Поперечно-остистая мышца, m. transversospinalis* (рис. 258—260), прикрыта *m. erector trunci* и заполняет вдоль всего позвоночного столба углубление между остистыми и поперечными отростками; имеет косое направление сравнительно коротких мышечных пучков, перебрасывающихся от поперечных отростков нижележащих позвонков к остистым отросткам вышележащих. По длине мышечных пучков, т. е. по числу позвонков, через которые перебрасываются мышечные пучки, в поперечно-остистой мышце различают три части: 1) *полуостистую мышцу, m. semispinalis*, пучки которой перебрасываются через 5 и более позвонков; она располагается более поверхностно; 2) *многогроздельную мышцу, m. multifidus*, пучки которой перебрасываются через 2—4 позвонка; они прикрыты полуостистой мышцей; 3) *мышцы-вращатели, mm. rotatores*, пучки которых занимают самое глубокое положение.

1. *Полуостистая мышца, m. semispinalis* (рис. 258—260), топографически делится на три части.

а) *Полуостистая мышца груди, m. semispinalis thoracis*: ее пучки находятся между поперечными отростками 6 нижних и остистыми отростками 7 верхних грудных позвонков; при этом каждый пучок перебрасывается через 6—7 позвонков.

б) *Полуостистая мышца шеи, m. semispinalis cervicis*: пучки ее натягиваются между поперечными отростками верхних грудных и остистыми отростками нижних 6 шейных позвонков, как пучки предыдущей мышцы, но через 5 позвонков.

в) *Полуостистая мышца головы, m. semispinalis capitis*: залегает между поперечными отростками 5 верхних грудных позвонков и 3—4 нижних шейных с одной стороны и выйной площадкой затылочной кости — с другой. В этой мышце раз-

личают латеральную и медиальную части; медиальная часть в своем мышечном брюшке прерывается сухожильной перемычкой.

Действие: при сокращении всех своих пучков мышца разгибает верхние отделы позвоночного столба и тянет голову кзади или удерживает ее в запрокинутом положении; при одностороннем сокращении происходит незначительное вращение.

Иннервация: nn. spinales (C₂—C₈; Th₁—Th₁₂).

2. *Многогроздельная мышца, m. multifidus* (рис. 258—260); прикрыта полуостистой, а в поясничной области — поясничной частью длиннейшей мышцы; ее пучки располагаются на всем протяжении позвоночного столба между поперечными и остистыми отростками позвонков (до II шейного), перебрасываясь через 2, 3 или 4 позвонка. Мышечные пучки ее начинаются от задней поверхности крестца, заднего отрезка подвздошного гребня, *processus mamillaris* поясничных, *processus transversus* грудных и *processus articularis* 4 нижних шейных позвонков и заканчиваются на *processus spinosus* всех позвонков, кроме атланта.

3. *Мышцы-вращатели, mm. rotatores* (рис. 259, 260), являются самой глубокой частью поперечно-остистых мышц топографически делятся на три части:

- а) *вращатели шеи, mm. rotatores cervicis*;
- б) *вращатели груди, mm. rotatores thoracis*;
- в) *вращатели поясницы, mm. rotatores lumborum*.

Они начинаются от поперечных отростков всех позвонков, кроме атланта, и от *processus mamillaris* поясничных позвонков и, перебрасываясь через один позвонок, прикрепляются к остистым отросткам вышележащих позвонков, к прилегающим отрезкам их дуг и к основанию дуг соседних позвонков.

Действие: поперечно-остистые мышцы при двустороннем сокращении разгибают позвоночный столб, а при одностороннем — вращают его в сторону, противоположную сокращающейся мышце.

Иннервация: nn. spinales (C₂—C₈; Th₁—Th₁₂; L₁—L₅).

Короткие мышцы спины

1. *Межостистые мышцы, mm. interspinales* (рис. 257, 258, 260), короткие парные мышечные пучки, натягиваются между остистыми отростками двух соседних позвонков.

Различают *межостистые мышцы шеи, mm. interspinales cervicis*; *межостистые мышцы груди, mm. interspinales thoracis* (часто отсутствуют), *межостистые мышцы поясницы, mm. interspinales lumborum*.

Действие: разгибают позвоночный столб и удерживают его выпрямленным.

Иннервация: nn. spinales (C₃—L₅).

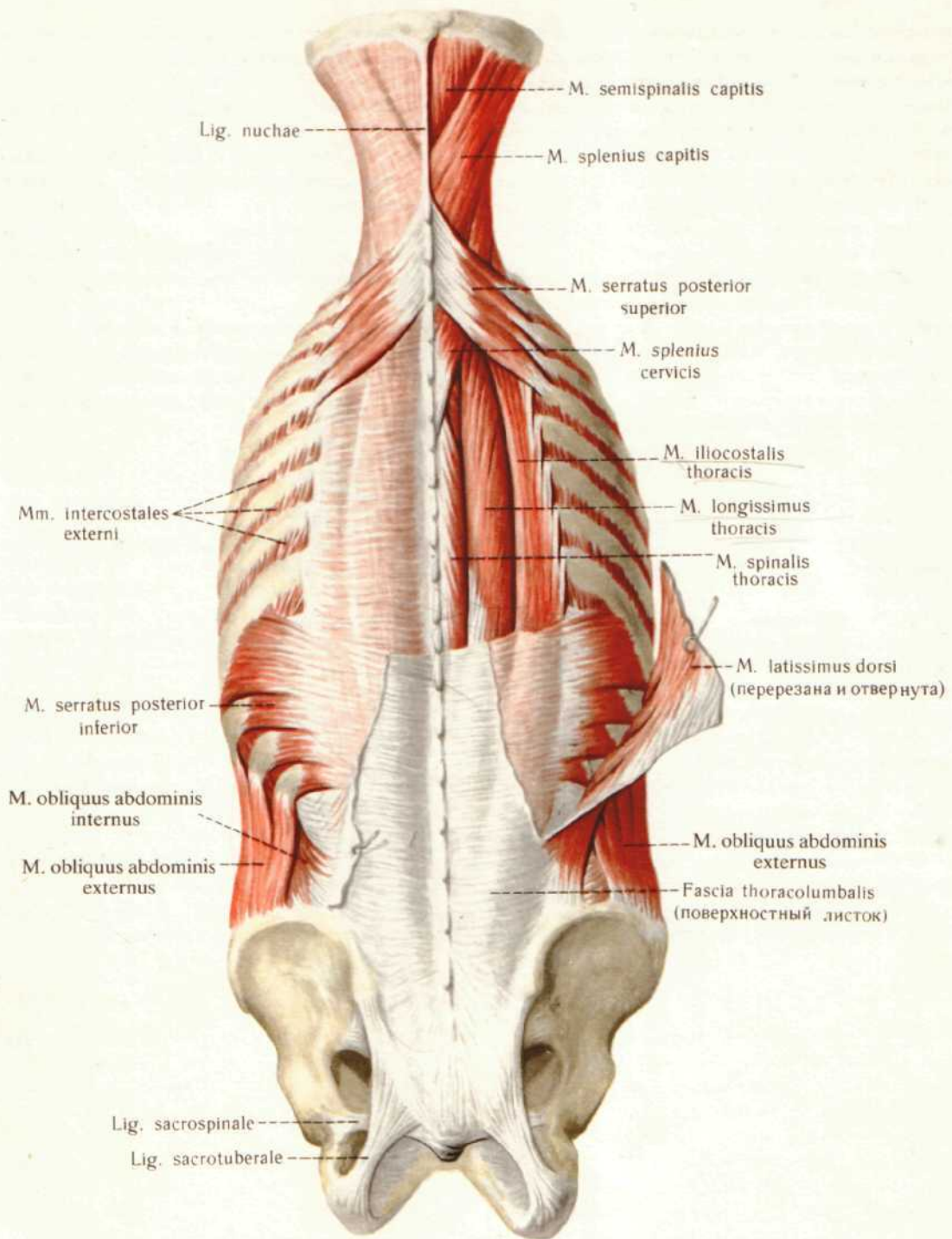
2. *Межпоперечные мышцы, mm. intertransversarii* (рис. 259, 260), короткие мышцы, натягиваются между поперечными отростками двух соседних позвонков. Различают *задние и*

передние межпоперечные мышцы шеи, mm. intertransversarii posteriores, et anteriores cervicis, *межпоперечные мышцы груди, mm. intertransversarii thoracis*, *латеральные и медиальные межпоперечные мышцы поясницы, mm. intertransversarii laterales et mediales lumborum*.

Действие: удерживают позвоночный столб, а при одностороннем сокращении наклоняют его в сторону.

Иннервация: nn. spinales (C₁—C₆; L₁—L₄).

3. *Мышцы, поднимающие ребра, mm. levatores costarum* (рис. 258—260), имеются лишь в грудном отделе позвоночного столба. Они прикрыты *m. erector trunci* и имеют вид веерообразно расходящихся мышечных пучков, начинающихся от поперечных отростков выступающего позвонка и II верх-



255. Мышцы спины и задней области шеи (1/6).
 (Поверхностные мышцы; третий слой. Глубокие мышцы длинные; первый и второй слои. Мышцы и кости пояса верхней конечности удалены.)

них грудных позвонков. Направляясь косо вниз и латерально, пучки их расходятся и прикрепляются к углам нижележащих ребер. Часто в нижних отделах грудной части позвоночного столба имеются мышечные пучки, перебрасывающиеся через одно ребро. Такие мышцы получают название *длинных мышц, поднимающих ребра, mm. levatores costarum longi*, в отличие от *коротких мышц, поднимающих ребра, mm. levatores costarum breves*, идущих к соседним нижележащим ребрам.

Действие: поднимают ребра.

Иннервация: nn. spinales, nn. intercostales (C₆; Th₁—Th₁₁).

4. *Группа подзатылочных мышц* (рис. 256, 258—260, 261, 262) – короткие, слабые мышцы, занимающие самое глубокое положение. К ним относятся:

а) *Большая задняя прямая мышца головы, m. rectus capitis posterior major*, располагается между processus spinosus осевого позвонка и латеральным отрезком linea nuchae inferior;

б) *Малая задняя прямая мышца головы, m. rectus capitis*

posterior minor, идет от tuberculum posterius atlantis к медиальным отрезкам linea nuchae inferior;

в) *Нижняя косая мышца головы, m. obliquus capitis inferior*, натягивается между processus spinosus axis и processus transversus atlantis;

г) *Верхняя косая мышца головы, m. obliquus capitis superior*, идет от processus transversus atlantis к латеральным отрезкам linea nuchae inferior.

Действие: движение головы кзади при двустороннем сокращении, назад и в сторону – при одностороннем; при этом нижняя косая и отчасти задняя большая прямая мышцы вращают голову.

Иннервация: n. suboccipitalis, n. cervicalis II.

Кровоснабжение: все глубокие (собственные) мышцы спины снабжаются кровью aa. intercostales, lumbales, sacrales, а в задней области шеи – из aa. occipitalis, cervicalis profunda, vertebralis.

ФАЦИИ СПИНЫ

Различают следующие фасции спины:

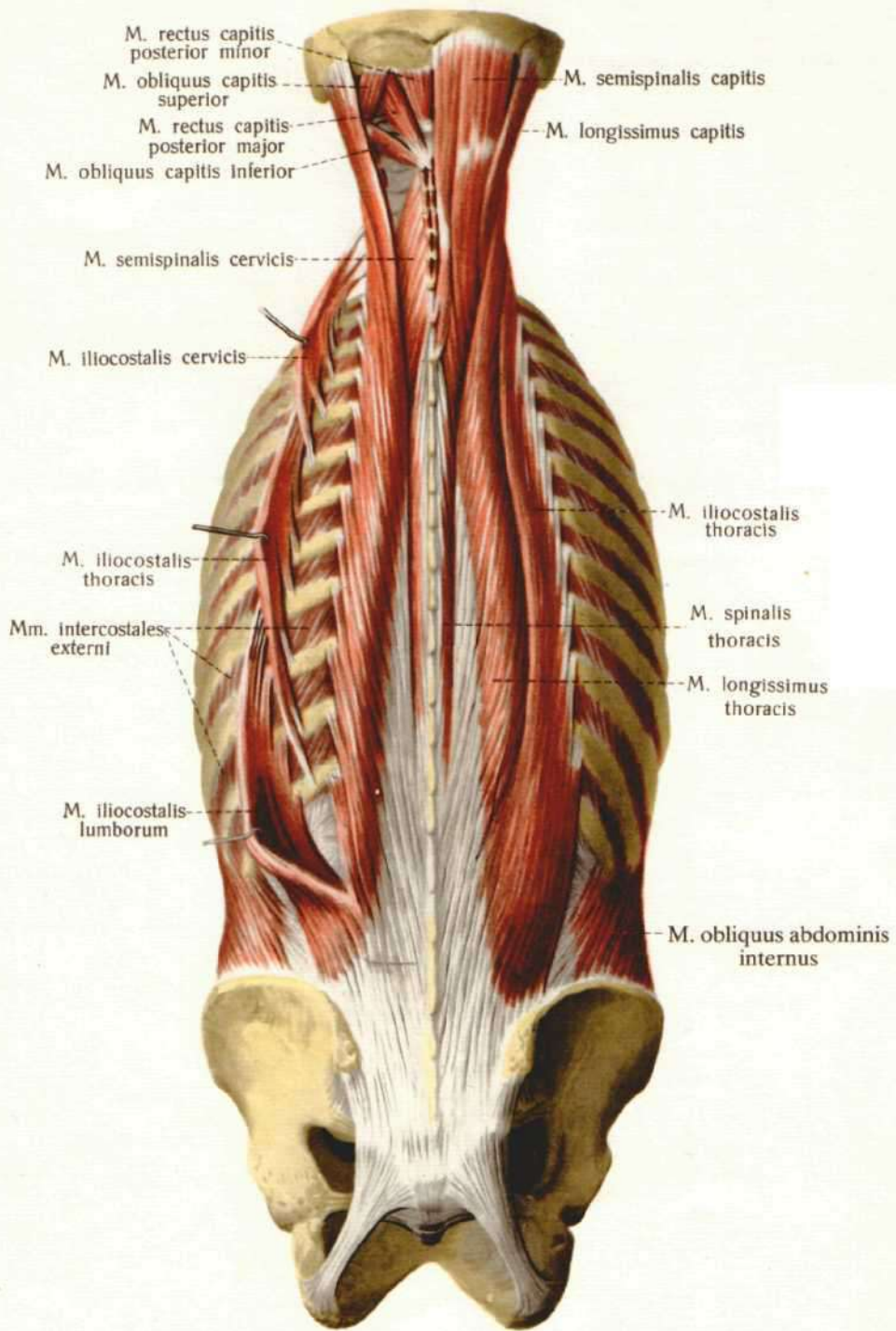
1. *Поверхностная фасция спины*, тонкий соединительнотканый листок, часть общей подкожной фасции, покрывает поверхностные мышцы спины.

2. *Выйная фасция, fascia nuchae*, располагается в задней области шеи между поверхностным и глубоким слоями мышц. Медиально она срастается с ligamentum nuchae (рис. 255), латерально переходит в поверхностный листок фасции шеи, вверх прикрепляется к linea nuchae superior.

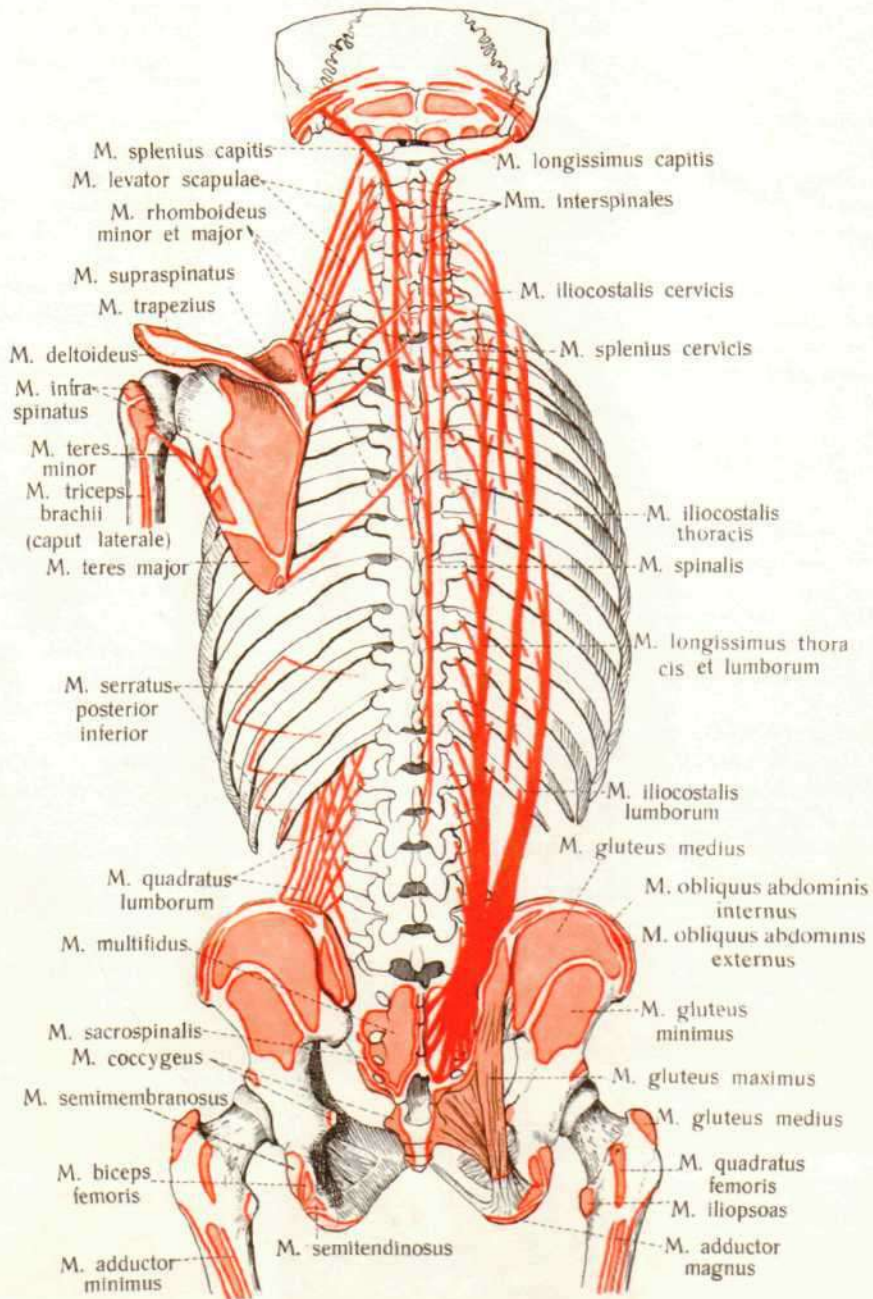
3. *Пояснично-грудная фасция, fascia thoracolumbalis* (рис. 253—255, 258), образует плотное фиброзное влагалище, в котором залегают глубокие мышцы спины. Эта фасция состоит из двух листков – поверхностного (заднего) и глубокого (переднего). Поверхностный листок пояснично-грудной фасции прикрепляется внизу к подздошным гребням, латерально доходит до углов ребер и медиально прикрепляется к остистым отросткам всех позвонков, кроме шейных. Наибольшей толщи-

ны он достигает в поясничной области, в верхних отделах он значительно истончается. Латерально, по боковому краю m. erector trunci, поверхностный листок срастается с глубоким. Таким путем образуется фиброзное влагалище, в котором залегают поясничная часть m. erector trunci; верхние отделы этой мышцы располагаются в костно-фиброзном влагалище спины.

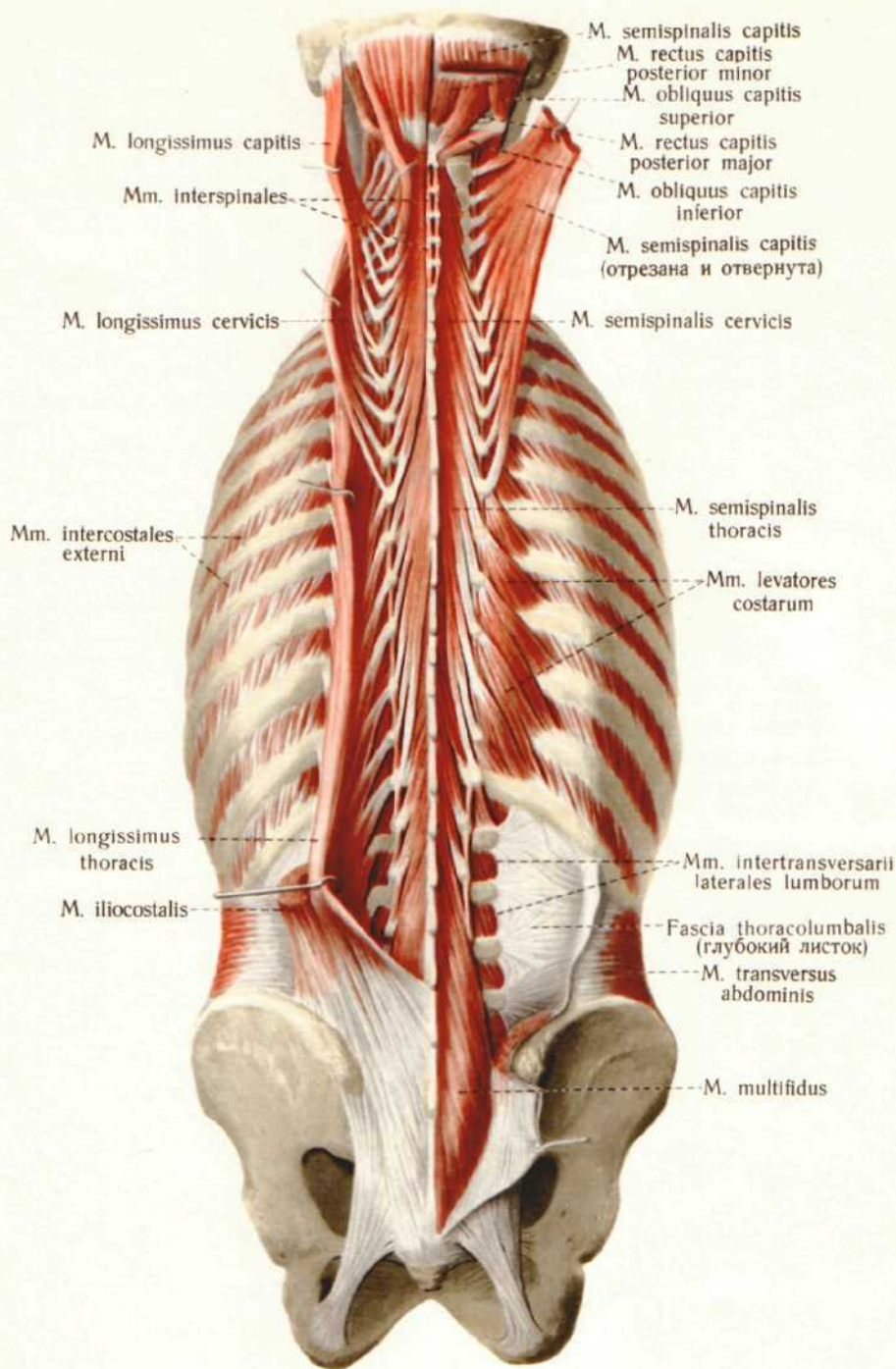
От поверхностного листка начинаются m. latissimus dorsi, m. serratus posterior inferior. Глубокий листок пояснично-грудной фасции натягивается между поперечными отростками поясничных позвонков, подздошным гребнем и XII ребром; латерально он срастается с поверхностным листком. Глубокий листок имеется лишь в поясничной области и залегает в промежутке между квадратной мышцей поясницы, m. quadratus lumborum, и m. erector trunci. От глубокого листка фасции, а также от места сращения его с поверхностным начинается *поперечная мышца живота, m. transversus abdominis*.



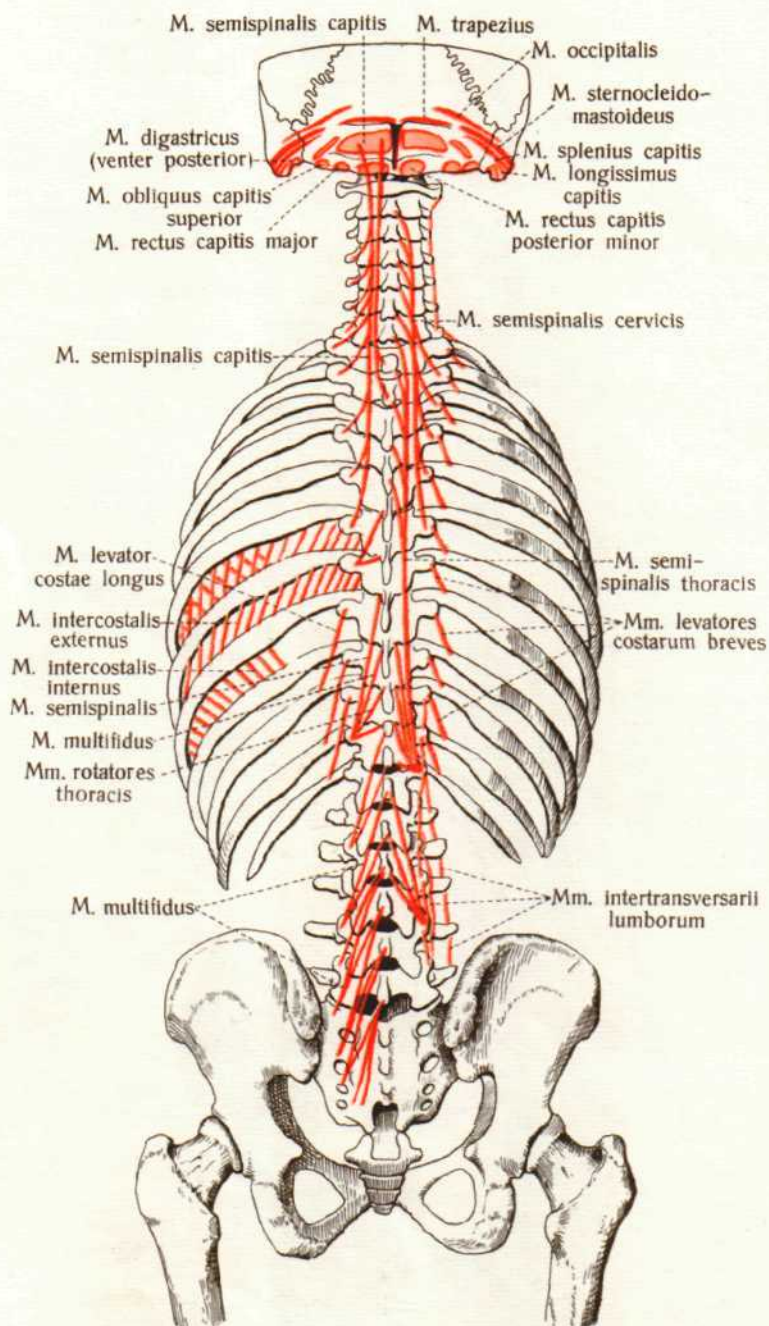
256. Мышцы спины и задней области шеи (1/6).
 (Глубокие мышцы спины длинные; второй поверхностный слой.)



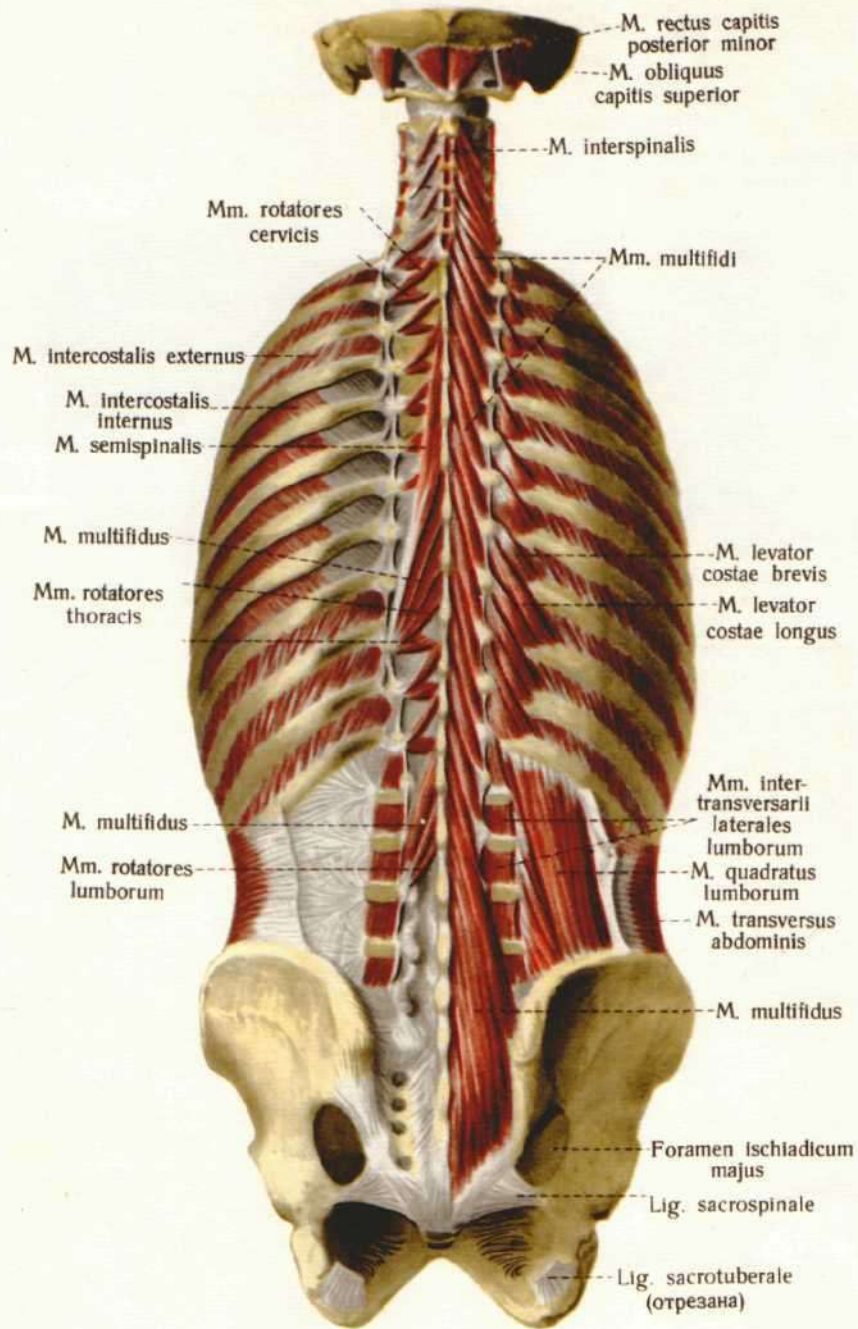
257. Места начала и прикрепления мышц спины (схема).



258. Мышцы спины и задней области шеи (1/6).
 (Глубокие мышцы спины; второй глубокий слой.)

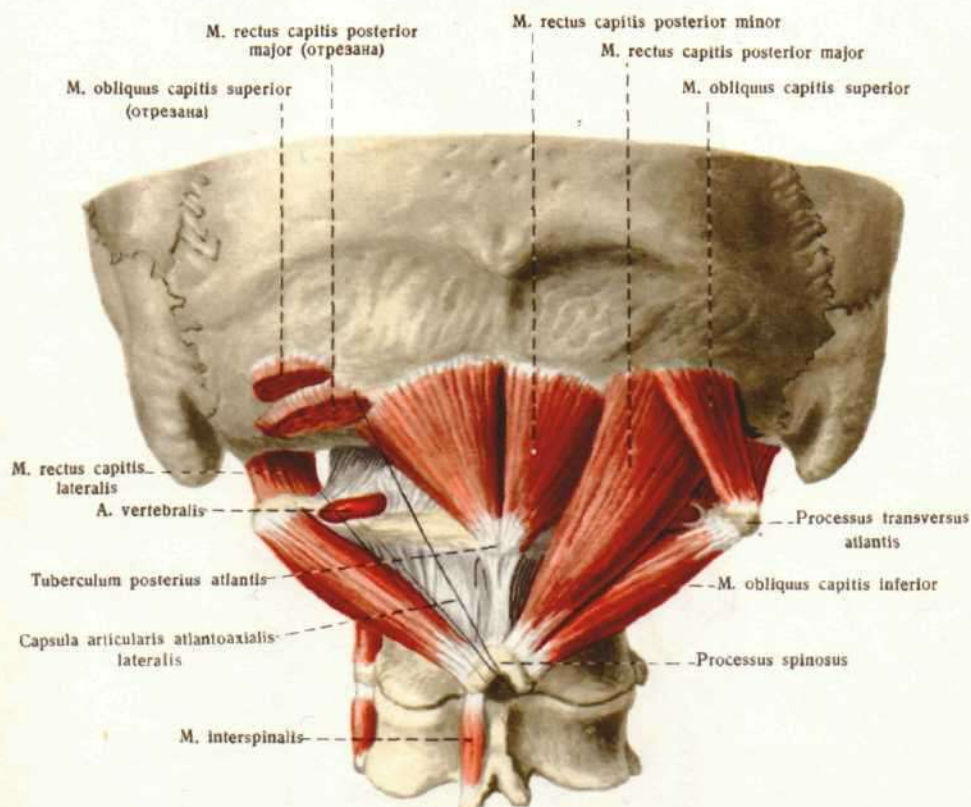


259. Места начала и прикрепления мышц туловища (схема).
 (Глубокие мышцы спины; второй глубокий слой.)

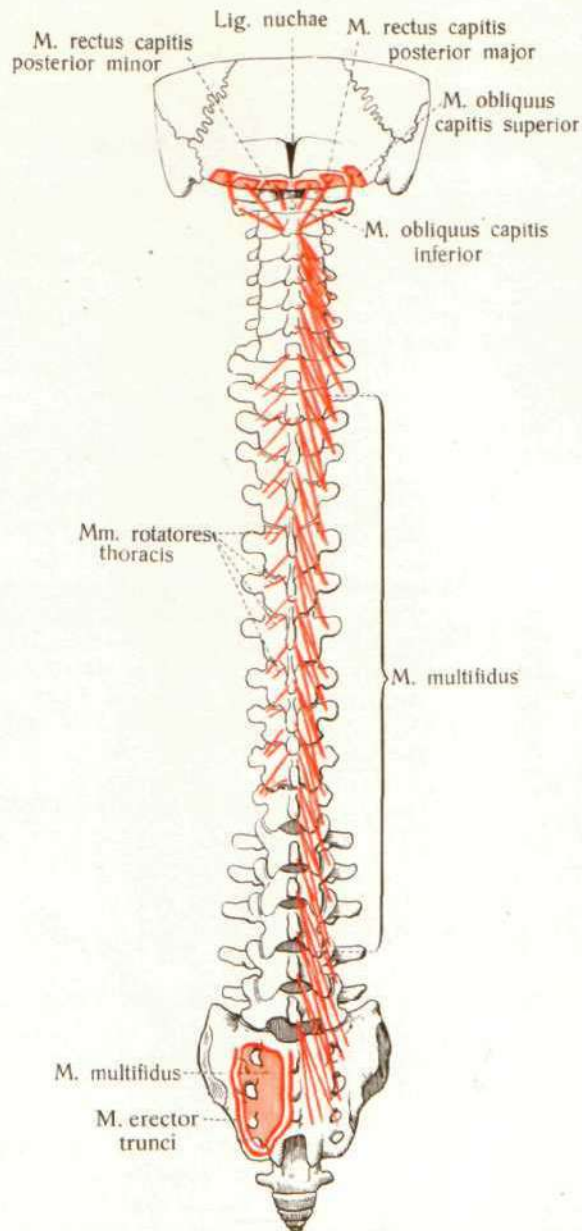


260. Мышцы спины и задней области шеи (1/6).

(Глубокие мышцы; второй глубокий слой.
 Короткие мышцы спины и задней области шеи.)



261. Короткие мышцы задней области шеи (⁴/₅).



**262. Места начала и прикрепления
мышц спины (схема).**

(Глубокие мышцы спины; второй глубокий слой.
Короткие мышцы задней области шеи.)

МЫШЦЫ И ФАСЦИИ ГОЛОВЫ

Различают следующие области головы и лица (рис. 264).

ОБЛАСТИ ГОЛОВЫ

1. *Лобная область, regio frontalis*, непарная, в передних отделах доходит до носо-лобного шва (корень носа) и надглазничных краев, сзади – до теменной области и с боков – до височных областей.

2. *Теменная область, regio parietalis*, непарная, соответствует контурам теменных костей.

3. *Височная область, regio temporalis*, парная, располагается на боковой поверхности головы книзу от теменной области и соответствует контурам чешуи височной кости.

4. *Затылочная область, regio occipitalis*, непарная, залегает кзади от теменной области и доходит до задней области шеи.

5. *Подвисочная область, regio infratemporalis*.

ОБЛАСТИ ЛИЦА

1. *Глазничная область, regio orbitalis*, парная, соответствует границам глазниц.

2. *Носовая область, regio nasalis*, непарная, соответствует контурам носа.

3. *Подглазничная область, regio infraorbitalis*, парная, залегает кнаружи от носовой области и ниже глазничной.

4. *Скуловая область, regio zygomatica*, соответствует контурам тела скуловой кости.

5. *Щечная область, regio buccalis*, парная, отграничивается

от носовой и ротовой областей *носогубной бороздой, sulcus nasolabialis*.

6. *Околоушно-жевательная область, regio parotidomasseterica*, парная, соответствует контурам околоушной железы и жевательной мышцы. Задние отделы этой области получают название позадищелюстной ямки.

7. *Ротовая область, regio oralis*, непарная.

8. *Подбородочная область, regio mentalis*, непарная, отделяется от ротовой области *подбородочно-губной бороздой, sulcus mentolabialis*.

МЫШЦЫ ГОЛОВЫ

Мышцы головы, m. capitis, делят на две группы – мимические и жевательные.

Мимические мышцы, или мышцы лица, располагаются под кожей и в отличие от других скелетных мышц лишены фасций. Одной своей частью большинство мимических мышц начинается на костях головы или ее фасциях, другой – вплетается в толщу кожи.

Мимические мышцы, сокращаясь, смещают определенные участки кожи головы и тем самым придают лицу разнообразные выражения, обуславливают мимику, поэтому их называют мимическими.

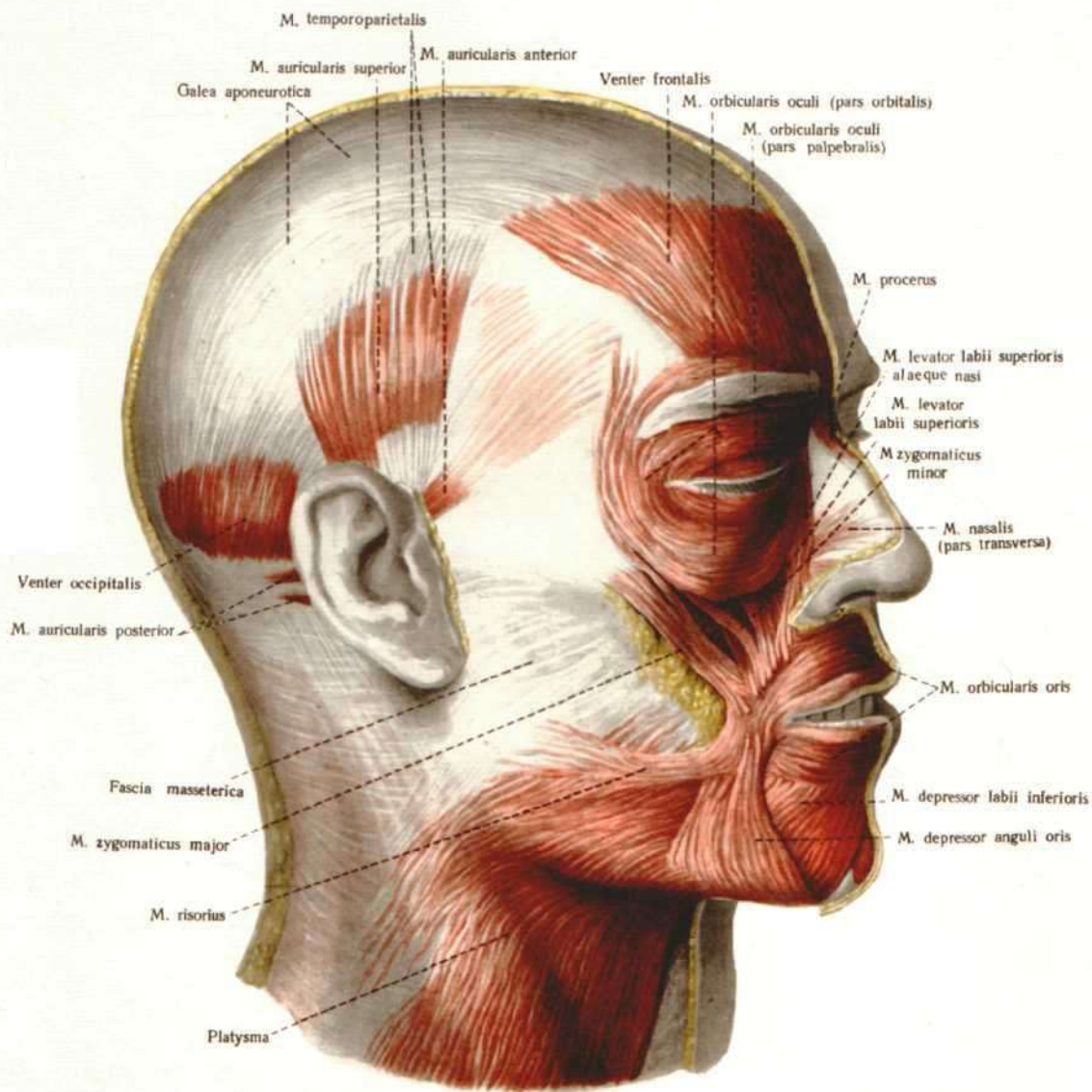
Мимические мышцы группируются преимущественно вокруг естественных отверстий лица (глазная щель, ротовая щель, отверстия носа, слуховые отверстия). Указанные отверстия под действием мимических мышц либо уменьшаются до полного закрытия, либо увеличиваются, т. е. расширяются. В соответствии с этим все мимические мышцы делят на четыре группы.

1. Мышцы свода черепа.
2. Мышцы окружности глаза.
3. Мышцы окружности рта.
4. Мышцы окружности носа.

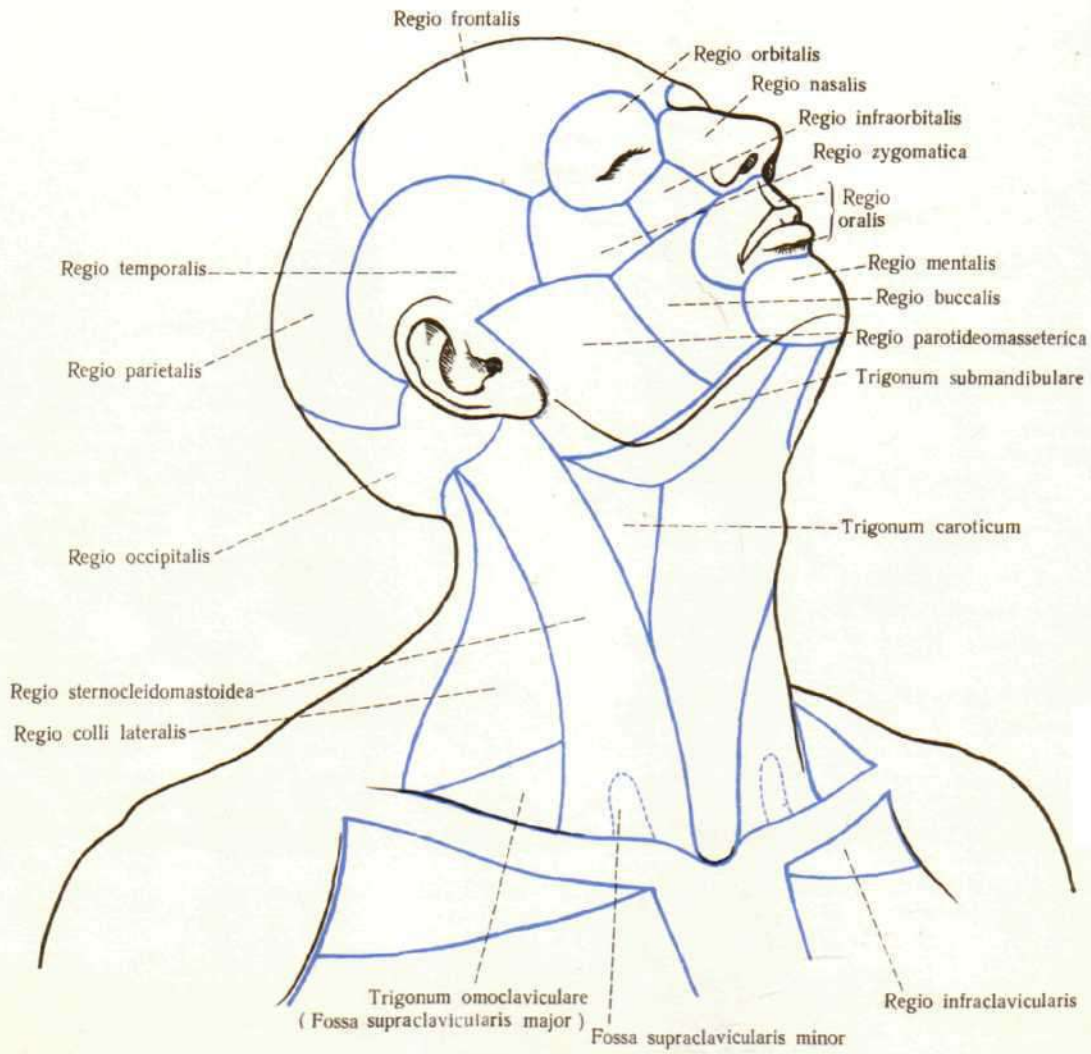
Жевательные мышцы, сокращаясь, смещают нижнюю челюсть и тем самым обуславливают акт жевания. Жевательные мышцы имеют подвижную точку, или прикрепление, на нижней челюсти и неподвижную точку, начало, – на костях черепа.

Жевательных мышц четыре пары.

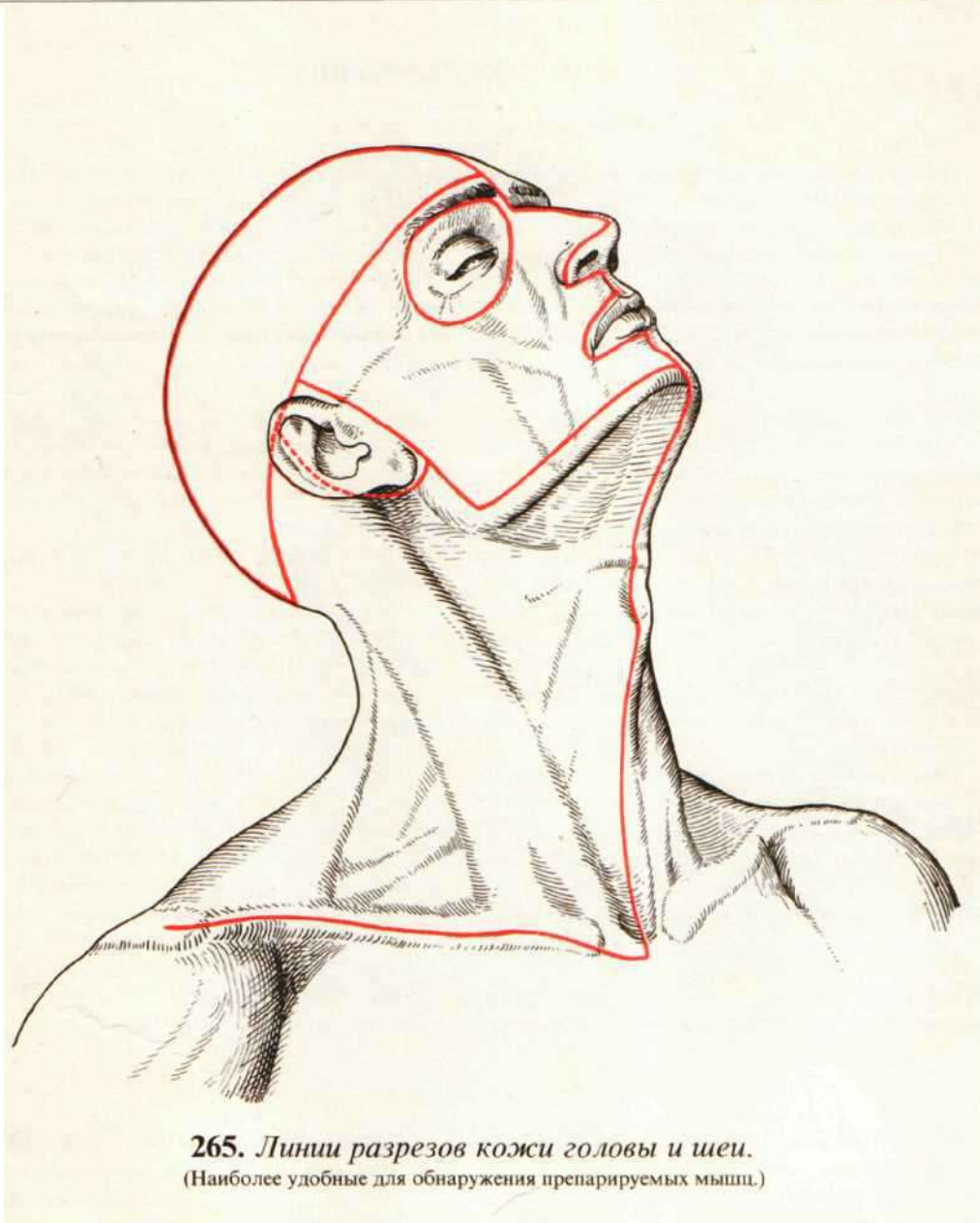
1. Жевательная мышца, *m. masseter*.
2. Височная мышца, *m. temporalis*.
3. Медиальная крыловидная мышца, *m. pterygoideus medialis*.
4. Латеральная крыловидная мышца, *m. pterygoideus lateralis*.



263. Мышцы головы; справа (1/2).
(Мимические мышцы.)



264. *Области головы и шеи.*



265. *Линии разрезов кожи головы и шеи.*
 (Наиболее удобные для обнаружения препарлируемых мышц.)

МИМИЧЕСКИЕ МЫШЦЫ

МЫШЦЫ СВОДА ЧЕРЕПА

1. Под кожей головы, между лобной и затылочной костями, находится широкая сухожильная пластинка – сухожильный шлем, *galea aroneurotica (aroneurosis epicranialis)* (рис. 263, 266), который плотно сращен с волосистой частью кожи головы и рыхло – с надкостницей костей черепа.

В передние отделы шлема включается лобное брюшко, *venter frontalis*, а в задние – затылочное брюшко, *venter occipitalis*, составляя *затылочно-лобную мышцу, m. occipitofrontalis*.

а) *Лобное брюшко, venter frontalis* (рис. 263, 266), находится под кожей области лба. Эта мышца состоит из вертикально идущих пучков, которые, начинаясь несколько выше лобных бугров от *galea aroneurotica*, направляются вниз и вплетаются в кожу лба на уровне надбровных дуг.

б) *Затылочное брюшко, venter occipitalis* (рис. 263, 266, 270), образовано сравнительно короткими мышечными пучками, которые начинаются в области *linea nuchae suprema*, поднимаются вверх и вплетаются в задние отделы *galea aroneurotica*.

Сухожильный шлем и связанные с ним мышечные части объединяют под названием *надчерепной мышцы, m. epicranis*.

Действие: при сокращении затылочного брюшка сухожильный шлем, а вместе с ним и кожа волосистой части головы смещаются кзади; сокращение лобного брюшка смещает сухожильный шлем и связанную с ним часть кожи головы вперед; при укреплённом шлеме мышца поднимает брови и расширяет глазную щель.

Кровоснабжение: лобное брюшко – *aa. temporalis superficialis, supraorbitalis, lacrimalis, angularis*; затылочное брюшко – *aa. occipitalis, auricularis posterior*.

2. *Передняя ушная мышца, m. auricularis anterior* (рис. 263), начинается от височной фасции и *galea aroneurotica*,

направляясь назад и книзу, несколько сужается и прикрепляется к коже ушной раковины выше козелка.

Действие: смещает ушную раковину вперед и вверх.
Кровоснабжение: *a. temporalis superficialis*.

3. *Верхняя ушная мышца, m. auricularis superior* (рис. 263), располагается рядом с предыдущей. Она начинается над ушной раковиной от *galea aroneurotica*, направляется вниз и прикрепляется к верхнему отделу хряща ушной раковины.

Пучок волокон верхней ушной мышцы, который вплетается в сухожильный шлем, называется *височно-теменной мышцей, m. temporo-parietalis*.

Действие: смещает ушную раковину вверх, натягивает сухожильный шлем.

Кровоснабжение: *aa. temporalis superficialis, auricularis posterior, occipitalis*.

4. *Задняя ушная мышца, m. auricularis posterior* (рис. 263), слабо развита. Начинается сзади от *fascia nuchae* и, направляясь вперед, достигает основания ушной раковины.

Действие: тянет ушную раковину назад.
Кровоснабжение: *a. auricularis posterior*.

5. *Поперечная выйная мышца, m. transversus nuchae*, непостоянная, начинается от *protuberantia occipitalis externa* и направляется в латеральную сторону, достигая места прикрепления грудно-ключично-сосцевидной мышцы, *m. sternocleidomastoideus*, к сосцевидному отростку. Здесь мышца прикрепляется к сухожилию *m. sternocleidomastoideus*, а также иногда отдает ряд пучков к затылочной фасции и подкожной мышце шеи, *m. platysma*.

Действие: натягивает фасцию, а вместе с ней и кожу затылочной области головы.

Кровоснабжение: *a. occipitalis*.

МЫШЦЫ ОКРУЖНОСТИ ГЛАЗА

1. *Мышца, сморщивающая бровь, m. corrugator supercilii* (рис. 266), берет начало от лобной кости над слезной костью, направляется вверх по ходу *arcus superciliaris* и прикрепляется к коже бровей. Здесь пучки мышцы переплетаются с мышечными пучками *venter frontalis m. occipitofrontalis*.

Действие: сводит кожу бровей к срединной линии, образуя вертикальные складки в области переносицы.

Кровоснабжение: *aa. angularis, supraorbitalis, temporalis superficialis*.

2. *Мышца гордецов, m. procerus*, в виде продолговато-плоских пучков начинается на спинке носа от носовой кости или от апоневроза носовой мышцы и прикрепляется к коже.

Действие: сокращение мышцы обеих сторон образует у корня носа поперечные складки.

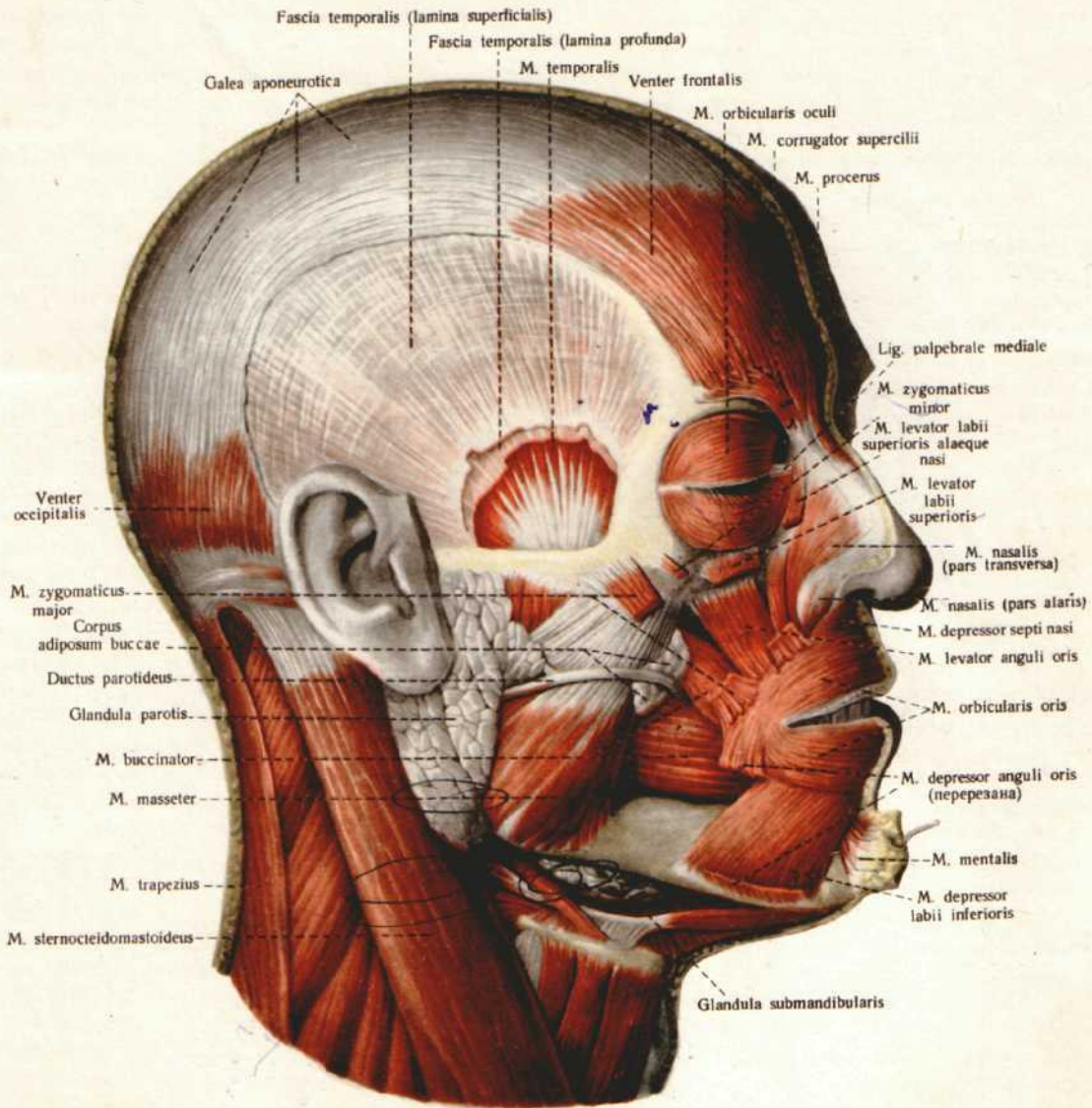
Кровоснабжение: *a. angularis* и *a. ethmoidalis*.

3. *Круговая мышца глаза, m. orbicularis oculi* (рис. 263, 266), располагается под кожей, прикрывающей передние отделы глазницы. В мышце различают три части: глазничную, *pars orbitalis*, вековую, *pars palpebralis*, и слезную часть, *pars lacrimalis*. Все три части мышцы берут начало в области медиального угла глаза.

а) *Глазничная часть, pars orbitalis*, начинается от *lig. palpebrale mediale*, лобного отростка верхней челюсти, носовой части лобной кости и следует вдоль верхнего и нижнего краев глазницы, образуя мышечное кольцо.

Внутренние пучки мышцы в области *lig. palpebrale laterale* образуют *боковой шов век, raphe palpebralis lateralis*.

б) *Вековая часть, pars palpebralis*, является непосредствен-



266. Мышцы головы; справа (1/2).
(Мимические и жевательные мышцы.)

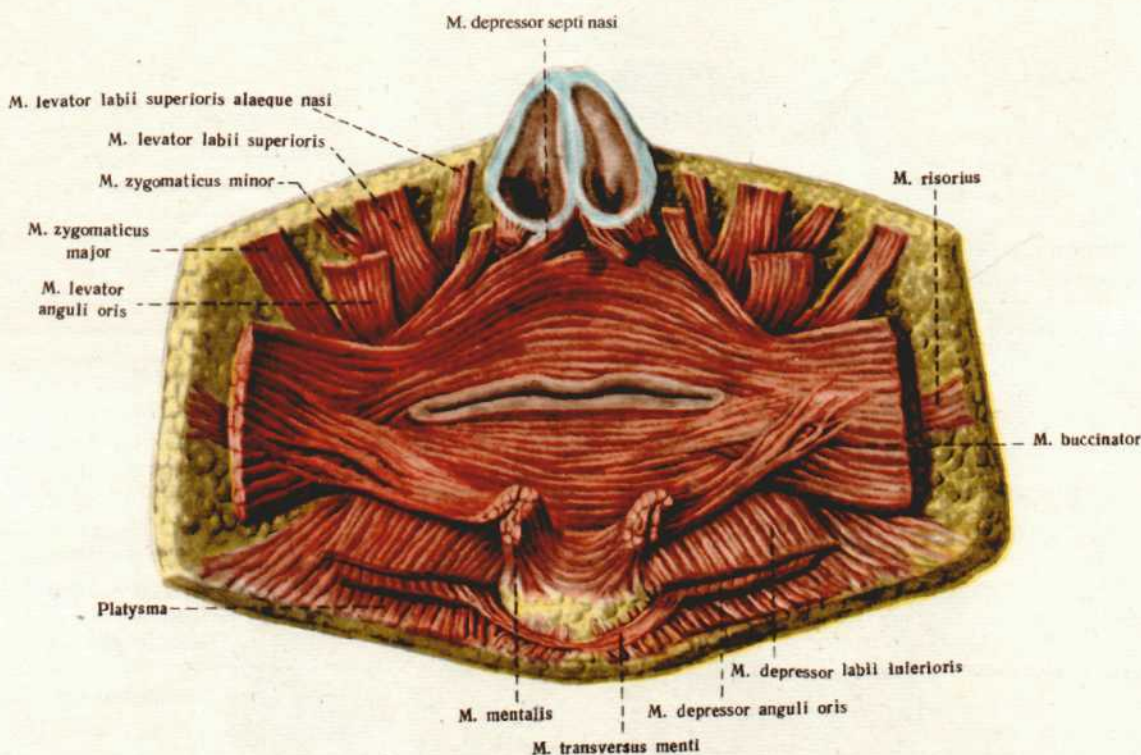
ним продолжением предыдущей части мышцы и располагается непосредственно под кожей века. Мышца имеет две части: верхнюю и нижнюю, *pars palpebralis superior et inferior*. Они начинаются соответственно от верхнего и нижнего краев *lig. palpebrale mediale* и направляются к латеральному углу глаза, где прикрепляются к *lig. palpebrale laterale*.

в) Слезная часть, *pars lacrimalis*, начинается от заднего гребня слезной кости и делится на две части, которые охваты-

вают спереди и сзади слезный мешок, *sacculus lacrimalis*, и теряются среди мышечных пучков *pars palpebralis*.

Действие: *pars orbitalis* суживает глазную щель и разглаживает поперечные складки в области кожи лба; *pars palpebralis* смыкает глазную щель; *pars lacrimalis* расширяет слезный мешок.

Кровоснабжение: *aa. facialis, temporalis superficialis, infra-orbitalis, supra-orbitalis*.



267. Мышцы окружности рта; изнутри (1/1).

(Кожа с мышцами, окружающими рот, отделена от костей лица. Слизистая оболочка щек и губ удалена.)

МЫШЦЫ ОКРУЖНОСТИ РТА

Мышцы, окружающие ротовую щель, делятся на две группы: одна из них представлена круговой мышцей рта, *m. orbicularis oris*, сокращение которой суживает ротовую щель, другая – мышцами, располагающимися радиально по отношению к ротовой щели, их сокращение приводит к ее расширению.

1. *Круговая мышца рта, m. orbicularis oris* (рис. 263, 266, 267), образована круговыми мышечными пучками, расположенными в толще губ. Мышечные пучки плотно сращены с кожей. Поверхностные слои этой мышцы принимают в свой состав мышечные пучки мышц, подходящих к ротовой щели. В мышце различают краевую часть, *pars marginalis*, и губную часть, *pars labialis*.

Действие: суживает ротовую щель и вытягивает губы вперед.

Кровоснабжение: aa. labiales, mentalis, infraorbitalis.

2. *Большая скуловая мышца, m. zygomaticus major* (рис. 263, 266, 267), начинается от наружной поверхности скуловой кости. Часть мышечных пучков является продолжением *m. orbicularis oculi*. Направляясь вниз и медиально, скуловая мышца вплетается в круговую мышцу рта и кожу угла рта.

Действие: тянет угол рта вверх и кнаружи.

Кровоснабжение: aa. infraorbitalis, buccalis.

3. *Малая скуловая мышца, m. zygomaticus minor* (рис. 263, 266, 267), начинается от передней поверхности скуловой кости.

Медиальные пучки этой головки переплетаются с мышечными пучками *m. orbicularis oculi*.

4. Мышца, поднимающая верхнюю губу, *m. levator labii superioris*, начинается от *margin infraorbitalis* над *foramen infraorbitale*.

5. Мышца, поднимающая верхнюю губу и крыло носа, *m. levator labii superioris alaeque nasi*, располагается рядом с предыдущей; начинается от основания лобного отростка верхней челюсти.

Последние три мышцы направляются вниз, несколько конвергируют и образуют четырехугольной формы мышечную пластинку, которая своими пучками вплетается в кожу верхней губы, частично в *m. orbicularis oris*, а также в кожу крыла носа.

Действие: поднимает верхнюю губу и подтягивает крыло носа.

Кровоснабжение: *aa. infraorbitalis, labialis superior, angularis*.

6. Мышца, поднимающая угол рта, *m. levator anguli oris* (рис. 266, 267), располагается глубже предыдущей. Она начинается ниже *foramen infraorbitale* от *fossa canina* и, направляясь вниз, вплетается в кожу угла рта и *m. orbicularis oris*.

Действие: тянет угол рта вверх и кнаружи.

Кровоснабжение: *aa. infraorbitalis, buccalis*.

7. Щечная мышца, *m. buccinator*, мышца трубачей (рис. 266, 267, 273), начинается от *crista buccinatoria mandibulae*, крыло-нижнечелюстного шва *raphe pterygomandibularis*, а также от наружной поверхности верхней и нижней челюстей в области альвеол вторых больших коренных зубов. Направляясь вперед, пучки *m. buccinator* переходят в верхнюю и нижнюю губы, а также вплетаются в кожу губ, угла рта и слизистую оболочку преддверия рта.

К наружной поверхности мышцы прилегает жировое тело щеки, *corpus adiposum buccae*, к внутренней – слизистая оболочка преддверия рта. На уровне переднего края жевательной мышцы, *m. masseter*, средние отделы щечной мышцы прободает выводной проток околоушной железы, *ductus parotidicus*.

Действие: оттягивает угол рта в сторону, при двустороннем сокращении растягивает ротовую щель, прижимает внутреннюю поверхность щек к зубам.

МЫШЦЫ ОКРУЖНОСТИ НОСА

1. Носовая мышца, *m. nasalis* (рис. 263, 266), начинается от верхней челюсти над альвеолами клыка и латерального резца, поднимается вверх и делится на две части: наружную и внутреннюю.

а) Наружная, или поперечная часть, *pars transversus*, огибает крыло носа, несколько расширяется и у средней линии переходит в сухожилие, которое соединяется здесь с сухожилием одноименной мышцы противоположной стороны.

б) Внутренняя, или крыльная часть, *pars alaris*, прикрепляется к заднему концу хряща крыла носа.

Действие: суживает носовое отверстие.

Кровоснабжение: *a. buccalis*.

8. Мышца смеха, *m. risorius* (рис. 263, 267), непостоянная, является частично продолжением пучков *platysma*; часть пучков мышцы берет начало от жевательной фасции, *fascia masseterica*, и кожи области носогубной складки. Направляясь в медиальную сторону, мышечные пучки *m. risorius* вплетаются в кожу угла рта.

Действие: тянет угол рта в латеральную сторону.

Кровоснабжение: *aa. facialis, transversa faciei, buccalis, infraorbitalis*.

9. Мышца, опускающая угол рта, *m. depressor anguli oris* (рис. 263), начинается широким основанием от передней поверхности нижней челюсти, ниже подбородочного отверстия. Направляясь вверх, мышца суживается, достигает угла рта, где частью пучков вплетается в его кожу, а частью – в толщу верхней губы и *m. levator anguli oris*.

Действие: тянет угол рта книзу и кнаружи.

Кровоснабжение: *aa. labialis inferior, mentalis, submental*.

10. Мышца, опускающая нижнюю губу, *m. depressor labii inferioris* (рис. 263, 266, 267), несколько прикрыта предыдущей. Начинается от передней поверхности нижней челюсти, над началом предыдущей мышцы, впереди от *foramen mentale*, направляется вверх и вплетается в кожу нижней губы и подбородка.

Медиальные пучки мышцы у нижней губы переплетаются с такими же пучками одноименной мышцы противоположной стороны.

Действие: тянет нижнюю губу книзу.

Кровоснабжение: *aa. labialis inferior, mentalis, submental*.

11. Подбородочная мышца, *m. mentalis* (рис. 266, 267), начинается рядом с предыдущей от альвеолярного возвышения резцов нижней челюсти, направляется вниз и вплетается в кожу подбородка.

Действие: тянет кожу подбородка кверху, вытягивает нижнюю губу.

Кровоснабжение: *aa. labialis inferior, mentalis*.

12. Поперечная мышца подбородка, *m. transversus menti*, непостоянная, маленькая мышца, которая пересекает срединную линию тотчас под подбородком; часто является продолжением *m. depressor anguli oris*.

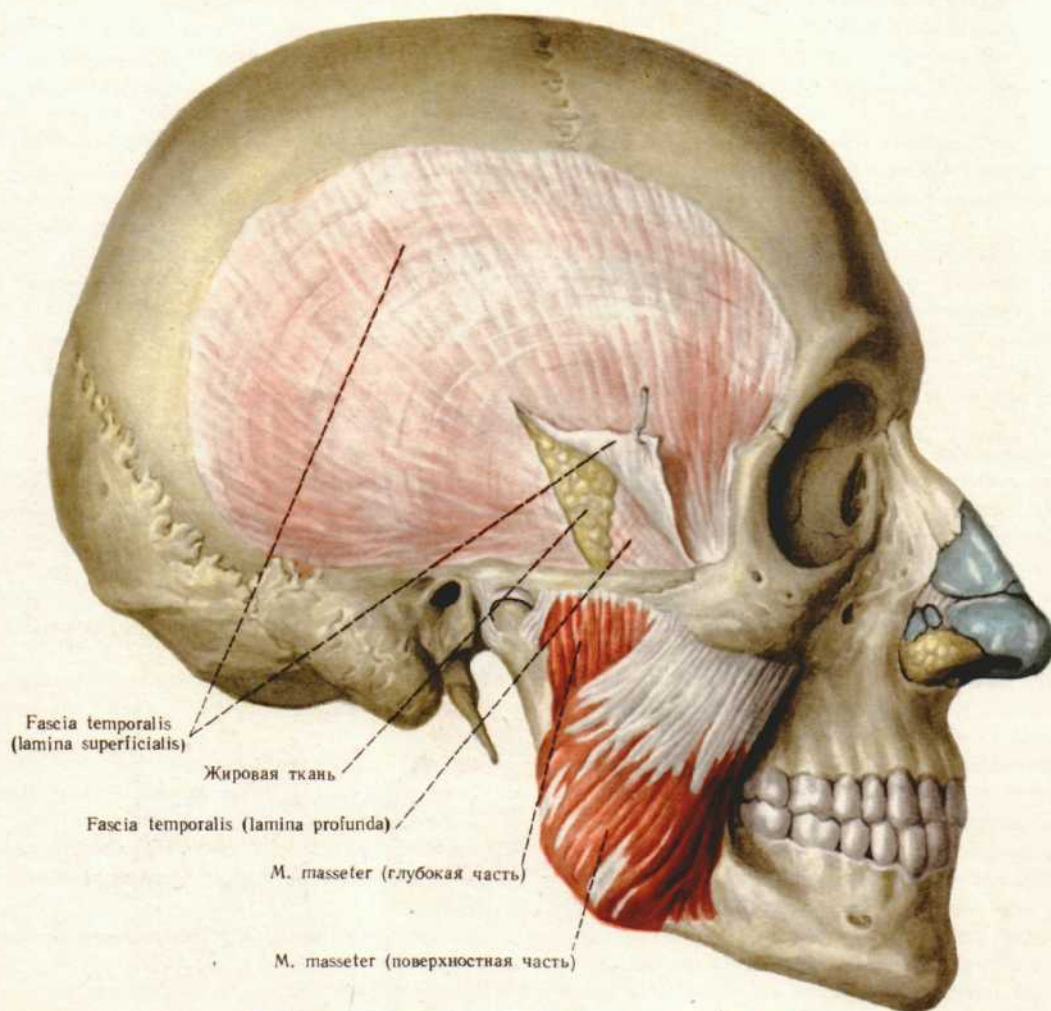
Кровоснабжение: *aa. labialis superior, angularis*.

2. Мышца, опускающая перегородку носа, *m. depressor septi nasi* (рис. 266), начинается от альвеолярного возвышения верхнего медиального резца, а также частично принимает в свой состав пучки *m. orbicularis oris*. Мышца прикрепляется к нижней поверхности хряща перегородки носа.

Действие: тянет перегородку носа книзу.

Кровоснабжение: *a. labialis superior*.

Иннервация: все мимические мышцы иннервируются ветвями *p. facialis*.



268. Жевательные мышцы ; справа ($\frac{2}{3}$).

(Поверхностный листок височной фасции, fascia temporalis, частично разрезан и отвернут.)

ЖЕВАТЕЛЬНЫЕ МЫШЦЫ

1. *Жевательная мышца, m. masseter* (рис. 266; 268, 269, 270), берет начало от нижнего края скуловой дуги двумя частями: поверхностной и глубокой.

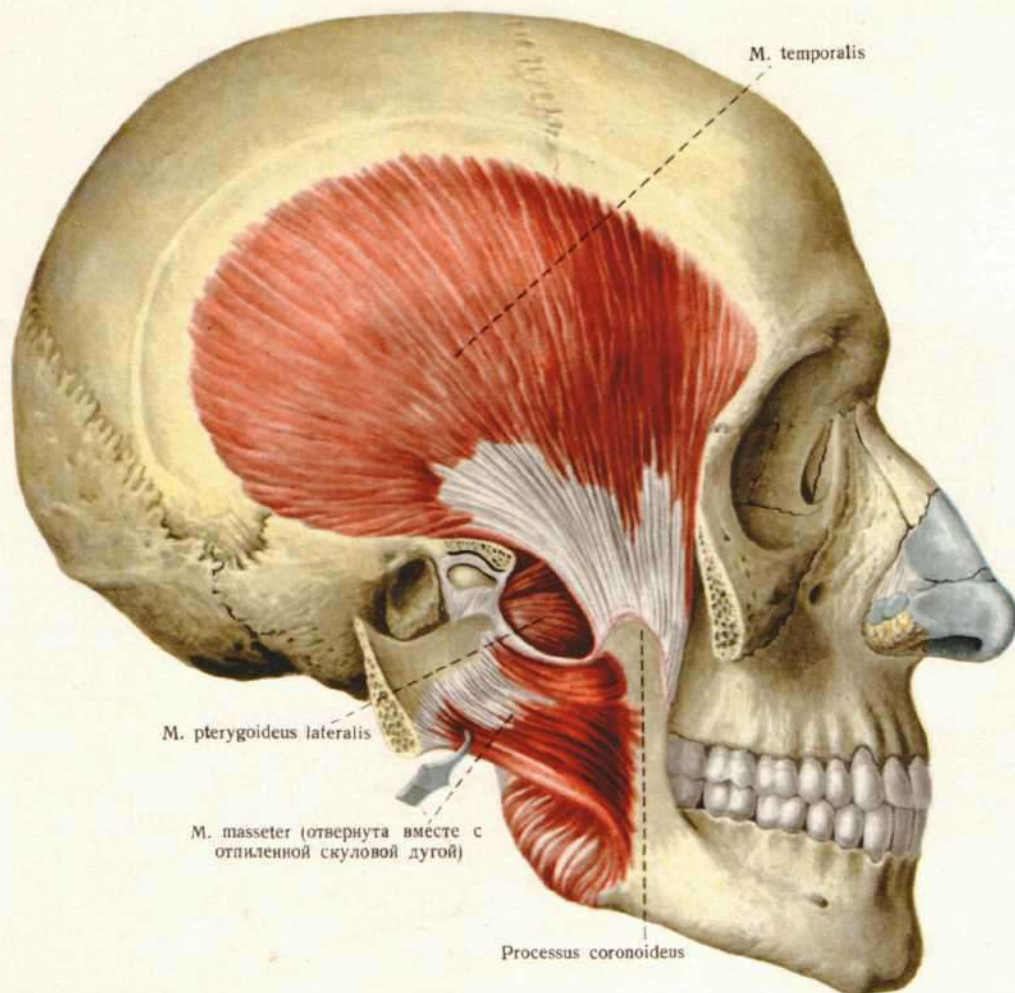
Поверхностная часть, pars superficialis, начинается сухожильными пучками от переднего и среднего отделов скуловой дуги, *глубокая часть, pars profunda*, начинается мышечно от среднего и заднего участков скуловой дуги. Пучки мышечных волокон поверхностной части следуют косо вниз и назад,

глубокой – вниз и кпереди. Обе части *m. masseter* соединяются и прикрепляются к наружной поверхности ветви нижней челюсти и к ее углу в области *tuberositas masseterica*.

Действие: поднимает опущенную нижнюю челюсть; поверхностная часть мышцы участвует в выдвижении челюсти вперед.

Иннервация: *n. massetericus* (*n. trigeminus*).

Кровоснабжение: *aa. facialis, masseterica, transversa faciei*.



269. Жевательные мышцы ; справа ($2/3$).
(Скуловая дуга отпилена и оттянута с жевательной мышцей, m. masseter.)

2. *Височная мышца, m. temporalis* (рис. 266, 269, 270, 271), выполняет височную ямку, fossa temporalis. Она начинается от височной поверхности большого крыла клиновидной кости и чешуи височной кости. Пучки мышцы, направляясь вниз, конвергируют и образуют мощное сухожилие, которое проходит кнутри от скуловой дуги и прикрепляется к венечному отростку нижней челюсти.

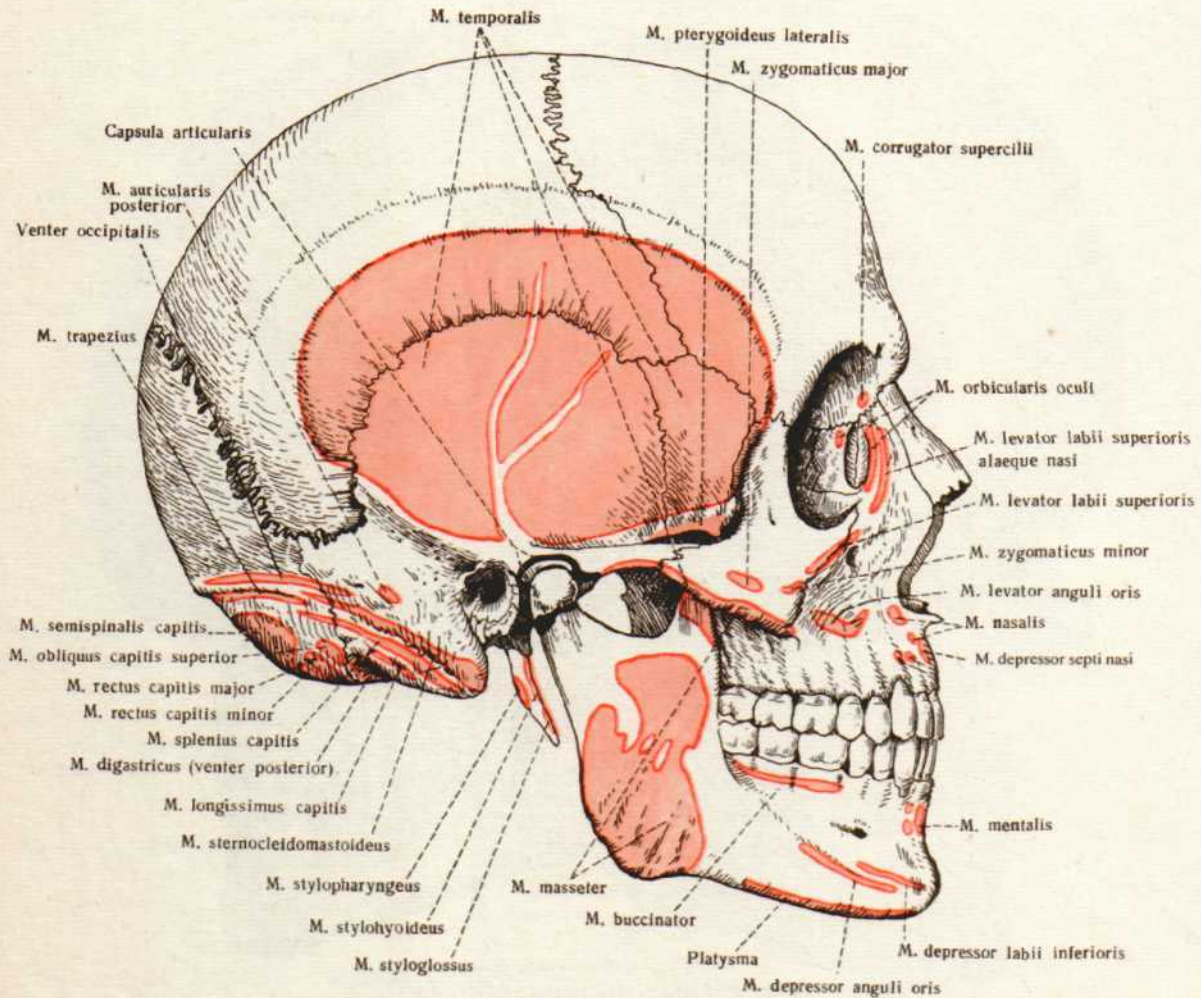
Действие: сокращение всех пучков мышцы поднимает опущенную нижнюю челюсть; задние пучки выдвинутую вперед нижнюю челюсть тянут назад.

Иннервация: nn. temporales profundi (n. trigeminus).

Кровоснабжение: aa. temporales profunda et superficialis.

3. *Латеральная крыловидная мышца, m. pterygoideus lateralis* (рис. 269—271; 272—274), начинается двумя частями, или головками: верхней и нижней.

Верхняя головка мышцы берет начало от нижней поверхности и crista infratemporalis большого крыла клиновидной кости и прикрепляется к медиальной поверхности суставной капсулы височно-нижнечелюстного сустава и суставному диску. Нижняя головка начинается от наружной поверхности lamina



270. Места начала и прикрепления мышц головы (схема).

lateralis processus pterygoidei клиновидной кости и, направляясь назад, прикрепляется к fovea pterygoidea нижней челюсти. Между верхней и нижней головками мышцы имеется небольшая щель, пропускающая щечный нерв, n. buccalis.

Действие: смещает нижнюю челюсть в противоположную сторону. Двустороннее сокращение мышцы выдвигает нижнюю челюсть вперед.

Иннервация: n. pterygoideus lateralis (n. trigeminus).

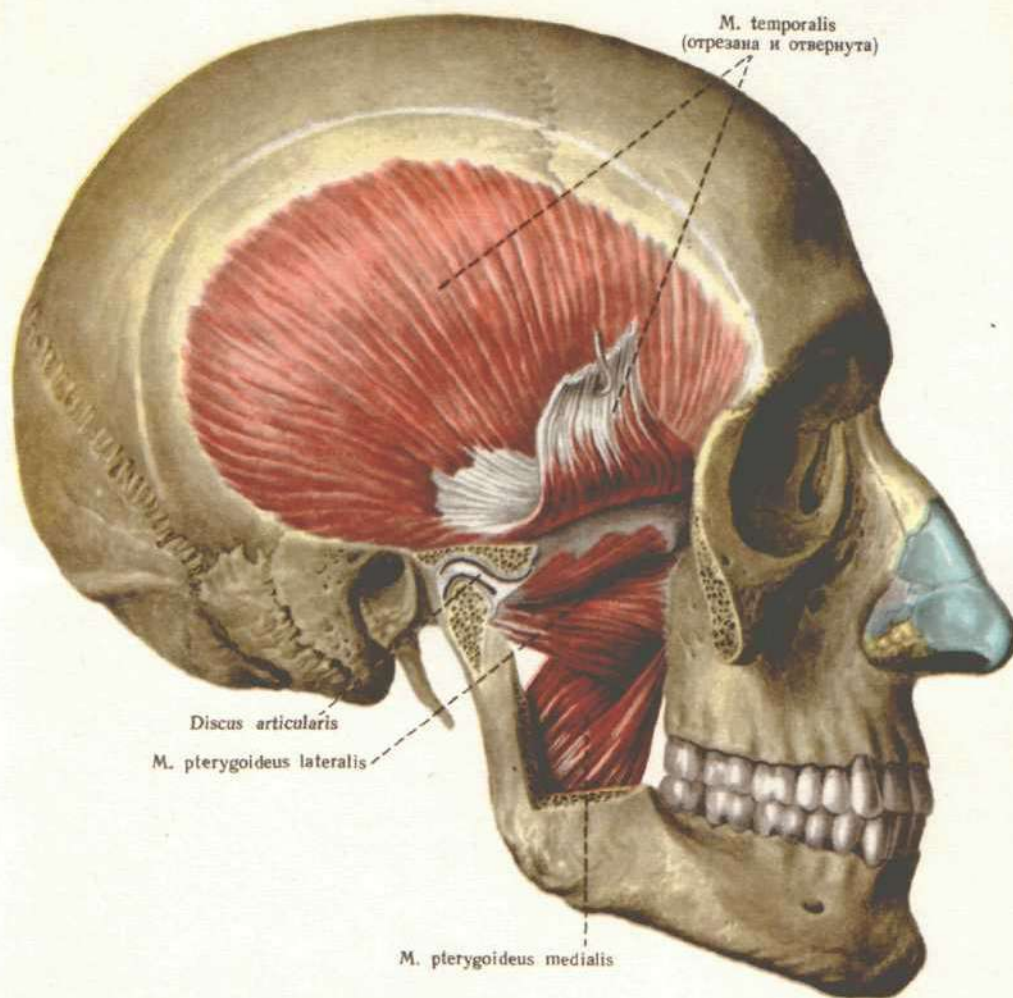
Кровоснабжение: a. maxillaris.

4. Медиальная крыловидная мышца, m. pterygoideus medialis (рис 271—274), начинается от стенок fossa pterygoidea клиновидной кости, направляется назад и вниз, прикрепляясь к tuberositas pterygoidea нижней челюсти.

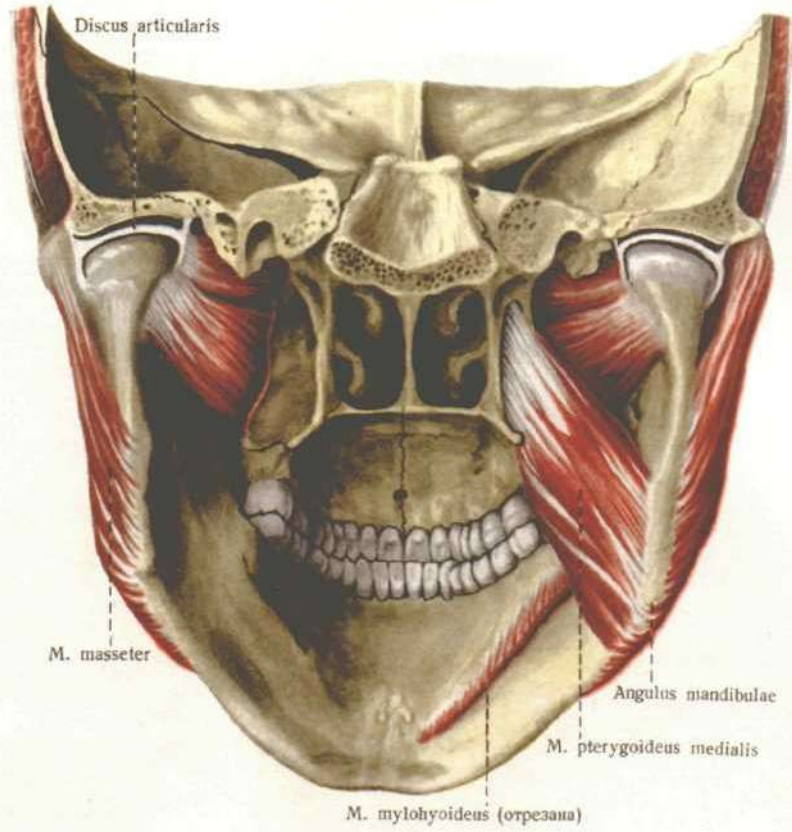
Действие: смещает нижнюю челюсть в противоположную сторону. При двустороннем сокращении выдвигает вперед и поднимает опущенную нижнюю челюсть.

Иннервация: n. pterygoideus medialis (n. trigeminus).

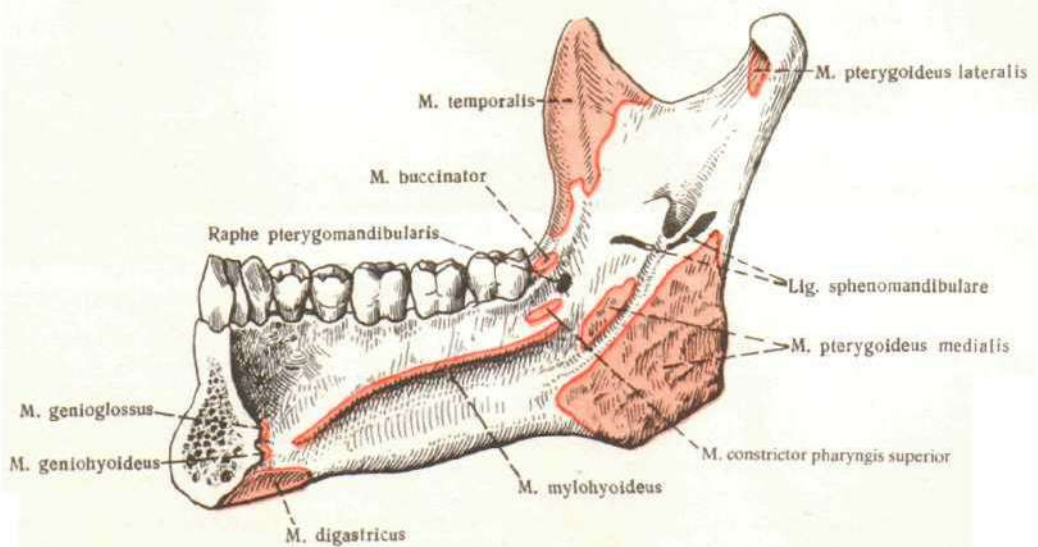
Кровоснабжение: aa. alveolares, buccalis, facialis.



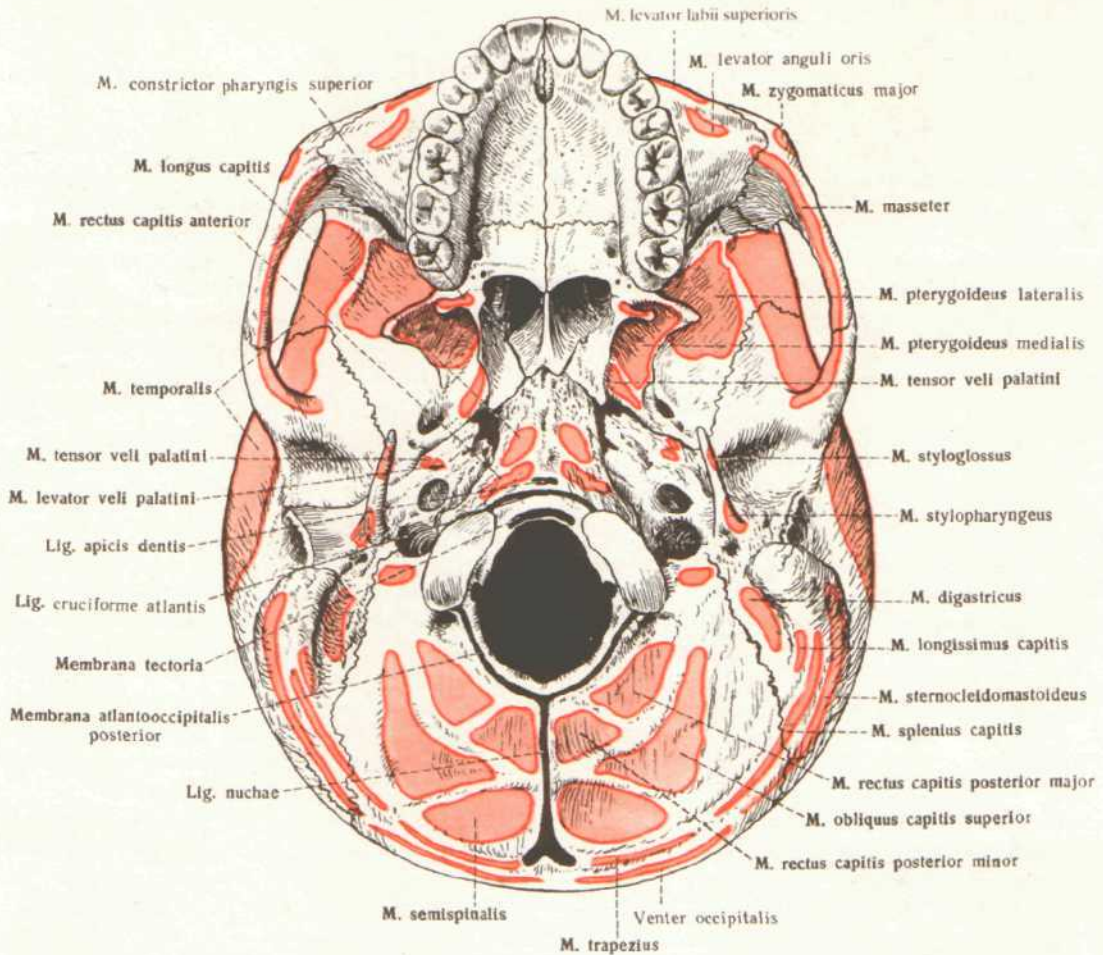
271. Жевательные мышцы; справа ($\frac{2}{3}$).
(Сагитальным распилом вскрыта полость височно-нижнечелюстного сустава; удалена часть ветви нижней челюсти.)



272. Жевательные мышцы; сзади ($\frac{2}{3}$).



273. Места начала и прикрепления жевательных мышц (схема).



274. Места начала и прикрепления мышц и связок на основании черепа (схема).

ФАССИИ ГОЛОВЫ

К фасциям головы (рис. 263, 266, 268) относятся: височная фасция, fascia temporalis, жевательная фасция, fascia masseterica, фасция околоушной железы, fascia parotidea, и щечно-глоточная фасция, fascia buccopharyngea.

1. *Височная фасция, fascia temporalis*, начинается от надкостницы костей черепа в области linea temporalis и galea areocephalica. Покрывая височную мышцу, височная фасция вблизи скуловой дуги расщепляется на две пластинки: *поверхностную пластинку, lamina superficialis*, которая прикрепляется к верхнему краю и наружной поверхности скуловой дуги, и *глубокую пластинку, lamina profunda*, которая переходит на внутреннюю поверхность скуловой дуги. Между пластинками височной фасции залегают сосуды и жировая ткань.

2. *Жевательная фасция, fascia masseterica*, начинается от скуловой дуги, где она переходит в височную фасцию, и на-

правляется вниз. Сзади фасция прикрепляется к хрящу наружного слухового прохода и переходит на сосцевидный отросток. Внизу она переходит в *фасцию шеи, fascia colli*, а впереди — на m. masseter, после чего продолжается в щечно-глоточную фасцию, fascia buccopharyngea.

3. *Фасция околоушной железы, fascia parotidea*, будучи связанной в задних отделах с жевательной фасцией, расщепляется на два листка, которые охватывают с двух сторон околоушную железу, glandula parotis.

4. *Щечно-глоточная фасция, fascia buccopharyngea*, покрывает m. buccinator и у переднего края m. masseter переходит на внутреннюю поверхность ветви нижней челюсти. Здесь фасция покрывает m. pterygoideus medialis и переходит на стенку глотки.

МЫШЦЫ И ФАСЦИИ ШЕИ

ОБЛАСТИ ШЕИ

Различают следующие области шеи, *regiones colli* (рис. 264).

1. *Передняя область шеи, regio colli anterior*, включает:

а) поднижнечелюстной треугольник, *trigonum submandibulare*;

б) сонный треугольник, *trigonum caroticum*.

2. *Грудно-ключично-сосцевидная область, regio sternocleidomastoidea*, парная, соответствует контурам одноименной мышцы.

Малая надключичная ямка, fossa supraclavicularis minor,

парная, ограничивается головками (ножками) *m. sternocleidomastoideus* и соответствующим краем ключицы.

3. *Боковая область шеи, regio colli lateralis*, парная, ограничена спереди задним краем *m. sternocleidomastoideus*, сзади – краем *m. trapezius* и снизу – краем ключицы. Эта область включает *лопаточно-ключичный треугольник, trigonum omoclaviculare*, в области которого располагается *большая надключичная ямка, fossa supraclavicularis major*.

4. *Задняя область шеи, regio colli posterior*, ограничена наружными краями трапецевидной мышцы.

МЫШЦЫ ШЕИ

Мышцы шеи, mm. colli, покрывая одна другую, образуют три группы – поверхностную, срединную и глубокую.

Глубокие мышцы можно разделить на боковую и предпозвоночную группы.

I. Поверхностные мышцы шеи (подкожная мышца шеи, *platysma*, грудно-ключично-сосцевидная мышца, *m. sternocleidomastoideus*).

II. Срединная группа:

1. Надподъязычные мышцы, *mm. suprahyoidei* (двубрюшная мышца, *m. digastricus*, шило-подъязычная мышца, *m. stylohyoideus*, челюстно-подъязычная мышца, *m. mylohyoideus*, подбородочно-подъязычная мышца, *m. geniohyoideus*).

2. Подподъязычные мышцы, *mm. infrahyoidei* (грудно-подъязычная мышца, *m. sternohyoideus*, грудно-щитовидная мышца, *m. sternothyroideus*, щито-подъязычная мышца, *m. thyrohyoideus*, лопаточно-подъязычная мышца, *m. omohyoideus*).

III. Глубокие мышцы шеи:

1. Боковая группа (передняя лестничная мышца, *m. scalenus anterior*, средняя лестничная мышца, *m. scalenus medius*, задняя лестничная мышца, *m. scalenus posterior*).

2. Предпозвоночная группа (длинная мышца головы, *m. longus capitis*, длинная мышца шеи, *m. longus colli*, передняя прямая мышца головы, *m. rectus capitis anterior*, латеральная прямая мышца головы, *m. rectus capitis lateralis*).

ПОВЕРХНОСТНЫЕ МЫШЦЫ ШЕИ

1. *Подкожная мышца шеи, platysma* (рис. 275; 280, 281), в виде тонкой мышечной пластины располагается под кожей шеи, плотно срастаясь с ней. Мышечные пучки *platysma*, начинаясь в области груди на уровне II ребра, направляются вверх и медиально и, достигнув края нижней челюсти, своими медиальными пучками переплетаются с пучками одноименной мышцы противоположной стороны и прикрепляются к краю нижней челюсти; латеральные пучки мышцы переходят на лицо, где вплетаются в *fascia parotidea et fascia masseterica* и достигают угла рта.

Действие: натягивает кожу шеи и отчасти груди, опускает нижнюю челюсть и оттягивает угол рта кнаружи и книзу.

Иннервация: г. colli (n. facialis).

Кровоснабжение: aa. cervicalis superficialis, facialis.

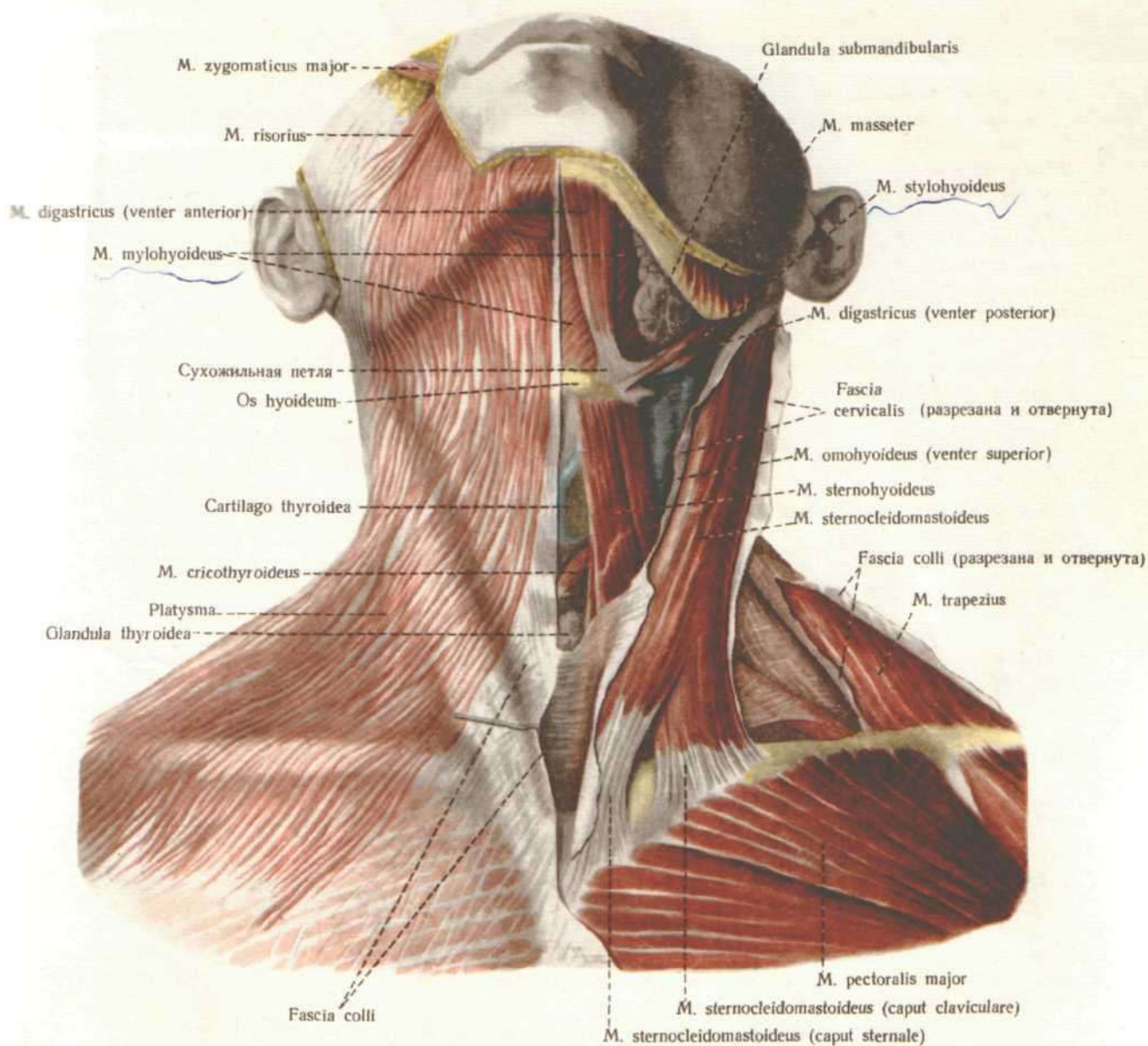
2. *Грудно-ключично-сосцевидная мышца, m. sternocleidomastoideus* (рис. 275, 276, 280, 281), располагается позади (под) *platysma*. Она представляет собой довольно толстый слегка уплощенный мышечный тяж, который косо, спирале-

образно пересекает область шеи от сосцевидного отростка к грудно-ключичному сочленению. Мышца начинается двумя головками (ножками): латеральной – от грудинного конца ключицы и медиальной – от передней поверхности рукоятки грудины.

Обе головки соединяются под острым углом таким образом, что пучки медиальной головки располагаются более поверхностно. Образовавшееся мышечное брюшко направляется вверх и кзади и прикрепляется к сосцевидному отростку височной кости и *linea nuchae superior*.

Между медиальной и латеральной ножками *m. sternocleidomastoideus* образуется небольшое углубление – *малая надключичная ямка, fossa supraclavicularis minor*, а между медиальными ножками левой и правой грудно-ключично-сосцевидной мышцы, над яремной вырезкой рукоятки грудины, – *яремная ямка*.

Действие: при укрепленной грудной клетке одностороннее сокращение мышцы наклоняет голову в свою сторону, а лицо



275. Мышцы шеи; спереди (2/5).
(Поверхностные мышцы.)

при этом поворачивается в противоположную сторону; при двустороннем сокращении мышцы голова запрокидывается назад и несколько выдвигается кпереди; при укрепленной голове мышца тянет вверх ключицу и грудину.

Иннервация: г. externus п. accessorii и п. cervicalis II (C₂—C₄).

Кровоснабжение: aa. occipitalis, sternocleidomastoidea, thyroidea superior.

СРЕДИННАЯ ГРУППА МЫШЦ ШЕИ

НАДПОДЪЯЗЫЧНЫЕ МЫШЦЫ

1. *Двубрюшная мышца, m. digastricus* (рис. 275, 276, 277, 278), имеет два брюшка: переднее и заднее, которые соединены между собой сухожилием.

Переднее брюшко, venter anterior, начинается от fossa digastrica mandibulae, идет назад и вниз и переходит в сухожилие, которое отростком средней фасции шеи укреплено у тела подъязычной кости. Это сухожилие, загибаясь назад и вверх, переходит в *заднее брюшко, venter posterior*, которое прикрепляется к incisura mastoidea височной кости. Между обоими брюшками и краем нижней челюсти находится углубление — *поднижнечелюстная ямка, fossa submandibularis*, в которой залегает поднижнечелюстная железа, glandula submandibularis.

Действие: при укрепленной подъязычной кости опускает нижнюю челюсть; при укрепленной нижней челюсти тянет подъязычную кость вверх.

Иннервация: переднее брюшко — n. trigeminus (III ветвь), заднее — n. facialis.

Кровоснабжение: переднее брюшко — a. submentalis, заднее — aa. occipitalis, auricularis posterior.

2. *Шило-подъязычная мышца, m. stylohyoideus* (рис. 275—278), имеет тонкое уплощенное брюшко, которое начинается от шиловидного отростка височной кости, идет вперед и вниз, ложится на переднюю поверхность заднего брюшка двубрюшной мышцы. Дистальный конец мышцы расщепляется и, охватывая двумя ножками сухожилие двубрюшной мышцы, прикрепляется к телу и большому рожку подъязычной кости.

Действие: тянет подъязычную кость назад, вверх и наружу.

Иннервация: n. facialis.

Кровоснабжение: aa. occipitalis, facialis, г. supra-lingualis.

3. *Челюстно-подъязычная мышца, m. mylohyoideus* (рис. 275—278), плоская, неправильно треугольной формы. Пучки исходят от linea mylohyoidea нижней челюсти. Пучки направляются сверху вниз и несколько сзади наперекрестно срединной линии встречаются с пучками одноименной противоположной стороны, образуя шов челюстно-подъязычной мышцы.

Задние пучки мышцы прикрепляются к передней поверхности тела подъязычной кости. Обе челюстно-подъязычные мышцы участвуют в образовании дна полости рта и носят название диафрагмы рта.

Действие: при укрепленной нижней челюсти тянет подъязычную кость вверх и вперед; при укрепленной подъязычной кости участвует в опускании нижней челюсти.

Иннервация: n. mylohyoideus от n. trigeminus.

Кровоснабжение: aa. sublingualis, submentalis.

4. *Подбородочно-подъязычная мышца, m. geniohyoideus* (см. рис. 278; 409), начинается от подбородочной ости нижней челюсти, идет вниз и несколько назад, располагается над m. mylohyoideus и прикрепляется к передней поверхности тела подъязычной кости.

Действие: тянет вперед и вверх подъязычную кость; при укрепленной подъязычной кости участвует в опускании нижней челюсти.

Иннервация: n. hypoglossus, nn. cervicales I, II, (C₁—C₂).

Кровоснабжение: aa. sublingualis, submentalis.

ПОДПОДЪЯЗЫЧНЫЕ МЫШЦЫ

1. *Грудно-подъязычная мышца, m. sternohyoideus* (рис. 275—278; 281), тонкая, плоская, начинается от задней поверхности ключицы, суставной капсулы грудно-ключичного сустава и рукоятки грудины. Направляясь вверх, она достигает тела подъязычной кости, где прикрепляется ниже m. mylohyoideus. В этом месте между мышцей и костью располагается *позади-подъязычная сумка, bursa retrohyoidea*, и *подподъязычная сумка, bursa infrahyoidea*. Иногда в мышце наблюдаются 1—2 поперечные идущие сухожильные перемычки, intersectiones tendinae.

Действие: тянет подъязычную кость книзу.

Иннервация: г. superior ansae cervicalis [C₁—C₂, (C₄)].

2. *Грудно-щитовидная мышца, m. sternothyroideus* (рис. 277, 281), плоская, располагается позади предыдущей мышцы. Начинается от задней поверхности хряща I ребра и рукоятки грудины, направляется вверх и прикрепляется к косой линии щитовидного хряща гортани.

Действие: тянет гортань книзу.

Иннервация: г. superior ansae cervicalis [C₁—C₂, (C₄)].

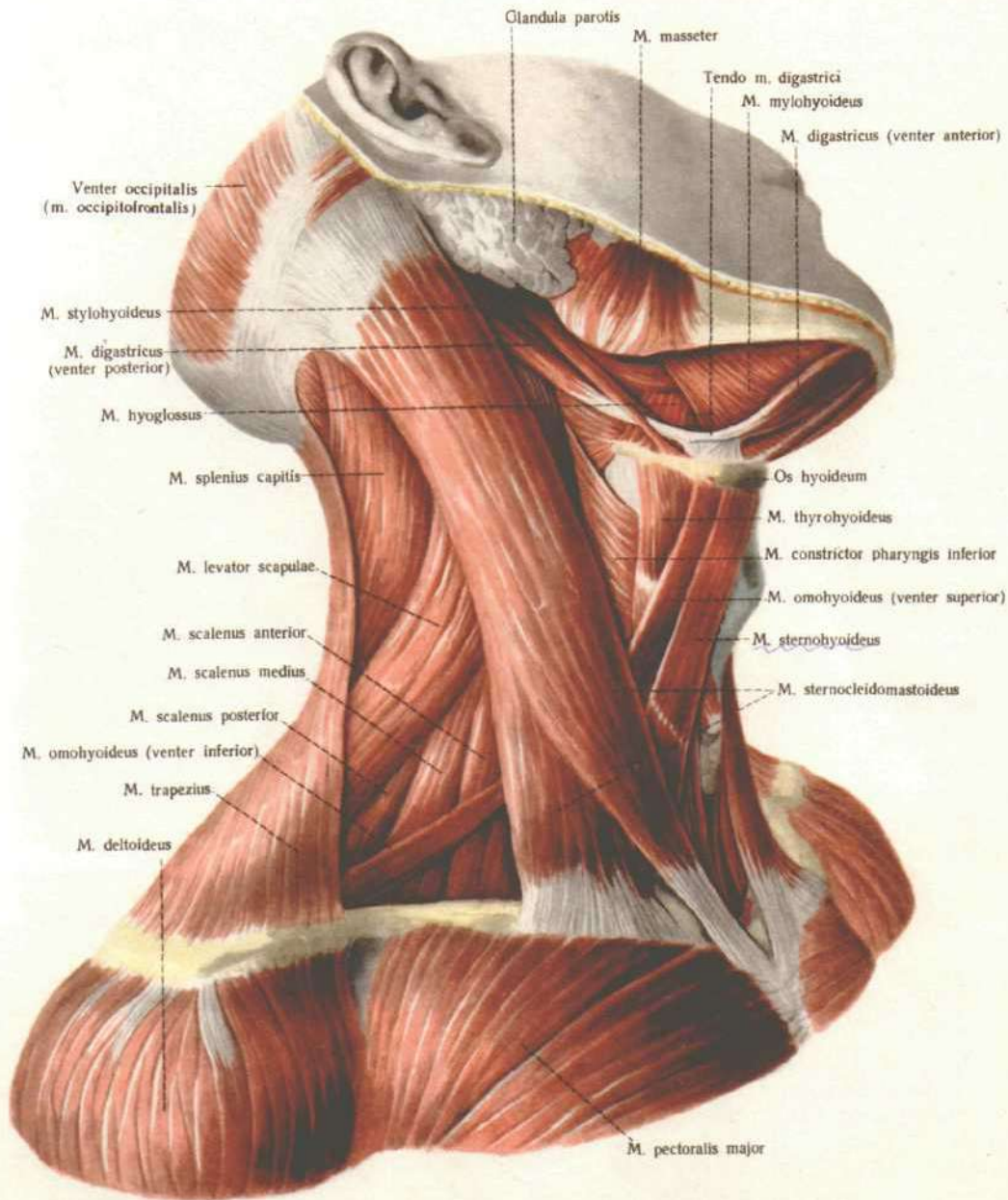
3. *Щито-подъязычная мышца, m. thyrohyoideus* (рис. 276—278), является как бы продолжением предыдущей мышцы. Она начинается от косой линии щитовидного хряща, идет вверх и прикрепляется по краю большого рога подъязычной кости.

Действие: приближает подъязычную кость к гортани; при укрепленной подъязычной кости поднимает гортань.

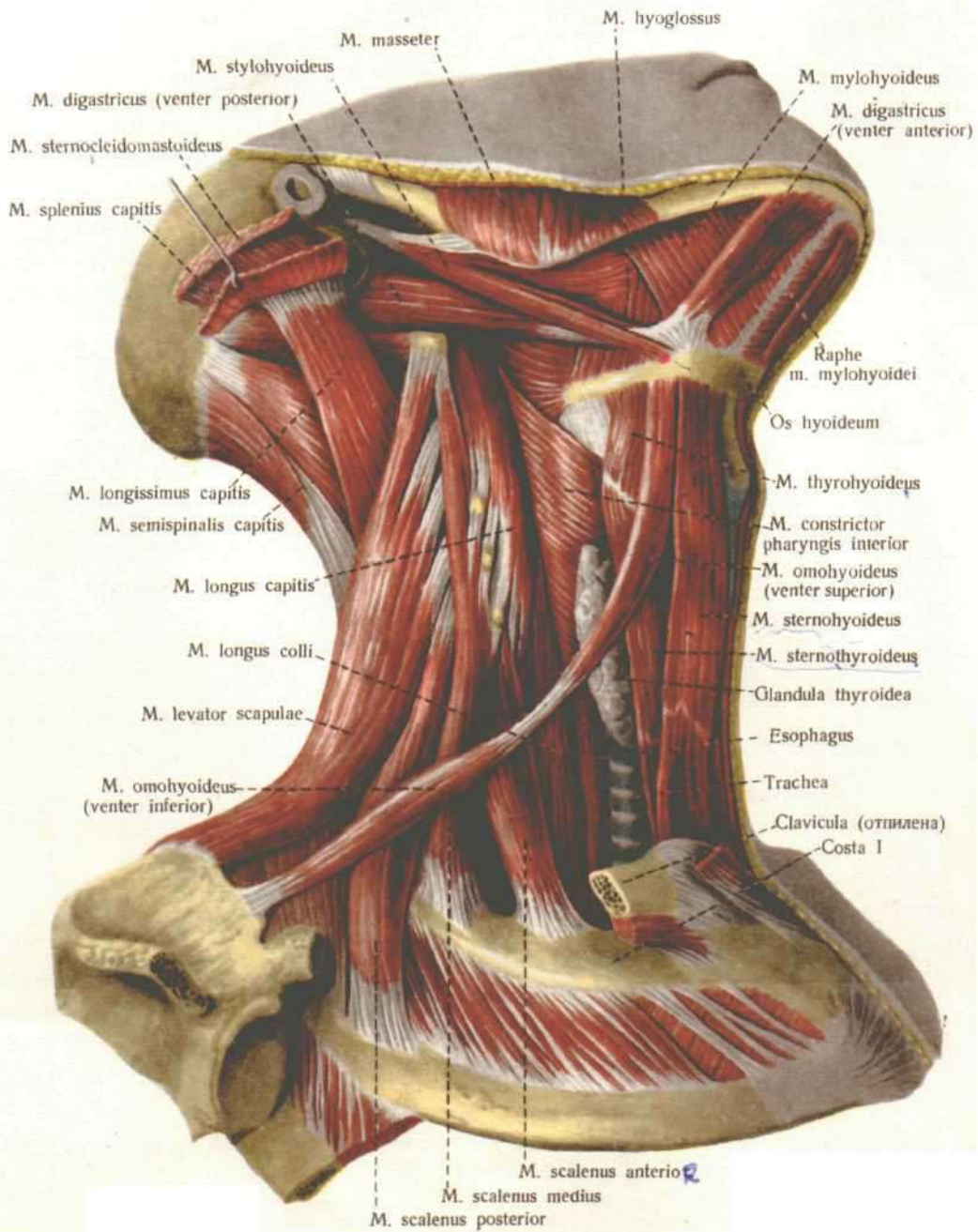
Иннервация: ramus thyrohyoideus ansae cervicalis (C₁—C₂).

4. *Мышца, поднимающая щитовидную железу, m. levator glandulae thyroideae*, представляет собой тонкий мышечный пучок, протягивающийся по медиальному краю щито-подъязычной мышцы от тела подъязычной кости или от щитовидного хряща к капсуле щитовидной железы (в области ее перешейка, либо боковой, либо пирамидальной доли).

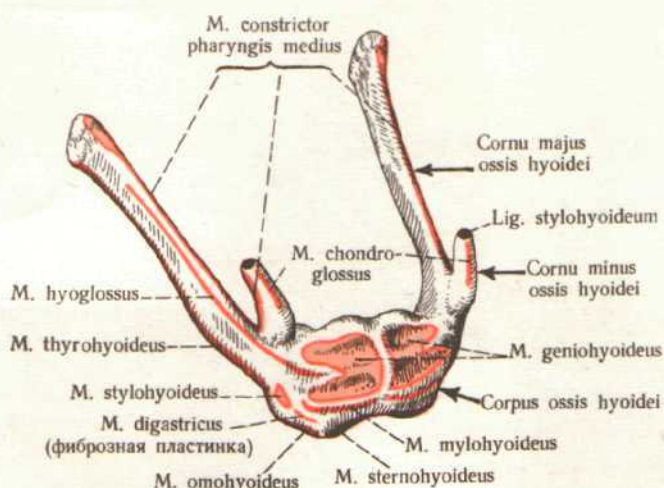
Этот мышечный пучок может отщепляться от щито-подъязычной мышцы, m. thyrohyoideus, либо от перстне-щитовид-



276. Мышцы шеи; справа (1/2).
 (Поверхностные мышцы и срединная группа.)



277. Мышцы шеи; справа (1/2).
 (Срединная группа и глубокие мышцы,
 боковая группа.)



278. Места начала и прикрепления мышц на подъязычной кости (схема).

ной мышцы, *m. cricothyroideus*, или от нижнего констриктора глотки, *m. constrictor pharyngis inferior*.

Действие: подтягивает капсулу и с ней щитовидную железу.

5. *Лопаточно-подъязычная мышца, m. omohyoideus* (рис. 275—278, 281), длинная, уплощенной формы, имеет два брюшка: верхнее и нижнее, которые приблизительно на середине длины мышцы соединяются сухожильной перемычкой.

Верхнее брюшко, venter superior, начинается от нижнего края тела подъязычной кости, кнаружи от прикрепления *m. sternohyoideus*, и направляется вниз вдоль наружного края этой мышцы. Затем оно отклоняется кзади, ложится позади *m. sternocleidomastoideus*, где переходит в сухожильную перемычку. Последняя срастается с фасциальным влагалищем сосудисто-нервного пучка шеи.

Нижнее брюшко, venter inferior, начинается от сухожильной перемычки, выходит из-под наружного края *m. sternocleidomastoideus*, направляется назад и немного книзу и достигает *incisura scapulae*, где прикрепляется к верхнему краю лопатки и *lig. transversum scapulae superius*.

Действие: при укрепленной лопатке тянет подъязычную кость книзу и кнаружи, а также оттягивает влагалище сосудисто-нервного пучка шеи, расширяя при этом просвет внутренней яремной вены, *v. jugularis interna*.

Иннервация: *r. superior ansae cervicalis (C₁—C₂)*.

Кровоснабжение: все мышцы, лежащие ниже подъязычной кости, снабжаются кровью из *aa. thyroidea inferior, cervicalis superficialis, transversa colli*.

ГЛУБОКИЕ МЫШЦЫ ШЕИ

БОКОВАЯ ГРУППА МЫШЦ

1. *Передняя лестничная мышца, m. scalenus anterior* (рис. 276, 277; 279), начинается от передних бугорков III—VI шейных позвонков, направляется вниз и вперед и прикрепляется к I ребру на *tuberculum m. scaleni anterioris*.

Действие: при укрепленном позвоночном столбе тянет I ребро кверху; при укрепленной грудной клетке при одностороннем сокращении наклоняет шейный отдел позвоночного столба в свою сторону, а при двустороннем — наклоняет его вперед.

Иннервация: *nn. cervicales (C₅—C₇)*.

Кровоснабжение: *aa. cervicalis ascendens, thyroidea inferior*.

2. *Средняя лестничная мышца, m. scalenus medius* (рис. 276, 277, 279), начинается от передних бугорков 6 верхних шейных позвонков, направляется вниз позади передней лестничной мышцы и прикрепляется к верхней поверхности I ребра, позади борозды подключичной артерии. Над указанной бо-

роздой между передней и средней лестничными мышцами имеется треугольной формы щель — *межлестничный промежуток, spatium interscalenum*, в которой залегают подключичная артерия, *a. subclavia*, и нервные стволы плечевого сплетения, *nn. plexus brachialis*.

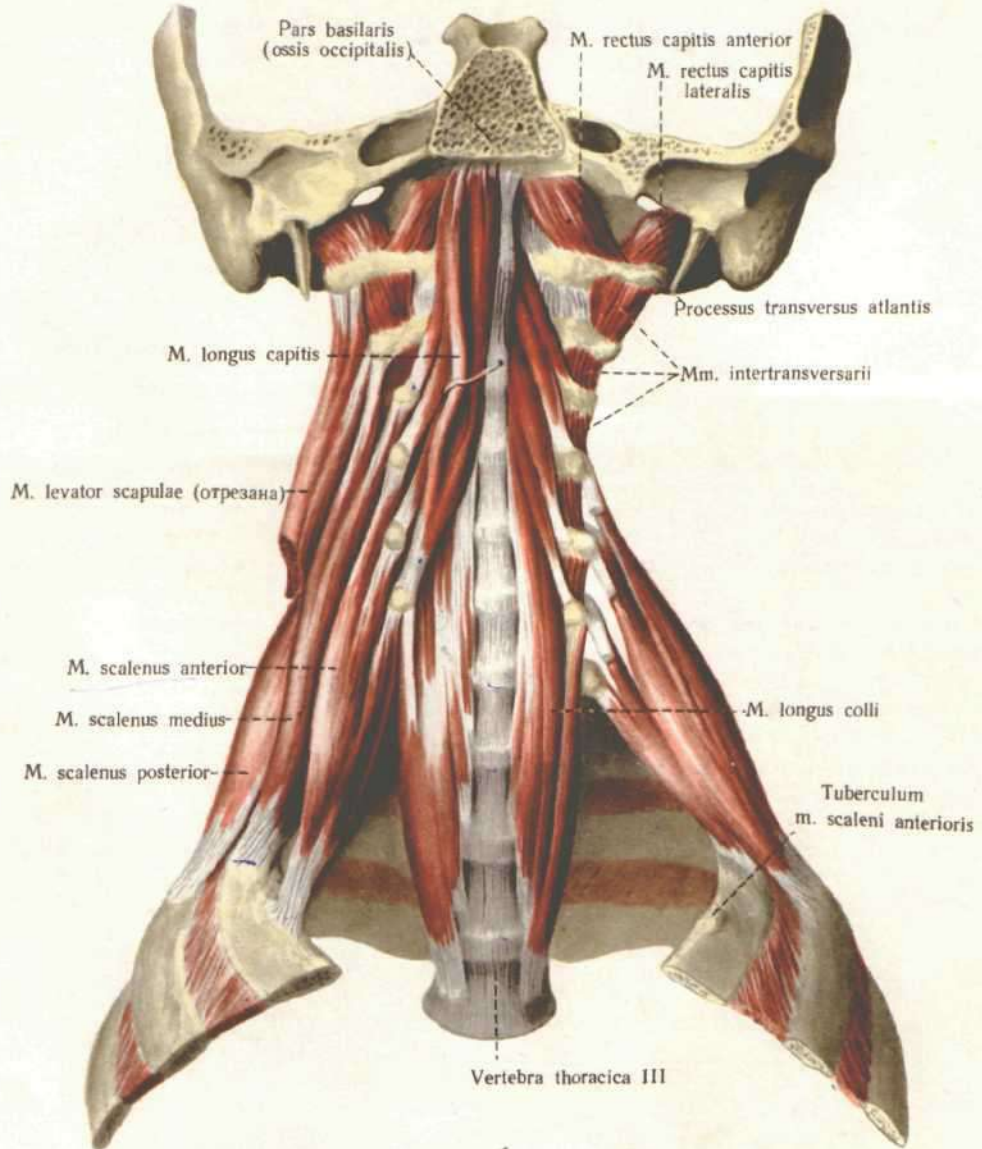
Действие: при укрепленном позвоночном столбе поднимает I ребро; при укрепленной грудной клетке наклоняет шейный отдел позвоночного столба вперед.

Иннервация: *nn. cervicales (C₅—C₆)*.

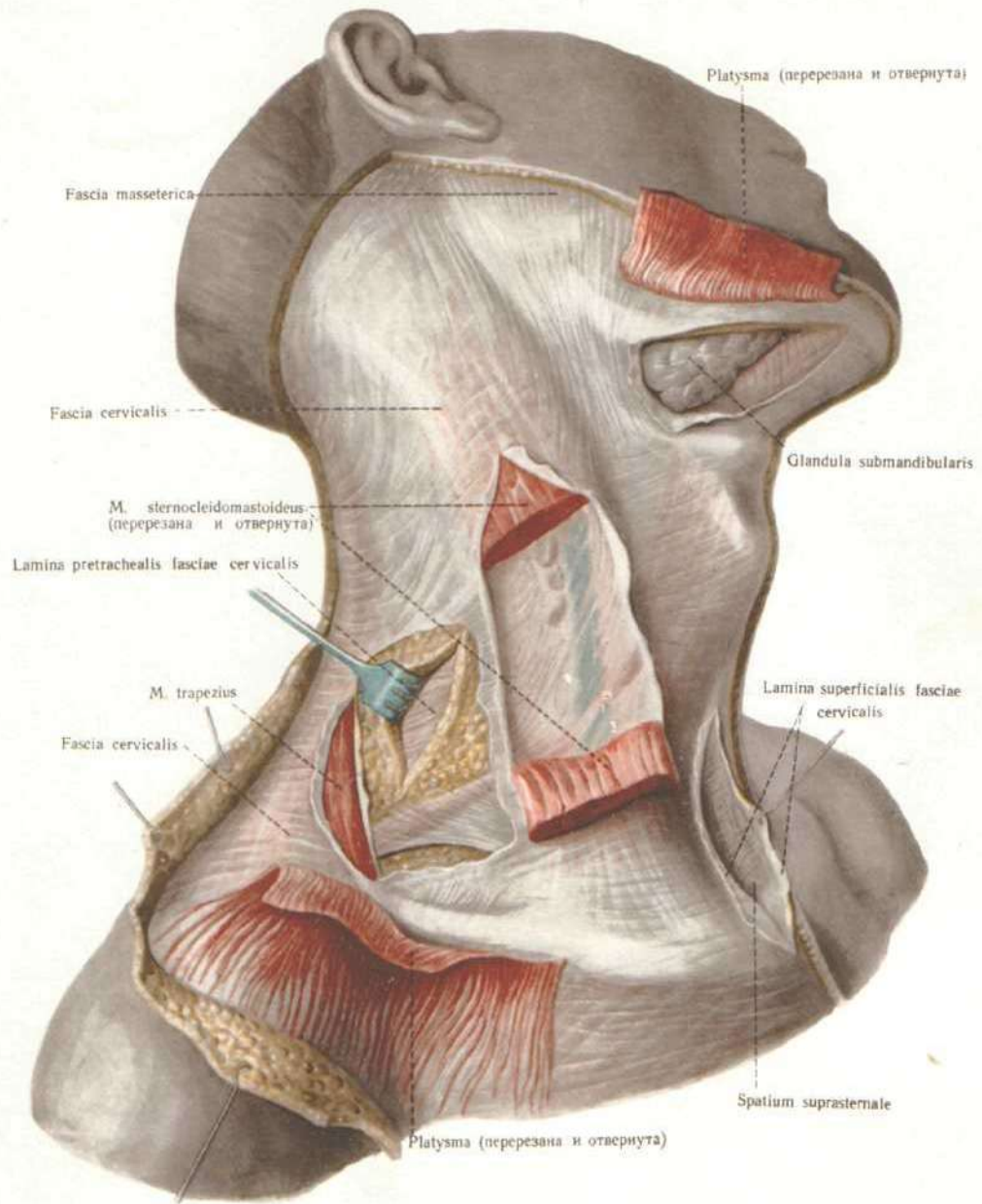
Кровоснабжение: *aa. vertebralis, profunda colli*.

3. *Задняя лестничная мышца, m. scalenus posterior* (рис. 276, 277, 279), начинается от задних бугорков V—VI (иногда выступающего) шейных позвонков, направляется вниз позади средней лестничной мышцы и прикрепляется к наружной поверхности II ребра.

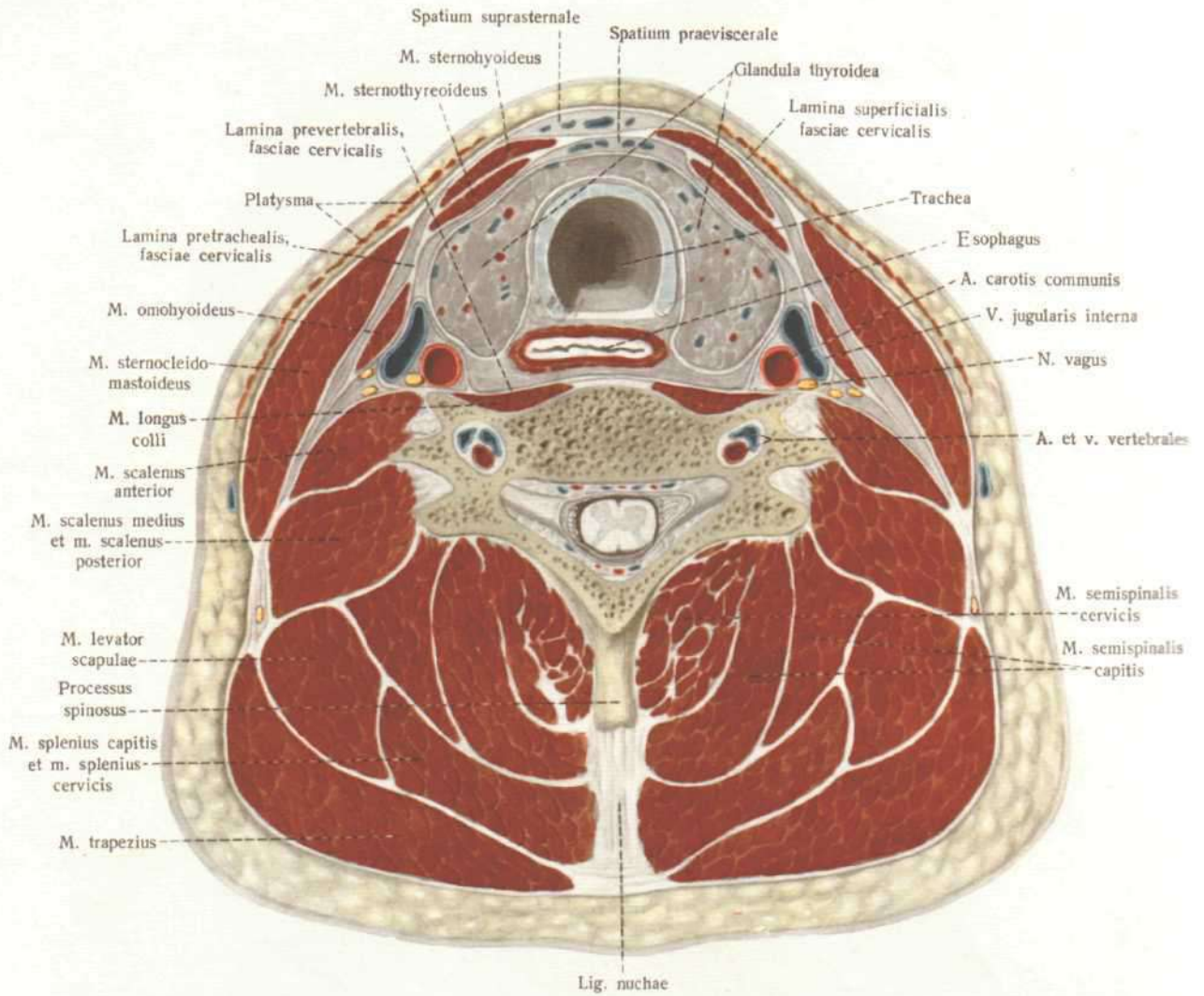
arteria subclavia superior



279. Мышцы шеи; спереди ($1/2$).
(Глубокие мышцы.)



280. Фасции шеи; справа (1/2).



281. Мышцы и фасции шеи (3/4).

(Горизонтальный распил шеи на уровне VII шейного позвонка.)

Действие: при укреплённом позвоночном столбе поднимает II ребро; при укреплённой грудной клетке двустороннее сокращение мышцы наклоняет шейный отдел позвоночного столба вперед.

Иннервация: nn. cervicales (C₇—C₈).

Кровоснабжение: aa. profunda et transversa colli, intercostalis I.

ПРЕДПОЗВОНОЧНАЯ ГРУППА МЫШЦ

1. *Длинная мышца головы, m. longus capitis* (рис. 279), начинается от передних бугорков III—VI шейных позвонков, направляется вверх и прикрепляется к нижней поверхности базилярной части затылочной кости, несколько кзади от глоточного бугорка, tuberculum pharyngeum.

Действие: наклоняет голову и шейный отдел позвоночного столба вперед.

Иннервация: nn. cervicales (C₁—C₆).

2. *Длинная мышца шеи, m. longus colli* (рис. 279; 281), занимает переднебоковую поверхность тел позвонков от атланта до III—IV грудных позвонков. Средние отделы мышцы несколько расширены. Мышечные пучки m. longus colli имеют различную длину, поэтому в ней различают три части.

а) Медиально-вертикальная часть начинается от тел позвонков на протяжении от V шейного до III грудного и, поднимаясь вверх и медиально, прикрепляется к передней поверхности тел III—II шейных позвонков и tuberculum anterius atlantis.

б) Верхняя косая часть идет от передних бугорков реберно-поперечных отростков IV—V шейных позвонков к телу II шейного позвонка и tuberculum anterius atlantis.

в) Нижняя косая часть начинается от тел трех верхних грудных позвонков, направляется вверх и латерально и прикрепляется к передним бугоркам реберно-поперечных отростков 3 нижних шейных позвонков (V—VII).

Действие: наклоняет шейный отдел позвоночного столба вперед и в свою сторону.

Иннервация: nn. cervicales (C₂—C₆).

Кровоснабжение обеих мышц: aa. vertebralis, cervicales ascendens et profunda.

3. *Передняя прямая мышца головы, m. rectus capitis anterior* (рис. 279), короткая, начинается от передней поверхности поперечного отростка и massa lateralis атланта, идет вверх и прикрепляется к нижней поверхности базилярной части затылочной кости, впереди от переднего края большого затылочного отверстия.

Действие: наклоняет голову в свою сторону, при двустороннем сокращении наклоняет голову вперед.

Иннервация: nn. cervicales (C₁—C₂).

Кровоснабжение: aa. vertebralis, pharyngea ascendens.

4. *Боковая прямая мышца головы, m. rectus capitis lateralis* (рис. 279), квадратной формы. Она начинается от передней периферии реберно-поперечного отростка атланта, направляется вверх и наружу и прикрепляется к яремному отростку затылочной кости.

Действие: наклоняет голову в свою сторону; при двустороннем сокращении наклоняет голову вперед.

Иннервация: nn. cervicales (C₁—C₂).

Кровоснабжение: aa. vertebralis, occipitalis.

ТРЕУГОЛЬНИКИ ШЕИ

Обе mm. sternocleidomastoidei делят переднюю область шеи, regio colli anterior, на три треугольника: один передний и два боковых (рис. 282).

Каждая половина шеи по бокам от срединной линии делится грудно-ключично-сосцевидной мышцей на два треугольника: медиальный и латеральный.

Медиальный треугольник шеи ограничен нижним краем нижней челюсти, срединной линией шеи и передним краем грудно-ключично-сосцевидной мышцы. Оба, правый и левый, медиальные треугольники таким путем образуют один передний треугольник шеи.

Боковой треугольник шеи ограничен задним краем грудно-ключично-сосцевидной мышцы, ключицей и краем трапециевидной мышцы.

Каждый из указанных треугольников посредством мышц шеи делится на ряд меньших треугольников.

Медиальный треугольник шеи посредством двубрюшной мышцы и верхнего брюшка лопаточно-подъязычной мышцы

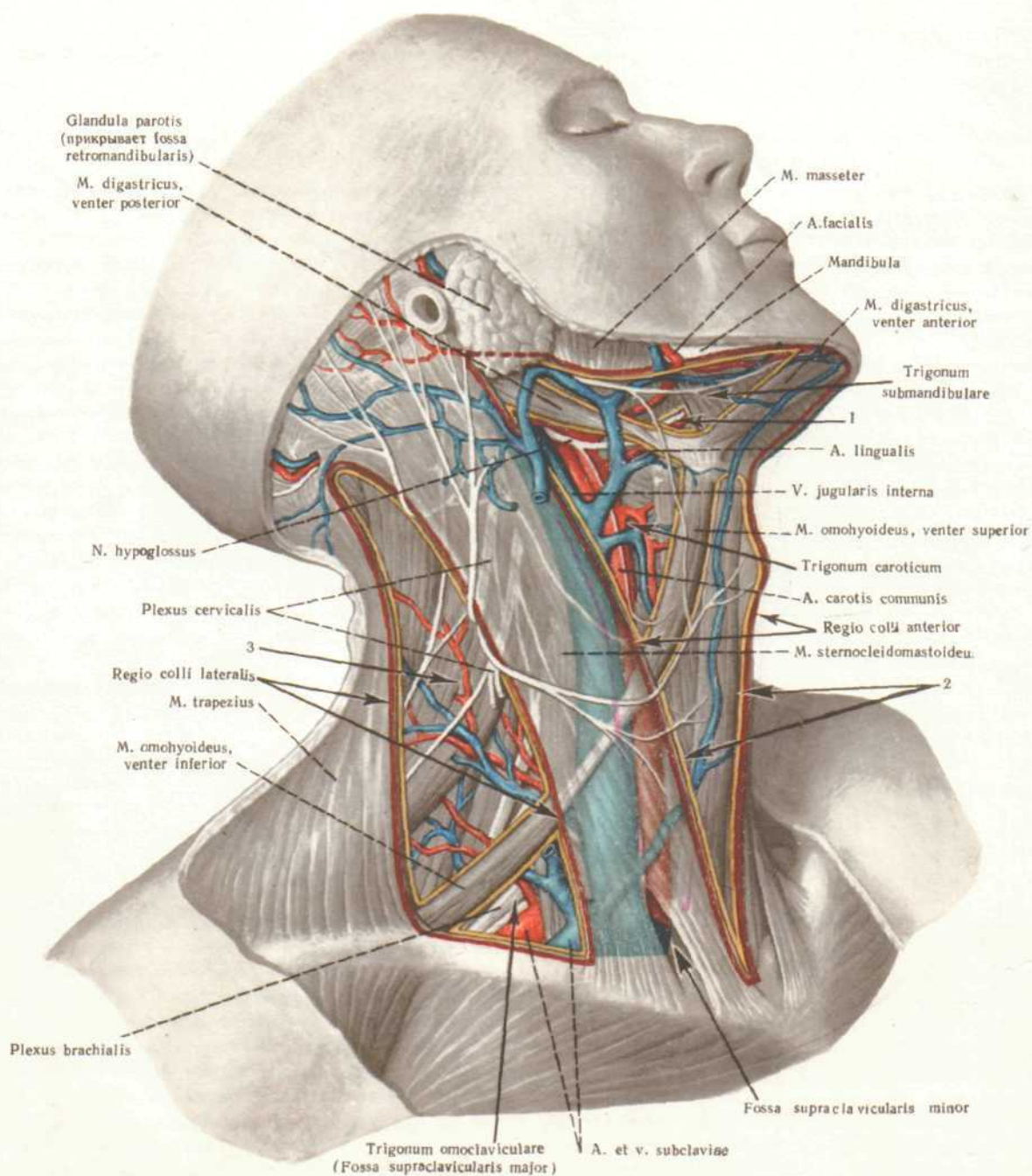
делится на поднижнечелюстной и сонный треугольники.

1. *Поднижнечелюстной треугольник, trigonum submandibulare*, ограничен передним и задним брюшком двубрюшной мышцы и нижним краем нижней челюсти. В поднижнечелюстном треугольнике выделяют небольшой язычный треугольник, trigonum linguale (или trigonum Pirogovi). Он ограничен задним краем челюстно-подъязычной мышцы, задним брюшком двубрюшной мышцы и подъязычным нервом.

2. *Сонный треугольник, trigonum caroticum*, ограничен: задним брюшком двубрюшной мышцы, верхним брюшком лопаточно-подъязычной мышцы и передним краем грудно-ключично-сосцевидной мышцы.

Боковой треугольник шеи включает:

3. *Лопаточно-ключичный треугольник, trigonum omoclaviculare*, ограниченный задним краем грудно-ключично-сосцевидной мышцы, ключицей и нижним брюшком лопаточно-подъязычной мышцы; треугольник соответствует большой надключичной ямке, fossa supraclavicularis major.



282. Треугольники шеи (полусхематично).

(Треугольники обозначены стрелками. Границы треугольников очерчены коричневой и желтой линиями; показаны отношения основных нервных и кровеносных стволов к треугольникам.)

Обозначенные цифрами треугольники: 1 — треугольник Пирогова, 2 — лопаточно-трахеальный треугольник, 3 — лопаточно-трапециевидный треугольник.

ФАСЦИИ ШЕИ

В области шеи имеется *шейная фасция, fascia cervicalis*, в которой различают три пластинки. *Поверхностная пластинка, lamina superficialis*, окружает, наподобие чулка, все мышцы шеи и поднижнечелюстную железу, *gl. submandibularis*; *предтрахеальная пластинка, lamina pretrachealis*, образует влагалище для мышц, лежащих ниже подъязычной кости, а также окружает сосудисто-нервный пучок и ряд органов шеи; *предпозвоночная пластинка, lamina prevertebralis*, образует влагалище для предпозвоночной группы мышц (рис. 280, 281).

1. *Поверхностная пластинка шейной фасции, lamina superficialis*, в передних отделах является непосредственным продолжением собственной фасции груди и области шеи. Нижний отдел фасции укреплен на переднем крае ключиц и рукоятке грудины. Поднимаясь кверху, фасция расщепляется, образуя влагалище для грудино-ключично-сосцевидных мышц, а достигнув подъязычной кости, прикрепляется к ней и переходит на группу мышц шеи, лежащую выше подъязычной кости. Образовав влагалище для указанной группы мышц и поднижнечелюстной железы, поверхностная пластинка продолжается в область лица. При этом она переходит в *жевательную и околоушную фасцию, fascia masseterica et fascia parotidea*.

В задних отделах шеи поверхностная пластинка переходит в собственную фасцию плеча и спины. У наружного края *m. trapezius* она расщепляется и, окружая эту мышцу, прикрепляется к *lig. nuchae*, достигая верху *linea nuchae superior et protuberantia occipitalis externa*.

2. *Предтрахеальная пластинка шейной фасции, lamina pretrachealis*, начинается от задней поверхности ключиц и рукоятки грудины и, поднимаясь вверх, образует влагалище для щитовидной железы и группы мышц, лежащих ниже подъязычной кости. Верхние отделы этой пластинки на уровне подъязычной кости срастаются с поверхностной пластинкой, наружные — дают отростки к органам шеи (гортань, трахея, глотка, пи-

щевод), а также образуют влагалище сосудисто-нервного пучка шеи — сонное влагалище, *vagina carotica* (для *v. jugularis interna*, *a. carotis communis*, *n. vagus*). У заднего края *m. sternocleidomastoideus* предтрахеальная пластинка срастается с поверхностной пластинкой. Участок *lamina pretrachealis*, расположенный между двумя лопаточно-подъязычными мышцами и ограниченный сверху подъязычной костью, а внизу ключицами и рукояткой грудины, отличается плотностью и образует лопаточно-ключичный апоневроз.

3. *Предпозвоночная пластинка, lamina prevertebralis*, начинается от основания черепа, идет вниз, покрывая предпозвоночную группу мышц шеи. Наружные ее отделы срастаются с *processus costarii* шейных позвонков. Таким образом, пластинка вместе с шейными позвонками образует костно-фиброзное влагалище для указанной группы мышц. Нижние отделы пластинки примерно на уровне III грудного позвонка переходят во *внутригрудную фасцию, fascia endothoracica*. По периферии фасция переходит на лестничные мышцы.

Между фасциями шеи, а также между ними и внутренними органами образуется ряд пространств, заполненных рыхлой клетчаткой.

1. *Надгрудное межaponевротическое пространство, spatium interaponeuroticum suprasternale*, располагается над яремной вырезкой рукоятки грудины, между поверхностной и предтрахеальной пластинками фасции шеи.

Это пространство продолжается в правое и левое боковые углубления, располагающиеся позади *m. sternocleidomastoideus*.

2. *Предвисцеральное пространство, spatium previscerale*, находится между предтрахеальной пластинкой шейной фасции и внутренними органами шеи.

3. *Позадивисцеральное пространство, spatium retroviscerale*, образуется между предпозвоночной пластинкой фасции шеи и внутренними органами шеи.

МЫШЦЫ И ФАСЦИИ ГРУДИ

ОБЛАСТИ ГРУДИ

На переднебоковой стенке грудной клетки различают следующие *области груди, regiones pectoris* (рис. 284).

1. Подключичная область, *regio infraclavicularis*, в виде незначительного углубления определяется ниже ключицы. В состав этой области входит небольшая ямка треугольной формы – дельтовидно-грудной треугольник, продолжающийся в дельтовидно-грудную борозду.

2. Область молочной железы, *regio mamillaris*, внизу ограничивается нижним краем большой грудной мышцы, *m. pectoralis major*, а сверху граничит с подключичной областью.

3. Подмышечная область, *regio axillaris* (см. Мышцы верхней конечности, Подмышечная ямка).

На грудной стенке обозначают следующие вертикальные линии.

1. Срединная передняя линия, *linea mediana anterior*.
2. Сосковая линия, *linea mamillaris*, или *linea medioclavicularis*,

проходит через сосок или через середину ключицы с каждой стороны.

3. Подмышечная линия, *linea axillaris*, идет по подмышечной ямке отвесно вниз.

4. Лопаточная линия, *linea scapularis*, следует через нижний угол лопатки.

5. Срединная задняя линия, *linea mediana posterior*, проходит по остистым отросткам позвонков.

При осмотре и прощупывании области груди можно определить по верхней границе области ключицы, по нижней границе – правую и левую реберные дуги и подгрудинный угол. Хорошо прощупывается также *угол грудины, angulus sterni*, соответствующий месту прикрепления хряща II ребра к грудине. Сосок у мужчин чаще совпадает с положением IV ребра.

МЫШЦЫ ГРУДИ

Мышцы груди, mm. thoracis, делятся на две группы: поверхностные (имеющие отношение к поясу верхней конечности) и глубокие (собственные мышцы груди).

Поверхностные мышцы груди:

1. Большая грудная мышца, *m. pectoralis major*.
2. Малая грудная мышца, *m. pectoralis minor*.
3. Подключичная мышца, *m. subclavius*.
4. Передняя зубчатая мышца, *m. serratus anterior*.

Глубокие мышцы груди:

1. Наружные межреберные мышцы, *mm. intercostales externi*.
2. Внутренние межреберные мышцы, *mm. intercostales interni*.
3. Самые внутренние межреберные мышцы, *mm. intercostales intimi*.
4. Подреберные мышцы, *mm. subcostales*.
5. Поперечная мышца груди, *m. transversus thoracis*.

Кроме того, к мышцам груди относится мышечно-сухожильная перегородка между грудной и брюшной полостями – *диафрагма, diaphragma*.

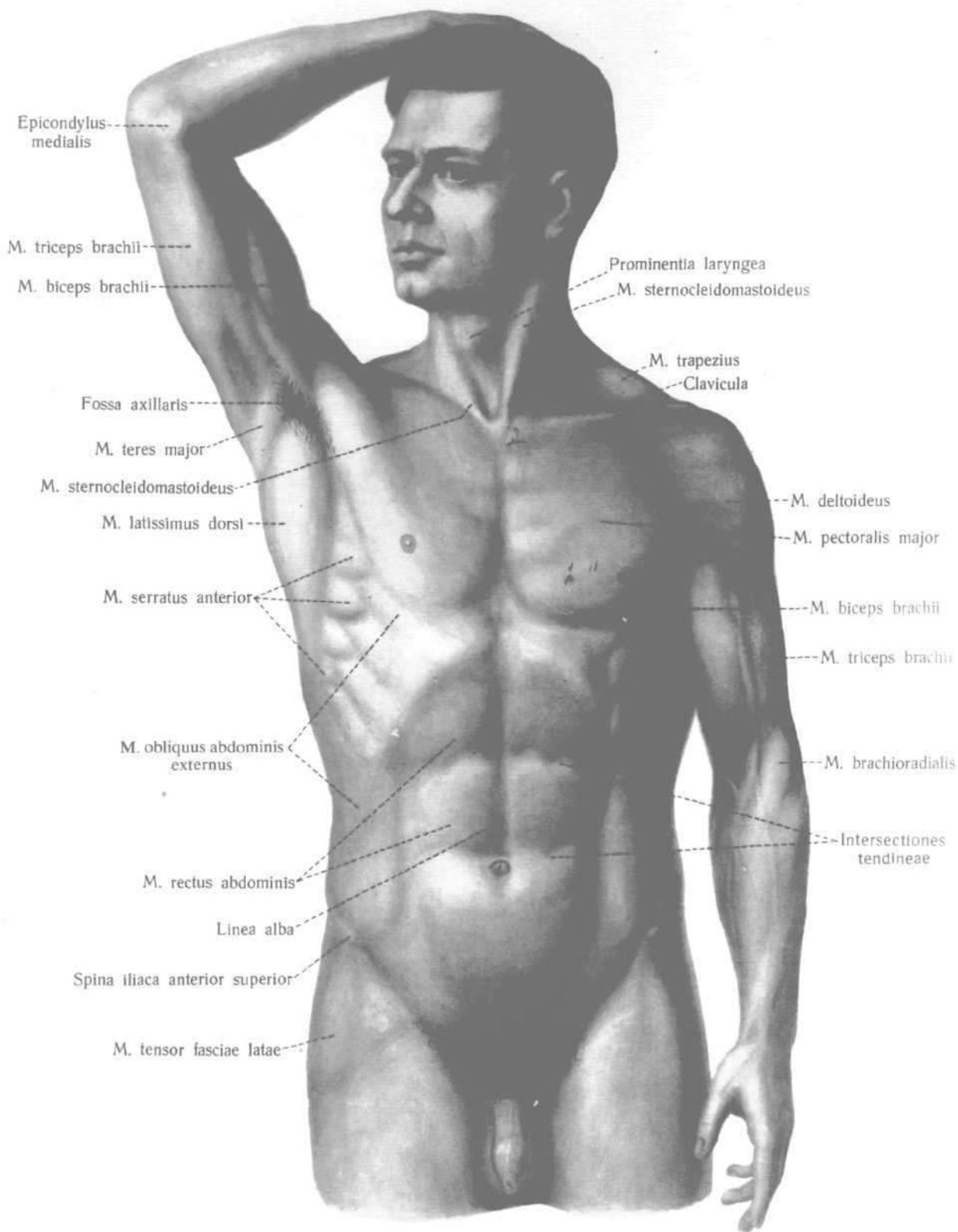
ПОВЕРХНОСТНЫЕ МЫШЦЫ ГРУДИ

1. *Большая грудная мышца, m. pectoralis major* (рис. 283; 285, 286, 287, 290, 292), парная, широкая, располагается в передневерхних отделах грудной стенки.

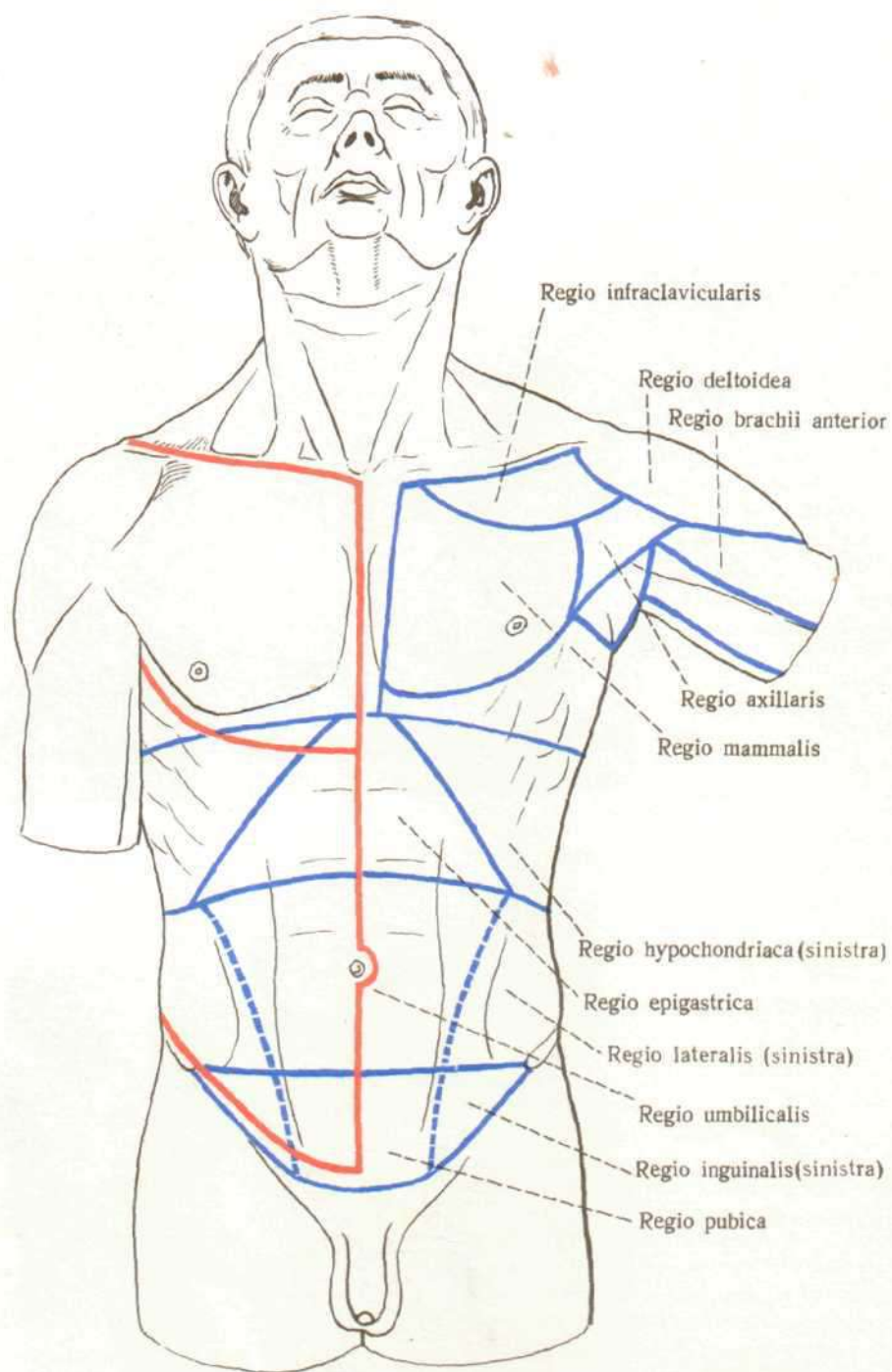
Верхнебоковым краем мышца подходит к переднему краю дельтовидной мышцы, образуя вместе с ней дельтовидно-грудную бороздку, переходящую кверху в подключичную ямку. Нижнебоковой край большой грудной мышцы иногда ясно обрисовывается через кожные покровы. Мышца начинается на внутренней половине ключицы – ключичная часть, *pars clavicularis*, от передней поверхности грудины и хрящей II–VII ребер – грудино-реберная часть, *pars sternocostalis*, и от передней стенки влагалища прямой мышцы живота – брюшная часть, *pars abdominalis*.

Направляясь латерально и кверху, пучки большой грудной мышцы сходятся так, что пучки нижней части мышцы ложатся позади пучков верхней части, в результате чего в этом месте мышца значительно утолщается. Этой суженной, но утолщенной частью мышца переходит на плечевую кость, образуя по своему ходу переднюю стенку подмышечной ямки, *fossa axillaris*, и, переходя в сухожилие, прикрепляется к *crista tuberculi majoris humeri*, нижними пучками выше, а верхними – ниже.

Действие: приводит и вращает плечо внутрь (*pronatio*), при горизонтальном положении руки приводит ее в сагиттальное направление (*anteversio*), а при укреплённой верхней конечности своей грудино-реберной частью мышца способствует расширению грудной клетки при акте дыхания.

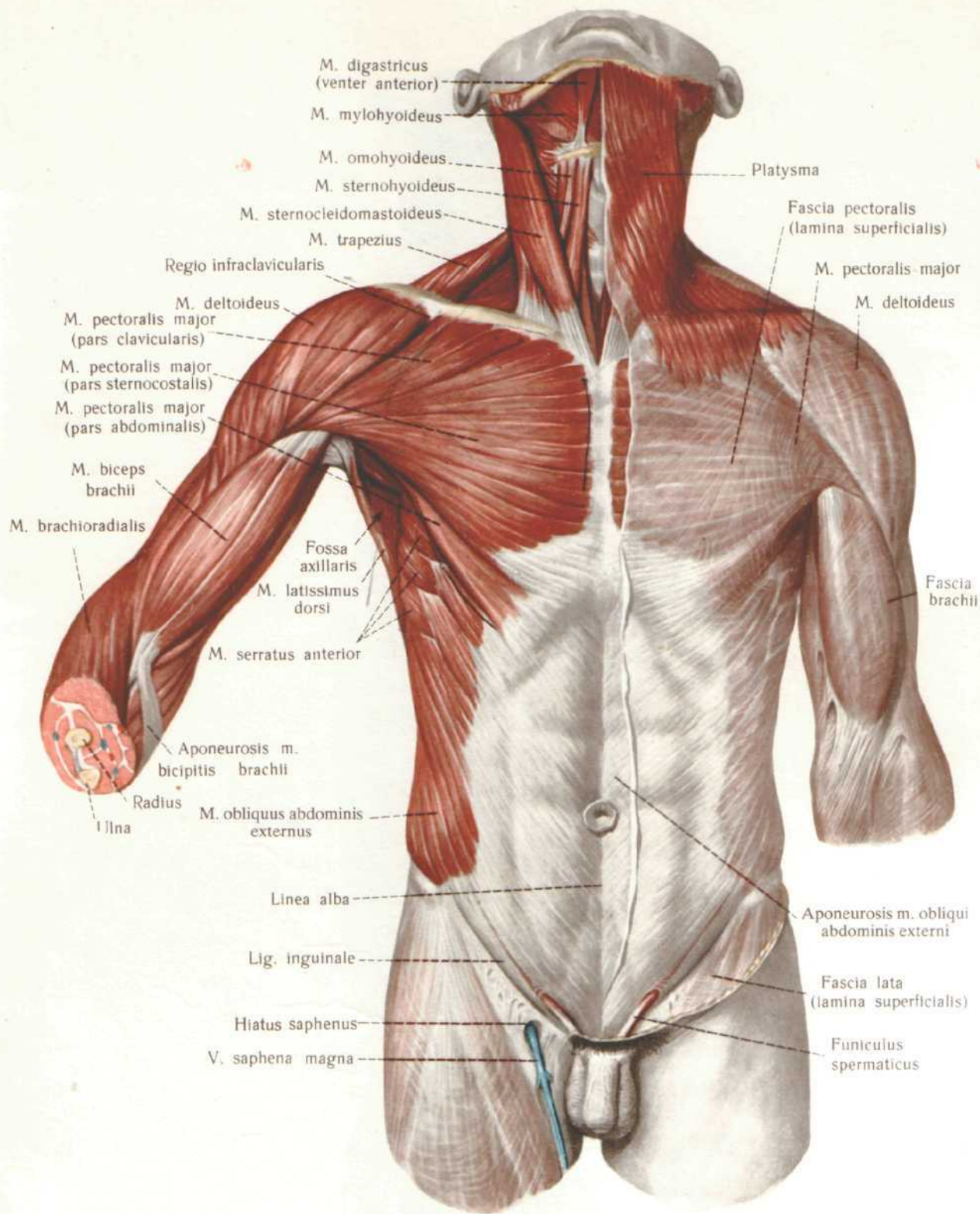


283. Рельеф м'язів туловища (вид спереди).

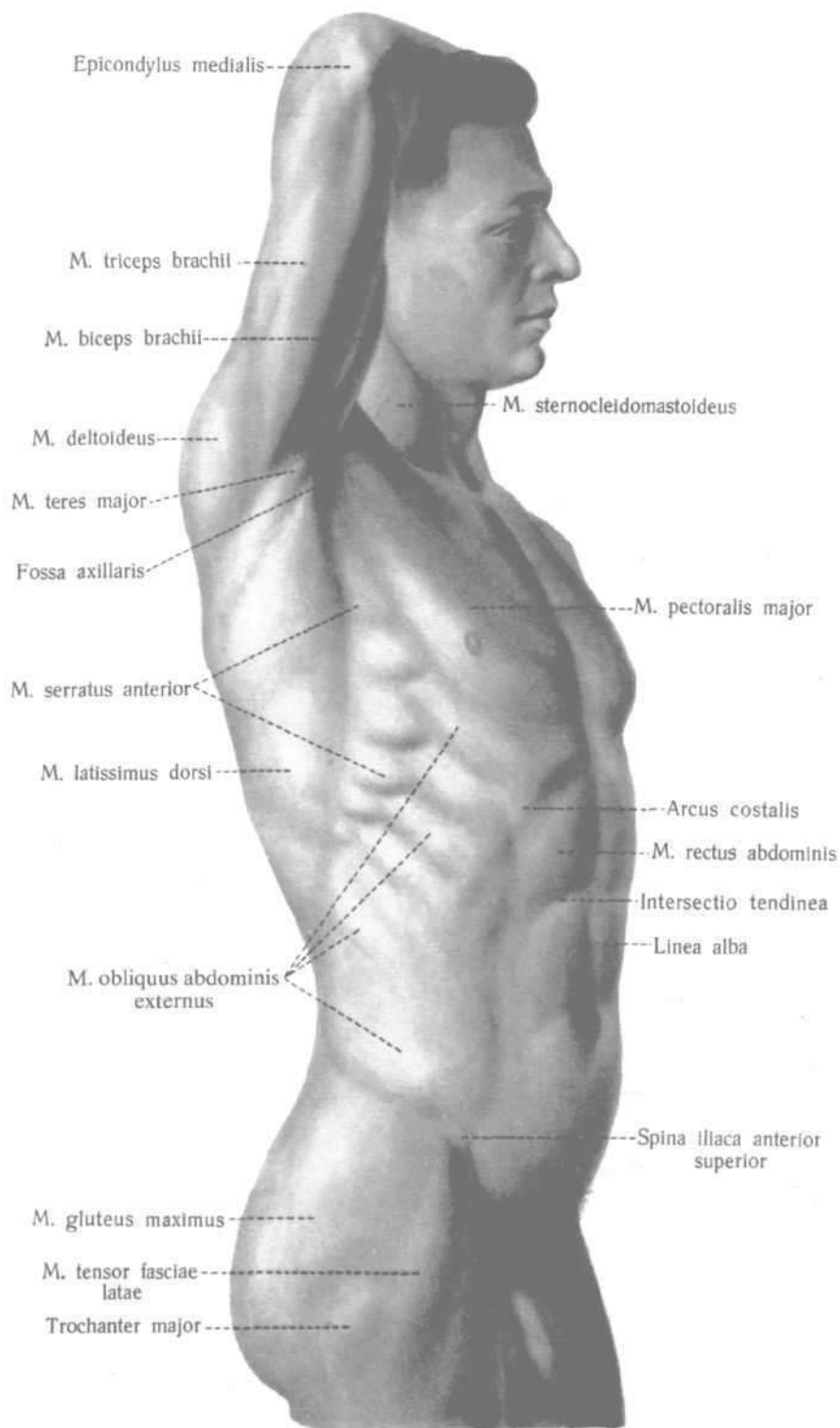


284. Области туловища и линии разрезов кожи.

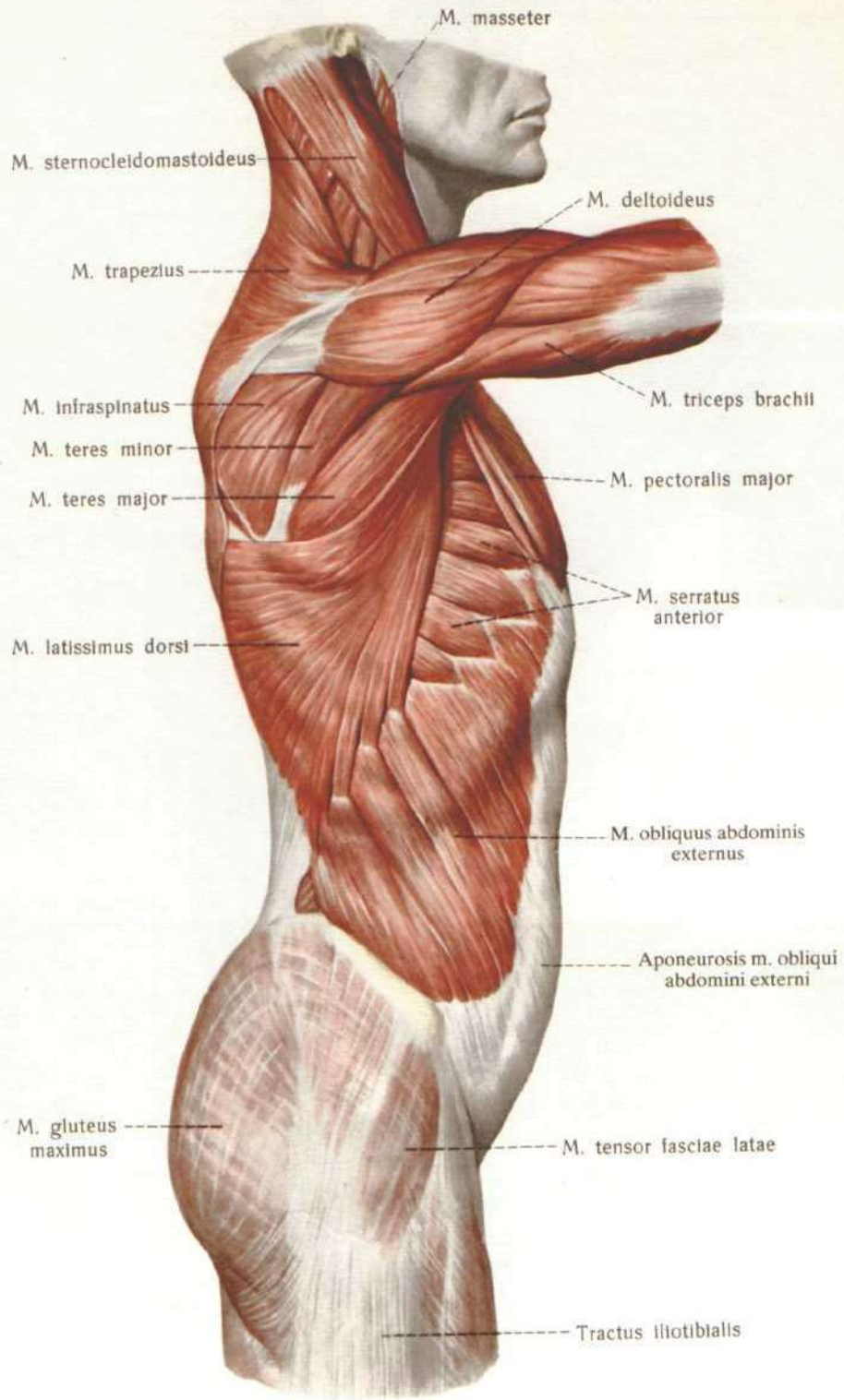
(Синяя линия – границы областей, красная – разрезы кожи, наиболее удобные для обнаружения препарлируемых мышц.)



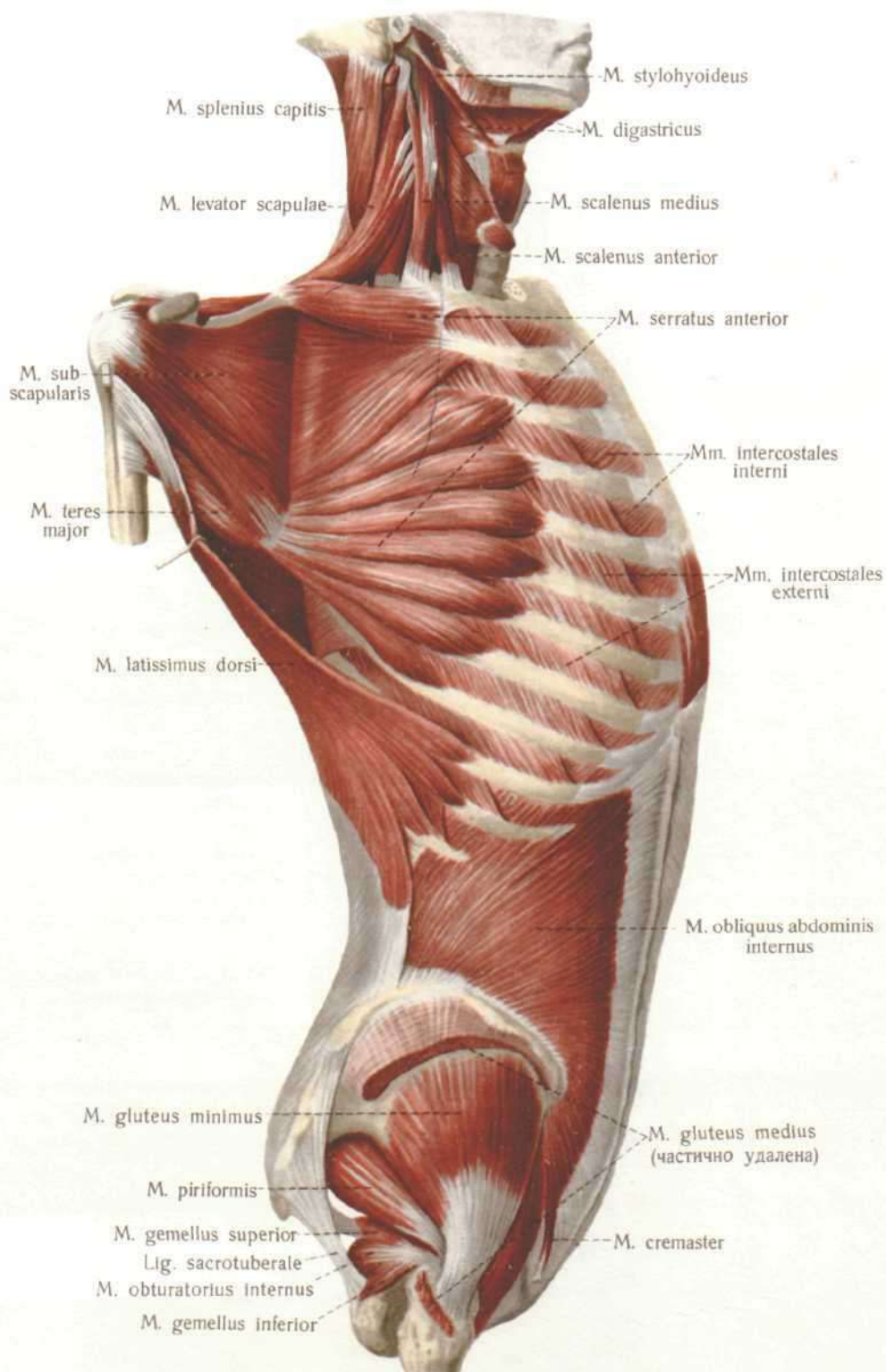
285. Мышцы и фасции туловища; спереди (1/5).
 (Поверхностные мышцы шеи, груди и живота.)



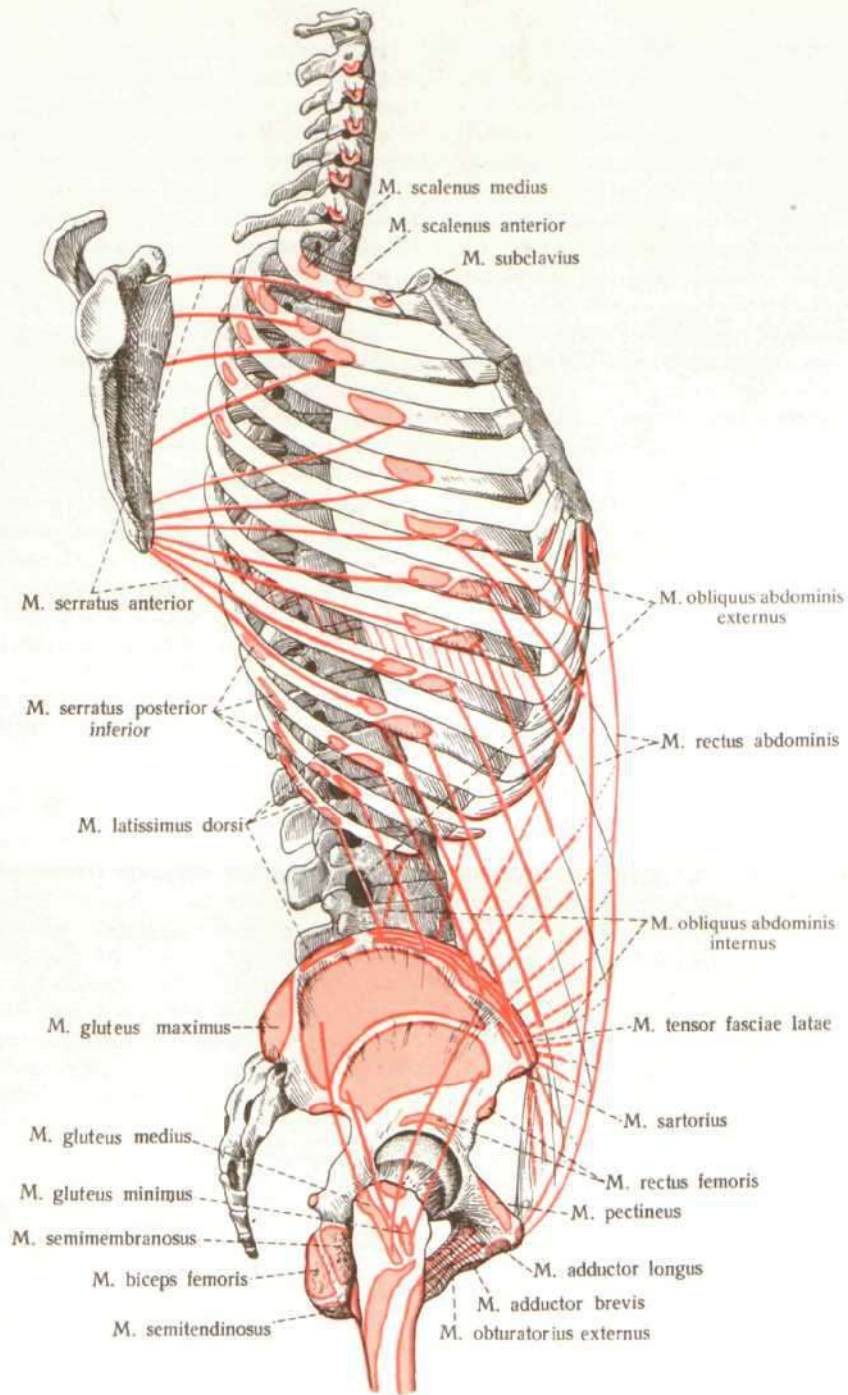
286. Рельеф м'язів туловища (вид сбоку).



287. Мышцы туловища ; справа (1/3).
(Поверхностные мышцы.)



288. Мышцы туловища ; справа ($\frac{1}{5}$).
 (Лопатка оттянута кзади. Большая и малая грудные мышцы
 и наружная косая мышца живота удалены.)



289. Места начала и прикрепления мышц туловища (схема).

Иннервация: nn. pectorales medialis et lateralis (C₅—Th₁).

Кровоснабжение: aa. thoracoacromialis, thoracica lateralis, thoracica suprema, intercostales.

2. *Малая грудная мышца, m. pectoralis minor* (рис. 291; 292), плоская, треугольной формы, располагается во втором слое, прикрыта большой грудной мышцей. Она начинается отдельными зубцами от II—V ребер вблизи соединения хрящевой части их и костной. Направляясь кверху и несколько латерально, пучки мышцы сходятся, и мышца коротким сухожилием прикрепляется к processus coracoideus scapulae.

Действие: тянет вперед и книзу лопатку, а при укреплении лопатки поднимает ребра, являясь вспомогательной дыхательной мышцей.

Иннервация: nn. pectoralis medialis et lateralis (C₇—Th₁).

Кровоснабжение: aa. thoracoacromialis, intercostales, thoracica suprema.

3. *Подключичная мышца, m. subclavius* (рис. 291; 294), небольшая, продолговатой формы, располагается ниже ключицы и почти параллельно ей; покрыта большой грудной мышцей. Мышца начинается на костной и хрящевой частях I ребра. Отсюда мышца направляется латерально и вверх и прикрепляется к нижней поверхности акромиальной части ключицы.

Действие: тянет ключицу вниз и медиально, удерживая ее таким образом в грудино-ключичном суставе; при неподвижном поясе верхней конечности поднимает I ребро, являясь вспомогательной дыхательной мышцей.

Иннервация: n. subclavius (C₅).

Кровоснабжение: aa. transversa scapulae, thoracoacromialis.

4. *Передняя зубчатая мышца, m. serratus anterior* (рис. 285, 287—291), плоская, широкая, располагается в переднебоковом отделе грудной стенки. Верхняя часть ее покрыта большой грудной мышцей, нижняя лежит поверхностно, прикрытая поверхностной фасцией груди. Мышца начинается 8—9 зубцами от наружной поверхности верхних 8—9 ребер и от сухожильной дуги между I и II ребрами. Направляясь кзади и вверх, она покрывает наружную поверхность ребер, подходит под лопатку и прикрепляется вдоль ее медиального края и к ее нижнему углу. Наибольшего развития достигают те пучки мышцы, которые прикрепляются в области нижнего угла лопатки.

Действие: оттягивает лопатку от позвоночного столба; нижние пучки, кроме того, смещают нижний угол лопатки латерально и сообщают ей вращательное движение вокруг сагиттально направленной оси. Совместно с ромбовидной мышцей фиксирует лопатку к поверхности грудной клетки. При неподвижном поясе верхней конечности передняя зубчатая мышца также является вспомогательной дыхательной мышцей (при вдохе).

Иннервация: n. thoracicus longus (C₅—C₇).

Кровоснабжение: aa. thoracodorsalis, thoracica lateralis, intercostales.

ГЛУБОКИЕ (СОБСТВЕННЫЕ) МЫШЦЫ ГРУДИ

Межреберные мышцы короткие, плоские, выполняют межреберья; они делятся на наружные, внутренние и самые внутренние.

1. *Наружные межреберные мышцы, mm. intercostales externi* (см. рис. 258—260, 291), начинаются от нижнего края ребра, снаружи от sulcus costae, направляются косо вниз и впереди и заканчиваются на верхнем крае нижележащего ребра. Наружные межреберные мышцы отсутствуют в области хрящей ребер, где это место заполняется *наружной межреберной мембраной, membrana intercostalis externa*. В задних отделах грудной стенки наружные межреберные мышцы прилегают к mm. levatores costarum (см. Мышцы спины).

Действие: наружные межреберные мышцы являются мышцами, участвующими в акте дыхания (вдох).

Иннервация: nn. intercostales (Th₁—Th₁₁).

Кровоснабжение: aa. intercostales, thoracica interna, musculophrenica.

2. *Внутренние межреберные мышцы, mm. intercostales interni* (см. рис. 259, 260, 295), начинаются от верхнего края ребра, направляются косо вверх и впереди и заканчиваются вдоль нижнего края вышележащего ребра, внутри от борозды ребра, sulcus costae. Внутренние межреберные мышцы отсутствуют в заднем отделе межреберья, кзади от угла ребра. Это место

заполняется *внутренней межреберной мембраной, membrana intercostalis interna*.

Источники иннервации и кровоснабжения те же, что и у наружных межреберных мышц.

3. *Самые внутренние межреберные мышцы, mm. intercostales intimi*, располагаются на внутренней поверхности внутренних межреберных мышц и имеют одинаковое с ними направление волокон, прикрепляясь к внутренней поверхности смежных ребер. Мышцы заполняют половину межреберья, касаясь своим задним краем mm. subcostales.

Иннервация: nn. intercostales (Th₁—Th₁₁).

Кровоснабжение: такое же, как и у mm. intercostales externi.

4. *Подреберные мышцы, mm. subcostales* (рис. 298), располагаются на внутренней поверхности нижних ребер в области задних их концов. Они имеют такое же начало и направление мышечных пучков, как и внутренние межреберные мышцы, но отличаются от межреберных мышц тем, что пучки их перебрасываются через одно ребро.

Действие: внутренние межреберные и подреберные мышцы участвуют в акте дыхания (выдох).

Иннервация: nn. intercostales (Th₁—Th₁₁).

Кровоснабжение: aa. intercostales.

5. *Поперечная мышца груди m. transversus thoracis* (рис. 295), плоская, тонкая, веерообразной формы, прилежит к внутренней поверхности передней грудной стенки. Она начинается от внутренней поверхности мечевидного отростка и от нижнего отдела тела грудины. Пучки мышцы, расходясь косо

вверх и латерально, прикрепляются к внутренней поверхности III—IV ребер.

Действие: участвует в акте дыхания (выдох).

Иннервация: nn. intercostales (Th₂—Th₆).

Кровоснабжение: aa. intercostales.

ФАСЦИИ ГРУДИ

1. *Грудная фасция, fascia pectoralis* (рис. 285, 290), ее поверхностная пластинка, lamina superficialis, покрывает наружную поверхность большой грудной мышцы. Вверху она срastается с ключицей, медиально — с грудиной, латерально переходит в фасцию, покрывающую переднюю зубчатую мышцу, и книзу переходит в фасцию брюшной стенки. В подключичной области, regio infraclavicularis, она, погружаясь в виде глубокой пластинки, lamina profunda, окружает малую грудную и подключичную мышцы и срastается с ключицей и клювовидным отростком лопатки. В области подмышечной

ямки она в форме плотного образования перебрасывается с нижнего края большой грудной мышцы на нижний край широчайшей мышцы спины, образуя *подмышечную фасцию, fascia axillaris*. Часть грудной фасции в области regio infraclavicularis образует плотный участок, носящий название *ключично-грудной фасции, fascia clavipectoralis*. Последняя срastается с проходящими под ней сосудами (a. et v. subclaviae).

2. *Внутригрудная фасция, fascia endothoracica*, выстилает внутреннюю поверхность стенок грудной клетки.

ДИАФРАГМА

Диафрагма, diaphragma (рис. 295—297), непарная, широкая мышца, в виде купола замыкает нижнее отверстие грудной клетки.

Пучки мышечной части диафрагмы начинаются от внутреннего края apertura thoracis inferior, в зависимости от чего ее различают: грудинную часть, pars sternalis, реберную часть, pars costalis, и поясничную часть, pars lumbalis.

Грудинная часть диафрагмы, pars sternalis diaphragmatis, самый незначительный отдел диафрагмы, начинается от задней поверхности мечевидного отростка и переходит в сухожильный центр.

Реберная часть диафрагмы, pars costalis diaphragmatis, составляет наибольшую часть диафрагмы и начинается зубцами от внутренней поверхности костных и хрящевых частей 6 нижних ребер; пучки ее, направляясь вверх и кнутри, переходят в сухожильный центр.

Поясничная часть диафрагмы, pars lumbalis diaphragmatis, начинается от поясничных позвонков и состоит из двух, правой и левой, ножек, crus dextrum et crus sinistrum.

Каждая из ножек берет свое начало от переднебоковой поверхности тел I—III (справа I—IV) поясничных позвонков и от медиальной и латеральной дугообразных связок, lig. arcuata mediale et laterale.

Медиальная дугообразная связка, lig. arcuatum mediale, в форме плотного соединительно-тканного образования дугообразно натягивается над передней поверхностью большой поясничной мышцы m. psoas major от тела к поперечному отростку I поясничного позвонка.

Латеральная дугообразная связка, lig. arcuatum laterale, перебрасывается над m. quadratus lumborum от поперечного отростка I поясничного позвонка к XII ребру.

Срединная дугообразная связка, lig. arcuatum medianum, замыкает hiatus aorticus.

Медиальные мышечные пучки диафрагмальных ножек, направляясь кверху, сходятся и образуют *аортальное отверстие, hiatus aorticus* (рис. 297), пропускающее аорту и грудной лимфатический проток, ductus thoracicus. Несколько выше медиальные мышечные пучки обеих ножек ограничивают другое, *пищеводное отверстие, hiatus esophageus* (рис. 296, 297), пропускающее пищевод, esophagus, и блуждающие нервы, nn. vagi, а затем направляются к центру.

Кроме того, в ножках поясничной части диафрагмы отмечаются две парные щели: щель, через которую проходит справа непарная вена, v. azygos, и внутренностные, большой и малый, нервы, nn. splanchnici, major et minor, слева — полунепарная вена, v. hemiazygos, и те же нервы и щель, через которую проходит симпатический ствол, truncus sympathicus.

Между грудинной и реберной частями диафрагмы, а также между реберной и поясничной, находятся то более, то менее выраженные треугольной формы щели; иногда они являются местом образования диафрагмальных грыж.

Мышечные пучки диафрагмы, направляющиеся к центру, переходят в сухожильные, образуя *сухожильный центр, centrum tendineum*. Этот участок диафрагмы имеет вид трилистника, одна лопасть которого обращена кпереди (на ней лежит сердце), а две другие лопасти обращены в стороны (на них располагаются легкие). В заднем отделе сухожильного центра, вправо от срединной линии, имеется *отверстие нижней полой вены, foramen venae cavae inferioris* (рис. 296, 297), пропускающее нижнюю полую вену.

Грудная и брюшная поверхности диафрагмы непосредственно

венно покрыты фасциями, которые в свою очередь покрыты соединительной тканью, соответственно подплевральной и подбрюшинной клетчаткой, являющейся основой для серозного покрова: пристеночного листка брюшины со стороны полости живота, пристеночного листка плевры и сердечной сумки со стороны грудной полости. При этом к грудной поверхности диафрагмы прилегают легкие и сердце, к брюшной поверхности – печень, желудок, селезенка, а также к участкам диафрагмы, не покрытым пристеночным листком брюшины, – поджелудочная железа, двенадцатиперстная кишка, почка и надпочечники.

Вся диафрагма в расслабленном состоянии имеет форму

скошенной сферической выпуклости, обращенной в сторону грудной полости и позволяющей различать в ней два купола – правый и левый. Вершина куполов достигает по *linea mamillaris* справа уровня четвертого межреберья, а слева – пятого. При сокращении диафрагмы купола ее уплощаются, вследствие чего емкость грудной полости увеличивается.

Действие: диафрагма является главной дыхательной мышцей, которая при сокращении уплощается, способствуя вдоху, и принимает сферически выпуклую форму при выдохе.

Иннервация: nn. phrenici (C₃—C₅).

Кровоснабжение: aa. pericardiacophrenicae, phrenicae superiores, phrenicae inferiores, musculophrenicae.

МЫШЦЫ И ФАСЦИИ ЖИВОТА

ОБЛАСТИ ЖИВОТА

Различают следующие *области живота, regiones abdominis* (см. рис. 284). В верхней части живота (*epigastrium*) различают *надчревную область, regio epigastrica*, и две боковые, *правую и левую, подреберные области, regio hypochondriaca dextra et sinistra*. В средней части живота (*mesogastrium*) различают две боковые, *правую и левую, области живота, regio lateralis dextra et sinistra*, и среднюю, *пупочную, область, regio umbilicalis*. В нижней части живота (*hypogastrium*) различают две боковые области, называемые *правой и левой паховыми областями, regio inguinalis dextra et sinistra*, и среднюю, *лобковую, область, regio pubica*.

В верхнем отделе при втягивании брюшной стенки хорошо заметны *правая и левая реберные дуги, arcus costalis dexter et sinister*. В углу, образованном хрящевыми реберными дугами, *подгрудничном углу, angulus infrasternalis*, прощупывается ме-

чевидный отросток. В нижнем отделе брюшной стенки заметны паховые складки, соответствующие положению паховых связок. При напряжении мышц живота по срединной линии образуется желобок, соответствующий *белой линии живота, linea alba abdominis*, на протяжении которой находится *пупок, umbilicus*; уровень положения его соответствует месту соединения III и IV поясничных позвонков.

По сторонам от срединной линии обрисовываются контуры прямых мышц живота с 3—4 поперечными перехватами, которые соответствуют *сухожильным перемычкам, intersectiones tendineae*, прямых мышц живота. В верхнем отделе переднебоковой поверхности грудной стенки вырисовываются зубцы наружной косой мышцы живота, чередующиеся с зубцами передней зубчатой мышцы и широчайшей мышцы спины.

МЫШЦЫ ЖИВОТА

Мышцы живота, mm. abdominis, топографически могут быть разделены на мышцы боковой, передней и задней стенок живота.

К мышцам боковой стенки живота относятся: 1) наружная косая мышца живота, *m. obliquus abdominis externus*; 2) внутренняя косая мышца живота, *m. obliquus abdominis internus*;

3) поперечная мышца живота, *m. transversus abdominis*.

К мышцам передней стенки живота относятся: 1) прямая мышца живота, *m. rectus abdominis*; 2) пирамидальная мышца, *m. pyramidalis*.

К мышцам задней стенки живота относится квадратная мышца поясницы, *m. quadratus lumborum*.

МЫШЦЫ БОКОВОЙ СТЕНКИ ЖИВОТА

Мышцы боковой стенки живота располагаются в три слоя. Поверхностно лежит наружная косая мышца живота, *m. obliquus abdominis externus*, глубже нее — внутренняя косая мышца живота, *m. obliquus abdominis internus*, и самое глубокое положение занимает поперечная мышца живота, *m. transversus abdominis*.

Все эти мышцы относятся к широким мышцам живота. Переходя на передние отделы стенки живота, они образуют сухожильные растяжения — апоневрозы.

1) *Наружная косая мышца живота, m. obliquus abdominis externus* (рис. 285, 287, 289, 299), плоская, широкая, начинается 8 зубцами от боковой поверхности 8 нижних ребер. На переднебоковой поверхности грудной клетки 5 верхних

зубцов вклиниваются между нижними зубцами передней зубчатой мышцы, а 3 нижних — между зубцами широчайшей мышцы спины. Пучки наружной косой мышцы направляются косо вниз и кпереди и переходят в апоневроз. Верхняя часть апоневроза направляется к срединной линии и участвует в образовании передней стенки влагалища прямой мышцы живота. Пучки апоневроза этой мышцы, как и всех широких мышц живота, достигая срединной линии, переплетаются с пучками апоневрозов одноименных мышц противоположной стороны и, таким образом, участвуют в образовании *белой линии живота, linea alba*.

Нижние пучки наружной косой мышцы прикрепляются к переднему отделу наружной губы подвздошного гребня.

Средние пучки апоневроза перебрасываются над передней вырезкой тазовой кости и натягиваются между *spina iliaca anterior superior* и лобковой костью. При этом нижний край апоневроза, подворачиваясь назад и книзу, образует желоб. Этот утолщенный нижний край апоневроза, натянутый между *spina iliaca anterior superior*, с одной стороны, и *tuberculum pubicum* и *symphysis pubica* – с другой, носит название *паховой связки, lig. inguinale*. У лобковой кости пучки паховой связки расходятся и образуют две ножки. Одна из них, называемая *медиальной ножкой, crus mediale*, прикрепляется к симфизу, переходя частью пучков на противоположную сторону, а другая, *латеральная, ножка, crus laterale*, к *tuberculum pubicum* одноименной стороны. Между ножками образуется треугольная щель, верхнебоковой угол которой закруглен дугообразно идущими *межножковыми волокнами, fibrae intercrurales*. От внутренней части латеральной ножки отделяются пучки, направляющиеся кнутри и медиально к передней пластинке влагалища прямой мышцы живота. Эти пучки получили название *загнутой связки, lig. reflexum*. Остающееся в форме овала отверстие в апоневрозе наружной косой мышцы живота, ограниченное двумя ножками паховой связки, межножковыми волокнами и загнутой связкой, является *поверхностным паховым кольцом, anulus inguinalis superficialis*. Через него выходит у мужчин семенной канатик, *funiculus spermaticus* (рис. 301), а у женщин – круглая связка матки, *lig. teres uteri* (рис. 302) (в патологических случаях через него, кроме того, могут выпячиваться органы, образуя так называемую паховую грыжу, *hernia inguinalis*). От медиального конца латеральной ножки отделяется пучок, направляющийся кзади и латерально по краю верхней ветви лобковой кости. Этот пучок закругляет острый угол между паховой связкой и лобковой костью и получает название *лакунарной связки, lig. lacunare*.

Позади заднего края наружной косой мышцы живота, над подвздошным гребнем, в стенке туловища отмечается участок треугольной формы, называемый *поясничным треугольником, trigonum lumbale* (см. Мышцы спины).

Действие: является мышцей брюшного пресса; сокращаясь с одной стороны, вращает туловище в противоположную сторону; двустороннее сокращение при укреплённом тазе тянет грудную клетку и сгибает позвоночный столб.

Иннервация: nn. intercostales (V–XII), n. lumbalis (Th₁₂–L₁).

Кровоснабжение: aa. intercostales, thoracica lateralis, circumflexa ilium superficialis.

2. *Внутренняя косая мышца живота, m. obliquus abdominis internus* (рис. 288–290, 299, 304), широкая, плоская мышца, располагается кнутри от наружной косой мышцы живота в переднебоковом отделе брюшной стенки. Начинается от наружных $\frac{2}{3}$ паховой связки, от *linea intermedia cristae iliacaе* и от *fascia thoracolumbalis* (на месте соединения двух ее листов). Пучки внутренней косой мышцы веерообразно расходятся, имея преимущественно косое направление снизу и сзади кверху

и кпереди; нижние пучки идут почти горизонтально и косо вниз и вперед. От них отделяются тонкие пучки, спускающиеся по ходу семенного канатика; они входят в состав мышцы, поднимающей яичко, *m. cremaster* (см. рис. 304). Задние пучки внутренней косой мышцы имеют почти вертикальное направление и прикрепляются к наружной поверхности 3–4 нижних ребер. Остальные пучки, не доходя до бокового края прямой мышцы живота, переходят в апоневроз, который, направляясь к наружному краю прямой мышцы живота, расходуется двумя листками впереди и сзади прямой мышцы, участвуя в образовании ее влагалища. При этом в образовании задней стенки влагалища прямой мышцы живота апоневроз *m. obliquus abdominis internus* участвует лишь в верхних $\frac{2}{3}$ до уровня *дугообразной линии, linea arcuata*. Достигнув срединной линии, пучки переднего и заднего листов, переплетаясь с пучками одноименных листов противоположной стороны, входят в состав белой линии живота (см. Влагалище прямой мышцы живота).

Действие: является мышцей брюшного пресса; сокращаясь с одной стороны, вращает туловище в свою сторону.

Иннервация: nn. intercostales (VIII–XII), n. iliohypogastricus, n. ilioinguinalis.

Кровоснабжение: aa. intercostales, epigastrica inferior, epigastrica superior, musculophrenica.

3. *Поперечная мышца живота, m. transversus abdominis* (рис. 290–292, 295, 299; 305), плоская, широкая, занимает самое глубокое положение в переднебоковом отделе брюшной стенки. Начинается от внутренней поверхности хрящей нижних 6 ребер (здесь ее мышечные зубцы вклиниваются между зубцами реберной части диафрагмы), от *fascia thoracolumbalis*, от *labium internum cristae iliacaе* и от латеральных $\frac{2}{3}$ паховой связки. Пучки ее следуют горизонтально вперед и, не достигая наружного края прямой мышцы живота, переходят в апоневроз. При этом выше дугообразной линии апоневроз лежит позади прямой мышцы, а ниже линии переходит на переднюю поверхность прямой мышцы. По срединной линии пучки апоневрозов участвуют в образовании *белой линии живота, linea alba*. От нижних отделов поперечной мышцы отделяется небольшое количество пучков, присоединяющихся к таким же пучкам от внутренней косой мышцы, образуя с ними *m. cremaster*.

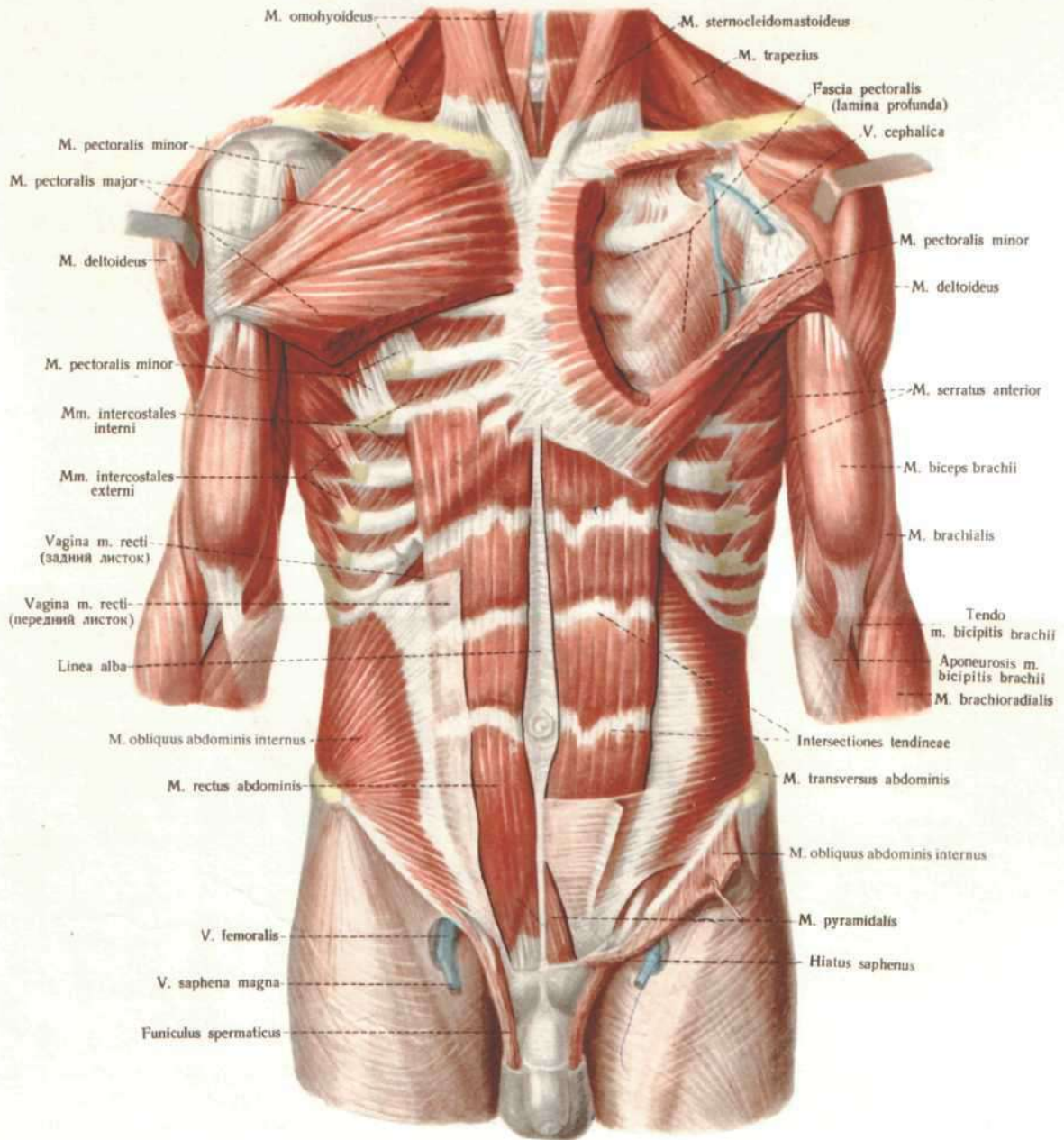
Место перехода мышечных пучков поперечной мышцы в сухожильные представляет дугообразно выпуклую кнаружи линию, называемую *полулунной линией, linea semilunaris* (рис. 291).

Она располагается в верхнем отделе позади прямой мышцы, а на остальном протяжении – латеральнее ее наружного края.

Действие: является мышцей брюшного пресса; уплощает стенку живота, сближает нижние отделы грудной клетки.

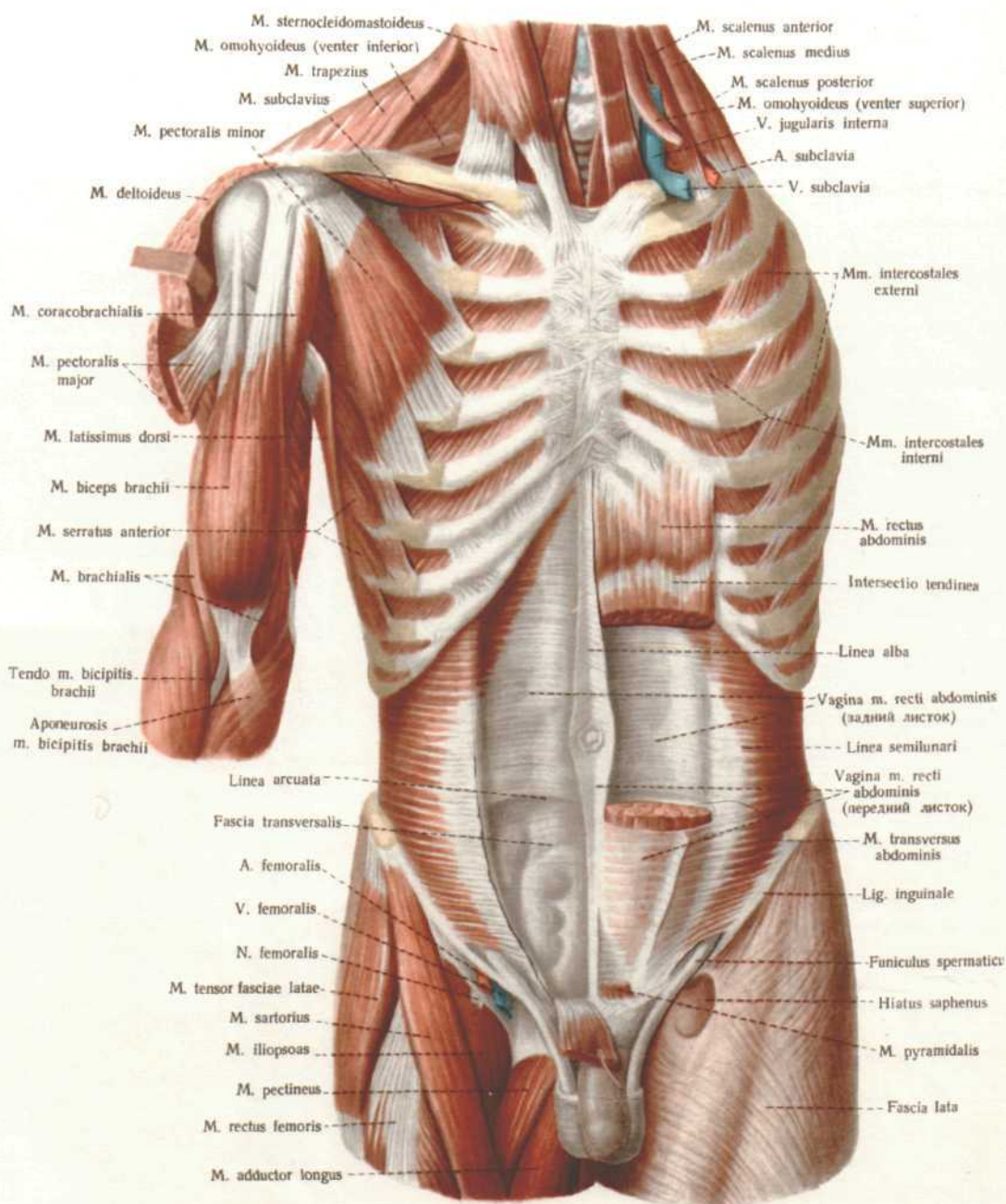
Иннервация: nn. intercostales (VII–XII), n. iliohypogastricus, n. ilioinguinalis.

Кровоснабжение: aa. epigastricae superior et inferior, musculophrenica.



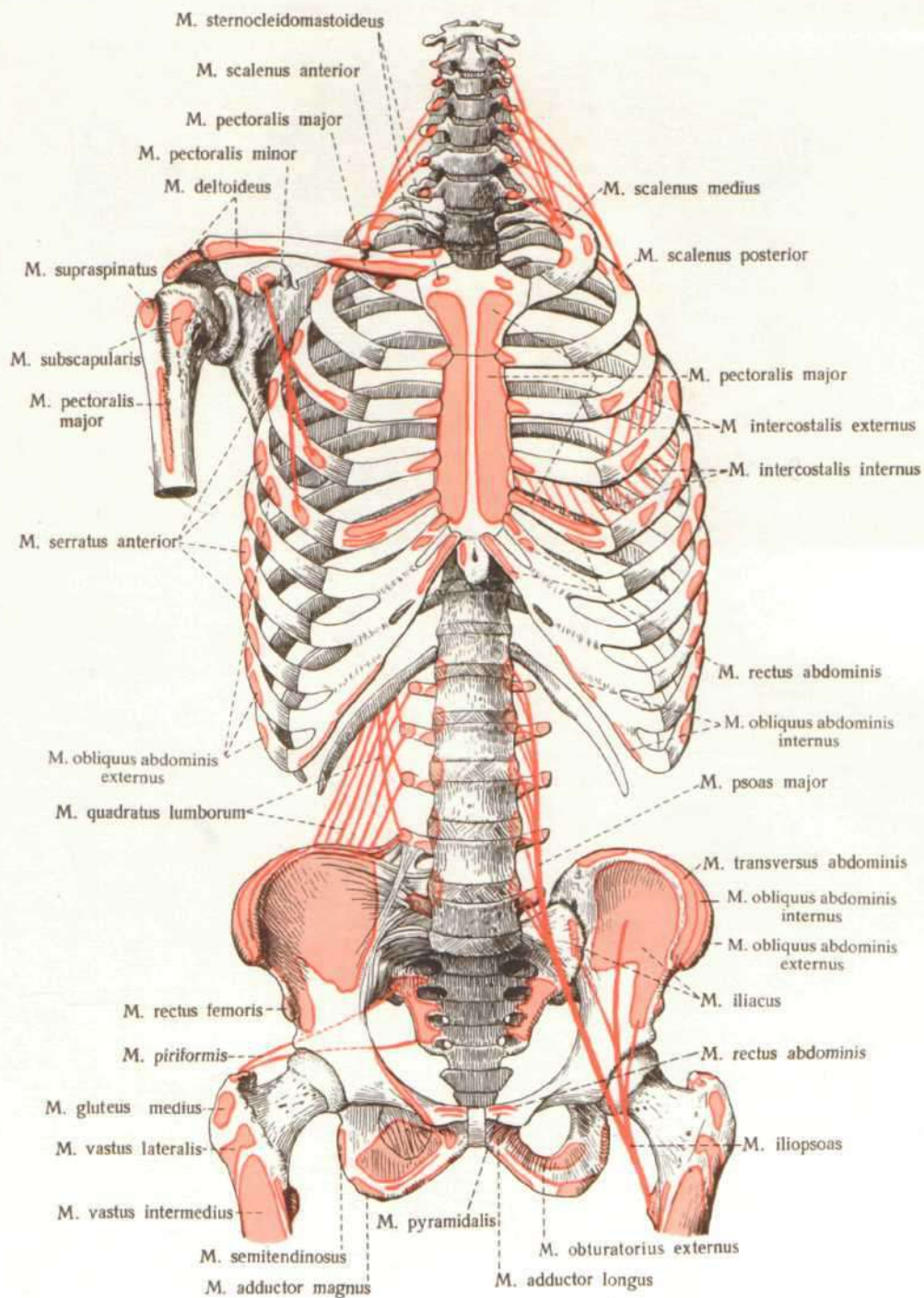
290. Мышцы туловища ; спереди (1/4).

(Справа удалены наружная косая мышца живота и частично большая грудная мышца ; слева удалены наружная и внутренняя косые мышцы живота и частично большая грудная мышца ; большая часть передней стенки влагалища прямых мышц живота тоже удалена.)

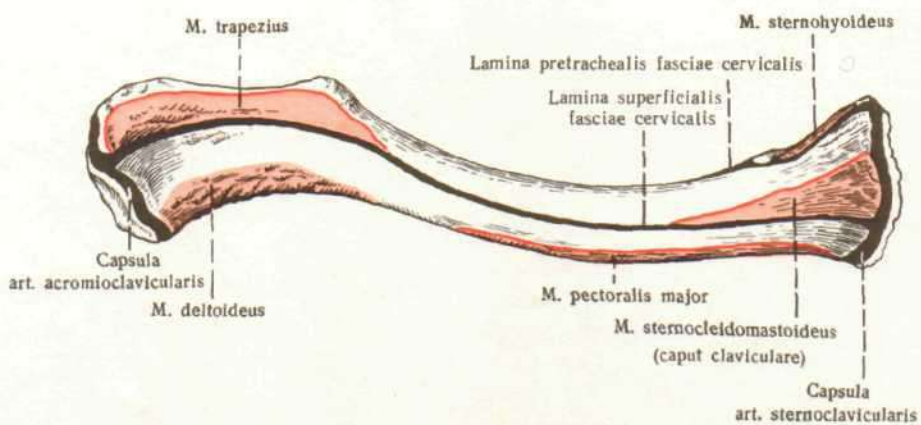


291. Мышцы туловища; спереди ($\frac{1}{4}$).

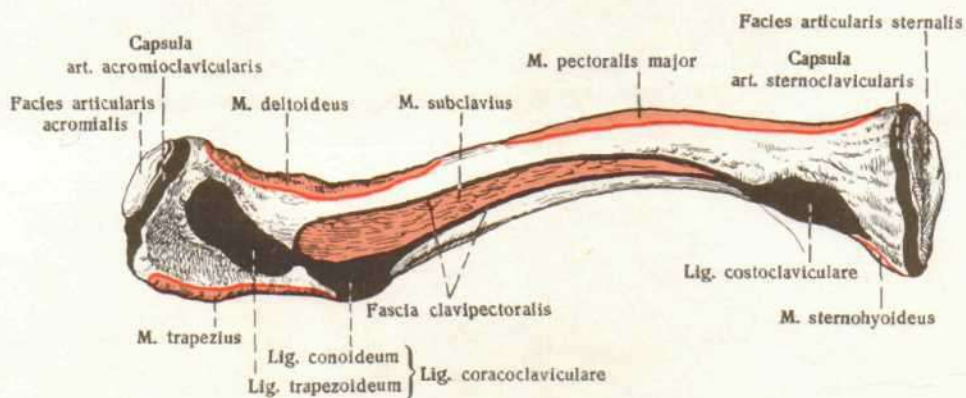
(Справа удалены большая грудная мышца, наружная и внутренняя косые и прямая мышцы живота; слева удалены поверхностные мышцы груди, наружная и внутренняя косые мышцы живота и частично прямая мышца живота.)



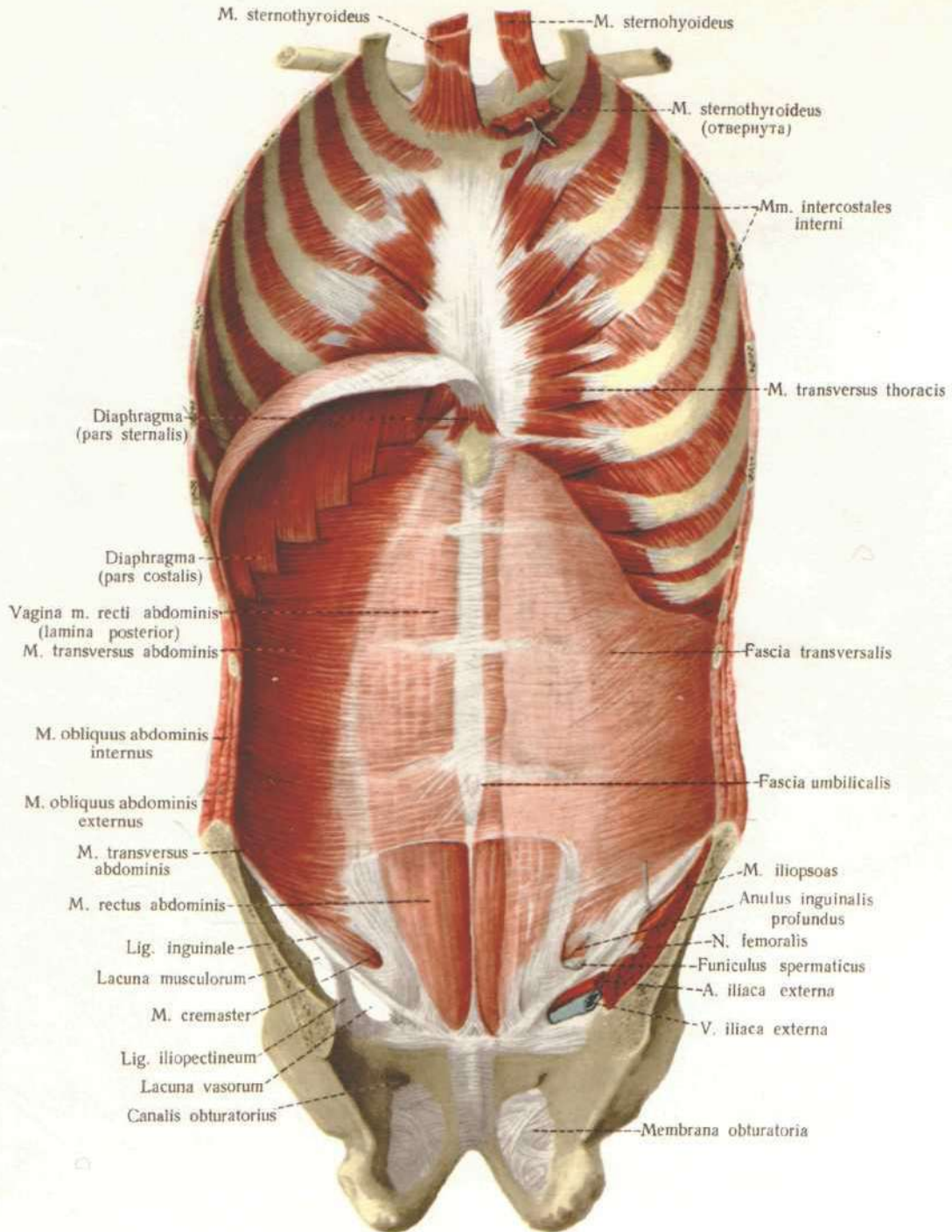
292. Места начала и прикрепления мышц туловища (схема).



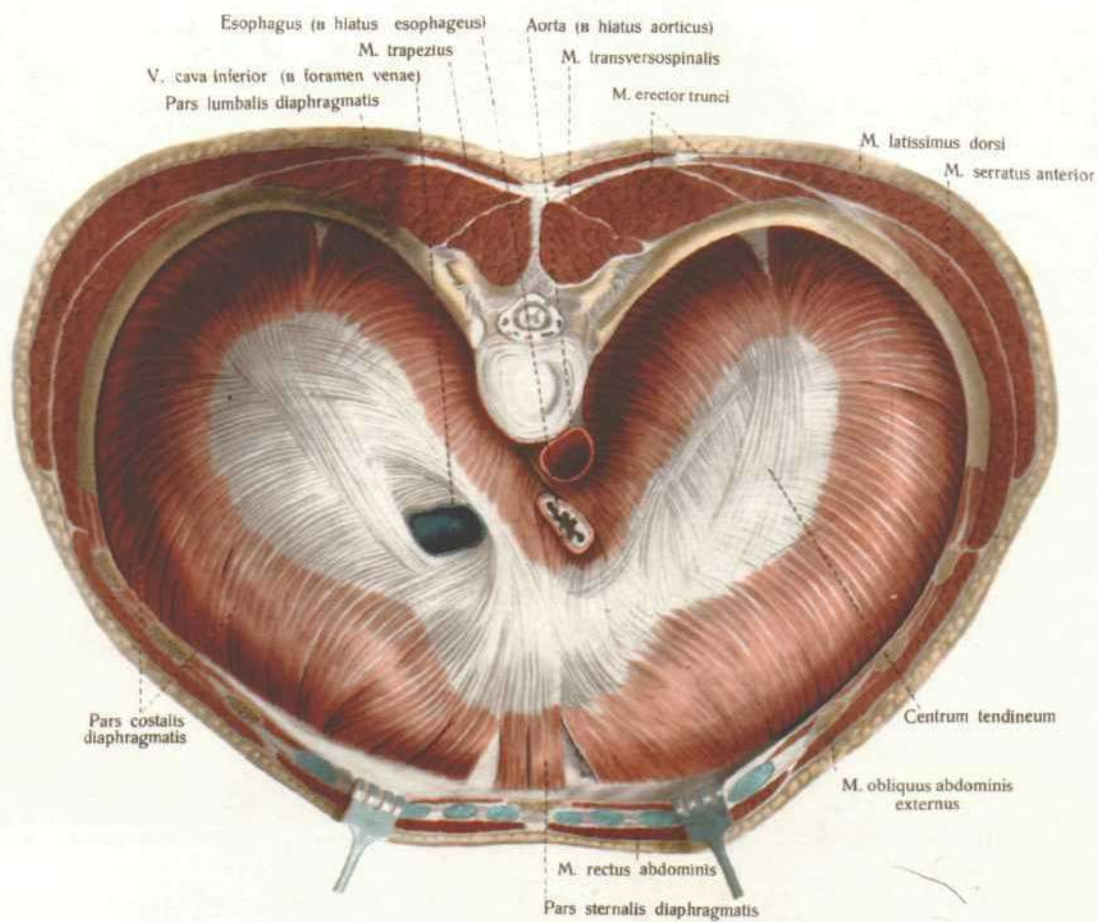
293. Места начала и прикрепления мышц, фасций и суставной капсулы на ключице; сверху (схема).



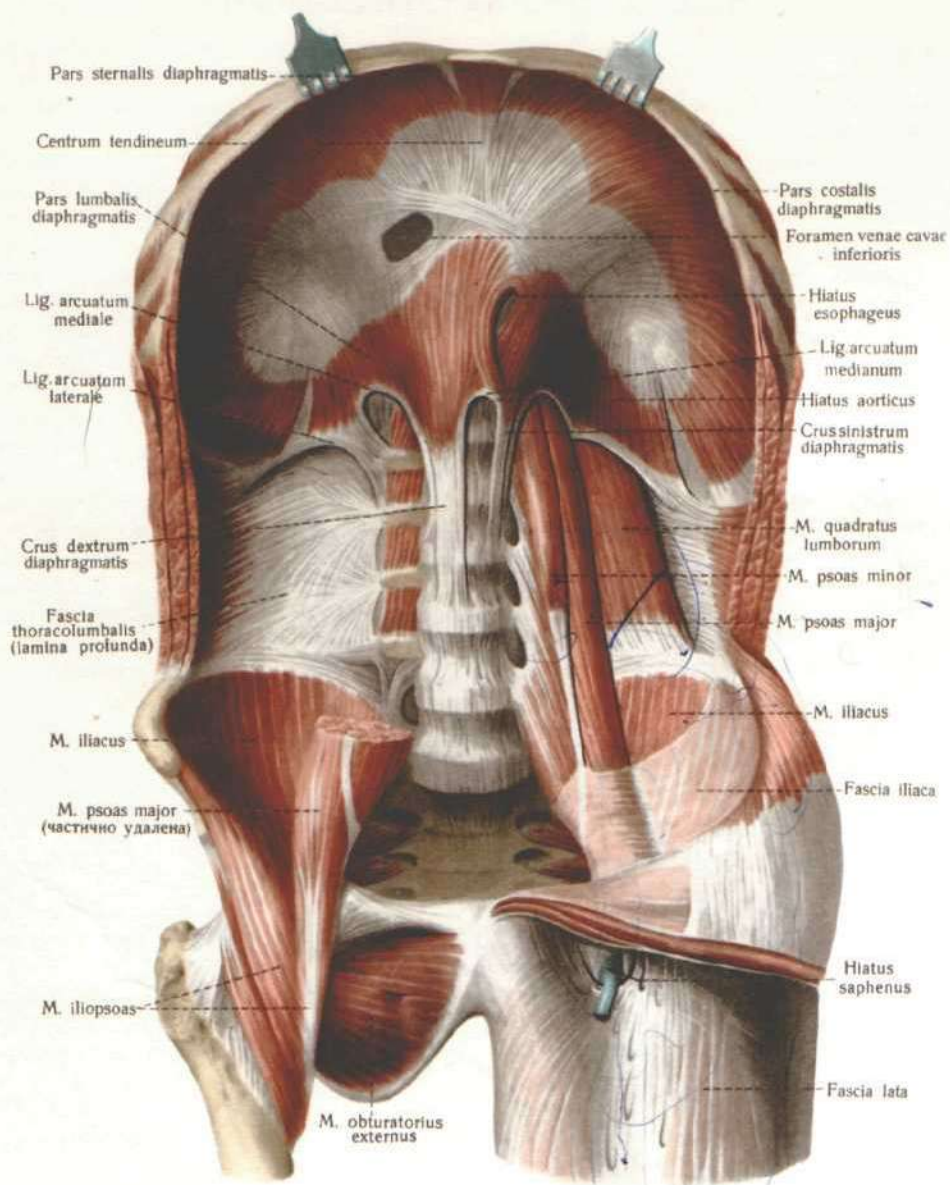
294. Места начала и прикрепления мышц, фасций и суставной капсулы на ключице; снизу (схема).



295. Мышцы и фасции туловища ($\frac{1}{4}$).
(Передняя стенка груди и живота; изнутри.)



296. Диафрагма, *diaphragma*; сверху ($1/2$).



297. Диафрагма и мышцы задней стенки живота; изнутри (1/3).

(Справа удалены квадратная мышца поясницы и частично большая и малая поясничные мышцы.)

МЫШЦЫ ПЕРЕДНЕЙ СТЕНКИ ЖИВОТА

1. *Прямая мышца живота*, *m. rectus abdominis* (рис. 290—292, 295; 306, 307), парная, плоская, относится к длинным мышцам живота; залегает в переднем отделе брюшной стенки по сторонам от белой линии живота, *linea alba*, которая тянется по срединной линии от *processus xiphoideus* к лобковому сращению. Прямая мышца живота начинается от хрящей V—VII ребер и от *processus xiphoideus*; направляясь книзу, она суживается и прикрепляется к лобковой кости в промежутке между *symphysis* и *tuberculum pubicum*. Мышечные пучки прямой мышцы живота прерываются поперечно идущими 3—4 сухожильными перемычками, *intersectiones tendineae*.

Две из них лежат выше пупка, одна — на уровне пупка, а слабо развитая четвертая перемычка — иногда ниже уровня пупка.

2. *Пирамидальная мышца*, *m. pyramidalis* (рис. 290—292, 300, 304, 306), парная, имеет треугольную форму, размеры ее варьируют. Начинается от лобковой кости, кпереди от места прикрепления прямой мышцы живота; пучки ее, конвергируя, поднимаются кверху и заканчиваются на различных уровнях нижних отделов белой линии.

Обе мышцы, прямая и пирамидальная, заключены во *влагалище прямой мышцы живота*, *vagina m. recti abdominis* (рис. 285, 290, 291, 295, 300, 306), которое образуется апоневрозами широких мышц живота.

Действие: являются частью брюшного пресса, наклоняют туловище кпереди; пирамидальные мышцы, кроме того, натягивают белую линию живота.

Иннервация: nn. *intercostales*, n. *lumbalis* (Th₃—Th₁₂; L₁).

Кровоснабжение: прямая мышца живота — aa. *epigastricae superior et inferior*, пирамидальная мышца — aa. *cremasterica, epigastrica inferior*.

Широкие и длинные мышцы брюшной стенки являются мышцами туловища и обуславливают следующие движения: опуская ребра, участвуют таким образом в акте дыхания; изменяют положение позвоночного столба; сокращение всех мышц (кроме поперечной) тянет грудную клетку книзу — позвоночный столб наклоняется кпереди; при одностороннем сокращении происходит боковое сгибание позвоночного столба. При одностороннем сокращении наружной косой мышцы позвоночный столб вращается в сторону, противоположную сокращенной мышце, а при сокращении внутренней косой мышцы позвоночный столб вращается в соответствующую ей сторону. Мышцы брюшной стенки и диафрагма своим тонусом поддерживают на известной высоте внутрибрюшное давление, что имеет значение в удержании органов брюшной полости в определенном положении. С расслаблением тонуса мышц брюшной стенки (атония) наблюдается понижение внутрибрюшного давления и как следствие этого — смещение органов книзу (птозы) под действием собственной тяжести с последующим нарушением их функции. При сокращении мышц брюшной стенки уменьшается емкость брюшной полости, органы подвергаются сдавлению, что помогает их опорожнению (акт дефекации, мочеиспускания, родов). На этом основании мышцы брюшной стенки получают название *брюшного пресса*, *prelum abdominale*.

МЫШЦЫ ЗАДНЕЙ СТЕНКИ ЖИВОТА

Квадратная мышца поясницы, *m. quadratus lumborum* (рис. 292, 297—299), плоская, выполняет промежуток между XII ребром и *crista iliaca*; залегает на задней стенке живота и отделяется от глубоких мышц спины глубоким листком пояснично-грудной фасции, *fascia thoracolumbalis*. Мышца состоит из двух частей — передней и задней. Передняя часть натягивается от внутренней губы подвздошного гребня и подвздошно-поясничной связки к XII ребру и грудному позвонку, а также к медиальной дугообразной связке; задняя часть

идет от подвздошного гребня и той же подвздошно-поясничной связки к поперечным отросткам IV—I поясничных позвонков.

Действие: тянет подвздошную кость кверху, а XII ребро — книзу; участвует в боковых сгибаниях поясничной части позвоночного столба; при двустороннем сокращении тянет поясничный отдел позвоночного столба назад.

Иннервация: n. *intercostalis*, nn. *lumbales* (Th₁₂; L₁—L₃).

Кровоснабжение: aa. *subcostalis, lumbalis, iliolumbalis*.

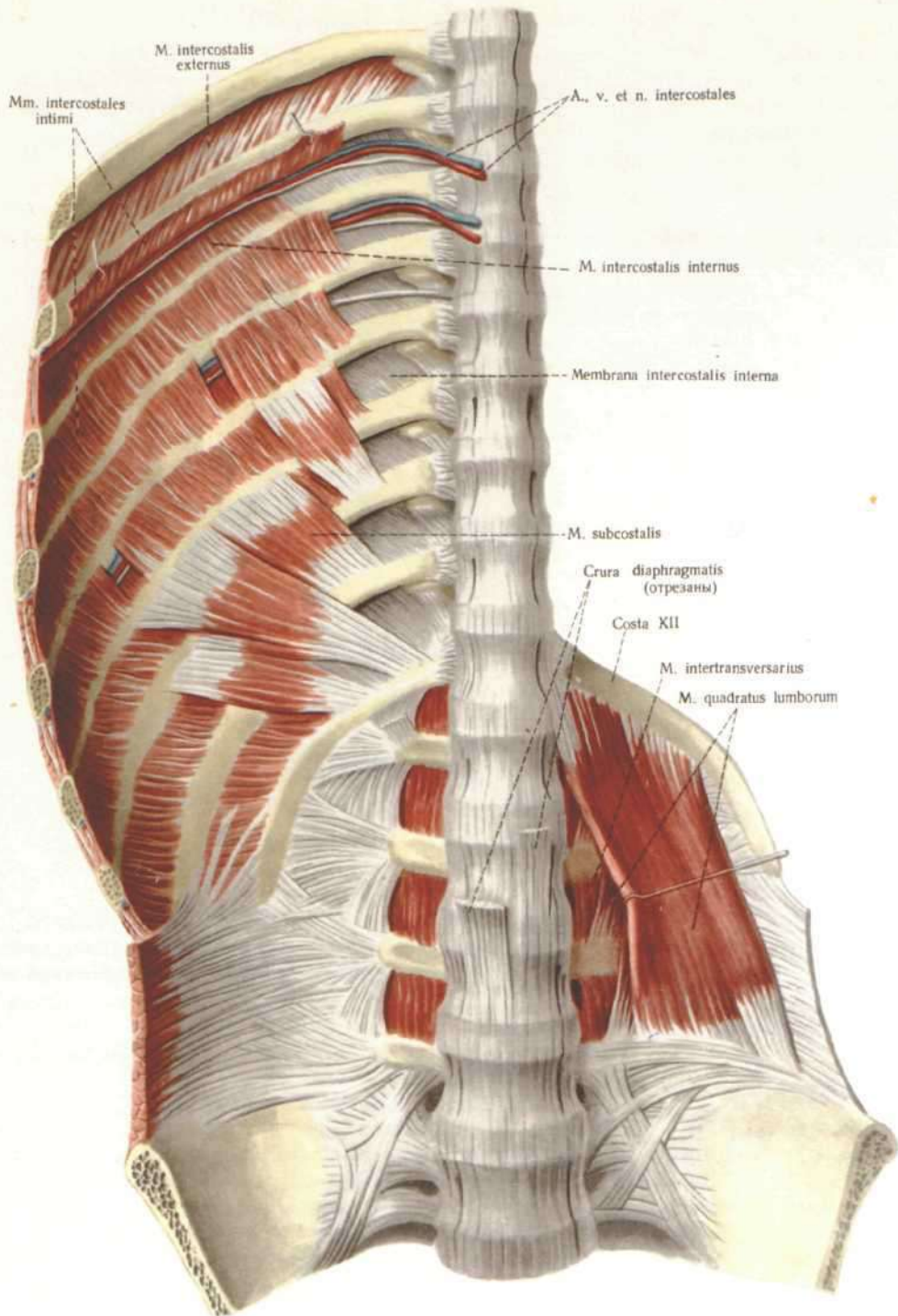
АПОНЕВРОЗЫ И ФАСЦИИ ЖИВОТА

ВЛАГАЛИЩЕ ПРЯМОЙ МЫШЦЫ ЖИВОТА

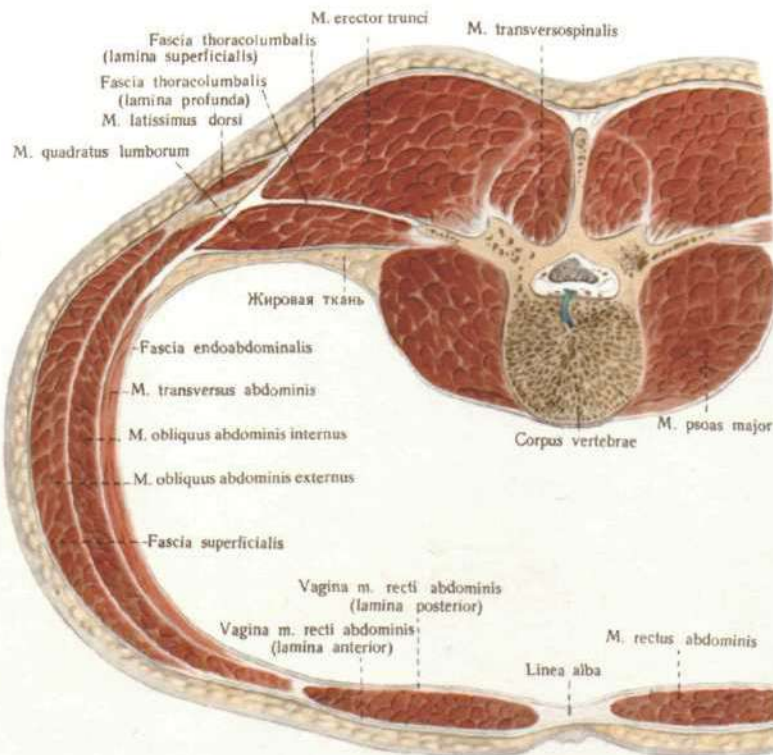
Каждая прямая мышца живота, *m. rectus abdominis*, находится во *влагалище прямой мышцы живота*, *vagina m. recti abdominis* (рис. 285, 290, 291, 295, 300, 306, 307), которое образуется апоневрозами всех трех широких мышц брюшной стенки. Влагалище имеет *переднюю* и *заднюю пластинки*, *laminae anterior et posterior*, причем задняя стенка влагалища имеется лишь на уровне верхних ²/₃ прямой мышцы; в нижнем отделе, ниже дугообразной линии *linea arcuata* (рис. 291,

295, 307), задняя стенка влагалища отсутствует, и здесь прямые мышцы живота своей задней поверхностью прилегают к *fascia transversalis* (рис. 295, 306). Указанная линия имеет дугообразную выпуклость кверху и расположена на 4—5 см ниже уровня пупка.

Выше этой линии передняя стенка влагалища образуется пучками апоневроза наружной косой мышцы живота и передней пластинкой апоневроза внутренней косой мышцы, задняя



298. Мышцы задней стенки груди и живота; изнутри (2/3).



299. Мышцы спины и живота ($1/2$).

(Горизонтальный распил на уровне II поясничного позвонка.)

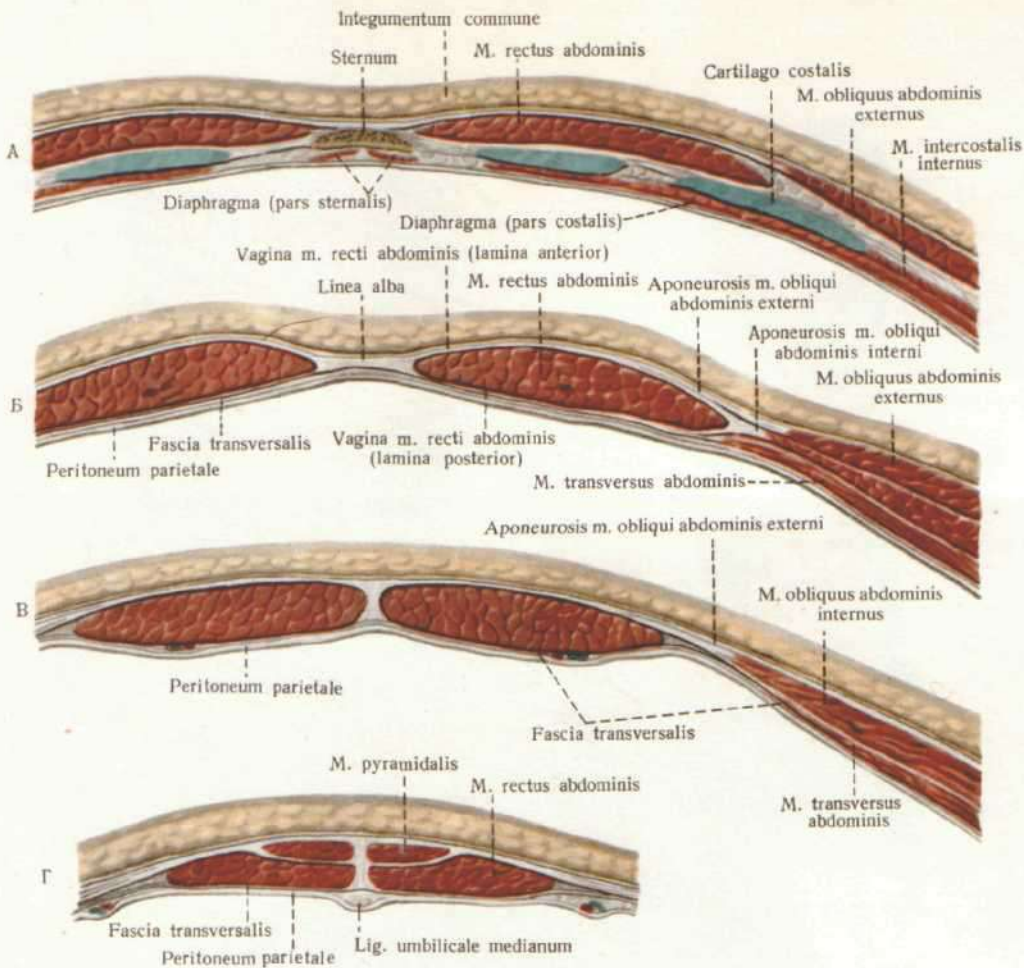
стенка — задней пластинкой апоневроза внутренней косой мышцы и апоневрозом поперечной мышцы живота и в самом верхнем отделе — мышечными пучками поперечной мышцы. Ниже дугообразной линии апоневрозы всех трех мышц обра-

зуют более плотную переднюю стенку влагалища; задней стенки ниже этой линии влагалище прямой мышцы живота не имеет; здесь остается только поперечная фасция живота, fascia transversalis.

БЕЛАЯ ЛИНИЯ ЖИВОТА

Белая линия живота, *linea alba* (рис. 285, 300; 302, 303), имеет вид сухожильной полосы, идущей от мечевидного отростка до лобкового сращения. Ширина белой линии в верхнем отделе брюшной стенки доходит до 1—2 см, книзу она значительно суживается, но становится более толстой, так как в этом месте она подкрепляется изнутри продольным соединительнотканым образованием — *подпоркой белой линии, админикulum lineae albae*. Белая линия образуется переплетающимися пучками апоневрозов всех трех пар широких мышц брюшной стенки. В верхнем отделе, где белая линия более тонка и широка,

между переплетающимися пучками апоневрозов остаются то более, то менее выраженные щели, которые могут явиться местом образования грыж белой линии живота. Приблизительно посередине протяжения белой линии имеется *пупочное кольцо, anulus umbilicalis*, выполненное рыхлой рубцовой тканью, — так называемый *пупок, umbilicus* s. *umbo*, на месте которого во внутриутробном периоде развития было округлой формы отверстие, пропускавшее пупочные сосуды (v. et aa. umbilicales). В этом месте часто образуются грыжи.



300. Влаглища прямых мышц живота на разных уровнях.

(Горизонтальные разрезы передней стенки живота.) А – на уровне мечевидного отростка; Б – выше дугообразной линии; В – ниже дугообразной линии; Г – над лобковым сращением.

ФАСЦИИ ЖИВОТА

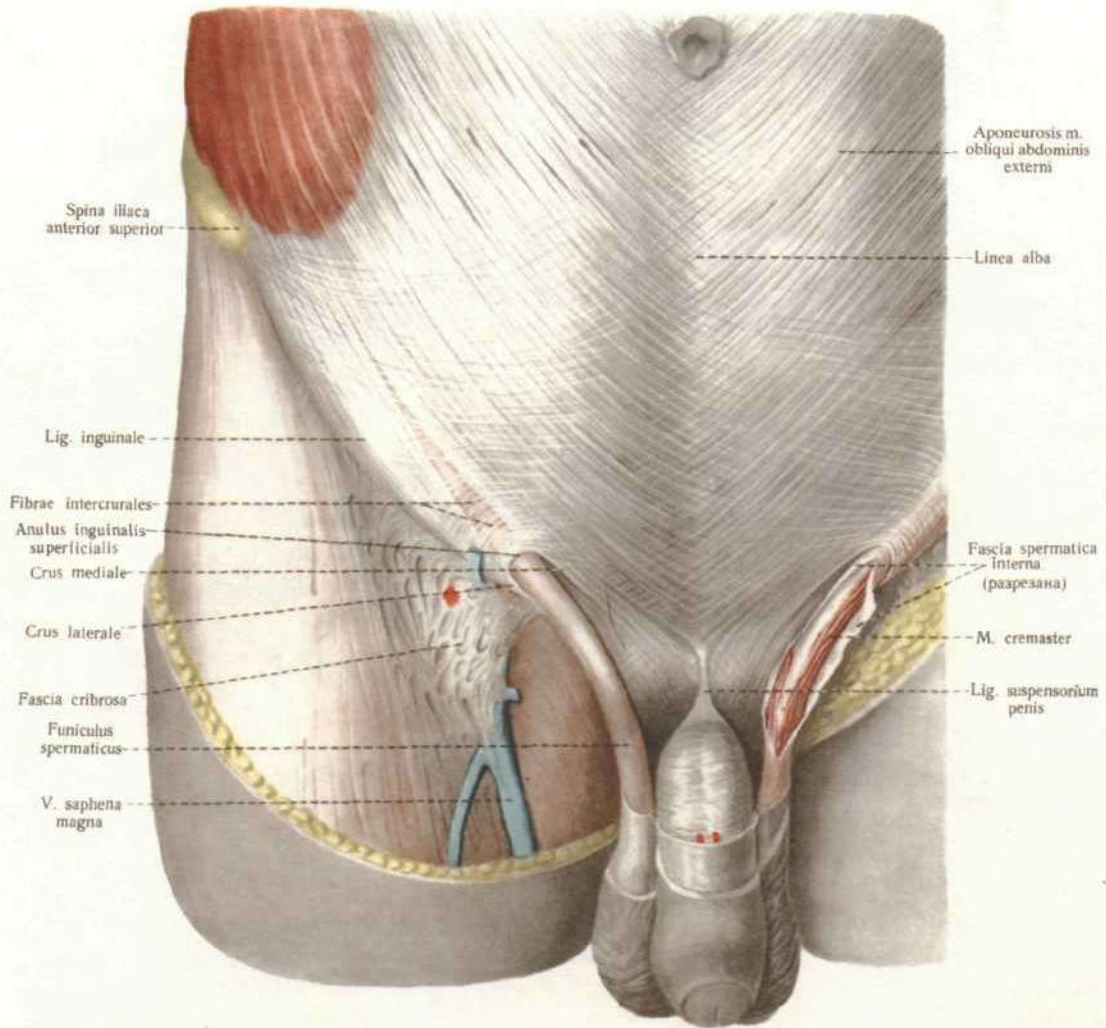
В пределах брюшной стенки наиболее развиты следующие фасции живота (рис. 285, 295, 299).

1. *Поверхностная фасция живота*: в верхнем отделе брюшной стенки она тонка, книзу значительно плотнее и отличается наличием эластических волокон. По срединной линии поверхностная фасция срастается с белой линией, а внизу – с паховой связкой. В нижнем отделе, над симфизом, образуются плотные тяжи, называемые связками полового члена; их две: а) *працевидная связка полового члена, lig. fundiforme penis*, которая, начавшись от лобкового сращения, дает две ножки, охватывающие с боков половой член, и б) *связка, под-*

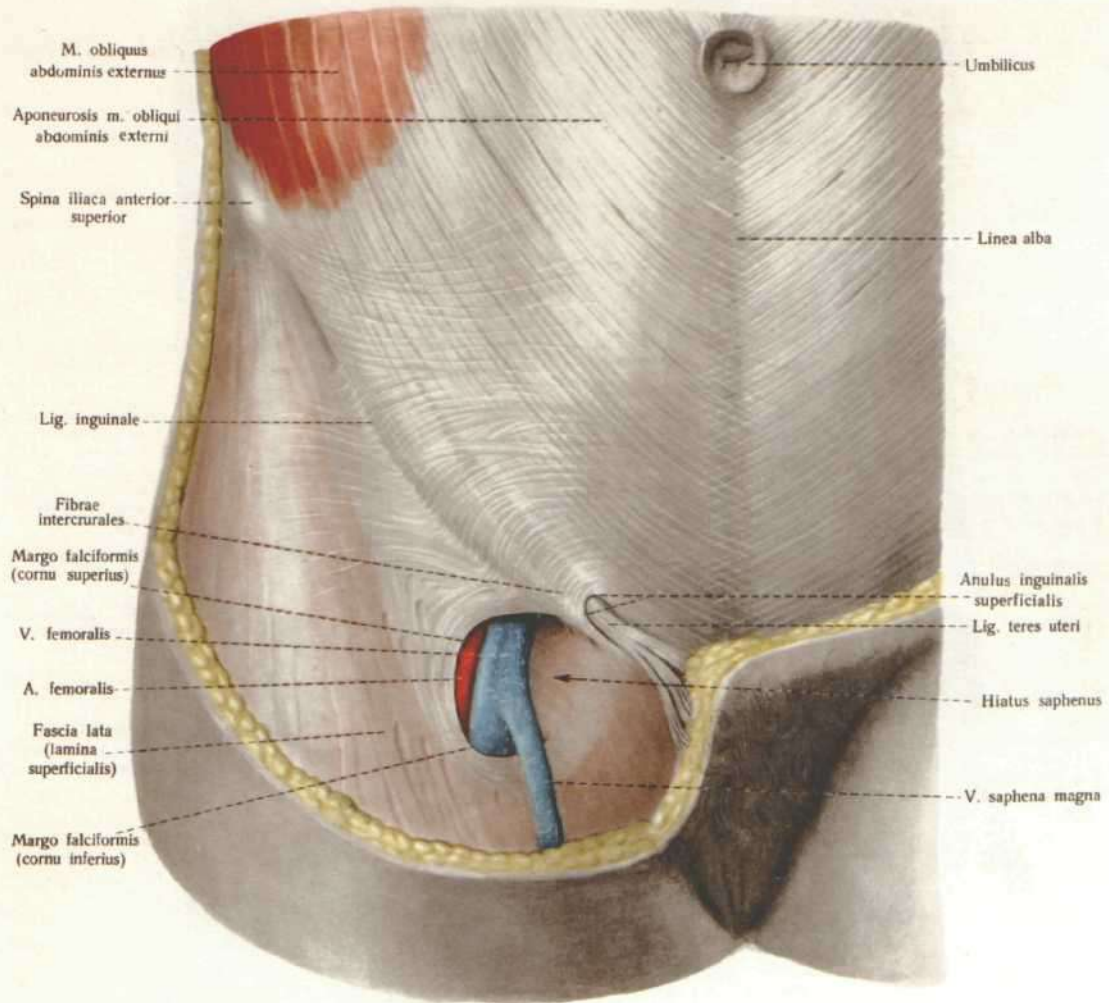
вешивающая половой член, lig. suspensorium penis (у женщин – *подвешивающая связка клитора, lig. suspensorium clitoridis*), натянута от лобкового сращения к тыльной поверхности penis (clitor). Тяжи фасции в области этих связок частично подкрепляются сухожильными пучками прямой и наружной косых мышц живота.

2. *Подвздошная фасция, fascia iliaca* (см. Фасции таза и бедра).

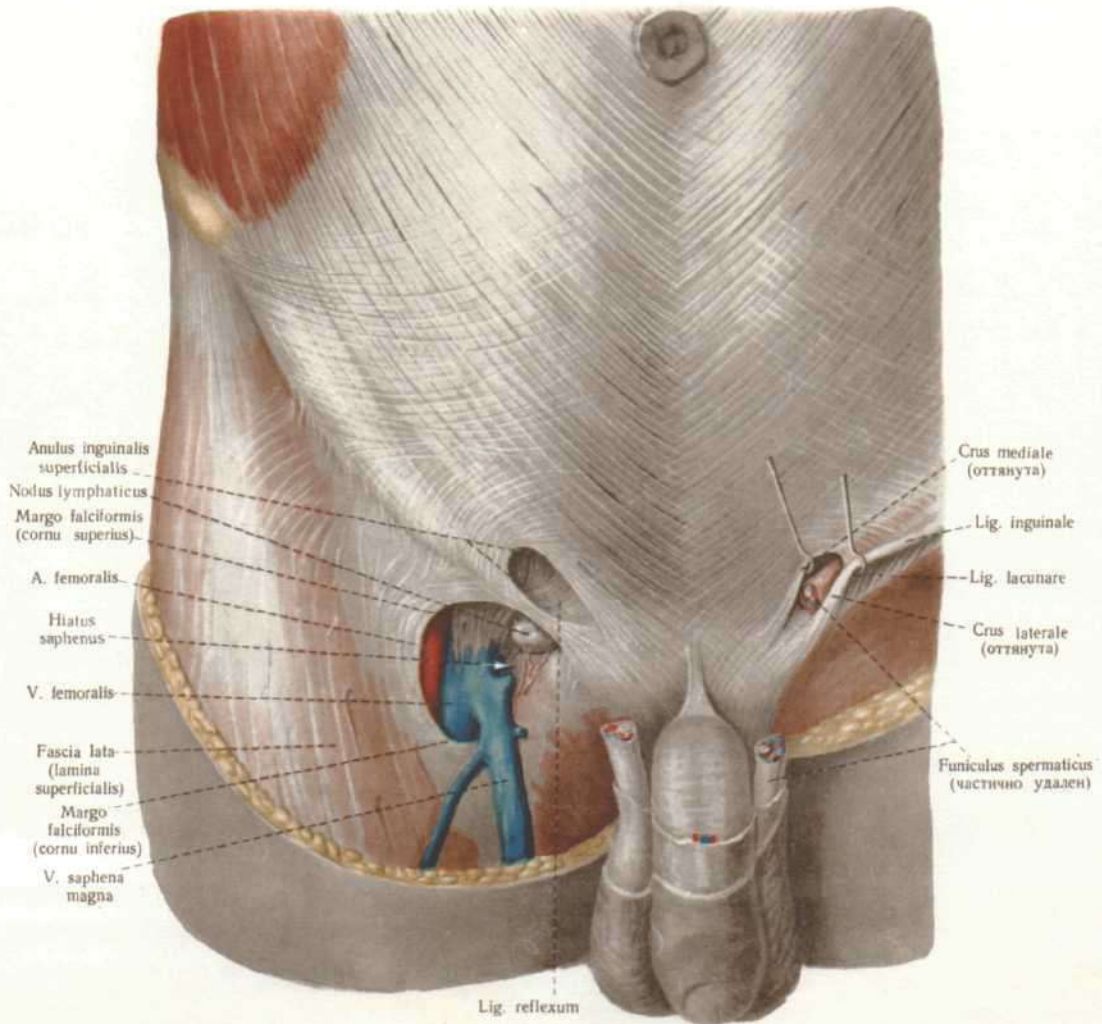
3. *Поперечная фасция, fascia transversalis*, покрывает внутреннюю поверхность поперечной мышцы живота и внутреннюю поверхность заднего листка влаглища прямой мышцы, а ниже



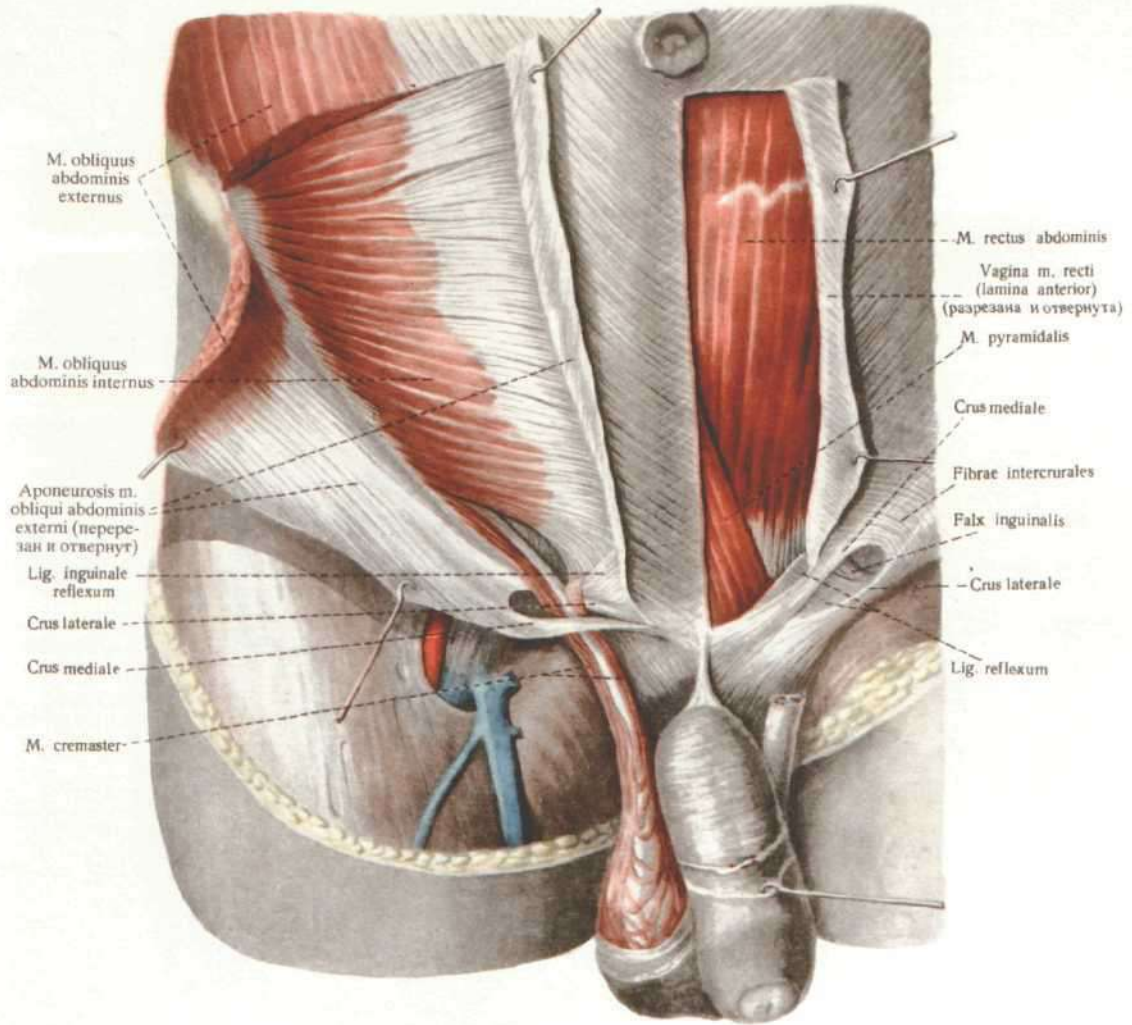
301. Паховый канал, *canalis inguinalis*, мужчины; спереди ($1/2$).



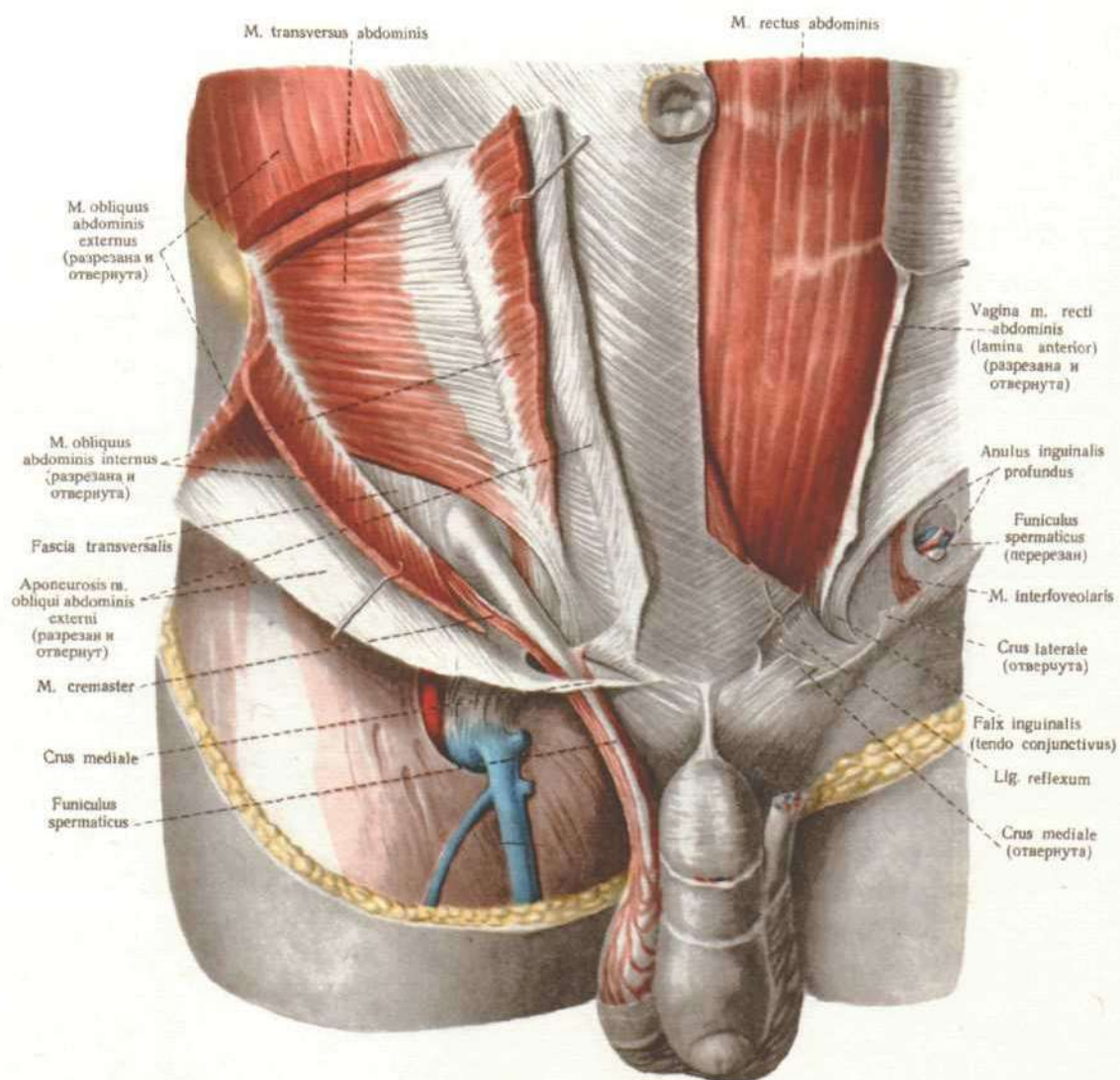
302. Паховый канал, *canalis inguinalis*, женщины; спереди (1/2).



303. Поверхностное паховое кольцо, *anulus inguinalis superficialis*; спереди ($1/2$).

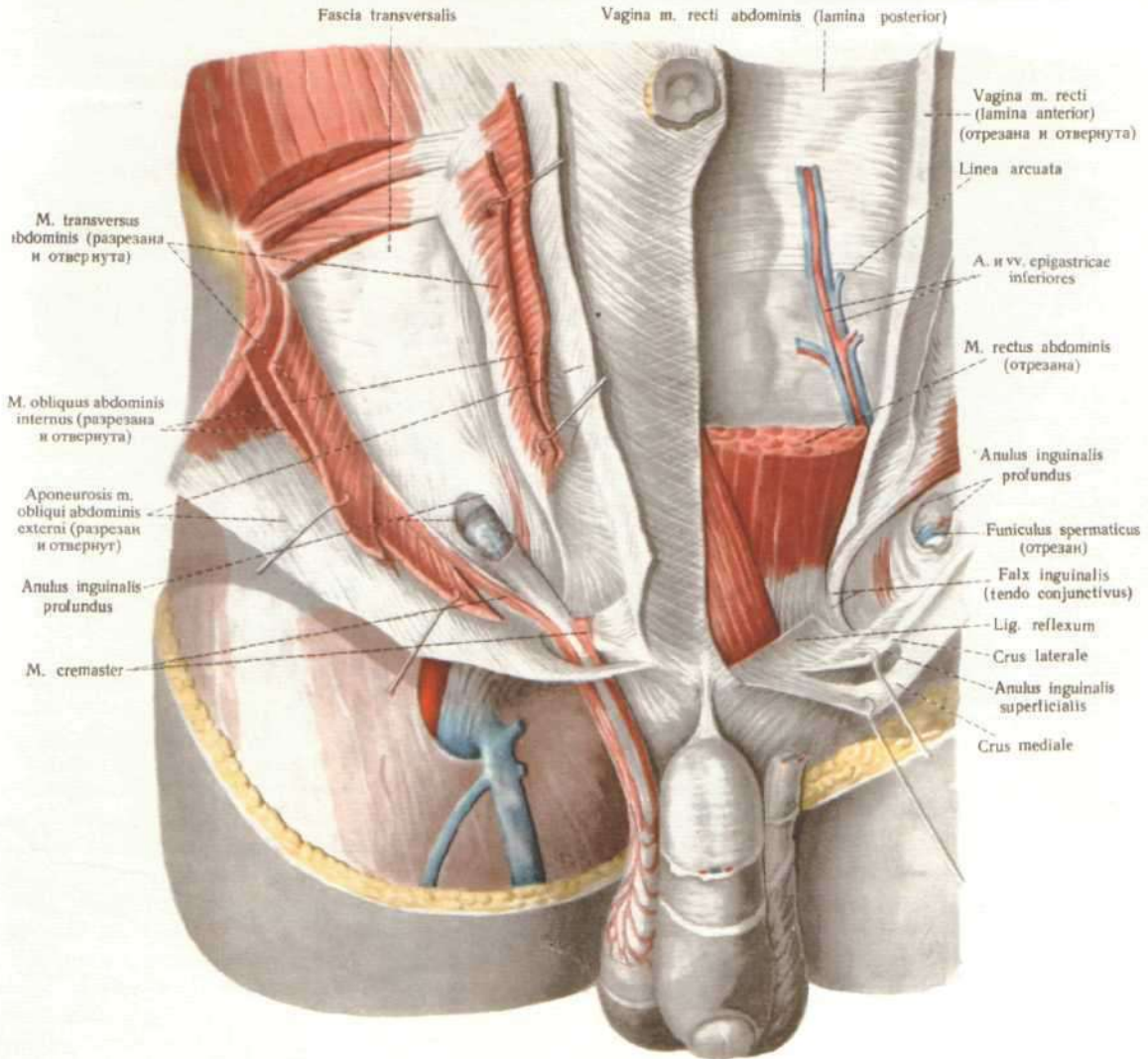


304. Паховый канал, *canalis inguinalis*; спереди ($1/2$).
 (Справа – нижние отделы наружной косой мышцы живота разрезаны и оттянуты;
 слева – передняя стенка влагалища прямой мышцы живота вскрыта и оттянута.)



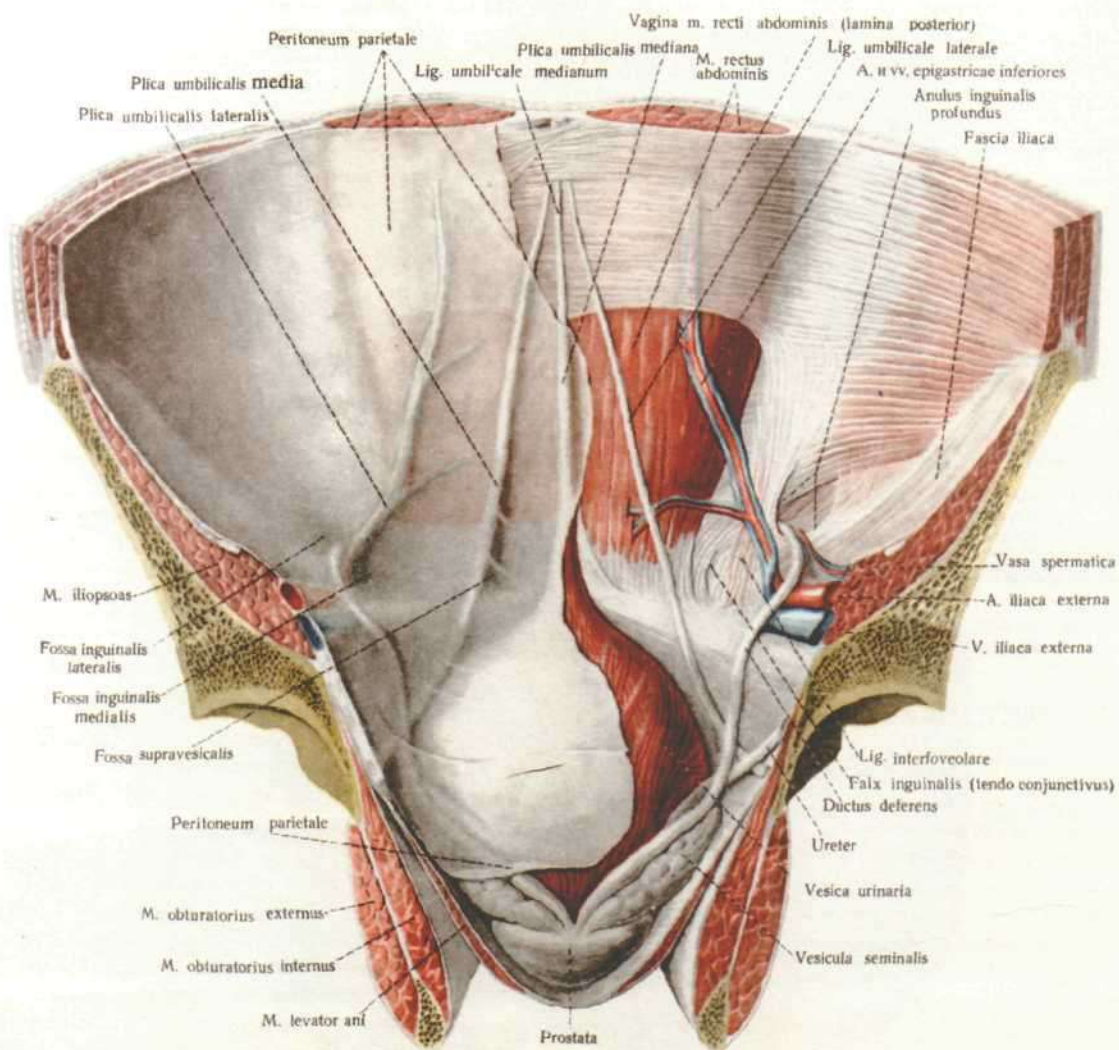
305. Паховый канал, *canalis inguinalis*; спереди ($1/2$).

(Справа – наружная и внутренняя мышцы живота разрезаны и отвернуты; видны стенки глубокого пахового кольца, *anulus inguinalis profundus*. Слева – удален семенной канатик; видно поверхностное паховое кольцо, *anulus inguinalis superficialis*.)



306. Паховый канал, *canalis inguinalis*; спереди (1/2).

(Справа – видна поперечная фасция, *fascia transversalis*,
и глубокое паховое кольцо.)



307. Передняя стенка живота и таза; изнутри ($1/2$).

(Справа – брюшина, peritoneum, и поперечная фасция удалены; видно глубокое паховое кольцо. Слева – видны ямки и складки внутренней поверхности передней стенки живота.)

linea arcuata – внутреннюю, заднюю, поверхность прямой мышцы. Книзу она срастается с подвороченным назад и направленным вверх краем паховой связки. В области пупка fascia transversalis более плотна и называется пупочной фасцией. В области нижнего отдела белой линии за счет концентрации продольных пучков образуется *подпорка белой линии, adminiculum lineae albae*, подкрепляющая нижний отдел белой линии живота. В паховой области поперечная фасция образует воронкообразное выпячивание, в котором располагается *вагинальный отросток, processus vaginalis* брюшины, продолжающийся по ходу семенного канатика в мошонку; окутывая семенной канатик и яичко, это выпячивание поперечной фасции получает название *внутренней семенной фасции, fascia spermatica interna*. Это расширенное овальной формы углубление на поверхности поперечной фасции является *глубоким паховым кольцом* (отверстием пахового канала), *anulus inguinalis profundus*. Медиальный край этого кольца, наиболее выраженный благодаря уплотнению фасции, получил название *межъямочковой связки, lig. interfoveolare*. К внутренней поверхности подбрюшинной фасции прилежит брюшина, peritoneum. На брюшине передней стенки живота находится ряд складок, plicae (рис. 307), соответствующих ходу связок и сосудов в предбрюшинной клетчатке. По срединной линии, от вершущ-

ки мочевого пузыря к пупку, направляется непарная *срединная пупочная складка, plica umbilicalis mediana*, которая образуется по ходу облитерированного *мочевого протока, urachus*, зародыша. Латеральнее располагается направляющаяся от боковой поверхности мочевого пузыря также к пупку парная *медиальная пупочная складка, plica umbilicalis medialis*, она образуется по ходу облитерированной пупочной артерии, а. umbilicalis, плода. Еще далее кнаружи находится парная *латеральная пупочная складка, plica umbilicalis lateralis*, по ходу нижних надчревных сосудов (a. et vv. epigastricae inferiores).

Между складками, в нижнем отделе внутренней поверхности передней брюшной стенки, имеются углубления, называемые ямками. Латеральнее plica umbilicalis lateralis имеется *латеральная паховая ямка, fossa inguinalis lateralis*, соответствующая глубокому паховому кольцу. Между plica umbilicalis medialis и plica umbilicalis lateralis располагается *медиальная паховая ямка, fossa inguinalis medialis*, соответствующая наружному кольцу пахового канала. Между медиальной и срединной пупочными складками имеется *надпузырная ямка, fossa supravesicalis*. Эти ямки могут явиться местами начала выпячиваний внутренностей (грыж), которые затем, пройдя брюшную стенку, выходят наружу через наружное паховое кольцо.

ПАХОВЫЙ КАНАЛ

Паховый канал, canalis inguinalis (рис. 301—304; 305—307), имеет вид щели в нижнем отделе брюшной стенки. Он содержится у мужчин семенной канатик, funiculus spermaticus, у женщин – круглую связку матки, lig. teres uteri. Канал имеет косое направление. От поверхностного пахового кольца, располагающегося над передним отделом верхней ветви лобковой кости, канал направляется косо латерально вверх и несколько назад к глубокому паховому кольцу, которое находится на 1—1,5 см выше середины паховой связки; длина канала 4—5 см.

Стенками пахового канала являются: а) передняя – апоневроз наружной косой мышцы живота; б) задняя – поперечная фасция живота; в) нижняя – желоб паховой связки; г) верхняя – нижние края внутренней косой и поперечной мышц живота.

Поверхностное паховое кольцо, anulus inguinalis superficialis, располагается над лобковой костью, имеет вид овального отверстия (2,5—3 × 1—2,5 см), ограниченного сверху и снизу соответственно *медиальной и латеральной ножками паховой связки, crus mediale et crus laterale*, латерально – *фибры intercirculares*, медиально и книзу – *lig. reflexum* (рис. 303, 304).

В этом отверстии находится у мужчин семенной канатик, funiculus spermaticus, у женщин – круглая связка матки, lig. teres uteri. Отверстие доступно исследованию; при выпячивании концом мизинца кожи мошонки вверх и латерально можно прощупать вход в паховый канал. В норме он пропускает лишь конец мизинца; при больших размерах его состояние оценивают как расширение поверхностного пахового кольца.

Глубоким паховым кольцом, anulus inguinalis profundus, является воронкообразное углубление поперечной фасции живота, ограниченное медиально *межъямочковой связкой, lig. interfoveolare* (рис. 305). Кнутри от этой связки задняя стенка пахового канала подкреплена волокнами нижнего края апоневроза поперечной мышцы живота, которые, загибаясь вниз, прикрепляются к бугорку и гребню лобковой кости, образуя *паховый септ (соединительное сухожилие), falx inguinalis (tendo conjunctivus)* (рис. 305, 307). Медиальнее глубокого пахового кольца залегают сосуды – нижние надчревные артерия и вены, а. et vv. epigastricae inferiores, которым соответствует plica umbilicalis lateralis, что важно помнить при необходимости рассечения глубокого пахового кольца в случаях ущемления грыж.

МЫШЦЫ ВЕРХНЕЙ КОНЕЧНОСТИ
MUSCULI MEMBRI SUPERIORIS

МЫШЦЫ И ФАСЦИИ ВЕРХНЕЙ КОНЕЧНОСТИ

ОБЛАСТИ ВЕРХНЕЙ КОНЕЧНОСТИ

К областям верхней конечности, *regiones membri superioris*, относятся:

1. Дельтовидная область, *regio deltoidea*, соответствующая расположению дельтовидной мышцы, *m. deltoideus*.
2. Передняя область плеча, *regio brachii anterior*, соответствующая контурам двуглавой мышцы плеча, *m. biceps brachii*.
3. Задняя область плеча, *regio brachii posterior*, соответствующая рельефу трехглавой мышцы плеча, *m. triceps brachii* (рис. 309, 310, 319).

4. Передняя область локтя, *regio cubiti anterior*, в состав которой входит локтевая ямка, *fossa cubiti*.

5. Задняя область локтя, *regio cubiti posterior*.
6. Передняя область предплечья, *regio antebrachii anterior*.
7. Задняя область предплечья, *regio antebrachii posterior*.
8. Ладонь кисти, *palma manus*, соответствует ладонной поверхности кисти.
9. Тыл кисти, *dorsum manus*, соответствует тыльной поверхности запястья и пясти.

МЫШЦЫ ВЕРХНЕЙ КОНЕЧНОСТИ

Мышцы верхней конечности, *mm. membri superioris*, соответственно их топографоанатомическим особенностям разделяются на две группы: мышцы пояса верхней конечности, *mm. singuli membri superioris*, и мышцы свободной верхней

конечности, *mm. partis liberae membri superioris*. Мышцы последней группы в свою очередь делятся на мышцы плеча, *mm. brachii*, мышцы предплечья, *mm. antebrachii*, и мышцы кисти, *mm. manus*.

МЫШЦЫ ПОЯСА ВЕРХНЕЙ КОНЕЧНОСТИ

К мышцам пояса верхней конечности (см. также Мышцы спины и груди) относятся:

- 1) дельтовидная мышца, *m. deltoideus*;
- 2) надостная мышца, *m. supraspinatus*;
- 3) подостная мышца, *m. infraspinatus*;
- 4) малая круглая мышца, *m. teres minor*;
- 5) большая круглая мышца, *m. teres major*;
- 6) подлопаточная мышца, *m. subscapularis*.

1. Дельтовидная мышца, *m. deltoideus* (рис. 313), по своему ходу покрывает плечевой сустав. Мышца толстая, имеет форму треугольника, обращенного основанием вверх, а вершиной вниз. Она построена из крупных мышечных пучков, сходящихся веерообразно у вершины. Начинается мышца от ключицы и лопатки. Прикрепляется мышца к *tuberositas deltoidea humeri*. Между нижней поверхностью мышцы и *tuberculum majus humeri* залегает значительных размеров поддельтовидная сумка, *bursa subdeltoidea*.

Действие: тянет плечо вперед и несколько пронирует его, отводит плечо наружу, до горизонтальной плоскости, тянет руку назад, несколько супинируя ее.

Иннервация: *n. axillaris (C₅—C₆)*.

Кровоснабжение: *aa. circumflexa humeri posterior, thoracoacromialis, profunda brachii*.

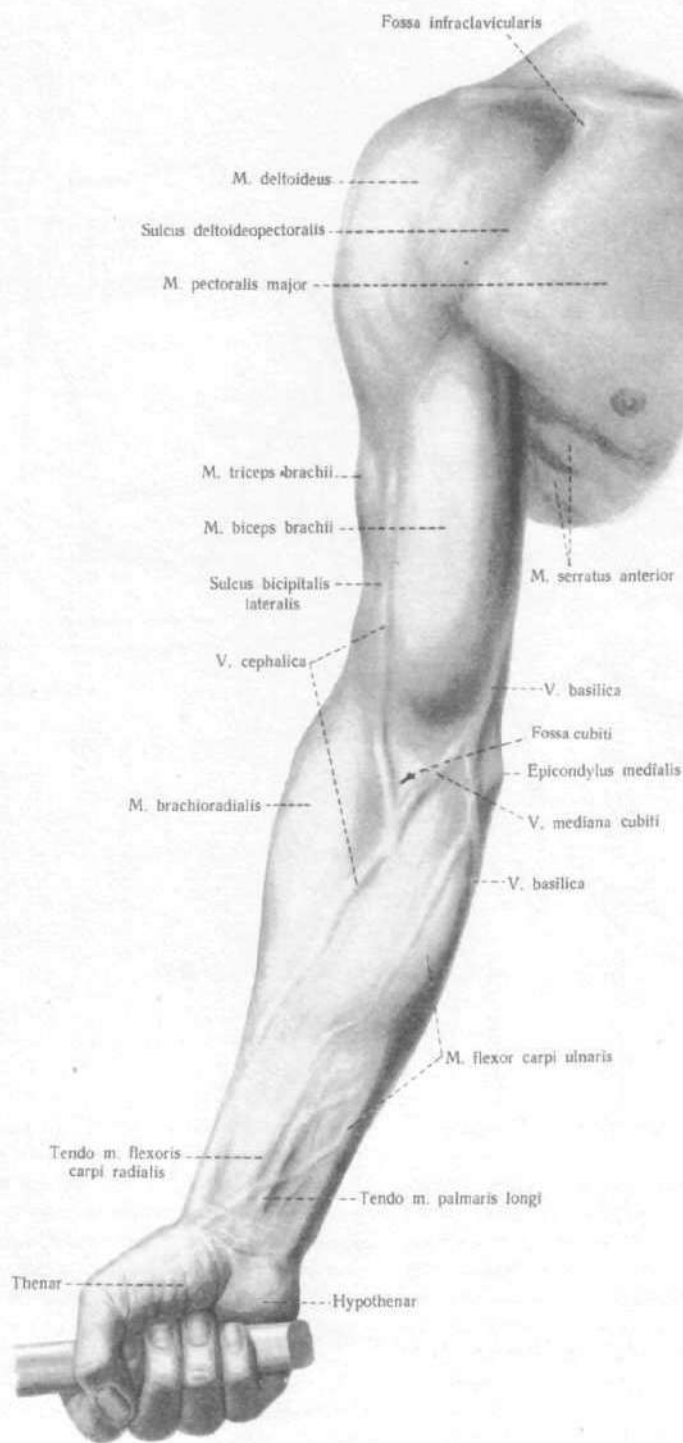
2. Надостная мышца, *m. supraspinatus* (см. рис. 322), трехгранной формы, своей массой полностью заполняет надостную ямку, начинаясь от ее стенок. Мышечные пучки, сходясь в более узкую часть мышцы, направляются кнаружи, проходят под *acromion* и прикрепляются к верхней фасетке *tuberculum majus humeri*. Концевое сухожилие надостной мышцы срывается с задней поверхностью капсулы плечевого сустава и при своем сокращении оттягивает ее, предотвращая ущемление последней.

Действие: отводит плечо.

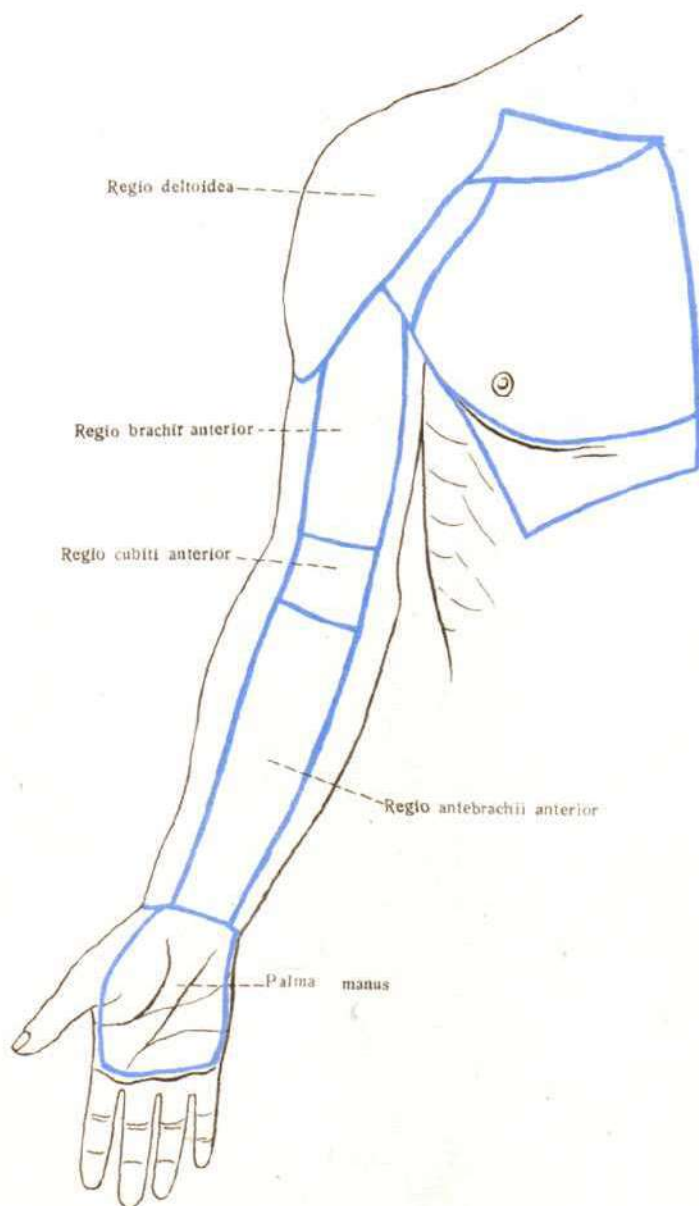
Иннервация: *n. suprascapularis (C₅—C₆)*.

Кровоснабжение: *aa. suprascapularis, circumflexa scapulae*.

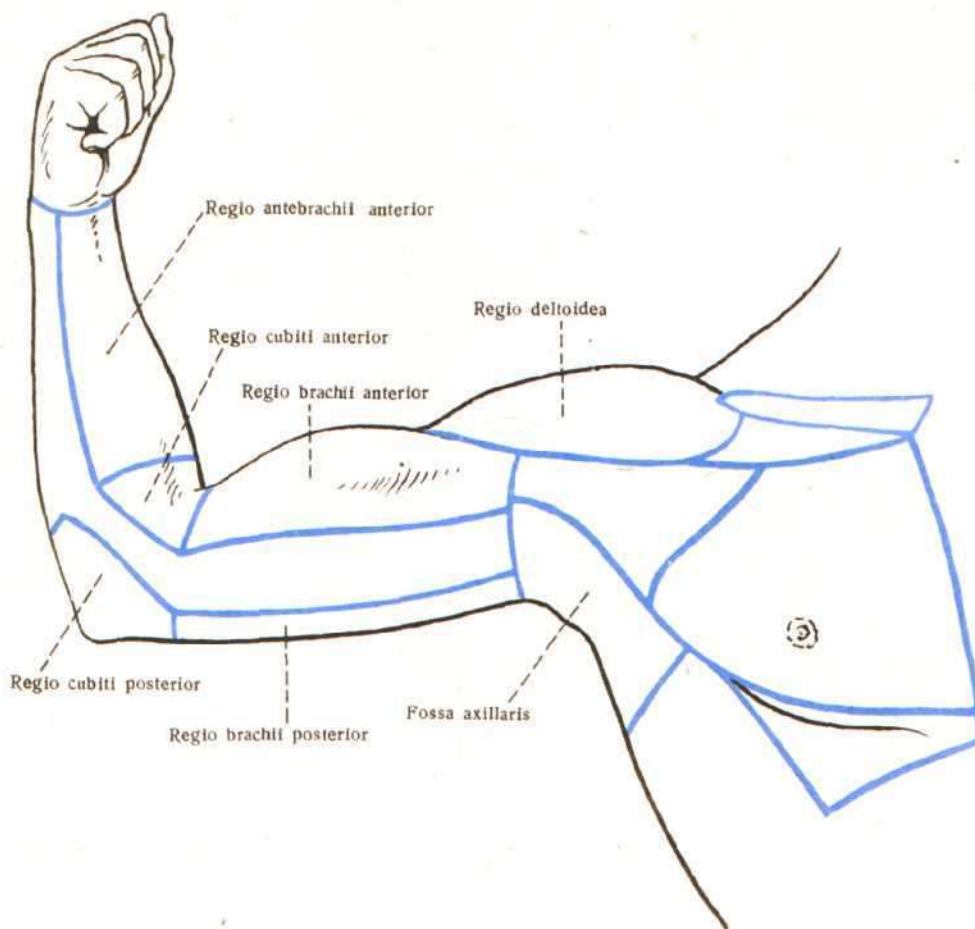
3. Подостная мышца, *m. infraspinatus* (см. рис. 322), треугольной формы, плоская, выполняет всю подостную ямку. Мышца на своем протяжении прикрыта сверху с латеральной стороны *m. deltoideus*, с медиальной — *m. trapezius*, в нижних отделах — *m. latissimus dorsi* и *m. teres major*. Средняя часть мышцы прикрыта собственной фасцией. Мышца начинается от



308. Рельеф мышц верхней конечности, правой; спереди.



309. *Области верхней конечности; спереди.*



310. Области верхней конечности.

всей поверхности подостной ямки и задней поверхности лопатки, оставляя свободными наружный край и нижний угол.

Мышца направляется латерально, пучки ее, конвергируя, сходятся в небольшое короткое сухожилие, прикрепляющееся к средней фасетке *tuberculum majus humeri*. У места прикрепления к плечевой кости имеется *подсухожильная сумка подостной мышцы, bursa subtendinea musculi infraspinati*.

Действие: поднятую руку отводит назад и вращает плечо кнаружи.

Иннервация: *n. suprascapularis* (C_5 — C_6).

Кровоснабжение: *aa. circumflexa scapulae, suprascapularis*.

4. *Малая круглая мышца, m. teres minor* (см. рис. 322), представляет собой продолговатый, несколько округлой формы (на поперечном сечении) тяж, мышечные пучки которого располагаются параллельно друг другу.

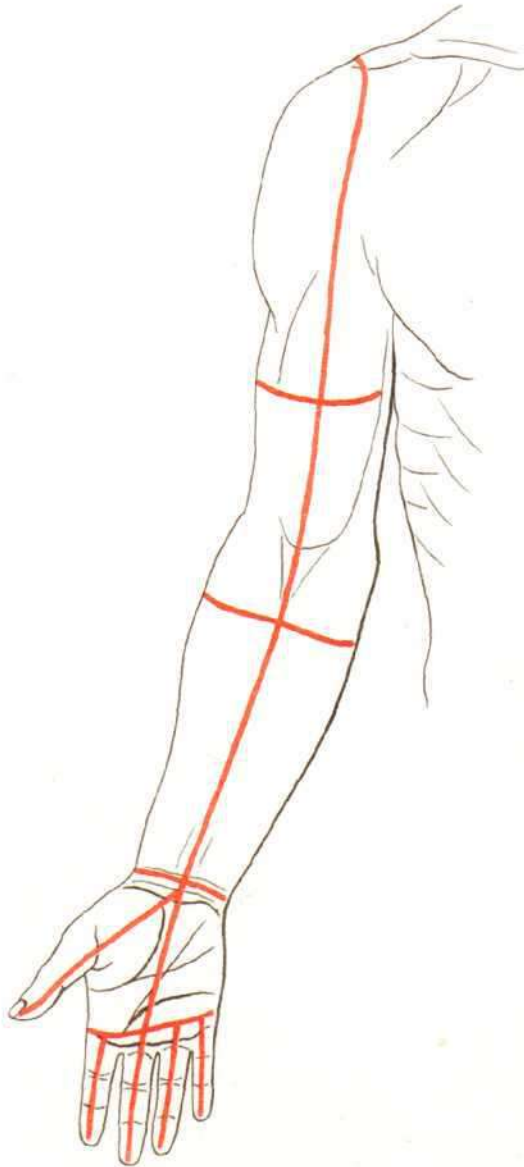
Верхним краем мышца вплотную прилегает к *m. infraspinatus*; задняя ее часть прикрыта *m. teres major*, а передняя *m. deltoideus*. Мышца начинается от *margo lateralis scapulae*, занимая здесь узкую, вытянутую вдоль края площадку, расположенную ниже *tuberculum infraglenoidale* до нижнего угла лопатки. Направляясь латерально, мышца переходит в короткое и довольно мощное сухожилие, которое по своему ходу срастается с задней поверхностью суставной капсулы плечевого сустава и прикрепляется к нижней фасетке *tuberculum majus humeri*.

Действие: супинирует плечо, несколько отводя его кзади; оттягивает суставную капсулу плечевого сустава.

Иннервация: *n. axillaris* (C_5).

Кровоснабжение: *a. circumflexa scapulae*.

5. *Большая круглая мышца, m. teres major* (см. рис. 322), плоская, вытянутая, с мышечными пучками, идущими сначала



311. Линии разрезов кожи верхней конечности.

(Наиболее удобные для обнаружения препарируемых мышц.)

вниз, а затем параллельно длиннику мышцы. На своем протяжении в заднем отделе мышца прикрыта *m. latissimus dorsi*, в наружном отделе – *caput longum m. tricipitis brachii* и *m. deltoideus*, а в среднем отделе – тонкой фасцией, находящейся в связи с фасцией *m. latissimi dorsi*.

Мышца берет начало от наружного края *angulus inferior scapulae* и фасции *m. infraspinati*, направляясь кнаружи, прикрепляется к *crista tuberculi minoris humeri*. У места прикрепления располагается *подсухожильная сумка большой круглой мышцы, bursa subtendinea musculi teretis majoris*.

Действие: пронирует плечо и тянет его назад, приводя к туловищу.

Иннервация: *n. subscapularis* (C_5-C_7).

Кровоснабжение: *a. subscapularis*.

6. *Подлопаточная мышца, m. subscapularis* (рис. 314), заполняет всю подлопаточную ямку и представляет собой плоскую мышцу треугольной формы, состоящую из отдельных мышечных пучков, между которыми находятся фасциальные прослойки. Основание треугольника залегает параллельно медиальному краю лопатки, а вершина образована конвергирующими мышечными пучками и направлена кнаружи в сторону плечевой кости. В мышце различают два слоя – поверхностный и глубокий. Поверхностные пучки берут начало от *facies costalis scapulae*, а глубокие – от *fascia subscapularis*, которая прикрепляется к краям подлопаточной ямки. Направляясь латерально, мышца переходит в небольшое сухожилие, срастающееся с передней поверхностью суставной капсулы плечевого сустава (которую мышца при сокращении оттягивает), и прикрепляется к *tuberculum minus* и *crista tuberculi minoris humeri*. В области прикрепления сухожилия имеется небольшая *подсухожильная сумка подлопаточной мышцы, bursa subtendinea musculi subscapularis*, сообщающаяся с полостью плечевого сустава.

Действие: пронирует плечо и участвует в приведении его к туловищу.

Иннервация: *n. subscapularis* (C_5-C_7).

Кровоснабжение: *a. subscapularis*.

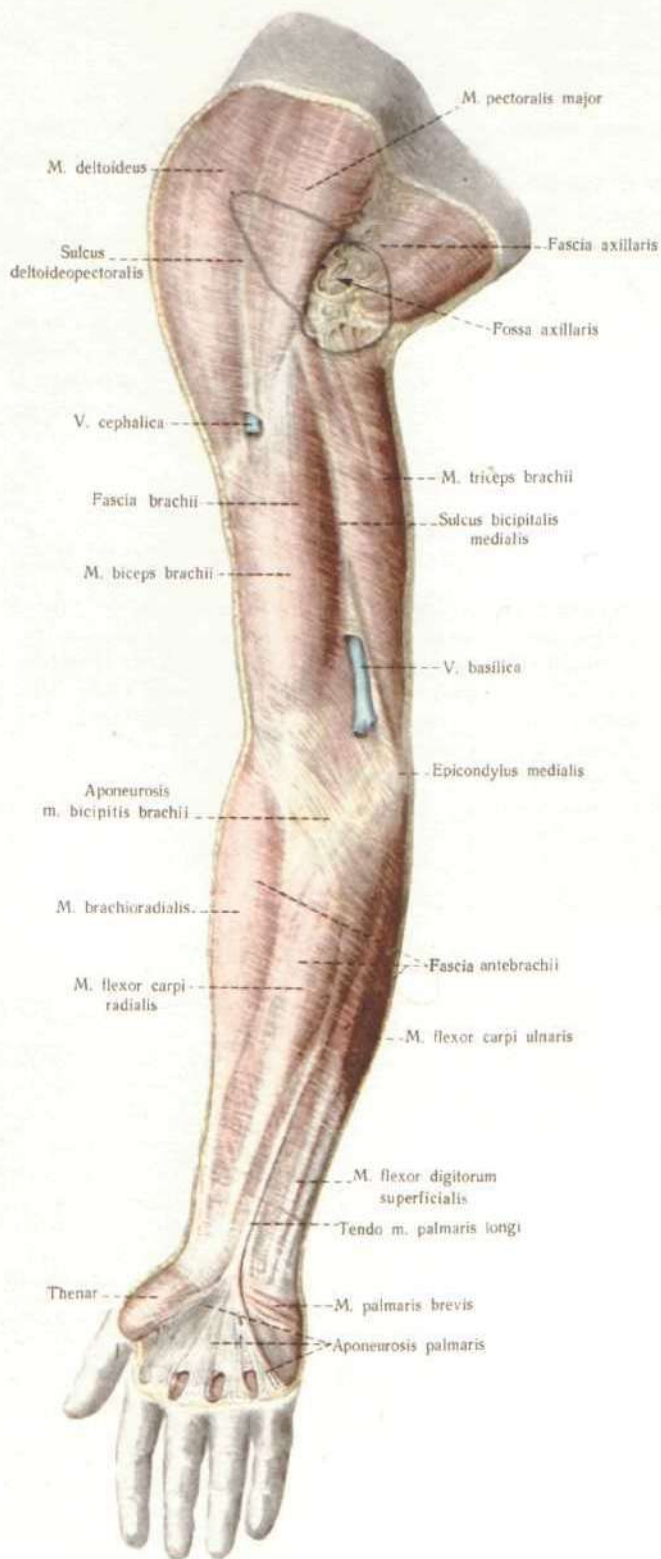
МЫШЦЫ СВОБОДНОЙ ВЕРХНЕЙ КОНЕЧНОСТИ

МЫШЦЫ ПЛЕЧА

Мышцы плеча разделяются на переднюю и заднюю группы. К первой относятся преимущественно сгибатели (двуглавая мышца, *m. biceps brachii*, клюво-плечевая мышца, *m. coracobrachialis*, плечевая мышца, *m. brachialis*); ко второй – разгибатели (трехглавая мышца, *m. triceps brachii*; локтевая мышца, *m. anconeus*).

Передняя группа мышц плеча

1. *Двуглавая мышца плеча, m. biceps brachii* (рис. 312–314), состоит из двух головок, по форме округлая, веретенообразная. По своему положению занимает переднюю область плеча



312. Мышцы и фасции верхней конечности,
 правой; спереди (1/4).
 (Кожа и подкожная клетчатка удалены.)

и локтевого сгиба и располагается непосредственно под кожей.

Длинная головка, caput longum, занимает латеральное положение. Она берет начало длинным сухожилием от *tuberculum supraglenoidale scapulae*, проходит над головкой плечевой кости через полость плечевого сустава, ложится в *sulcus intertubercularis*, окруженная *межбугорковым синовиальным влагалищем, vagina synovialis intertubercularis*, и далее переходит в мышечное брюшко.

Короткая головка, caput breve, занимает медиальное положение. Она начинается широким сухожилием от верхушки *processus coracoideus scapulae* и, направляясь книзу, также переходит в мышечное брюшко.

Обе головки соединяются между собой в длинное мышечное брюшко, которое, подойдя к локтевой ямке, суживается и переходит в мощное сухожилие, прикрепляющееся к *tuberositas radii*.

От проксимального конца сухожилия отделяется часть пучков в виде тонкой пластинки – апоневроза двуглавой мышцы плеча, *aponeurosis m. bicipitis brachii (lacertus fibrosus)*. По сторонам от *m. biceps brachii* на плече располагаются почти симметрично продольные медиальная и латеральная борозды плеча, *sulcus bicipitalis medialis et sulcus bicipitalis lateralis*.

Действие: сгибает руку в локтевом суставе и супинирует предплечье; за счет длинной головки принимает участие в отведении руки, за счет короткой – в приведении руки.

Иннервация: *p. musculocutaneus (C₅-C₆)*.

Кровоснабжение: *gt. musculares a. axillaris* и *a. brachialis*.

2. *Клюво-плечевая мышца, m. coracobrachialis* (рис. 315), плоская, на всем своем протяжении прикрыта короткой головкой *m. biceps brachii*. Мышца берет начало от верхушки *processus coracoideus* и прикрепляется ниже середины медиальной поверхности плечевой кости по ходу *crista tuberculi minoris*. Кроме того, рядом мышечных пучков она прикрепляется к *septum intermusculare brachii mediale*. В области начала этой мышцы имеется *клюво-плечевая сумка, bursa musculi coracobrachialis*.

Действие: поднимает руку и приводит к срединной линии.

Иннервация: *p. musculocutaneus (C₅-C₇)*.

Кровоснабжение: *aa. circumflexae humeri anterior et posterior*.

3. *Плечевая мышца, m. brachialis* (рис. 315), довольно широкая, мясистая, веретенообразной формы, лежит под двуглавой мышцей на передней поверхности нижней половины плеча. Мышца берет начало от наружной и передней поверхностей дистальной половины плечевой кости, подковообразно охватывая место прикрепления *m. deltoideus*, а также от *septa intermuscularia brachii laterale et mediale*. Перебрасываясь через локтевой сустав, мышца срастается с его суставной капсулой и прикрепляется к *tuberositas ulnae*.

Действие: сгибает предплечье и натягивает суставную капсулу локтевого сустава.

Иннервация: *p. musculocutaneus (C₅-C₆)*.

Кровоснабжение: *aa. collaterales ulnares*, мышечные ветви *aa. brachialis et recurrens radialis*.

Задняя группа мышц плеча

1. *Трехглавая мышца плеча, m. triceps brachii* (рис. 322), крупная, длинная, располагается на протяжении всей задней поверхности плеча, от лопатки до локтевого отростка. Мышца имеет три головки: длинную, боковую и медиальную. Вверху, у места своего начала, головки покрыты *m. deltoideus*.

Длинная головка, caput longum, берет начало широким сухожилием от *tuberculum infraglenoidale scapulae*, направляется вниз, проходя в пространстве между *m. teres minor* и *m. teres major*, и ложится рядом и внутри от наружной головки. *Латеральная головка, caput laterale*, берет начало от *facies posterior humeri*, выше борозды лучевого нерва, и от *septa intermuscularia brachii mediale et laterale*. Мышечные пучки латеральной головки направлены внутри и книзу.

Медиальная головка, caput mediale, прикрыта латеральной и частично длинной головками. Она начинается от *facies posterior humeri*, ниже борозды лучевого нерва, и от *septa intermuscularia brachii mediale et laterale*.

Все три головки сходятся вместе, образуя веретенообразной формы мощное брюшко, которое внизу переходит в крепкое сухожилие, прикрепляющееся к *olecranon*. Ряд глубоких пуч-

ков медиальной головки вплетается в суставную капсулу локтевого сустава.

Действие: за счет длинной головки происходит движение руки назад и приведение плеча к туловищу; вся мышца принимает участие в разгибании предплечья.

Иннервация: *p. radialis (C₇-C₈)*.

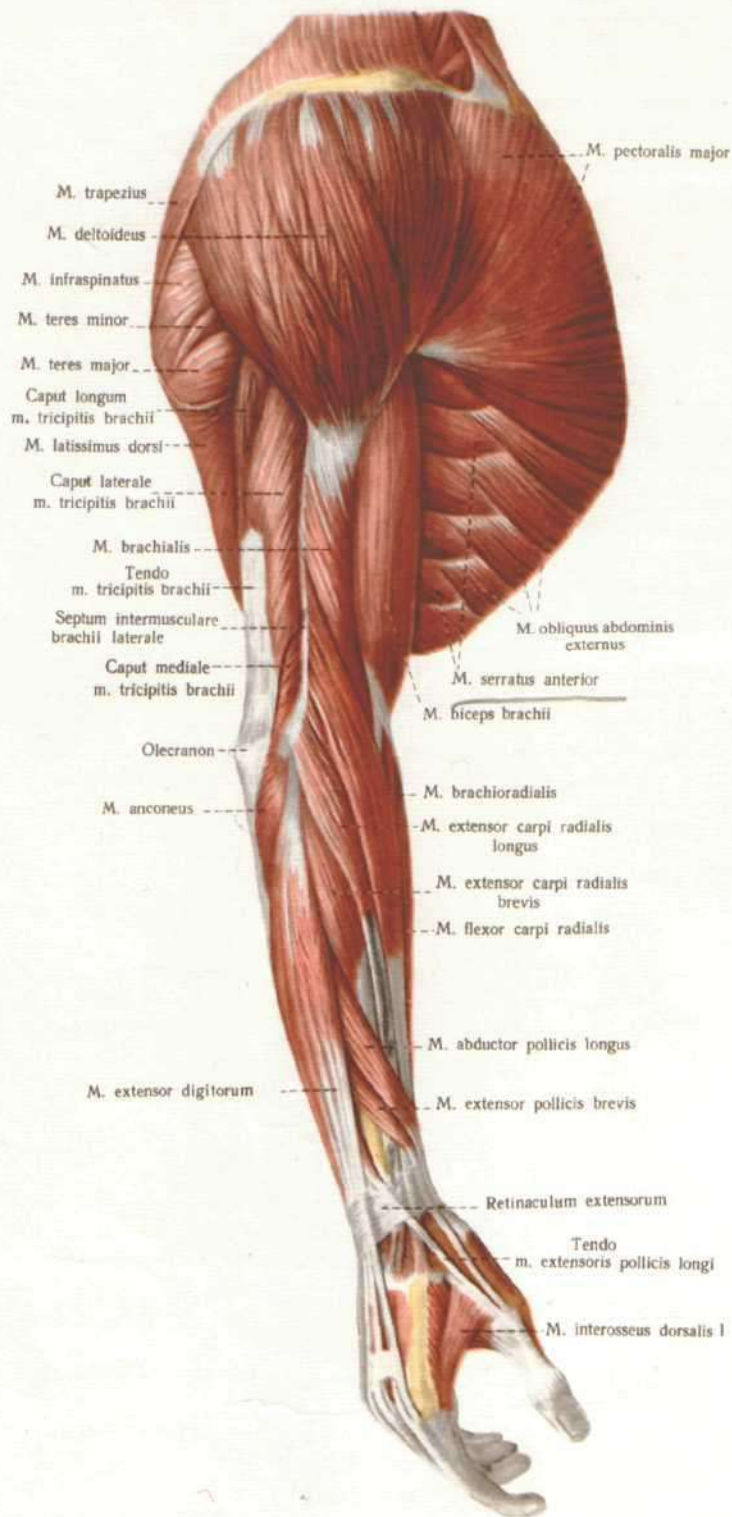
Кровоснабжение: *aa. circumflexa humeri posterior, profunda brachii, collaterales ulnares*.

2. *Локтевая мышца, m. anconeus* (рис. 321), небольшая мышца пирамидальной формы, являющаяся как бы продолжением медиальной головки трехглавой мышцы плеча. Ее вершина берет начало от *epicondylus lateralis humeri* и *lig. collaterale radiale*, а основание, состоящее из радиально расходящихся от вершины пучков, прикрепляется к задней поверхности *olecranon*, сростаясь по своему ходу с суставной капсулой локтевого сустава.

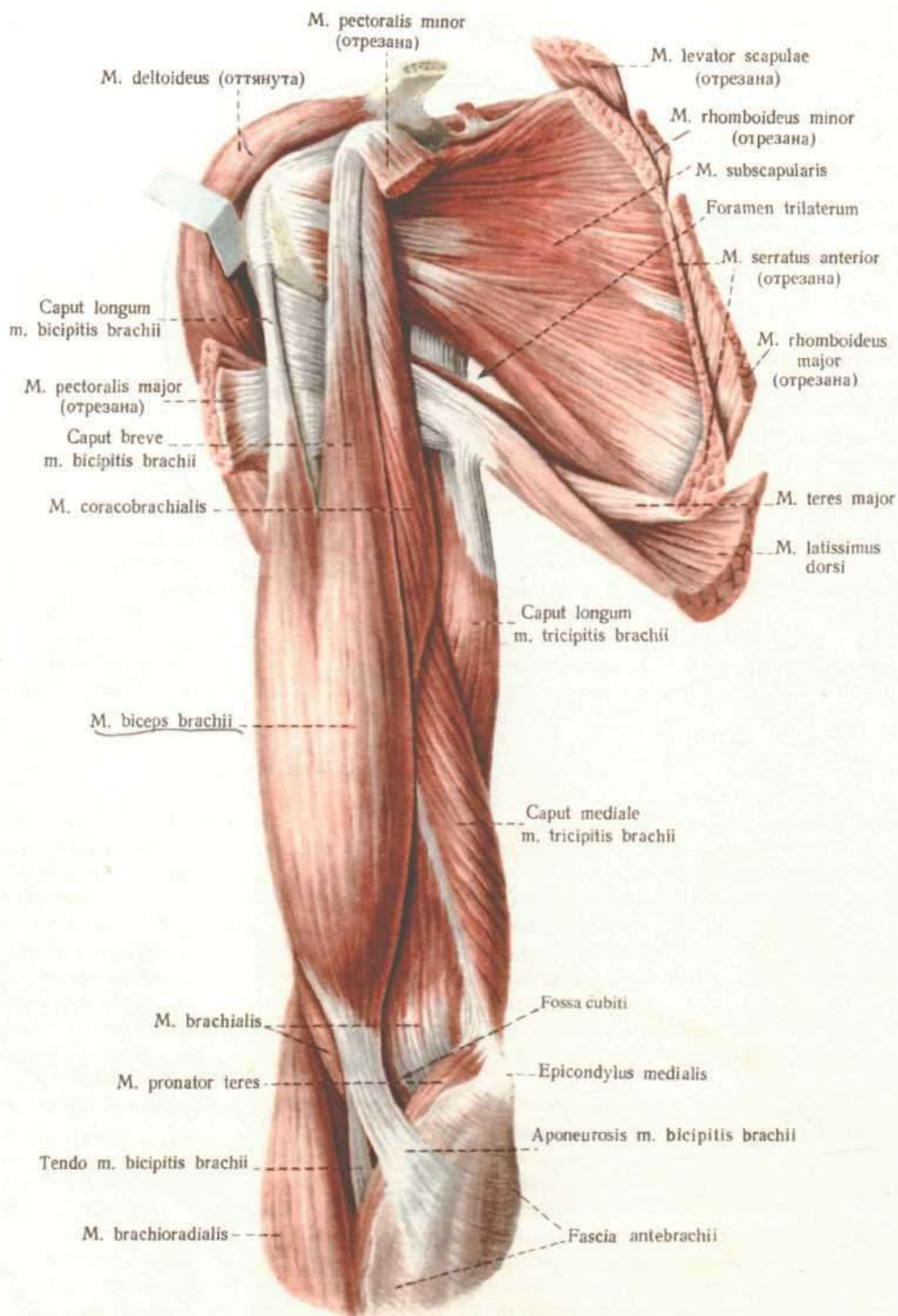
Действие: разгибает предплечье в локтевом суставе, оттягивая при этом его суставную капсулу.

Иннервация: *p. radialis (C₇-C₈)*.

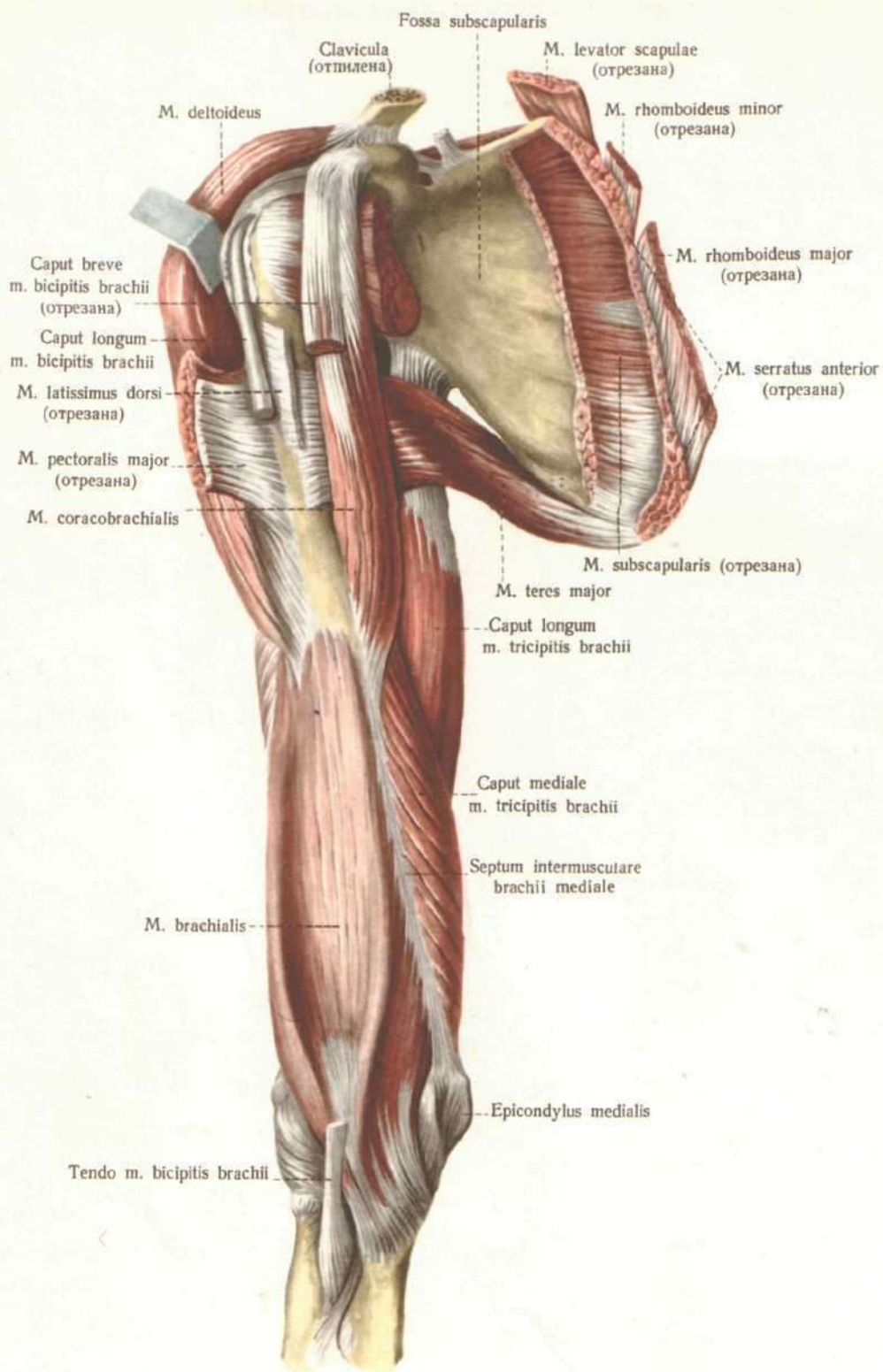
Кровоснабжение: *a. interossea recurrens*.



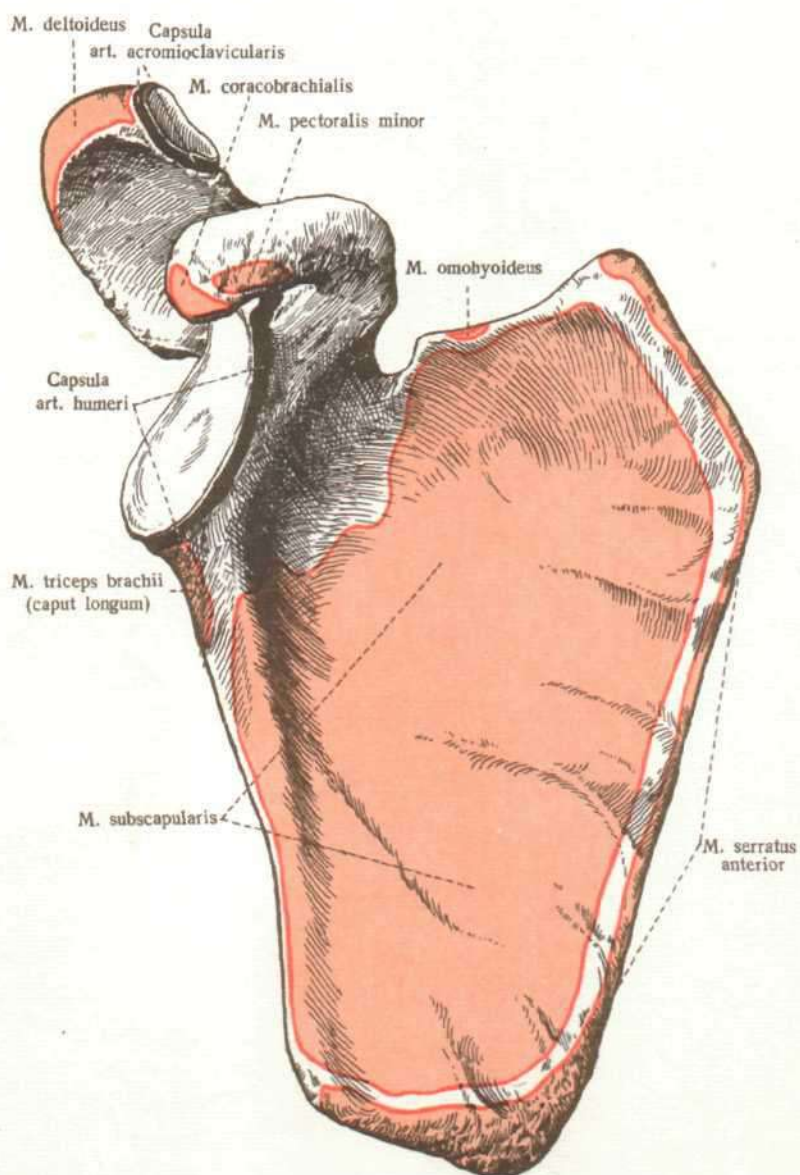
313. Мышцы верхней конечности, правой; сбоку (1/4).



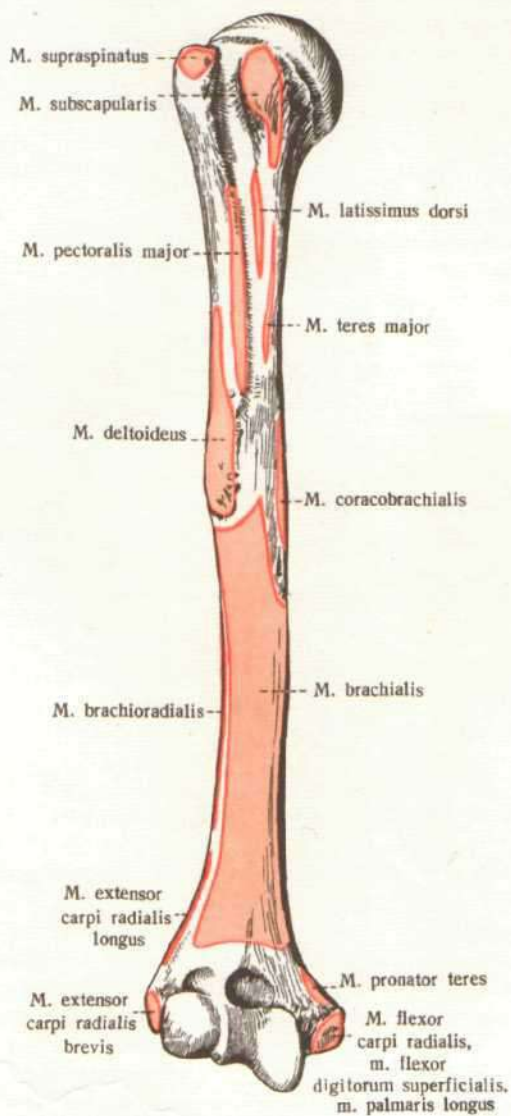
314. Мышцы правого пояса верхней конечности и плеча; спереди (2/3).



315. Мышцы правого пояса верхней конечности и плеча; спереди (2/3).
 (Подлопаточная мышца и двуглавая мышца плеча частично удалены.)



316. Места начала и прикрепления мышц на лопатке, правой; спереди (схема).



317. Места начала и прикрепления мышц на плечевой кости, правой; спереди (схема).

МЫШЦЫ ПРЕДПЛЕЧЬЯ

Мышцы предплечья, *mm. antebrachii*, по своему положению разделяются на три группы: переднюю, латеральную (лучевую) и заднюю. При этом мышцы передней и задней групп располагаются в несколько слоев.

В передней группе мышцы залегают в четыре слоя.

Первый (поверхностный слой)

1. Круглый пронатор, *m. pronator teres*.
2. Лучевой сгибатель запястья, *m. flexor carpi radialis*.
3. Длинная ладонная мышца, *m. palmaris longus*.
4. Локтевой сгибатель запястья, *m. flexor carpi ulnaris*.

Второй слой

Поверхностный сгибатель пальцев, *m. flexor digitorum superficialis*.

Третий слой

1. Глубокий сгибатель пальцев, *m. flexor digitorum profundus*.
2. Длинный сгибатель большого пальца кисти, *m. flexor pollicis longus*.

Четвертый слой

Квадратный пронатор, *m. pronator quadratus*.

К латеральной (лучевой) группе относятся:

1. Плечелучевая мышца; *m. brachioradialis*.
2. Длинный лучевой разгибатель запястья, *m. extensor carpi radialis longus*.
3. Короткий лучевой разгибатель запястья, *m. extensor carpi radialis brevis*.

В задней группе мышцы залегают в два слоя.

Поверхностный слой

1. Локтевой разгибатель запястья, *m. extensor carpi ulnaris*.
2. Разгибатель пальцев, *m. extensor digitorum*.
3. Разгибатель мизинца, *m. extensor digiti minimi*.

Глубокий слой

1. Супинатор, *m. supinator*.
2. Длинная мышца, отводящая большой палец кисти, *m. abductor pollicis longus*.
3. Короткий разгибатель большого пальца кисти, *m. extensor pollicis brevis*.
4. Длинный разгибатель большого пальца, *m. extensor pollicis longus*.
5. Разгибатель указательного пальца, *m. extensor indicis*.

Передняя группа мышц предплечья

Первый (поверхностный) слой

1. *Круглый пронатор, m. pronator teres* (рис. 333), толстая и самая короткая мышца этого слоя. Начинается двумя головками: большей, *плечевой головкой, caput humerale*, от *epicondylus medialis humeri, septum intermusculare brachii mediale, fascia antebrachii*, и меньшей, *локтевой головкой, caput ulnare*, берущей начало от медиального края *tuberositas ulnae*. Обе головки образуют несколько сплюсненное спереди назад брюшко, переходящее в узкое сухожилие. Мышца идет косо изнутри наружу и прикрепляется к средней трети *facies lateralis radii*.

Действие: пронирует предплечье и принимает участие в его сгибании.

Иннервация: *p. medianus (C₆-C₇)*.

Кровоснабжение: мышечные ветви *aa. brachialis, ulnaris, radialis*.

2. *Лучевой сгибатель запястья, m. flexor carpi radialis* (рис. 330), двуперистая, плоская, длинная мышца. Она располагается наиболее латерально из всех сгибателей предплечья. В проксимальном отделе мышца прикрыта только *aponeurosis m. bicipitis brachii* и *m. palmaris longus*, а остальная, большая,

часть мышцы прикрыта только фасцией и кожей. Начинается мышца от *epicondylus medialis humeri, septa intermuscularia* и *fascia antebrachii* и, направляясь вниз, проходит под *retinaculum flexorum* к основанию ладонной поверхности II (III) пястной кости.

Действие: сгибает и пронирует кисть.

Иннервация: *p. medianus [C₆-C₇-(C₈)]*.

Кровоснабжение: мышечные ветви *a. radialis*.

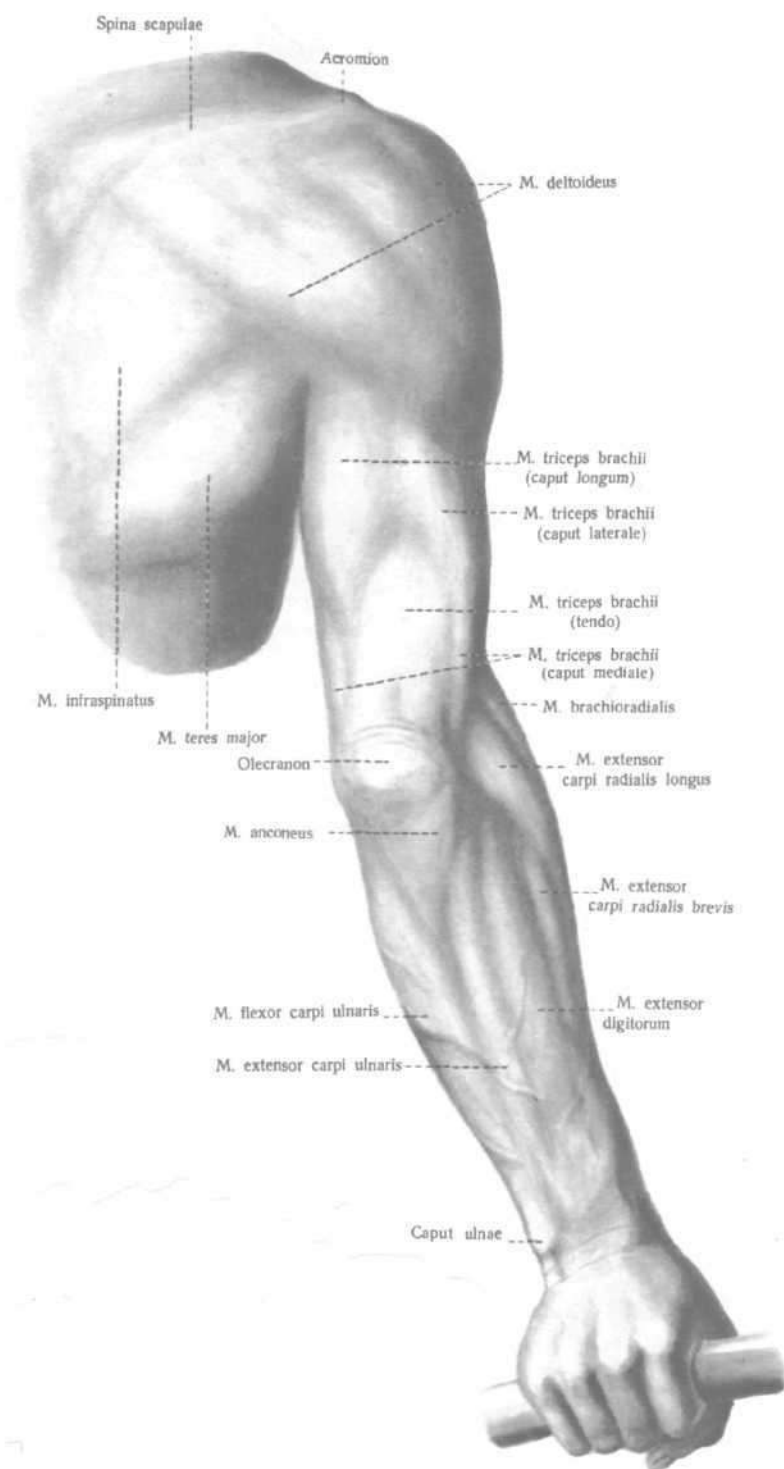
3. *Длинная ладонная мышца, m. palmaris longus* (рис. 330), имеет короткое веретенообразное брюшко и очень длинное сухожилие. Лежит непосредственно под кожей кнутри от *m. flexor carpi radialis*. Мышца берет начало от *epicondylus medialis humeri, septum intermusculare* и *fascia antebrachii* и, подойдя к кисти, переходит в широкий ладонный апоневроз, *aponeurosis palmaris*.

Действие: натягивает ладонный апоневроз и принимает участие в сгибании кисти.

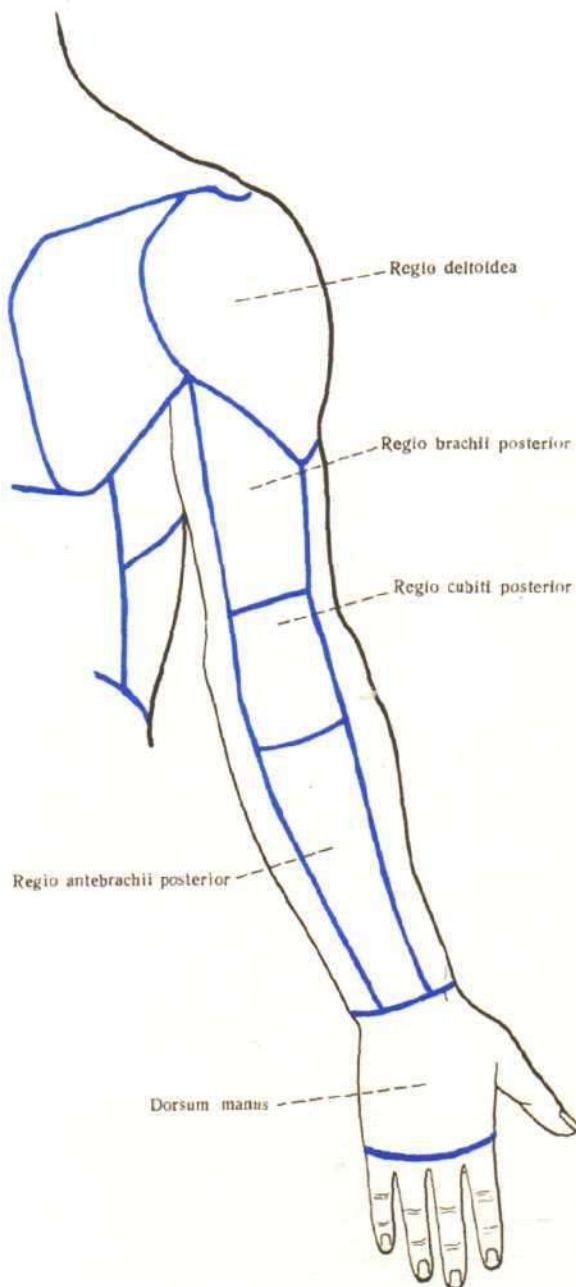
Иннервация: *p. medianus [(C₆)-C₇]*.

Кровоснабжение: мышечные ветви *a. radialis*.

4. *Локтевой сгибатель запястья, m. flexor carpi ulnaris* (рис. 331), занимает медиальный край предплечья. Имеет



318. Рельеф мышц верхней конечности, правой; сзади.



319. Области верхней конечности;
сзади.

длинное мышечное брюшко и сравнительно толстое сухожилие. Начинается двумя головками: а) *плечевой, caput humerale*, от epicondylus medialis humeri и septum intermusculare; б) *локтевой, caput ulnare*, от olecranon, двух верхних третей facies dorsalis и фасции предплечья. Направляясь вниз, сухожилие проходит под retinaculum flexorum и прикрепляется к os pisiforme. Ряд пучков переходит в lig. pisometacarpum и lig. pisohamatum, которые прикрепляются к крючковидной и V пястной костям.

Действие: сгибает кисть и участвует в ее приведении.

Иннервация: n. ulnaris (C₈, Th₁).

Кровоснабжение: aa. collaterale, a. brachialis et a. ulnaris.

Второй слой

Поверхностный сгибатель пальцев, m. flexor digitorum superficialis (рис. 331), прикрыт спереди m. palmaris longus и m. flexor carpi radialis, оставляющими на нем след в виде борозд. Сама мышца начинается двумя головками: а) *плечелоктевой, caput humeroulnare*, длинной и узкой, от epicondylus medialis humeri et processus coronoideus ulnae; б) *лучевой, caput radiale*, широкой и короткой, от проксимальной части ладонной поверхности лучевой кости. Обе головки, объединяясь вместе в общее брюшко, заканчиваются 4 длинными сухожилиями. Последние, переходя на кисть, ложатся в canalis carpi и прикрепляются к основанию средних фаланг от указательного пальца до мизинца. На уровне проксимальных фаланг каждое сухожилие разделяется на два и потому прикрепляется не в одной, а в двух точках – по краям основания средних фаланг.

Действие: сгибает средние фаланги пальцев от указательного до мизинца.

Иннервация: n. medianus (C₇-C₈, Th₁).

Кровоснабжение: aa. radialis et ulnaris.

Третий слой

1. *Глубокий сгибатель пальцев, m. flexor digitorum profundus* (рис. 332), представляет собой сильно развитое, плоское и широкое брюшко, берущее начало от проксимальной половины facies anterior ulnae и membrana interossea. Мышца направляется книзу, переходя в 4 длинных сухожилия, которые, пройдя под retinaculum flexorum, ложатся в canalis carpi, располагаясь под сухожилиями m. flexor digitorum superficialis. Затем каждое из сухожилий m. flexor digitorum profundus проходит между ножками сухожилий поверхностного сгибателя пальцев, прикрепляясь к основаниям дистальных фаланг, от указательного пальца до мизинца. Сухожилия поверхностного и глубокого сгибателей пальцев залегают в общем синовиальном влагалище сгибателей пальцев кисти, vagina synovialis communis mm. flexorum digitorum manus. Влагалища указательного, среднего и безымянного пальцев начинаются на уровне головки пястных костей и доходят до дистальных фаланг, не соединяясь с общим влагалищем. Только влагалище сухожилий мизинца

соединяется с *vagina synovialis communis mm. flexorum digitorum manus*.

Действие: сгибает дистальные фаланги пальцев от указательного до мизинца.

Иннервация: nn. ulnaris et medianus (C₆-C₈, Th₁).

Кровоснабжение: мышечные ветви a. ulnaris.

2. *Длинный сгибатель большого пальца кисти, m. flexor pollicis longus* (рис. 332), имеет вид длинной одноперистой плоской мышцы, лежащей на латеральном крае предплечья. Она начинается от верхних ²/₃ *facies anterior radii* и *membrana interossea*, от *epicondylus medialis humeri*. Мышца переходит в длинное сухожилие, которое, направляясь книзу, ложится в *canalis carpi*, а затем окружается *влагалищем сухожилия длинного сгибателя большого пальца кисти, vagina tendinis m. flexoris pollicis longi*, и достигнув дистальной фаланги, прикрепляется у ее основания.

Действие: сгибает дистальную фалангу большого пальца.

Иннервация: n. medianus (C₆-C₈).

Кровоснабжение: мышечные ветви aa. radialis, ulnaris et a. interossea anterior.

Четвертый слой

Квадратный пронатор, m. pronator quadratus (рис. 333), представляет собой тонкую четырехугольную пластинку из поперечно расположенных мышечных пучков непосредственно на *membrana interossea*. Она берет начало от дистальной части ладонной поверхности локтевой кости и прикрепляется на том же уровне ладонной поверхности лучевой кости.

Действие: пронирует предплечье.

Иннервация: n. medianus (C₆-C₈).

Кровоснабжение: a. interossea anterior.

Латеральная (лучевая) группа мышц предплечья

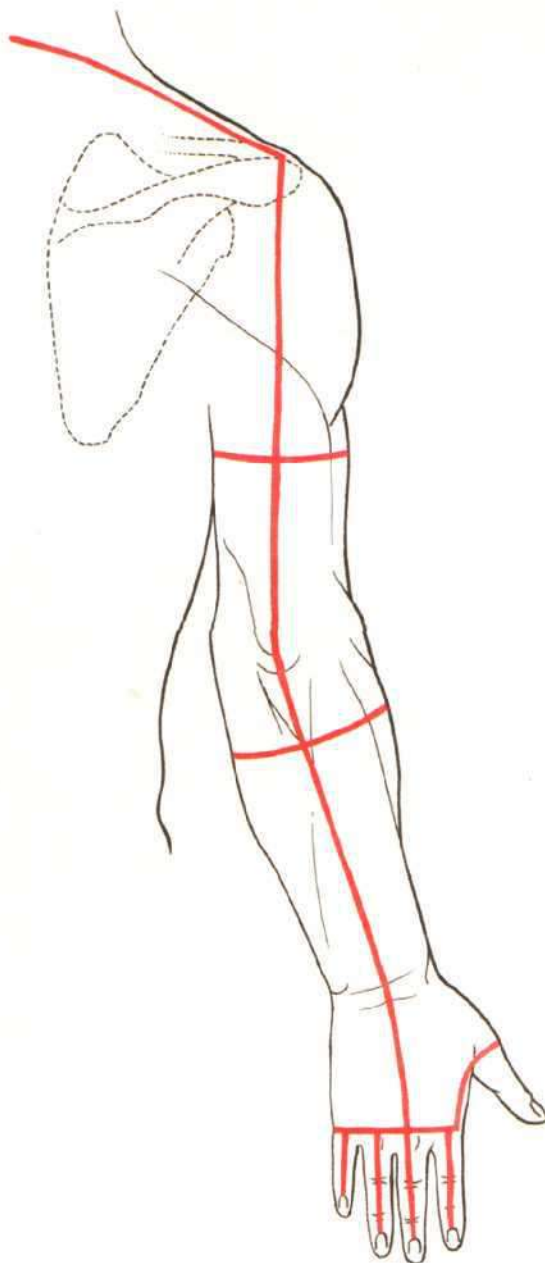
1. *Плечелучевая мышца, m. brachioradialis* (рис. 336), веретенообразной формы, занимает самое латеральное положение. Несколько ниже своей середины мышца переходит в длинное сухожилие. Она берет начало от *margo lateralis humeri*, несколько выше *epicondylus lateralis*, и от *septum intermusculare brachii laterale*. Направляясь книзу, мышца прикрепляется к *facies lateralis radii* несколько проксимальнее *processus styloideus*.

Действие: сгибает руку в локтевом суставе и принимает участие как в пронации, так и в супинации лучевой кости.

Иннервация: n. radialis [C₅-C₆ (C₇)].

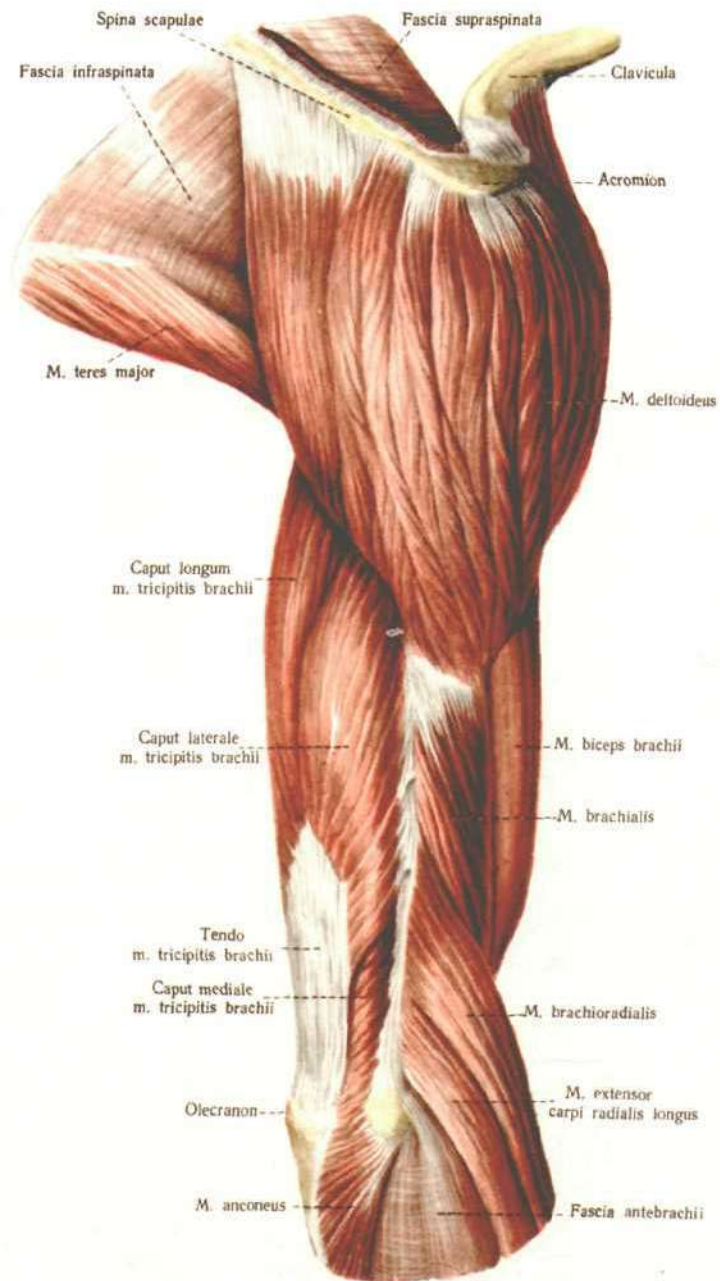
Кровоснабжение aa. collateralis et recurrens radialis.

2. *Длинный лучевой разгибатель запястья, m. extensor carpi radialis longus* (рис. 336), веретенообразной формы мышца с узким сухожилием, по длине значительно превышающим брюшко. В верхней своей части мышца слегка прикрыта m.

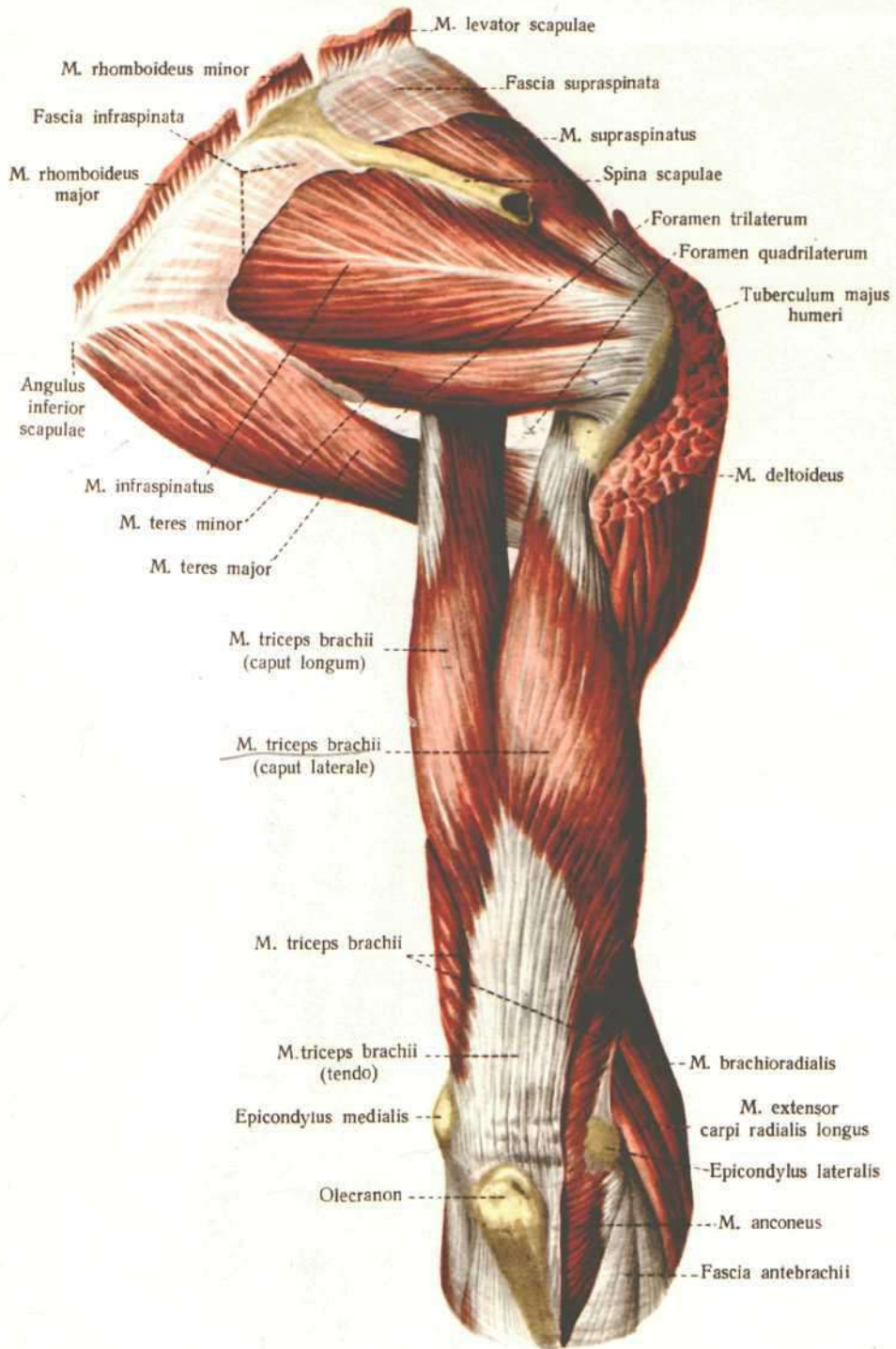


320. Линии разрезов кожи верхней конечности.

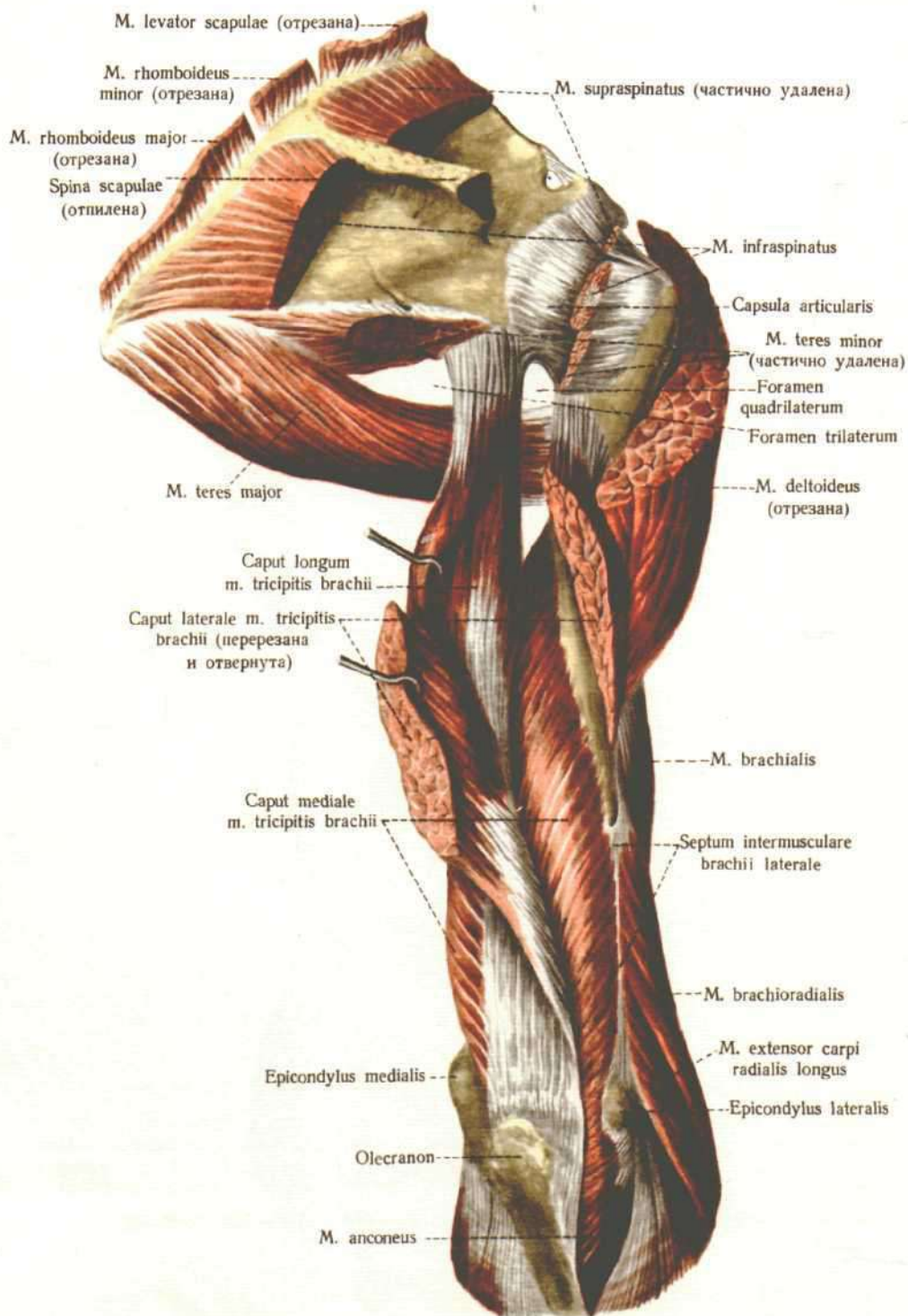
(Наиболее удобные для обнаружения препарируемых мышц.)



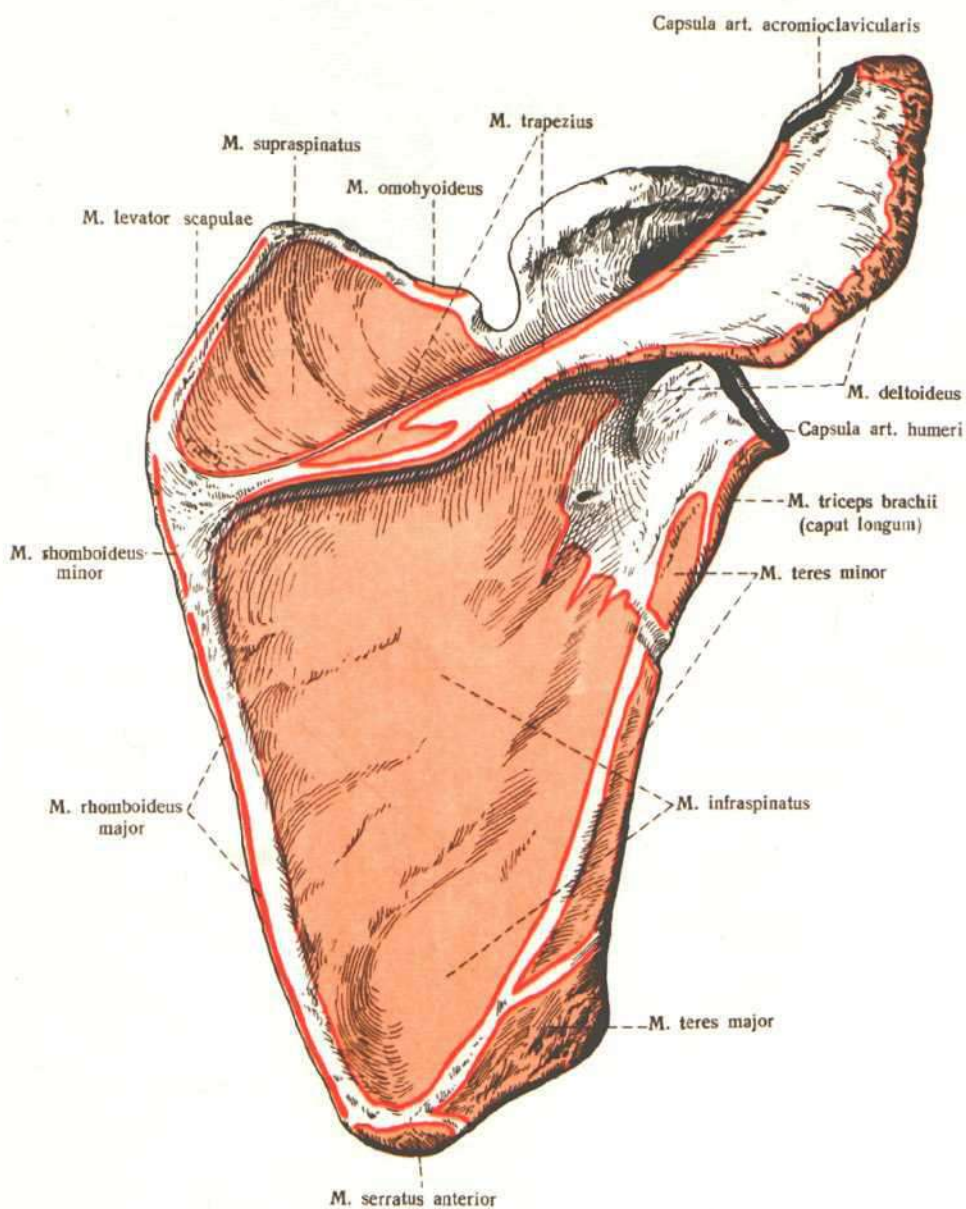
321. Мышцы правого пояса верхней конечности и плеча;
сбоку (2/5).



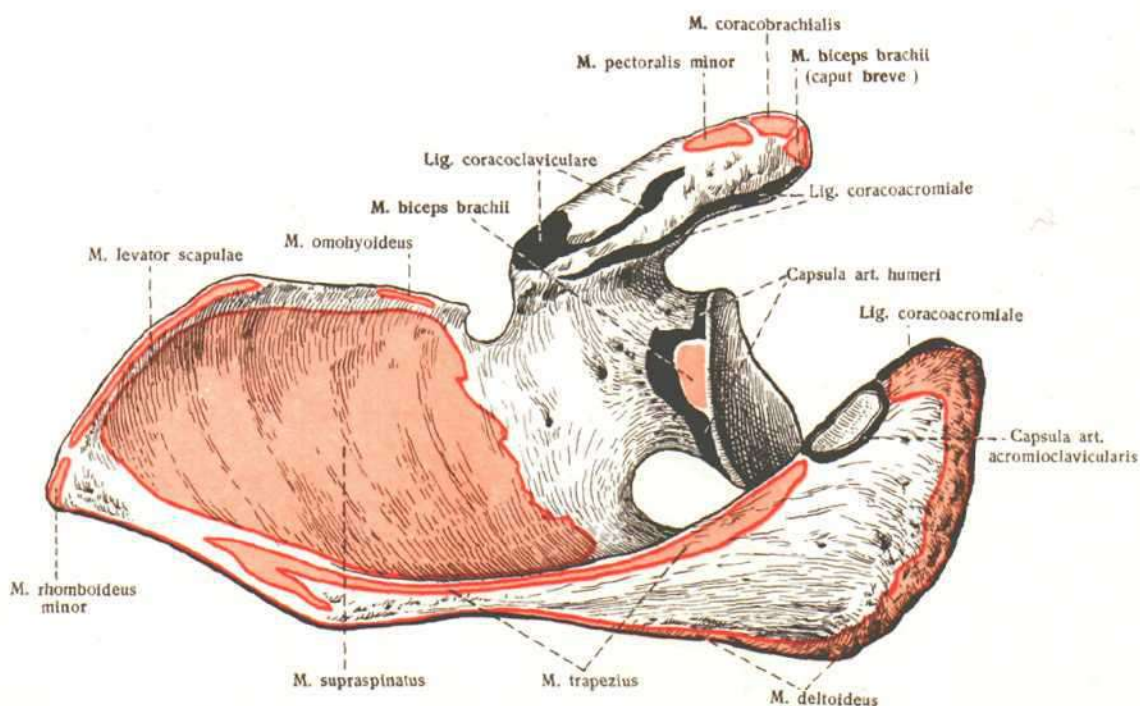
322. Мышцы правого пояса верхней конечности и плеча; сзади (2/5).
(Дельтовидная мышца частично удалена.)



323. Мышцы правого пояса верхней конечности и плеча; сзади (2/5).



324. Места начала и прикрепления мышц и суставных капсул на лопатке, правой; сзади (схема).



325. Места начала и прикрепления мышц, связок и суставных капсул на лопатке, правой; сверху (схема).

brachioradialis, в дистальном отделе сухожилие мышцы косо, сверху вниз, пересекается *m. abductor pollicis longus* и *m. extensor pollicis brevis*. Мышца начинается от *epicondylus lateralis* и *septum intermusculare brachii laterale*, направляется вниз, переходит в сухожилие, которое, пройдя под *retinaculum extensorum*, прикрепляется к основанию тыльной поверхности *os metacarpale II*.

Действие: сгибает руку в локтевом суставе, разгибает кисть и принимает участие в ее отведении.

Иннервация: *n. radialis* (C_5 — C_7).

Кровоснабжение: *aa. collaterales* (*a. profundae brachii*) et *a. recurrens radialis*.

3. *Короткий лучевой разгибатель запястья, m. extensor carpi*

radialis brevis (рис. 337), несколько прикрыта предыдущей мышцей в проксимальном отделе, а в дистальном — пересекается проходящими более поверхностно мышцами: отводящей и разгибающей большой палец. Мышца берет начало от *epicondylus lateralis humeri*, *ligg. collaterale* и *anulare radii*. Направляется вниз, переходит в сухожилие, которое залегает рядом с сухожилием предыдущей мышцы во *влагалище сухожилий лучевых разгибателей запястья, vagina tendinum mm. extensorum carpi radialis*, и прикрепляется на основании *os metacarpale III*.

Действие: разгибает кисть и несколько отводит ее.

Иннервация: *n. radialis* [(C_5) C_6 — C_7].

Кровоснабжение: *aa. collaterales* (*a. profundae brachii*) et *a. recurrens radialis*.

Задняя группа мышц предплечья

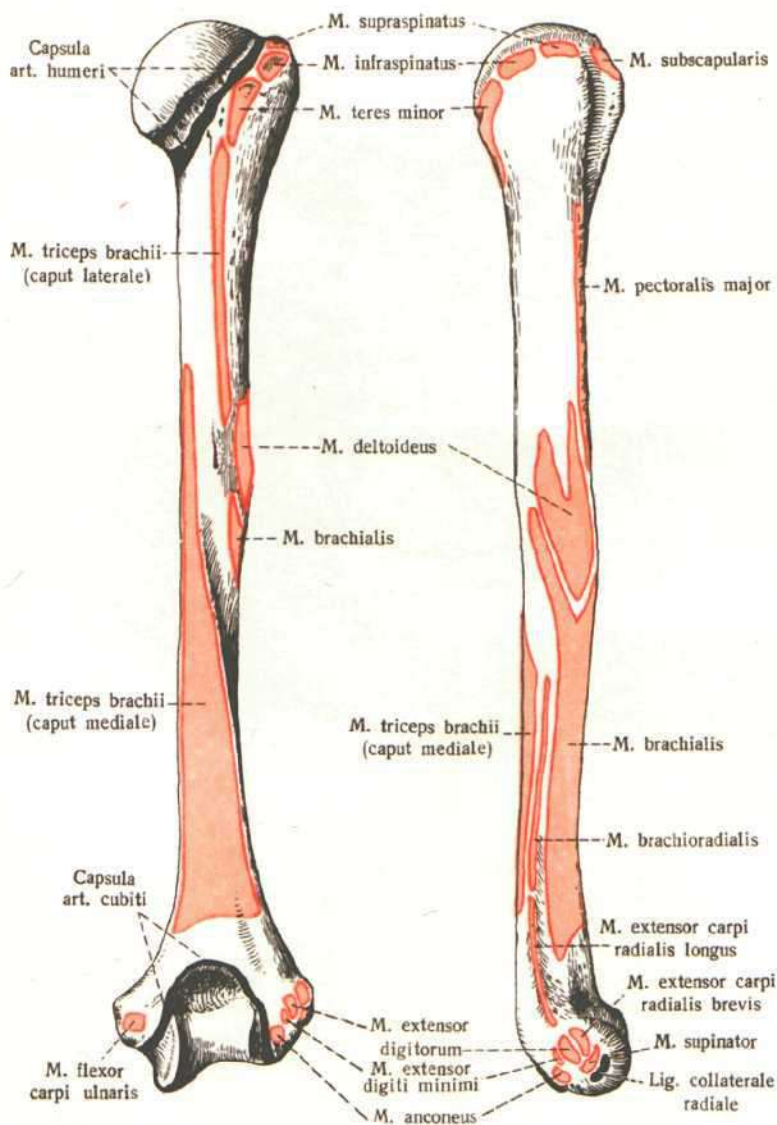
Поверхностный слой

1. *Локтевой разгибатель запястья, m. extensor carpi ulnaris* (рис. 337), имеет длинное веретенообразное брюшко и располагается по внутреннему краю дорсальной поверхности предплечья. Мышца берет начало от *epicondylus lateralis humeri*, *margo posterior ulnae* и суставной капсулы локтевого сустава.

Перейдя в короткое, но мощное сухожилие, заключенное во *влагалище сухожилия локтевого разгибателя запястья, vagina tendinis m. extensoris carpi ulnaris*, мышца прикрепляется к основанию тыльной поверхности *os metacarpale V*.

Действие: отводит кисть в локтевую сторону и разгибает ее.

Иннервация: *n. radialis* [(C_6) C_7 — C_8].

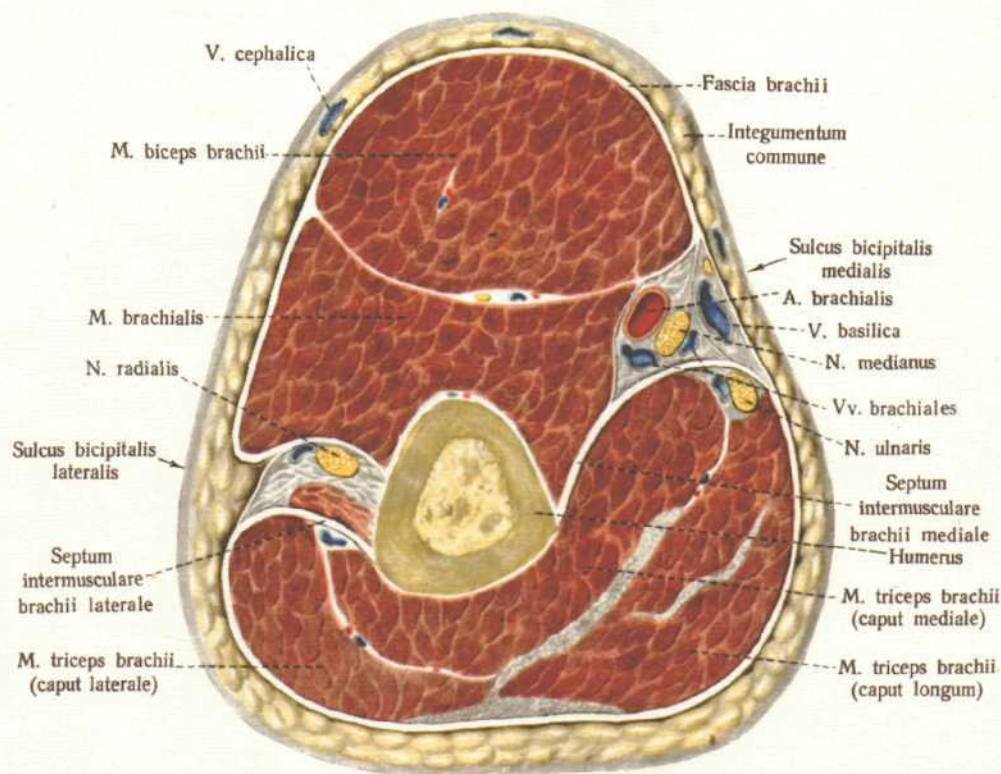


326. Места начала и прикрепления мышц, связок и суставных капсул на плечевой кости, правой; сзади и сбоку (схема).

Кровоснабжение: а. interossea posterior.

2. Разгибатель пальцев, *m. extensor digitorum* (рис. 337), имеет брюшко веретенообразной формы, а по направлению мышечных пучков она двуперистой формы. Мышца лежит непосредственно под кожей, ближе к латеральному краю тыльной поверхности предплечья, и граничит с локтевой стороны с *m. extensor carpi ulnaris* и с *m. extensor digiti minimi*, а с лучевой — с *mm. extensores carpi radiales, longus et brevis*.

Мышца начинается от *epicondylus lateralis humeri*, суставной капсулы локтевого сустава и фасции предплечья. На середине своей длины мышечное брюшко переходит в 4 сухожилия, которые, пройдя под *retinaculum extensorum*, окружаются вместе с сухожилием разгибателя указательного пальца *влагалищем сухожилий разгибателя пальцев и указательного пальца, vagina tendinum mm. extensoris digitorum et extensoris indicis*, достигающего приблизительно середины пястных костей.



327. Мышцы и фасции плеча, правого (9/10).
(Поперечный распил на уровне средних отделов плеча.)

Перейдя на кисть, сухожилия соединяются между собой непостоянными тонкими межсухожильными соединениями, *connexus intertendinei*, а у основания проксимальной фаланги, от указательного пальца до мизинца, каждое сухожилие заканчивается сухожильным растяжением, срастающимся с суставной капсулой пястнофалангового сустава. Сухожильные растяжения делятся на 3 ножки, из которых боковые прикрепляются к основанию дистальной фаланги, а средняя – к основанию средней.

Действие: разгибает пальцы, принимая участие также в разгибании кисти.

Иннервация: *n. radialis* (C₆–C₈).

Кровоснабжение: *a. interossea posterior*.

3. *Разгибатель мизинца, m. extensor digiti minimi* (рис. 337), представляет собой небольшое веретенообразной формы брюшко, лежащее непосредственно под кожей в нижней половине дорсальной поверхности предплечья, между *m. extensor carpi ulnaris* и *m. extensor digitorum*. Мышца начинается от *epicondylus lateralis humeri*, *fascia antebrachii* и *lig. collaterale radiale* и, направляясь книзу, переходит в сухожилие, залегающее во вла-

галеце сухожилия разгибателя мизинца, *vagina tendinis m. extensoris digiti minimi*.

Выйдя из влагалища, сухожилие соединяется с сухожилием разгибателя пальцев, идущим к мизинцу, и прикрепляется вместе с ним к основанию дистальной фаланги.

Действие: разгибает мизинец.

Иннервация: *n. radialis* (C₆–C₈).

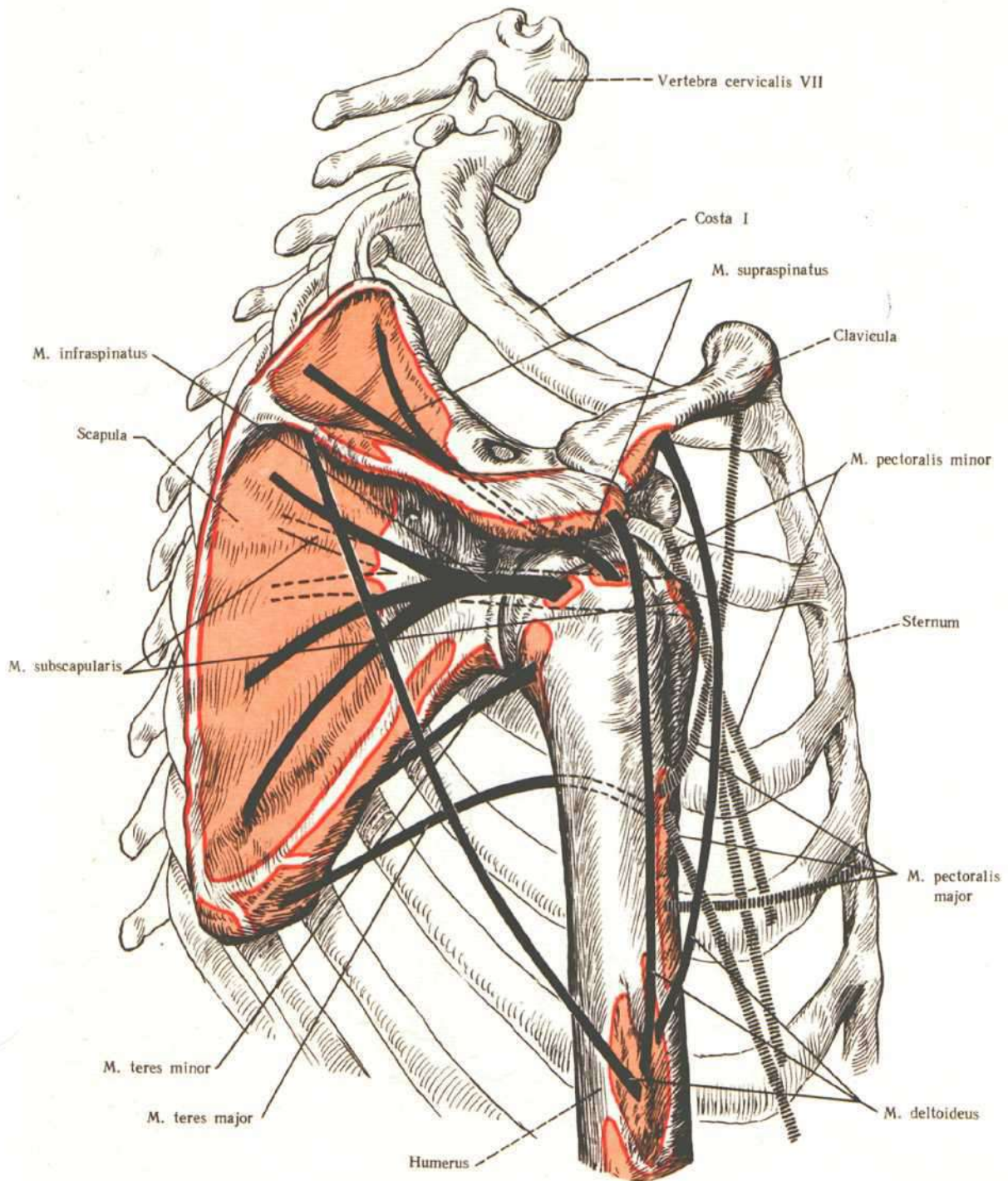
Кровоснабжение: *a. interossea posterior*.

Глубокий слой

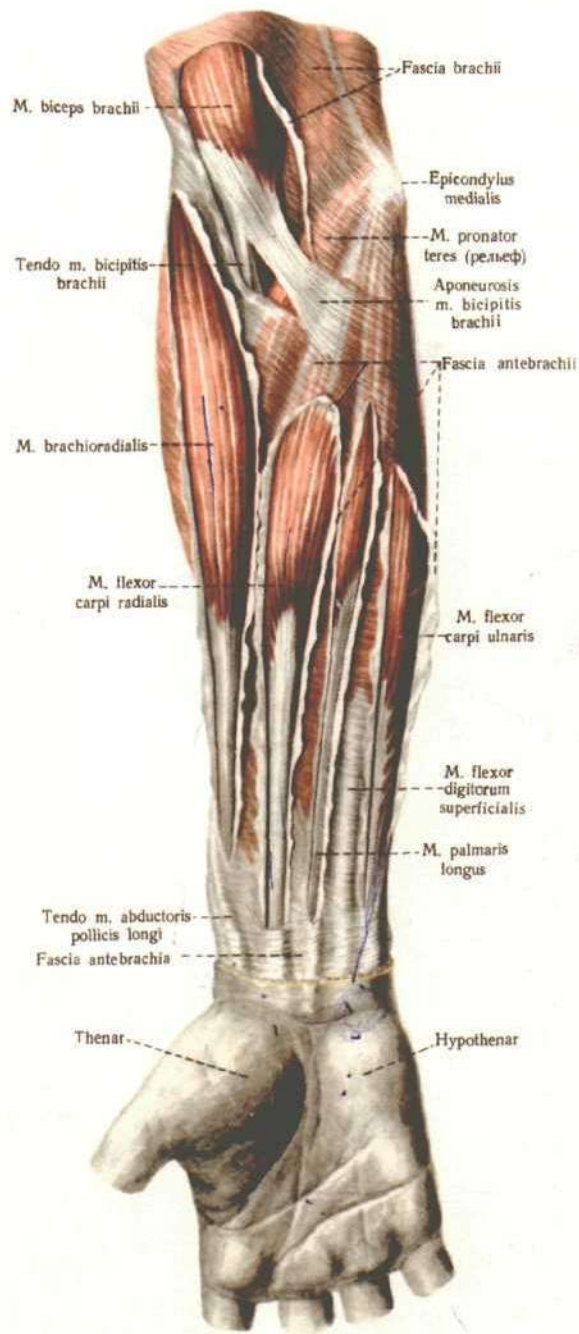
1. *Супинатор, m. supinator* (рис. 338), имеет вид тонкой пластинки ромбовидной формы, располагающейся на проксимальном конце предплечья со стороны его наружно-задней поверхности. Мышца берет начало от *epicondylus lateralis humeri*, *crista m. supinatoris ulnae* и суставной капсулы локтевого сустава, направляется косо вниз и кнаружи, охватывая верхний конец лучевой кости, и прикрепляется вдоль нее от *tuberositas radii* до места прикрепления *m. pronator teres*.

Действие: вращает предплечье кнаружи (супинирует) и принимает участие в разгибании руки в локтевом суставе.

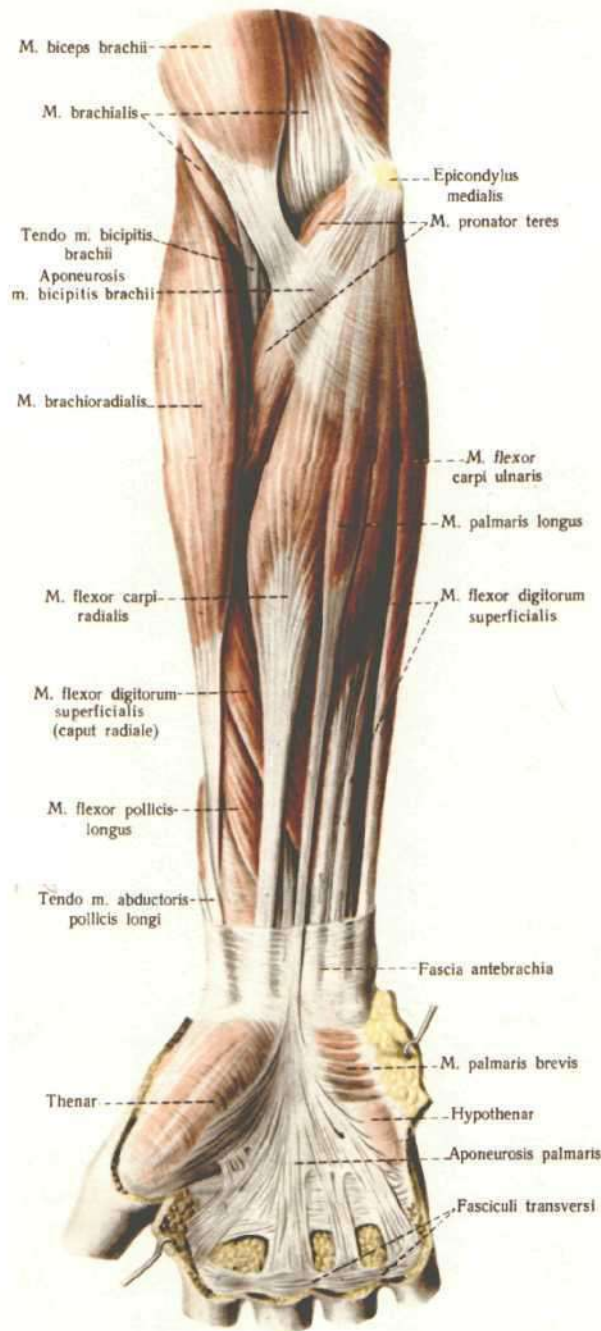
Иннервация: *n. radialis* [(C₅) C₆–C₇, (C₈)].



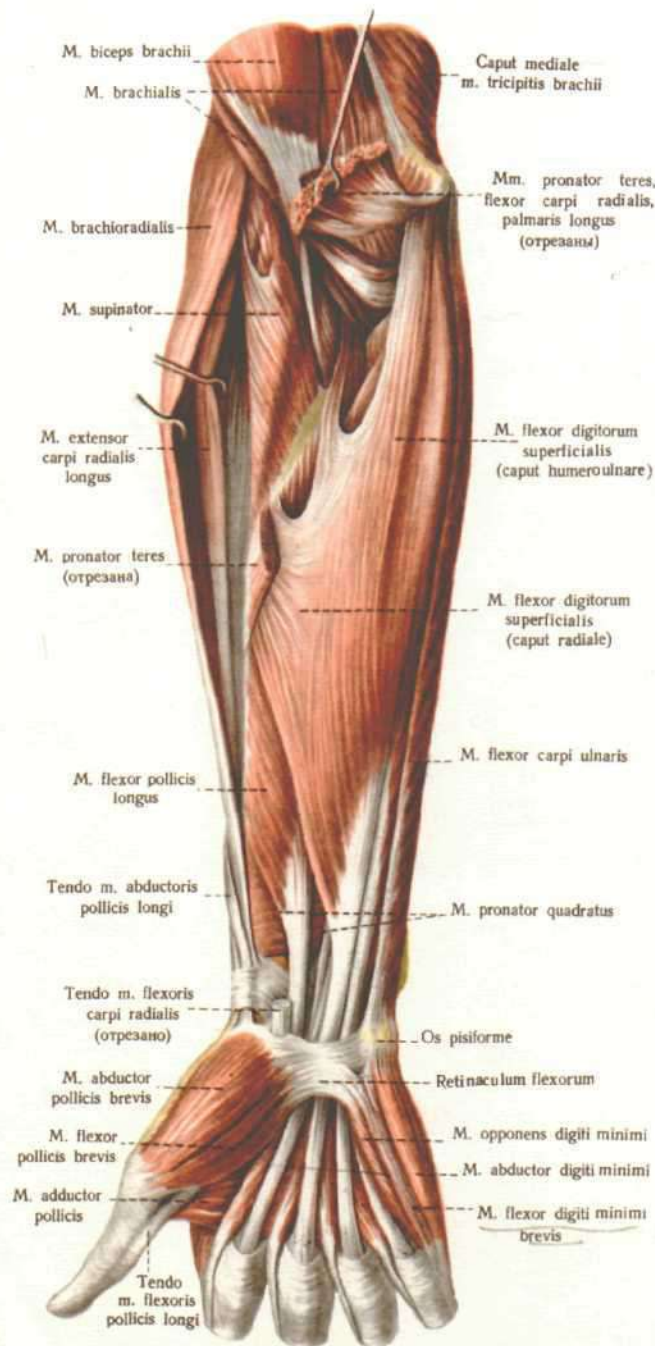
328. Места начала и прикрепления мышц на костях пояса верхней конечности и плеча, правых; сбоку (схема).



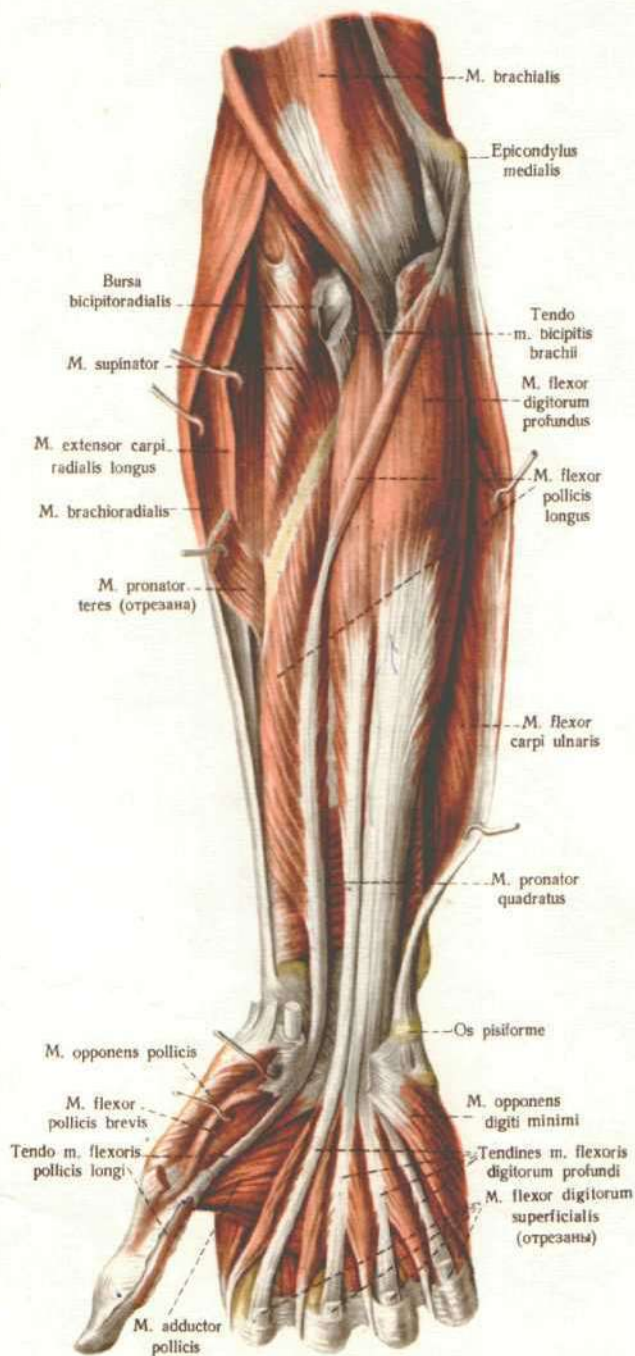
329. Мышцы и фасции предплечья,
 правого; спереди ($2/5$).
 (Фасциальные влагалища мышц вскрыты.)



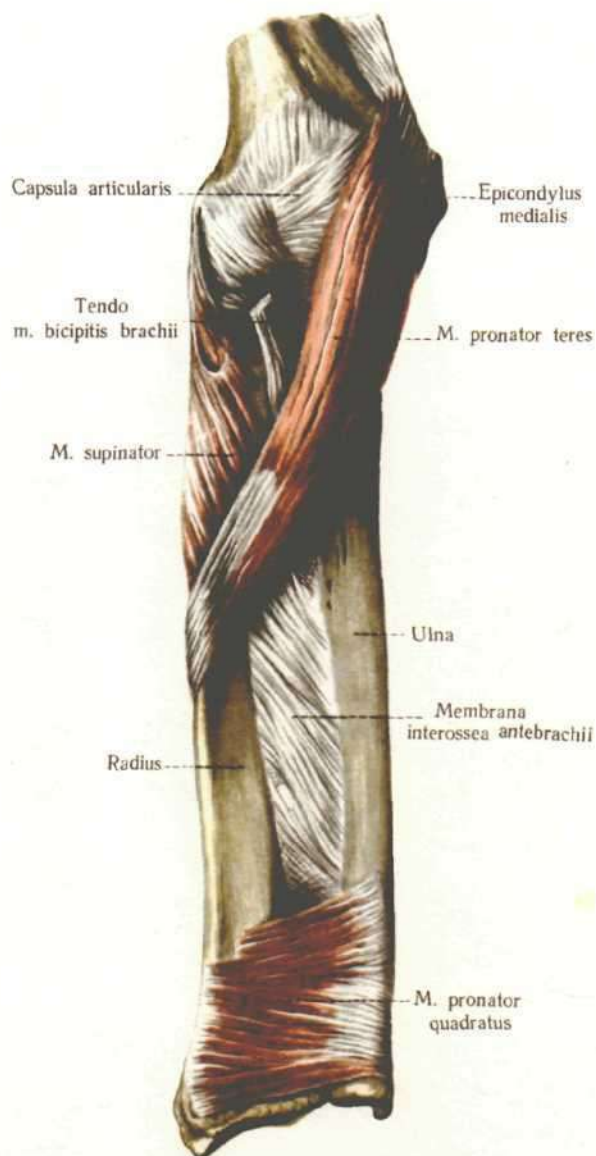
330. Мышцы предплечья, правого ;
спереди (2/5).
[Первый (поверхностный) слой.]



331. Мышцы предплечья, правого ;
 спереди ($2/5$).
 (Второй слой.)



332. Мышцы предплечья, правого ;
спереди (2/5).
(Третий слой.)



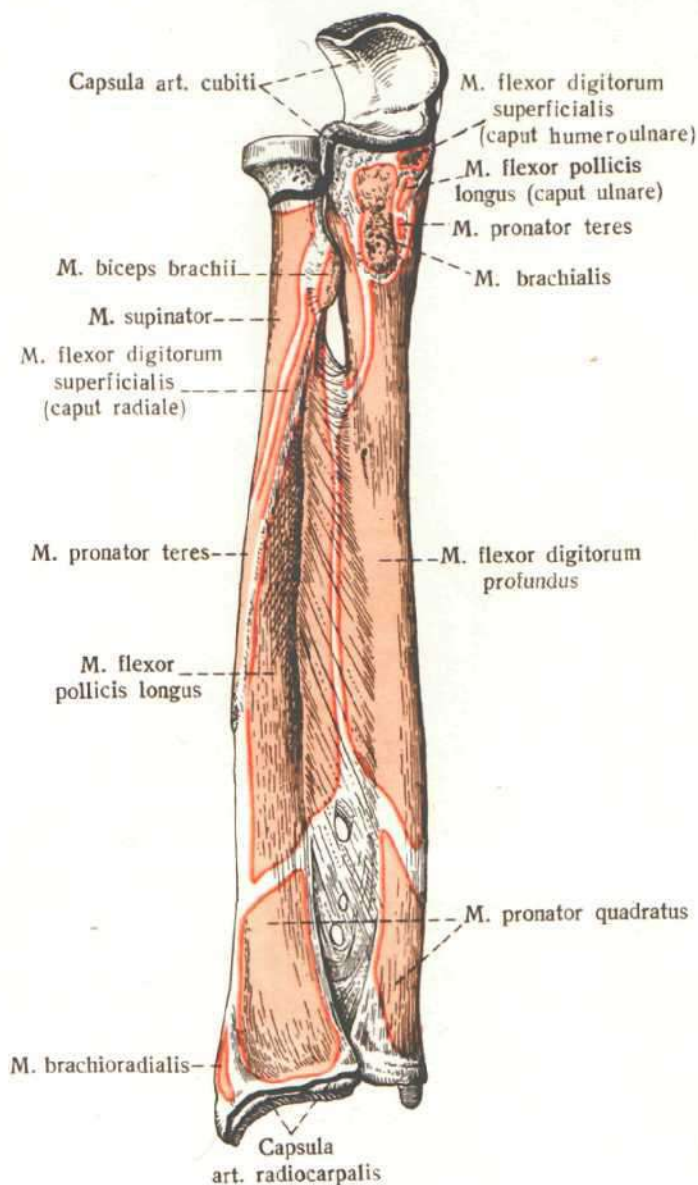
333. Мышцы предплечья, правого; спереди ($1/2$).
(Четвертый слой – квадратный пронатор, m. pronator quadratus.)

Кровоснабжение: aa. recurrens radialis, recurrens interossea.

2. Длинная мышца, отводящая большой палец кисти, m. abductor pollicis longus (рис. 338), имеет уплощенное двуперистое брюшко, переходящее в тонкое длинное сухожилие. Залегает мышца в дистальной половине дорсолатеральной поверх-

ности предплечья и в начальной своей части прикрыта m. extensor carpi radialis brevis и m. extensor digitorum, а в нижнем отделе – непосредственно под fascia antebrachii и кожей.

Мышца берет начало от задней поверхности лучевой и локтевой костей и от membrana interossea, направляясь косо



334. Места начала и прикрепления мышц и суставных капсул на костях предплечья, правого; спереди (схема).

(Межкостная перепонка, membrana interossea, не удалена.)

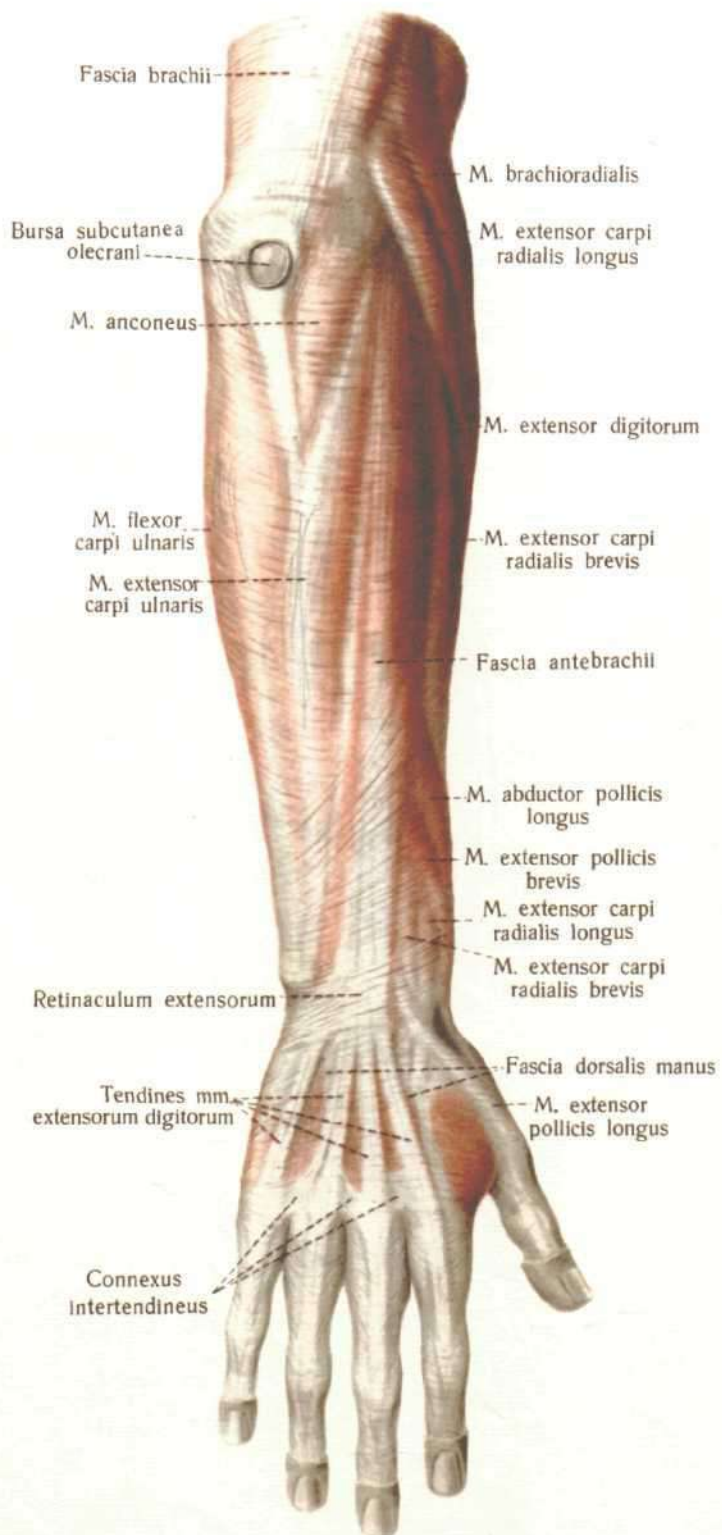
вниз, огибает своим сухожилием лучевую кость и, пройдя под retinaculum extensorum, прикрепляется к основанию I пястной кости.

Действие: отводит большой палец, принимая участие в отведении всей кисти.

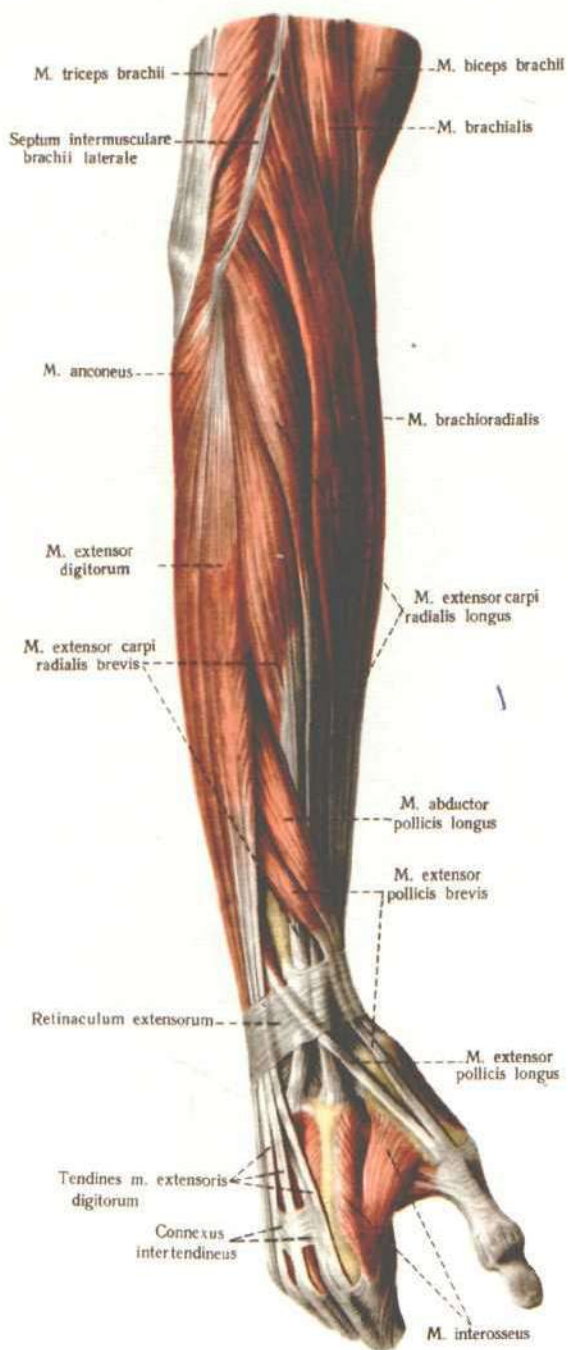
Иннервация: n. radialis [C₆-C₇, (C₈)].

Кровоснабжение: aa. interossee posterior et anterior.

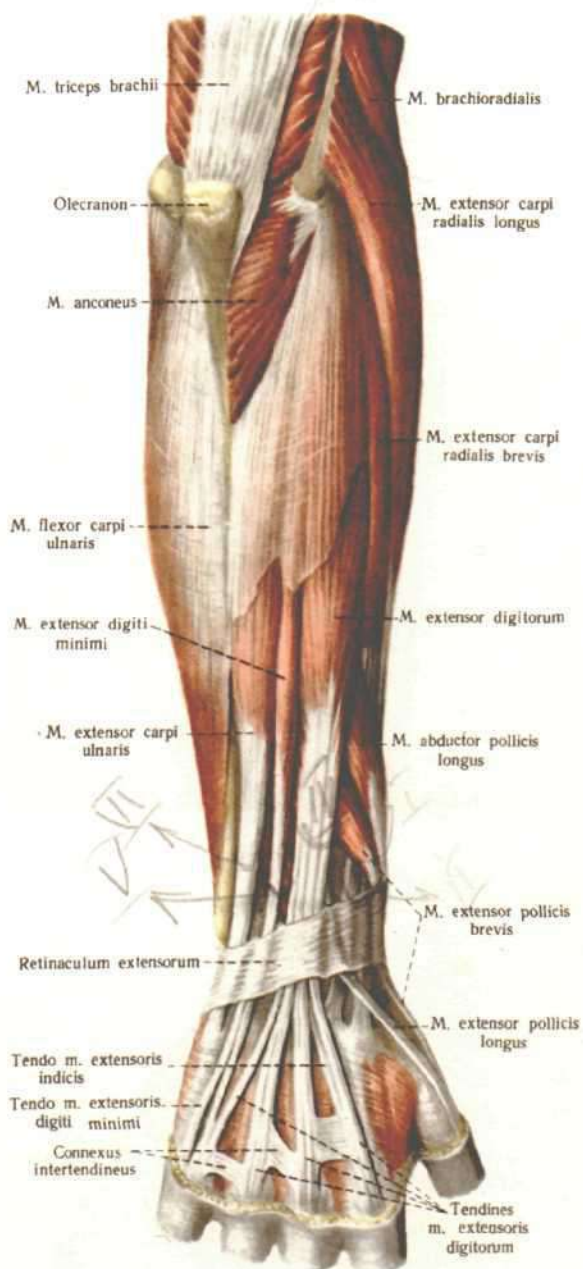
3. Короткий разгибатель большого пальца кисти *m. extensor pollicis brevis* (рис. 338), располагается в нижней части предплечья по латеральному краю его дорсальной поверхности.



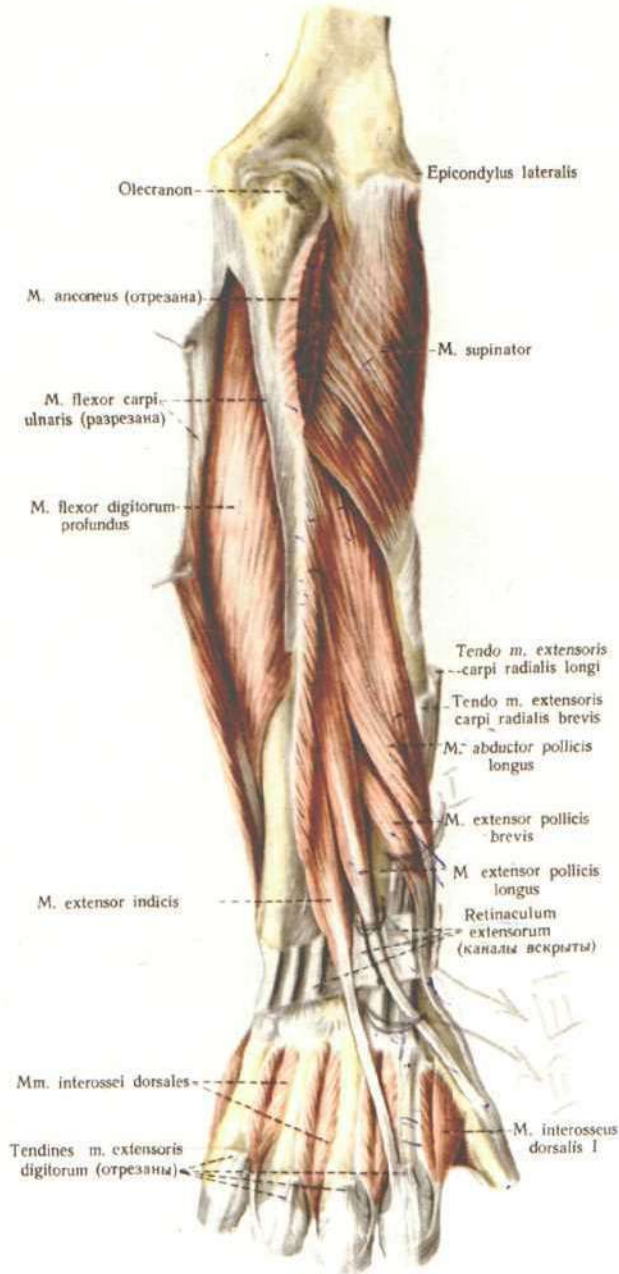
**335. Мышцы и фасции предплечья, правого ;
 сзади ($\frac{1}{3}$).
 (Кожа и подкожный слой удалены.)**



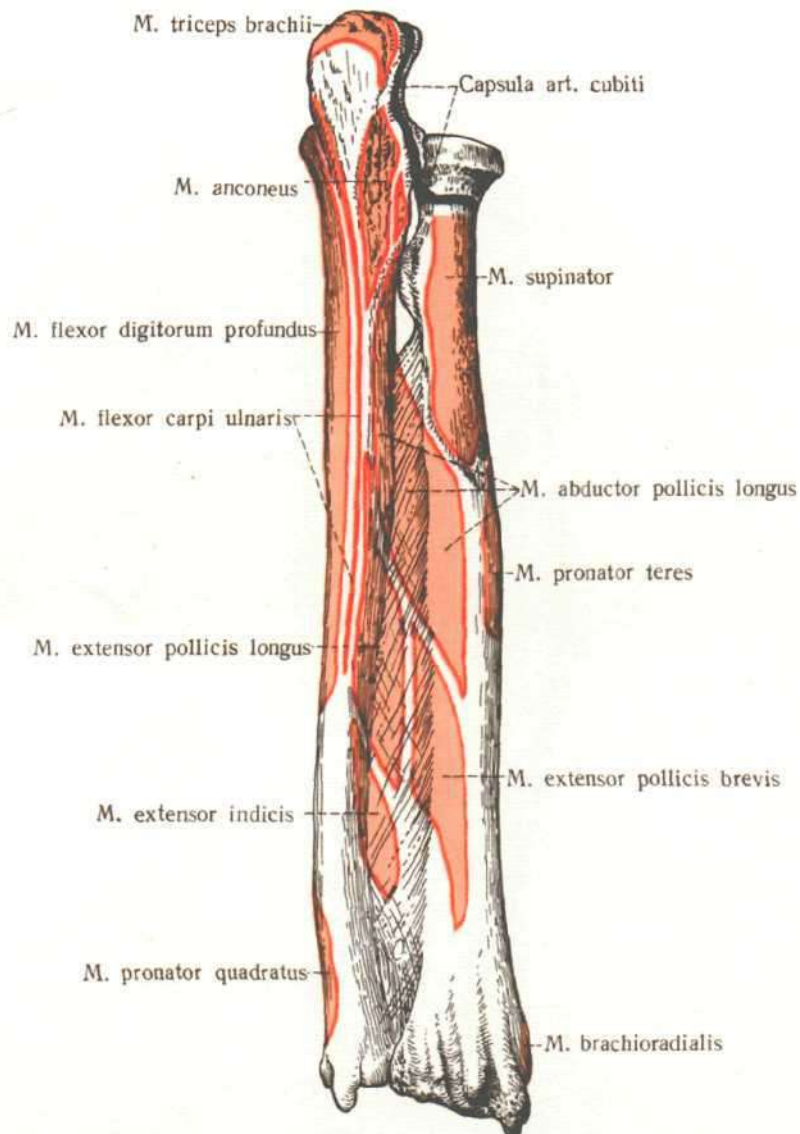
336. Мышцы предплечья, правого; сбоку (2/3).



337. Мышцы предплечья, правого; сзади (2/3).
(Поверхностный слой.)



338. Мышцы предплечья, правого ; сзади ($2/3$).
(Глубокий слой.)



339. Места начала и прикрепления мышц и суставных капсул на костях предплечья, правого; сзади (схема).

(Межкостная перепонка не удалена.)

Мышца начинается от *membrana interossea, facies dorsalis radii* и *crista ulnae*, направляется косо вниз, ложась рядом с сухожилием *m. abductor pollicis longus*.

Сухожилия этих двух мышц окружены влагалищем сухожилий длинной отводящей мышцы и короткого разгибателя большого пальца кисти, *vagina tendinum mm. abductoris longi et extensoris brevis pollicis*. Пройдя под *retinaculum extensorum*,

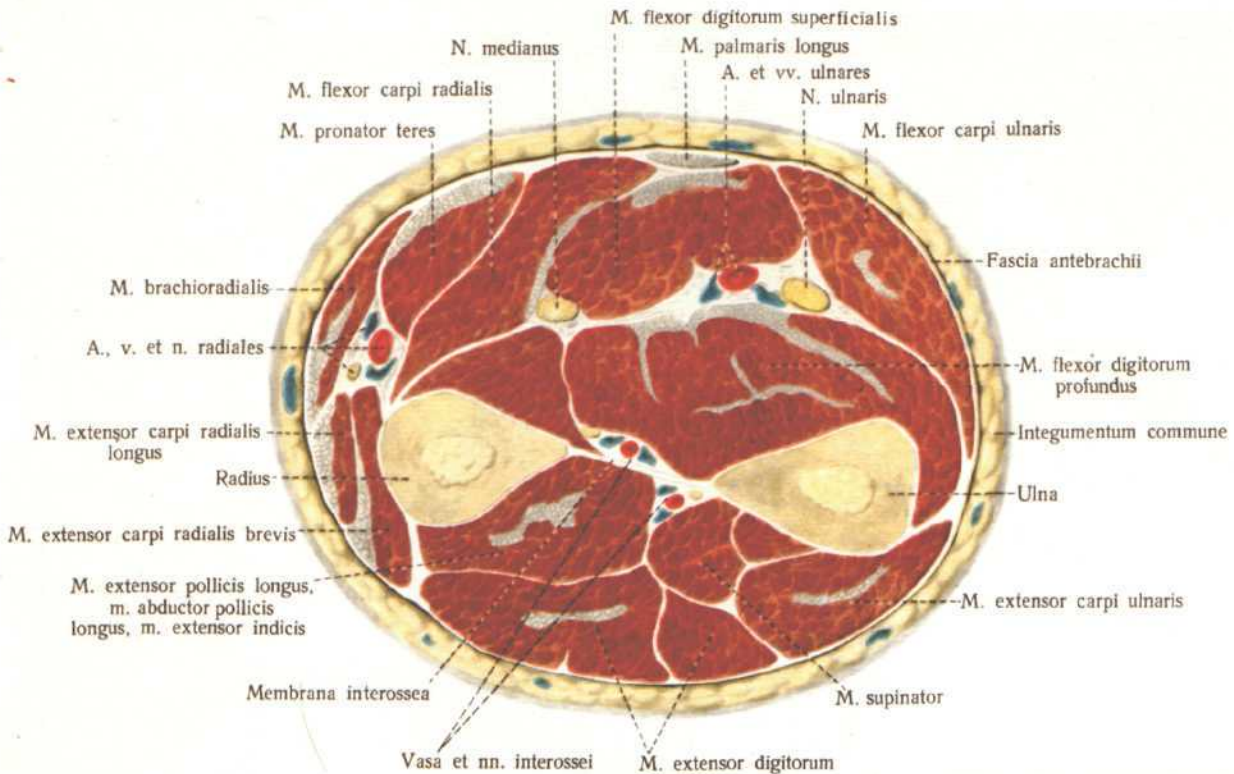
мышца прикрепляется к основанию тыльной поверхности проксимальной фаланги большого пальца кисти.

Действие: разгибает и слегка отводит проксимальную фалангу большого пальца кисти.

Иннервация: *n. radialis* [C_6-C_7 , (C_8)].

Кровоснабжение: *aa. interossee posterior et anterior*.

4. Длинный разгибатель большого пальца кисти, *m. extensor*



340. Мышцы и фасции предплечья, правого ($\frac{9}{10}$).
(Поперечный распил на уровне средних отделов предплечья.)

pollicis longus (рис. 338), имеет веретенообразной формы брюшко и длинное сухожилие. Он лежит рядом с предыдущей мышцей и начинается от *membrana interossea, margo interosseus ulnae* и *facies posterior ulnae* и, направляясь вниз, переходит в сухожилие, которое залегает во *влагалище сухожилия длинного разгибателя большого пальца кисти, vagina tendinis m. extensoris pollicis longi*. Затем, обогнув I пястную кость и выйдя на ее тыльную поверхность, сухожилие достигает основания дистальной фаланги, где и прикрепляется.

Действие: разгибает большой палец кисти и отчасти отводит его.

Иннервация: n. radialis [(C₆) C₇-C₈].

Кровоснабжение: aa. interossee posterior et anterior.

5. *Разгибатель указательного пальца, m. extensor indicis* (рис. 338), имеет узкое, длинное, веретенообразное брюшко, располагающееся на дорсальной поверхности нижней половины предплечья, покрыт *m. extensor digitorum*. Иногда мышца отсутствует. Она берет начало от нижней трети *facies dorsalis ulnae*, переходит в сухожилие, которое проходит под *retinaculum extensorum*, и вместе с аналогичным сухожилием разгибателя пальцев, пройдя синовиальное влагалище, подходит к тыльной поверхности указательного пальца и вплетается в его сухожильное растяжение.

Действие: разгибает указательный палец.

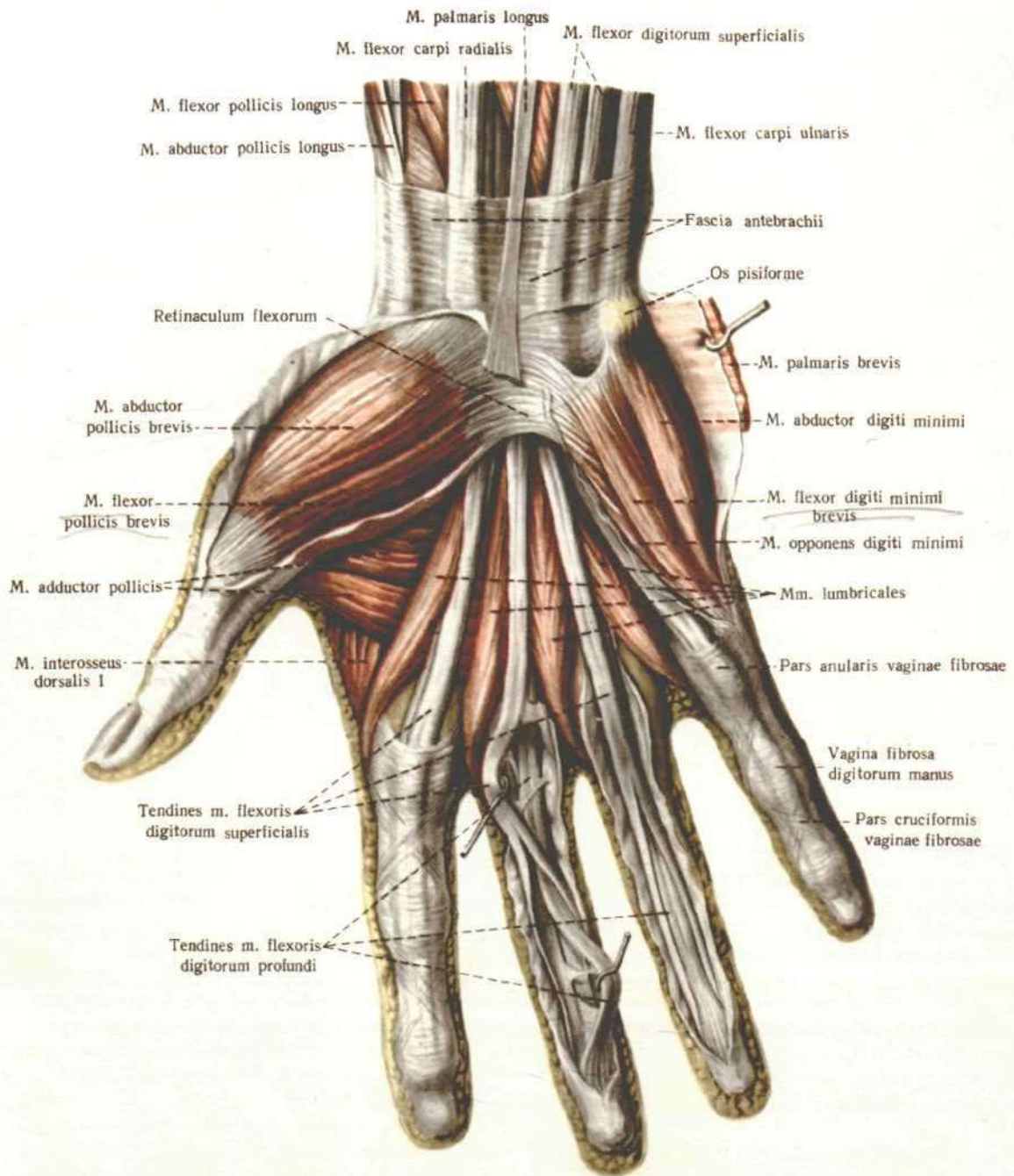
Иннервация: n. radialis [(C₆) C₇-C₈].

Кровоснабжение: aa. interossee, posterior et anterior.

МЫШЦЫ КИСТИ

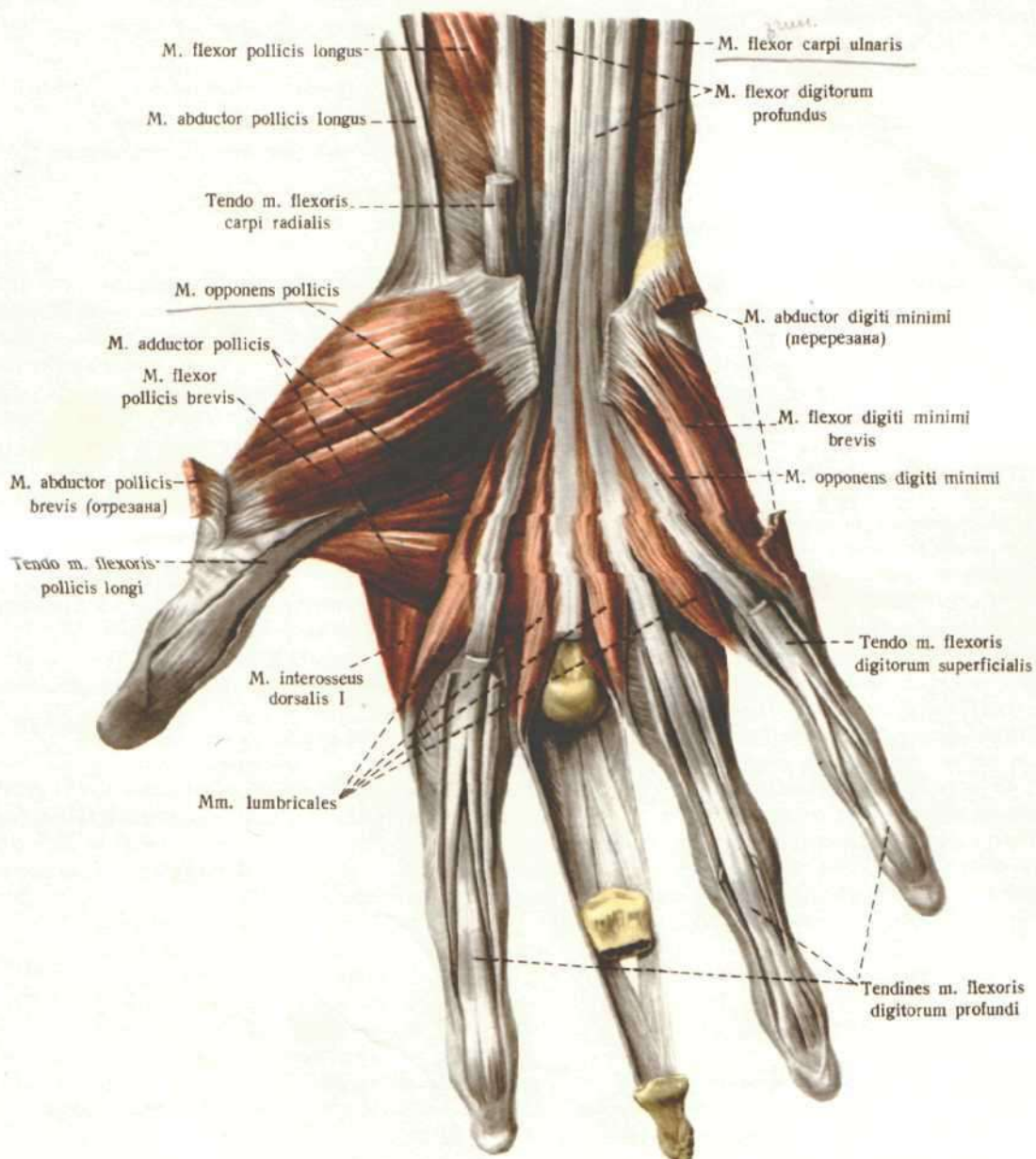
Мышцы кисти соответственно их положению подразделяются на две группы: мышцы ладонной и мышцы тыльной поверхностей. При этом среди мышц ладонной поверхности разли-

чают мышцы возвышения большого пальца кисти – область *thenar*, мышцы возвышения мизинца – область *hypothenar* и мышцы средней группы.



341. Мышцы кисти, правой; ладонная поверхность ($\frac{3}{4}$).

(Фасции частично удалены.)



342. Мышцы кисти, правой; ладонная поверхность (⁴/₅).

(Проксимальная и частично средняя фаланги среднего пальца удалены; видно сухожилие разгибателя пальцев.)

Мышцы возвышения большого пальца кисти

1. Короткая мышца, отводящая большой палец кисти, *m. abductor pollicis brevis*.
2. Короткий сгибатель большого пальца кисти, *m. flexor pollicis brevis*.
3. Мышца, противопоставляющая большой палец кисти, *m. opponens pollicis*.
4. Мышца, приводящая большой палец кисти, *m. adductor pollicis*.

Мышцы ладонной поверхности

Мышцы возвышения большого пальца кисти

1. Короткая мышца, отводящая большой палец кисти, *m. abductor pollicis brevis* (рис. 341), лежит с боковой стороны возвышения большого пальца кисти, непосредственно под кожей. Берет свое начало от сухожилия *m. abductor pollicis longus*, fascia antibrachii, от tuberositas ossis scaphoidei и retinaculum flexorum, прикрепляется к боковой поверхности основания проксимальной фаланги большого пальца кисти. В ее сухожилии содержится обычно сесамовидная кость.

Действие: отводит большой палец кисти, слегка противопоставляя его, и принимает участие в сгибании проксимальной фаланги.

Иннервация: *n. medianus* (C_6-C_7).

Кровоснабжение: *r. palmaris superficialis a. radialis*.

2. Короткий сгибатель большого пальца кисти, *m. flexor pollicis brevis* (рис. 341), лежит внутри от предыдущей мышцы и также непосредственно под кожей. Начинается от retinaculum flexorum, от ossa multangulum, trapezoideum, capitatum и основания I пястной кости. Направляясь дистально, мышечные пучки прикрепляются также радиально: поверхностные (*caput superficiale*) – к наружной сесамовидной косточке, а глубокие (*caput profundum*) – к обеим сесамовидным косточкам пястнофалангового сочленения большого пальца кисти.

Действие: сгибает проксимальную фалангу большого пальца.

Иннервация: поверхностные пучки – *n. medianus* (C_6-C_7), глубокие – *n. ulnaris* ($C_8 - Th_1$).

Кровоснабжение: *r. palmaris superficialis a. radialis, arcus palmaris profundus*.

3. Мышца, противопоставляющая большой палец кисти, *m. opponens pollicis* (рис. 342), имеет форму тонкой треугольной пластинки и залегает под *m. abductor pollicis brevis*. Мышца начинается от tuberositas ossis multanguli и retinaculum flexorum, прикрепляется по наружному краю I пястной кости.

Действие: противопоставляет большой палец кисти мизинцу.

Иннервация: *n. medianus* (C_6-C_7).

Кровоснабжение: *r. palmaris superficialis a. radialis, arcus palmaris profundus*.

Мышцы возвышения мизинца

1. Короткая ладонная мышца, *m. palmaris brevis*.
2. Мышца, отводящая мизинец, *m. abductor digiti minimi*.
3. Короткий сгибатель мизинца, *m. flexor digiti minimi brevis*.
4. Мышца, противопоставляющая мизинец, *m. opponens digiti minimi*.

Мышцы средней группы

1. Червеобразные мышцы, *mm. lumbricales*.
2. Ладонные межкостные мышцы, *mm. interossei palmares*.

4. Мышца, приводящая большой палец кисти, *m. adductor pollicis* (рис. 343), наиболее глубокая из мышц возвышения большого пальца кисти. Берет начало двумя головками, мышечные пучки которых под углом направляются одна к другой: а) косая головка, *caput obliquum*, от lig. carpi radiatum, os capitatum и ладонной поверхности II и III пястных костей; б) поперечная головка, *caput transversum*, от ладонной поверхности III пястной кости и головок II и III пястных костей. Сходясь под углом, мышечные пучки прикрепляются к основанию проксимальной фаланги большого пальца кисти, локтевой сесамовидной косточке и капсуле пястнофалангового сочленения.

Действие: приводит большой палец кисти и принимает участие в сгибании его проксимальной фаланги.

Иннервация: *n. ulnaris* (C_8).

Кровоснабжение: *arcus palmares superficialis et profundus*.

Мышцы возвышения мизинца

1. Короткая ладонная мышца, *m. palmaris brevis* (см. рис. 330), представляет собой тонкую пластинку с параллельно идущими мышечными пучками. Мышца берет начало от внутреннего края ладонного апоневроза и retinaculum flexorum и влетает в кожу возвышения мизинца.

Действие: натягивает ладонный апоневроз, образуя при этом ряд складок на коже возвышения мизинца.

Иннервация: *n. ulnaris* [(C_7), C_8 , Th_1].

Кровоснабжение: *a. ulnaris*.

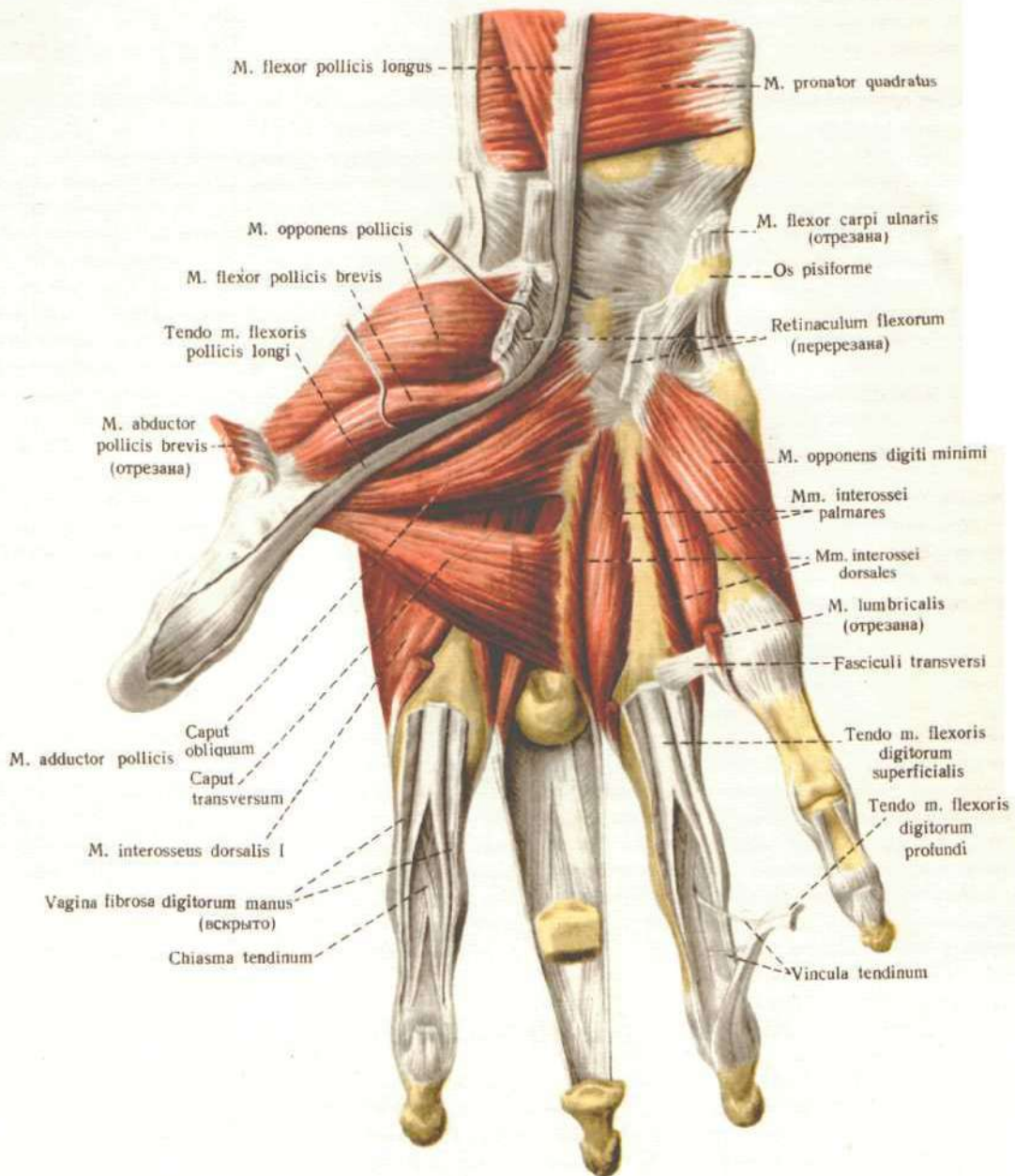
2. Мышца, отводящая мизинец, *m. abductor digiti minimi* (рис. 341), занимает наиболее медиальное положение из всех мышц этой группы, располагаясь непосредственно под кожей и частично под *m. palmaris brevis*. Мышца берет начало от os pisiforme, сухожилия *m. flexor carpi ulnaris* и retinaculum flexorum, прикрепляясь к локтевому краю основания проксимальной фаланги мизинца.

Действие: отводит мизинец и принимает участие в сгибании его проксимальной фаланги.

Иннервация: *n. ulnaris* [(C_7), C_8 , Th_1].

Кровоснабжение: *r. palmaris profundus a. ulnaris*.

3. Короткий сгибатель мизинца, *m. flexor digiti minimi brevis*



343. Мышцы кисти, правой; ладонная поверхность ($\frac{2}{3}$).

(см. рис. 341), имеет вид небольшой уплощенной мышцы, лежащей латеральнее предыдущей и прикрытой сверху *m. palmaris brevis* и кожей. Она берет начало от *hamulus ossis hamati, retinaculum flexorum* и, направляясь дистально, прикрепляется к ладонной поверхности основания проксимальной фаланги мизинца.

Действие: сгибает проксимальную фалангу мизинца и принимает участие в его приведении.

Иннервация: *n. ulnaris* (C₇-C₈).

Кровоснабжение: *г. palmaris profundus a. ulnaris*.

4. Мышца, противопоставляющая мизинец, *m. opponens digiti minimi* (рис. 341), лежит внутри от предыдущей и несколько прикрыта ею по наружному краю. Мышца берет начало от *hamulus ossis hamati* и *retinaculum flexorum* и прикрепляется к локтевому краю V пястной кости.

Действие: противопоставляет мизинец большому пальцу кисти.

Иннервация: *n. ulnaris* (C₇-C₈).

Кровоснабжение: *г. palmaris profundus a. ulnaris*.

Средняя группа

1. Червеобразные мышцы, *mm. lumbricales* (рис. 341), числом четыре, имеют вид небольших веретенообразных мышц. Каждая из них начинается от лучевого края соответствующего сухожилия *m. flexor digitorum profundus* и прикрепляется к тыльной поверхности основания проксимальных фаланг от

указательного пальца до мизинца. Здесь они вплетаются в дорсальный апоневроз указательного, среднего, безымянного пальцев и мизинца со стороны лучевого их края.

Действие: сгибают проксимальные фаланги четырех пальцев и выпрямляют среднюю и дистальную фаланги тех же пальцев.

Иннервация: первая и вторая – *n. medianus*, третья и четвертая – *n. ulnaris* (C₆, Th₁).

Кровоснабжение: *arcus palmaris superficialis*.

2. Ладонные межкостные мышцы, *mm. interossei palmares* (рис. 344), представляют собой три мышечных пучка веретенообразной формы, расположенных в межкостных пространствах между пястными костями. Первая межкостная мышца залегает на лучевой половине ладони и, начинаясь на локтевой стороне II пястной кости, прикрепляется на локтевой стороне пястнофалангового сустава указательного пальца и вплетается в тыльный его апоневроз. Вторая и третья межкостные мышцы находятся на локтевой половине ладони и, начинаясь на лучевой стороне IV и V пястных костей, прикрепляются к лучевой стороне сумок пястнофаланговых суставов безымянного пальца и мизинца.

Действие: сгибают проксимальные фаланги и выпрямляют средние и дистальные фаланги указательного и безымянного пальцев и мизинца, приводят эти пальцы к среднему пальцу.

Иннервация: *n. ulnaris* (C₆, Th₁).

Кровоснабжение: *arcus palmaris profundus*.

Мышцы тыльной поверхности

Дорсальные межкостные мышцы, *mm. interossei dorsales* (рис. 349), числом четыре, имеют форму веретенообразных двуперистых мышц и залегают в межкостных промежутках тыльной поверхности кисти. Каждая мышца начинается двумя головками от обращенных одна к другой боковых поверхностей оснований каждых двух соседних пястных костей и прикрепляются: первая и вторая мышца – к лучевому краю указательного и среднего пальцев, а третья и четвертая – к локтевому краю среднего и безымянного пальцев.

Действие: две мышцы лучевого края тянут проксимальные фаланги указательного и среднего пальцев в сторону большого пальца кисти; две мышцы локтевого края тянут средний и безымянный пальцы в сторону мизинца. Кроме этого, все мышцы принимают участие в сгибании проксимальных фаланг и выпрямлении средних и дистальных фаланг указательного, среднего, безымянного пальцев и мизинца.

Иннервация: *n. ulnaris* (C₆, Th₁).

Кровоснабжение: *arcus palmaris profundus*.

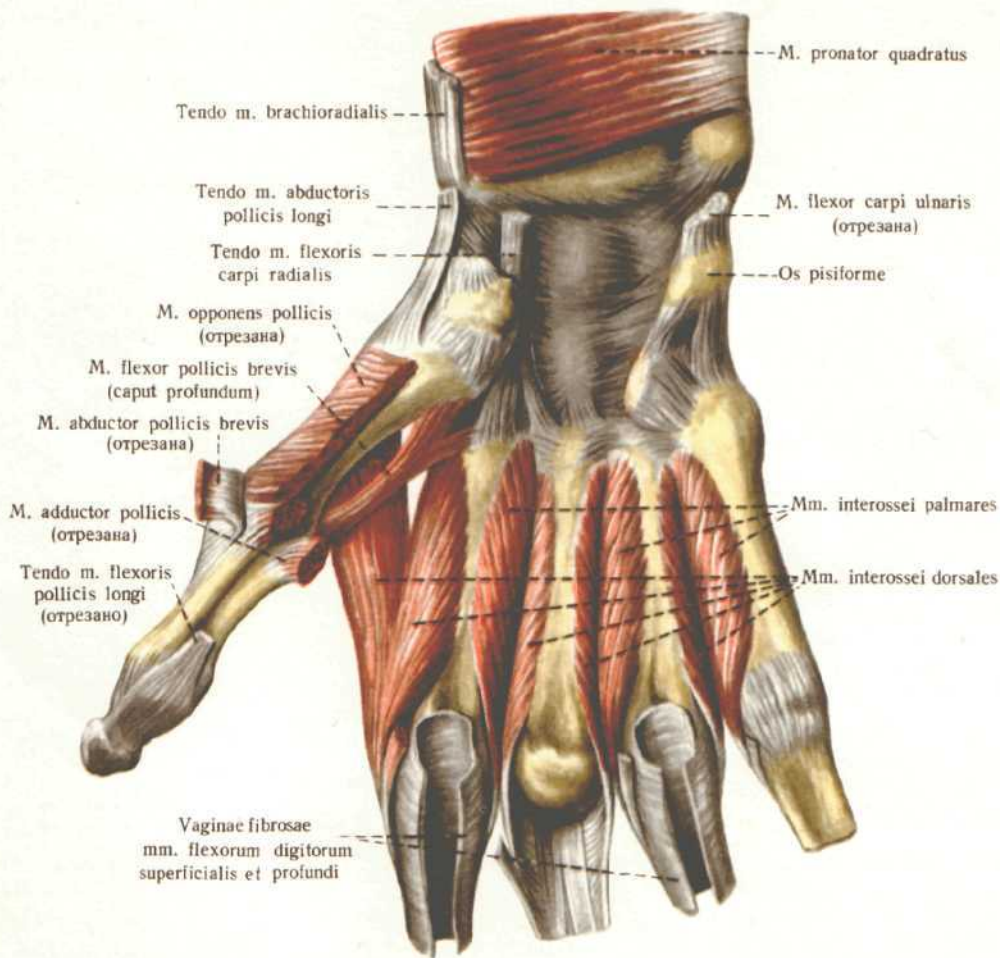
ФАСЦИИ ВЕРХНЕЙ КОНЕЧНОСТИ

Фасции, покрывающие верхнюю конечность, отличаются на своем протяжении различной толщиной. Фасциальные пластинки в ряде мест образуют хорошо выраженные влагалища и выстилают различной величины ямки, каналы и др.

ФАСЦИИ ПОЯСА ВЕРХНЕЙ КОНЕЧНОСТИ

В области пояса верхней конечности (см. рис. 285, 312, 321, 327) различают: а) дельтовидную фасцию; ее образуют два листка: поверхностный, более слабый, и глубокий, более мощ-

ный. Поверхностный листок покрывает дельтовидную мышцу снаружи и, дойдя до переднего края мышцы, переходит в фасцию груди. Глубокий листок окружает *m. deltoideus*, отделяя

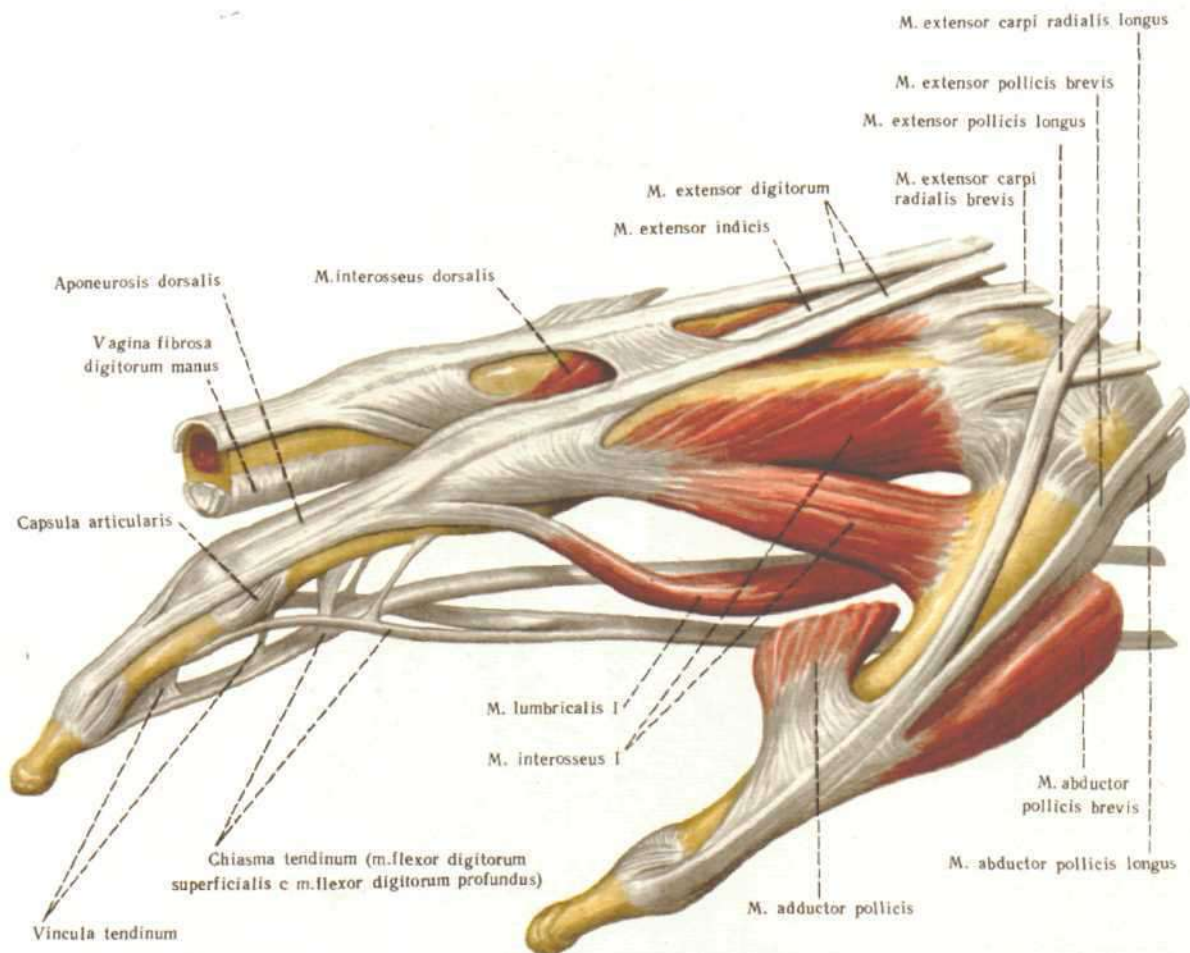


344. Мышцы кисти, правой; ладонная поверхность ($\frac{3}{5}$).
(Межкостные мышцы.)

ее от мышц пояса верхней конечности (*m. infraspinatus*, *m. teres minor*) и суставной капсулы плечевого сустава, и переходит в фасцию, покрывающую трехглавую мышцу; б) надостную фасцию, довольно плотную, натянутую по краям *fossa supraspinata*, прикрывающую одноименную мышцу; в) подостную фасцию; эта фасция прикрепляется по краям *fossa infraspinata* и, срастаясь с глубоким листком фасции дельтовидной мышцы, образует влагалище для *m. infraspinatus* и *m. teres minor*; г) подлопаточную фасцию; эта фасция тонкая, очень слабо выражена,

прикрепляется по краям одноименной ямки, покрывая подлопаточную мышцу.

Подмышечная фасция, fascia axillaris, представляет собой сравнительно плотный листок, покрывающий снизу подмышечную ямку и имеющий ряд отверстий, образованных проходящими здесь нервами, кровеносными и лимфатическими сосудами. Без четких границ *fascia axillaris* переходит вверх в фасцию дельтовидной мышцы, вниз – в *fascia brachii*, а сзади – в фасцию, покрывающую *m. latissimus* и *dorsi* и *m. teres major*.

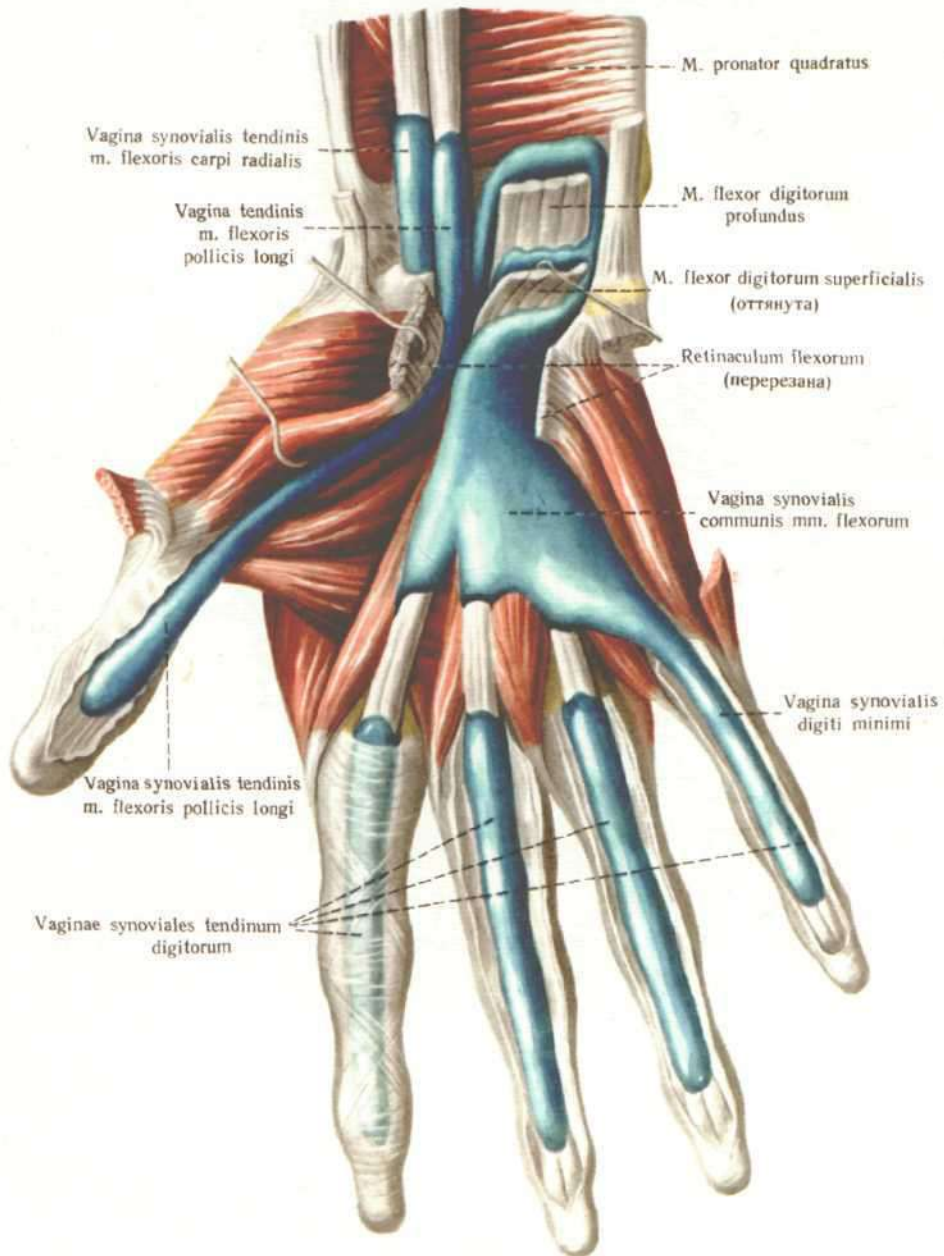


345. Сухожилия сгибателей и разгибателя указательного пальца.

ФАЦИИ ПЛЕЧА

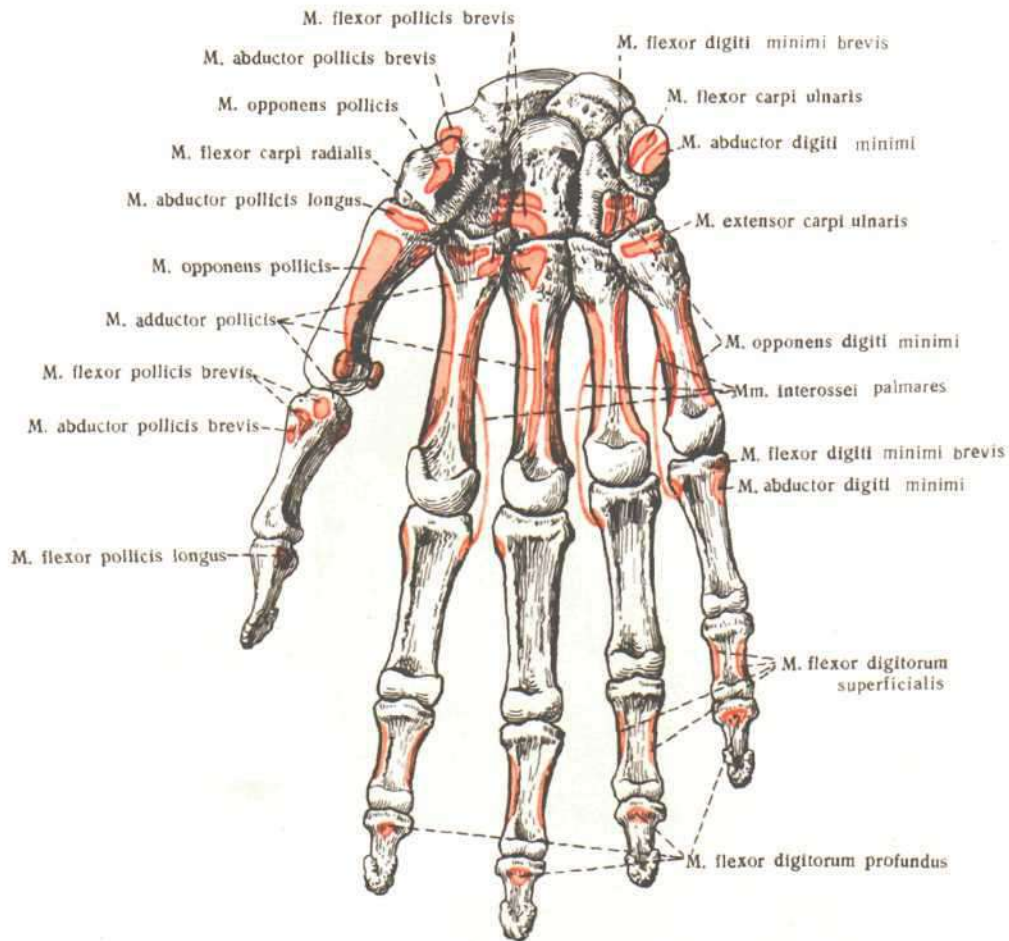
Фасция плеча, *fascia brachii*, выражена хорошо. Наибольшей плотности она достигает в средней трети плеча и ниже дельтовидной мышцы. В нижней половине плеча между сгибателями и разгибателями проходят две фронтально расположенные межмышечные перегородки – латеральная и медиальная, образующие фасциальные влагалища для этих групп мышц и служащие местом прикрепления некоторых частей мышц плеча и предплечья. Латеральная межмышечная перегородка плеча, *septum intermusculare brachii laterale*, отойдя от *fascia brachii*, покрывающей наружную поверхность плеча, направляется внутрь и прикрепляется вдоль наружного края плечевой кости,

начиная от *tuberositas deltoidea* до *epicondylus lateralis*, отделяя *caput laterale et mediale m. tricipitis* от *m. brachialis* и *m. brachioradialis*. Медиальная межмышечная перегородка плеча, *septum intermusculare brachii mediale*, более мощная, отходит от *fascia brachii* и располагается на внутренней поверхности плеча, где фиксируется вдоль внутреннего края плечевой кости на протяжении от дистального конца *m. coracobrachialis* до *epicondylus medialis*, отделяя *caput mediale m. tricipitis* от *m. brachialis* и *m. pronator teres*. В некоторых отделах фасция плеча прободается нервами и кровеносными сосудами.



346. Синовиальные влагалища сухожилий, *vaginae synoviales tendinum*, правая кисть; ладонная поверхность ($\frac{2}{3}$).

(В полость влагалищ введена цветная масса.)



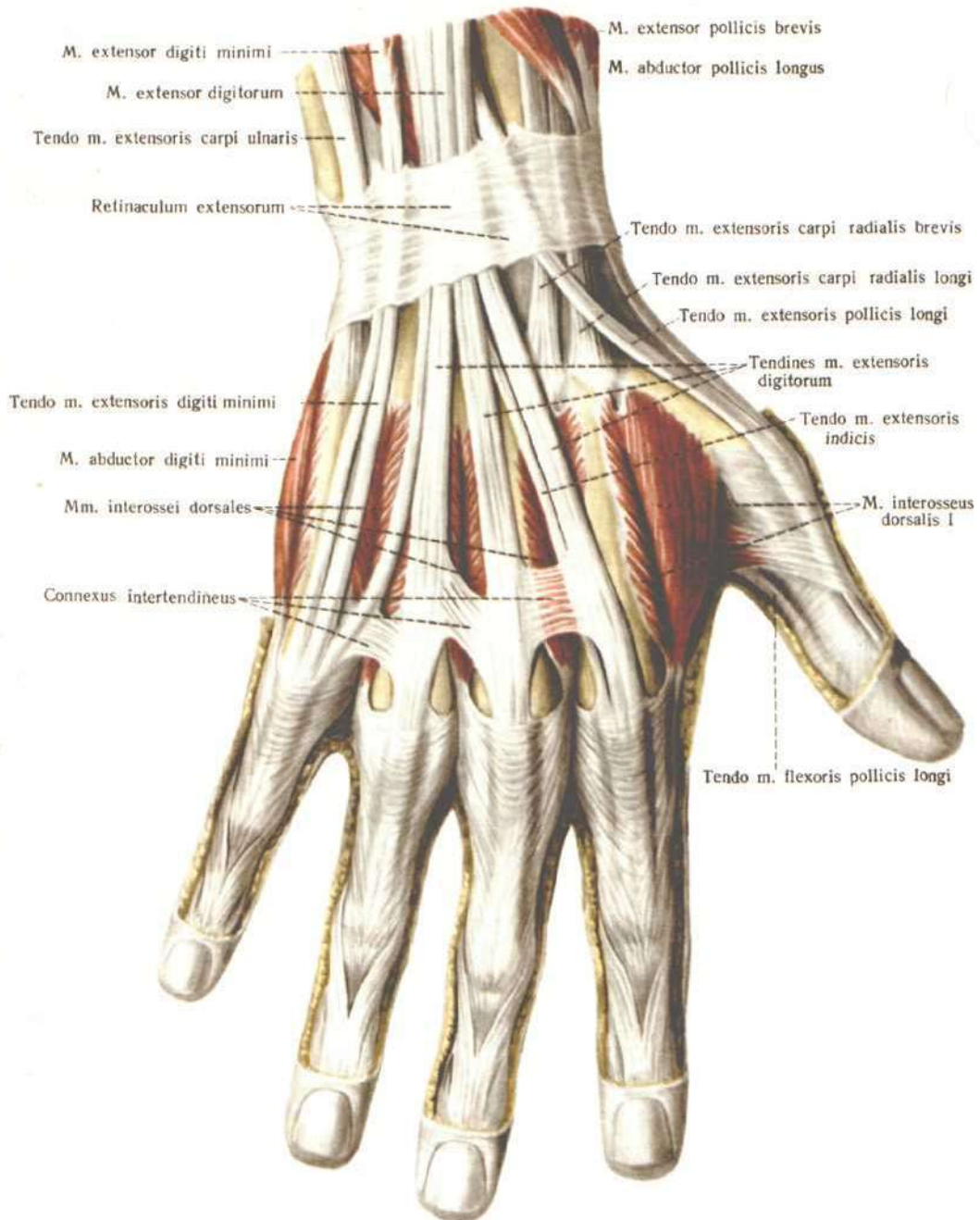
347. Места начала и прикрепления мышц на костях кисти, правой; ладонная поверхность (схема).

ФАЦИИ ПРЕДПЛЕЧЬЯ

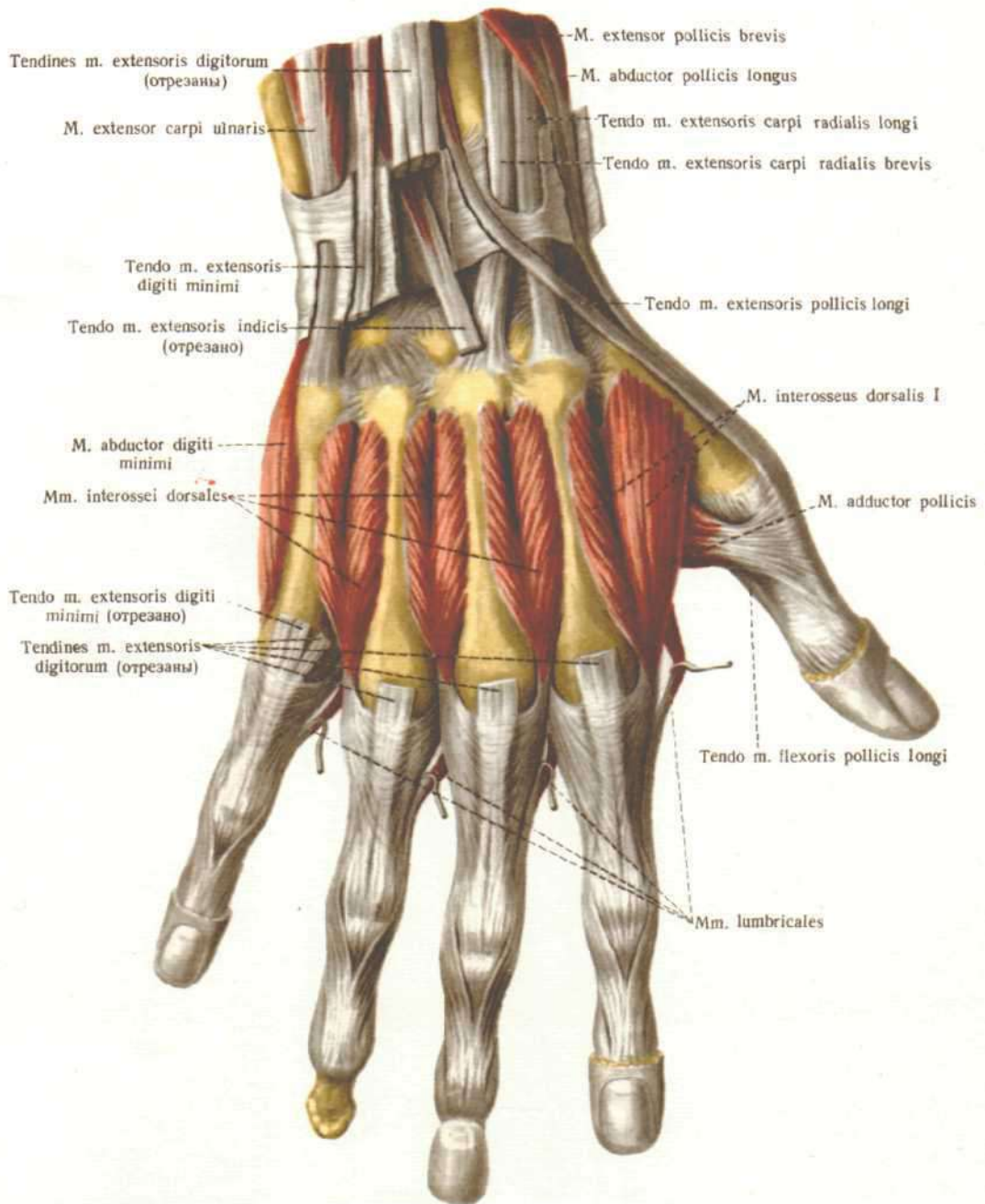
Фасция предплечья, *fascia antebrachii* (см. рис. 329, 335), является продолжением фасции плеча. Наибольшей плотности она достигает в области локтевого сустава, где от нее берет начало ряд мышц предплечья. На всем протяжении от фасции отходят тонкие многочисленные перегородки, залегающие между отдельными группами мышц и образующие для них фасциальные влагалища. По всей окружности предплечья фасция предплечья плотно сращена с поверхностно лежащими мышцами. Вверху она срастается с фиброзной пластинкой – *aponeurosis m. bicipitis brachii*, внизу фасция образует хорошо

выраженные поперечно направленные пучки, охватывающие область лучезапястного сочленения (рис. 341).

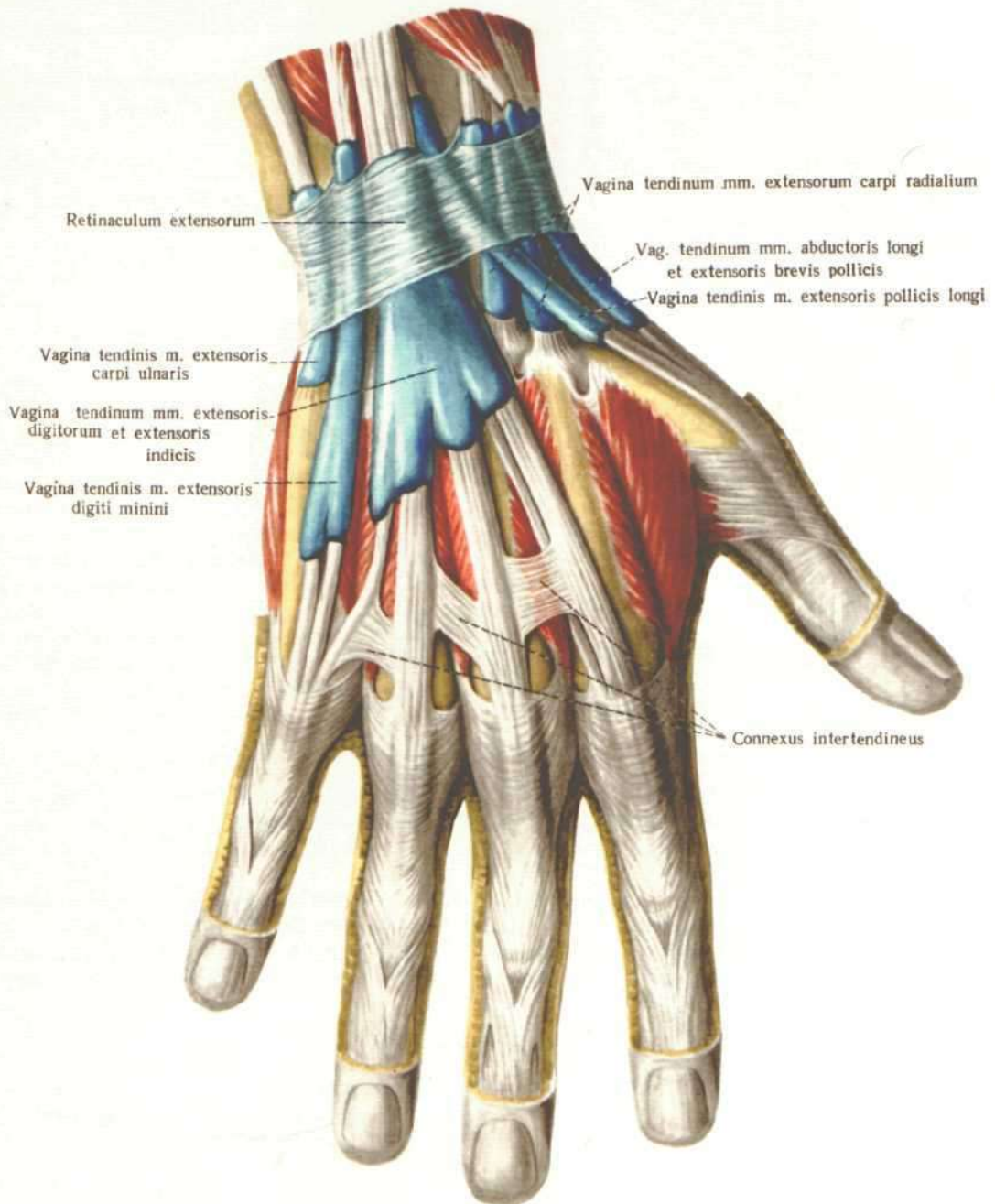
Фасциальными перегородками и костями предплечья, а также межкостной мембраной в верхней половине предплечья образуются три мышечных ложа: латеральное, заднее и переднее. В латеральном ложе залегают *m. brachioradialis* и *mm. extensores carpi radialis*, в заднем ложе (разгибателей) – *m. extensor digitorum*, *m. extensor digiti minimi*, *m. extensor carpi ulnaris*, *m. anconeus*, *m. supinator*. В переднем ложе, которое делится фасциальной пластинкой на два отдела – поверхностный и глу-



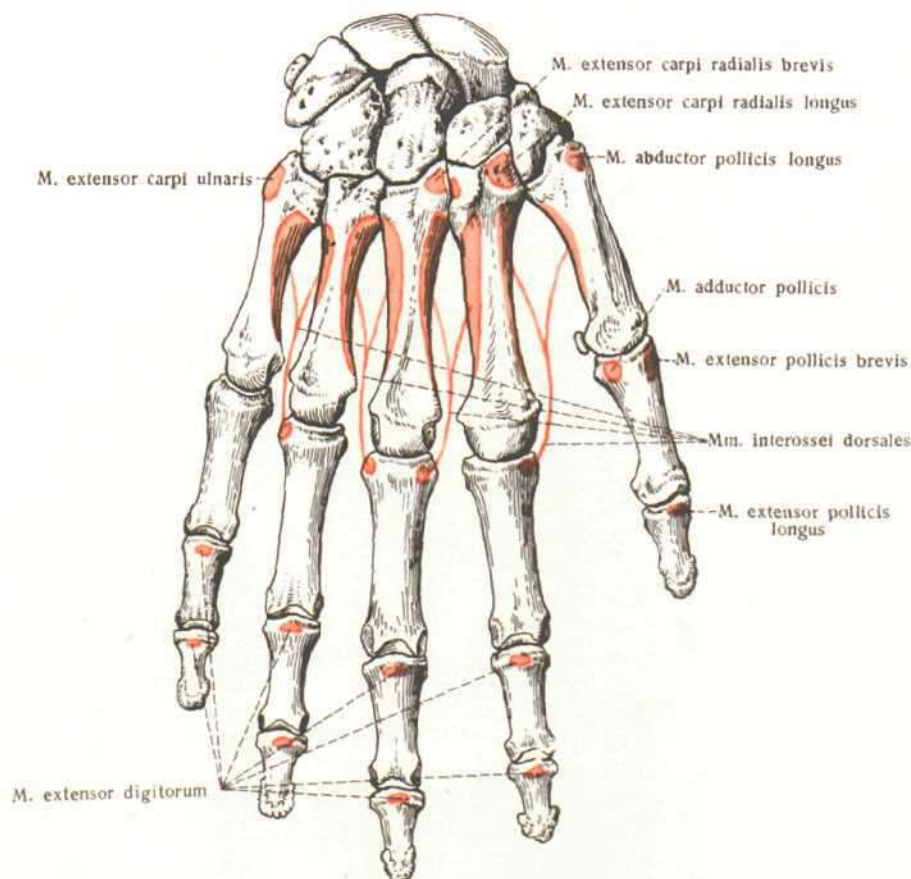
348. Мышцы кисти, правой; тыльная поверхность ($\frac{3}{4}$).



349. Мышцы кисти, правой; тыльная поверхность ($\frac{3}{4}$).
 [Сухожилия разгибателей пальцев (II-V) удалены, каналы вскрыты.]



350. Синовиальные влагалища сухожилий, *vag. synoviales tendinum*, правая кисть; тыльная поверхность (2/3).



351. Места начала и прикрепления мышц на костях кисти, правой; тыльная поверхность (схема).

бокый, залегают все мышцы передней группы предплечья. При этом в глубоком отделе переднего ложа располагаются *m. flexor digitorum profundus* и *m. flexor pollicis longus*, а в поверхностном – *m. pronator teres*, *m. flexor carpi radialis*, *m. flexor*

digitorum superficialis, *m. palmaris longus*, *m. flexor carpi ulnaris*. В нижней половине предплечья число фасциальных лож остается прежним, но величина их уменьшается, так как они окружают не мышцы, а отходящие от них сухожилия.

ФАЦИИ КИСТИ

Фасции кисти, *fasciae manus* (см. рис. 330, 335), являются непосредственным продолжением фасции предплечья.

На ладонной стороне кисти различают две фасции – поверхностную и глубокую. Поверхностная фасция имеется в виде тонкой пластинки, покрывающей мышцы возвышения большого пальца и мизинца. В центральных отделах ладони фасция значительно утолщается и переходит в ладонный апоневроз, *aponeurosis palmaris*. По форме апоневроз имеет вид треугольника, обращенного основанием вниз – к пальцам, а вершиной кверху, к предплечью, где срастается с удерживателем сгибателей, *retinaculum flexorum*. В области вершины в

апоневроз вплетается сухожилие *m. palmaris longus*, пучки которого веерообразно расходятся в толще апоневроза, достигая основания пальцев. Здесь эти пучки группируются в более крупные пучки.

Кроме продольных пучков, в составе ладонного апоневроза имеются еще и поперечные пучки, *fasciculi transversi*, особенно хорошо выраженные в основании межпальцевых промежутков (рис. 343).

Глубокая фасция кисти – ладонная межкостная фасция – представляет собой сравнительно тонкий листок рыхлой клетчатки, покрывающий межкостные ладонные мышцы. Между

глубокой фасцией и ладонным апоневрозом располагаются сухожилия сгибателей пальцев, сосуды и нервы.

Обе фасции по бокам срастаются, образуя пространство, где и проходят указанные сухожилия, а также червеобразные мышцы.

Ладонная фасция пальцев образует фиброзные влагалища пальцев кисти, в которых проходят сухожилия сгибателей паль-

цев. Внутри эти влагалища выстланы синовиальной оболочкой. Стенки этих *фиброзных влагалищ пальцев кисти, vaginae fibrosae digitorum manus*, укреплены рядом связок. Среди них различают наиболее хорошо развитые – *кольцевую часть фиброзного влагалища, pars anularis vaginae fibrosae*. Кроме того, здесь имеются *боковые связки, ligg. collateralia*.

СИНОВИАЛЬНЫЕ ВЛАГАЛИЩА СУХОЖИЛИЙ МЫШЦ НА КИСТИ

На ладонной поверхности располагается пять изолированных одно от другого *синовиальных влагалищ пальцев кисти, vaginae synoviales digitorum manus* (рис. 346, 350). Наиболее крупное из них, *общее синовиальное влагалище мышц сгибателей пальцев кисти, vagina synovialis communis mm. flexorum digitorum manus*, залегает в *canalis carpi* и содержит сухожилия *mm. flexores digitorum superficialis et profundus* в том месте, где они выходят на кисть. С этим же влагалищем соединено влагалище мизинца, содержащее сухожилия указанных сгибателей, подходящие к мизинцу.

Три однотипных влагалища располагаются на ладонной поверхности указательного, среднего и безымянного пальцев. Они берут начало на уровне пястнофаланговых суставов и достигают основания дистальных фаланг.

Влагалища содержат сухожилия глубокого и поверхностного сгибателя пальцев.

Сухожилие длинного сгибателя большого пальца кисти располагается в отдельном *влагалище сухожилия длинного сгибателя большого пальца кисти, vagina tendinis m. flexoris*

pollicis longi. Это влагалище залегает латеральнее *vagina synovialis communis mm. flexorum digitorum manus* в *canalis carpi* и, направляясь к большому пальцу кисти, заканчивается у основания его дистальной фаланги.

На тыльной поверхности кисти *тыльная фасция кисти, fascia dorsalis manus*, покрывая тыльные межкостные мышцы, участвует в формировании синовиальных влагалищ.

На тыльной поверхности кисти располагается шесть синовиальных влагалищ (рис. 350). Каждое из них содержит сухожилия определенных мышц, расположенных на тыльной поверхности предплечья. Залегают они под *retinaculum extensorum* в том месте, где сухожилия с предплечья переходят на кисть. Начиная с лучевой стороны, в первом влагалище располагаются сухожилия *mm. abductoris pollicis longi et extensoris pollicis brevis*; во втором – сухожилия *mm. extensores carpi radiales*; в третьем – сухожилие *m. extensor pollicis longus*; в четвертом – сухожилие *m. extensor digitorum et m. extensor indicis*; в пятом – сухожилие *m. extensor digiti minimi*; в шестом – сухожилие *m. extensor carpi ulnaris*.

ПОДМЫШЕЧНАЯ ЯМКА

Подмышечная ямка, fossa axillaris (см. рис. 312), представляет собой углубление между латеральной поверхностью стенки грудной клетки и медиальной поверхностью плеча.

При максимальном отведении плеча углубление хорошо выражено. Если удалить покрывающую ямку кожу, расположенную под ней фасцию и рыхлую жировую клетчатку, то обнаружится значительная *подмышечная полость, cavum axillare*, приближающаяся по форме к четырехсторонней пирамиде, вершиной обращенной кверху, а основанием – вниз. Основание пирамиды одновременно является нижней апертурой подмышечной полости. В области вершины образуется верхняя апертура подмышечной полости.

Различают четыре стенки, ограничивающие подмышечную ямку: медиальную, латеральную, переднюю и заднюю. Медиальная стенка образована *m. serratus anterior*, латеральная – *m. coracobrachialis* и *caput breve m. bicipitis brachii*, передняя –

mm. pectorales, major et minor, задняя стенка – *m. subscapularis, m. teres major* и *latissimus dorsi*.

При отведенной руке хорошо видны еще два отверстия подмышечной ямки, образованные при прохождении длинной головки трехглавой мышцы между большой и малой круглыми мышцами. Внутренний край длинной головки снаружи, малая круглая мышца сверху и большая круглая мышца снизу ограничивают трехстороннее отверстие (*foramen trilaterum*). Латеральнее длинной головки трехглавой мышцы располагается четырехстороннее отверстие (*foramen quadrilaterum*), где внутренней стороной является наружная поверхность длинной головки трехглавой мышцы, верхней – *m. teres minor*, если рассматривать сзади, или *m. subscapularis*, если рассматривать спереди, нижней – *m. teres major* и наружной стороной – плечевая кость. Подмышечная ямка выполнена рыхлой клетчаткой, содержащей множество сосудов, лимфатических узлов и нервов.

ЛОКТЕВАЯ ЯМКА

Локтевая ямка, *fossa cubiti* (см. рис. 314), расположена на передней области локтя, *regio cubiti anterior*. Собственно ямка видна лишь после того, как удалить кожу и клетчатку, заполняющую ямку.

Локтевая ямка ограничена сверху *m. brachialis*, медиально – *m. pronator teres* и латерально – *m. brachioradialis*. В области *fossa cubiti* залегают поверхностные и глубокие сосуды и нервы.

МЫШЦЫ НИЖНЕЙ КОНЕЧНОСТИ
MUSCULI MEMBRI INFERIORIS

МЫШЦЫ И ФАСЦИИ НИЖНЕЙ КОНЕЧНОСТИ

ОБЛАСТИ НИЖНЕЙ КОНЕЧНОСТИ

К областям нижней конечности, *regiones membri inferioris*, относятся (рис. 353, 365):

1. Ягодичная область, *regio glutea*, которая переходит в заднюю область бедра. Ее верхней границей является подвздошный гребень, нижней – ягодичная борозда, или складка, *sulcus gluteus s. plica glutea*.

2. Области бедра:

а) передняя область бедра, *regio femoris anterior*, соответствует местоположению четырехглавой мышцы бедра, *m. quadriceps femoris*, и портняжной мышцы, *m. sartorius*. Нижняя граница проходит на 4 см выше надколенника;

б) задняя область бедра, *regio femoris posterior*, соответствует пространству, ограниченному сверху ягодичной складкой, *plica glutea*, и внизу поперечной линией, проведенной на 3–4 см выше основания надколенника.

3. Области колена:

а) передняя область колена, *regio genus anterior*, располагается на переднебоковых поверхностях колена. В состав этой области входит область надколенника, соответствующая контурам надколенника и мышечков бедра;

б) задняя область колена, *regio genus posterior*, располагается на задней поверхности колена. В состав этой области входит подколенная ямка, *fossa poplitea*.

4. Области голени:

а) передняя область голени, *regio cruris anterior*, простирается от бугристости большеберцовой кости до уровня основания лодыжек и занимает переднюю поверхность голени;

б) задняя область голени, *regio cruris posterior*, в состав которой входит так называемая икра, наиболее выступающая верхняя часть задней области голени.

5. Области стопы:

а) тыл стопы, *dorsum pedis*, располагается на тыльной и боковых поверхностях стопы, в пределах от сгиба голеностопного сустава до проксимальных фаланг пальцев;

б) подошва стопы, *planta pedis*, располагается на подошвенной поверхности стопы, в пределах от дистальных участков пяточного бугра до проксимальных фаланг пальцев;

в) пяточная область, *regio calcanea*, соответствует пяточному бугру.

МЫШЦЫ НИЖНЕЙ КОНЕЧНОСТИ

Мышцы нижней конечности, *mm. membri inferioris*, соответственно их топографоанатомическим особенностям делят на две группы: мышцы таза и мышцы свободной нижней

конечности. Мышцы второй группы в свою очередь подразделяют на мышцы бедра, мышцы голени и мышцы стопы (рис. 352–401).

МЫШЦЫ ТАЗА

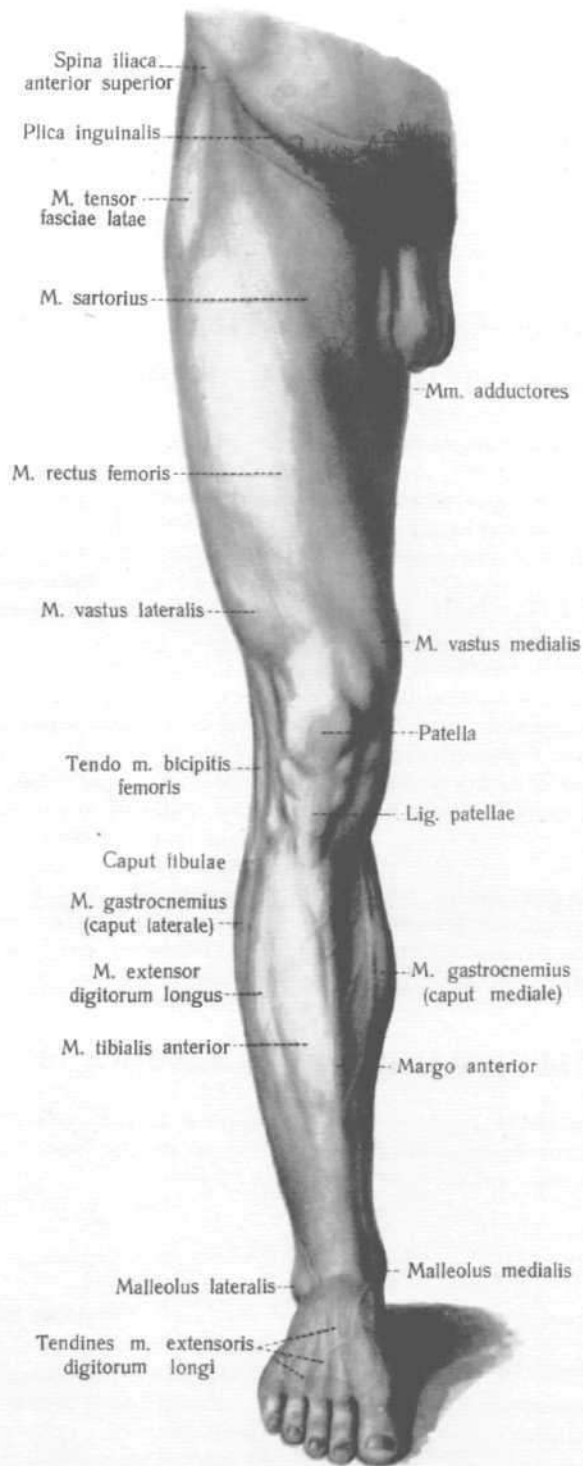
Мышцы таза делят на внутреннюю и наружную группу.

Внутренняя группа мышц таза

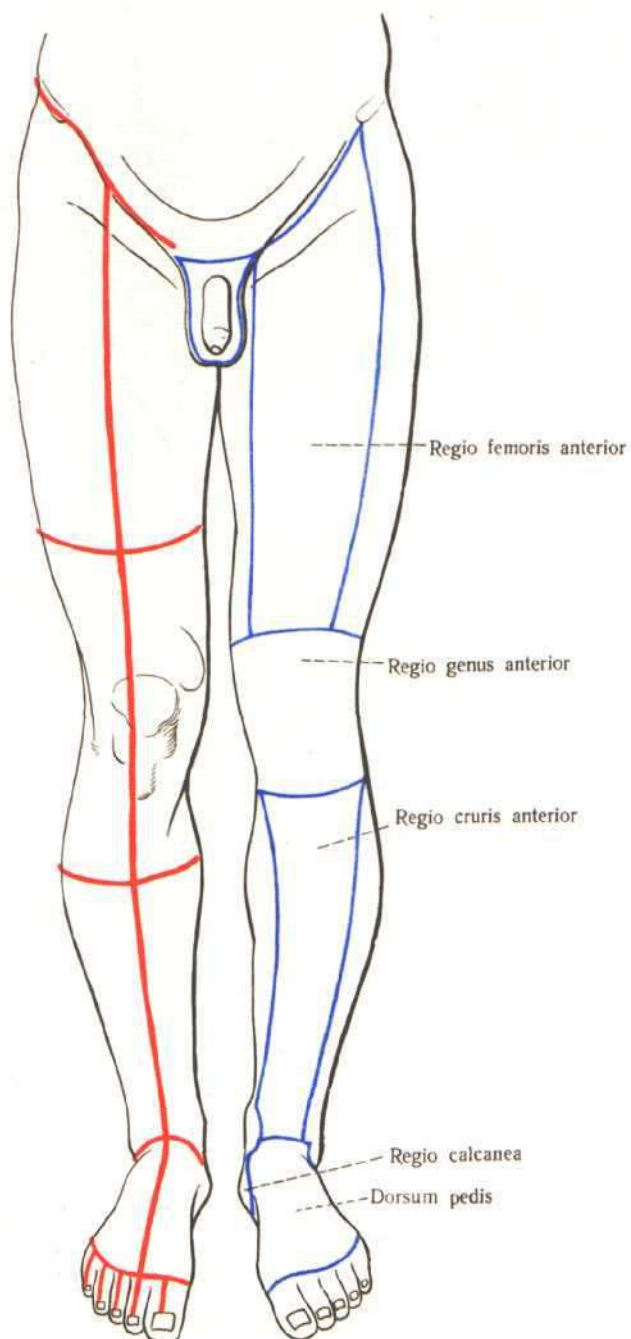
1. Большая поясничная мышца, *m. psoas major*.
2. Малая поясничная мышца, *m. psoas minor*.
3. Подвздошная мышца, *m. iliacus*.
4. Подвздошно-поясничная мышца, *m. iliopsoas*.
5. Внутренняя запирательная мышца, *m. obturatorius internus*.
6. Грушевидная мышца, *m. piriformis*.
7. Копчиковая мышца, *m. coccygeus*.

Наружная группа мышц таза

1. Большая ягодичная мышца, *m. gluteus maximus*.
2. Средняя ягодичная мышца, *m. gluteus medius*.
3. Малая ягодичная мышца, *m. gluteus minimus*.
4. Квадратная мышца бедра, *m. quadratus femoris*.
5. Верхняя близнецовая мышца, *m. gemellus superior*.
6. Нижняя близнецовая мышца, *m. gemellus inferior*.
7. Наружная запирательная мышца, *m. obturatorius externus*.
8. Напрягатель широкой фасции бедра, *m. tensor fasciae latae*.



352. Рельеф мышц нижней конечности, правой; спереди.



353. Области и линии разрезов кожи нижней конечности.

(Синяя линия – границы областей, красная – разрезы кожи, наиболее удобные для обнаружения препарлируемых мышц.)

Внутренняя группа мышц таза

1. *Большая поясничная мышца, m. psoas major* (см. рис. 297), длинная, веретенообразной формы, начинается 5 зубцами от боковой поверхности тел XII грудного, четырех верхних поясничных позвонков и соответствующих межпозвоночных хрящей. Более глубокие мышечные пучки берут начало от поперечных отростков всех поясничных позвонков. Несколько суживаясь, мышца направляется книзу и немного кнаружи и, соединяясь с пучками подвздошной мышцы, *m. iliacus*, образует общую подвздошно-поясничную мышцу, *m. iliopsoas*.

2. *Малая поясничная мышца, m. psoas minor* (см. рис. 297) (непостоянная), тонкая, веретенообразной формы, располагается на передней поверхности *m. psoas major*. Она начинается от боковой поверхности тел XII грудного и I поясничного позвонков и, направляясь вниз, переходит своим сухожилием в fascia iliaca, прикрепляясь вместе с ней к recten ossis pubis и к eminentia iliopectinea.

Действие: натягивает fascia iliaca.

Иннервация: гг. musculares plexus lumbalis (L₁-L₂).

Кровоснабжение: aa. lumbales.

3. *Подвздошная мышца m. iliacus* (см. рис. 297), заполняет всю подвздошную ямку, fossa iliaca, беря начало от ее стенок. По форме мышца приближается к треугольнику, вершиной обращенному книзу.

Пучки, составляющие мышцу, веерообразно сходятся к linea terminalis и здесь сливаются с пучками *m. psoas major*, образуя *m. iliopsoas*.

4. *Подвздошно-поясничная мышца, m. iliopsoas* (см. рис. 297), образуется в результате соединения дистальных мышечных пучков *m. iliacus* и *m. psoas major*. Мышца из полости таза выходит через lacuna musculorum и, направляясь книзу, проходит по передней поверхности тазобедренного сустава, прикрепляясь тонким коротким сухожилием к trochanter minor femoris; между капсулой сустава и сухожилием мышцы имеется подвздошно-гребешковая сумка, bursa ileopectinea, нередко сообщаящаяся с полостью тазобедренного сустава.

Действие: сгибает бедро в тазобедренном суставе, вращая его наружу. При фиксированном бедре наклоняет (сгибает) туловище вперед.

Иннервация: гг. musculares plexus lumbalis (L₁-L₂).

Кровоснабжение: aa. iliofemoralis, circumflexa ilium profunda.

5. *Внутренняя запирающая мышца, m. obturatorius internus* (рис. 360), представляет собой уплощенной формы мышцу, у которой мышечные пучки направлены слегка веерообразно. Широкой своей частью мышца берет начало от внутренней поверхности тазовой кости в окружности membrana obturatoria и от ее внутренней поверхности. Небольшая щель между пучками мышцы и sulcus obturatorius лобковой кости превращается

в запирающий канал, canalis obturatorius, через который проходят сосуды и нерв. Затем мышечные пучки, конвергируя, направляются кнаружи и, перегнувшись почти под прямым углом через малую седалищную вырезку, покидают полость таза через foramen ischiadicum minus, прикрепляясь коротким, мощным сухожилием в области fossa trochanterica. В месте перегиба через край малой седалищной вырезки имеется седалищная сумка внутренней запирающей мышцы, bursa ischiadica m. obturatorii interni.

Топографически внутреннюю запирающую мышцу делят на две части: большую, до выхода из полости таза, – внутритазовую, и меньшую, сухожильную, лежащую под большой ягодичной мышцей, – внетазовую.

Действие: супинирует бедро.

Иннервация: гг. musculares plexus sacralis [L₄-L₅; S₁-S₂ (S₃)].

Кровоснабжение: aa. glutea inferior, obturatoria, pudenda interna.

6. *Грушевидная мышца, m. piriformis* (рис. 357), имеет вид плоского равнобедренного треугольника, основание которого берет начало от передней поверхности крестца, латеральное отверстие между II и IV foramina sacralia pelvina. Конвергируя, мышечные пучки направляются кнаружи, выходят из полости малого таза через большое седалищное отверстие, foramen ischiadicum majus, и, переходя в узкое и короткое сухожилие, прикрепляются к вершине trochanter major. У места прикрепления мышцы имеется слизистая сумка грушевидной мышцы, bursa musculi piriformis. Проходя через большое седалищное отверстие, мышца полностью его не заполняет, оставляя по верхнему и нижнему краям небольшие щели, через которые проходят сосуды и нервы. Щель, расположенная по верхнему краю грушевидной мышцы, называется надгрушевидным отверстием, а по нижнему – подгрушевидным отверстием.

Действие: супинирует бедро, а также участвует в его отведении.

Иннервация: гг. musculares plexus sacralis [S₁-S₂ (S₃)].

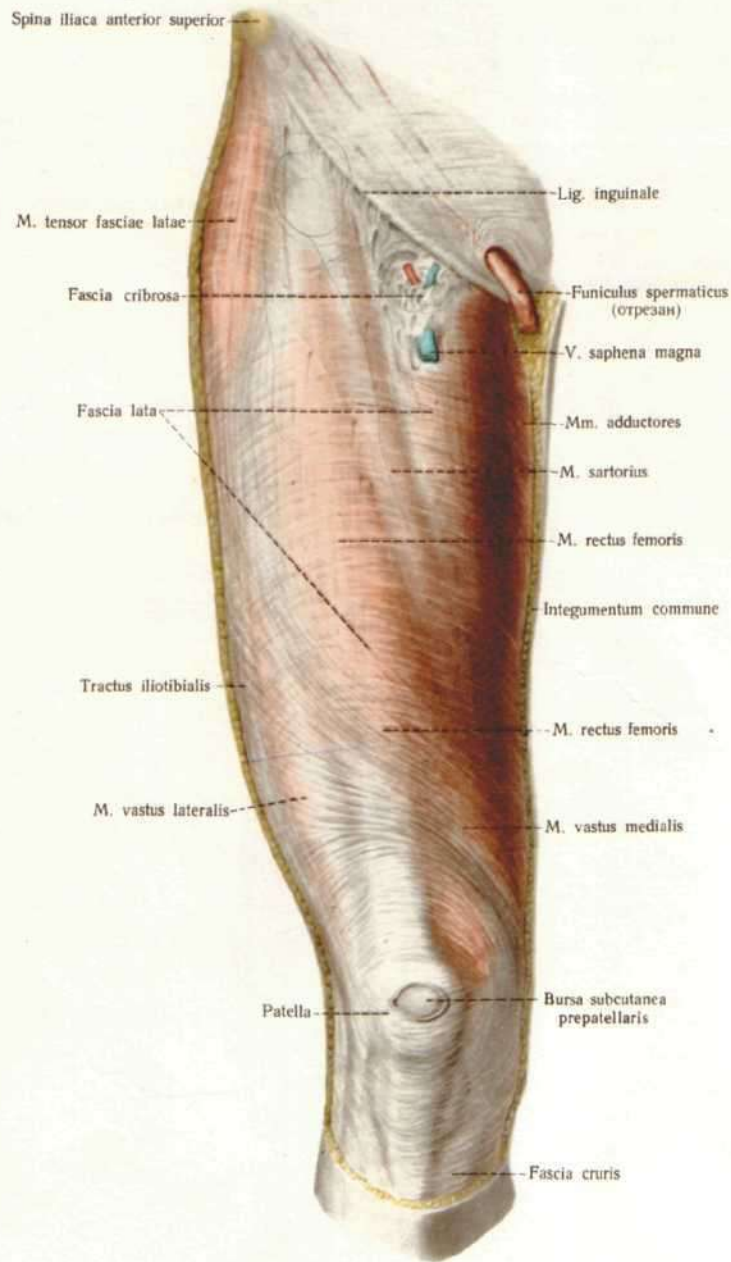
Кровоснабжение: aa. gluteae, superior et inferior.

7. *Копчиковая мышца, m. coccygeus* (рис. 360, 361), представляет собой тонкую пластинку, содержащую сравнительно мало мышечных пучков. Беря начало от spina ischiadica, мышца следует по внутренней стороне lig. sacrospinale и прикрепляется к наружной поверхности 2 нижних крестцовых и 2—3 верхних копчиковых позвонков.

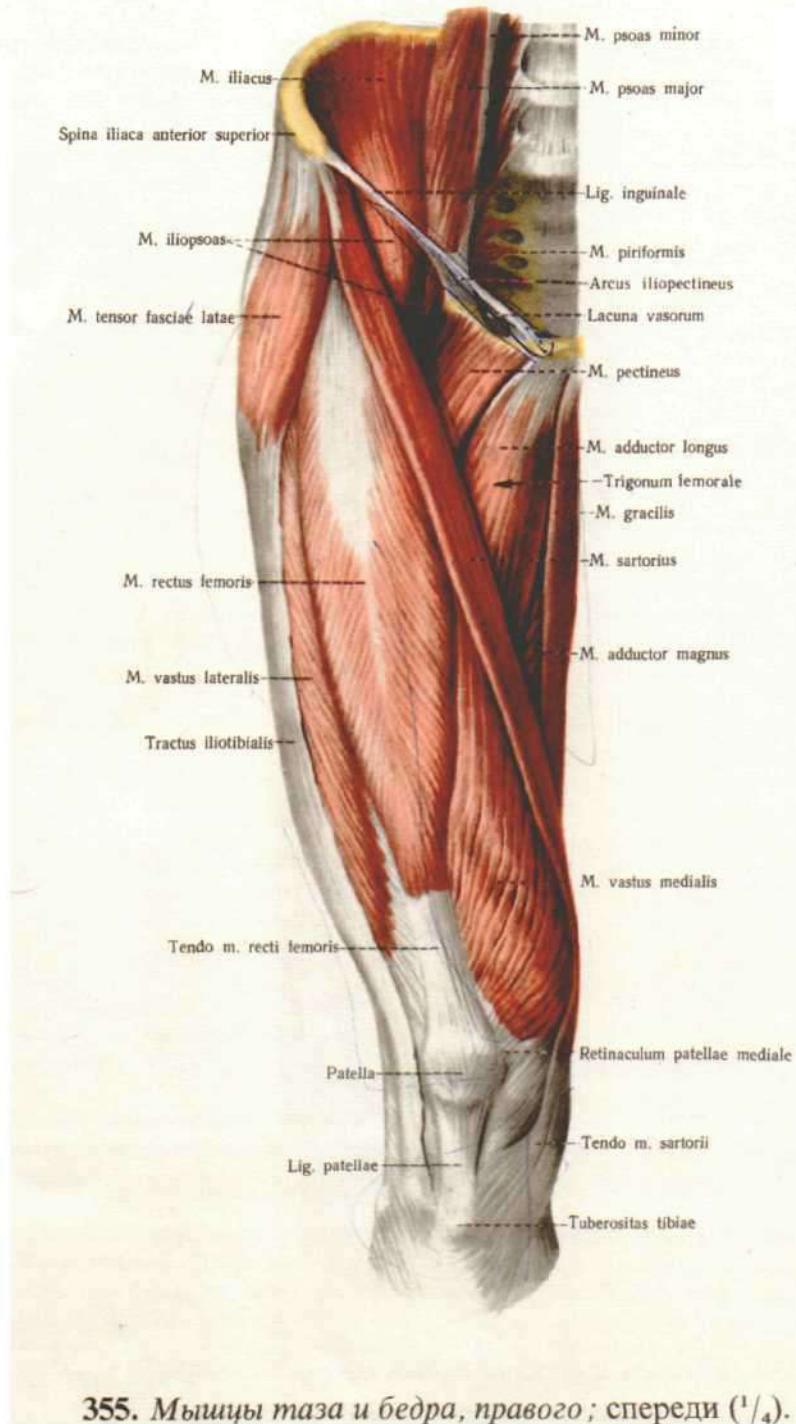
Действие: у человека эта мышца рудиментарная; при сокращении она принимает участие в укреплении стенок таза.

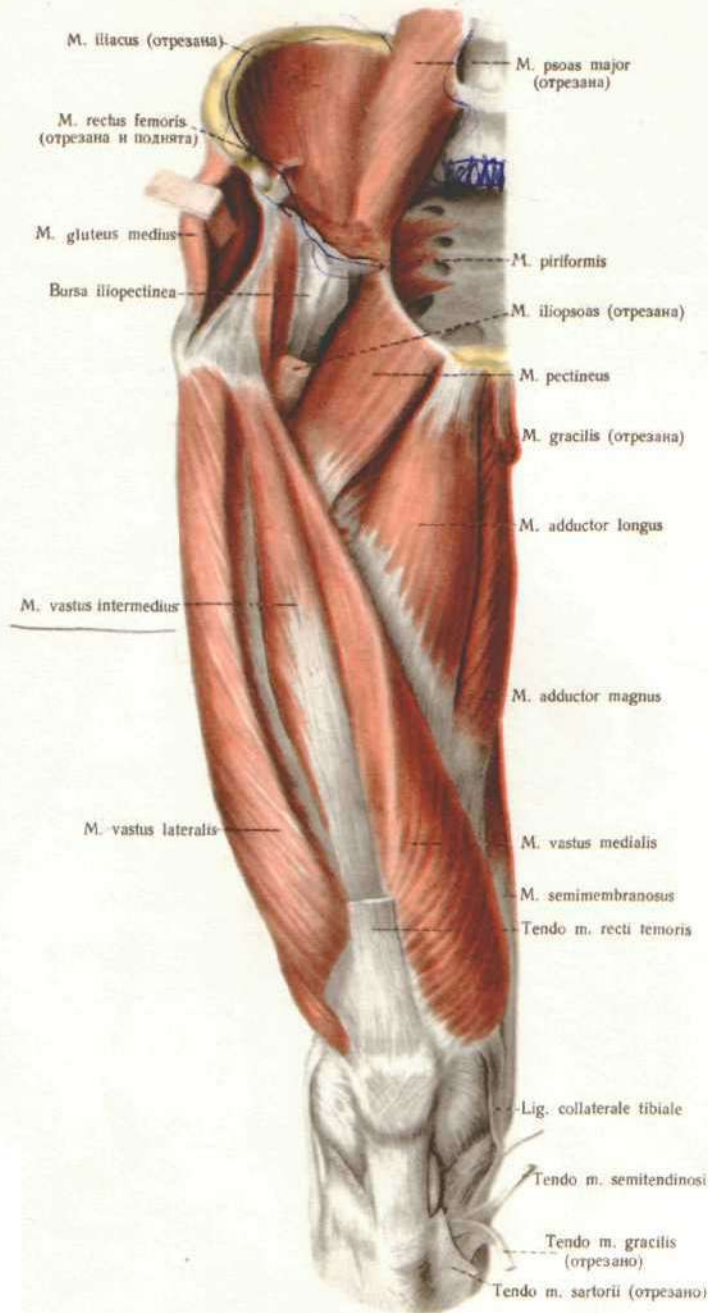
Иннервация: гг. musculares nervi pudendi.

Кровоснабжение: гг. musculares a. pudendae internaе.

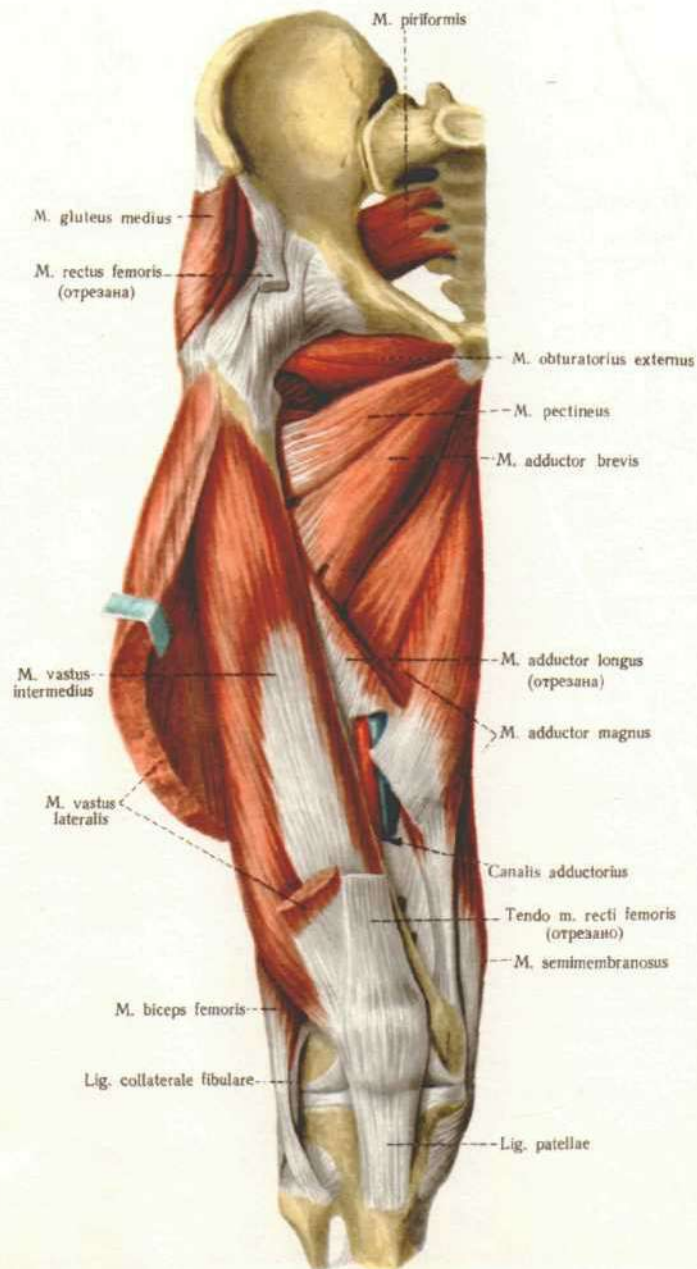


354. Мышцы и фасции бедра, правого; спереди (1/4).
(Кожа и подкожный слой удалены.)

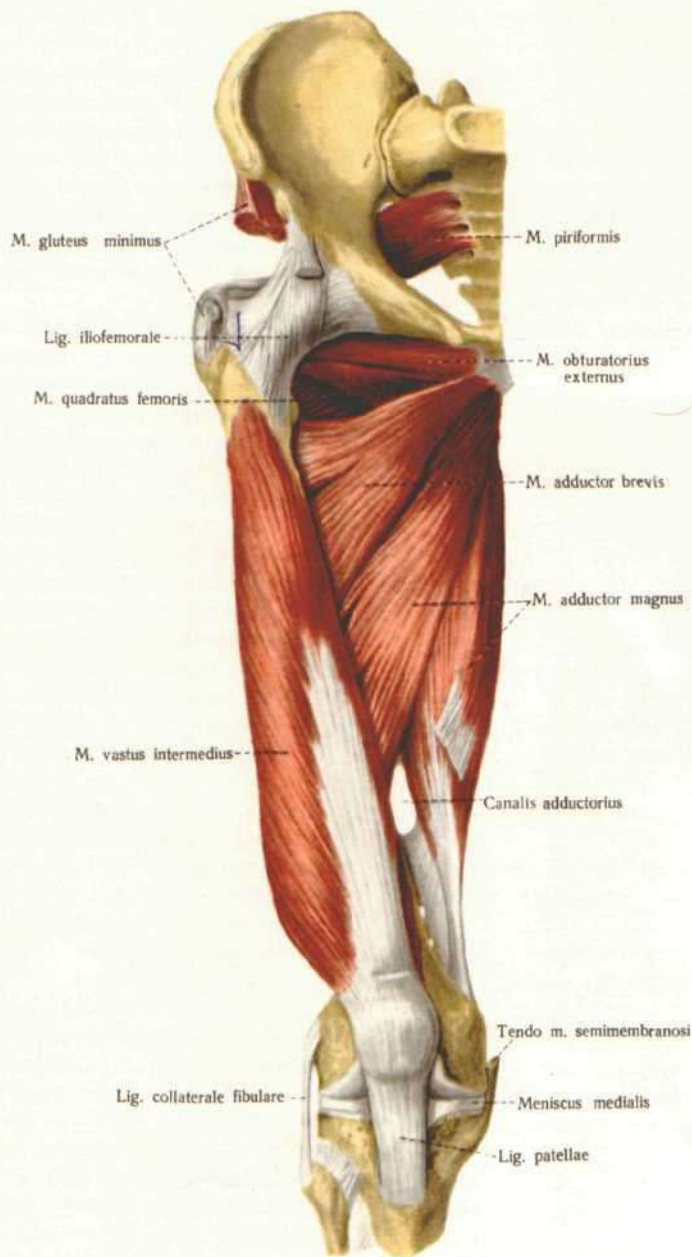




356. Мышцы таза и бедра, правого; спереди ($\frac{1}{4}$).
 (Прямая мышца бедра, портняжная и частично подвздошно-поясничная
 мышцы удалены.)



357. Мышцы таза и бедра, правого; спереди (1/4).



358. Мышцы таза и бедра, правого; спереди (1/4).

Наружная группа мышц таза

1. *Большая ягодичная мышца, m. gluteus maximus* (рис. 367), по форме приближается к ромбу. Мышца крупноволокнистая, мощная, плоская и достигает в толщину 2—3 см. По своему ходу мышца перекрывает большой вертел, а также остальные мышцы этой группы. Она начинается от задней части наружной поверхности подвздошной кости, кзади от *linea glutea posterior*, от бокового края крестца и копчика и от *lig. sacrotuberale*. Мышечные пучки тянутся косо вниз и латерально и прикрепляются своими верхними пучками к *fascia lata*, переходящей в *tractus iliotibialis*, а нижними — к *tuberositas glutea femoris*; здесь между большим вертелом и мышцей имеется *вертельная сумка большой ягодичной мышцы, bursa trochanterica m. glutei maximi*.

Действие: выпрямляет согнутое вперед туловище, разгибает бедро, а также натягивает широкую фасцию бедра.

Иннервация: n. gluteus inferior (plexus sacralis) (L₅, S₁–S₂).

Кровоснабжение: aa. gluteae superior et inferior, circumflexa femoris medialis, profunda femoris (perforans I).

2. *Средняя ягодичная мышца, m. gluteus medius* (рис. 368), располагается под большой ягодичной мышцей. По форме приближается к треугольнику. Мышца толстая, в ней различают два слоя пучков: поверхностный и глубокий. Мышечные пучки располагаются веерообразно, начинаясь широкой частью от наружной поверхности крыла подвздошной кости, ограниченной спереди *linea glutea anterior*, сверху — *crista iliaca* и снизу — *linea glutea posterior*. Затем все мышечные пучки сходятся в общее мощное сухожилие, прикрепляющееся к вершине *trochanter major*, где имеется *вертельная сумка средней ягодичной мышцы, bursa trochanterica m. glutei medii*.

Действие: отводит бедро, причем передние пучки вращают бедро внутрь, а задние — наружу; принимает участие в выпрямлении согнутого вперед туловища.

Иннервация: n. gluteus superior (plexus sacralis) (L₁–L₅, S₁).

Кровоснабжение: aa. glutea superior et circumflexa femoris lateralis.

3. *Малая ягодичная мышца, m. gluteus minimus* (рис. 369), по форме напоминает предыдущую, но значительно тоньше в поперечнике. На всем своем протяжении мышца прикрыта средней ягодичной мышцей. Начинается мышца от наружной поверхности крыла подвздошной кости, между *linea glutea anterior* и *linea glutea inferior*. Затем мышечные пучки, конvergируя, переходят в сухожилие, прикрепляющееся к переднему краю *trochanter major*, здесь имеется *вертельная сумка малой ягодичной мышцы, bursa trochanterica m. glutei minimi*.

Действие: сходно с действием средней ягодичной мышцы: отводит ногу и принимает участие в выпрямлении согнутого туловища.

Иннервация: n. gluteus superior (plexus sacralis) (L₁–L₅, S₁).

Кровоснабжение: aa. glutea superior, circumflexa femoris lateralis.

4. *Квадратная мышца бедра, m. quadratus femoris* (рис. 370), имеет вид сравнительно толстого прямоугольника, прикрытого сзади *m. gluteus maximus*. Начинается мышца от латеральной поверхности *tuber ischiadicum* и прикрепляется к *crista intertrochanterica*, достигая *trochanter major*.

Действие: вращает бедро наружу.

Иннервация: n. ischiadicus (plexus sacralis) (L₄–L₅, S₁).

Кровоснабжение: aa. glutea inferior, circumflexa femoris medialis, obturatoria.

5. *Верхняя близнецовая мышца, m. gemellus superior* (рис. 371), имеет вид небольшого мышечного тяжа, берущего начало от *spina ischiadica* и прикрепляющегося к *fossa trochanterica*. Мышца прилегает к верхнему краю сухожилия *m. obturatorius internus* после его выхода из полости таза.

Действие: вращает бедро наружу.

Иннервация: ветви plexus sacralis (L₄–L₅, S₁).

Кровоснабжение: aa. glutea inferior, pudenda interna.

6. *Нижняя близнецовая мышца, m. gemellus inferior* (рис. 371), по форме напоминает предыдущую и располагается ниже сухожилия *m. obturatorius internus*. Мышца начинается от *tuber ischiadicum*, прикрепляется к *fossa trochanterica*.

Действие: вращает бедро наружу.

Иннервация и кровоснабжение те же, что и у верхней близнецовой мышцы.

7. *Наружная запирательная мышца, m. obturatorius externus* (см. рис. 297), имеет форму неправильного треугольника. Начинается от *membrana obturatoria* и костного края *foramen obturatum* более широкой своей частью, затем мышечные пучки, веерообразно сходясь, переходят в сухожилие, прилежащее к задней поверхности капсулы тазобедренного сустава. Мышца прикрепляется к *fossa trochanterica*, рядом с одноименной внутренней мышцей.

Действие: вращает бедро наружу.

Иннервация: n. obturatorius (plexus lumbalis) [(L₂), L₃–L₄].

Кровоснабжение: aa. obturatoria, circumflexa femoris lateralis.

8. *Напрягатель широкой фасции бедра, m. tensor fasciae latae* (рис. 355), плоская, слегка удлинненная; залегает на передне-латеральной поверхности таза; своим дистальным концом влетает в широкую фасцию бедра. Мышца начинается на *labium externum cristae iliacaе*, ближе к *spina iliaca anterior superior*. Мышечные пучки направляются вертикально вниз, переходя в *tractus iliotibialis fasciae latae*.

Действие: напрягает широкую фасцию бедра, а также принимает участие в сгибании бедра.

Иннервация: n. gluteus superior (plexus sacralis) (L₄–L₅, S₁).

Кровоснабжение: aa. glutea superior, circumflexa femoris lateralis.

МЫШЦЫ СВОБОДНОЙ НИЖНЕЙ КОНЕЧНОСТИ

Мышцы свободной нижней конечности делятся на мышцы бедра, *mm. femoris*, мышцы голени, *mm. cruris*, и мышцы стопы, *mm. pedis*.

МЫШЦЫ БЕДРА

Мышцы бедра, mm. femoris, разделяются на переднюю, медиальную и заднюю группы мышц. К первой относятся преимущественно разгибатели, ко второй – приводящие мышцы, к третьей – сгибатели.

Передняя группа

1. Портняжная мышца, *m. sartorius*.
2. Четырехглавая мышца бедра, *m. quadriceps femoris*.
3. Суставная мышца колена, *m. articularis genus*.

Медиальная группа

1. Тонкая мышца, *m. gracilis*.
2. Длинная приводящая мышца, *m. adductor longus*.
3. Короткая приводящая мышца, *m. adductor brevis*.
4. Большая приводящая мышца, *m. adductor magnus*.
5. Малая приводящая мышца, *m. pectineus*.

Задняя группа

1. Полусухожильная мышца, *m. semitendinosus*.
2. Полуперепончатая мышца, *m. semimembranosus*.
3. Двуглавая мышца бедра, *m. biceps femoris*.

Передняя группа мышц бедра

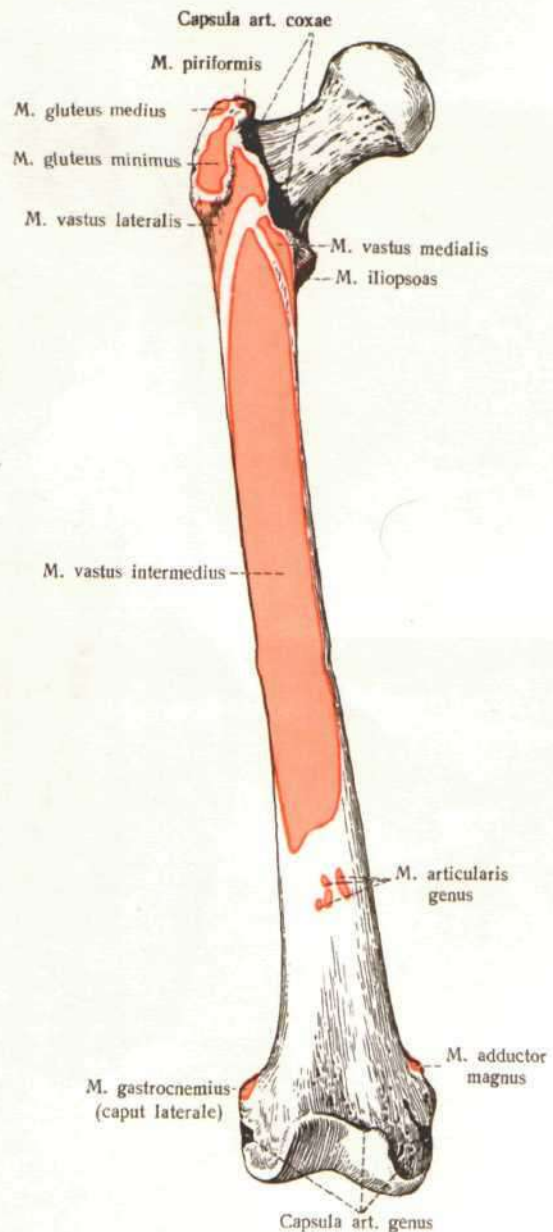
1. *Портняжная мышца, m. sartorius* (рис. 355), имеет вид узкой ленты и является наиболее длинной мышцей человеческого тела. Располагаясь на передней поверхности бедра, мышца спиралеобразно направляется книзу, переходя на его внутреннюю поверхность, а затем, обогнув сзади *epicondylus medialis*, переходит на переднемедиальную поверхность голени. Мышца начинается от *spina iliaca anterior superior* и, направляясь косо вниз, переходит в плоское сухожилие, которое прикрепляется к *tuberositas tibiae*, а некоторое количество пучков вплетается в фасцию верхнего отдела голени.

Действие: мышца сгибает бедро и голень, вращая бедро кнаружи, а голень – внутрь, тем самым принимает участие в забрасывании ноги за ногу.

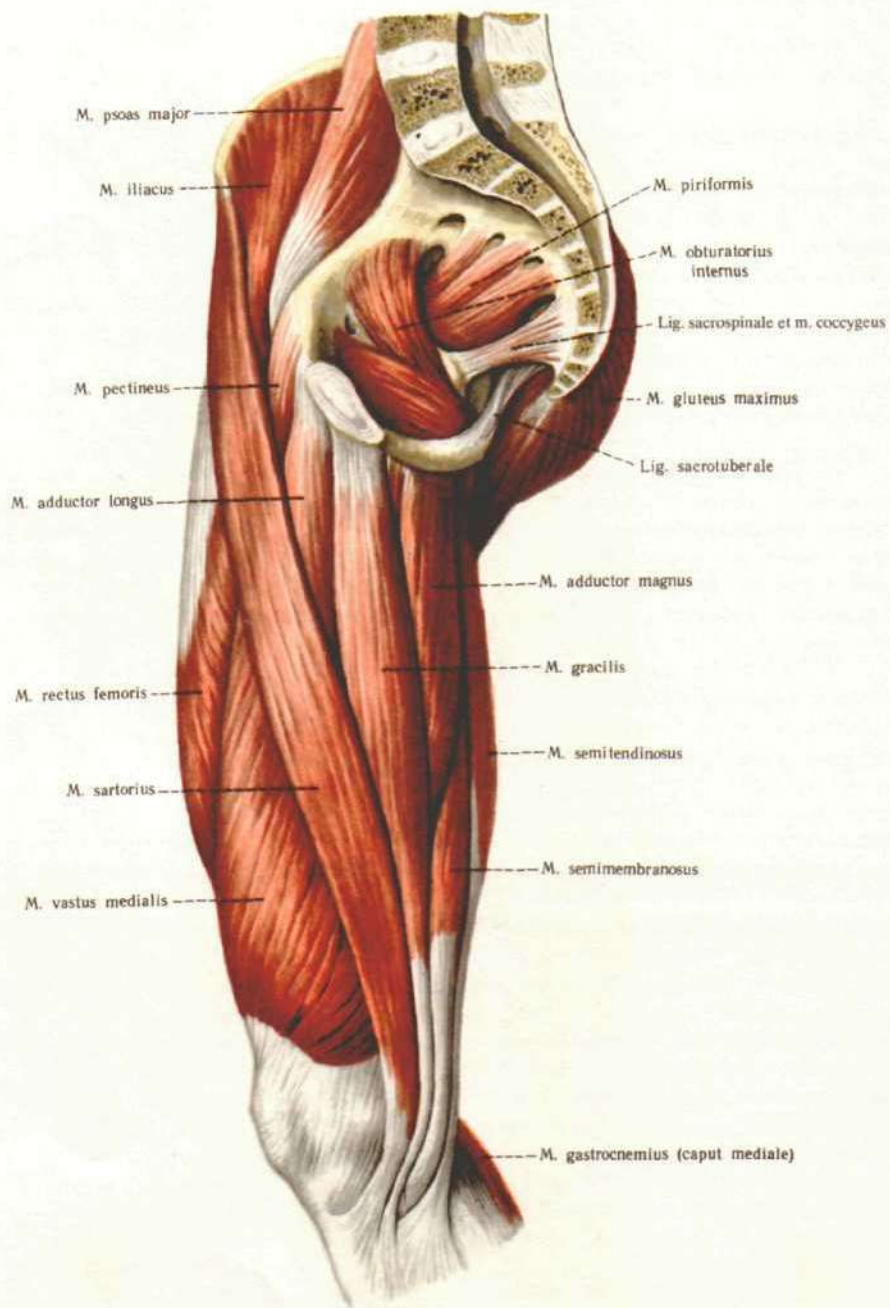
Иннервация: *n. femoralis* (plexus lumbalis) (L_2-L_3).

Кровоснабжение: *aa. circumflexa femoris lateralis, genus supra*, мышечные ветви *a. femoralis*.

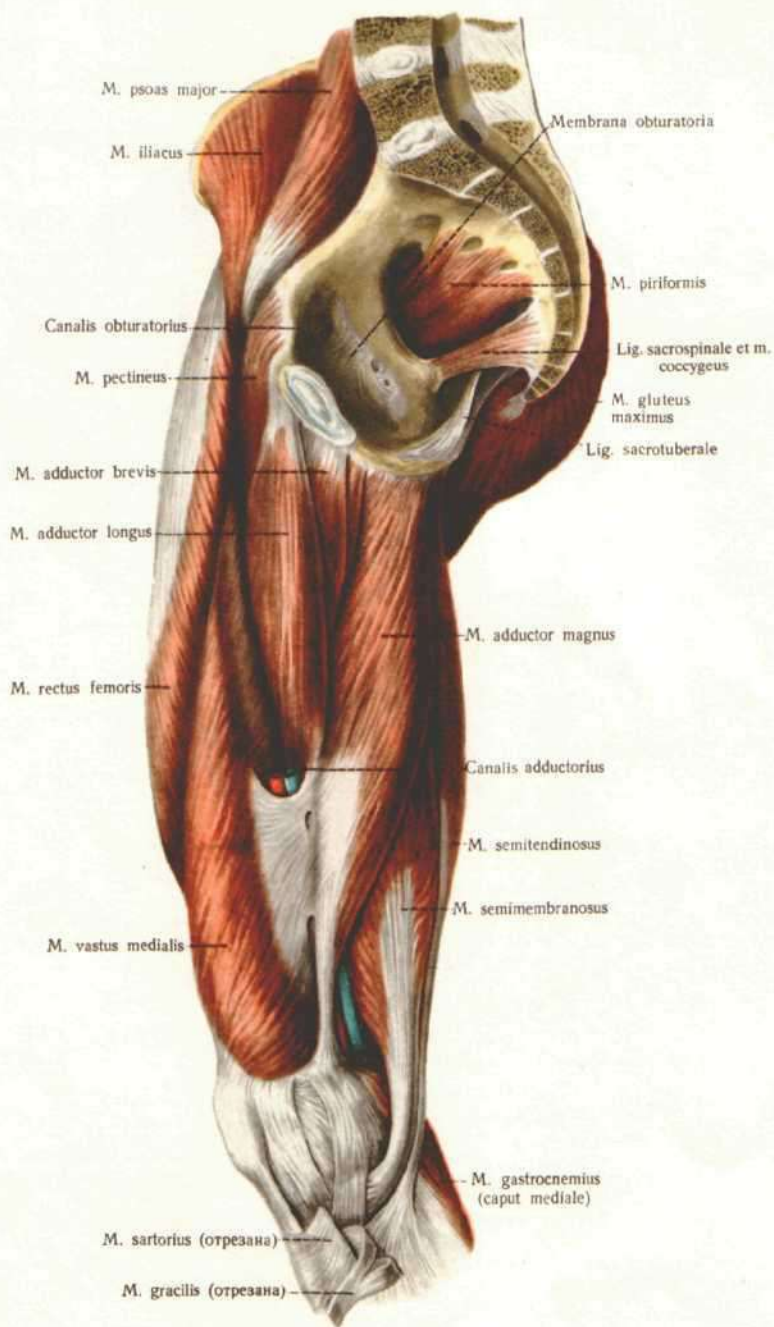
2. *Четырехглавая мышца бедра, m. quadriceps femoris* (рис. 355–359); располагается на переднелатеральной поверхности бедра, а в нижних отделах переходит на латеральную сторону его. Каждая из четырех головок имеет свое начало, но, подойдя к области колена, все они входят в общее сухожилие, которое



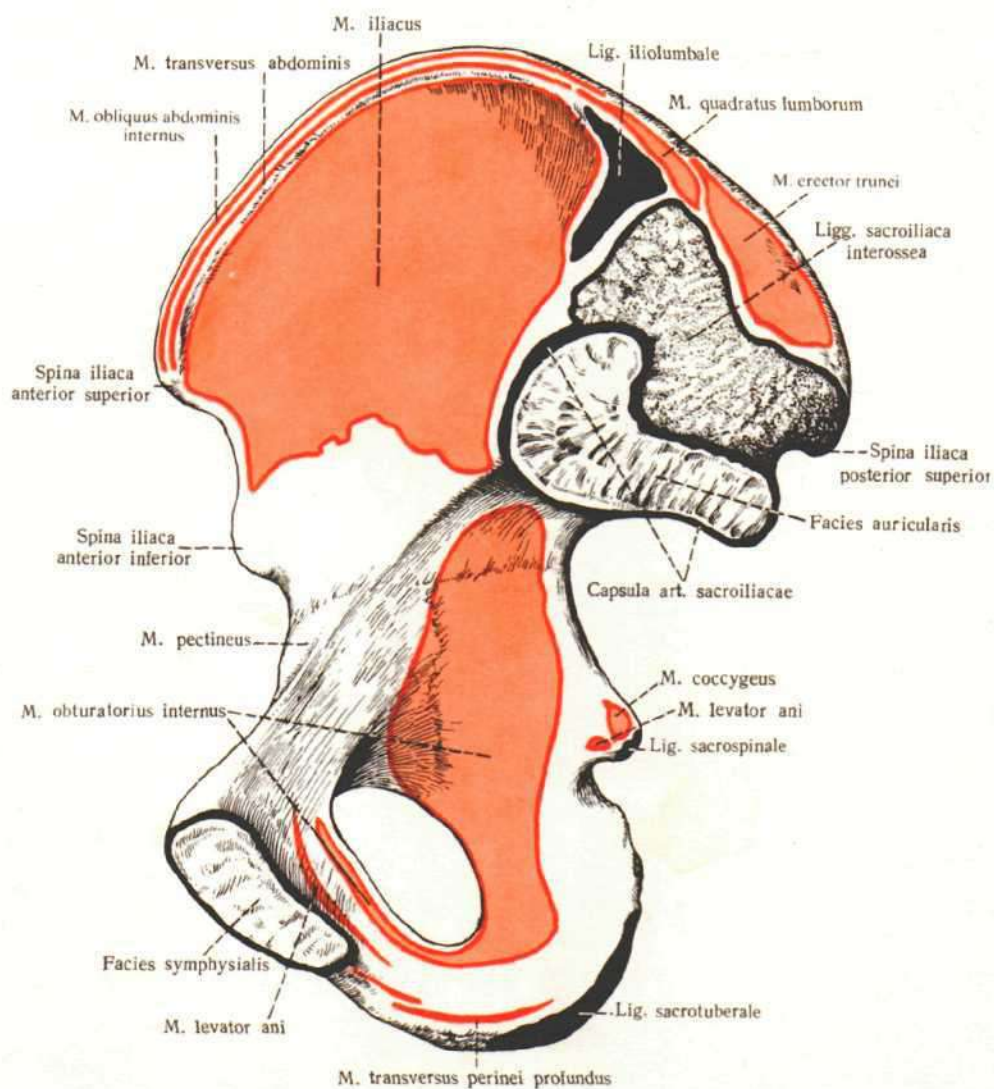
359. Места начала и прикрепления мышц и суставных капсул на бедре, правом; спереди (схема).



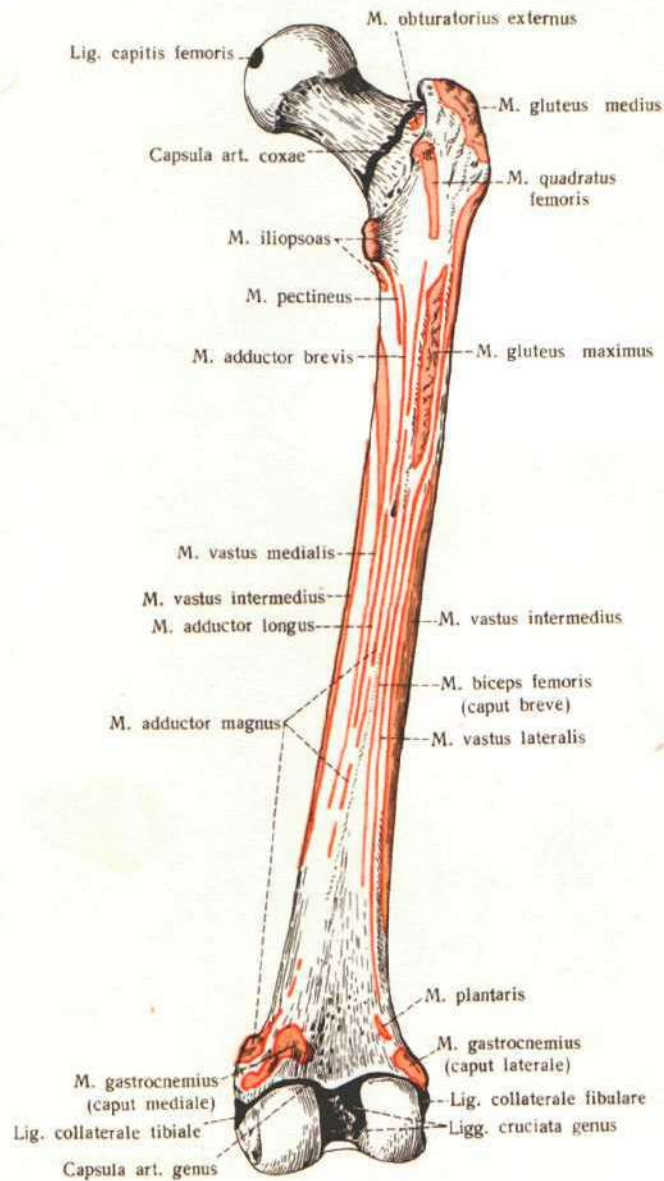
360. Мышцы таза и бедра, правого ($1/4$).
 (Внутренние мышцы таза, передняя и медиальная группы мышц бедра.)



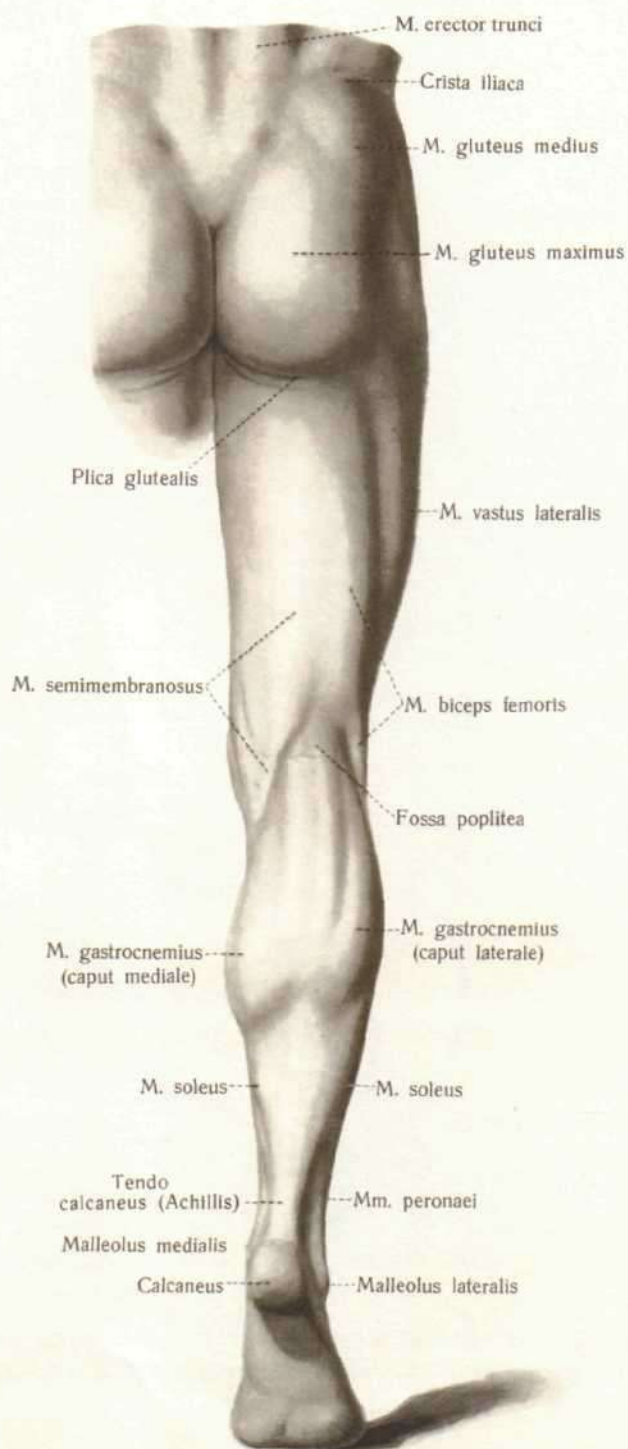
361. Мышцы таза и бедра, правого; сбоку, медиальная поверхность ($\frac{1}{4}$).



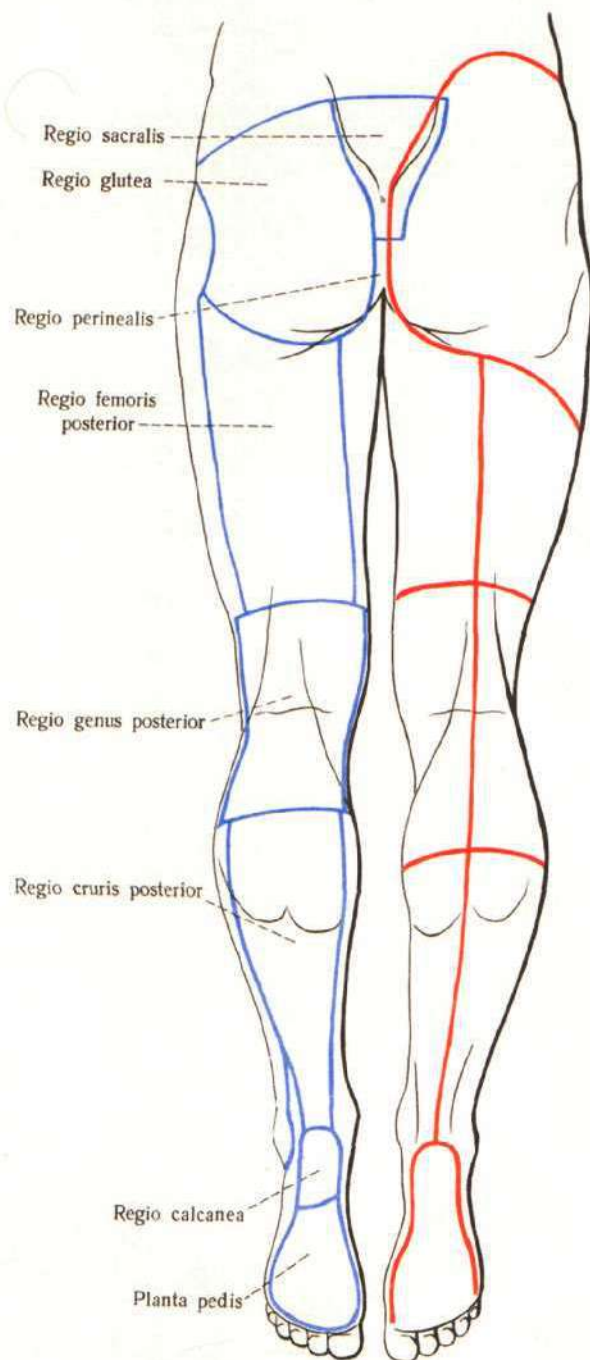
362. Места начала и прикрепления мышц и суставной капсулы на тазовой кости, правой; изнутри (схема).



363. Места начала и прикрепления мышц, связок и суставных капсул на бедренной кости, правой; сзади (схема).



364. Рельеф мышц нижней конечности, правой (сзади).



**365. Области и линии разрезов кожи
нижней конечности.**

(Синяя линия – границы областей, красная – разрезы кожи,
наиболее удобные для обнаружения препарлируемых мышц.)

переходит по передней поверхности надколенника и прикрепляется к *tuberositas tibiae*.

а) *Прямая мышца бедра, m. rectus femoris*, наиболее длинная из четырех головок. Занимает переднюю поверхность бедра. Мышца берет начало тонким сухожилием от *spina iliaca anterior inferior* и верхнего края *acetabulum*. Направляясь вниз, мышца переходит в узкое сухожилие, которое срастается с основанием и передней поверхностью надколенника. Достигнув большеберцовой кости, сухожилие мышцы прикрепляется к *tuberositas tibiae*. Ниже *patella* это сухожилие принято называть *lig. patellae*.

б) *Медиальная широкая мышца бедра, m. vastus medialis*, занимает переднемедиальную поверхность нижней половины бедра. Мышечные пучки, ее образующие, направлены косо сверху вниз и изнутри наперед. Спереди она немного прикрыта прямой мышцей. Мышца берет начало от *labium mediale lineae asperae femoris* и, направляясь вниз, переходит в широкое сухожилие, которое частично вплетается в общее сухожилие вместе с прямой мышцей, а частично прикрепляется к медиальному краю надколенника, образуя *retinaculum patellae mediale*.

в) *Латеральная широкая мышца бедра, m. vastus lateralis*, занимает почти всю переднелатеральную поверхность бедра. Сверху она несколько прикрыта *m. tensor fasciae latae*, а спереди – *m. rectus femoris*. Мышечные пучки, входящие в состав мышцы, направлены сверху вниз и снаружи наперед.

Мышца берет начало от *trochanter major*, *linea intertrochanterica* и *labium laterale lineae asperae*. Направляясь вниз, мышца переходит в широкое сухожилие, которое частично соединяется с сухожилием прямой мышцы в общее сухожилие, а частично прикрепляется к латеральному краю надколенника, образуя *retinaculum patellae laterale*.

г) *Промежуточная широкая мышца бедра, m. vastus intermedius*, располагается на передней поверхности бедра между *mm. vasti medialis et lateralis*, непосредственно под *m. rectus femoris*. Эта мышца является наиболее слабой среди остальных головок. Она берет начало от передней поверхности бедренной

кости, начиная от *linea intertrochanterica*, и, направляясь вниз, переходит (почти на половине своей длины) в широкое сухожилие, которое в своем дистальном отделе присоединяется к сухожилию *m. rectus femoris*, переходя в общее сухожилие четырехглавой мышцы.

Все четыре головки мышцы, образующие четырехглавую мышцу бедра, прикрепляясь к различным участкам надколенника, имеют в местах прикрепления сумки (см. рис. 227): а) *подкожную преднадколенную сумку, bursa subcutanea prepatellaris*; залегает в толще подкожной клетчатки, впереди надколенника; б) *наднадколенную сумку, bursa suprapatellaris*; располагается под сухожилием четырехглавой мышцы, над надколенником; в) *подкожную поднадколенную сумку, bursa subcutanea infrapatellaris*; залегает впереди от связки надколенника; г) *глубокую поднадколенную сумку, bursa infrapatellaris profunda*; лежит у прикрепления связки надколенника к бугристости большеберцовой кости и ряд других сумок.

Некоторые из указанных сумок могут сообщаться с полостью коленного сустава.

Действие: четырехглавая мышца сокращением всех своих головок разгибает голень, за счет *m. rectus femoris* принимает участие в сгибании бедра.

Иннервация: *n. femoralis (plexus lumbalis) (L₂-L₄)*.

Кровоснабжение: *aa. circumflexa femoris lateralis, profunda femoris*.

3. *Суставная мышца колена, m. articularis genu* (см. рис. 225, 359), плоская пластинка, состоящая из нескольких хорошо выраженных мышечных пучков, залегает на передней поверхности бедра под *m. vastus intermedius*. Мышца берет начало от передней поверхности нижней трети бедренной кости и, направляясь вниз, прикрепляется к передней и боковой поверхностям капсулы коленного сустава.

Действие: натягивает капсулу коленного сустава.

Иннервация: *n. femoralis*.

Кровоснабжение: *a. circumflexa femoris lateralis, гг. perforantes a. profundae femoris*.

Медиальная группа мышц бедра

1. *Тонкая мышца, m. gracilis* (рис. 360), длинная, слегка уплощенная, залегает подкожно, располагается наиболее медиально из всей этой группы мышц. Мышца берет начало от передней поверхности лобковой кости и, направляясь вниз, переходит в длинное, тонкое сухожилие, которое, обогнув сзади медиальный надмыщелок бедра, прикрепляется к *tuberositas tibiae*. Еще до места прикрепления сухожилие *m. gracilis* срастается с сухожилиями *m. sartorius* и *m. semitendinosus*, а также с *fascia scuris*, образуя поверхностную гусиную лапку. Здесь же имеется небольшая так называемая сумка гусиной лапки голени, *bursa anserina scuris*.

Действие: приводит бедро, а также принимает участие в сгибании голени, поворачивая ногу кнаружи.

Иннервация: передняя ветвь *n. obturatorius (L₂-L₄)*.

Кровоснабжение: *aa. pudenda externa, obturatoria, profunda femoris*.

2. *Длинная приводящая мышца, m. adductor longus* (рис. 356), плоская, по форме несколько напоминает треугольник, располагается на переднемедиальной поверхности бедра.

Начинается мышца коротким мощным сухожилием от лобковой кости ниже *tuberculum pubicum*, латеральнее *m. gracilis*. Затем, постепенно расширяясь, направляется книзу и прикрепляется к средней трети *labium mediale lineae asperae*.

Действие: приводит бедро, принимая участие в его сгибании и вращении кнаружи.

Иннервация: передняя ветвь *n. obturatorius (L₂-L₃)*.

Кровоснабжение: *aa. obturatoria, pudenda externa, profunda femoris*.

3. *Короткая приводящая мышца, m. adductor brevis* (рис. 357), имеет треугольную форму; располагается глубже предыдущей. Мышца начинается на передней поверхности нижней ветви локтовой кости, латеральнее *m. gracilis*. Направляясь вниз и кнаружи, она слегка расширяется, прикрепляясь к верхней трети *labium mediale lineae asperae*.

Действие: приводит бедро, участвуя в его сгибании и вращении кнаружи.

Иннервация: передняя ветвь *n. obturatorius (L₂-L₄)*.

Кровоснабжение: *a. obturatoria, aa. perforantes*.

4. *Большая приводящая мышца, m. adductor magnus* (рис. 358), широкая, толстая, наибольшая по величине среди мышц этой группы. Залегает она глубже длинной и короткой приводящих мышц, кнаружи от *m. gracilis*. Мышца берет начало мощным, коротким сухожилием от нижней ветви локтовой и ветви седалищной костей до *tuber ischiadicum*. Затем мышечные пучки, расходясь веерообразно книзу и кнаружи, прикрепляются широким сухожилием на всем протяжении *labium mediale lineae asperae femoris*. Часть дистальных мышечных пучков переходит в тонкое сухожилие, прикрепляющееся к *epicondylus medialis femoris*.

Действие: приводит бедро, слегка вращая его кнаружи.

Иннервация: задняя ветвь *n. obturatorius (L₂-L₃)* и ветви *n. ischiadicus (L₄-L₅)*.

Кровоснабжение: *aa. obturatoria, perforantes*.

5. *Малая приводящая мышца, m. adductor minimus* (рис. 370, 371), является как бы частью верхних пучков большой приводящей мышцы. Начинается от передней поверхности нижней ветви локтовой кости и ветви седалищной кости, ее пучки прикрепляются к медиальной губе шероховатой линии бедра. Она имеет треугольную форму и располагается впереди короткой приводящей мышцы, граничит сверху с наружной запирательной и квадратной мышцей бедра, внизу с большой приводящей мышцей.

Действие: сгибает, приводит и вращает бедро кнаружи.

Иннервация: *n. obturatorius (L₂-L₄)*, его задняя ветвь.

Кровоснабжение: *aa. obturatoriae, perforantes*.

6. *Гребенчатая мышца, m. pectineus* (рис. 356), плоская, по форме приближается к четырехугольнику. С латеральной стороны она граничит с *m. iliopsoas*, а с медиальной – с *m. adductor longus*. Между *m. iliopsoas* и *m. pectineus* образуется небольшое углубление.

Мышца берет начало на *ramus superior* и *pecten ossis pubis* и, направляясь вниз и немного кнаружи, прикрепляется к *linea pectinea*.

Действие: сгибает и приводит бедро, слегка вращая его кнаружи.

Иннервация: ветви от *n. femoralis* и непостоянно от *n. obturatorius (L₂-L₃)*.

Кровоснабжение: *aa. obturatoria, pudenda externa, profunda femoris*.

Задняя группа мышц бедра

1. *Полусухожильная мышца, m. semitendinosus* (рис. 367), длинная, тонкая, располагается ближе к медиальному краю задней поверхности бедра. Наружная сторона ее граничит с *m. biceps femoris*, внутренняя – с *m. semimembranosus*. Проксимальный отдел мышцы прикрыт *m. gluteus maximus*. Часто посередине мышца прерывается косо идущей сухожильной перемычкой, *intersectio tendinea*. Мышца берет начало от *tuber ischiadicum* и, направляясь вниз, переходит в длинное сухожилие, которое, обогнув *epicondylus medialis femoris*, следует к переднемедиальной поверхности большеберцовой кости, прикрепляясь здесь к *tuberositas tibiae*. Часть концевых пучков сухожилия, вплетаясь в фасцию голени, принимает участие в образовании так называемой поверхностной гусиной лапки (рис. 360).

Действие: разгибает бедро, сгибает голень, слегка вращая ее внутрь, принимает участие в выпрямлении туловища.

Иннервация: ветви *n. tibialis [L₄-L₅; S₁ (S₂)]*.

Кровоснабжение: *aa. perforantes*.

2. *Полуперепончатая мышца, m. semimembranosus* (рис. 367), располагается по медиальному краю задней поверхности бедра. Наружный край мышцы прикрыт *m. semitendinosus*, которая оставляет здесь отпечаток в виде продольной широкой борозды. Внутренний край мышцы свободен. Мышца берет начало уплощенным мощным сухожилием от *tuber ischiadicum*.

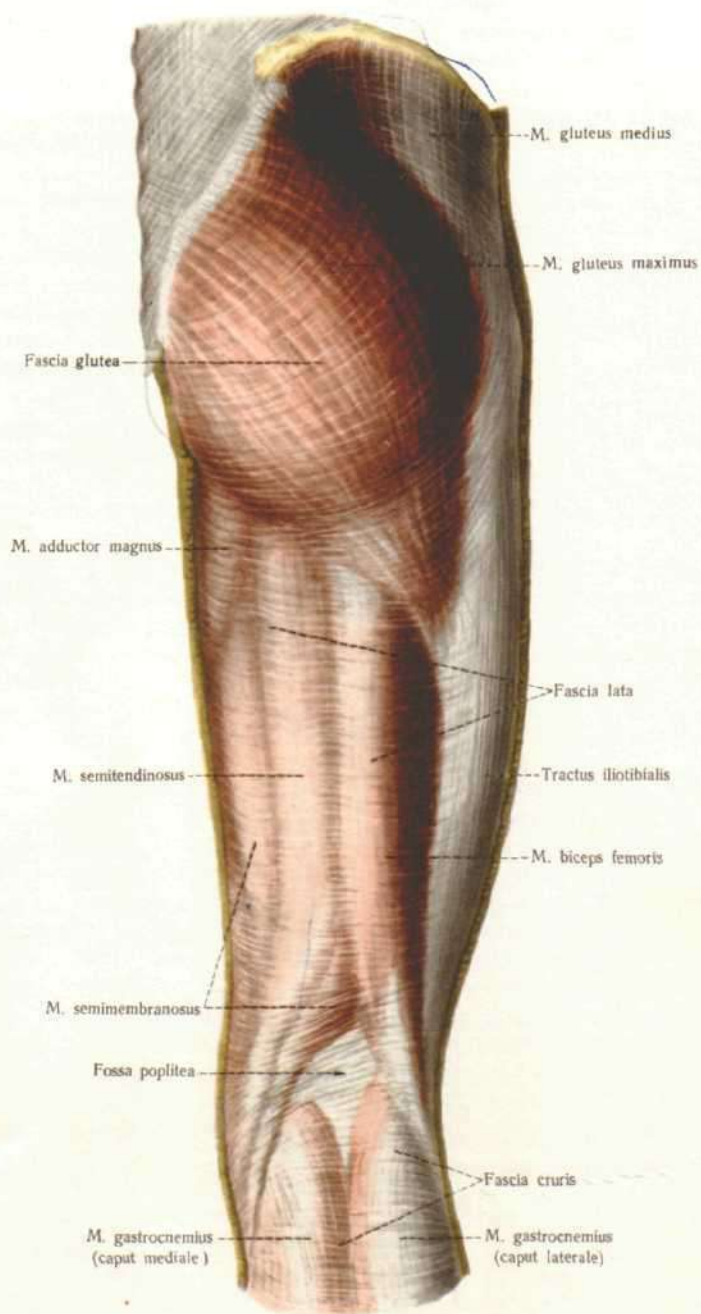
Направляясь книзу, мышца переходит в плоское, а затем постепенно суживающееся и округляющееся сухожилие, которое, обогнув *epicondylus medialis*, направляется к переднемедиальной поверхности большеберцовой кости. В этом месте сухожилие становится шире, расходясь на три пучка, образующих так называемую глубокую гусиную лапку (рис. 382). Внутренний пучок, располагаясь горизонтально, заканчивается на *condylus medialis tibiae*; средний пучок также достигает медиального мыщелка, переходя в фасцию, покрывающую подколенную мышцу; наружный пучок, подойдя к капсуле коленного сустава, переходит в *lig. popliteum obliquum*. В месте расхождения сухожилия на отдельные пучки образуется синовиальная сумка *полуперепончатой мышцы, bursa m. semimembranosus*.

Действие: разгибает бедро, сгибает голень, вращая ее внутрь.

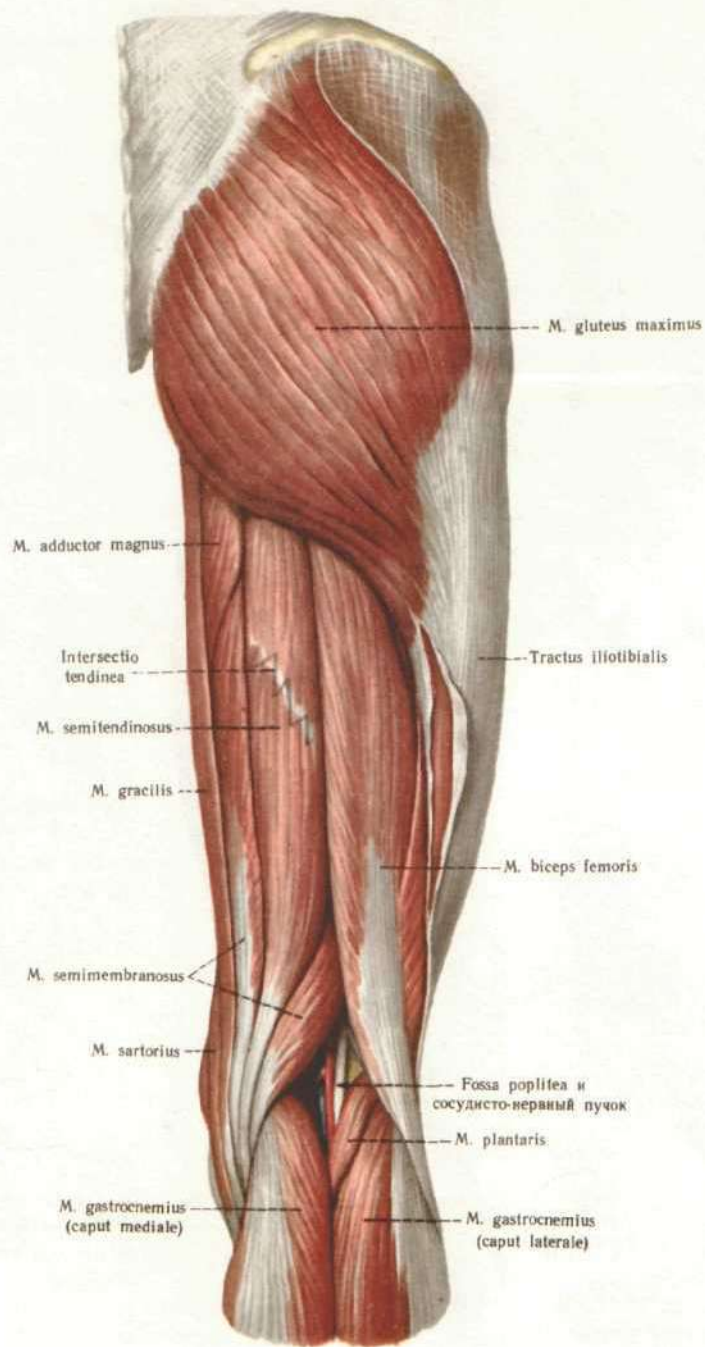
Иннервация: *n. tibialis (L₄-L₅; S₁)*.

Кровоснабжение: *aa. circumflexa femoris medialis, perforantes, poplitea*.

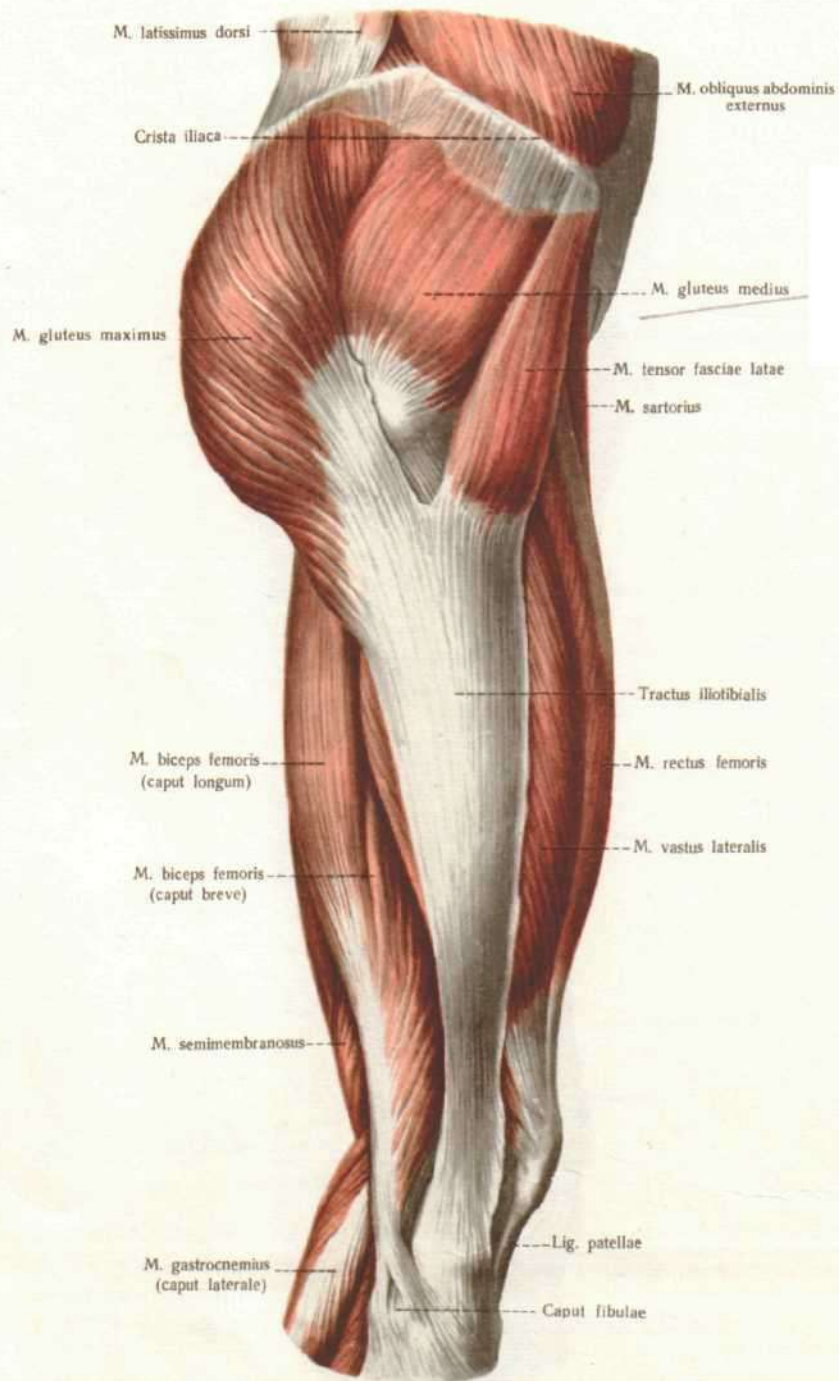
3. *Двуголовая мышца бедра, m. biceps femoris* (рис. 368), располагается по латеральному краю задней поверхности бедра. В мышце различают две головки – длинную и короткую, сливающиеся в одно общее брюшко. *Длинная головка, caput longum*, берет начало от *tuber ischiadicum* небольшим плоским сухожилием, *короткая головка, caput breve*, – от *labium*



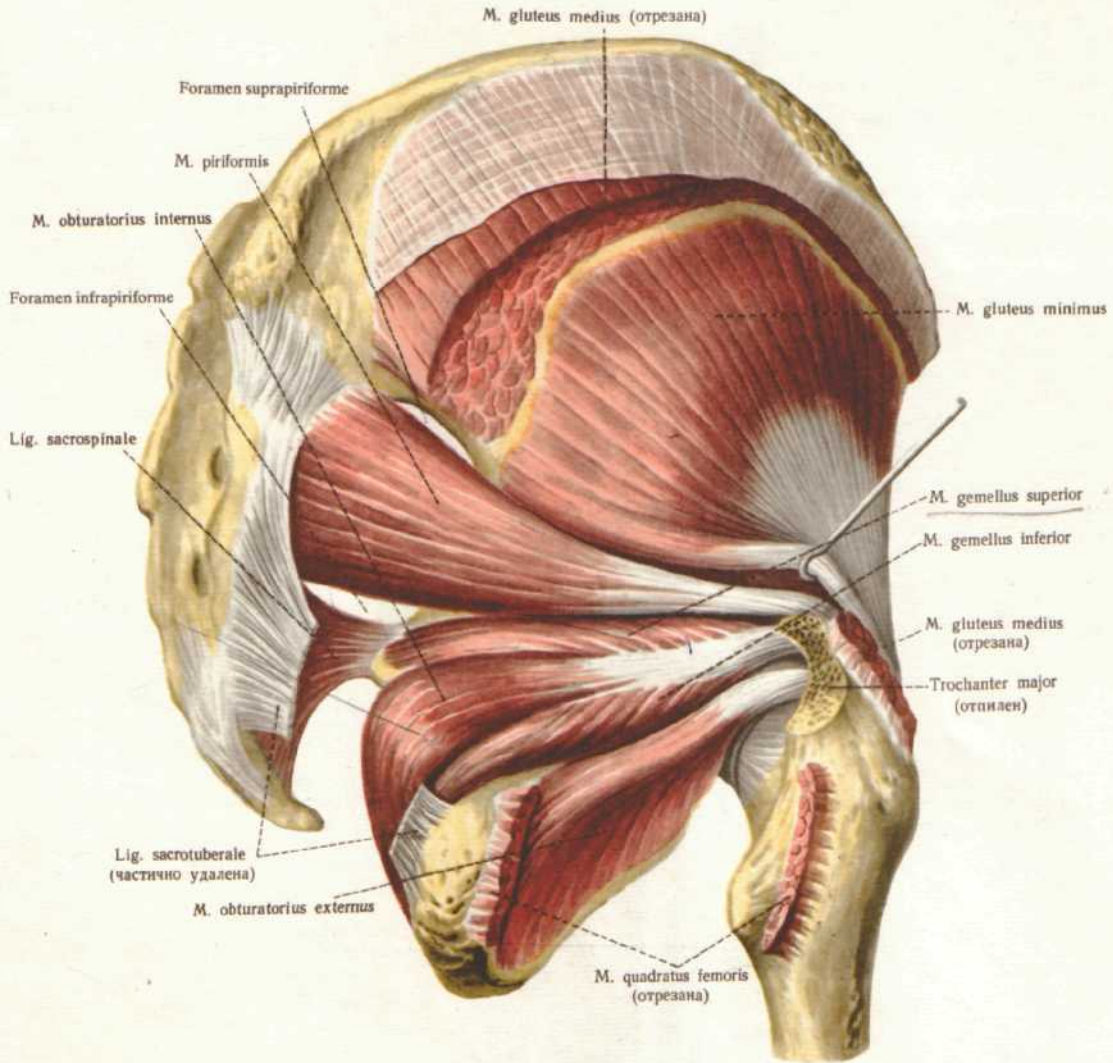
366. Мышцы и фасции таза и бедра, правого; сзади ($\frac{1}{4}$).



367. Мышцы таза и бедра, правого; сзади (1/4).



368. Мышцы таза и бедра, правого; сбоку ($\frac{1}{4}$).



369. Мышцы таза; сзади (1/2).

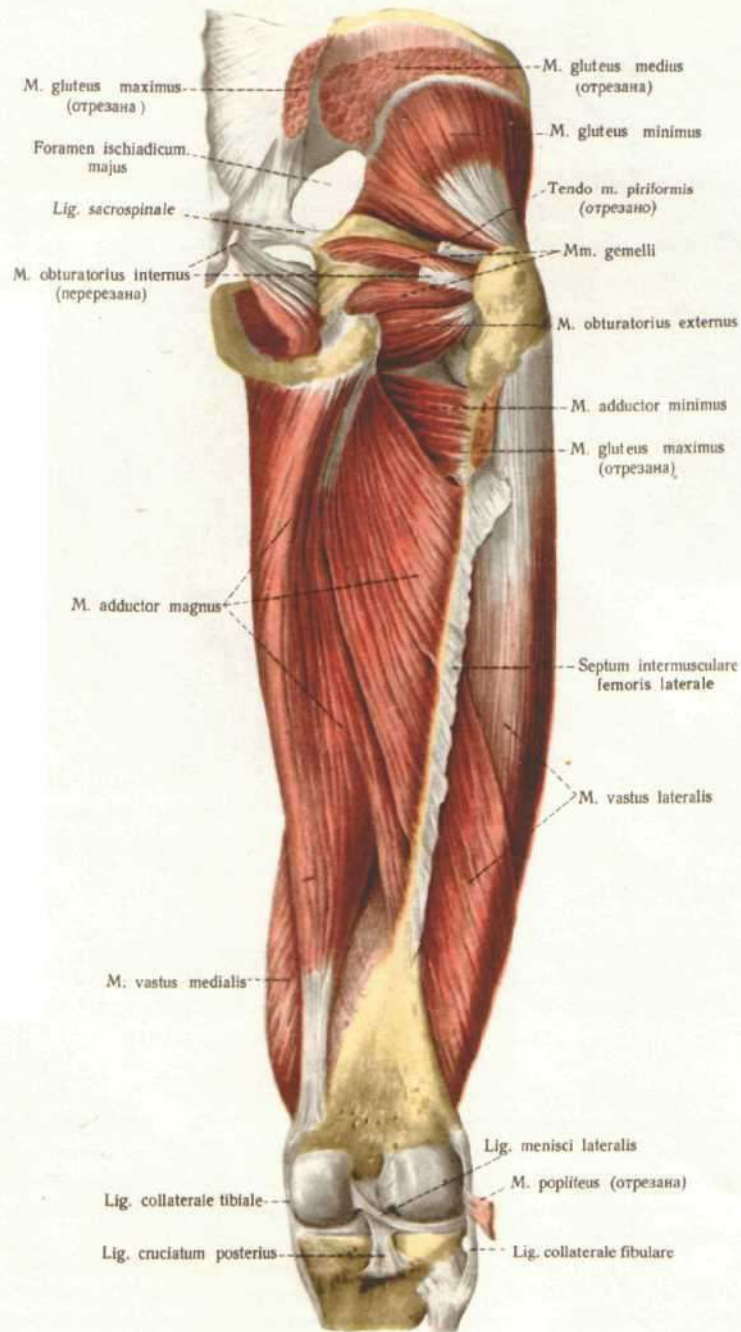
laterale lineae asperae на протяжении нижней половины бедра. У начала длинной головки располагается *верхняя сумка двуглавой мышцы бедра, bursa m. bicipitis femoris superior*. Обе головки, соединяясь, образуют мощное брюшко, которое, направляясь вниз, переходит в длинное узкое сухожилие. Последнее, обогнув сзади epicondylus lateralis, прикрепляется к caritulum fibulae. Часть пучков, направляясь горизонтально, фиксируется к краю верхней суставной поверхности tibiae, а часть, направляясь слегка вниз, вплетается в фасцию голени. Между сухожилием мышцы и lig. collaterale fibulare залегает

нижняя подсухожильная сумка двуглавой мышцы бедра, bursa subtendinea m. bicipitis femoris inferior.

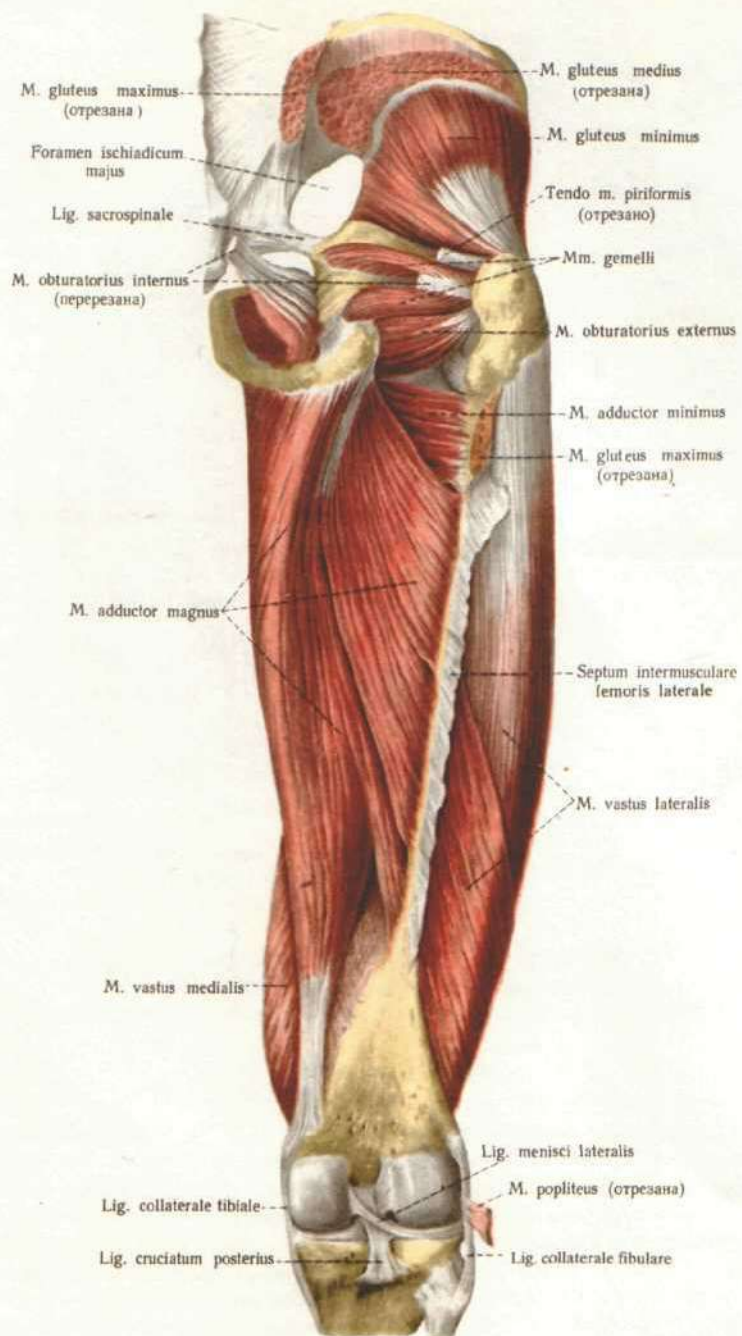
Действие: разгибает бедро, сгибает голень, вращая ее кнаружи.

Иннервация: длинная головка от n. tibialis и n. ischiadicus (S₁-S₂), короткая головка от n. peroneus communis и n. ischiadicus (L₄-L₅; S₁).

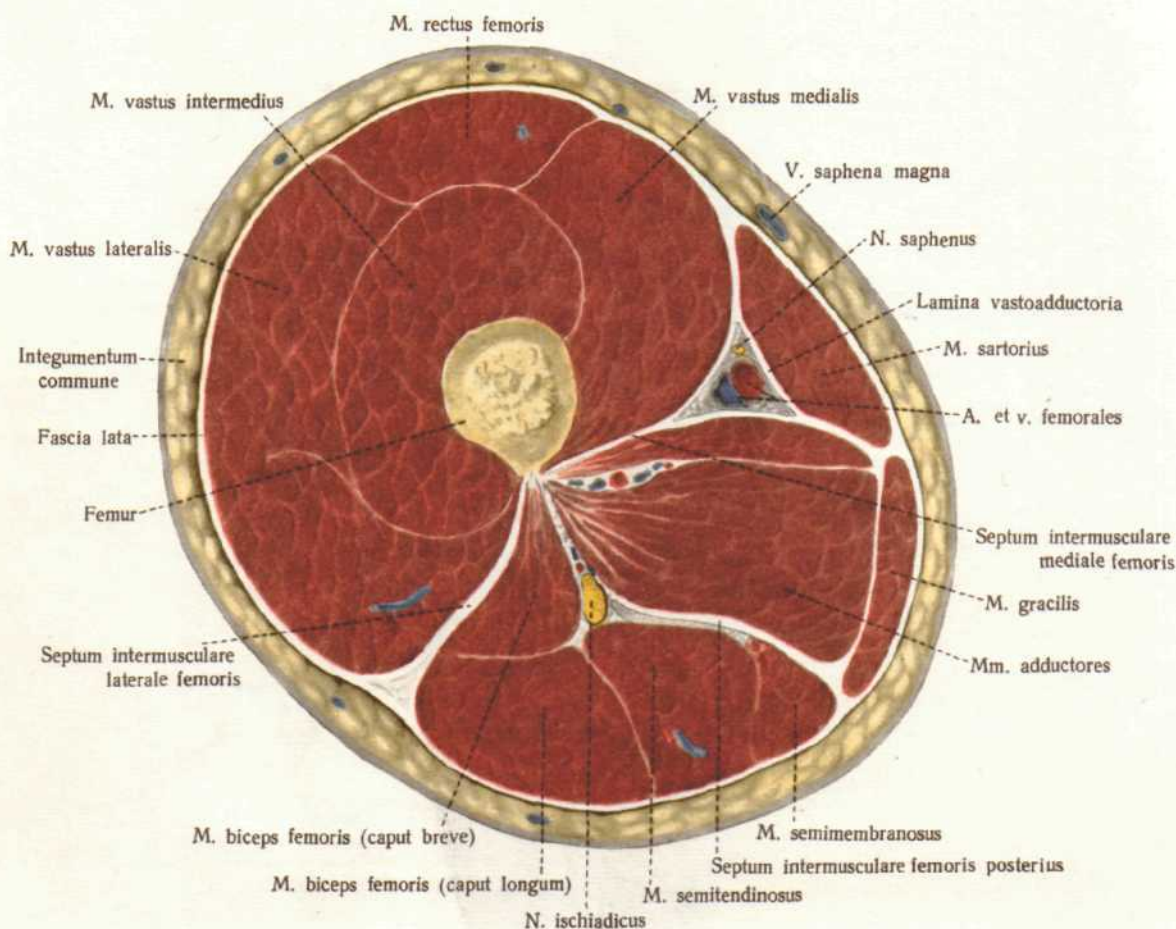
Кровоснабжение: aa. circumflexa femoris medialis, perforantes, poplitea.



371. Мышцы таза и бедра, правого; сзади ($1/4$).



371. Мышцы таза и бедра, правого; сзади (1/4).



372. Мышцы и фасции бедра, правого ($\frac{1}{3}$).
(Поперечный распил на уровне средних отделов бедра.)

МЫШЦЫ ГОЛЕНИ

Мышцы голени, *m. cruris*, состоят из трех групп: латеральной, передней и задней; последняя имеет два слоя: поверхностный и глубокий. При этом мышцы латеральной группы – преимущественно сгибатели и пронаторы стопы, передней группы – разгибатели стопы, задней группы – главным образом сгибатели и супинаторы стопы.

Латеральная группа

1. Длинная малоберцовая мышца, *m. peroneus longus* (*m. fibularis longus*).
2. Короткая малоберцовая мышца, *m. peroneus brevis* (*m. fibularis brevis*).

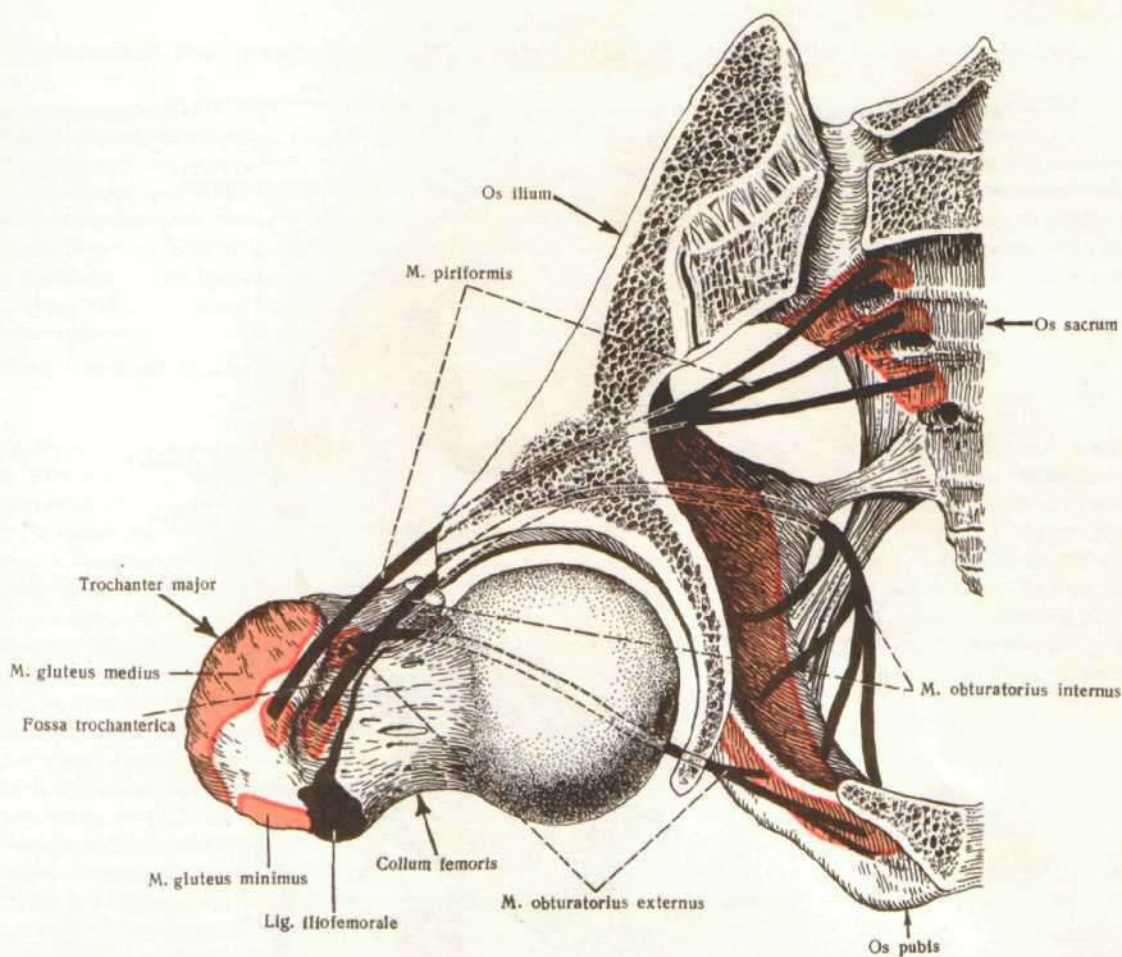
Передняя группа

1. Передняя большеберцовая мышца, *m. tibialis anterior*.
2. Длинный разгибатель пальцев, *m. extensor digitorum longus*.
3. Длинный разгибатель большого пальца, *m. extensor hallucis longus*.

Задняя группа

Поверхностный слой

1. Трехглавая мышца голени, *m. triceps surae*.
2. Подошвенная мышца, *m. plantaris*.



373. Места начала и прикрепления мышц и связок на костях таза и бедренной кости, правой; сверху (схема).

Глубокий слой

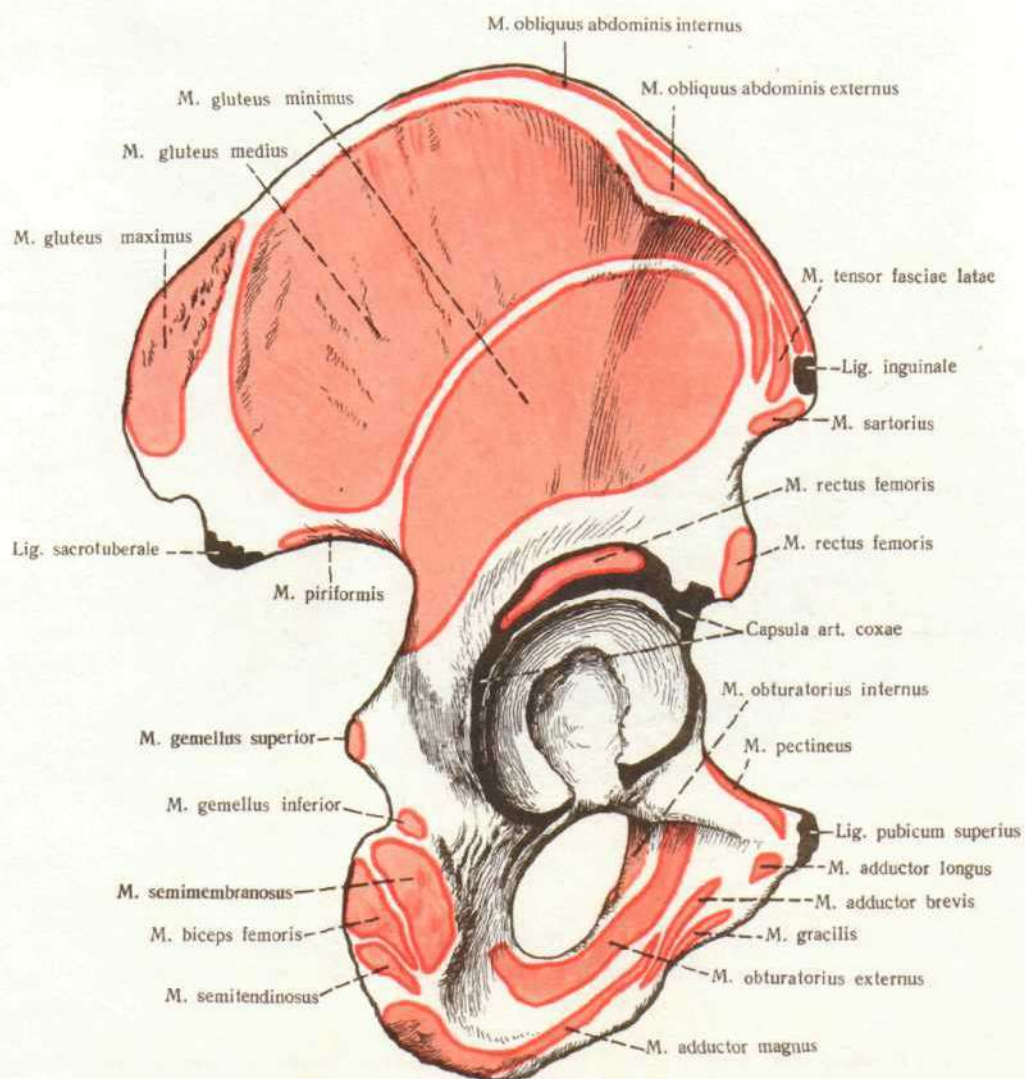
- | | |
|---------------------------------------------------------------------------------------------------------------------------|-----------------------------------------------------------------------------------------------------------------------------------------------------------|
| <p>1. Подколенная мышца, <i>m. popliteus</i>.</p> <p>2. Длинный сгибатель пальцев, <i>m. flexor digitorum longus</i>.</p> | <p>3. Длинный сгибатель большого пальца стопы, <i>m. flexor hallucis longus</i>.</p> <p>4. Задняя большеберцовая мышца, <i>m. tibialis posterior</i>.</p> |
|---------------------------------------------------------------------------------------------------------------------------|-----------------------------------------------------------------------------------------------------------------------------------------------------------|

Латеральная группа мышц голени

1. Длинная малоберцовая мышца, *m. peroneus longus* (рис. 379), располагается по латеральной поверхности голени. В верхней половине она лежит непосредственно на малоберцовой кости, а в нижней – покрывает *m. peroneus brevis*. Мышца начинается двумя головками: передней, берущей начало от *capitulum fibulae*, *condylus lateralis tibiae* и *fascia cruris*, и задней головкой, начинающейся от верхних отделов *facies lateralis fibulae*. Между головками располагается верхний мышечно-малоберцовый

канал. Направляясь вниз, мышца переходит в длинное сухожилие, которое огибает сзади *malleolus lateralis*, следует по наружной поверхности *calcaneus*, под *trochlea fibularis* переходя на подошву, ложится в *sulcus tendinum mm. fibularium* и, пересекая стопу наискось, прикрепляется к *tuberositas ossis metatarsalis I*, основанию *os metatarsale II* и *os cuneiforme mediale*.

Действие: сгибает стопу, опуская ее медиальный край.
 Иннервация: *n. peroneus superficialis* [(L₄) L₅; S₁].



374. Места начала и прикрепления мышц, связок и суставных капсул на тазовой кости, правой; снаружи (схема).

Кровоснабжение: aa. *genus inferior lateralis, peronea, tibialis anterior*.

2. *Короткая малоберцовая мышца, m. peroneus brevis* (рис. 379), длинная, тонкая, располагается непосредственно на наружной поверхности малоберцовой кости под *m. peroneus longus*. Мышца берет начало от нижней половины *facies lateralis fibulae* и от *septa intermuscularia cruris*, направляется вниз, ложась рядом с сухожилием длинной малоберцовой мышцы. Обогнув сзади *malleolus lateralis*, сухожилие направляется вперед по наружной стороне *calcaneus* и прикрепляется к *tuberositas ossis metatarsalis V*.

Действие: сгибает стопу, отводит и поднимает ее латеральный край.

Иннервация: n. *peroneus superficialis* [(L₄-L₅; S₁).

Кровоснабжение: aa. *peronea, tibialis anterior*.

Сухожилия обеих малоберцовых мышц, проходя позади *malleolus lateralis*, заключены в *общее синовиальное влагалище малоберцовых мышц, vagina synovialis mm. peroneorum (fibularium) communis*. В нижних, дистальных, отделах это влагалище раздвоено и каждое сухожилие заключено в собственное влагалище.

Передняя группа мышц голени

1. *Передняя большеберцовая мышца m. tibialis anterior* (рис. 376, 379), длинная, узкая, лежит поверхностно, занимая самое медиальное положение из всей этой группы мышц. Внутренним краем мышца граничит с *crista anterior tibiae*, а наружным в проксимальном отделе – с *m. extensor digitorum longus*, в дистальном – с *m. extensor hallucis longus*. Мышца берет начало более широкой своей частью от *facies lateralis tibiae* (начиная от *condylus lateralis*) и *membrana interossea*. В нижней трети голени она переходит в длинное плоское сухожилие, которое залегает в сухожильном канале под *retinaculum mm. extensorum inferius*, и направляется сначала к медиальному краю стопы, а затем на подошвенную поверхность. Здесь сухожилие прикрепляется к *os cuneiforme mediale* и *basis ossis metatarsalis I*. У места прикрепления можно наблюдать небольшую *подсухожильную сумку передней большеберцовой мышцы, bursa subtendinea m. tibialis anterioris*.

Действие: разгибает стопу, поднимая ее медиальный край.

Иннервация: n. *peroneus profundus* (L₄-L₅; S₁).

Кровоснабжение: a. *tibialis anterior*.

2. *Длинный разгибатель пальцев, m. extensor digitorum longus* (рис. 376), лежит кнаружи от предыдущей мышцы. В нижней трети голени между этими мышцами проходит сухожилие *m. extensor hallucis longus*. Мышца берет начало от верхней трети *tibia*, от *capitulum* и *crista anterior fibulae*, от *membrana interossea, septum intermusculare anterius cruris* и *fascia cruris*. Затем мышца направляется вниз, постепенно суживается и переходит в узкое, длинное сухожилие, которое проходит под *retinaculum mm. extensorum inferius* в латеральном канале. Еще до вступления в канал сухожилие разделяется на пять тонких отдельных сухожилий, которые, перейдя на тыльную поверх-

ность стопы, прикрепляются: четыре сухожилия – к фалангам четырех пальцев стопы от II до V. У места прикрепления каждое из сухожилий делится на три пучка; средний пучок заканчивается на основании средней фаланги, а оба крайних – на основании дистальной фаланги, пятое сухожилие прикрепляется к основанию *os metatarsale V*. Часто это сухожилие срастается с непостоянной третьей малоберцовой мышцей *m. peroneus tertius (m. fibularis tertius)*, которая берет начало от нижней трети *fibula* и от *membrana interossea* и прикрепляется также к основанию *os metatarsale V*.

Действие: разгибает четыре пальца стопы (II–V), разгибает стопу и вместе с третьей малоберцовой мышцей поднимает (провирует) наружный край стопы.

Иннервация: n. *peroneus profundus* (L₄-L₅; S₁).

Кровоснабжение: a. *tibialis anterior*.

3. *Длинный разгибатель большого пальца стопы, m. extensor hallucis longus* (рис. 377), залегает между двумя предыдущими мышцами, причем верхние две трети мышцы покрыты ими. Она берет начало от медиальной поверхности средней и нижней трети малоберцовой кости и *membrana interossea* и, направляясь вниз, переходит в узкое длинное сухожилие, которое, ложась в средний канал, проходит под *retinaculum mm. extensorum inferius*, направляясь к большому пальцу стопы. Здесь сухожилие прикрепляется к дистальной фаланге. Часть пучков срастается с основанием проксимальной фаланги.

Действие: разгибает большой палец стопы, принимает участие в разгибании стопы, поднимая (супинируя) ее медиальный край.

Иннервация: n. *peroneus profundus* (L₄-L₅; S₁).

Кровоснабжение: a. *tibialis anterior*.

Задняя группа мышц голени

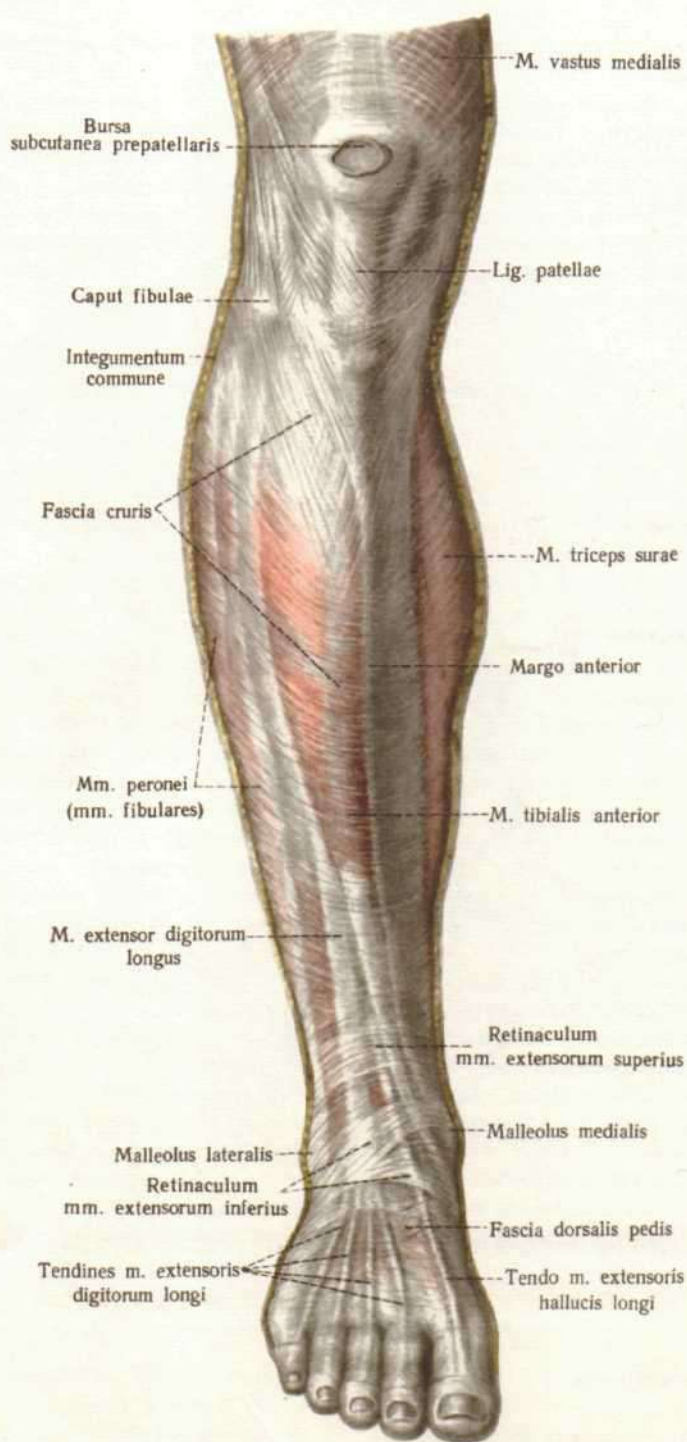
Поверхностный слой

1. *Трехглавая мышца голени, m. triceps surae* (рис. 380, 381), состоит из икроножной мышцы, *m. gastrocnemius*, лежащей поверхностно, и камбаловидной мышцы, *m. soleus*, расположенной впереди нее, ближе к костям голени.

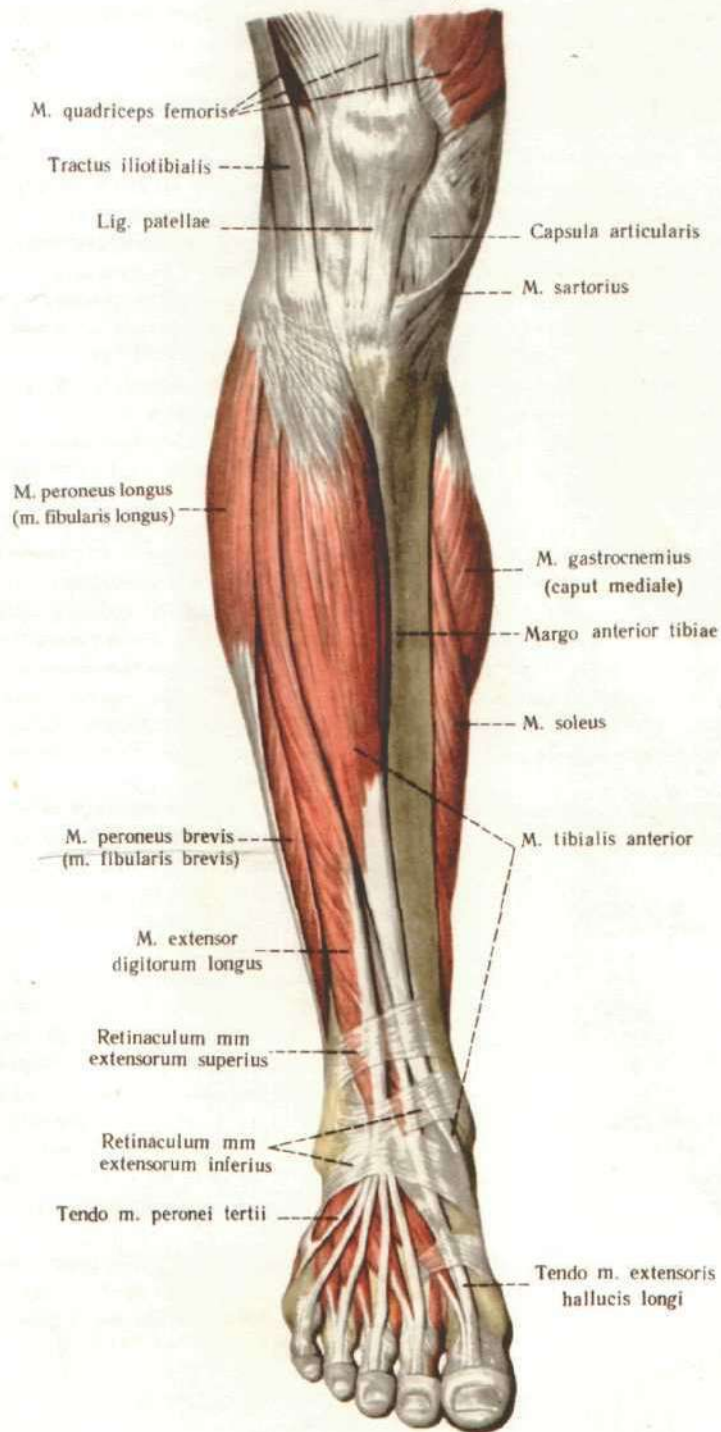
а) *Икроножная мышца, m. gastrocnemius* (рис. 380), образует-

ся двумя мощными мясистыми головками: *медиальной головкой, caput mediale*, и *латеральной головкой, caput laterale*.

Более мощная медиальная головка берет начало от *facies poplitea* над *condylus medialis femoris*, а латеральная головка – симметрично ей, но немного ниже над соответствующим мышцелком. Своими начальными отделами головки ограничивают снизу подколенную ямку. Направляясь книзу, обе головки



375. Мышцы и фасции голени и стопы, правой; спереди (1/4).



376. Мышцы голени и стопы, правой; спереди (1/4).

соединяются вместе, приблизительно на середине голени, а затем переходят в общее сухожилие.

б) Камбаловидная мышца, *m. soleus* (рис. 381), плоская, покрыта предыдущей мышцей. Мышца берет начало от головки и верхней трети тела *fibula*, а также от *linea m. solei tibiae* и средней трети ее тела. Частью пучков мышца начинается от *arcus tendineus m. solei* (натянутой между костями голени). Направляясь книзу, мышца переходит в сухожилие, которое, присоединившись к сухожилию икроножной мышцы, в нижней трети голени образует мощное *пяточное сухожилие (ахиллово) tendo calcaneus (Achillis)*, прикрепляющееся к *tuber calcanei*. В месте прикрепления различают *слизистую сумку пяточного сухожилия, bursa tendinis calcanei (Achillis)*.

Действие: трехглавая мышца голени сгибает голень в коленном суставе, производит сгибание стопы, поднимает пятку и при фиксированной стопе тянет голень и бедро кзади.

Иннервация: *n. tibialis (L₄-L₅; S₁-S₂)*.

Кровоснабжение: *aa. tibialis posterior, peronea*.

2. Подошвенная мышца, *m. plantaris* (рис. 381), рудиментарная и весьма непостоянная. Ее мышечное брюшко веретенообразной формы, короткое, берет начало от *condylus lateralis femoris* и задней стенки капсулы коленного сустава. Направляясь вниз и несколько медиально, мышца переходит в длинное, узкое сухожилие, залегающее между *m. gastrocnemius* и *m. soleus*. В нижней трети голени сухожилие чаще всего срастается с ахилловым сухожилием, а иногда самостоятельно прикрепляется к *calcaneus*, вплетаясь волокнами в подошвенный апоневроз.

Действие: натягивает капсулу коленного сустава.

Иннервация: *n. tibialis (L₄-L₅; S₁)*.

Кровоснабжение: *a. poplitea*.

Глубокий слой

1. Подколенная мышца, *m. popliteus* (рис. 383), плоская, короткая, лежит непосредственно на задней поверхности капсулы коленного сустава. Мышца берет начало от *condylus lateralis femoris* и *lig. popliteum arcuatum*. Направляясь вниз и слегка расширяясь, мышца прикрепляется на задней поверхности большеберцовой кости, выше *linea m. solei*.

Действие: сгибает голень, вращая ее внутрь; при этом оттягивает капсулу коленного сустава.

Иннервация: *n. tibialis (L₃; S₁-S₂)*.

Кровоснабжение: *a. poplitea*.

2. Длинный сгибатель пальцев, *m. flexor digitorum longus* (рис. 382), занимает наиболее медиальное положение из всей этой группы мышц, располагаясь на задней поверхности *tibia*.

Мышца берет начало от средней трети задней поверхности *tibia* и от глубокого листка фасции голени. Направляясь вниз, мышца переходит в длинное сухожилие, которое огибает сзади *malleolus medialis*, располагаясь под *retinaculum mm. flexorum*. Затем сухожилие переходит на подошву, направляясь косо кнаружи, и делится на четыре отдельных сухожилия, которые следуют ко II—V пальцам стопы, прикрепляясь к основаниям дистальных фаланг. Перед прикреплением каждое сухожилие прободает сухожилие короткого сгибателя пальцев, *m. flexor digitorum brevis*.

Действие: сгибает дистальные фаланги II—V пальцев стопы, принимает участие в сгибании стопы, поднимая ее медиальный край (супинируя).

Иннервация: *n. tibialis (L₃; S₁-S₂)*.

Кровоснабжение: *a. tibialis posterior*.

3. Длинный сгибатель большого пальца стопы, *m. flexor hallucis longus* (рис. 382), занимает наиболее латеральное положение, располагаясь на задней поверхности и несколько прикрывая *m. tibialis posterior*.

Мышца берет начало от нижних двух третей *fibula*, *membrana interossea* и *septum intermusculare posterius cruris*. Направляясь вниз, она переходит в длинное сухожилие, которое, лежа под *retinaculum mm. flexorum*, переходит на подошву, залегая в борозде между *talus* и *calcaneus*.

В этом месте сухожилие проходит под сухожилие длинного сгибателя пальцев, отдавая ему часть фиброзных пучков. Затем оно направляется вперед и прикрепляется к основанию дистальной фаланги.

Действие: сгибает большой палец стопы, а также участвует в сгибании II—V пальцев стопы за счет фиброзных пучков, добавленных к сухожилиям длинного сгибателя пальцев; сгибает и вращает стопу наружу.

Иннервация: *n. tibialis (L₃; S₁-S₂)*.

Кровоснабжение: *a. peronea*.

4. Задняя большеберцовая мышца, *m. tibialis posterior* (рис. 383), располагается между двумя описанными выше мышцами, залегающая непосредственно на *membrana interossea*.

Мышца берет начало от ее поверхности, а также от примыкающих краев *tibia* и *fibula*. Направляясь вниз, мышца переходит в длинное сухожилие, которое, пройдя в отдельном канале под *retinaculum mm. flexorum*, огибает сзади *malleolus medialis* и, перейдя на подошву, прикрепляется к *tuberositas ossis navicularis* и к *ossa cuneiformia, mediale, intermedium et laterale*.

Действие: сгибает стопу, вращая ее наружу (супинируя).

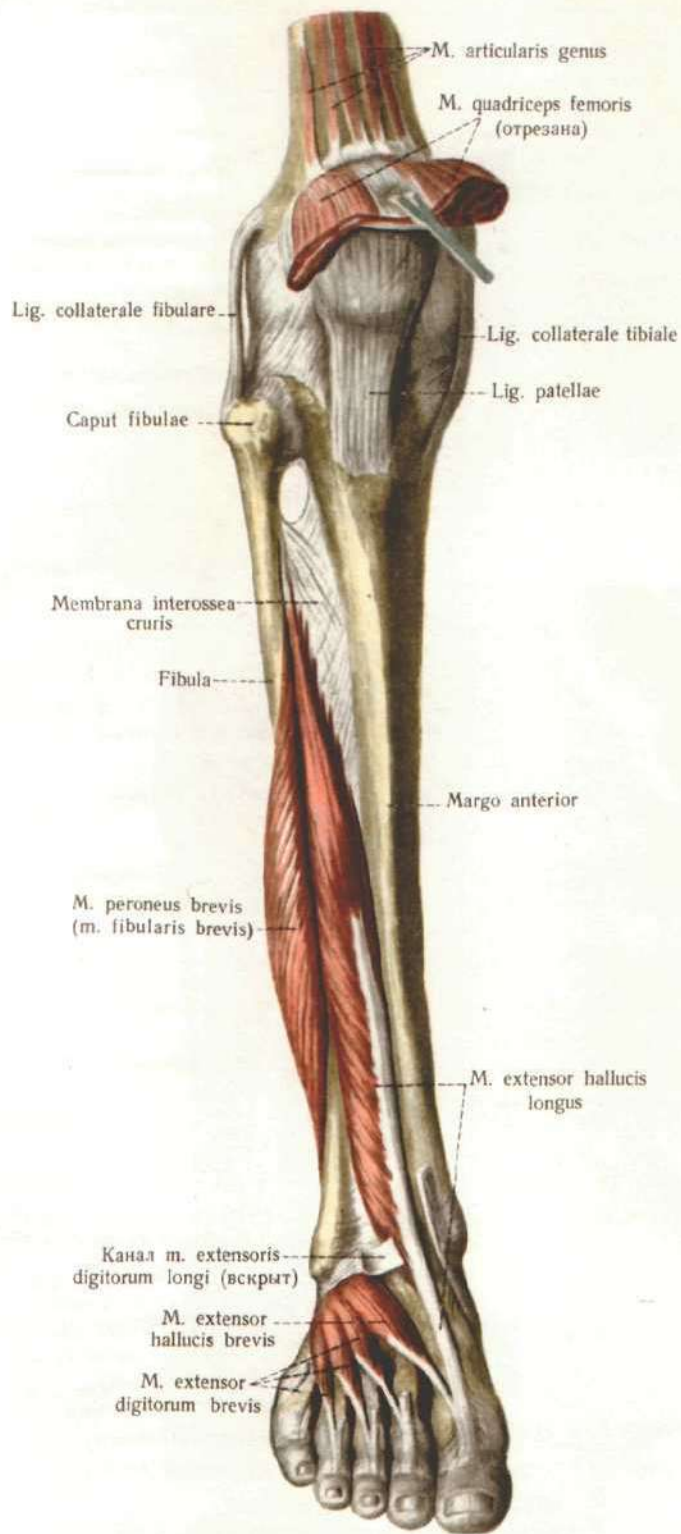
Иннервация: *n. tibialis (L₃; S₁-S₂)*.

Кровоснабжение: *aa. tibialis posterior, peronea*.

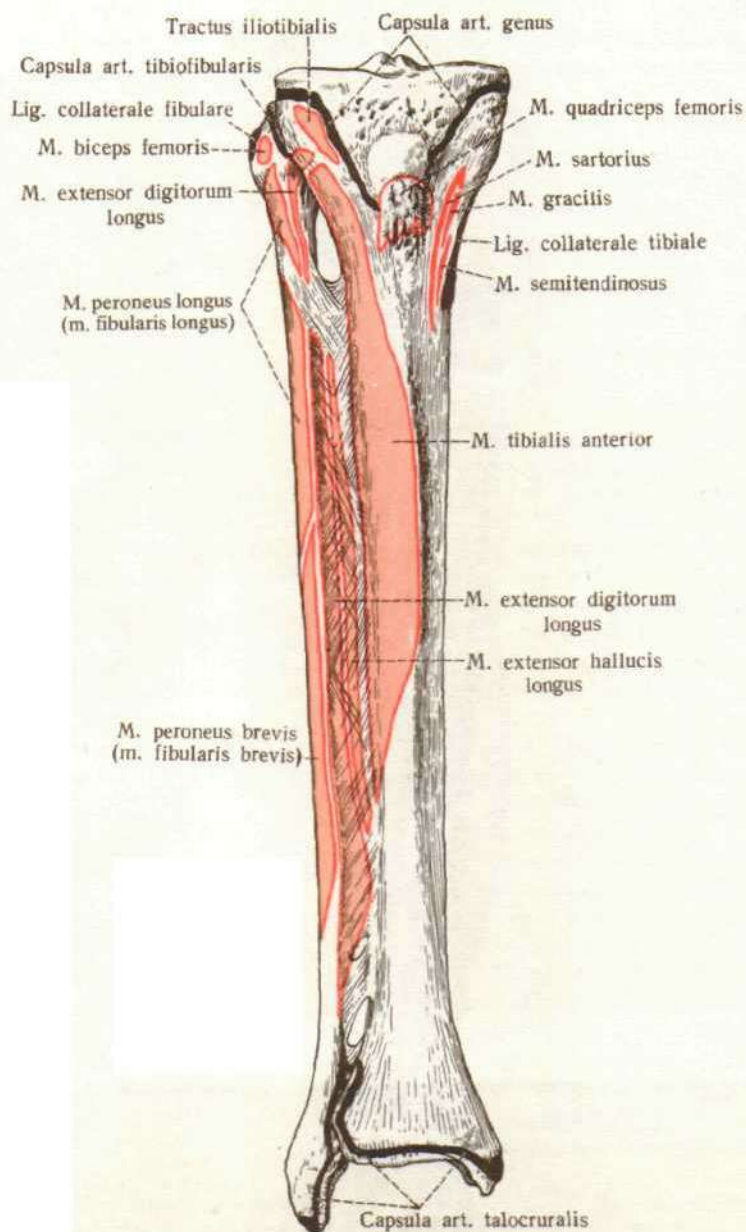
МЫШЦЫ СТОПЫ

Мышцы стопы, *mm. pedis*, разделяются на мышцы тыльной поверхности стопы и мышцы подошвенной поверхности.

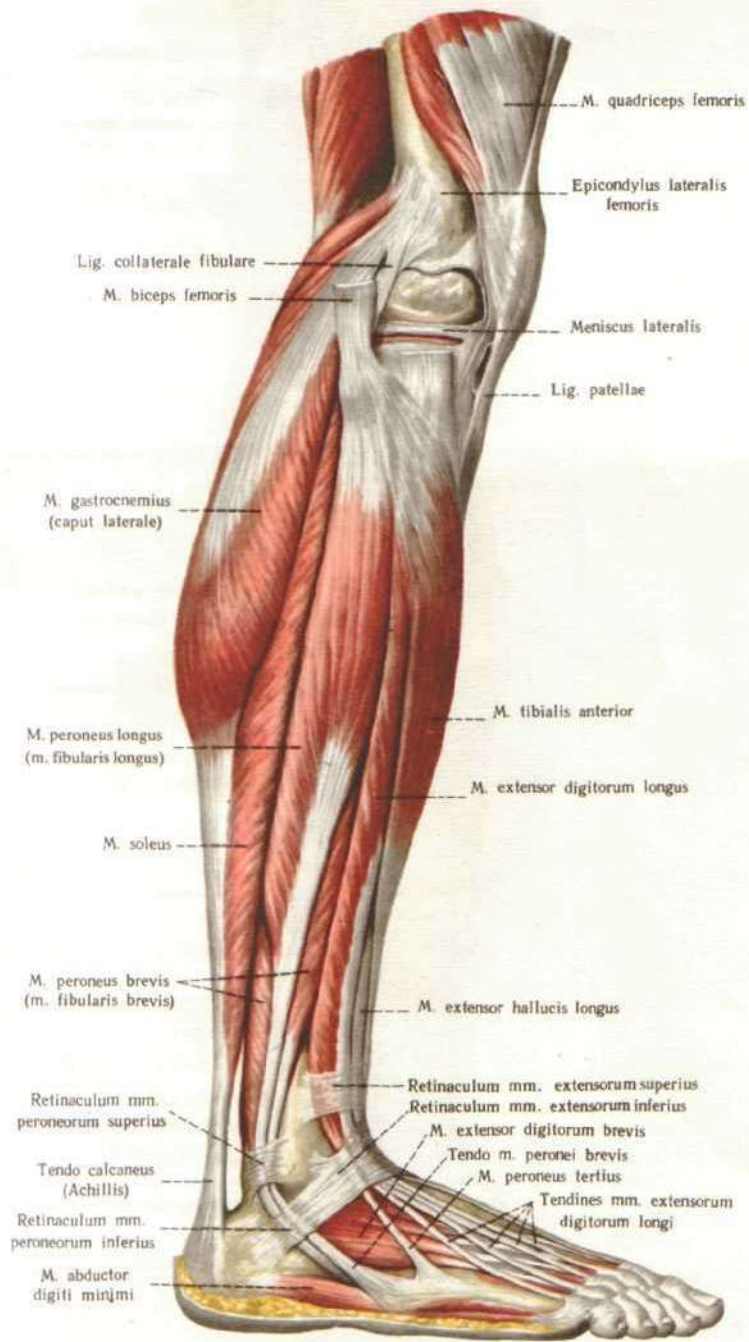
Мышцы тыла стопы — главным образом разгибатели, мышцы подошвы — преимущественно сгибатели.



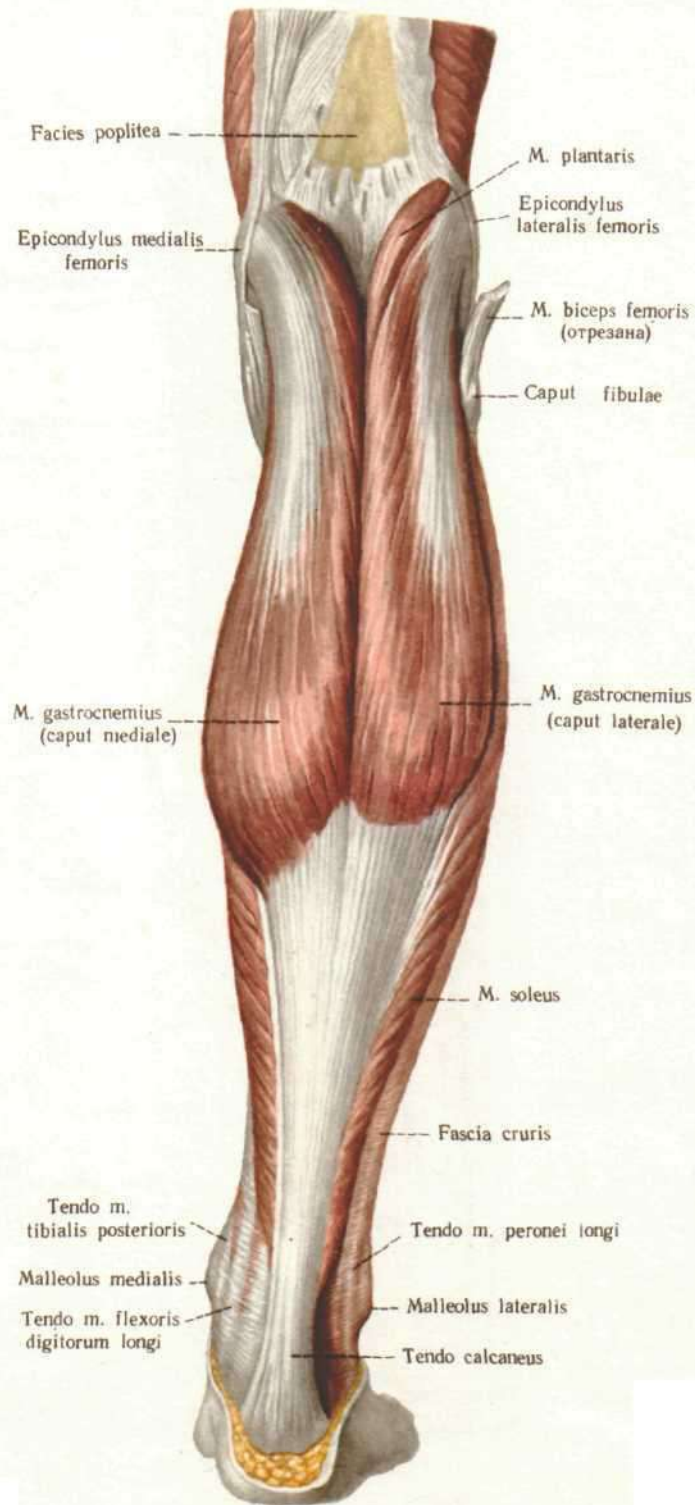
377. Мышцы голени и стопы, правой; спереди ($\frac{1}{4}$).



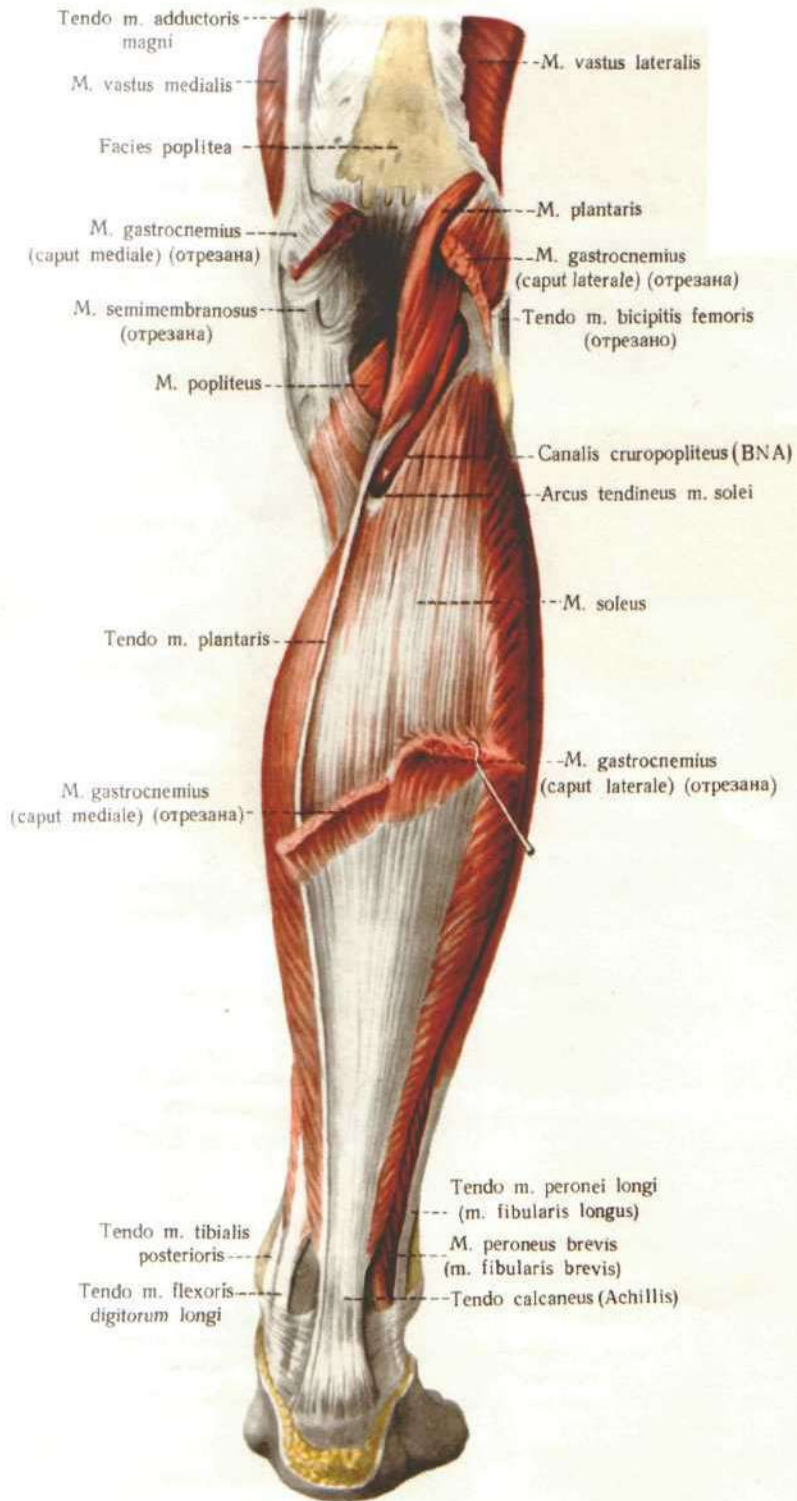
378. Места начала и прикрепления мышц, связок и суставных капсул на костях голени, правой; спереди (схема).
(Межкостная перепонка не удалена.)



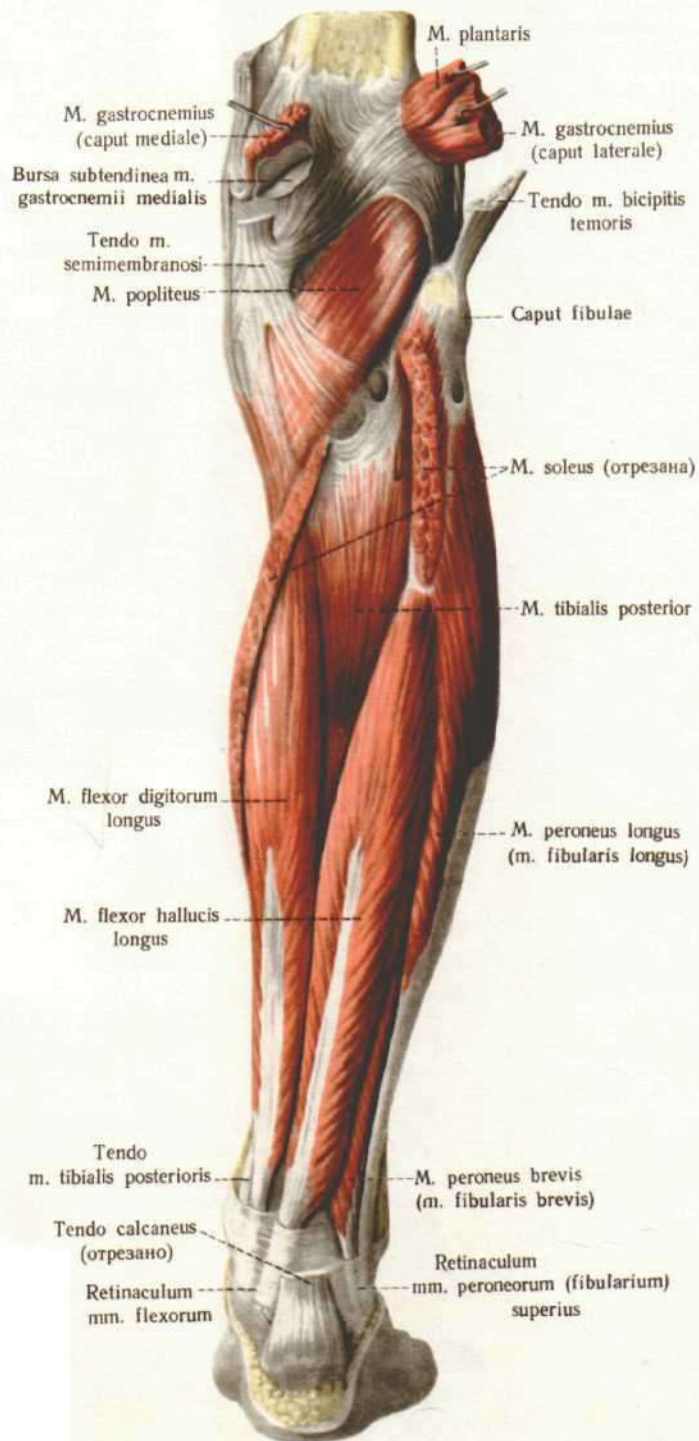
379. Мышцы голени и стопы, правой; сбоку (1/4).



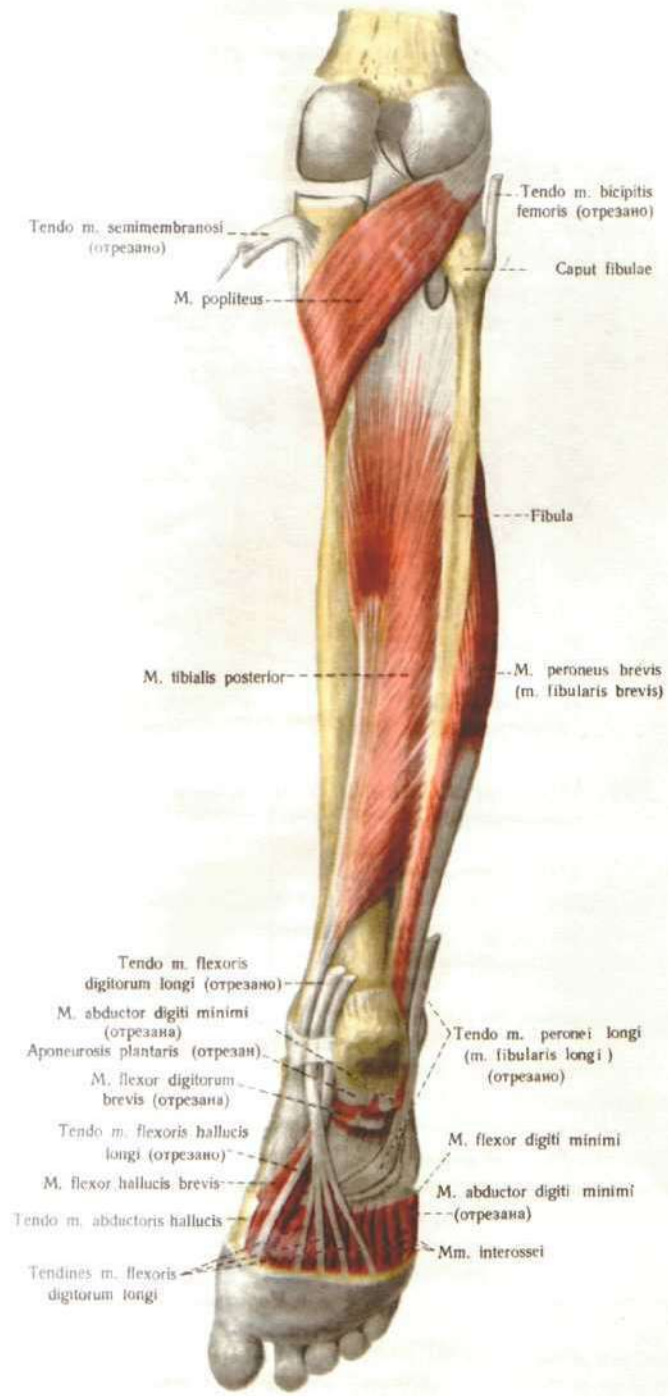
380. Мышцы голени, правой; сзади ($\frac{1}{4}$).
 (Поверхностный слой.)



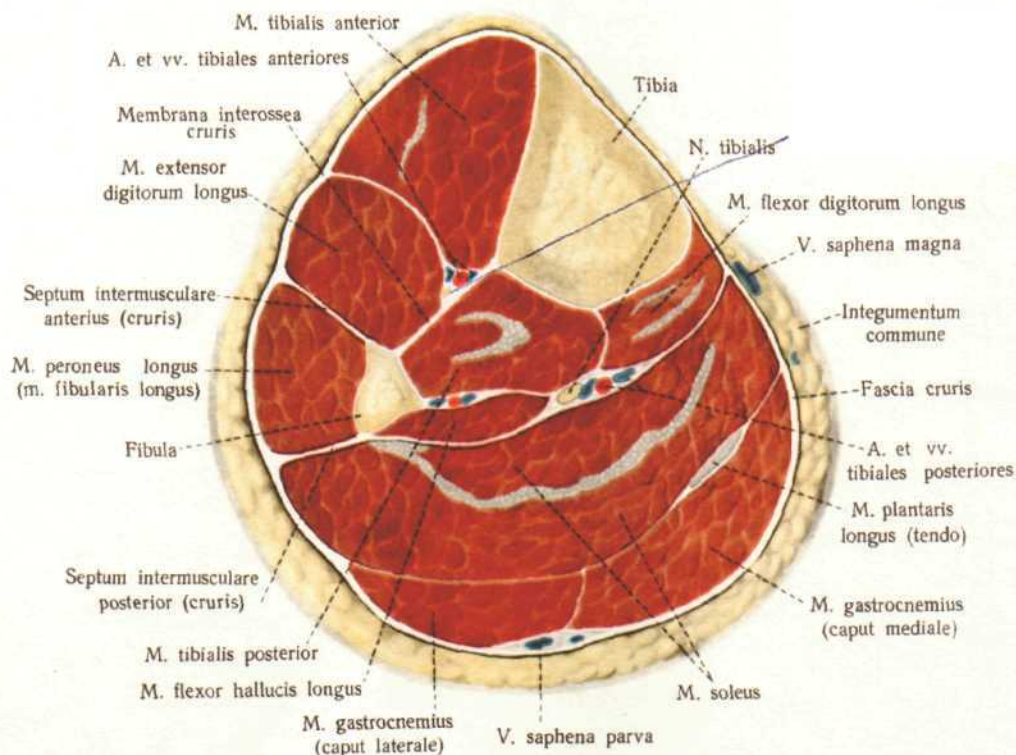
381. Мышцы голени, правой; сзади ($1/4$).
 (Поверхностный слой.)



382. Мышцы голени, правой; сзади ($1/4$).
(Глубокий слой.)



383. Мышцы голени и стопы, правой; сзади (1/4).
(Глубокий слой.)



384. Мышцы и фасции голени, правой ($1/3$).
(Поперечный распил через средние отделы голени.)

Мышцы тыльной поверхности

1. Короткий разгибатель пальцев, *m. extensor digitorum brevis*.
2. Короткий разгибатель большого пальца стопы, *m. extensor hallucis brevis*.

Мышцы подошвенной поверхности

• Мышцы, расположенные на этой поверхности, делятся на три группы: а) мышцы возвышения большого пальца стопы, или мышцы медиального подошвенного возвышения; б) мышцы возвышения мизинца, или мышцы латерального подошвенного возвышения; в) мышцы собственно подошвенные, или мышцы срединного подошвенного возвышения.

Мышцы возвышения большого пальца стопы

1. Мышца, отводящая большой палец стопы, *m. abductor hallucis*.
2. Короткий сгибатель большого пальца стопы, *m. flexor hallucis brevis*.

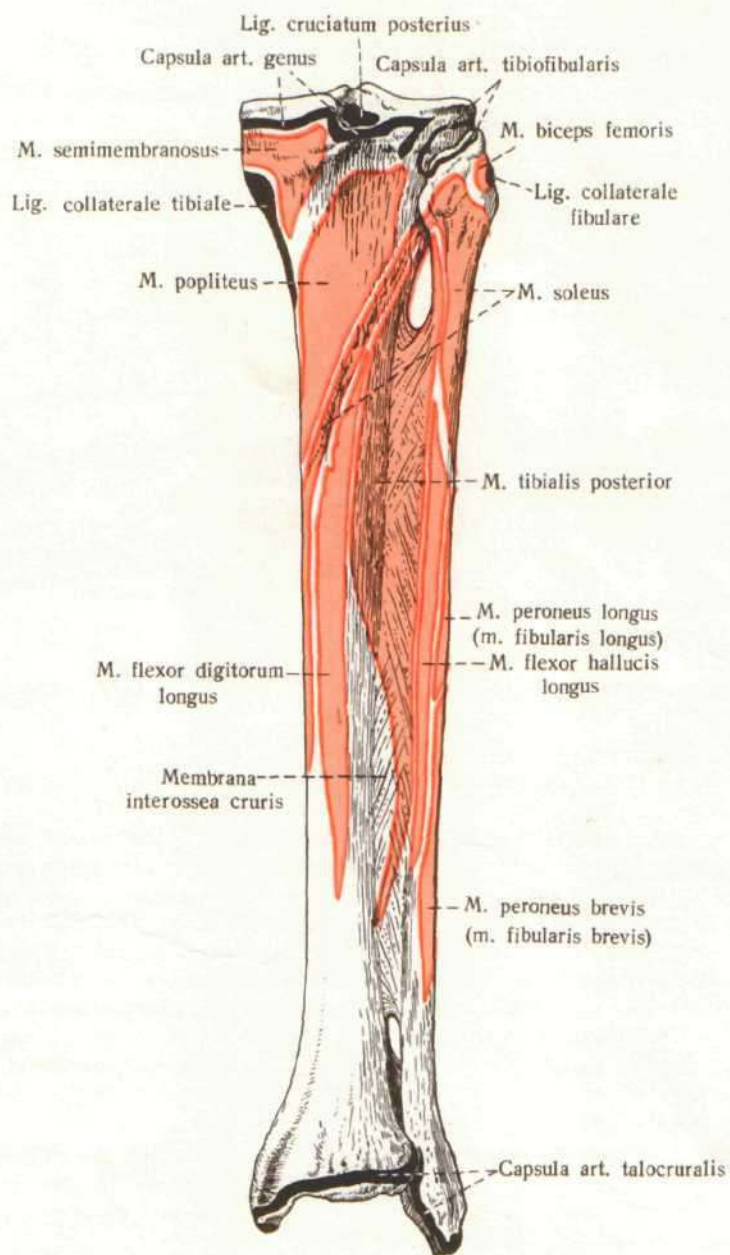
3. Мышца, приводящая большой палец стопы, *m. adductor hallucis*.

Мышцы возвышения мизинца

1. Мышца, отводящая мизинец стопы, *m. abductor digiti minimi*.
2. Короткий сгибатель мизинца стопы, *m. flexor digiti minimi brevis*.
3. Мышца, противопоставляющая мизинец, *m. opponens digiti minimi*.

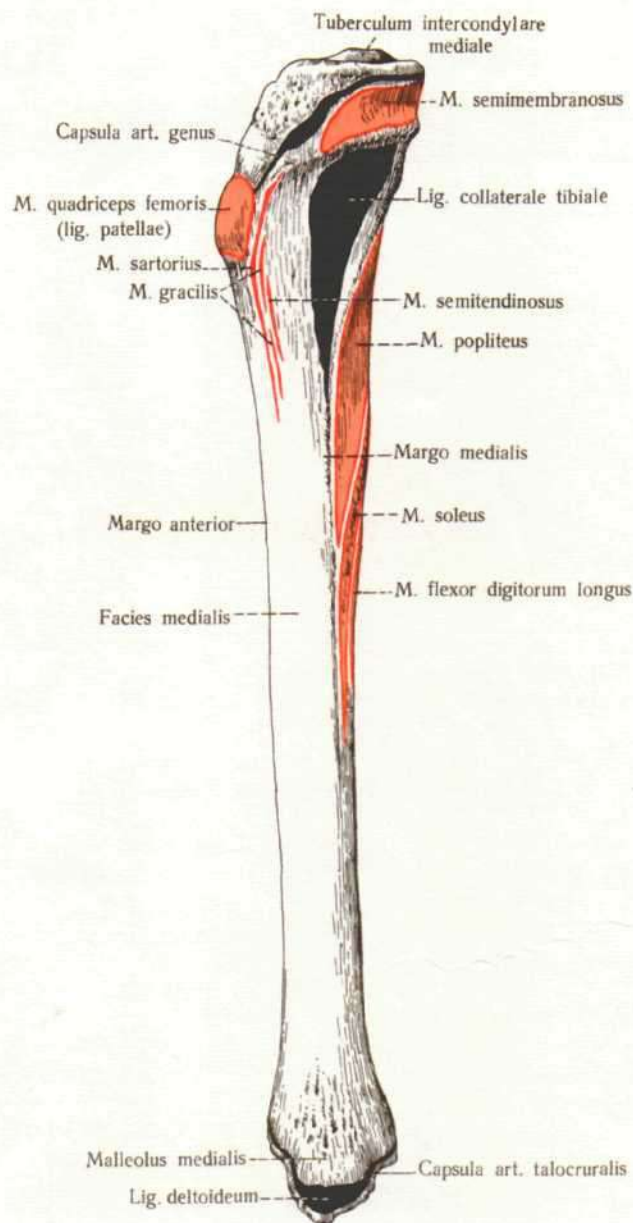
Мышцы срединного возвышения

1. Короткий сгибатель пальцев, *m. flexor digitorum brevis*.
2. Квадратная мышца подошвы (добавочный сгибатель), *m. quadratus plantae (m. flexor accessorius)*.
3. Червеобразные мышцы, *mm. lumbricales*.
4. Подошвенные межкостные мышцы, *mm. interossei plantares*.
5. Тыльные межкостные мышцы, *mm. interossei dorsales*.

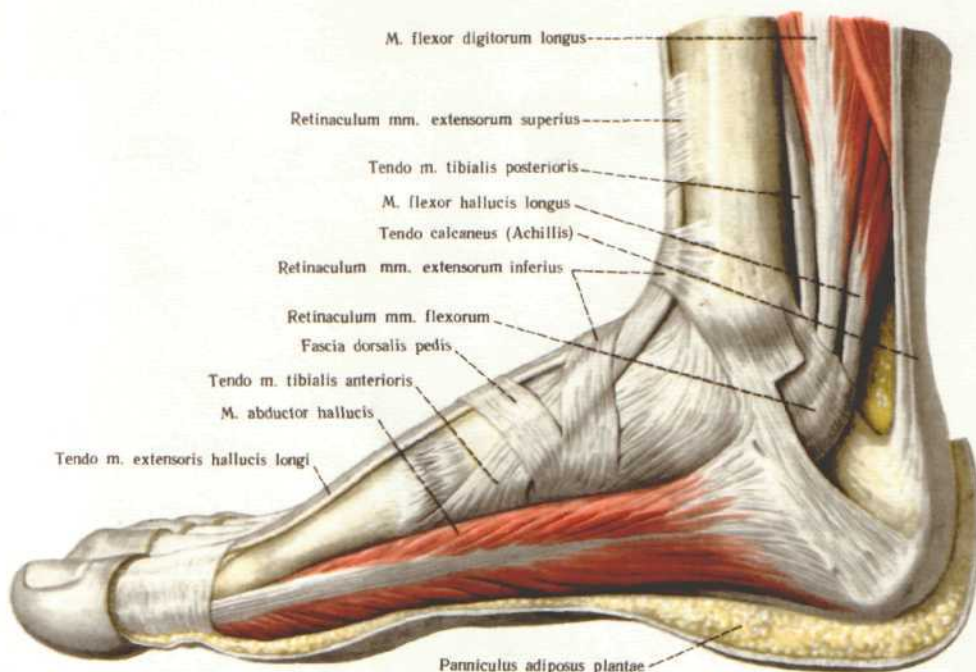


385. Места начала и прикрепления мышц, связок и суставных капсул на костях голени, правой; сзади (схема).

(Межкостная перепонка не удалена.)



386. Места начала и прикрепления мышц, связок и суставных капсул на большеберцовой кости, правой; медиальная поверхность (схема).



387. Мышцы и фасции стопы, правой; медиальная поверхность (1/2).

Мышцы тыльной поверхности

1. *Короткий разгибатель пальцев стопы, m. extensor digitorum brevis* (рис. 389), плоская мышца, залегающая непосредственно на тыльной поверхности стопы. Берет начало от верхней и латеральной поверхностей передней части calcaneus и, направляясь кпереди, переходит в четыре узких сухожилия. Они срастаются в своем дистальном отделе с сухожилиями длинного разгибателя пальцев и прикрепляются к основанию проксимальных фаланг II—V пальцев, влетаясь в тыльный апоневроз. Иногда сухожилие к мизинцу отсутствует.

Действие: разгибает II—IV пальцы стопы, оттягивает их в латеральную сторону.

Иннервация: n. peroneus profundus (L₄—L₅; S₁).

Кровоснабжение: a. tarsea lateralis, r. perforans a. peroneae.

2. *Короткий разгибатель большого пальца стопы, m. extensor hallucis brevis* (рис. 389), лежит кнутри от предыдущей. Мышца берет начало от верхней поверхности передней части calcaneus и, направляясь вперед и медиально, переходит в сухожилие, прикрепляющееся к основанию проксимальной фаланги большого пальца. В дистальном отделе сухожилие срастается с сухожилием m. extensor hallucis longus, принимая участие в образовании тыльного апоневроза.

Действие: разгибает большой палец стопы.

Иннервация: n. peroneus profundus (L₄—L₅; S₁).

Кровоснабжение: a. tarsea lateralis, r. perforans a. peroneae.

Мышцы подошвенной поверхности

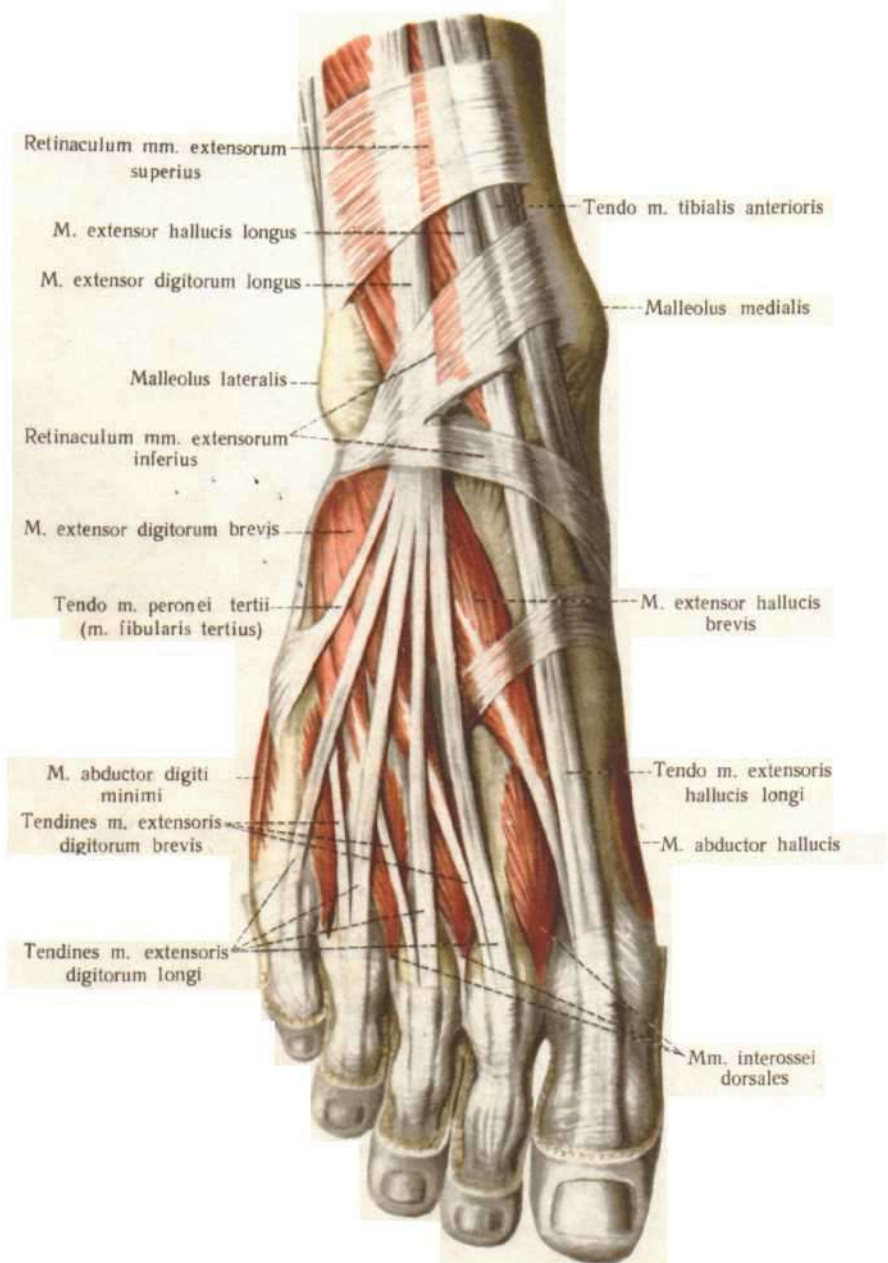
Мышцы возвышения большого пальца стопы

1. *Мышца, отводящая большой палец стопы, m. abductor hallucis* (рис. 387), располагается поверхностно, занимает наиболее медиальное положение из мышц этой группы. Берет начало от retinaculum mm. flexorum, processus medialis tuberculi calcanei и подошвенной поверхности ладьевидной кости. На-

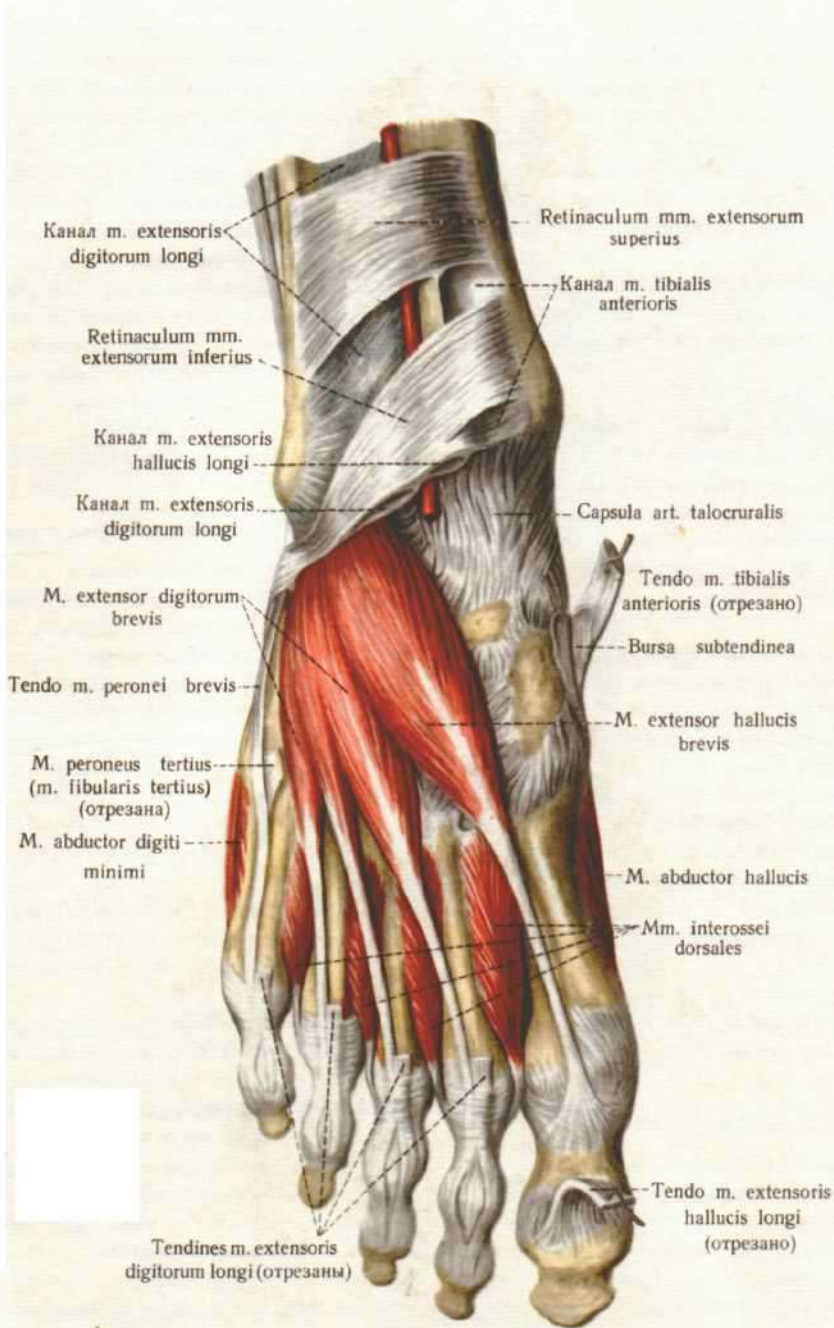
правляясь вперед, мышца переходит в сухожилие, которое срастается с сухожилием m. flexor hallucis brevis и прикрепляется к медиальной сесамовидной косточке большого пальца и основанию его проксимальной фаланги.

Действие: сгибает и отводит большой палец стопы, укрепляет медиальную часть свода стопы.

Иннервация: n. plantaris medialis (L₅; S₁).



388. Мышцы стопы, правой; тыльная поверхность ($2/5$).



389. Мышцы стопы, правой; тыльная поверхность (2/5).
(Сухожилия длинного разгибателя пальцев и передней большеберцовой мышцы удалены.)

Кровоснабжение: а. plantaris medialis.

2. *Короткий сгибатель большого пальца стопы, m. flexor hallucis brevis* (рис. 395), несколько короче предыдущей мышцы, частично прикрыт ею и располагается непосредственно на os metatarsale I. Мышца берет начало от os cuneiforme mediale, подошвенной поверхности ладьевидной кости, сухожилия m. tibialis posterior, lig. plantare longum. Сухожилие мышцы вместе с сухожилием m. adductor hallucis прикрепляется к латеральной и медиальной сесамовидным косточкам и к основанию проксимальной фаланги большого пальца стопы, разделяясь таким образом на два дистальных сухожилия, каждое из которых принадлежит соответственно латеральной и медиальной головкам.

Действие: сгибает большой палец стопы.

Иннервация: латеральная головка – n. plantaris lateralis (S₁–S₂), медиальная головка – n. plantaris medialis (L₅–S₂).

Кровоснабжение: а. plantaris medialis, arcus plantaris.

3. *Мышца, приводящая большой палец стопы, m. adductor hallucis* (рис. 395), располагается глубоко, непосредственно на плюсневых костях, и покрыта длинным и коротким сгибателями пальцев. Мышца начинается двумя головками – поперечной и косой.

Поперечная головка, caput transversum, берет начало на подошвенной поверхности суставных капсул III–V плюснефаланговых суставов, от дистальных концов II–V плюсневых костей, от аронеурозиса plantaris (septum laterale), от поперечных связок головок плюсневых костей. *Косая головка, caput obliquum*, более мощная, начинается от подошвенной поверхности os cuboideum, os cuneiforme laterale, основания II–IV плюсневых костей, lig. plantare longum и подошвенного влагалища m. peroneus longus. Обе головки переходят в общее сухожилие, прикрепляющееся к латеральной сесамовидной косточке и основанию проксимальной фаланги большого пальца стопы.

Действие: приводит большой палец стопы и сгибает его.

Иннервация: n. plantaris lateralis (S₁–S₂).

Кровоснабжение: aa. metatarsae plantares et dorsales; гг. perforantes a. arcuatae.

Мышцы возвышения мизинца

1. *Мышца, отводящая мизинец, m. abductor digiti minimi* (см. рис. 393), лежит наиболее латерально из всей этой группы мышц, располагаясь непосредственно под подошвенным апоневрозом. Мышца берет начало от processus lateralis et medialis tuberculi calcanei и от аронеурозиса plantaris. Направляясь вперед, переходит в короткое сухожилие, прикрепляющееся к латеральной стороне основания проксимальной фаланги мизинца.

Действие: отводит и сгибает проксимальную фалангу мизинца стопы.

Иннервация: n. plantaris lateralis (S₁–S₂).

Кровоснабжение: а. plantaris lateralis.

2. *Короткий сгибатель мизинца стопы, m. flexor digiti minimi brevis* (см. рис. 395), лежит медиальнее предыдущей мышцы и частично прикрыт ею. Мышца берет начало от os metatarsale V,

lig. plantare longum и подошвенного влагалища m. peroneus longus и, направляясь вперед, переходит в сухожилие, которое, срастаясь с сухожилием m. abductor digiti minimi, прикрепляется к основанию проксимальной фаланги мизинца стопы.

Действие: сгибает проксимальную фалангу мизинца стопы.

Иннервация: n. plantaris lateralis (S₁–S₂).

Кровоснабжение: а. plantaris lateralis.

3. *Мышца, противопоставляющая мизинец, m. opponens digiti minimi* (рис. 395, 396), весьма непостоянная, начинается совместно с предыдущей мышцей от lig. plantare longum и сухожильного влагалища m. peroneus longus и прикрепляется к латеральному краю V плюсневой кости.

Действие: приводит и противопоставляет V плюсневую кость; вместе с предыдущей мышцей участвует в укреплении латерального участка свода стопы.

Иннервация: n. plantaris lateralis (S₁–S₂).

Кровоснабжение: а. plantaris lateralis.

Мышцы срединного возвышения

1. *Короткий сгибатель пальцев, m. flexor digitorum brevis* (рис. 393), занимает срединное положение на стопе, располагаясь под подошвенным апоневрозом. Мышца берет начало коротким, мощным сухожилием от processus medialis бугра пяточной кости и аронеурозиса plantaris. Направляясь вперед, мышечное брюшко переходит в четыре сухожилия, залегающих в синовиальных каналах вместе с сухожилиями m. flexor digitorum longus. В области проксимальных фаланг II–V пальцев стопы сухожилие короткого сгибателя разделяется на две ножки, прикрепляясь к основанию средних фаланг указанных пальцев. Между ножками проходят сухожилия длинного сгибателя пальцев.

Действие: сгибает средние фаланги II–V пальцев стопы.

Иннервация: n. plantaris medialis (L₃; S₁).

Кровоснабжение: aa. tibialis posterior, plantares lateralis et medialis.

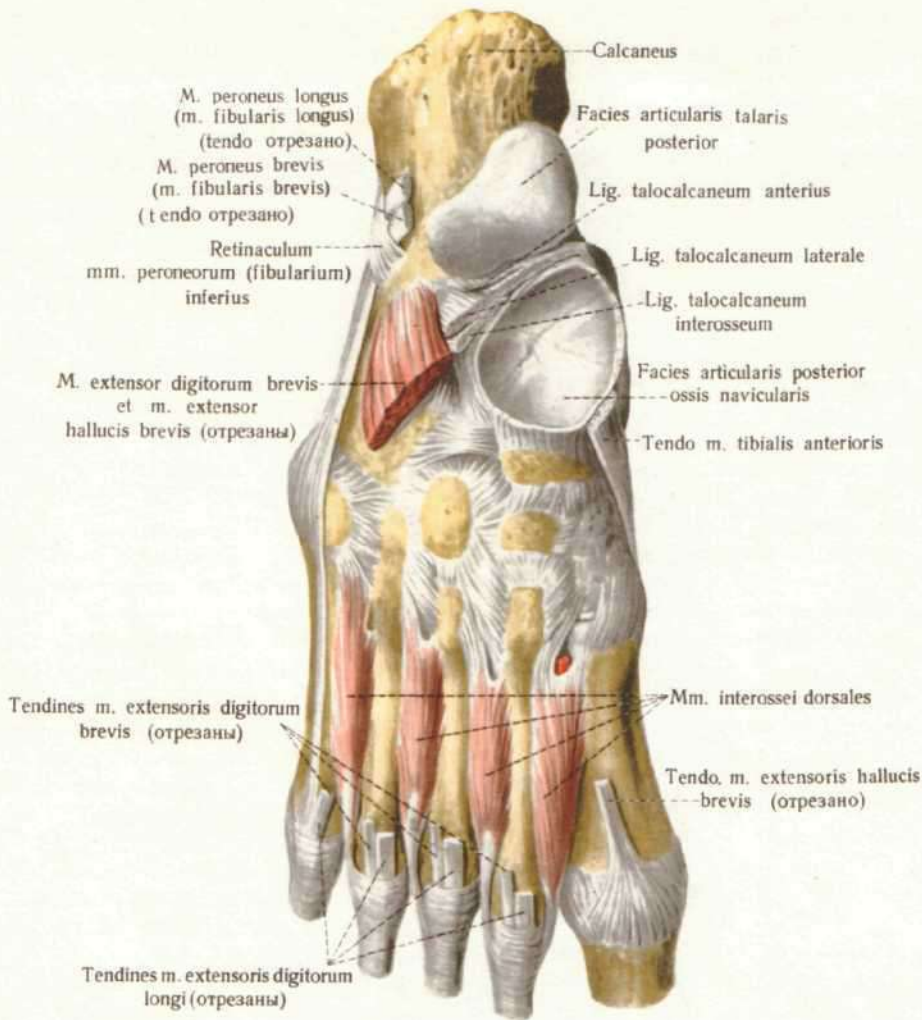
2. *Квадратная мышца подошвы, m. quadratus plantae*, или добавочный сгибатель, m. flexor accessorius (рис. 394), приближается по форме к четырехугольнику и залегаєт под предыдущей мышцей. Мышца берет начало от нижней и медиальной поверхностей задней части пяточной кости двумя отдельными головками, соединяющимися в общее брюшко. Направляясь вперед, мышца слегка суживается и прикрепляется к наружному краю сухожилия m. flexor digitorum longus у места его деления на отдельные сухожилия.

Действие: участвует вместе с m. flexor digitorum longus в сгибании дистальных фаланг, придавая ее тяге прямое направление.

Иннервация: n. plantaris lateralis (S₁–S₂).

Кровоснабжение: а. plantaris lateralis.

3. *Червеобразные мышцы, mm. lumbricales* (рис. 394), тонкие, короткие мышцы, числом четыре, располагаются между сухожилиями m. flexor digitorum longus и прикрыты коротким сгибателем пальцев, а в глубине соприкасаются с mm. interossei. Каждая червеобразная мышца берет начало от соответствующей



390. Мышцы стопы, правой; тыльная поверхность (2/5).
(Межкостные мышцы.)

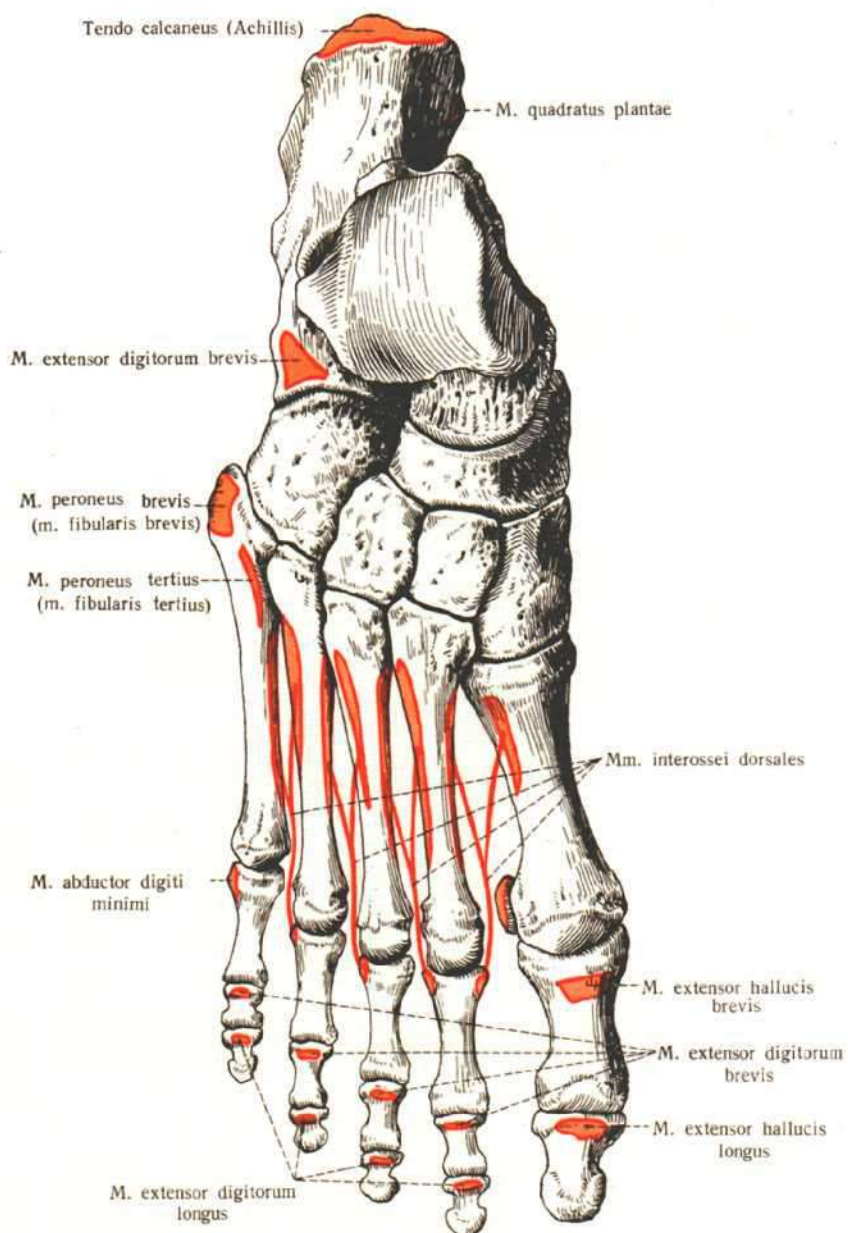
шего сухожилия длинного сгибателя пальцев, причем три латеральные – двумя головками, а первая – одной головкой. Направляясь вперед, мышцы в области плюснефаланговых сочленений огибают со стороны медиальной поверхности II–V пальцев стопы и, перейдя на тыльную поверхность указанных пальцев, вплетаются в их дорсальный апоневроз. Иногда червеобразные мышцы прикрепляются к суставным капсулам и достигают даже проксимальных фаланг. Между mm. lumbricales и lig. metatarsium transversum profundum лежат слизистые сумки червеобразных мышц стопы.

Действие: сгибают проксимальные фаланги II–V пальцев стопы, одновременно разгибая средние и дистальные фаланги тех же пальцев.

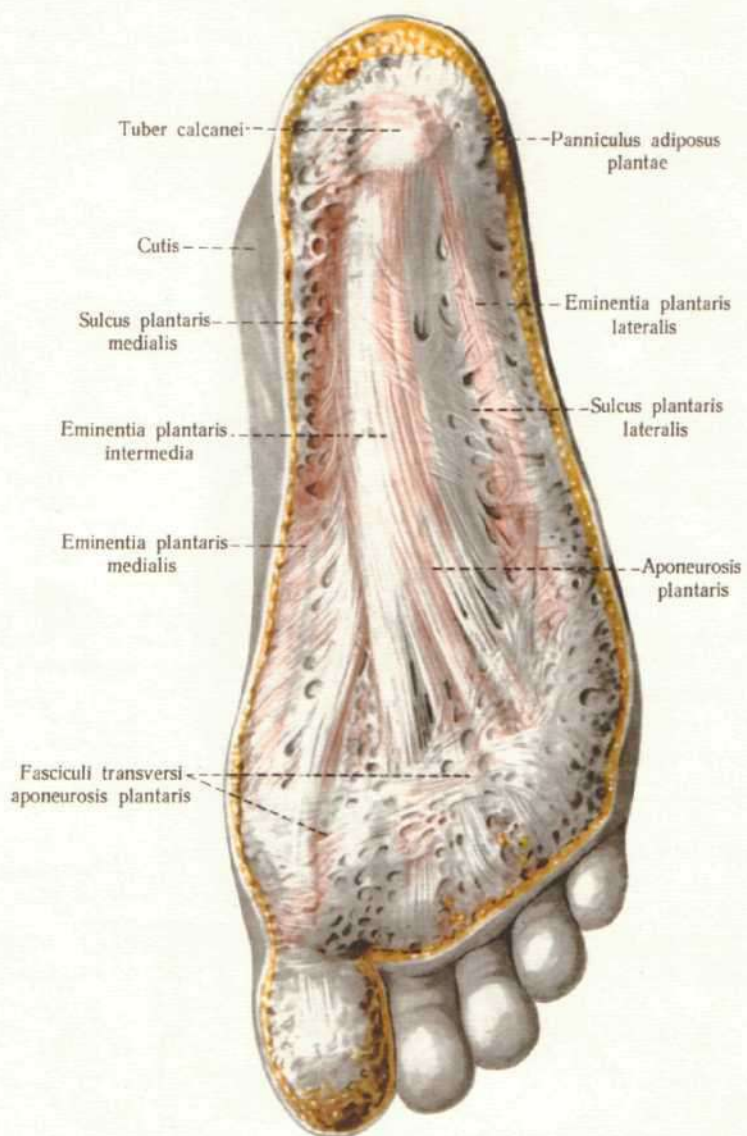
Иннервация: n. plantaris medialis и n. plantaris lateralis (L₃; S₁–S₂).

Кровоснабжение: aa. plantares, lateralis et medialis.

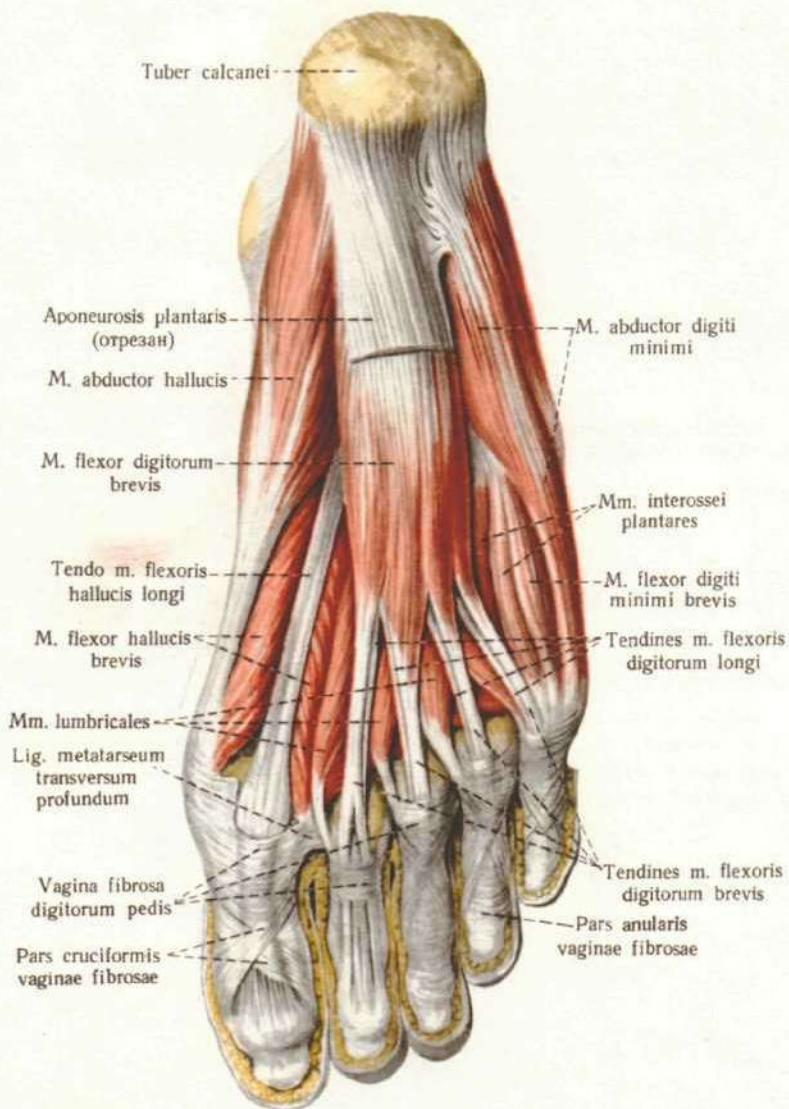
4. Подошвенные межкостные мышцы, mm. interossei plantares (рис. 396), узкие, короткие мышцы числом три, лежат в межкостных промежутках между ossa metatarsalia II–III, III–IV и IV–V. Каждая из этих мышц берет начало от медиальных



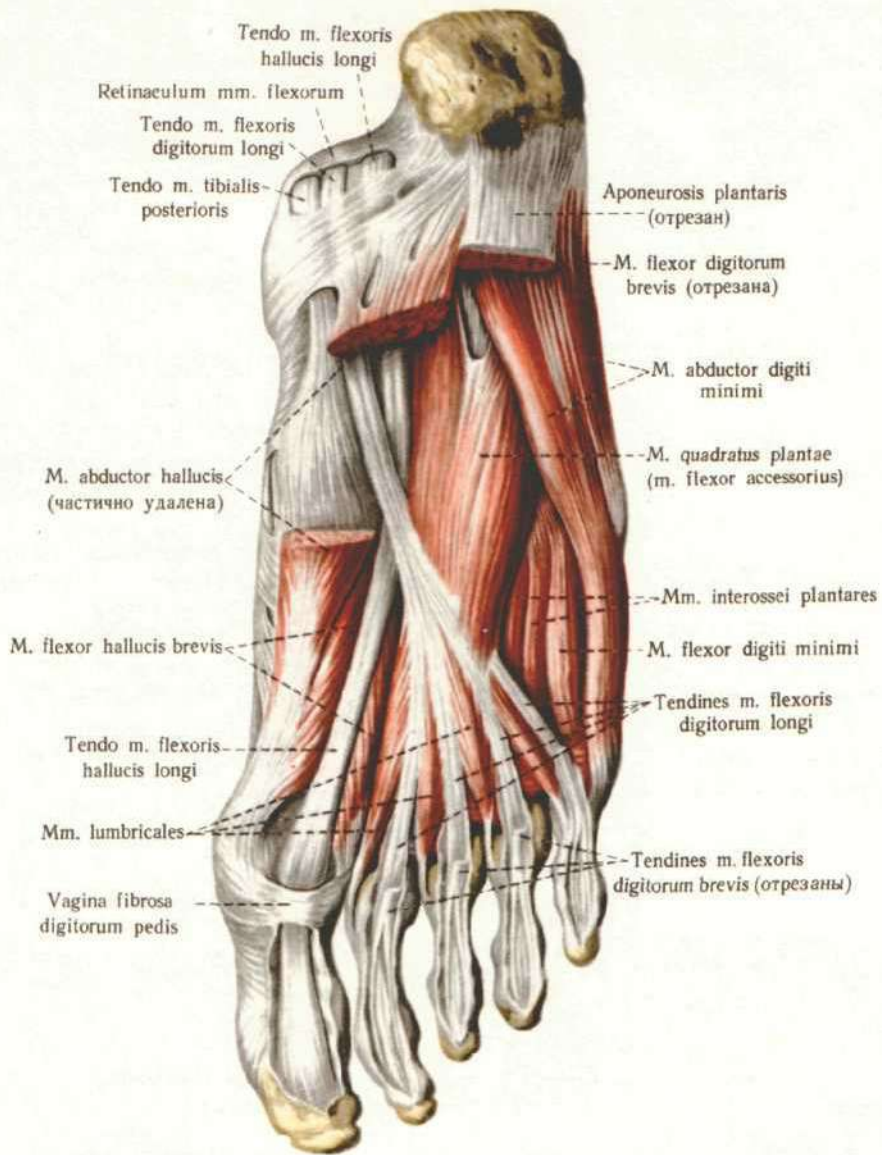
391. Места начала и прикрепления мышц на костях стопы, правой; тыльная поверхность (схема).



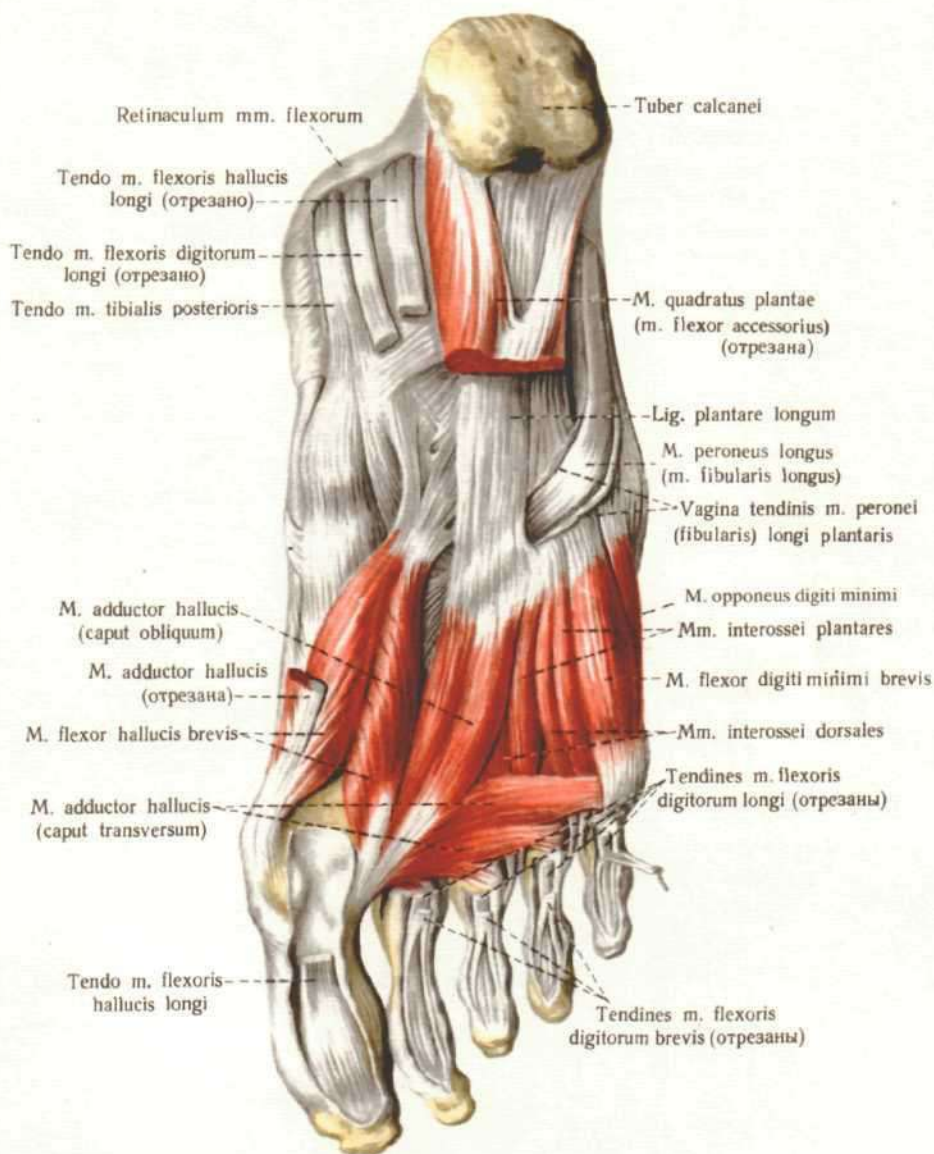
392. Подошвенный апоневроз, *aponeurosis plantaris* ($1/2$).



393. Мышцы стопы, правой; подошвенная поверхность ($1/2$).



394. Мышцы стопы, правой; подошвенная поверхность (1/2).



395. Мышцы стопы, правой; подошвенная поверхность ($1/2$).

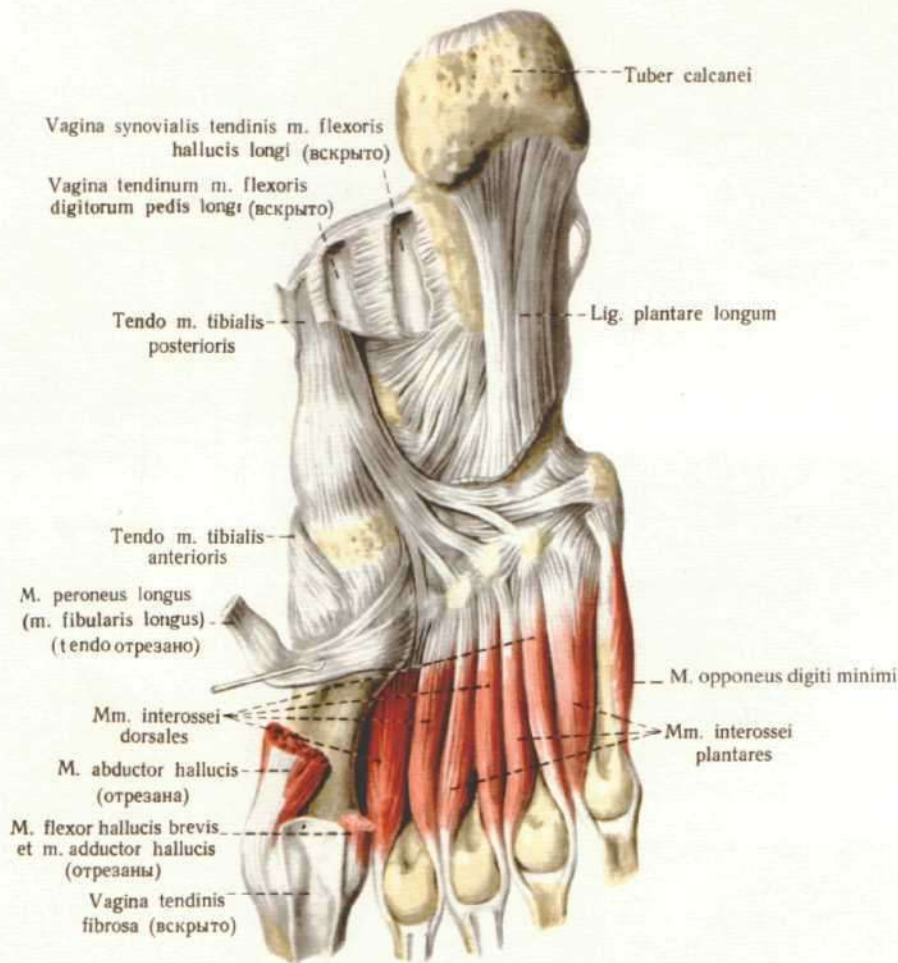
сторон III, IV и V плюсневых костей и прикрепляется к основанию проксимальных фаланг, частично переходя в тыльный апоневроз.

Действие: сгибают проксимальные фаланги и разгибают средние и дистальные фаланги III—V пальцев стопы, а также приводят указанные пальцы ко II пальцу.

Иннервация: n. plantaris lateralis (S_1 — S_2).

Кровоснабжение: arcus plantaris, aa. metatarsae plantares.

5. Тыльные межкостные мышцы, *mm. interossei dorsales*, (рис. 390) по форме напоминают подошвенные. Мышцы числом четыре заполняют с тыльной стороны все межкостные промежутки. Каждая мышца берет начало от обращенных одна к другой сторон двух соседних плюсневых костей и, направляясь вперед, прикрепляется к основанию проксимальной фаланги II—IV пальцев и вплетается в тыльный апоневроз.



396. Мышцы стопы, правой; подошвенная поверхность ($1/2$).
(Межкостные мышцы.)

Действие: первая межкостная мышца тянет II палец стопы в медиальном направлении, вторая, третья и четвертая — смещают II—IV пальцы в латеральном направлении, а также все четыре мышцы сгибают проксимальные фаланги и

разгибают средние и дистальные фаланги указанных пальцев.

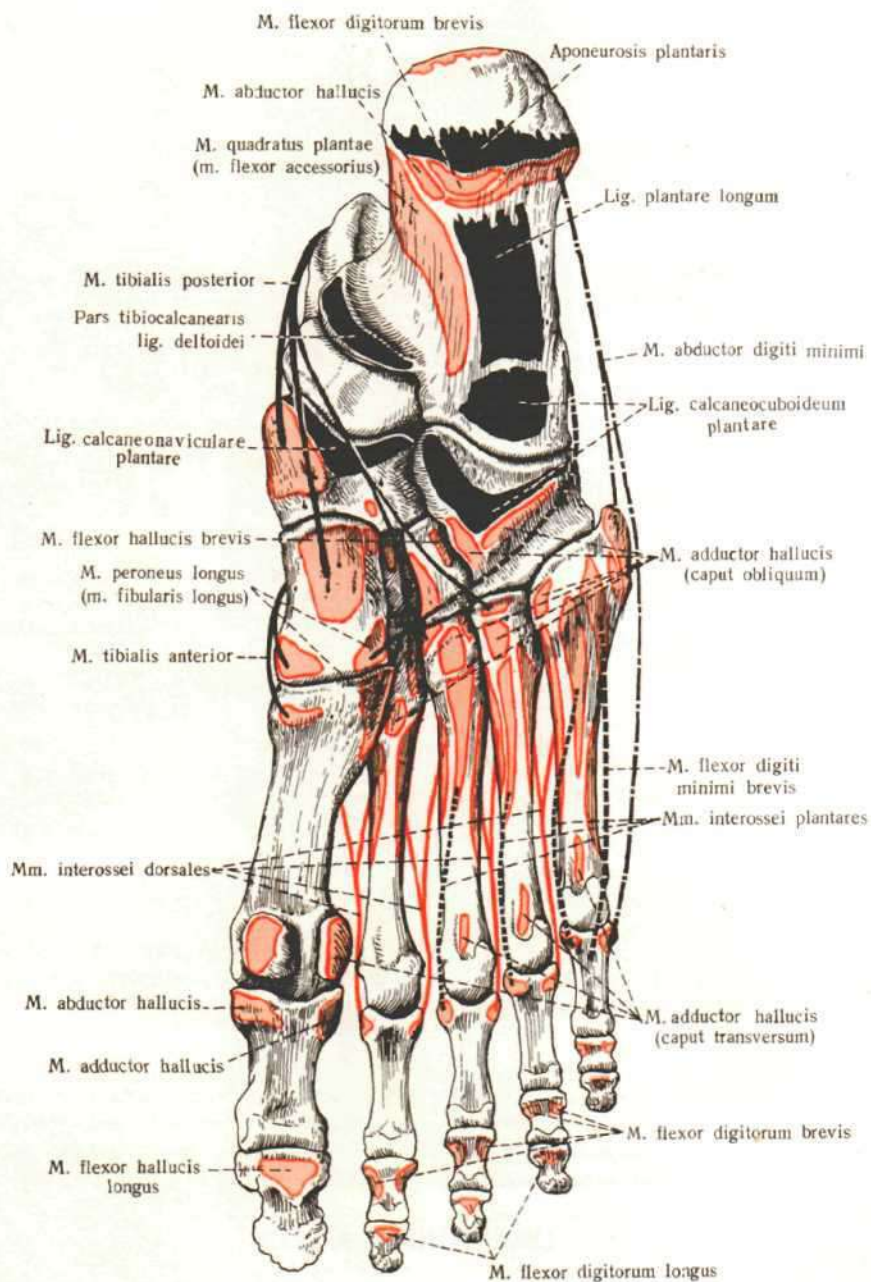
Иннервация: n. plantaris lateralis (S_1 — S_2).

Кровоснабжение: arcus plantaris, aa. metatarsae plantares.

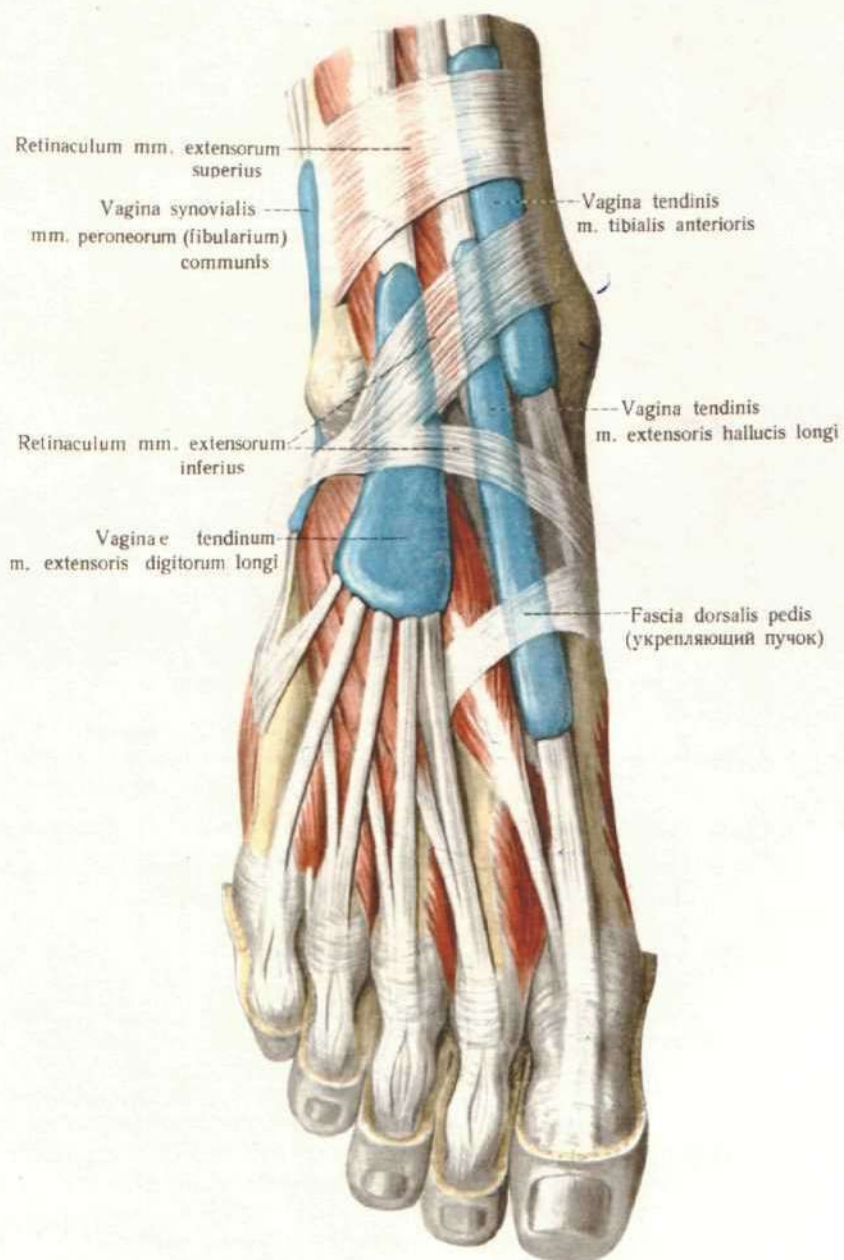
ПРИВОДЯЩИЙ КАНАЛ

Сухожилие большой приводящей мышцы имеет несколько отверстий, через которые проходят кровеносные сосуды. Самое нижнее и самое крупное носит название *сухожильной щели*, *hiatus tendineus* (adductoris). Несколько выше описываемого отверстия залегает плотный межмышечный листок фасции, переброшенный от m. vastus medialis к m. adductor magnus, получивший название пластинки приводящих мышц. Между указанными мышцами и фасциальной

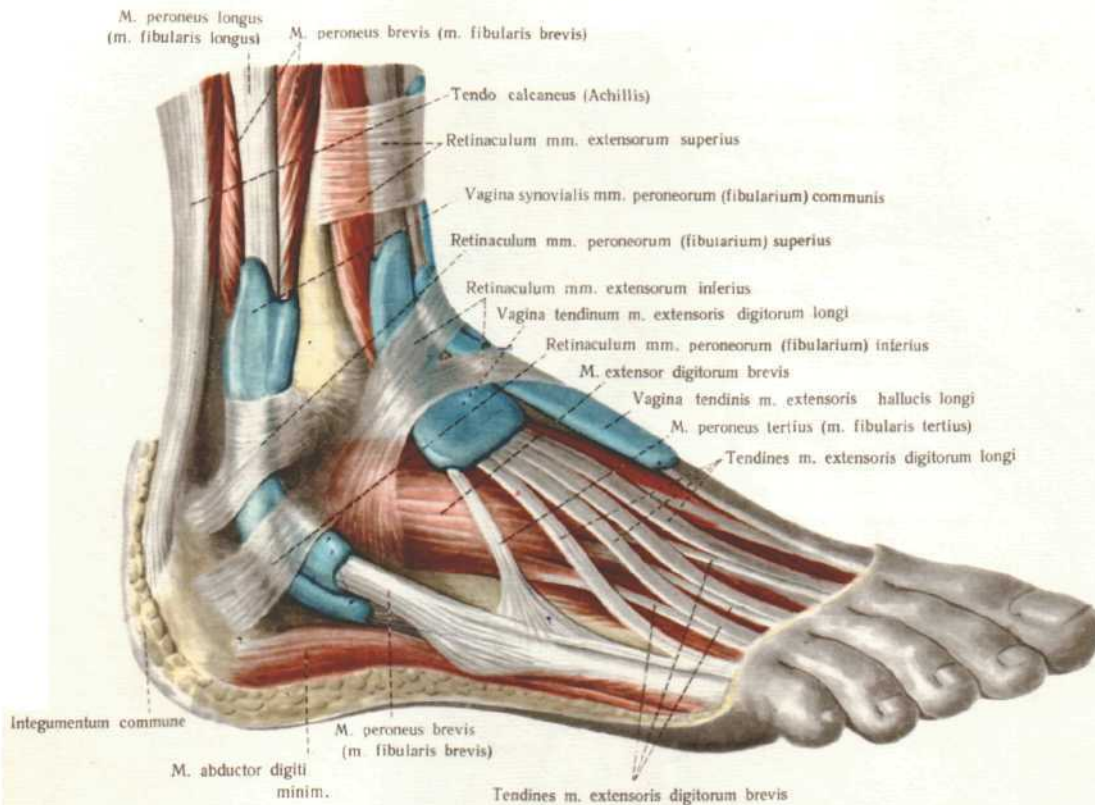
пластинкой образуется пространство, имеющее в поперечном сечении треугольную форму. Это пространство получило название *приводящего канала*, *canalis adductorius*, в который входят бедренные артерия, вена и подкожный нерв нижней конечности, n. saphenus. Сосуды проходят через канал в подколенную ямку; нерв же прободает фасциальную пластинку и появляется на медиальной поверхности бедра.



397. Места начала и прикрепления мышц и связок на костях стопы, правой; подошвенная поверхность (схема).



398. Влагалища сухожилий, *vaginae synoviales tendinum*; правая стопа; тыльная поверхность ($1/2$).
(В полость влагалищ введена цветная масса.)



399. Влагалища сухожилий, *vaginae synoviales tendinum*, правая стопа; тыльно-латеральная поверхность ($1/2$).

ПОДКОЛЕННАЯ ЯМКА

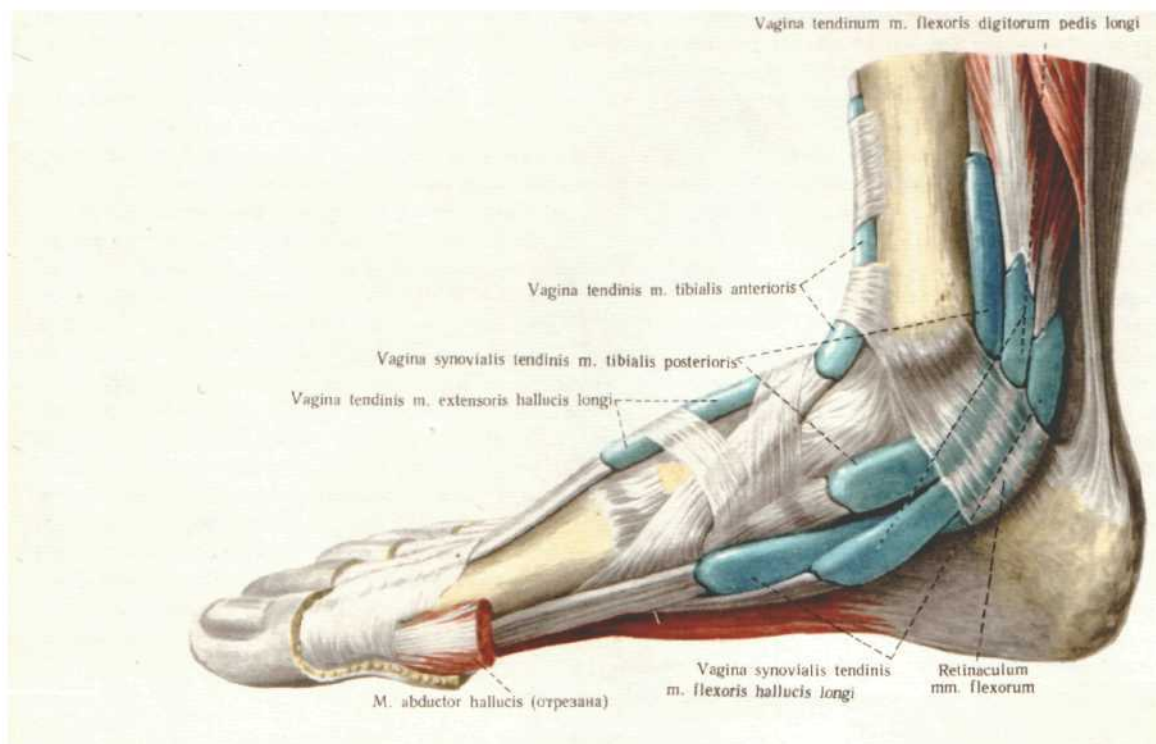
Подколенная ямка, *fossa poplitea* (см. рис. 364, 366, 367), залегает в области задней поверхности колена, имеет форму ромба. Границами ямки являются сверху и латерально – двуглавая мышца, сверху и медиально – полуперепончатая мышца, снизу – обе головки икроножной мышцы и подошвенная мыш-

ца; дном ямки служит подколенная поверхность бедренной кости и задняя поверхность суставной капсулы коленного сустава. Ямка выполнена жировой тканью, окружающей нервы, кровеносные и лимфатические сосуды.

ГОЛЕНО-ПОДКОЛЕННЫЙ КАНАЛ

Голено-подколенный канал (подробно описывается в топографической анатомии) проходит между передней поверхностью камбаловидной мышцы и глубокими мышцами задней группы голени. Канал своим проксимальным концом берет начало в подколенной ямке. Отверстие канала ограничено

спереди *m. popliteus*, а сзади – сухожильной дугой камбаловидной мышцы, *arcus tendineus m. solei*. В голено-подколенном канале залегают нервы и сосуды, поступающие сюда из подколенной ямки, *fossa poplitea*.



400. Влагалища сухожилий, *vaginae synoviales tendinum*, правая стопа; медиальная поверхность ($1/2$).

ФАСЦИИ НИЖНЕЙ КОНЕЧНОСТИ

ФАСЦИИ ТАЗА И БЕДРА

Наружная поверхность таза покрыта фасцией, являющейся продолжением *fascia thoracolumbalis* (см. рис. 253). Ниже *labium externum cristae iliacaе* и дорсальной поверхности крестца фасция покрывает группу ягодичных мышц и, направляясь вниз, переходит в широкую фасцию бедра, *fascia lata*.

Покрывающая большую ягодичную мышцу фасция ягодичной мышцы значительно утолщается в области бедренно-ягодичной складки (см. рис. 366). Листок фасции большой ягодичной мышцы, выстилающий ее внутреннюю поверхность, покрывает *m. gluteus medius*, *m. piriformis*, *m. obturatorius internus*, *m. quadratus femoris*.

Фасция внутренней поверхности таза носит название *подвздошной фасции*, *fascia iliaca* (см. рис. 297). Она начинается на *labium internum cristae iliacaе* и боковой поверхности тел поясничных позвонков и покрывает *m. iliacus*, *m. psoas major* и *m. psoas minor*.

Достигнув латерального конца паховой связки, *fascia iliaca*

плотно с ней срастается, а со стороны медиального конца она отделена от паховой связки. Здесь *fascia iliaca* покрывает *m. iliopsoas*, переходит на *m. pectineus*, выстилая углубление подвздошно-гребенчатой борозды. От нижней поверхности паховой связки, *lig. inguinale*, отходят пучки подвздошной фасции, которые под названием *подвздошно-гребенчатой дуги*, *arcus ileopectineus*, достигают *eminentia iliopubica*; в результате этого под паховой связкой образуются латеральное и медиальное пространства. Латеральное, *мышечная лакуна*, *lacuna musculorum*, больше медиального, включает в себе *m. iliopsoas* и *n. femoralis*, а медиальное, *сосудистая лакуна*, *lacuna vasorum*, содержит латерально *a. femoralis*, медиально — *v. femoralis* и (не всегда) между ними лимфатический узел, или в других случаях рыхлую клетчатку. Со стороны полости живота это место покрыто поперечной фасцией живота, *fascia transversalis abdominis*, и брюшиной и соответствует внутреннему кольцу бедренного канала, *anulus femoralis profundus*.

Широкая фасция бедра, fascia lata (см. рис. 354, 366), представляет собой плотную пластину, окружающую мышцы бедра. Спереди и сверху широкая фасция срастается с паховой связкой, сзади – с ягодичной фасцией, а внизу переходит в фасцию голени. На латеральной поверхности бедра fascia lata достигает наибольшей плотности, где образует тяж под названием *подвздошно-большеберцового тракта, tractus iliotibialis*, который формируется в области передней верхней ости подвздошной кости и простирается до области латерального мыщелка большеберцовой кости. В проксимальный отдел этого тяжа вплетаются *m. tensor fasciae latae* и часть пучков *m. gluteus maximus*. На передней поверхности проксимального отдела бедра имеется небольшой участок фасции овальной формы, несколько углубленный по сравнению с другими отделами передней поверхности. Это углубление носит название *подкожного кольца, anulus saphenus* (см. рис. 303). *Наружный край* углубления уплотнен и имеет форму *серповидного края, marginis falciformis*. Верхний участок края углубления прикреплен к паховой связке и носит название *верхнего рога, cornu superius*, а нижний участок – *нижнего рога, cornu inferius*. Само углубление, или овальная ямка, прикрыто пластинкой, имеющей множество отверстий, – так называемой *решетчатой фасцией, fascia cribrosa* (см. рис. 301).

Широкая фасция бедра посылает вглубь между мышцами перегородки: латеральную, медиальную и заднюю.

Латеральная межмышечная перегородка бедра, septum intermusculare femoris laterale, прикрепляется к латеральной губе шероховатой линии бедренной кости. Эта перегородка отделяет переднюю группу мышц бедра от задней.

Медиальная межмышечная перегородка бедра, septum intermusculare femoris mediale, прикреплена к медиальной губе шероховатой линии бедренной кости. Перегородка является границей между медиальной и передней группами мышц бедра.

Задняя межмышечная перегородка выражена меньше, чем все остальные. Она прикрепляется так же, как и медиальная перегородка, к внутренней губе шероховатой линии. Эта перегородка отделяет медиальную от задней группы мышц бедра.

В верхней трети передней поверхности бедра, в области *бедренного треугольника, trigonum femorale*, ограниченного паховой связкой, портняжной и длинной приводящей мышцами, широкая фасция делится на два листка – поверхностный и глубокий, а промежуток между ними заполнен значительным количеством рыхлой клетчатки с проходящими в ней сосудами и залегающими лимфатическими узлами. В верхнем отделе бедренного треугольника глубокий листок прирастает к *pecten ossis pubis* в области *eminentia iliopubica*. С латеральной стороны бедренного треугольника глубокий листок переходит в fascia iliaca, покрывающую *m. iliopsoas*, а с медиальной стороны оба листка fascia lata срастаются. Дно треугольника образовано *mm. iliopsoas et pectineus*.

БЕДРЕННЫЙ КАНАЛ

Бедренный канал, canalis femoralis (см. рис. 301–307), в норме не существует. Он образуется лишь при возникновении бедренных грыж, т.е. вследствие выпячивания органов брюшной полости (петля кишки, сальник и др.) под паховой связкой в *lacuna vasorum*. Таким образом, в норме имеется лишь *глубокое бедренное кольцо, anulus femoralis profundus*. Оно прикрывается участком поперечной фасции живота, *fascia transversalis abdominis*, в виде *бедренной перегородки, septum femorale*, которая со стороны полости живота выстлана пристеночной брюшиной. С медиальной стороны глубокое бедренное кольцо ограничено *lig. lacunare*, с латеральной – *v. femoralis*, сверху и спереди – *lig. inguinale*, а снизу и сзади – *lig. pectineale*.

Само глубокое бедренное кольцо заполнено рыхлой клетчаткой или крупным лимфатическим узлом.

В случае образования бедренной грыжи *septum femorale*

выпячивается, оттесняя лимфатический узел и образуя пространство, пропускающее выпячивающиеся внутренности, которые опускаются вниз между поверхностным и глубоким листками широкой фасции бедра. Это образовавшееся пространство между листками фасции и является полостью бедренного канала, *canalis femoralis*, где передней стенкой будет паховая связка, *ligamentum inguinale*, и верхний рог, *cornu superius*, серповидного края, *marginis falciformis*, широкой фасции, *fasciae latae*, заднюю стенку образует глубокий листок *fasciae latae*, и латеральную – бедренная вена, *v. femoralis*.

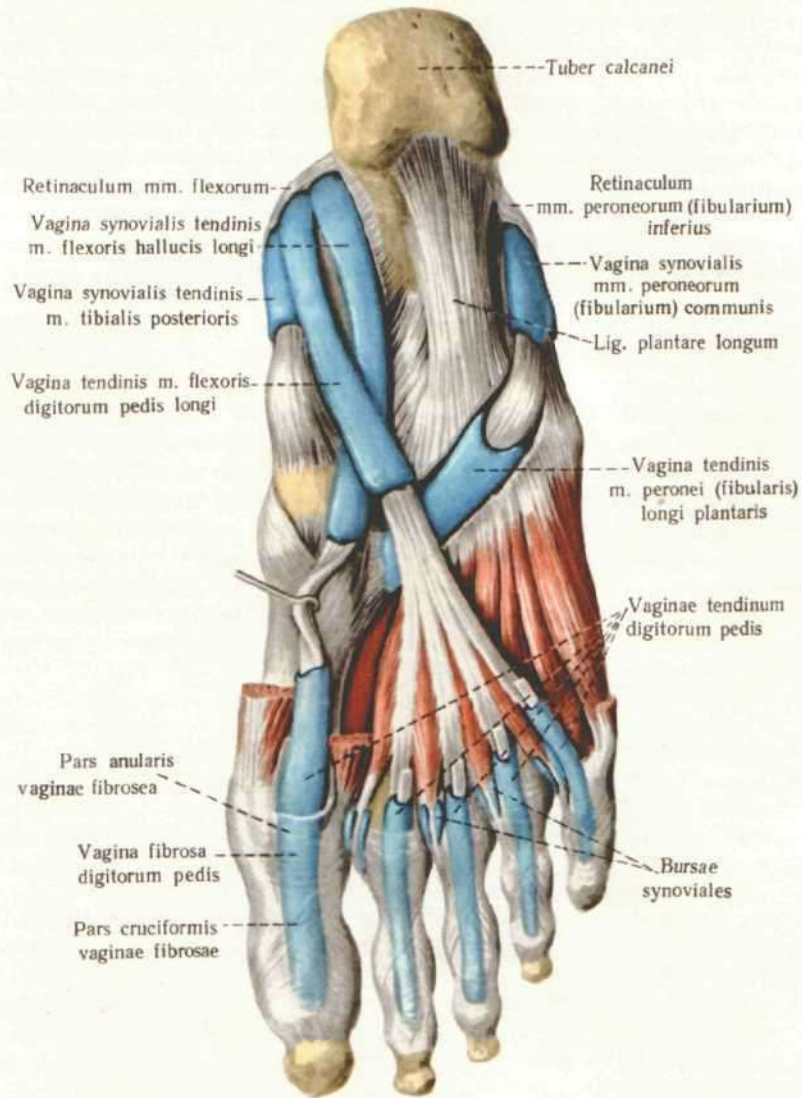
Достигнув наиболее слабого места широкой фасции бедра, *anulus saphenus*, грыжевой мешок растягивает решетчатую фасцию, *fascia cribrosa*, и выпячивается под кожу через овальное отверстие, являющееся для бедренного канала как бы *наружным, подкожным отверстием, anulus saphenus*.

ФАССИИ ГОЛЕНИ

Фасция голени, fascia cruris (см. рис. 375, 384), является непосредственным продолжением широкой фасции бедра, но выражена значительно слабее. Фасция голени посылает вглубь две межмышечные перегородки: переднюю и заднюю, которые образуют фасциальные ложа для передней, задней и латеральной групп мышц. Нужно отметить, что заднее фасциальное ложе еще подразделяется фронтально идущей перегородкой

на поверхностное и глубокое. *Передняя межмышечная перегородка, septum intermusculare anterius*, отходя от фасции голени, отделяет переднюю группу мышц от латеральной, а *задняя межмышечная перегородка, septum intermusculare posterius*, проходит между латеральной и задней группами мышц.

В нижней трети передней поверхности голени *fascia cruris* развита слабо. Поэтому хорошо заметны поперечно идущие



401. *Влагалища сухожилий, vaginae synoviales tendinum, правая стопа; подошвенная поверхность (1/2).*

пучки, образующие *верхний удерживатель сухожилий разгибателей, retinaculum mm. extensorum superius*, который натянут между *crista anterior tibiae* и *facies lateralis fibulae*.

В нижней трети, в области лодыжки, фасция голени образует утолщение – *нижний удерживатель сухожилий разгибателей, retinaculum mm. extensorum inferius*, в котором различают одну латеральную и две медиальные ножки (верхняя и нижняя).

На латеральной поверхности голени фасция слегка утолщается, образуя *верхний и нижний удерживатели сухожилий малоберцовых мышц, retinacula mm. peroneorum (fibularium) superius et inferius*. Вместе с костями голени и стопы эти связки удерживают сухожилия длинной и короткой малоберцовых мышц. Верхний удерживатель натянут между *malleolus lateralis* и пяточной костью. Часть пучков удерживателя вплетается в

глубокий листок фасции голени. Нижний удерживатель располагается на латеральной поверхности пяточной кости, образуя костно-фиброзные каналы, в которых залегают сухожилия малоберцовых мышц.

В области *malleolus medialis* фасция голени, утолщаясь, образует *удерживатель сухожилий сгибателей, retinaculum mm. flexorum*, натянутый между медиальной лодыжкой и пяточной костью. Этот удерживатель принимает участие в образовании четырех отдельных фиброзных каналов.

В трех из них залегают сухожилия: *m. tibialis posterior* (залегает наиболее медиально), *m. flexor hallucis longus* (залегает наиболее латерально), *m. flexor digitorum longus* (залегает между ними), а в одном лежат задние большеберцовые артерия и вена и большеберцовый нерв.

ФАСЦИИ СТОПЫ

Фасции стопы, fasciae pedis (см. рис. 375, 392), являются непосредственным продолжением *fascia cruris*. На тыльной поверхности стопы фасция тонкая и фиксируется на отдельных костных точках. В области залегания мышц фасция разделяется на два листка, образующих ложе для поверхностных мышц тыла стопы. Глубокий листок этой фасции отделяет межкостные мышцы от разгибателей пальцев.

На подошвенной стороне стопы поверхностная фасция толще, чем на тыльной, причем в средней части подошвенная фасция сильно утолщена, состоит из продольно идущих фиброзных пучков и носит название *подошвенного апоневроза, aponeurosis plantaris*. В дистальном отделе фиброзные пучки, образующие апоневроз, приобретают поперечную ориентацию и носят название *поперечных пучков, fasciculi transversi*. Большая часть волокон подошвенного апоневроза берет начало от *tuber calcanei* и, направляясь вперед, распадается на 5 пучков соответственно числу пальцев. На своем пути апоневроз внутренней поверхностью срастается с проходящей здесь *m. flexor*

digitorum brevis. В области пяточного бугра часть пучков апоневроза является продолжением сухожилия трехглавой мышцы голени. Наружная поверхность подошвенного апоневроза сращена с кожей при помощи отдельных соединительных пучков. Пространства между пучками заполнены жировой клетчаткой.

Глубокая фасция подошвы срастается с поверхностями плюсневых костей, образуя вместе с тыльной межкостной фасцией стопы (сросшейся с тыльной поверхностью плюсневых костей) четыре межплюсневых промежутка, содержащих *mm. interossei*.

Подошвенный апоневроз и глубокая подошвенная фасция соединены между собой двумя продольными перегородками, образующими три фасциальных влагалища: медиальное, латеральное и среднее, каждое из которых содержит соответствующую группу мышц подошвенной поверхности стопы.

По обеим сторонам среднего влагалища располагаются *медиальная и латеральные подошвенные борозды, sulcus plantaris medialis et lateralis* (рис. 392).

СИНОВИАЛЬНЫЕ ВЛАГАЛИЩА СУХОЖИЛИЙ МЫШЦ НА СТОПЕ

В дистальном отделе голени и в области стопы располагаются синовиальные влагалища (рис. 398—401), содержащие длинные сухожилия мышц голени. Различают три передних влагалища, расположенных под *retinaculum mm. extensorum inferius*. В каждом из них залегают сухожилия: *m. tibialis anterior* (наиболее медиально), *m. extensor digitorum longus* и *m. peroneus tertius* (наиболее латерально) и *m. extensor hallucis longus* (занимает срединное положение).

На латеральной поверхности, под *retinaculum peroneorum*, располагается *общее влагалище малоберцовых мышц, vagina synovialis mm. peroneorum (fibularium) communis*, содержащее сухожилия малоберцовых мышц.

На медиальной поверхности голеностопного сустава, под *retinaculum mm. flexorum*, располагаются три самостоятельных синовиальных влагалища. В *синовиальном влагалище сухожилия задней большеберцовой мышцы, vagina synovialis tendinis*

m. tibialis posterioris, залегающем непосредственно позади *malleolus medialis*, лежит сухожилие *m. tibialis posterioris*, несколько кзади находится *влагалище сухожилия длинного сгибателя пальцев, vagina tendinis m. flexoris digitorum longi*, окружающее сухожилие *m. flexor digitorum longus*, и еще кзади – *синовиальное влагалище сухожилия длинного сгибателя большого пальца стопы, vagina synovialis tendinis m. flexoris hallucis longi*, окружающее сухожилие *m. flexor hallucis longus*.

На подошвенной поверхности *влагалища сухожилий пальцев стопы, vaginae tendinum digitales pedis*, срастаются со стенками костно-фиброзных каналов, лежащих вдоль подошвенной поверхности фаланг пальцев. В этих каналах залегают сухожилия сгибателей пальцев. Наиболее длинным из них является *синовиальное влагалище сухожилия длинного разгибателя большого пальца стопы, vagina tendinis m. extensoris hallucis longi*.

ВОЗРАСТНЫЕ ОСОБЕННОСТИ МЫШЦ

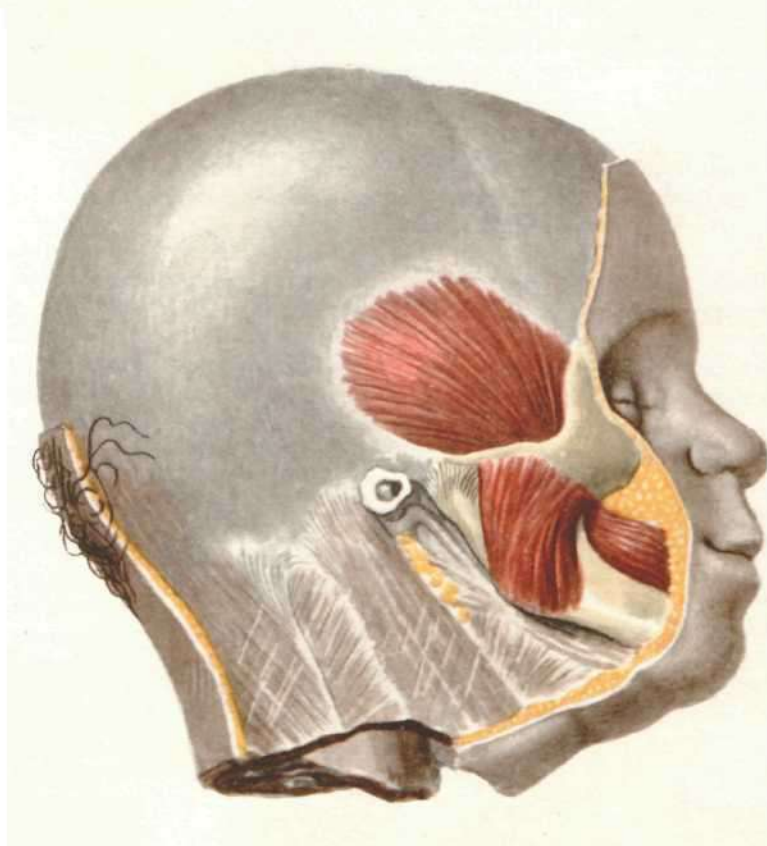
Мышцы у новорожденного в количественном отношении соответствуют мышцам взрослого человека, их насчитывается более 650. В них макроскопически и микроскопически имеются некоторые различия, касающиеся массы, размеров и связи с костями и с кожей, характера межмышечной соединительной ткани. Мышцы взрослого человека составляют до 40—45% от общей массы тела, а у новорожденного — от 20 до 22% общей массы тела. Этот показатель значительно уменьшается в возрасте 6—8 мес (начало периода прорезывания зубов), достигая 16,6% общей массы тела, а к 6 годам снова увеличивается до 22%.

Внутренний перимизий у новорожденных представляет собой нежнвоволокнистую соединительную ткань. Наружный перимизий, соприкасающийся с подкожной клетчаткой, рыхлый, что обуславливает большую подвижность кожи.

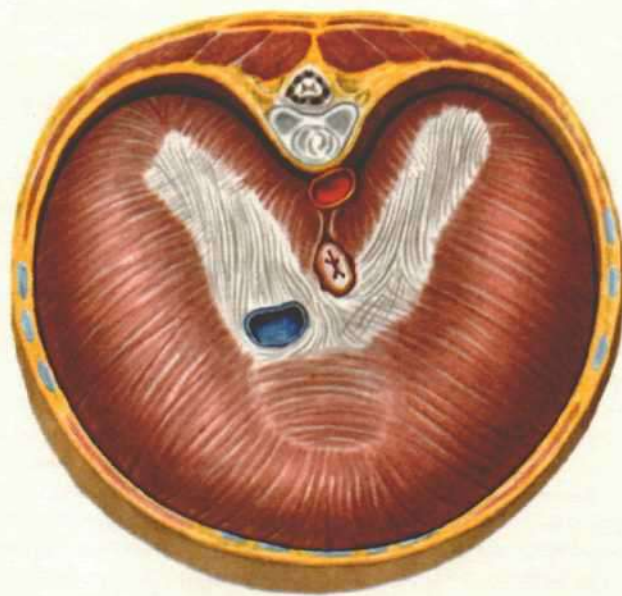Весьма важной особенностью в возрастном отношении является организация сухожильной части в скелетной мышце. С возрастом, начиная с периода новорожденности, происходит интенсивное развитие сухожильного компонента, образующего сухожилие мышцы, наличие которого обуславливает определенное соотношение мышцы с местом ее прикрепления к кости. Это один из основных факторов, влияющих на функцию мышцы.

Микроскопически мышечные волокна у новорожденного несколько тоньше, чем у взрослых людей, ядра более округлые, менее выражена поперечная исчерченность.

Мышцы ряда областей тела имеют некоторые особенности. Например, направление поверхностных пучков жевательной мышцы веерообразное у взрослого и почти параллельное у ребенка. Жевательная мышца активно формируется, начиная



401а. Височная и жевательная мышцы, *m. temporalis* et *m. masseter*, правые (новорожденный).



401б. *Диафрагма, diaphragma;*
сверху (новорожденный).

с прорезывания молочных зубов. Некоторые различия имеет сухожилие этой мышцы: оно очень короткое у новорожденного, а у взрослого достигает почти половины длины мышцы (рис. 401, а).

Топографоанатомические особенности имеет фиксация височной мышцы. Так, у новорожденного эта мышца прикрепляется по краю чешуи височной кости, а у взрослого она, занимая всю поверхность височной ямки, своими верхними пучками достигает нижней височной линии теменной кости (см. рис. 401, а).

Определенные изменения происходят в положении диафрагмы: начиная с рождения под влиянием дыхательных движений прежде всего изменяется высота ее стояния, и этот процесс продолжается с возрастом, так как он связан не только

с вдохом и выдохом, но зависит от положения печени, степени наполнения желудка, индивидуальных особенностей строения туловища.

Соединительнотканые пучки в области сухожильного центра, ближе к грудной части диафрагмы имеют полукруглое положение с изогнутостью, направленной к позвоночному столбу (рис. 401, б). После рождения они теряют изогнутость и постепенно приобретают более сагиттальное направление.

В общем у младенца скелетные мышцы имеют все свойства этих мышц взрослого человека, только поперечная исчерченность выражена нерезко, несколько истончены волокна, форма ядер немного округлая, меньше выражена сухожильная часть, меньше площадь прикрепления мышцы и наблюдаются различия в направлении мышечных пучков.

- - латеральный 226
- - промежуточный 34
- - срединный 34
- лобковой кости 149
- лобный 65
- лучевой кости 128
- малоберцовой кости медиальный 164
- межвертельный 158
- носовой 87, 88
- остистый 78
- петуший 78
- крыла 78
- подвздошной кости 144, 149
- подвисочной 69, 94
- подвязычной кости 93
- раковинный 82, 86, 88
- решетчатый 86, 88
- слезный задний 82
- - передний 84, 86
- супинатора 126
- Грудина 23, 43
- поверхность передняя 50
- рукоятка 50
- - вырезка ключичная 50
- - - яремная 50
- тело 50
- угол 50
- Грудная клетка 43, 50
- - апертура верхняя 50
- - - нижняя 50
- - легочные борозды 50
- - полость 50
- Губа внутренняя 144
- латеральная 158
- медиальная 158
- наружная 144
- суставная 206
- Движение вращательное** 180
- - снаружи 180
- - внутри 180
- Диафиз 13
- Диафрагма 310, 320
- купол левый 320
- - правый 320
- центр сухожильный 319
- часть грудная 319
- мышечная 319
- поясничная 319
- реберная 319
- Диплоз 13
- Диск межпозвоночный 184
- суставной 180, 202, 204, 216
- Дуга альвеолярная верхней челюсти 27
- - нижней челюсти 90
- лобковая 150
- надбровная 64
- реберная 43
- позвоночная 23
- скуловая 71, 89
- Зашитье** 133
- Затылок 99
- Зона круговая 231
- Зуб шейного позвонка II 26
- - - суставная поверхность задняя 26
- - - - передняя 26
- Канал артерии сонной** 73, 74
- бедренный 454
- - кольцо внутреннее 454
- - отверстие наружное 454
- большого каменного нерва 78
- запирательный 229
- зрительный 69, 109, 110
- крестцовый 35
- - отверстия межпозвоночные 35
- крыловидный 70
- лицевого нерва 74, 75
- - - отверстие 74
- малого каменного нерва 78
- мышечно-трубный 78
- перегородка 78
- мышечковый 59
- небный большой 86, 88
- нижнечелюстной 93
- носослезный 83, 86, 106, 110
- паховой 341
- - кольцо глубокое 341
- - - поверхностное 341
- питательный 139, 158, 162, 164
- подглазничный 84, 110
- подвязычного нерва 60
- позвоночный 23
- приводящий 449
- резцовый 87, 108
- слезно-носовой 83
- сонный 73, 75
- сошничково-агалактичный 70
- Каналы фиброзные 456
- Каналец барабанный 74, 78
- сонно-барабанный 75
- сосцевидный 73, 78
- струны барабанной 75
- улитки 74
- Капсула суставная 180
- Карман надбарабанный 78
- Клетка грудная 50
- - апертура верхняя 50
- - - нижняя 50
- - борозды спициные 50
- - дуга реберная 50
- - полость 50
- - угол подгрудный 50
- Клюв клиновидный 69
- Ключица 121
- конец акромальный 121
- - грудинный 121
- тело 121
- Кольцо бедренного канала внутреннее 453
- паховое глубокое 341
- - поверхностное 322, 341
- - пупочное 332
- Кости верхней конечности 13, 116
- - - развитие и возрастные особенности 140
- - вещество губчатое 13
- - компактное 13
- - воздухоносные 13
- голени 162
- головы 52
- - развитие и возрастные особенности 112
- диафиз 13
- - длинные 13
- - - конец дистальный 13
- - - проксимальный 13
- - тело 13
- запястья 133, 135
- - борозды 139
- кисти 132
- клиновидные 175
- - латеральная 175
- - медиальная 175
- - промежуточная 175
- короткие 13
- метафиз 13
- нижней конечности 13, 144
- - развитие и возрастные особенности 177
- - отверстия питательные 13
- - пальцев кисти 133, 139
- - стопы 176
- плоские 13
- плосневые 175
- - головка 175
- - основание 175
- - тело 175
- пневматические 13
- поверхность суставная 13
- полость костномозговая 13
- предплечья 126
- предплюсны 166
- пястные 133, 139
- - головка 139
- - основание 139
- - тело 139
- - стопы 166
- таза 144
- трубчатые 13
- туловища 23
- - развитие и возрастные особенности 48
- - учение 13
- эпифиз 13
- Кость бедренная 158
- - головка 158
- - - конец дистальный 160
- - - проксимальный 158
- - тело 158
- - шейка 158
- большеберцовая 162
- - - бугорок межмышечковый латеральный 162
- - - - медиальный 162
- - - край медиальный внутренний 162
- - - межкостный наружный 162
- - - передний 162
- - - конец верхний, проксимальный 162
- - - нижний, дистальный 164
- - тело 162
- височная 70, 112
- - край затылочный 72
- - клиновидный 71
- - теменной 71
- часть барабанная 70
- - каменистая 71
- - чешуйчатая 70
- головчатая 137
- головка 137
- гороховидная 136
- затылочная 58, 112
- - отверстие большое 58
- - скат 58
- часть базиллярная 58
- - латеральная 59
- - чешуя 58
- клиновидная 67
- - гребень 69
- - клюв 69
- - пластинка латеральная 70
- - медиальная 70
- - скат 69
- - тело 67
- - язычок 69
- копчиковая 38
- - рога 38
- - соединение крестцово-копчиковое 38
- крестцовая 34
- - вершина 35
- - основание 34
- отростки суставные верхние 34
- - поверхность задняя 34
- - - передняя 34
- - - тазовая 34
- - часть латеральная 37
- - - ушковидная поверхность 37
- крестовидная 139
- кубовидная 166, 175
- ладьевидная 135, 166, 167
- лобковая 144
- - ветви 149
- - - верхняя 149
- - - нижняя 149
- - тело 149
- лобная 64, 112
- - поверхность внутренняя 65, 66
- - - глазничная 64, 66
- - - наружная 64
- - - носовая 64, 66
- - чешуя 64
- - - край надглазничный 64
- - - носовой 66
- - - теменной 65
- локтевая 126
- - головка 126
- - - конец верхний, проксимальный эпифиз 126
- - - нижний, дистальный эпифиз 126
- - край задний 126
- - - межкостный 126
- - - передний 126
- - поверхность задняя 126
- - - медиальная 126
- - - передняя 126
- - тело 126
- - лучевая 128
- - головка 128
- - - конец верхний 128
- - - нижний 128
- - край задний 128
- - - межкостный 128
- - - передний 128
- - поверхность задняя 128
- - - запястная суставная 128
- - - латеральная 128
- - - передняя 128
- - тело 128
- - шейка 128
- малоберцовая 164
- - головка 164
- - - конец верхний 164
- - - нижний 164
- - край задний латеральный 164
- - - межкостный 164
- - - передний 164
- - поверхность задняя 164
- - латеральная 164

- медиальная 164
 - тело 164
 - многоугольная 136
 - надколенная 160
 - небная 53, 88, 113
 - отросток глазничный 88
 - пластинка горизонтальная 88
 - перпендикулярная 88
 - носовая 82
 - плечевая 122
 - головка 122
 - конец верхний 122
 - нижний 122
 - край латеральный 122
 - медиальный 122
 - поверхность задняя 122
 - передняя латеральная 122
 - медиальная 122
 - шейка анатомическая 122
 - хирургическая 122
 - подвздошная 144
 - крыло 144
 - тело 144
 - подязычная 53, 93, 114
 - рога большие 93
 - малые 93
 - тело 93
 - полулунная 135
 - пяточная 166, 167
 - малоберцовой блок 167
 - тело 167
 - резцовая 108
 - решетчатая 78, 112
 - пластинка глазничная 66, 78
 - перпендикулярная 78
 - седлчатая 144
 - ветви 144
 - скуловая 53, 89, 113
 - край подглазничный 89
 - поверхность боковая 89
 - височная 89
 - глазничная 89
 - слезная 82, 83, 112
 - борозда 83
 - крючок 83
 - таранная 166
 - блок 167
 - головка 166
 - тело 166
 - шейка 166
 - теменная 61, 112
 - край затылочный 61
 - лобный 61
 - сагиттальный 61
 - поверхность внутренняя 61
 - наружная 61
 - трапециевидная 137
 - трехгранная 136
 - Крыло подвздошной кости 149
 - губа внутренняя 149
 - наружная 149
 - линия промежуточная 149
 - поверхность ушковидная 149
 - ягодичная 149
 - Крылья клиновидной кости большие 69
 - край лобный 69
 - скуловой 70
 - чешуйчатый 70
 - поверхность верхнечелюстная 69
 - височная 69
 - глазничная 69
 - подвисочная 69
 - малые 69
 - сошника 83
 - Крыша барабанной полости 73
 - черепа 98
 - Крючок крыловидного отростка 70
 - бороздка 70
 - крючковидной кости 139
 - слезный 83
 - Лабиринт решетчатой кости 80**
 - Лабиринты решетчатые полости носа 104
 - Лакуна мышечная 453
 - сосудистая 453
 - Лапка гусиная глубокая 415
 - поверхность 415
 - Линия бедренной кости шероховатая 158
 - верхняя 158
 - нижняя 158
 - височная 65
 - верхняя 61
 - нижняя 61, 98
 - выйная верхняя 61
 - нижняя 61
 - самая верхняя 61
 - гребенчатая 158
 - дугообразная 322
 - живота белая 321
 - камбаловидной мышцы 162
 - косая нижней челюсти 90
 - лопаточная 310
 - межвертельная 158
 - межмышечковая 160
 - подмышечная 310
 - подязычная 90
 - пограничная 150
 - полулунная 322
 - поперечная крестцовой кости 34
 - сосковая 310
 - средняя задняя 310
 - передняя 310
 - трапециевидная 121
 - челюстно-подязычная 90
 - ягодичная задняя 149
 - нижняя 149
 - передняя 149
- Лоб 99
- Лодыжка большеберцовой кости медиальная 164
 - малоберцовой кости латеральная 164
- Лопатка 116
 - край верхний 116
 - латеральный 116
 - медиальный 116
 - поверхность дорсальная 116
 - реберная 116
 - угол верхний 116
 - латеральный 116
 - нижний 116
 - шейка 116
- Межмышцеловый бугорок латеральный 162
 - медиальный 162
- Мезотендий 264
- Мембрана атланта-затылочная задняя 189
 - передняя 189
- грудины 199
- запирающая 229
- межреберная внутренняя 318
 - наружная 318
 - покровная 194
- Мениск 235
 - латеральный 235
 - медиальный 235
- Мыс 35
- Мышца 259
 - бедра 407
 - двуглавая 415
 - головка длинная 415
 - короткая 415
 - квадратная 397, 406
 - прямая 414
 - четырехглавая 414
 - близнецовая верхняя 397, 406
 - нижняя 397, 406
 - большеберцовая задняя 423, 428
 - передняя 425
 - брюшко 259
 - височная 284, 292
 - выйная поперечная 288
 - выпрямитель туловища 267
 - глаза круговая 288
 - часть глазничная 288
 - области век верхняя 289
 - нижняя 289
 - слезная 289
 - голеня трехглавая 425
 - головка 259
 - головы длинная 298, 307
 - косая верхняя 276
 - нижняя 276
 - прямая задняя большая 274, 307
 - малая 307
 - передняя 298, 307
 - гордецов 288
 - гребенчатая 415
 - груди поперечная 310
 - грудно-ключично-сосцевидная 298
 - головка латеральная 298
 - медиальная 298
 - грудно-подязычная 300
- грудно-щитовидная 300
- грудная большая 310
- малая 318
- грушевидная 397, 400
- двубрюшная 300
- брюшко заднее 300
- переднее 300
- дельтовидная 344
- длинная 272
- головы 298, 307
- груди 298
- шеи 298, 307
- жевательная 284, 292
- часть глубокая 292
- поверхностная 292
- живота косая внутренняя 321
- наружная 321
- поперечная 321
- Мышца живота прямая 321, 330
 - запирающая внутренняя 397, 400
 - наружная 406
 - зубчатая задняя верхняя 267, 270
 - нижняя 267
 - передняя 310, 318
 - икроножная 425
 - головка латеральная 425
 - медиальная 425
 - камбаловидная 425
 - ключо-плечевая 350
 - колчикообразная 397, 400
 - круглая большая 347
 - малая 347
 - крыловидная латеральная 284, 293
 - медиальная 284, 294
 - ладонная длинная 372, 382
 - короткая 382
 - лестничная задняя 303
 - передняя 303
 - средняя 303
 - лоптевая 350
 - лопаточно-подъязычная 303
 - брюшко верхнее 303
 - нижнее 303
 - малоберцовая длинная 423
 - короткая 423
 - многораздельная 274
 - надостная 344
 - надчерепная 288
 - брюшко затылочное 288
 - лобное 288
 - напигающая широкую фасцию бедра 397, 400
 - носовая 291
 - часть крыловидная 291
 - поперечная 291
 - опускающая нижнюю губу 291
 - перегородку носа 291
 - угол рта 291
 - остистая 272
 - головы 272
 - груди 272
 - шеи 272
 - отводящая большой палец кисти 382
 - стопы 439
 - длинная 382
 - короткая 382
 - мизинца кисти 382
 - стопы 442
 - полуперепончатая 415
 - пирамидальная 321, 330
 - плеча 348
 - двуглавая 348
 - головка длинная 350
 - короткая 350
 - трехглавая 350
 - головка длинная 350
 - латеральная 350
 - медиальная 350
 - плечевая 350
 - плече-лучевая 359
 - подбородочная 291
 - подбородочно-подязычная 300
 - подвздошная 397, 400
 - подвздошно-реберная 272
 - груди 272
 - поясницы 272
 - шеи 272
 - подвздошно-поясничная 397, 400
 - подключичная 318
 - подколенная 423, 428
 - подлопаточная 348
 - поднимающая верхнюю губу и крыло носа 291

- лопатку 267, 270
- угол рта 291
- шитовидную железу 300
- подостная 344
- подошвы квадратная 442
- подошвенная 428
- полустыстая 274
- -- головы 274
- -- груди 274
- -- шеи 274
- полусухожильная 415
- поперечно-остистая 267, 274
- портняжная 415
- поясницы квадратная 321, 330
- поясничная большая 397, 400
- -- малая 397, 400
- приводящая большая 415
- -- большой палец кисти 382
- -- -- стопы 442
- -- -- головки косая 442
- -- -- поперечная 442
- -- -- длинная 415
- -- короткая 407, 415
- -- малая 415
- противопоставляющая большой палец кисти 382
- -- -- стопы 442
- -- мизинец кисти 382, 384
- -- -- стопы 442
- разгибатель указательный палец 379
- ременная 272
- -- головы 267
- -- шеи 267
- ромбовидная 267, 270
- -- большая 267, 270
- -- малая 267, 270
- ротовая 284, 290
- сгибатель большого пальца кисти короткий 382
- -- -- стопы короткий 442
- -- мизинца кисти короткий 382, 384
- -- -- стопы короткий 442
- скуловая большая 290
- -- малая 290
- сморщивающая бровь 288
- сочленения коленного сустава 414
- сухожилье 259
- трапециевидная 267, 270
- уха наружного 288
- ушная верхняя 288
- -- задняя 288
- -- передняя 288
- фасция 259
- хвост 259
- челюстно-подъязычная 300
- -- шеи глубокая 303
- -- подкожная 298
- шило-подъязычная 300
- широкая внутренняя 414
- -- латеральная 414
- -- промежуточная 414
- щечная 284
- шило-подъязычная 300
- ягодичная большая 397, 406
- -- малая 397, 406
- -- средняя 397, 406
- Мышцы верхних конечностей 344
- вращатели 274
- -- длинные 274
- -- короткие 274
- -- глазной щели 288
- -- голени 422
- -- головы 298
- -- груди 310
- -- -- глубокие 310
- -- -- поверхностные 310
- жевательные 284
- -- живота 321
- -- кисти 379
- -- лица 284
- -- межкостные дорсальные 384
- -- -- ладонные 382, 384
- -- -- водоспешные 443
- -- -- тыльные 448
- -- межкостные 267, 274
- -- межпоперечные 267, 274
- -- межреберные 318
- -- -- внутренние 318
- -- -- наружные 318
- -- мышечные 284
- -- нижней конечности 397
- -- носовых отверстий 284
- -- окружности рта 284, 290
- -- поднимающие ребра 267, 274
- -- -- длинные 276
- -- -- короткие 276
- -- -- подреберные 318
- -- предплечья 356
- -- рта круговые 290
- -- спины 267
- -- -- глубокие 272
- -- -- длинные 272
- -- -- короткие 274
- -- -- поверхностные 270
- -- -- широчайшая 267, 270
- -- -- стопы 428
- -- таза 397
- -- -- внутренние 400
- -- -- наружные 397
- -- червеобразные кисти 382, 384
- -- -- стопы 442
- -- черепной крышки 288
- -- -- шеи 298
- -- -- глубокие 303
- -- -- поверхностные 298
- Мышцелок латеральный 160, 162
- -- медиальный 160, 162
- Надкостница 160
- -- сумка 237
- Надкостница 13
- -- глазницы 110
- Надмышцелок латеральный 122, 160
- -- медиальный 122, 160
- Небо костное 105
- Нера блуждающий 60
- -- добавочный 60
- -- языкоглоточный 60
- Ножка крестообразной связи атланта 194
- -- -- верхняя 194
- -- -- нижняя 194
- Носовая ось передняя 86
- -- раковина 82
- -- -- верхняя 105
- -- -- нижняя 82, 105, 112
- -- -- средняя 80, 105
- Носовой свод 106
- -- ход верхний 80, 105
- -- -- нижний 83, 105
- -- -- средний 67, 80, 105
- Носоглоточный ход 106
- Области головы 284
- -- височная 284
- -- затылочная 284
- -- подвисочная 284
- -- теменная 284
- -- груди 310
- -- молочной железы 310
- -- подключичная 310
- -- подмышечная 310
- -- живота 321
- -- -- боковые 321
- -- -- лобковая 321
- -- -- подчрепная 321
- -- -- паховые 321
- -- -- подреберные 321
- -- -- пупочная 321
- -- лица 284
- -- -- глазничная 284
- -- -- носовая 284
- -- -- околоушно-жевательная 284
- -- -- подбородочная 284
- -- -- подглазничная 284
- -- -- ротовая 284
- -- -- скуловая 284
- -- -- щечная 284
- -- -- нижней конечности 397
- -- -- -- бедра 397
- -- -- -- голени 397
- -- -- -- колена 397
- -- -- -- колена 397
- -- -- -- пяточная 397
- -- -- -- стопы 397
- -- -- -- ягодичная 397
- Опора таранной кости 167
- Ось таза 150
- Ось барабанная большая 78
- -- малая 78
- -- клиновидной кости 70
- -- лопатки 116
- -- небная 87
- -- носовая 66
- -- задняя 88
- -- -- передняя 88
- -- -- подбородочная 90
- -- -- подглазничная задняя верхняя 149
- -- -- -- нижняя 149
- -- -- передняя верхняя 149
- -- -- -- нижняя 149
- -- -- седлициная 149
- Отверстие альвеолярное 86
- -- аортальное 319
- -- большого крыла круглое 69
- -- грушевидное 86, 104
- -- запирающее 149
- -- клиновидно-небное 105, 111
- -- крестцовое 35
- -- -- тазовое 35
- -- крыло-оститое 69
- -- лобное 65
- -- малого таза верхнее 150
- -- -- -- нижнее 150
- -- межпозвоночное 23
- -- мышечно-трубного канала 74
- -- надглазничное 64
- -- небное большое 88, 108
- -- -- малое 88, 108
- -- нижней полой вены 319
- -- -- челюсти 93
- -- -- овальное 69
- -- -- остистое 69
- -- -- питательное 99, 128, 158, 162, 164
- -- -- пищеводное 319
- -- -- подбородочное 90, 93
- -- -- подглазничное 86
- -- -- рваное 69, 102
- -- -- резцовое 87, 108
- -- -- решетчатое заднее 66, 80
- -- -- -- переднее 66, 80
- -- -- седлициное большое 226
- -- -- малое 226
- -- -- скуло-височное 89
- -- -- -- скуло-глазничное 89
- -- -- слепое 65, 78
- -- -- слуховое внутреннее 73
- -- -- -- наружное 70
- -- -- -- сосцевидное 71
- -- -- -- теменное 61
- -- -- -- шило-сосцевидное 74
- -- -- -- ярменное 102
- Отросток альвеолярный 86, 87
- -- -- бугра пяточной кости латеральный 167
- -- -- -- медиальный 167
- -- -- -- венечный 93
- -- -- -- верхнечелюстной 81
- -- -- -- височный 71, 89
- -- -- -- влагалищный 341
- -- -- -- внутриречный 73
- -- -- -- глазничный 69, 88
- -- -- -- клиновидный 88
- -- -- -- клиновидный 116
- -- -- -- крыловидный 70
- -- -- -- крылоостистый 70
- -- -- -- крючковидный 106
- -- -- -- лобный 66, 70
- -- -- -- локтевой 126
- -- -- -- мечевидный 43
- -- -- -- мышечковый 93
- -- -- -- наклонный задний 67
- -- -- -- -- передний 69
- -- -- -- -- средний 67
- -- -- -- -- небный 87
- -- -- -- -- носовой 84
- -- -- -- -- околососцевидный 60
- -- -- -- -- пирамидальный 70, 88
- -- -- -- -- плечевой околососцевидный 116
- -- -- -- -- решетчатый 81
- -- -- -- -- скуловой 65, 71, 84, 87, 99
- -- -- -- -- слезный 81
- -- -- -- -- сосцевидный 71
- -- -- -- -- таранной кости задний 167
- -- -- -- -- -- латеральный 167
- -- -- -- -- -- челюстной 90
- -- -- -- -- шиловидный височной кости 74
- -- -- -- -- локтевой кости 126
- -- -- -- -- лучевой кости 128
- -- -- -- -- ярменный 60
- Пауза (и) верхнечелюстная 104
- -- -- клиновидная 69, 104, 105
- -- -- лобные 66, 104, 106
- -- -- околоносовые 66
- -- -- преддильные 167
- -- -- решетчатые 80

- Перегорodka бедренная 454
- клиновидных пауз 69
- костная носовой полости 104
- лобных пауз 66
- межальвеолярные 87, 90
- межкорневые 87, 90
- межмышечная задняя 454
- - передняя 454
- Перекрест зрительных нервов 67
- Перемычки сухожильные 321
- Перепонка барабанная 78
- голени межкостная 242
- запирательная 229
- покровная 194
- предплечья межкостная 215
- синовиальная 180
- фиброзная 180
- Пещера соцевидная 72
- Пирамида височной кости 74
- - - край верхний 74
- - - задний 74
- Пластина глазничная 66
- латеральная 70
- медиальная 70
- перпендикулярная 69
- решетчатая 66, 67
- шейной фасции поверхностная 309
- - - предпозвоночная 309
- - - предтрахеальная 309
- Подкожное кольцо бедренной фасции 454
- - - край серповидный 454
- Подпюрка белой линии 332, 341
- Поверхность большберцовой кости задняя 162
- - - латеральная 162
- - - медиальная 162
- большого крыла мозговая 69
- верхнечелюстная 69
- височная 69, 70
- глазничная клиновидной кости 69
- лодыжковая латеральная 167
- медиальная 167
- лопатки дорсальная 116
- реберная 116
- малоберцовой кости задняя 164
- - - латеральная 164
- - - медиальная 164
- мозговая 69, 71
- надколенника задняя 234
- надколенниковая 160, 234
- пирамиды задняя 73
- - нижняя 73
- - передняя 72
- подколенная 158
- симфизиальная 149
- суставная 180
- акромиона 116
- большберцовой кости 162, 164
- - - верхняя 162, 164
- - - латеральная 164
- - - медиальная 164
- - - нижняя 164
- грудничная 121
- запястная 128
- клиновидная 175
- кубовидная 175
- ладьевидной кости 167
- лодыжковая 164, 166
- малоберцовой кости 162
- плечевая 122
- полулуная 144
- пяточная задняя 167
- - - передняя 167
- - - средняя 167
- тазовая крестца 34, 48
- ушковидная 149, 226
- чешуи мозговая 71
- Позвонок (п) 23, 25
- вырезка верхняя 23
- - нижняя 23
- грудные 23, 29
- - отросток добавочный 29
- - - поперечный 29
- - - соцевидный 29
- - - ямка реберная верхняя 29
- - - - нижняя 29
- - - поперечная 29
- дуга 23
- - ножка 23
- истинные 23
- - колчикоые 38, 48
- - крестцовые 34, 48
- - ложные 23
- - отверстие межпозвоночное 23
- - отверстия питательные 23
- - отростки 23
- - - остистый 23
- - - суставные верхние 23
- - - - нижние 23
- - - поперечные 23
- - - поясничные 31
- - - отросток добавочный 31
- - - поперечный 31
- - - реберный 31
- - - соцевидный 31
- - - суставной 31
- тело 23
- - шейные 25, 48
- - атлант 25, 48
- - борозда спинного нерва 25
- - бугорок задний 25
- - - передний 25
- - сонный 25
- - второй, осевой 26, 48
- - зуб 26, 48
- - - поверхность суставная задняя 26
- - - - передняя 26
- - - отверстие поперечное 25
- - - отросток поперечный реберный 25
- - - собственно поперечный 25
- - первый 26
- - дуга задняя 26
- - - борозда позвоночной артерии 26
- - - бугорок задний 26
- - - дуга передняя 25
- - - - бугорок передний 25
- - - - - ямка суставная верхняя 25
- - - - - - нижняя 25
- - - - - - ямка зуба 25
- - седьмой выступающий 25
- - бугорок сонный 25
- - - отросток поперечный 25
- - - ямка реберная 26
- Позвоночный столб 23, 184
- - искривления 23
- - - кифоз 23
- - - лордоз 23
- - - часть грудная 23
- - - копчиковая 23
- - - крестцовая 23
- - - поясничная 23
- - - шейная 23
- Поле межмышечное заднее 162
- - переднее 162
- Полость барабанная 74
- - стенка лабиринтовая 78
- - - перепончатая 78
- - - покровная 78
- - - сонная 78
- - - соцевидная 78
- - - хрящная 78
- - носовая 86
- - рта 108
- - суставная 180
- Полуканал мышцы, напрягающей барабанную перепонку 78
- трубы слуховой 78
- Плоский сустав 221
- Приведение 180
- Промежуток межреберный 43
- надгрудный 400
- - плоскостной межкостный 176, 253
- подгрудный 400
- - пястный межкостный 139
- Проводник квадратный 359
- круглый 356
- - головка локтевая 356
- - - плечевая 356
- Пространство межкостное
- стопы 456
- мышечное 452
- надгрудное
- межлопастничное 309
- позадикичеральное 309
- предкичеральное 309
- сосудистое 452
- сухожильное поперечное 269
- Проток мочевой 341
- Проход слуховой внутренний 75
- - наружный 78
- Пузырек решетчатый 81
- Пулок 332
- Пучки поперечные 456
- Разгибание 180
- Разгибатель большого пальца кисти длинный 356, 378
- - - - короткий 356, 373
- - - - стопы длинный 422, 425
- - - - короткий 436, 439
- - - запястья локтевой 356, 364
- - - лучевой длинный 356, 359
- - - короткий 356, 364
- - - мизинца кисти 356, 366
- - - пальцев кисти 356, 365
- - - - стопы длинный 422, 425
- - - - короткий 436, 439
- Раковина клиновидная 69
- носовая нижняя 105
- - решетчатая верхняя 80
- - нижняя 105
- Расщелина верхнечелюстной пазухи 86
- - канала большого каменистого нерва 73
- - - малого каменистого нерва 73
- - полулуная носовой полости 106
- Ребра 23, 49
- Ребро 41
- борозда 41
- - второе 41
- - - бутриность передней зубчатой мышцы 41
- - головка 39
- - гребень 39
- - поверхность суставная 39
- - двенадцатое 41
- - истинное 41
- - колеблющееся 41
- - - конец задний позвоночный 41
- - - передний грудничный 41
- - ложное 41
- - первое 41
- - борозда подключичной артерии неглубокая 41
- - - весы 41
- - - бугорок передней лестничной мышцы 41
- - тело 41
- - угол 41
- - хрящи 41
- - часть длинная костная 39
- - - короткая хрящевая 39
- - шейка 39
- - - бугорок 39
- - - суставная поверхность 39
- - - гребень 39
- Решетчатая воронка 106
- Решетчатый пузырек Большой 106
- Роднички 100, 201
- задний 101
- клиновидный 101
- передний 100
- соцевидный 101
- Связка (п) 180
- акромиально-ключичная 180
- атланта крестообразная 194
- - поперечная 26
- атланта-затылочная перепончатая задняя 188
- - - передняя 188
- - - блоковые 253
- - большберцовая окольная 237
- - верхушки зуба 194
- - висцеральные 202
- - внесуставные 180
- - внутрисуставные 202
- - внутрисуставные 180
- - вьинная 188
- - головки бедренной кости 231
- - малоберцовой кости 242
- - - задняя 242
- - - передняя 242
- - - ребра внутрисуставная 199
- - - лучистая 199
- - гороховидно-крючковая 217
- - гороховидно-пястная 217
- - - груднично-ключичная задняя 204
- - - передняя 204
- - - груднично-мечевидная 199
- - - груднично-реберная внутрисуставная 199
- - - лучистая 199
- - - дельтовидная 245
- - - большберцово-ладьевидная 245
- - - большберцово-пяточная 245
- - - большберцово-таранная задняя 245
- - - - передняя 245
- - - дугообразная латеральная 319
- - - медиальная 319
- - - срединная 319

- желтая 188
- загнутая 322
- запястья лунчатая 221
- запястно-пястная ладонная 221
 - тыльная 221
- клино-кубовидная межкостная 252
- клиновидно-ладьевидные тыльные 247
- клиновидно-нижнечелюстная 202
- клитора поддерживающая 333
- клювовидно-акромальная 205, 207
- клювовидно-ключичная 204
- клювовидно-плечевая 207
- колена поперечная 237, 240
- коллатеральная большеберцовая 237
 - запястья локтевая 217
 - лучевая 217
 - локтевая 213
 - лучевая 213
 - малоберцовая 237
 - крестообразная задняя 240
 - передняя 238
 - крестцово-бугорная 226
 - крестцово-остистая 226
 - крестцово-подвздошные 226
 - вентральная 226
 - дорсальная 226
 - межкостные 226
 - крыловидные 194
 - крючкovidно-поясничная 213
 - ладонные 224
 - лакунарная 322
 - лобковая верхняя 228
 - дугообразная 228
 - лобково-бедренная 231
 - лопатки поперечная 205
 - верхняя 205
 - нижняя 205
 - лучевой кости кольцевая 213
 - лучезапястная ладонная 217
 - тыльная 217
- Связка(и) межберцовая задняя 242
 - передняя 242
 - межзапястные 221
 - ладонные 221
 - межкостные 221
 - тыльные 221
 - межкостные 188
 - межпоперечные 188
 - межпальные 217
 - межкостные 217
 - межъямочковая 341
 - мениско-бедренная задняя 240
 - передняя 240
 - мениско-височная задняя 202
 - передняя 202
 - мениско-челюстная внутренняя 202
 - наружная 202
 - надколенника 237
 - поддерживающая 237
 - латеральная 237
 - медиальная 237
 - надостная 188, 189
 - паховая 322
 - ножка латеральная 322
 - медиальная 322
 - плюсовые межкостные тыльные 253
 - поперечная глубокая 253
 - подвздошно-бедренная 231
 - подвздошно-поясничная 226
 - подвешивающая половой член 333
 - поддерживающая клитора 333
 - подколенная дугообразная 238
 - косая 237
 - подошвенные 247
 - длинная 247
 - клино-кубовидная 247
 - клино-ладьевидная 247
 - кубовидно-ладьевидная 247
 - межклиновидные 252
 - подошвенные плюсовые межкостные 253
 - предплюсне-плюсневая 253
 - пяточно-ладьевидная 245
 - пяточно-кубовидная 247
 - позвоночного столба 185
 - желтые 188
 - продольная задняя 186
 - передняя 185
 - пращевидная полового члена 333
 - предплюсне-плюсовые тыльные 253
 - пястные ладонные 221
 - межкостные 221
 - поперечные глубокие 224
 - тыльные 221
 - пяточно-малоберцовая 245
 - раздвоенная 247
 - реберно-ключичная 204
 - реберно-мечевидные 199
 - реберно-поперечная 197
 - верхняя 197
 - латеральная 197
 - седлашишо-бедренная 231
 - таранно-малоберцовая 245
 - задняя 245
 - передняя 245
 - таранно-пяточная 245
 - латеральная 245
 - медиальная 245
 - межкостная 245
 - трапецевидная 204
 - шило-нижнечелюстная 202
 - шило-подъязычная 93
 - Сгибание 180
 - Сгибатель большого пальца кисти длинный 359, 393
 - короткий 382
 - стопы длинный 428
 - короткий 442
 - запястья локтевой 356
 - лучевой 356
 - Сгибатель мизинца кисти короткий 382, 384
 - стопы короткий 442
 - Седлашная кость 149
 - вертлужная впадина 149
 - ветви 149
 - тело 149
 - Седло турушкое 67
 - бугорок 67
 - спинка 67
 - Серп паховой 341
 - Сесамовидные кости 139, 176, 264
 - Синдесмоз 180
 - межберцовый 242
 - Синовиальные влагалища 207
 - межбугорковое 207
 - ворсинки 237
 - жидкость 180
 - складки 237
 - сумки 264
 - Синус каменистый нижний 59
 - Синхондроз грудный 43
 - рукоятки 43
 - каменисто-затылочный 59
 - клиновидно-затылочный 58, 69
 - клиновидно-каменистый 70
 - Синфиз лобковый 228
 - Скат 58
 - Скелет 13
 - конечности верхней 116
 - нижней 226
 - Складка(и) пупочная латеральная 341
 - медиальная 341
 - срединная 341
 - Слуховой проход внутренний 73
 - Соединение(я) верхней конечности 204
 - костей пояса 204
 - свободной конечности 204
 - дугоотростчатые 184
 - костей 254
 - возрастные особенности 254
 - фиброзное 180
 - хрящевое 180
 - крестцово-копчиковое 189, 226
 - связка вентральная 189
 - дорсальная глубокая 189
 - поверхностная 189
 - латеральная 189
 - нижней конечности 226
 - костей пояса 226
 - свободной конечности 226
 - Сошник 83, 112
 - крылья 69, 70, 83
 - Спина 267
 - борозда 267
 - область крестцовая 267
 - лопаточная 267
 - подлопаточная 267
 - позвоночная 267
 - поясничная 267
 - шес задняя 267
 - Столб позвоночный 23
 - искривления 23
 - кифоз 23
 - лордоз 23
 - Сумка большой круглой мышцы 348
 - двуглавой мышцей бедра подсухожильная нижняя 419
 - надколенниковая 414
 - подвздошно-гребешковая 400
 - подлопаточной мышцы 207
 - подсухожильная 348
 - поднадколенниковая глубокая 414
 - подкожная 414
 - Сумка подостной мышцы подсухожильная 347
 - преднадколенниковая подкожная 414
 - синовиальная 237
 - вывороты 237
 - широчайшей мышцы спины 270
 - Сустав(ы) 180
 - акромально-ключичный 204
 - капсула суставная 204
 - связка акромально-ключичная 204
 - клювовидно-ключичная 204
 - коническая 204
 - трапецевидная 204
 - атланта-затылочный 189
 - атланта-осевой боковой 189
 - срединный 189
 - блоковидный 180, 202, 253
 - винтообразный 212, 215
 - височно-нижнечелюстной 201
 - вращательно-блоковидный 240
 - вращательный 216
 - голено-подколенный 452
 - голеностопный 243
 - головки ребра 196
 - гороховидной кости 217
 - грудино-ключичный 204
 - капсула суставная 204
 - связка грудино-ключичная задняя 204
 - передняя 204
 - межключичная 204
 - реберно-ключичная 204
 - грудино-реберные 199
 - движение вращательное кнаружи 180
 - кнутри 180
 - отведение 180
 - приведение 180
 - разгибание 180
 - сгибание 180
 - Сустав(ы) запястно-пястные 221
 - большого пальца кисти 221
 - клино-ладьевидный 247
 - крестцово-подвздошный 226
 - локтевой 212
 - лучезапястный 217
 - луче-локтевой дистальный 216
 - проксимальный 213
 - малоподвижный 180, 221
 - межберцовый 242
 - межзапястный 217, 221
 - межплюсовые 253
 - межпальные 221
 - межфаланговые кисти 224
 - стопы 253
 - межзрачковые 199
 - плечевой 206
 - плечелоктевой 212
 - плечелучевой 212
 - плоские 180
 - плюснофаланговые 253
 - подтаранный 245
 - предплюсне-плюсовые 253
 - предплюсны поперечные 247
 - простой 180
 - пястно-фаланговые 224
 - пяточно-кубовидный 247
 - реберно-позвоночные 196
 - реберно-поперечный 196
 - седловидный 221, 247
 - сложный 180
 - срединзапястный 221
 - тазобедренный 230
 - таранно-пяточно-ладьевидный 245
 - цилиндрический 180
 - чашеобразный 180
 - шаровидный 180, 204, 207, 245, 253
 - эллипсоидный 180, 189
 - Суставная капсула 180, 202, 237
 - окружность локтевой кости 126
 - лучевой кости 128
 - поверхность 180
 - большеберцовой кости верхней 162, 164

- нижняя 164
- кубовидная 167
- ладьевидная 167
- лодыжки 164, 166
- малоберцовая 162
- пяточная задняя 167
- передняя 167
- средняя 167
- таранная задняя 167
- передняя 167
- средняя 167
- полость 180
- ямка атланта верхняя 189
- Суставной диск 180, 202
- мениск 180
- хрящ 180

Таз 150

- большой 150
- малый 150
- размеры 152
- сравнительные половые особенности 154
- Тело шейки жировое 291
- Тема
- Тракт подвздошно-большеберцовый 454
- Треугольник бедренный 454
- лопаточно-ключичный 307
- паховой 341
- подчелюстной 307
- поясничный 270, 322
- сонный 307
- шея латеральный 307
- медиальный 307
- Турецкое седло 67

Углубление клиновидно-решетчатое 105

- мешкообразное 216
- Угол грудины 310
- затылочный 64
- клиновидный 64
- лобный 64
- нижней челюсти 93
- подгрудный 43, 321
- Удерживатель сухожилий разгибателей верхний 456
- стабилизирующий 456

Фаланги пальцев кисти 139

- головка 139
- основание 139
- тело 139
- стопы 176
- головка 176
- основание 176
- тело 176
- Фасция(и) 267
- бедра широкая 454
- край серповидный 454
- височная 61
- внутригрудная 309, 319
- голени 454
- головы 297
- височная 297
- жевательная 297
- околушной железы 297
- шечно-глоточная 297
- грудная 319
- двуглавой мышцы 259
- жевательная шейная 309
- живота 332
- поверхностная 333
- поперечная 332, 453
- кисти 392
- поверхностная 392
- Фасция(и) нижней конечности 453
- околушная 309
- плеча 386
- подвздошная 333, 453
- подмышечная 385
- поперечная 333
- пояснично-грудная 267
- предплечья 388
- решетчатая 454
- семенная внутренняя 341
- спины 276
- выйная 276
- поверхностная 276
- пояснично-грудная 276
- стопы 456
- шеи 309
- пластинка поверхностная 309

- предпозвоночная 309
- предтрахеальная 309

Холмы 102, 104

- Ход носовой 80, 105
- верхний 80, 105
- нижний 105
- общий 105
- самый верхний 80
- средний 80
- носоглоточный 80
- Хорда косая 215
- Хрящ ладьевидный фиброзный 245
- межпозвоночный 184
- реберный 39
- суставной 13
- эпифизарный 13

Чашеобразный сустав 180

- Челюсть верхняя 84, 112
- гайморова лагуха 84
- поверхность глазничная 84
- носовая 84
- передняя 84
- подвисочная 84
- тело 84
- нижняя 90, 113
- встав 90
- головка 93
- край альвеолярный 90
- основание 90
- отверстие 90
- тело 90
- часть альвеолярная 90
- шейка 93

Череп 52

- кость височная 53
- затылочная 53, 99
- клиновидная 53
- лобная 53
- нижняя носовая раковина 53
- решетчатая 53
- сошник 53
- теменная 53, 99
- основание 94, 98
- внутреннее 103
- наружное 102
- пять периодов развития 114
- свод 94, 98
- слезная кость 53
- хрящевые соединения 52
- часть лицевая 112
- мозговая 112
- швы 52
- Чешуя височной кости 71
- край клиновидный 71
- теменной 71
- чешуйчатый 71
- затылочной кости 60
- край лямбдовидный 60
- сосцевидный 60
- поверхность мозговая 61
- возвышение крестообразное 61
- Чешуя лобной кости 64
- край надглазничный 64
- теменной 64
- поверхность глазничная 65
- мозговая 65
- наружная 64

Шея 298

- мышцы 298
- область боковая 298
- грудно-ключично-сосцевидная 298
- задняя 298
- передняя 298, 307
- фасция 298
- Шов 98
- век боковой 288
- венечный 61, 65, 98
- затылочно-сосцевидный 60, 72
- зубчатый 98
- клиновидно-лобный 66
- клиновидно-решетчатый 67, 69, 80
- клиновидно-скуловой 89
- клиновидно-теменной 61, 70
- клиновидно-чешуйчатый 70, 71
- лямбдовидный 60, 61, 98
- лобно-верхнечелюстной 66, 86
- лобно-носовой 66
- лобно-решетчатый 66, 80

- лобно-скуловой 65
- лобно-слезный 66, 82
- межверхнечелюстной 87
- межсосцевидной 82
- метопический 64
- небо-верхнечелюстной 84
- небный поперечный 87, 88, 108
- срединный 87, 88, 108
- небо-решетчатый 80
- носо-верхнечелюстной 87
- плоский 98
- резцовый 108
- решетчато-верхнечелюстной 80, 84
- сагиттальный 61, 98
- скуло-верхнечелюстной 89
- слезно-верхнечелюстной 82, 84, 86
- слезно-раковинный 82
- слезно-решетчатый 80
- теменно-сосцевидный 61, 72
- чешуйчато-сосцевидный 72
- чешуйчатый 61, 98

Щель барабанно-сосцевидная 73

- воронки полулунная 81
- глазничная верхняя 69, 70
- нижняя 69, 84
- каменисто-барабанная 72
- каменисто-затылочная 59
- каменисто-чешуйчатая 72, 74, 78
- клиновидно-камнистая 69
- крыловидная 70
- межпозвоночная 189
- полулунная 106

Эпифиз 13

- дистальный локтевой кости 126
- лучевой кости 128
- плечевой кости 122
- проксимальный локтевой кости 126
- лучевой кости 128
- плечевой кости 122

Ядро студенистое 184

- Язычок клиновидный 69
- нижней челюсти 93
- Ямка блоковая 66
- венечная 122
- вертельная 158
- Ямка вертлужной впадины 144
- височная 69, 71, 98, 111
- гипофизарная 67
- двубрюшная 90
- клыковая 86
- крыловидная 88, 93
- крылобедная 69, 111
- ладьевидная 70
- локтевая 394
- локтевого отростка 122
- лучевая 122
- межмышцелковая 160
- мышцелковая 59
- надпузырная 341
- нижнечелюстная 71, 90
- часть височная 201
- внутрикапсульная 202
- паховая латеральная 341
- медиальная 341
- подвздошная 149
- подвисочная 103, 111
- поддуговая 73
- подключичная 310
- подколенная 452
- подлопаточная 116
- подмышечная 393
- подязычная 90
- слезной железы 66
- слезного мешка 83
- черепная 69
- задняя 103
- передняя 69, 103, 105
- средняя 69, 103
- временная 73
- Ямочка(и) гранулиция 61, 99
- каменистая 73
- решетчатая 65
- Ячейки зубные 87, 88
- решетчатые 80, 104
- задние 80, 105
- передние 80
- средние 80
- сосцевидные 72

INDEX TERMINORUM

- Abductio** 180
Acetabulum 144, 149
Acromion 116
Adductio 180
Admiculum linea albae 341
Ala(ae) cristae galli ossis ethmoidales 65
 - ossis illi 144
 - vomeris 69, 70, 83
 - - majores 69
 - - minores 69
Alveoli dentales 90
Angulus costae 39
 - frontalis 64
 - inferior scapulae 116
 - infrasternalis 43, 321
 - lateralis scapulae 116
 - mandibulae 93
 - mastoideus 64
 - occipitalis 64
 - sphenoidalis 64
 - sterni 43, 310
 - subpubicus 150
 - superior scapulae 116
Antrum mastoideum 72
Anulus femoralis profundus 453, 454
 - fibrosus 184
 - inguinalis profundus 341
 - - superficialis 322, 341
 - tympanicus 78
 - saphenus 454
 - umbilicalis 332
Apertura aquaeductus vestibuli externa 273
 - canaliculi cochleae externa 74
 - pelvis inferior 150
 - - superior 150
 - piriformis 86, 104
 - sinus frontalis 67
 - - sphenoidalis 69
 - thoracis inferior 319
Apex capitis fibulae 164
 - ossis sacri 35
 - patellae 160
 - partis petrosae 72
Aponeurosis 259
 - m. bicipitis brachii 350
 - palmaris 392
 - - fasciculi transversi 392
 - plantaris 456
Area intercondylaris anterior 162
 - - posterior 162
Arcus alveolaris 87, 90
 - costalis dexter 321
 - - sinister 321
 - ileopectineus 453
 - pubis 150
 - superciliaris 64
 - vertebrale anterior 25
 - - posterior 25, 26
 - zygomaticus 89
Articulatio acromioclavicularis 204
 - atlantoaxialis lateralis 189
 - - mediana 189
 - atlantooccipitalis 189
 - calcaneoocuboidea 247
 - capitis costae 196
 - carpometacarpeae 221
 - complexa 180
 - composita 180
 - costotransversaria 196, 197
 - costovertebralis 196
 - cotylica 180
 - coxae 230
 - cubiti 212
 - cuneonavicularis 247
 - ellipsoidea 180, 189
 - genus 234
 - ginglymus 180, 253
 - humeri 207
 - humeroradialis 212
 - humeroulnaris 212
 - intercarpeae 217, 221
 - interchondrales 199
 - intermetacarpeae 221
 - interphalangeae manus 224
 - - pedis 253
 - junctura synovialis 180
 - mediocarpea 221
 - metacarpophalangeae 224
 - metatarsophalangeae 253
 - ossis piriformis 217
 - plana 180, 204, 221
 - radiocarpea 217
 - radioulnaris distalis 216
 - - proximalis 212
 - sacroiliaca 226
 - sellaris 180, 221, 247
 - simplex 180
 - spherioidea 180, 204, 207, 245
 - sternoclavicularis 204
 - sternocostalis 199
 - subtalaris 245
 - talocalcaneonavicularis 245, 247
 - talocruralis 243
 - tarsi transversa 247
 - tarsometatarseae 253
 - temporomandibularis 199
 - tibiofibularis 242
 - trochoidea 180
Atlas 25
 - arcus anterior 25
 - - posterior 25, 26
 - - massa lateralis 25
Auris media 74
Axis 25
 - dens 26
 - pelvis 150
Basis cranii externa 94, 102
 - - interna 94, 102
 - ossis sacri 35
 - patellae 160
 - phalangis 176
Bulbus superior v. jugularis intena 60
Bulla ethmoidalis 106
 - ileopectinea 400
Bursa infrahyoidea 300
 - infrapatellaris profunda 414
 - ischiadica m. obturatorii interni 400
 - musculi coracobrachialis 350
 - - piriformis 400
 - - subscapularis 207
 - retrohyoidea 300
 - subcutanea infrapatellaris 414
 - - prepatellaris 414
 - subtendinea m. bicipitis femoris inferior 419
 - - musculi infraspinati 347
 - - subscapularis 348
 - - - teretis majoris 348
 - suprapatellaris 414
 - synoviales 264
 - - subcutanea 264
 - - subtendinea 264
Calcaneus 166, 167
Canaliculus caroticotympanici 75
 - chordae tympani 75
 - mastoideus 74, 78
 - tympanicus 74, 78
Canalis adductorius 449
 - caroticus 74, 75
 - condylaris 59
 - facialis 74, 75
 - femoralis 454
 - incisivus 87
 - infraorbitalis 84, 110
 - inguinalis 341
 - mandibulae 93
 - muscolotubarius 74, 75, 78
 - nasolacrimalis 83, 86, 106
 - nervi hypoglossi 60
 - nutricius 126, 158, 162, 164
 - obturatorius 400
 - opticus 67, 69
 - palatinus major 88
 - pterygoideus 70
 - sacralis 34
 - vertebralis 23
 - vomerovaginalis 70
Capitulum humeri 122
Capsula articularis 180, 202, 206, 217, 237, 242
Caput costae 41
 - femoris 158
 - fibulae 164
 - humeri 122
 - mandibulae 93
 - phalangis 139
 - radii 128
 - tali 166
 - ulnae 126
Cartilaginee articulares 13, 180
 - costalis 41
Cavitas glenoidalis 116
 - - scapulae 205
Cavum articulare 180, 184
 - axillare 393
 - medullare 13
 - nasi 104
 - pelvis 152
 - tympani 73, 74, 78
Cellulae ethmoidales 104
 - - anteriores 105
 - - mediae 105
 - - posteriores 105
 - mastoideae 72
Centrum tendineum 319
Chiasma opticum 67
Choanae 83, 102, 104
Chorda dorsalis 194
 - obliqua 215
Circumductio 180
Circumferentia articularis radii 128
 - - ulnae 126
Clavicula 121
Clivus 69

- Collum anatomicum** 122
 - chirurgicum 122
 - costae 41
 - femoris 158
 - mandibulae 93
 - radii 128
 - scapulae 116
 - tali 166
Columna vertebralis 23, 184
 - - - curvaturae 23
 - - - kyphosis 23
 - - - lordosis 23
 - - - pars cervicalis 23
 - - - coccygea 23
 - - - lumbalis 23
 - - - sacralis 23
 - - - thoracica 23
Concha nasalis inferior 58, 82, 105
 - - - media 80, 105
 - - - superior 80, 105
 - - - suprema 80, 105
 - sphenoidalis 69
Condylus lateralis 160, 162
 - medialis 160, 162
 - occipitalis 59
Conjugata diagonalis 152
 - vera s. gynecologica 152
Cornu inferius 454
 - superius 454
Cornua coccygea 38
 - sacralia 37
Corpus adiposum buccae 291
 - costae 41
 - femoris 158
 - fibulae 164
 - humeri 122
 - ossis ilii 144
 - ischii 144
 - pubis 149
 - sphenoidalis 67
 - radii 128
 - tali 166
 - tibiae 162
 - - - margo anterior 162
 - - - interosseus 162
 - - - medialis 162
 - ulnae 126
 - vertebrae 23
Costae (ae) 23, 39
 - angulus 39, 41
 - caput 39, 41
 - cartilago 41
 - collum 41
 - fluctuantes 41
 - spuriae 41
 - verae 41
 - XI 41
 - XII 41
Cranium 52, 94
 - basis 94, 103
 - calvaria 94
Crista capitis costae 41
 - colli costae 41
 - conchalis 86, 88
 - ethmoidalis 86, 88
 - frontalis 65
 - galli 78
 - iliaca 149, 330
 - infratemporalis 69
 - intertrochanterica 158
 - lacrimalis anterior 84, 86
 - - - posterior 82
 - nasalis 83, 87, 88
 - obturatoria 149
 - occipitalis externa 61
 - - - interna 61
 - sacralis intermediana 34
 - - - lateralis 35
 - - - mediana 34
 - sphenoidalis 69
 - tuberculi majoris 122
 - - - minoris 122
Crus dextrum 319
 - sinistrum 319
Desmocranium 100
Diameter obliqua 152
 - recta 152
 - - - seu conjugata anatomica 152
 - transversa 152
Diaphysis 13
Diaphragma 310, 319
Discus articularis 180, 202, 204, 216
 - interpubicus 228
 - intervertebrales 184
Dorsum sellae 67
Eminentia arcuata 72
 - - - cruciformis 61
 - - - iliopubica 149
 - - - intercondylaris 162
Emissarium 61
Epicondylus lateralis 122, 160
 - - - femoris 238
 - - - medialis 122, 160
Epiphysis 13
 - distalis 122, 126, 128, 160, 164
 - proximalis 122, 126, 128, 158, 162, 164
Eversiones synoviales 237
Extensio 180, 213
Extremitas acromialis 121
 - inferior femori 160
 - - - fibulae 164
 - - - humeri 122, 126, 128
 - - - radii 128
 - - - tibiae 164
 - - - ulnae 122, 126
 - sternalis 121
 - superior femori 158
 - - - fibulae 164
 - - - humeri 122, 126, 128
 - - - radii 128
 - - - tibiae 162
 - - - ulnae 122, 126
Facies anterior 160
 - articularis 13, 72, 126, 128, 160, 180, 234
 - - - acromialis 121
 - - - calcanea anterior 167
 - - - media 167
 - - - posterior 167
 - - - capitis costae 41
 - - - carpea 128
 - - - radii 128
 - - - cuboidea 167
 - - - fibularis 162, 164
 - - - malleoli 164, 166
 - - - navicularis 167
 - - - sternalis 121
 - - - talaris 167
 - - - tibiae 164
 - auricularis 149
 - - - ossis sacri 37
 - cerebri 69, 71
 - costalis 116
 - externa 64
 - glutea 149
 - infratemporalis 84, 86
 - inferior partis petrosae 73
 - interna 61, 65, 66
 - lunata 230
 - malleolaris 167
 - nasalis 84, 86
 - orbitalis 69, 84
 - patellaris 160, 234
 - poplitea 158
 - symphysialis 149
 - temporalis 89
Falx inguinalis 341
Fascia abdominalis 333
 - antebrachii 388
 - axillaris 385
 - brachii 386
 - buccopharyngea 297
 - cervicalis 309
 - cribrosa 454
 - cruris 454
 - dorsalis manus 393
 - endothoracica 309, 319
 - iliaca 333, 453
 - lata 454
 - manus 392
 - masseterica 297, 309
 - nucae 276
 - parotidea 297, 309
 - pectoralis 319
 - pedis 456
 - pharyngobasilaris 59
 - spermatica interna 341
 - temporalis 61, 297
 - thoracolumbalis 276, 330, 452
 - transversalis abdominis 332, 333, 453
Fasciculi transversi 456
Fasciculus longitudinalis 194
Femur 158
Fibrae intercurales 322, 341
Fibula 164
Fissura orbitalis inferior 69, 84
 - - - superior 69, 84
 - petrooccipitalis 59
 - petrosquamosa 72, 74
 - petrotympanica 78
 - sphenopetrosa 69
 - tympanomastoidea 74
Flexio 180
Fonticuli 201
 - cranii 100
Fonticulus anterior 101
 - mastoideus 101
 - posterior 101
 - sphenoidalis 101
Foramen(ina) alveolaris 86
 - cecum 65, 78
 - ethmoidale anterius 66
 - - - posterius 66
 - frontale 65
 - incisivum 87, 108
 - infraorbitalis 86
 - intervertebrale 23, 35
 - ischiadicum majus 226
 - - - minus 226
 - jugulare 60, 102
 - lacerum 69, 102
 - mandibulae 93
 - mastoideum 72
 - mentale 93
 - nutricium 13, 23, 99, 126, 128, 158, 162, 164
 - obturatum 149, 231
 - occipitale magnum 58
 - ovale 69
 - palatinum majus 88, 108
 - - - minor 88, 108
 - parietale 61
 - rotundum 69
 - sacralia dorsalia 35
 - - - pelvina 34
 - sphenopalatinum 89, 105, 111
 - spinosum 69
 - styliomastoideum 74
 - supraorbitale 65
 - transversarium 25
 - venae cavae inferioris 319
 - vertebrae 23, 25
 - zygomaticofaciale 89
 - zygomaticoorbitale 89
 - zygomaticotemporale 89
Formis cranii (calvaria) 94
Fossa acetabuli 144
 - axillaris 310, 393
 - canina 86
 - condylaris 59
 - coronoidea 122
 - cranii anterior 69, 103
 - - - media 69, 103
 - - - posterior 103
 - cubiti 394
 - digastrica 90
 - glandulae lacrimalis 66
 - hypophysialis 67
 - iliaca 149
 - infratemporalis 69, 103, 111
 - infraspinata 116
 - inguinalis lateralis 341
 - - - medialis 341
 - intercondylaris 160
 - jugularis 73
 - mandibularis 71
 - olecrani 122
 - poplitea 452
 - pterygoidea 69, 88
 - pterygopalatina 69, 111
 - radialis 122
 - sacci lacrimalis 83
 - scaphoidea 70
 - subarcuata 73
 - submandibularis 300
 - subscapularis 116
 - supraclavicularis major 298
 - - - minor 298
 - supraspinata 116
 - supravesicalis 341
 - temporalis 69, 71, 98, 111
 - trochanterica 158

- Fossula petrosa** 74
Fovea articularis superior 25
 - - - atlantis 189
 - - - capitis femoris 158, 230
 - - - costalis 26
 - - - inferior 29, 196
 - - - superior 29, 196
 - - - transversalis 29, 197
 - - - dentis 26
Fovea pterygoidea 93
 - - - sublingualis 90
 - - - submandibularis 90
 - - - trochlearis 66, 109, 110
Foveolae granulares 61, 99
Frons 99

Galea aponeurotica 288
 - - - venter frontalis 288
 - - - occipitalis 288
Ginglymus 180, 202, 215, 224, 253
Glabella 64
Glandula submandibularis 300

Hamulus lacrimalis 83
 - - - ossis hamati 138, 139
 - - - pterygoideus 70
 - - - sulcus 70
Hyatus aorticus 319
 - - - canalis nervi petrosi majoris 73
 - - - - - minoris 73
 - - - esophageus 319
 - - - sacralis 37
 - - - saphenus 454
 - - - semilunaris 81, 106
 - - - sinus maxillaris 86
 - - - tendineus 449
Humerus 122
Hypothenar 379

Impressiones digitatae 61, 69
 - - - girorum 65, 66
 - - - lig. costoclavicularis 121
 - - - trigemini 73
Incisura acetabuli 144, 230
 - - - clavicularis 43
 - - - costales 43
 - - - ethmoidalis 66
 - - - fibularis 164
 - - - - - tibiae 166
 - - - frontalis 65
 - - - ischiadica major 149
 - - - - - minor 149
 - - - jugularis 41, 60, 74
 - - - mandibulae 93
 - - - mastoidea 72
 - - - nasalis 86, 104
 - - - parietalis 64, 72
 - - - pterygoidea 70
 - - - radialis 126
 - - - scapulae 116
 - - - sphenopalatina 89
 - - - supraorbitalis 64, 65
 - - - timpanica 78
 - - - trochlearis 126
 - - - ulnaris 128
 - - - vertebralis inferior 23
 - - - - - superior 23
Inclinatio pelvis 152
Infundibulum ethmoidale 81, 106
Inga cerebralis 66
Intersectiones tendineae 300, 321, 330

Juga alveolaria 86, 87, 90
 - - - sphenoidale 67
Juncturae cartilagineae 180
 - - - cinguli membri inferioris 226
 - - - - - liberi 226
 - - - - - superiores 204
 - - - - - liberi 204
 - - - fibrosa 180
 - - - membri inferioris 226
 - - - - - superioris 204
 - - - ossium 180
 - - - sacrocoxygea 35, 38, 189, 226
 - - - synovialis (articulatio) 180
 - - - zygopophysaeales 184

Kyphosis 23

Labium externum 144
 - - - internum 144
 - - - laterale 158
 - - - mediale 158
Labrum acetabulare 230
 - - - glenoidale 206
Labirintus ethmoidalis 80, 104
 - - - cellulae 104
Lacuna musculorum 453
 - - - vasorum 453
Lamina cribrosa 66, 67, 78
 - - - horizontalis 88
 - - - orbitalis 66, 80
 - - - perpendicularis 69, 78, 88
 - - - pretrachealis 309
 - - - prevertebralis 309
 - - - processus pterygoidei lateralis 70, 293, 294
 - - - superficialis 309
Ligamenta(um) 180
 - - - acromioclaviculare 204
 - - - alaria 194
 - - - anulare radii 213
 - - - apicis dentis 194
 - - - arcuatus laterale 319
 - - - - - mediale 319
 - - - - - pubis 228
 - - - bifurcatum 247
 - - - calcaneocuboideum 247
 - - - calcaneonaviculare 247
 - - - - - plantare 245
 - - - calcaneofibulare 245
 - - - capitis costae interarticulare 196
 - - - - - radiatum 196
 - - - femoris 231
 - - - fibulae anterior 242
 - - - - - posterior 242
 - - - carpi radiatum 221
 - - - carpometacarpea palmaria 221
 - - - - - dorsalia 221
 - - - collateralia 224, 253
 - - - collateralia carpi radiale 217
 - - - - - ulnare 217
 - - - fibulare 237
 - - - radiale 205
 - - - tibiale 237
 - - - ulnare 213
 - - - columnae vertebralis 184, 185
 - - - conoideum 204
 - - - coracoacromiale 205, 207
 - - - coracoacilavulare 204
 - - - coracobrachiale 207
 - - - costoclavulare 204
 - - - costotransversarium 197
 - - - - - laterale 197
 - - - - - superius 197
 - - - costoxiphoidae 199
 - - - cruciatum anterior 238
 - - - - - posterior 240
 - - - cruciforme atlantis 194
 - - - cuboideonaviculare dorsale 247
 - - - - - plantare 247
 - - - cuneocuboideum interosseum 252
 - - - - - plantare 247
 - - - cuneonavicularia dorsalia 247
 - - - - - plantaria 247
 - - - extracapsularia 180
 - - - flava 188
 - - - fundiforme penis 333
 - - - ileofemorale 231
 - - - ileolumbale 226
 - - - inguinale 322
 - - - intercarpea dorsalia 221
 - - - - - interossea 227
 - - - - - palmaria 221
 - - - interclavicularia 204
 - - - intercuneiformia dorsalia 247
 - - - - - interossea 252
 - - - - - plantaria 252
 - - - interfoveolare 341
 - - - interspinalia 188
 - - - intertransversalia 189
 - - - intracapsularia 180
 - - - ischiofemorale 231
 - - - lacunare 322
 - - - laterale 202
 - - - longitudinale anterior 185
 - - - - - posterior 186
 - - - mediale 245
 - - - - - pars tibioalcanea 245
 - - - - - tibionavicularis 245
 - - - - - tibiotalaris anterior 245
 - - - - - posterior 245
 - - - meniscofemorale anterior 240
 - - - - - posterius 240
 - - - metacarpea dorsalia 221
 - - - - - interossea 221
 - - - - - palmaria 221
 - - - - - transversa profunda 224
 - - - metatarsae dorsalia 253
 - - - - - interossea 253
 - - - - - plantaria 253
 - - - metatarsae transversum profundum 253
 - - - nucae 189, 309
 - - - palmaria 224
 - - - patellae 237
 - - - pisohamatum 217
 - - - pisometacarpeum 217
 - - - plantare longum 247
 - - - popliteum arcuatum 238
 - - - - - obliquum 237
 - - - pubicum superius 228
 - - - pubofemorale 231
 - - - radiocarpum dorsale 217
 - - - - - palmare 217
 - - - reflexum 322
 - - - sacrocoxygeum dorsale profundum 189
 - - - - - superficiale 189
 - - - laterale 189
 - - - ventrale 189
 - - - sacroiliaca dorsalia 226
 - - - - - interossea 226
 - - - - - ventralia 226
 - - - sacrospinale 226
 - - - sacrotuberale 226
 - - - sphenomandibulare 202
 - - - sternoclavulare anterior 204
 - - - - - posterior 204
 - - - sternocostale intraarticulare 199
 - - - - - radiata 199
 - - - stylohyoideum 93
 - - - stylomandibulare 202
 - - - supraspinale 189
 - - - suspensorium clitoris 333
 - - - talocalcaneum interosseum 245
 - - - - - laterale 245
 - - - - - mediale 245
 - - - talofibulare anterior 245
 - - - - - posterior 245
 - - - talonaviculare 245
 - - - tarsometatarsae dorsalia 253
 - - - - - plantaria 253
 - - - tibiofibularia 242
 - - - transversum acetabuli 230
 - - - - - atlantis 26
 - - - - - genus 237, 240
 - - - - - scapulae inferius 205
 - - - - - superius 205
 - - - trapezoideum 204
Linea alba 321, 322
 - - - abdominis 321
 - - - adnunculum 332
 - - - arcuata 144, 322
 - - - aspera 158
 - - - axillaris 310
 - - - glutea anterior 149
 - - - - - inferior 149
 - - - - - posterior 149
 - - - intercondylaris 160
 - - - intermedialis 144
 - - - intertrochanterica 158
 - - - mamillaris 310
 - - - mediana anterior 310
 - - - - - posterior 310
 - - - musculus solei 162
 - - - mylohyoidea 90
 - - - nucae inferiores 61
 - - - - - superiores 61, 309
 - - - - - supremae 61
 - - - obliqua 90
 - - - pectinea 158
 - - - scapularis 310
 - - - semilunaris 322
 - - - temporalis inferior 61, 65, 98
 - - - - - superior 61
 - - - terminalis 150, 152
 - - - trapezoidea 204
Lingula mandibulae 93
 - - - sphenoidalis 69
Lordosis 23

Malleolus lateralis 164
 - - - medialis 164
Mandibula 90
 - - - basis 90

- corpus 90
- pars alveolaris 90
- Manubrium sterni 41
- Margo anterior 126, 128, 164
- falciformis 454
- frontalis 61, 69
- infraorbitalis 84, 86, 89, 109
- interosseus 126, 128, 164
- lambdoideus 60
- lateralis 122
- mastoideus 60
- medialis 122
- nasalis 66
- occipitalis 61
- parietalis 65
- posterior 126, 128
- - partis petrosae 74
- sagittalis 61
- sphenoidalis 69
- squamosus 61, 69
- superior partis petrosae 74
- - scapulae 116
- supraorbitalis 64, 109
- zygomaticus 69
- Massa laterales 25
- - atlantis 194
- Maxilla 58, 84
- corpus 84
- Meatus acusticus internus 78
- nasi inferior 80, 82, 83, 105, 106
- - medius 67, 80, 105
- - superior 80, 105
- nasopharyngeus 106
- Membrana atlantooccipitalis anterior 189
- - superior 189
- fibrosa 180
- intercostalis externa 318
- - interna 318
- interossea antebrachii 215
- - cruris 242
- obturatoria 229
- sterni 199
- synovialis 180
- tectoria 194
- Menisci 180
- lateralis 235
- medialis 235
- Mesotendineum 264
- Metaphysis 13
- Metatarsus 175
- Metopica 64
- Musculus abdomini 321
- abductor digiti minimi 382
- - hallucis 439
- - pollicis brevis 382
- - - longus 372
- adductor brevis 415
- - hallucis 442
- - - caput obliquum 442
- - - transversum 442
- - digiti minimi 382
- - - longus 414
- - - magnus 415
- - pollicis 382
- anconeus 350
- antebrachii 356
- articularis genus 414
- auricularis anterior 288
- - posterior 288
- - superior 288
- biceps brachii 348
- - - caput breve 350
- - - - longum 350
- - - femoris 407, 415
- - - caput breve 415
- - - - longum 415
- brachialis 350
- brachioradialis 359
- buccinator 291
- capitis 259, 288
- cervicis 272
- - anteriores 274
- - posteriores 274
- coccygeus 397, 400
- colli 298
- coracobrachialis 350
- corrugator supercilii 288
- cricothyroideus 300
- cruris 422
- deltoideus 344
- depressor anguli oris 291
- - labii inferioris 291
- - septinasi 291
- digastricus 298, 300
- dorsi 267
- extensor carpi radialis longus 356
- - - ulnaris 356
- - digitorum 365
- - - brevis 436, 439
- - - longus 425
- - hallucis brevis 436, 439
- - - longus 425
- - indicis 379
- - pollicis brevis 373
- - - longus 379
- epicranius 288
- erector spinae 267, 272
- - trunci 267, 272
- femoris 407
- flexor accessorius 436, 442
- - carpi radialis 356
- - - ulnaris 356
- - digiti minimi brevis 382, 384
- - digitorum profundus 358
- - superficialis 358
- - hallucis brevis 442
- - pollicis brevis 382
- - - longus 359
- gastrocnemius 425
- gemellus inferior 397, 400
- - superior 397, 400
- geniohyoideus 298, 300
- gluteus maximus 397, 400
- - medius 397
- - minimus 397
- gracilis 414
- iliacus 397, 400
- iliocostalis 272
- - cervicis 272
- - lumborum 272
- - thoracis 272
- iliopsoas 397, 400
- infrahyoidei 298
- infraspinatus 206, 344
- intercostales externi 310, 318
- - interni 310, 318
- - intimi 318
- interossei dorsales 384, 436
- - palmares 382, 384
- - plantares 436
- interspinales 274
- - cervicis 274
- - lumborum 274
- - thoracis 274
- intertransversarii 274
- - cervicis anteriores 274
- - - posteriores 274
- - lumborum laterales 274
- - - mediales 274
- - thoracis 274
- latissimus dorsi 267, 270
- levator anguli oris 291
- levatores costarum 274
- - glandulae thyroideae 300
- - labii superioris 291
- - - alaeque nasi 291
- - scapulae 267
- longissimus capitis 272
- - cervicis 272
- - thoracis 272
- longus capitis 298, 307
- - colli 298, 307
- lumborum laterales 274
- lumbricales 382, 384
- masseter 284, 292
- membri inferioris 397
- - superioris 344
- mentalis 291
- multipennati 259
- multifidus 274
- mylohyoideus 298, 300
- nasalis 291
- obliquus capitis inferior 276
- - - superior 276
- - abdominis externus 321
- - - internus 322
- obturatorius externus 397, 400
- - internus 397, 400
- occipitofrontalis 288
- - venter frontalis 288
- - - occipitalis 288
- omohyoideus 298, 303
- opponens digiti minimi 382, 384
- - pollicis 382
- orbicularis oculi 288
- oris 290, 291
- - - pars labialis 290
- - - marginalis 290
- palmaris brevis 382
- - longus 356
- pectineus 415
- pectoralis major 310, 318
- - minor 310, 318
- pedis 428
- peroneus brevis 425
- - longus 423
- piriformis 397, 400
- plantaris 423
- popliteus 423
- procerus 288
- pronator rees 356
- - caput humerale 356
- - - ulnare 356
- psoas major 397, 400
- - minor 397, 400
- pterygoideus lateralis 284, 293
- - medialis 294
- pyramidalis 321, 330
- quadratus femoris 397, 400, 414
- - lumborum 330
- - plantare 442
- rectus abdominis 321, 330
- - capitis anterior 298, 307
- - - lateralis 298, 307
- - - posterior major 276
- - - - minor 276
- - femoris 414
- rhomboidei major 267, 270
- - minor 267, 270
- risorius 291
- rotatores 274
- - cervicis 274
- - lumborum 274
- - thoracis 274
- sartorius 407
- scalenus anterior 298, 303
- - medius 298, 303
- - posterior 298, 303
- semimembranosus 415
- semispinalis 274
- semitendinosus 415
- serratus anterior 310, 318
- - posterior inferior 267
- - - superior 267, 272
- soleus 428
- spinalis 272
- - capitis 272
- - cervicis 272
- - thoracis 272
- splenius capitis 267, 272
- - cervicis 267, 272
- sternohyoideus 300
- sternocleidomastoideus 298
- subclavius 310, 318
- subcostales 310, 318
- subscapularis 348
- supinator 356
- suprahyoidei 298
- supraspinatus 344
- temporalis 284, 293
- temporoparietalis 288
- tensor fasciae latae 397, 400
- teres major 347
- - minor 347
- thoracis 310
- thyrohyoideus 298, 300
- tibialis anterior 425
- - posterior 423
- transversospinalis 267, 274
- transversus abdominis 276, 322
- - menti 291
- - nucae 288
- - thoracis 310, 318
- trapezius 270
- triceps brachii 350
- - caput laterale 350
- - - mediale 350
- - surae 425
- vastus intermedius 414
- - lateralis 414
- - medialis 414
- zigomaticus major 290
- - minor 290

Nucleus pulposus 184

Occepit 99
Olecranon 126
Orbita 109
 - aditus 109
Os (ossa) 13
 - antebrachii 126
 - brevia 13
 - capitis, cranium 13
 - capitatum 133
 - carpi 133
 - cinguli membri superioris 116
 - costale 39
 - coxae 144
 - cranii 52, 58
 - cuboideum 166, 175
 - cuneiforme intermedium 166, 175
 - - laterale 166, 175
 - - mediale 166, 175
 - diaphysis 13
 - digitorum manus 139
 - - pedis 176
 - - - basis 176
 - - - caput 176
 - - - corpus 176
 - - - tuberositas phalangis distalis 176
 - epiphysis 13
 - ethmoidale 58, 78
 - extremitas distalis 13
 - - proximalis 13
 - faciei 52, 58
 - frontale 58, 64
 - - pars nasalis
 - - - orbitalis
 - - - - facies orbitalis
 - - - - interna
 - hamatum 133
 - hyoideum 58, 93
 - - cornua major 93
 - - - minor 93
 - - corpus 93
 - ilium 144
 - incisivum 108
 - ischii 144, 149
 - - corpus 149
 - - ramus 149
 - lacrimale 58, 82
 - longa 13
 - lunatum 133
 - manus 132
 - membri inferioris 13, 144
 - - superioris 13
 - metacarpalia 139
 - metaphysis 13
 - metatarsalia 175
 - - basis 175
 - - caput 175
 - - corpus 175
 - multangulum 136
 - nasale 58, 82
 - naviculare 166, 167
 - occipitale 58
 - - pars basilaris 58
 - - - lateralis 59
 - - squama 58
 - palatinum 58, 88
 - - lamina horizontalis 88
 - - - perpendicularis 88
 - parietale 58, 61
 - - facies externa 61
 - - interna 61
 - - margo occipitalis 61
 - - - sagittalis 61
 - - - squamosus 61
 - - pedis 166, 167, 175
 - pisiforme 133
 - plana 13
 - pneumatica 13
 - pubis 144, 149
 - sacrum 34, 37
 - - apex
 - - basis
 - - facies dorsalis 34
 - - - pelvina 34
 - - - - linea transversae 34
 - - pars lateralis 37
 - scaphoideum 135
 - sesamoidea 176, 264
 - sphenoidale 58, 67
 - - alae majores 69

- - - minores 69
 - - corpus 67
 - substantia compacta 13
 - - diploe 13
 - - spongiosa 13
 - - tarsalia 144, 166
 - - temporale 58, 70
 - - pars petrosa 70, 72
 - - - squamosa 70
 - - - apex 70
 - - - tympanica 70
 - - trapezoideum 133, 137
 - - trigonum 167
 - - triquetrum 136
 - - trunci 13, 23
 - - zygomaticum 58, 89
 - - - facies lateralis 89
 - - - orbitalis 89
 - - - temporalis 89
Palatum osseum 105
 - - sutura palatina media 108
 - - - transversa 108
Paries orbitae inferior 110
 - - lateralis 110
 - - medialis 110
 - - superior 110
Patella 160
 - - basis 160
 - - facies anterior 160
 - - - articularis 160
Pecten ossis pubis 149
Pedunculus arcus vertebrae 23
Pelvis 150
 - - major 150
 - - minor 150
Periorbita 110
Periosteum 13
Phalangeus digitorum manus 139
 - - pedis 176
Platysma 298
Plica (ae) alares 237
 - - sinovialis infrapatellaris 237
 - - umbilicalis 341
 - - lateralis 341
 - - mediana 341
Porus acusticus externus 70
 - - internus 73
Prelum abdominale 330
Processus accessorius 31
 - - alveolaris 84, 86, 87
 - - articulares ossis sacri superiores 35
 - - clinioideus anterior 67
 - - - medius 67
 - - - posterior 67
 - - condylaris 93
 - - coracoideus 116, 204, 350
 - - coronoideus 93, 126
 - - costarius 25, 31
 - - ethmoidalis 80, 82
 - - falciformis 226
 - - frontalis 66, 70, 82, 84, 86, 89
 - - intrajugularis 60, 74
 - - jugularis 60
 - - lacrimalis 81, 82
 - - mamillaris 31
 - - mastoideus 72
 - - maxillaris 82
 - - orbitalis 69, 88
 - - palatinus 84, 87
 - - paramastoideus 60
 - - pterygoideus 70, 88
 - - pterygospinosus 70
 - - pyramidalis 70, 88
 - - sphenoidalis 88, 89
 - - styloideus metacarpi 139
 - - - ossis temporale 74
 - - - radii 128
 - - - ulnae 126
 - - talis lateralis 167
 - - - posterior 167
 - - temporalis 71, 89
 - - transversus 25
 - - uncinatus 81, 106
 - - vaginalis 70, 341
 - - xiphoides 43
 - - zygomaticus 65, 71, 84, 87
 - - - ossis temporalis 99
Prominentia canalis facialis 75
Promontorium 35, 152
Pronatio 180, 213

Protuberantia mentalis 90
 - - occipitalis externa 61, 309
 - - interna 61
Radius 126
Ramus mandibulae 93
 - - ossis pubis inferior 149
 - - - superior 149
Raphe palpebralis lateralis 288
Recessus epitympanicus 78
 - - sacciformis 216
 - - sphenothmoidalis 105
Regiones abdominis 321
 - - buccalis 284
 - - colli anterior 298, 307
 - - - lateralis 298
 - - - posterior 298
 - - dorsi 267
 - - frontalis 284
 - - membri inferioris 397
 - - - superioris 344
 - - pectoris 310
Retinaculum m. extensorum inferius 456
 - - - superius 456
 - - - flexorum 456
 - - - peroneorum inferius 456
 - - - - superius 456
 - - patellae laterale 237
 - - - mediale 237
Rostrum sphenoidale 69
Rotatio 180
Scapula 116
Sella turcica 67
Semicanalis m. tensoris tympani 78
 - - tubae auditivae 78
Septa (um) canalis musculotubarii 8
 - - femorale 454
 - - interalveolaria 87, 90
 - - intermusculare cruris anterior 454
 - - - posterior 454
 - - - femoris laterale 454
 - - - mediale 454
 - - interradicularia 87, 90
 - - nasi 104
 - - sinuum frontium 66
 - - - sphenoidalis 69
Sinus frontalis 66, 104
 - - maxillaris 84, 104, 105, 106
 - - paranasales 66
 - - petrosus inferior 59
 - - sigmoides 72
 - - sphenoidales 69, 104, 105
 - - tarsi 167
Skeleton 13
 - - membri inferioris 144
 - - - liberi 144, 158
 - - - superioris 116
 - - - liberi 116
Spatium (ia) intercostalia 43
 - - interossea metacarpa 139
 - - interscalenum 303
 - - previscerale 309
 - - retroviscerale 309
 - - interaponeuroticum supersternale 309
Spina iliaca anterior inferior 149
 - - - superior 149
 - - - posterior inferior 149
 - - - superior 149
 - - ischiadica 149
 - - mentalis 90
 - - nasalis 66, 86, 88, 104
 - - ossis sphenoidalis 70
 - - palatinae 87
 - - scapulae 116
 - - suprameatum 78
 - - trochlearis 66
 - - tympanica major 78
 - - - minor 78
Squama frontalis 64
 - - occipitalis 60
Sternum 23
 - - angulus 43
 - - corpus 43
 - - manubrium 41
Substantia compacta 13
 - - spongiosa 13
Sulcus (i) arteriosi 61, 65, 69, 71
 - - arteriae occipitalis 72
 - - - subclaviae 41
 - - - temporalis mediae 70

- - vertebralis 26
- bicipitalis lateralis 350
- - medialis 350
- calcanei 167
- coroticus 69
- carpi 139
- chiasmatis 67
- costae 41
- dorsi 267
- ethmoidalis 82
- hamuli pterygoidei 70
- infraorbitalis 84
- intertubercularis 122
- lacrimalis 83, 86
- malleolaris 164
- mentolabialis 284
- mylohyoideus 90
- nasolabialis 284
- nervi petrosi majoris 73
- - radialis 122
- - spinalis 25
- - ulnaris 122
- obturatorius 149
- palatini 87, 108
- - major 86, 88
- palatovaginalis 70
- plantaris lateralis 456
- - medialis 456
- promontorii 78
- pulmonales 43
- sinus petrosi inferioris 59, 74
- - - superioris 74
- - sagittalis superioris 61, 65, 99
- - sigmoidei 60, 61
- - transversi 61
- tali 167
- tendinis m. flexoris hallucis longi 167
- - - fibularium 167
- tubae auditivae 70
- tympanicus 78
- venae subclaviae 41
- vomerovaginalis 70
- Supinatio 180
- Sustentaculum tali 167, 245
- Sutura 52
- coronalis 61, 65, 98
- ethmoideomaxillaris 80, 84
- frontalis 64
- frontoethmoidalis 66, 80
- frontolacrimalis 66, 82
- frontomaxillaris 66, 86
- frontonasalis 66
- frontozygomatica 65, 89
- incisiva 108
- intermaxillaris 87
- internasalis 82
- lacrimoconchialis 82
- lacrimomaxillaris 82, 84, 86
- lambdae 60, 61
- metopica 64
- nasomaxillaris 87
- occipitomastoidea 60, 72
- palatina mediana 88
- - transversa 88
- palatoethmoidalis 80
- palatomaxillaris 84
- parietomastoidea 61, 72
- plana 98
- Sutura sagittalis 61, 98
- sphenothmoidalis 67, 69, 80
- sphenofrontalis 66, 80
- sphenoparietalis 61, 70
- sphenosquamosa 70, 72
- sphenozygomatica 70, 89
- serrata 98
- squamosa 61, 98
- squamosomastoidea 72
- zygomatocomaxillaris 87, 89
- Symphysis pubica 228
- Synchondrosis 53, 180
- petrooccipitalis 59
- sphenoccipitalis 69
- sphenopetrosa 70
- Syndesmosis 180
- tibiofibularis 242
- Synostosis 180
- Synovia 180
- Talus 166
- Tarsus 166
- Tegmen tympani 73
- Tendo 259
- capitis longi m. bicipitis brachii 122
- Thenar 379
- Thorax 43
- angulus infrasternalis 43
- apertura inferior 43
- - superior 43
- arcus costalis 43
- cavum 43
- spatia intercostalia 43
- Tibia 162, 164
- facies lateralis 162
- - medialis 162
- - posterior 162
- foramen nutricium 162
- Tractus iliobibialis 454
- Trigonum caroticum 307
- femorale 454
- linguale 307
- lumbale 322
- omoclaviculare 298, 307
- submandibulare 307
- Trochanter major 158
- minor 158
- Trochlea humeri 122
- tali 167
- Truncus musculi abdominis 267
- - colli 267
- - dorsi 267
- - thoracis 267
- sympathicus 319
- Tuber calcanei 167
- frontale 64
- ischiadicum 149
- maxillae 86
- parietale 61
- Tubera parietalia 99
- Tuberculum arcus anterior 25
- - posterior 26
- articulare 71, 201
- caroticum 25
- conoideum et linea trapezoidea 121
- costae 39
- infraglenoidale 116
- intercondylare laterale 162
- - mediale 162
- jugulare 60
- majus 122
- mediale 167
- mentale 90
- munus 122
- musculus scaleni anterioris 41
- obturatorium anterius 149
- - posterius 149
- ossis multanguli 137
- - scaphoidei 135
- pharynx 58
- pubicum 149
- sellae 67
- supraglenoidale 116
- Tuberositas deltoidea 122
- glutea 158
- iliaca 149
- masseterica 93
- musculus serrati anterioris 41
- ossis cuboidi 175
- - metatarsalis I 176
- - - V 176
- - navicularis 167
- phalanx distalis 139, 176
- pterygoidea 93
- radii 128
- sacralis 37
- tibiae 162
- ulnae 126
- Ulna 126
- corpus 126
- Umbilicus 332
- Umbro 332
- Uracus 341
- Vagina (ae) fibrosae glitorum manus 393
- m. recti abdominis 330
- synoviales digitorum manus 393
- - intertubercularis 207
- - tendinis m. flexoris hallucis longi 457
- - - m. tibialis posterior 456
- - tendinis m. flexoris digitorum longi 456
- - - pollicis longi 359, 393
- - - extensoris hallucis longi 457
- Vena emissaria condyloidea 59
- Venter 259
- Vertebrae 23
- arcus 23
- cervicales 23, 25
- coccygea 38
- corpus 23
- foramen 23
- lumbales 23
- pediculus arcus 23
- processus articulares 23
- - spinosus 23, 25
- - transversi 25
- prominens 26
- thoracicae XII 29
- sacrales 23
- Vertex 99
- Villi synoviales 237
- Vomer 58, 83
- Zona orbicularis 231

Рафаил Давыдович Синельников
АТЛАС АНАТОМИИ ЧЕЛОВЕКА, ТОМ I

Редактор *А. Г. Цыбулькин*
Художественный редактор *О. А. Четверикова*
Технический редактор *Н. И. Людковская*
Корректор *М. Х. Яшина*

Сдано в набор 7.07.77 Подписано к печати 4.05.78
Формат бумаги 84x108 1/16 Гарнитура «Таймс» Печать офсет
49,56 усл.печ.л. 38,23 уч.-изд.л. Тираж 165000
Заказ № 005830 Цена 5 р. 60 к.

Издательство «Медицина» Москва. 101838
Петроверигский пер., 6/8.
ИБ № 1306