

Л.Я. Ковальчук
В.М. Поліщук
В.І. Цимбалюк
Н.В. Грицишин
В.В. Шкробот
А.Я. Господарський

А Т Л А С

ХІРУРГІЧНИХ ОПЕРАЦІЙ І МАНІПУЛЯЦІЙ



**40-річчю Тернопільської
державної медичної академії
імені академіка
І.Я.Горбачевського
присвячуємо**

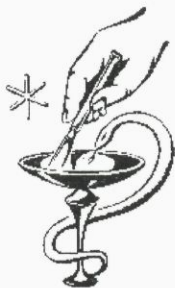АТЛАС

хірургічних маніпуляцій і операцій

За редакцією

Л.Я.Ковальчука, В.М.Поліщука,
В.І.Цимбалюка, Н.В.Грицишина,
В.В.Шкробота, А.Я.Господарського

*Затверджено Міністерством охорони здоров'я
України як посібник для студентів медичних вузів
і лікарів-інтернів*



Тернопільська медична академія

1997

УДК 617-089.8

A92

A92 АТЛАС ХІРУРГІЧНИХ ОПЕРАЦІЙ І МАНІПУЛЯЦІЙ

/за ред. Л.Я.Ковальчука, В.М.Поліщука та ін.

Тернопіль-Рівне: «ВЕРТЕКС», 1997р.-428с.

ISBN 966-7147-02-9

Клініка шпитальної хірургії Тернопільської державної
медичної академії ім. акад. І.Я.Горбачевського

**АТЛАС
ХІРУРГІЧНИХ ОПЕРАЦІЙ І МАНІПУЛЯЦІЙ**

Атлас включає в себе схеми основних методів оперативних втручань, діагностичних і лікувальних маніпуляцій з різних розділів хірургії (нейрохірургія, абдомінальна, торакальна, судинна хірургія, а також проктологія, урологія і анестезіологія).

Лаконічність схем і коментарів до них допоможе зацікавленому читачеві більш чітко і доступно зрозуміти суть предмету, методики виконання операцій та маніпуляцій. На закінчення кожного розділу подані схеми найбільш можливих ускладнень, що виникають при їх виконанні. Описані можливі причини виникнення ускладнень та шляхи їх ліквідації.

До атласу ввійшло 790 малюнків. Посібник розрахований на студентів старших курсів медичних вузів і лікарів-інтернів.

ISBN 966-7147-02-9

© Ковальчук Л.Я., Поліщук В.М., Цимбалюк В.І.,
Грицишин Н.В., Шкробот В.В.,
Господарський А.Я., 1997.
© «ВЕРТЕКС», 1997.

ЗМІСТ

ПЕРЕДМОВА

АМБУЛАТОРНО-ПОЛІКЛІНІЧНА ХІРУРГІЯ 7

Н.В.Грицишин, О.В.Береговий, А.Я.Господарський Т.М.Шнайдер,

АМБУЛАТОРНО-ПОЛІКЛІНІЧНИЙ СТАЦІОНАР	7
ЗНЕЧУЛЕННЯ КИСТІ	9
ГНІЙНА ХІРУРГІЯ КИСТІ	12
АБСЦЕСИ І ФЛЕГМОНИ В АМБУЛАТОРНІЙ ХІРУРГІЇ	14
ПЕРВИННА ХІРУРГІЧНА ОБРОБКА РАН	16
НАШКІРНІ ШВИ	18
ЗУПИНКА ЗОВНІШНЬОЇ КРОВОТЕЧІ	20
ЛІТЕРАТУРА	24

АНЕСТЕЗИОЛОГІЯ І РЕАНІМАЦІЯ 25

В.В.Гнатів, М.Д.Бех, М.Є.Куліковський, А.М.Панасюк, С.І.Дуць

ЕТАПИ ШТУЧНОЇ ВЕНТИЛЯЦІЇ ЛЕГЕНЬ	25
ПО ТИПУ "З РОТА — В РОТ"	25
ЗАКРИТИЙ МАСАЖ СЕРЦЯ	29
ТРАХЕОСТОМІЯ ЗА БЬЙОРКОМ	32
ІНТУБАЦІЯ ТРАХЕЇ	36
КАТЕТЕРИЗАЦІЯ ПІДКЛЮЧИЧНОЇ ВЕНИ ЗА СЕЛЬДІНГЕРОМ	40
ЕПІДУРАЛЬНА АНЕСТЕЗІЯ	44
ЕЛЕКТРИЧНА ДЕФІБРИЛЯЦІЯ СЕРЦЯ	47
ПУНКЦІЯ СЕРЦЯ	49
ВИМІРЮВАННЯ ЦЕНТРАЛЬНОГО ВЕНОЗНОГО ТИСКУ АПАРАТОМ ВАЛЬДМАНА	51
ПЕРЕЛИВАННЯ КРОВІ	54
ПРЯМА ГЕМОТРАНСФУЗІЯ	56
РЕІНФУЗІЯ КРОВІ	58
ЛІТЕРАТУРА	62

НЕЙРОХІРУРГІЯ 63

В.І.Цимбалюк

ЛЮМБАЛЬНА (СПИННО-МОЗКОВА) ПУНКЦІЯ	63
ЛЮМБАЛЬНА ПУНКЦІЯ З ПРОВЕДЕННЯМ ЛІКВОРОДИНАМІЧНИХ ПРОБ	66
СУБОКЦИПІТАЛЬНА ПУНКЦІЯ	69
ВЕНТРИКУЛЯРНА ПУНКЦІЯ	71
КАРОТИДНА АНГІОГРАФІЯ	74
НАКЛАДАННЯ ФРЕЗОВОГО ОТВОРУ	76
РЕЗЕКЦІЙНА ТРЕПАНАЦІЯ	79
КІСТКОВО-ПЛАСТИЧНА ТРЕПАНАЦІЯ	80
ВИДАЛЕННЯ ПУХЛИНИ ГОЛОВНОГО МОЗКУ	89
ВИДАЛЕННЯ СУБДУРАЛЬНОЇ ГЕМАТОМИ	91

ВИДАЛЕННЯ АБСЦЕСУ ГОЛОВНОГО МОЗКУ	92
ЛАМІНЕКТОМІЯ	96
СТЕРЕОТАКСИЧНА ОПЕРАЦІЯ	101
ОПЕРАТИВНІ ВТРУЧАННЯ ПРИ ТРАВМАТИЧНИХ ПОШКОДЖЕННЯХ ПЕРИФЕРІЙНОЇ НЕРВОВОЇ СИСТЕМИ	104

ХІРУРГІЧНА ГАСТРОЕНТЕРОЛОГІЯ І ЕНДОКРИНОЛОГІЯ . 117

*Л.Я.Ковальчук, В.М.Поліщук, В.І.Максимлюк, А.Д.Беденюк, М.Ю.Ничитайло, О.М.Кіт,
В.О.Шидловський, Л.М.Маланчук, І.С.Вардинець, О.Л.Ковальчук*

ПРОМИВАННЯ ШЛУНКА	117
ЛАПАРОЦЕНТЕЗ	119
ГАСТРОДУОДЕНОСКОПІЯ	122
ЛАПАРОСКОПІЯ	124
ВВЕДЕННЯ ЗОНДА БЛЕКМОРА-СИНГСТЕКЕНА	129
ЛАПАРОТОМІЯ	131
ПОПЕРЕЧНА ЛАПАРОТОМІЯ	133
ТРАНСРЕКТАЛЬНИЙ РОЗРІЗ	134
АПЕНДЕКТОМІЯ	136
ЗАШИВАННЯ ОТВОРУ ПРИ ПЕРФОРАТИВНІЙ ВИРАЗЦІ	142
ЛІКВІДАЦІЯ ДЕФЕКТУ СТІНКИ КИШКИ ПРИ ПРОРИВНІЙ ВИРАЗЦІ ЗА ОППЕЛЕМ-ПОЛІКАРПОВИМ	143
ГРИЖІ ЖИВОТА	145
МЕТОДИ ХІРУРГІЧНОГО ЛІКУВАННЯ ПАХОВИХ ГРИЖ	147
МЕТОДИ ХІРУРГІЧНОГО ЛІКУВАННЯ ПУПКОВИХ ГРИЖ	149
ОПЕРАЦІЇ ПРИ ДІАСТАЗИ ПРЯМИХ М'ЯЗІВ ЖИВОТА	150
МЕТОДИ ХІРУРГІЧНОГО ЛІКУВАННЯ СТЕГНОВИХ ГРИЖ	151
ОПЕРАЦІЇ НА ЖОВЧНОМУ МІХУРІ І ЖОВЧНИХ ПРОТОКАХ	154
ХОЛЕЦИСТЕКТОМІЯ ВІД ДНА	154
ХОЛЕЦИСТЕКТОМІЯ ВІД ШИЙКИ	156
ХОЛЕЦИСТОСТОМІЯ	158
СУПРАДУОДЕНАЛЬНА ХОЛЕДОХОТОМІЯ	160
ЗОВНІШНЄ ДРЕНУВАННЯ ХОЛЕДОХА	161
ХОЛЕДОХОДУОДЕНОАНАСТОМОЗ ЗА ФЛЕРКЕНОМ	162
ХОЛЕДОХОДУОДЕНОАНАСТОМОЗ ЗА ФІНСТЕРЕРОМ	163
ХОЛЕДОХОДУОДЕНОАНАСТОМОЗ ЗА КІРШНЕРОМ	164
ХОЛЕДОХОДУОДЕНОАНАСТОМОЗ ЗА ЮРАШЕМ	165
ХОЛЕЦИСТОЕНТЕРОАНАСТОМОЗ	166
ТРАНСДУОДЕНАЛЬНА СФІНКТЕРОПЛАСТИКА	168
ЗАШИВАННЯ РАН ПЕЧІНКИ	172
СПЛЕНЕКТОМІЯ	175
ДРЕНУВАННЯ ЧЕРЕВНОЇ ПОРОЖНИНИ	177
ПЕРИТОНЕАЛЬНИЙ ДІАЛІЗ	180
МЕТОДИКА ІНТУБАЦІЇ КИШЕЧНИКА	182
ЛАПАРОСТОМІЯ	186
УСУНЕННЯ ЕВЕНТЕРАЦІЇ	188
РЕЗЕКЦІЯ ТОНКОЇ КИШКИ	190
КИШКОВІ ШВИ	196
ГАСТРОСТОМІЯ	199
ГАСТРОТОМІЯ	203
ДУОДЕНОТОМІЯ І ДУОДЕНОСТОМІЯ	205
ЕНТЕРОТОМІЯ	207

ЕНТЕРОСТОМІЯ	208
ВАГОТОМІЯ	213
ОПЕРАЦІЇ, ЯКІ ДРЕНУЮТЬ ШЛУНОК	218
РЕЗЕКЦІЇ ШЛУНКА	229
ОПЕРАЦІЇ НА ПІДШЛУНКОВІЙ ЗАЛОЗІ	254
СУБТОТАЛЬНА СУБФАСЦІАЛЬНА РЕЗЕКЦІЯ ЩИТОВИДНОЇ ЗАЛОЗИ	260
ЛІТЕРАТУРА	264

ПРОКТОЛОГІЯ 265

Л.Я.Ковальчук, І.В.Ярема, Й.Ю.Корчинський, В.В.Шкробот, О.М.Гусак

МЕТОДИ ОБСТЕЖЕННЯ ПРЯМОЇ І СИГМОПОДІБНОЇ КИШКИ	265
КОЛОНОСКОПІЯ	269
КЛІЗМИ	272
МІСЦЕВА АНЕСТЕЗІЯ ПРИ ОПЕРАЦІЯХ НА ПРЯМІЙ КИШЦІ	274
ГЕМОРОЇДЕКТОМІЯ ЗА МІЛЛІГАНОМ-МОРГАНОМ	276
ВИРІЗАННЯ АНАЛЬНОЇ ТРІЩИНИ	279
ВИРІЗАННЯ ЕПІТЕЛІАЛЬНИХ КУПРИКОВИХ ХОДІВ	281
ОПЕРАЦІЇ ПРИ ГОСТРОМУ ПАРАПРОКТИТІ	283
ОПЕРАЦІЇ ПРИ ХРОНІЧНОМУ ПАРАПРОКТИТІ	288
МЕЗОСИГМОПЛАСТИКА ЗА ГАГЕНОМ-ТОРНОМ	292
КОЛОСТОМІЯ	296
ФОРМУВАННЯ ТОВСТО-ТОВСТОКИШКОВОГО АНАСТОМОЗУ	302
ОПЕРАЦІЯ ГАРТМАНА	304
ПРАВОВІЧНА ГЕМІКОЛЕКТОМІЯ	308
ЛІВОВІЧНА ГЕМІКОЛЕКТОМІЯ	312
ПЕРЕДНЯ РЕЗЕКЦІЯ ПРЯМОЇ КИШКИ	316
ЧЕРЕВНО-АНАЛЬНА РЕЗЕКЦІЯ ПРЯМОЇ КИШКИ З НИЗВЕДЕННЯМ СИГМОВИДНОЇ КИШКИ В АНУС	320
ЧЕРЕВНО-ПРОМЕЖИННА ЕКСТИРПАЦІЯ ПРЯМОЇ КИШКИ	326
ЛІТЕРАТУРА	332

УРОЛОГІЯ 333

В.І.Кубей, С.Г.Распутняк, В.В.Твердохліб, А.І.Мисак

ПАЛЬПАЦІЯ НИРОК	333
ПАЛЬЦЕВЕ ДОСЛІДЖЕННЯ І МАСАЖ ПЕРЕДМІХУРОВОЇ ЗАЛОЗИ	335
ЦИСТОСКОПІЯ	337
КАТЕТЕРИЗАЦІЯ СЕЧОВОГО МІХУРА ГУМОВИМ КАТЕТЕРОМ	339
КАТЕТЕРИЗАЦІЯ СЕЧОВОГО МІХУРА МЕТАЛЕВИМ КАТЕТЕРОМ	339
ПУНКЦІЯ СЕЧОВОГО МІХУРА	341
ЦИСТОСТОМІЯ ТРОАКАРОМ	343
ЕПІЦИСТОСТОМІЯ	345
КРУГОВЕ ВИРІЗАННЯ КРАЙНЬОЇ ПЛОТІ	348
ЛІКВІДАЦІЯ ПАРАФІМОЗУ	350
ОПЕРАЦІЯ ІВАНІСЕВИЧА	352
ОПЕРАЦІЯ ПРИ ВОДЯНЦІ ЯЄЧКА ЗА БЕРГМАНОМ	354
НЕФРЕКТОМІЯ	356
ЛІТЕРАТУРА	360

ТОРАКАЛЬНА ХІРУРГІЯ..... 361*Л.Я.Ковальчук, В.В.Мальований*

НОВОКАЇНОВІ БЛОКАДИ	361
БРОНХОСКОПІЯ	364
ТРАХЕОЦЕНТЕЗ І МІКРОТРАХЕОСТОМІЯ	366
МЕТОДИ ФІКСУВАННЯ РЕБЕР ПРИ "ВІКОНЧАТИХ" ПЕРЕЛОМАХ	368
ПУНКЦІЯ ПЛЕВРАЛЬНОЇ ПОРОЖНИНИ	371
ДРЕНУВАННЯ ПЛЕВРАЛЬНОЇ ПОРОЖНИНИ	374
АСПІРАЦІЙНІ СИСТЕМИ.....	377
ТОРАКОТОМІЯ	380
ЗАШИВАННЯ РАНИ ЛЕГЕНІ	384
ШКІРНІ НАДРІЗИ ПРИ ПОСТТРАВМАТИЧНІЙ ПІДШКІРНІЙ ЕМФІЗЕМІ	386
ПУНКЦІЯ ПЕРИКАРДА	388
ЗАШИВАННЯ РАНИ СЕРЦЯ	390
ОПЕРАЦІЯ ПРИ АХАЛАЗІЇ КАРДІЇ.....	394
ОПЕРАЦІЇ ПРИ ДИВЕРТИКУЛАХ СТРАВОХОДУ	396
ЛІТЕРАТУРА	399

ХІРУРГІЯ СУДИН..... 400*Л.Я.Ковальчук, І.К.Венгер, І.В.Ярема, Л.А.Лимар*

АОРТО-АРТЕРІОГРАФІЯ	400
ПУНКЦІЙНА АОРТОГРАФІЯ	402
ФЛЕБОГРАФІЯ	404
ЧЕРЕЗШКІРНА КАТЕТЕРИЗАЦІЯ СУДИН ЗА СЕЛЬДІНГЕРОМ	408
КАТЕТЕРИЗАЦІЯ ПРОМЕНЕВОЇ АРТЕРІЇ	410
СУДИННИЙ ШОВ	412
САФЕНЕКТОМІЯ	414
ТРОМБЕКТОМІЯ ІЗ МАГІСТРАЛЬНИХ АРТЕРІЙ	419
АМПУТАЦІЯ СТЕГНА І ГОМІЛКИ	424
ЛІТЕРАТУРА	428

ПЕРЕДМОВА

Виконання хірургічних маніпуляцій та операцій є чи не найбільш відповідальною ділянкою праці хірурга. Ще на практичних заняттях з хірургії студенти засвоюють різні маніпуляції та вивчають методики оперативних втручань.

Як показує досвід, перші кроки практичної роботи майбутніх хірургів свідчать про те, що в цьому відношенні вони, майже завжди відчують значні труднощі. Без сумніву, знання та практичні навички, з досвідом роботи за фахом, постійно вдосконалюються. Однак, при цьому вирішальне значення все ж таки має базисна підготовка і вірне орієнтування на засвоєння практичних навичок в інституті.

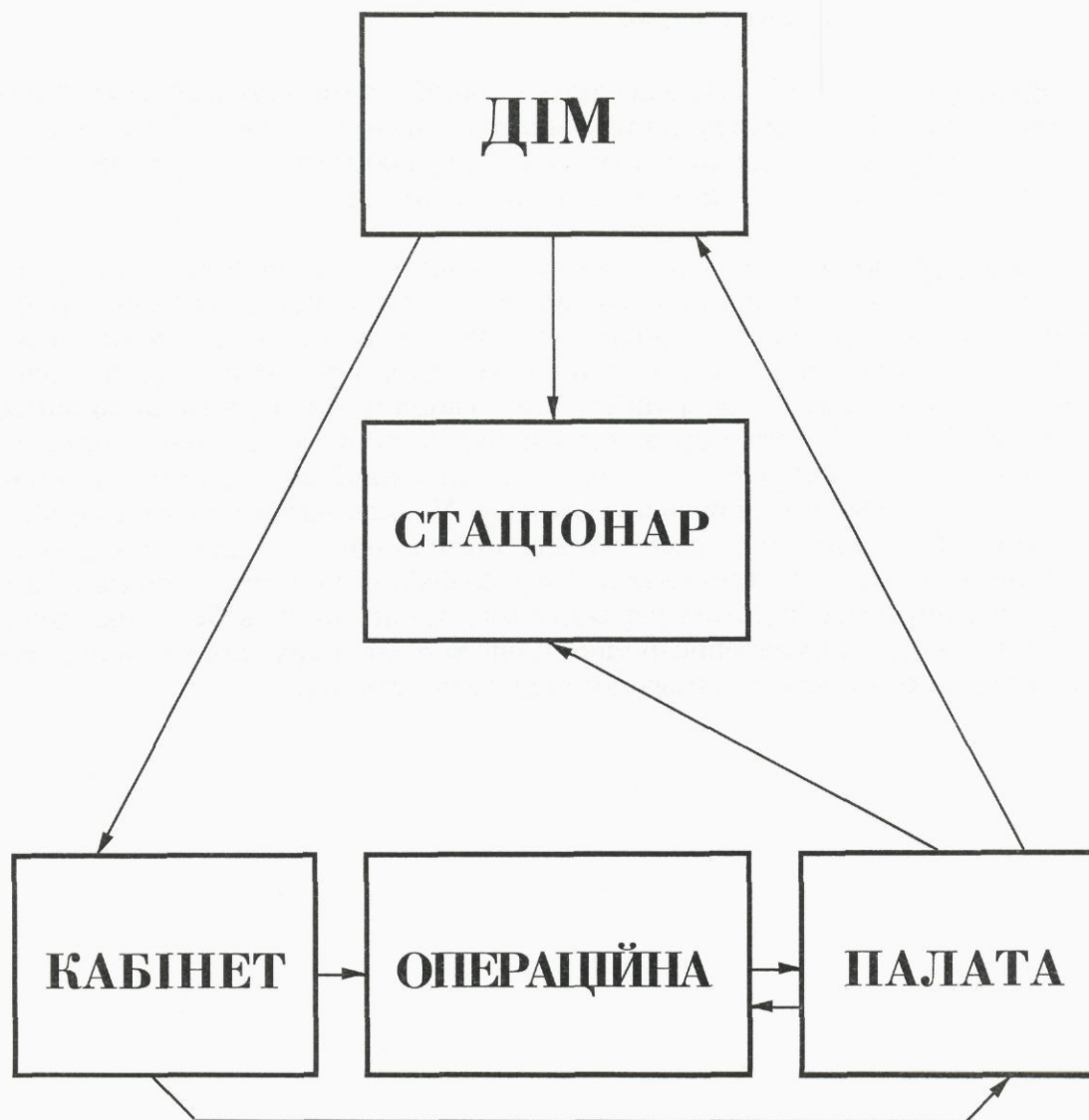
Теоретичні знання студенти отримують у процесі відвідування лекцій і самопідготовки з використанням спеціальної літератури. Але засвоєння інтернами-хірургами методик хірургічних маніпуляцій та операцій до певної міри ускладнюється через відсутність відповідного посібника.

Метою атласу є поліпшення орієнтації студентів старших курсів і лікарів-інтернів в освоєнні навичок, необхідних їм у подальшій роботі.

Маніпуляції та операції, представлені в посібнику у вигляді схематичного зображення етапів їх виконання, супроводжуються таблицями з переліком можливих ускладнень, причин виникнення та екстремними заходами їх усунення. Орієнтовні карти для самостійної підготовки створені з метою полегшення засвоєння теоретичного матеріалу, необхідного для виконання практичних дій.

АМБУЛАТОРНО-ПОЛІКЛІНІЧНА ХІРУРГІЯ

АМБУЛАТОРНО-ПОЛІКЛІНІЧНИЙ СТАЦІОНАР



Амбулаторно-поліклінічний стаціонар

1. База. Амбулаторно-поліклінічний стаціонар організують на базі поліклініки і включають в нього такі підрозділи:

- хірургічний та інші кабінети цього ж профілю з допоміжними приміщеннями;
- операційну з допоміжними приміщеннями;
- палати.

2. Обладнання.

1. Хірургічний кабінет повинен бути обладнаним апаратурою та інструментами звичайного типу для діагностики і лікування хірургічної патології.

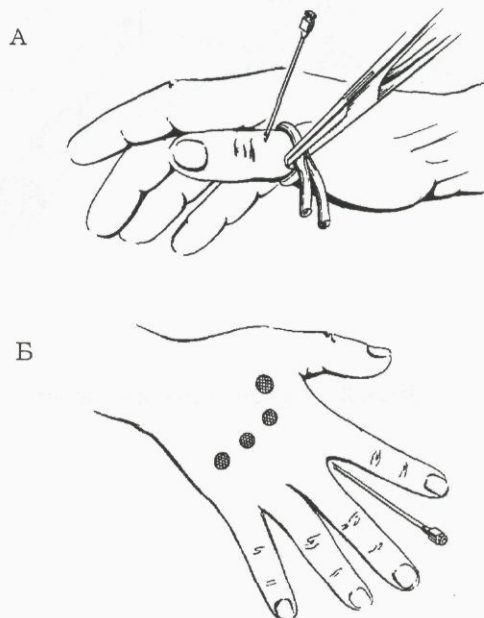
2. Операційну укомплектовують медичними меблями, наркозною апаратурою та інструментарієм для виконання операцій.

3. Палати слід оснастити інструментами і медикаментами для забезпечення протікання післянаркозного періоду.

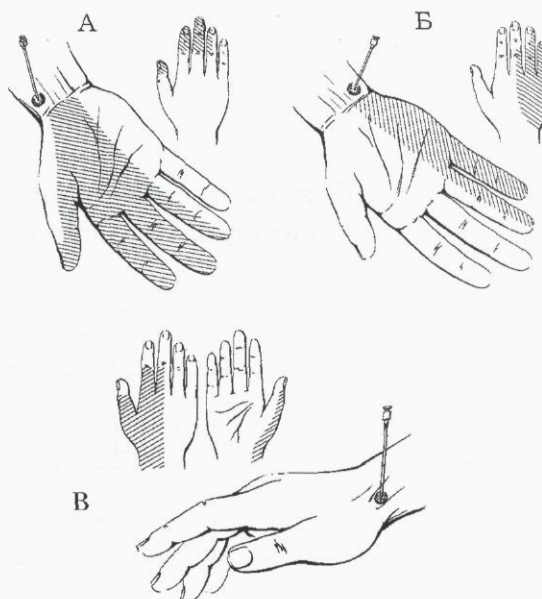
3. Об'єм роботи. Амбулаторно-поліклінічний стаціонар дає можливість проводити операції з приводу варикозного розширення вен (ХВН I-II ст.), неускладнених гриж передньої черевної стінки; доброякісних пухлин шкіри, гнійної хірургічної патології (флегмон, абсцесів та ін.).

4. Характер роботи. У хірургічному кабінеті, на основі проведеного обстеження, хворому встановлюють діагноз, аналізують показання, а при наявності — і протипокази до операції. У призначений день він приходить в амбулаторно-поліклінічний стаціонар, в якому після попередньої премедикації його переводять з палати в операційну. Там хворому виконують заплановану операцію, а після неї його переводять назад у палату під спостереження анестезіолога. З наступленням повної післянаркозної реабілітації машиною швидкої допомоги хворого перевозять додому. У подальшому, поки хворий не зможе самостійно прийти у поліклініку, його щодня повинен відвідувати закріплений лікар-хірург, який і надає йому необхідну медичну допомогу. Коли ж у хворого виникають будь-які ускладнення, що не можуть бути ліквідовані вдома або в умовах амбулаторно-поліклінічного стаціонару, його у невідкладному порядку переводять у відповідне відділення лікарні.

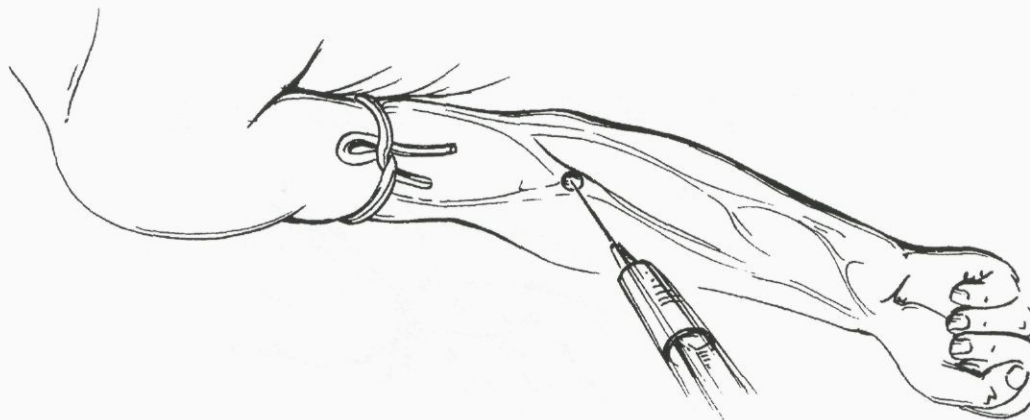
ЗНЕЧУЛЕННЯ КИСТІ



Мал. 1. Провідникова анестезія пальців:
 А — за Лукашевичем-Оберстом;
 Б — за Усолицевою.



Мал. 2. Провідникова анестезія:
 А — середнього нерва;
 Б — ліктьового нерва;
 В — променевого нерва.



Мал. 3. Внутрішньовенне знечулення.

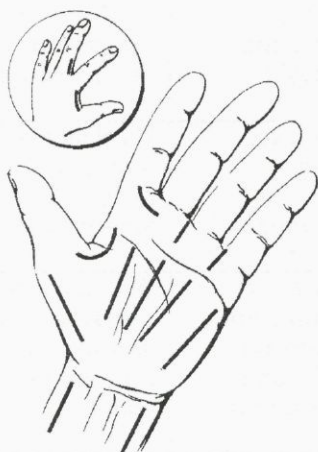**Можливі ускладнення при виконанні
маніпуляції «знечулення кисті»**

№ п/п	Ускладнення	Помилки, що призвели до ускладнень	Невідкладні дії
1.	Алергічні реакції на анестетик	Анестезія без попередньої проби на чутливість до анестетика	Застосувати десенсибілізуючу і симптоматичну терапію
2.	Відсутність анестетичного ефекту	Введення анестетика в кров'яне русло, в порожнину суглоба	Перемістити голку

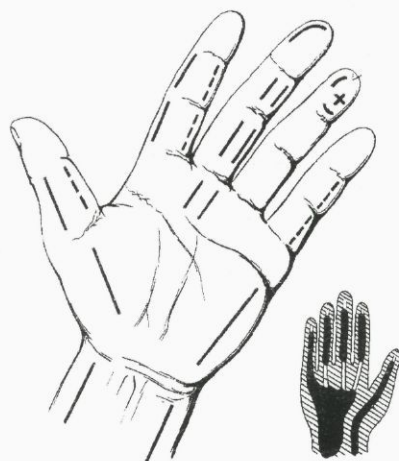
Орієнтаційна карта для самостійної підготовки

№ п/п	Завдання	Вказівки до дії	Самостійна робота
1.	Згадати і уточнити анатомо-топографічні особливості пальців і кисті	На схемі відмітити раціональні місця введення анестетика при провідниковій анестезії	Відібрати інструменти і необхідні лікувальні препарати для провідникової анестезії
2.	Згадати і уточнити техніку провідникової анестезії за Лукашевичем-Оберстом	Виписати у вигляді рецептів основні анестетики для провідникової анестезії, уточнити їх дозу	На фантомі і хворому виконати провідникову анестезію за Лукашевичем-Оберстом
3.	Вивчити клініку і лікування ускладнень при місцевій анестезії	Письмово відмітити можливі ускладнення при місцевій анестезії, перерахувати методи першої допомоги при них	Відібрати необхідні лікувальні препарати для першої допомоги при медикаментозній алергії

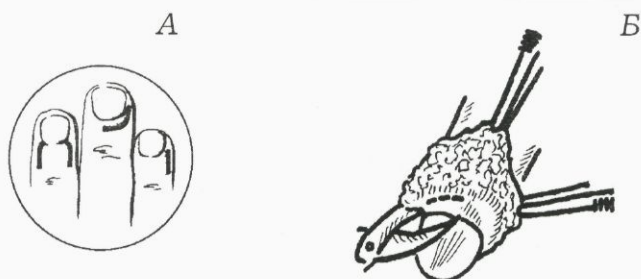
ГНІЙНА ХІРУРГІЯ КИСТІ



Мал. 4. Схема розрізів на кисті при панариціях і флегмонах.



Мал. 5. Схема розрізів при підшкірному панариці.



Мал. 6. Схема операцій при пароніхії:
А — у товщі нігтьового валика;
Б — операція Канавелла.

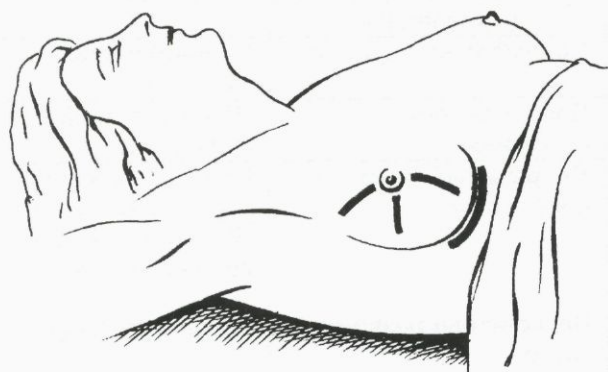Можливі ускладнення при операціях з приводу нагнійних процесів кисті

№ п/п	Ускладнення	Помилки, що призвели до ускладнень	Невідкладні дії
1.	Кровотеча	Пошкодження судини	Зупинити кровотечу в рані
2.	Порушення згинальної функції пальців	Пошкодження сухожилків	Відновити цілісність сухожилків
3.	Проникаюче поранення суглобової сумки	Неправильна локалізація розрізу	Провести санацію порожнини суглоба Відновити цілісність суглобової сумки
		Недостатньо розкритий абсцес	Збільшити розріз
		Неякісно проведена ревізія абсцесу	Зробити повторну ревізію і санацію абсцесу
		Неправильне дренивання абсцесу	Замінити дренажі

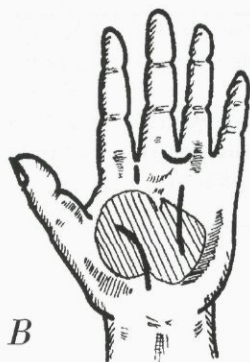
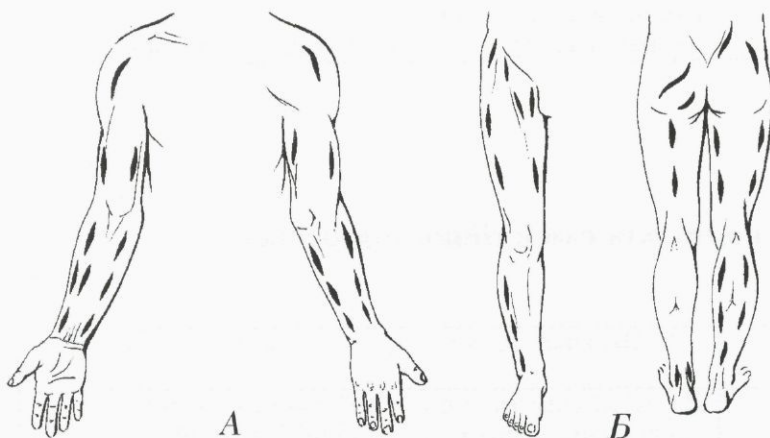
Орієнтаційна карта для самостійної підготовки

№ п/п	Завдання	Вказівки до дії	Самостійна робота
1.	Згадати і уточнити анатомо-топографічні особливості пальців кисті	На схемі відмітити розташування розрізів для розкриття панарицію і пояснити їх раціональність	Відібрати інструменти і перев'язочний матеріал для лікування панарицію
2.	Згадати і уточнити теоретично обгрунтоване лікування панарицію	Письмово пояснити правила дренивання абсцесу. Письмово обгрунтувати лікувальні маніпуляції відповідно до фаз загоєння ран	На фантомі провести дренивання абсцесу. У хворого розкрити абсцес, провести його санацію і дренивання

АБСЦЕСИ І ФЛЕГМОНИ В АМБУЛАТОРНІЙ ХІРУРГІЇ



Мал. 7. Схема розрізів при маститі.



Мал. 8. Схема розрізів при флегмонах:

- А — верхніх кінцівок;
- Б — нижніх кінцівок;
- В — кисті.

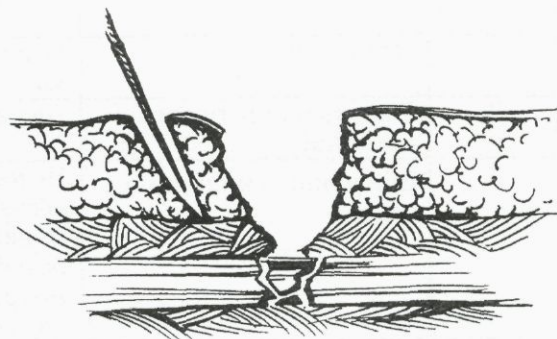
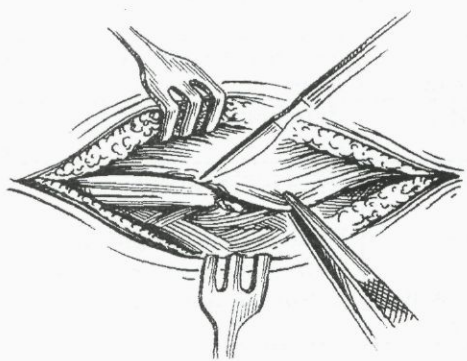
**Можливі ускладнення при операціях з приводу
абсцесів і флегмон в амбулаторній хірургії**

№ п/п	Ускладнення	Помилки, що призвели до ускладнень	Невідкладні дії
1.	Кровотеча	Пошкодження магістральної судини	Зупинити кровотечу в рані
2.	Порушення регіонарної інервації	Пошкодження нерва	Відновити цілісність нерва
3.	Відсутність клінічного ефекту	Недостатньо розкритий абсцес Неякісно проведена ревізія абсцесу Неправильно дренована порожнина абсцесу	Збільшити розріз Виконати повторну ревізію і санацію абсцесу. Замінити дренажі

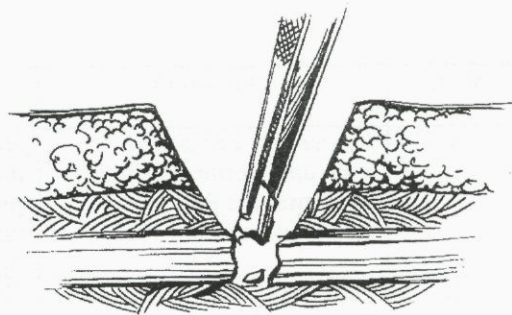
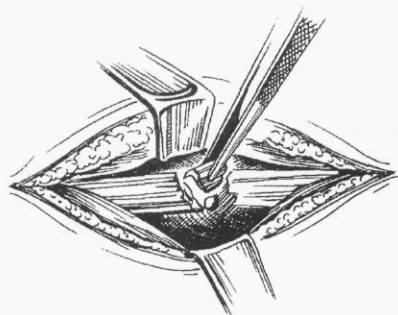
Орієнтаційна карта для самостійної підготовки

№ п/п	Завдання	Вказівки до дії	Самостійна робота
1.	Згадати і уточнити анатомо-топографічні особливості будови окремих частин тіла	На схемі відмітити доцільну локалізацію розрізів, з врахуванням оптимальних умов дронування рани	Відібрати інструменти для розкриття абсцесів і флегмон
2.	Згадати і уточнити біомеханізм загоєння ран	Письмово охарактеризувати ознаки фаз загоєння ран, вказати необхідні лікувальні заходи при них	Провести у хворого розкриття абсцесу чи флегмони. Виконати перев'язку хворим з врахуванням фази раневого процесу

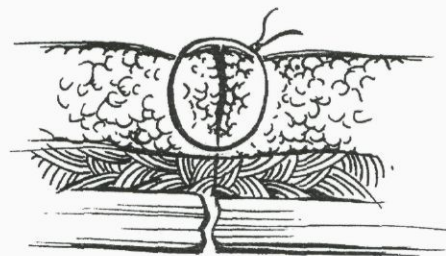
ПЕРВИННА ХІРУРГІЧНА ОБРОБКА РАН



Мал. 9. Витинання шкіри і підшкірної клітковини.



Мал. 10. Видалення кісткових фрагментів.



Мал. 11. Накладання швів на рану.

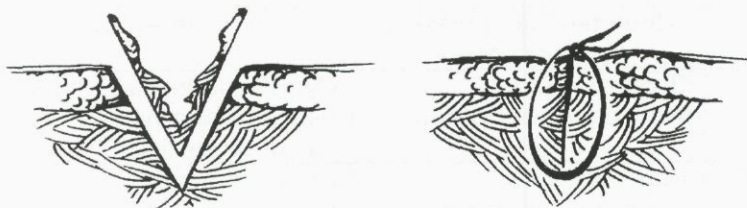
**Можливі ускладнення при
первинній хірургічній обробці ран**

№ п/п	Ускладнення	Помилки, що призвели до ускладнень	Невідкладні дії
1.	Кровотеча	Пошкодження магістральної судини	Зупинити кровотечу в рані одним з раціональних методів
2.	Порушення регіонарної інервації	Перев'язка чи пошкодження нерва	Зняти лігатуру, відновити цілісність нерва
3.	Гематома рани	Вторинна кровотеча внаслідок неефективної її зупинки	Зняти шов, видалити гематому, виконати раціональну зупинку кровотечі

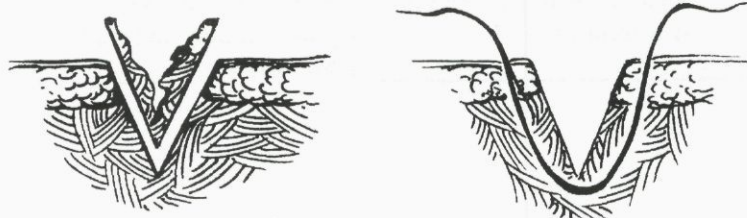
Орієнтаційна карта для самостійної підготовки

№ п/п	Завдання	Вказівки до дії	Самостійна робота
1.	Згадати і уточнити анатомо-топографічні особливості будови окремих частин тіла: лінії Лангера, кровообіг, інервацію	На схемі відмітити раціональне вирізання шкіри, враховуючи місця можливих пошкоджень судин і нервів, формування майбутніх рубців	Відібрати інструменти для первинної хірургічної обробки ран
2.	Згадати і уточнити теоретичне обґрунтування первинної хірургічної обробки ран	Письмово охарактеризувати ознаки фаз загоєння ран, застосування необхідних лікувальних заходів при них	Провести перев'язки у хворих з врахуванням особливості характеру і фази протікання раневого процесу

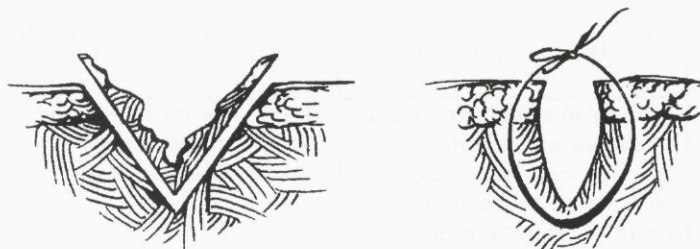
НАШКІРНІ ШВИ



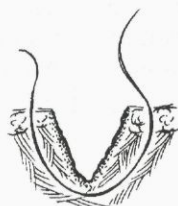
Мал. 12. Первинний шов.



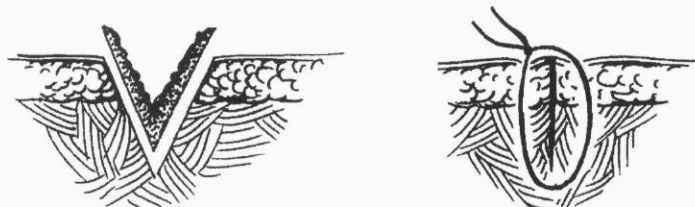
Мал. 13. Первинний відкладений шов.



Мал. 14. Провізорний шов.



Мал. 15. Вторинний ранній шов.



Мал. 16. Вторинний пізній шов.

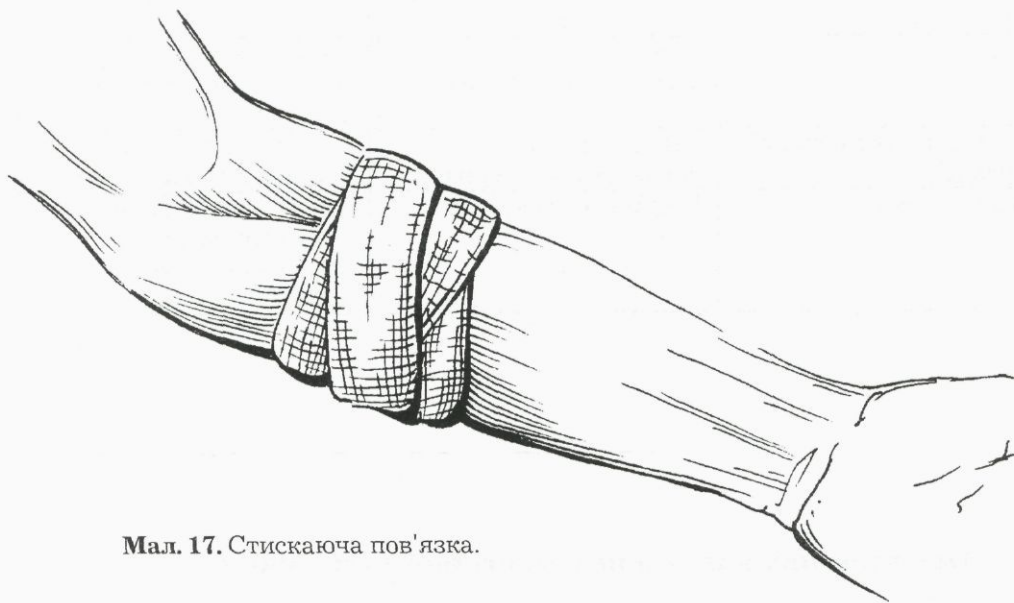
**Можливі ускладнення
при накладанні шкірних швів**

№ п/п	Ускладнення	Помилки, що призвели до ускладнень	Невідкладні дії
1.	Кровотеча	Пошкодження магістральної судини	Зупинити кровотечу в рані одним з раціональних способів
2.	Порушення регіонарної інервації	Перев'язка чи пошкодження нерва	Зняти лігатуру; відновити цілісність нерва
3.	Гематома рани	Вторинна кровотеча	Зняти шов, видалити гематому, виконати раціональну зупинку кровотечі

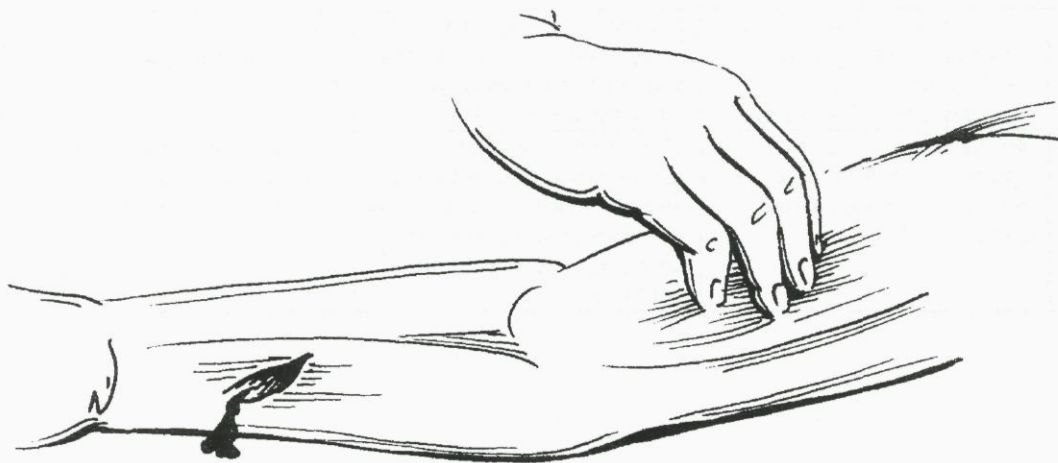
Орієнтаційна карта для самостійної підготовки

№ п/п	Завдання	Вказівки до дії	Самостійна робота
1.	Згадати і уточнити хід лінії Лангера, регіонарну будову шкіри і підшкірної клітковини	На схемі відмітити найдоцільнішу локалізацію розрізу формування майбутнього рубця	Відібрати інструменти і шовний матеріал для накладання швів
2.	Згадати і уточнити правила сполучення тканин за допомогою швів	Пояснити письмово доцільність використання звичайних і атравматичних голок, а також певних видів шовного матеріалу	На фантомі виконати накладання різних швів. Хворому накласти і зняти шви.

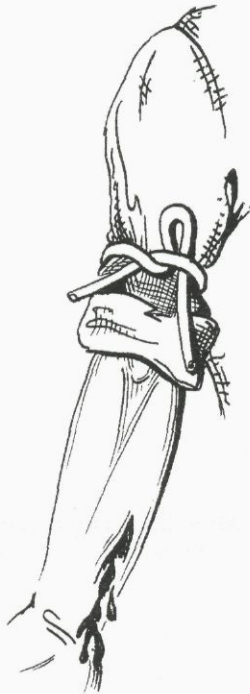
ЗУПИНКА ЗОВНІШНЬОЇ КРОВОТЕЧІ



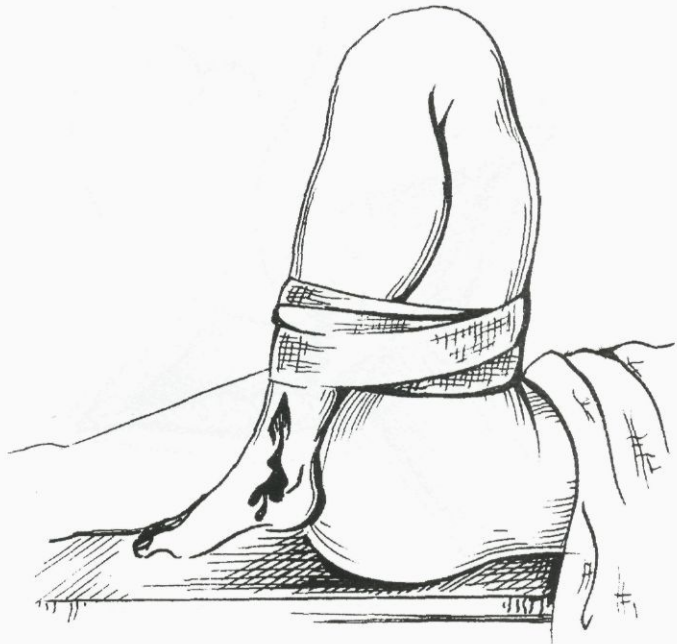Мал. 17. Стискаюча пов'язка.



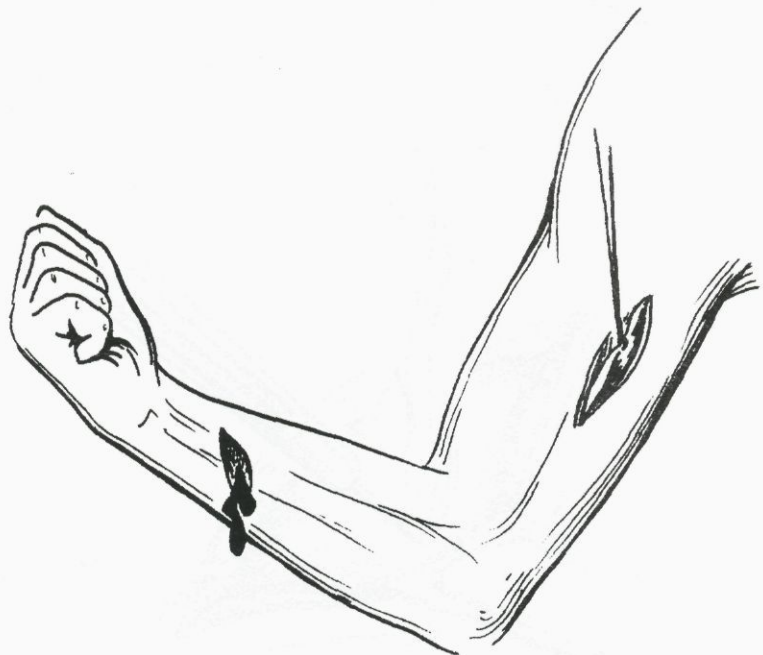
Мал. 18. Пальцеве перетискання артерії.




Мал. 19. Накладання джгута.



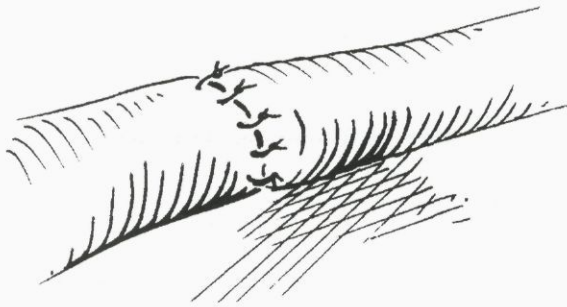
Мал. 20. Перегинання кінцівки.



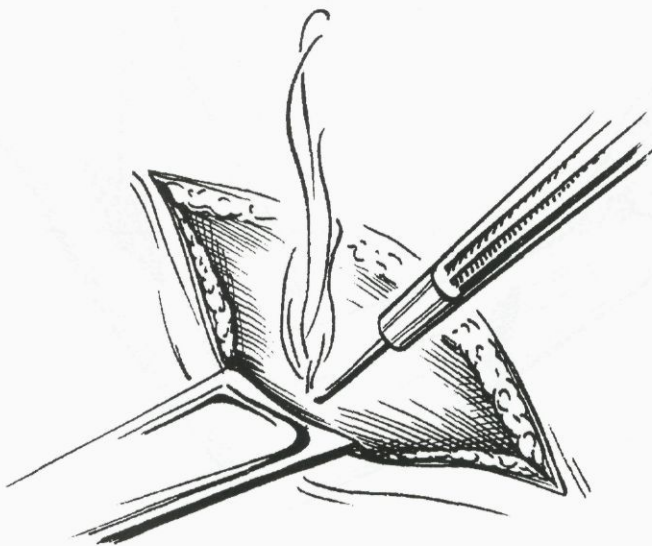
Мал. 21. Перев'язка артерії на протязі.



Мал. 22. Обколювання судини.



Мал. 23. Судинний шов.



Мал. 24. Гемостатична електрокоагуляція.

**Можливі ускладнення при оперативній
зупинці зовнішньої кровотечі**

№ п/п	Ускладнення	Помилки, що призвели до ускладнень	Невідкладні дії
1.	Локальна ішемія	Перев'язка судини на протязі без врахування її анатомо-топографічних особливостей Джгут надто довго знаходиться на кінцівці	Зняти лігатуру. Зупинити кровотечу в рані
2.	Защемлення і некроз шкіри	Накладання джгута без підкладки	Зняти джгут
3.	Параліч нерва	Надто сильне затягування джгута	Послабити джгут
4.	Посилення кровотечі	Недостатньо затягнутий джгут	Сильніше затягнути джгут

Орієнтаційна карта для самостійної підготовки

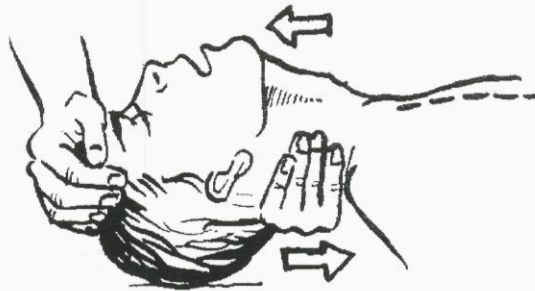№ п/п	Завдання	Вказівки до дії	Самостійна робота
1.	Згадати і уточнити анатомо-топографічні особливості регіонарного кровообігу	На схемі відмітити місця застосування раціональних способів тимчасової зупинки кровотечі. Усно пояснити правила накладання джгута	На фантомі і в хворого продемонструвати всі види тимчасової зупинки кровотечі
2.	Вивчити принципи дії електроножа	Намалювати схему і пояснити дію моно- і біактивних електрокоагуляторів	Відібрати інструменти і гемостатичні препарати для остаточної зупинки кровотечі

ЛІТЕРАТУРА

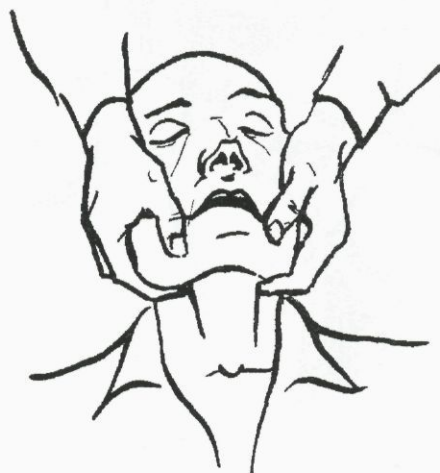1. Мазурик М.Ф., Демянюк Д.Г. *Амбулаторная хирургия*. - К.: Здоровья, 1988. - 304с.
2. Терновой К.С., Бутылин Ю.П., Бобылев Ю.И. *Неотложные состояния*. - К.: Здоров'я, 1984. - 260с.
3. *Хирургическая помощь в поликлиниках и амбулаториях* / Под ред. Б.М.Хромова, В.З.Шейко. - Л.: Медицина, 1980. - 549с.
4. Brown J.S. *Minor Surgery: a text and atlas*. - Year Book Medical Publishers, Inc. Chicago London, 1986. - 218p.

АНЕСТЕЗИОЛОГІЯ І РЕАНІМАЦІЯ

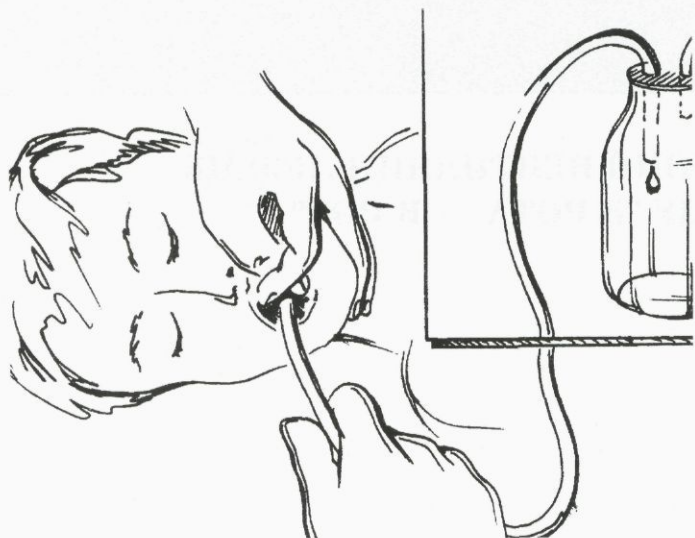ЕТАПИ ШТУЧНОЇ ВЕНТИЛЯЦІЇ ЛЕГЕНЬ ПО ТИПУ "З РОТА — В РОТ"



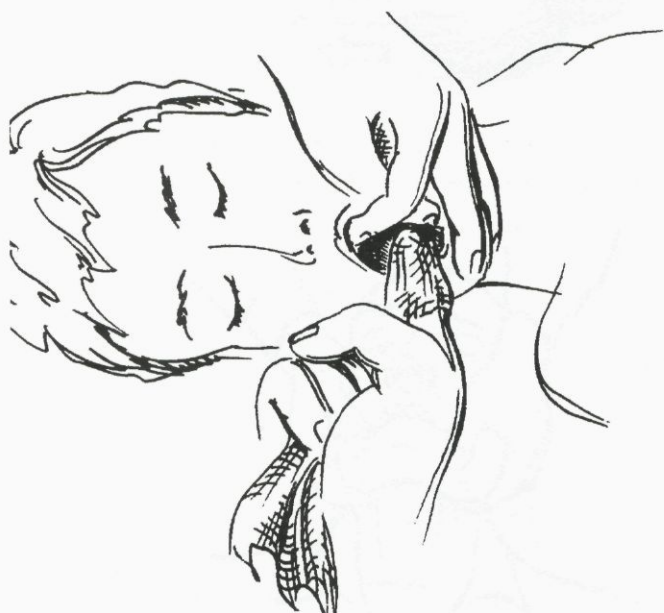Мал. 25. Максимальне відхилення голови (розгинання шії).



Мал. 26. Виведення нижньої щелепи вперед і вгору.

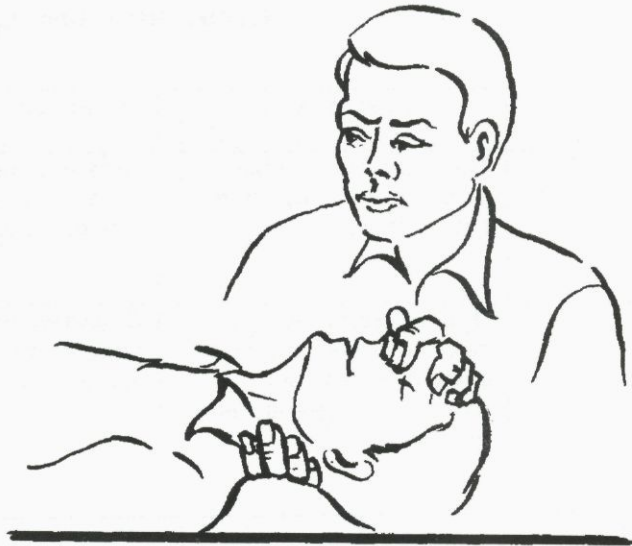


Мал. 27. Очищення ротової порожнини за допомогою відсмоктувача.

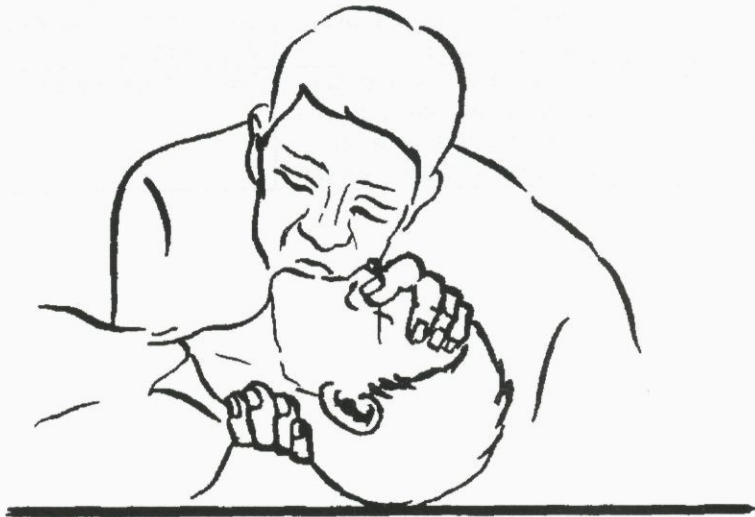

Мал. 28. Очищення ротової порожнини пальцем.

Мал. 29. Утримання голови в розігнутому положенні. Вільною рукою закривають носові ходи.



Мал. 30. Вдихання повітря потерпілому методом "з рота — в рот".



**Можливі ускладнення при виконанні штучної вентиляції
легень методом «з рота - в рот»**

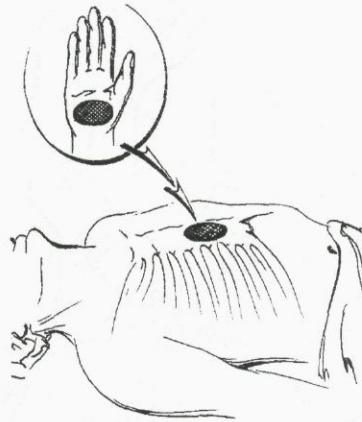
№ п/п	Ускладнення	Помилки, що призвели до ускладнень	Невідкладні дії
1.	При вдихові виникає роздування шлунка в потерпілого	Погано відведена голова назад і не виведена нижня щелепа вперед	Необхідно максимально розігнути потерпілому голову назад, вивести нижню щелепу вперед і вверх
2.	При вдуванні потерпілому повітря відсутня екскурсія грудної клітки, не піднімається грудина	Відсутня герметизація дихальних шляхів під час вдиху	Необхідно щільно своїми губами охопити губи потерпілого і при вдуванні повітря великим і вказівним пальцями вільної руки перекривати носові ходи

Орієнтаційна карта для самостійної підготовки

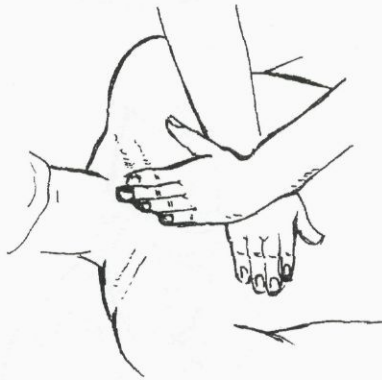№ п/п	Завдання	Вказівки до дії	Самостійна робота
1.	Згадати і уточнити анатомо-фізіологічні особливості будови лицевої частини черепа і грудної клітки	Схематично намалювати топографічне розташування носоглотки, ротоглотки, трахеї і стравоходу	Проводити штучну вентиляцію легень методом «з рота - в рот» на фантомі і при можливості - у хворого
2.	Сформулювати показання до проведення штучної вентиляції легень методом «з рота - в рот»	Записати в зошит.	

ЗАКРИТИЙ МАСАЖ СЕРЦЯ

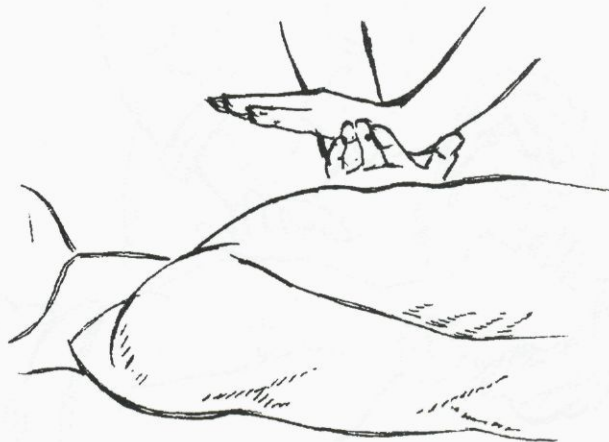
Мал. 31. Розміщення рук при проведенні закритого масажу серця. Хворий повинен знаходитись на твердому ложі, у положенні — на спині. Кисть руки основою повинна лежати на нижній третині грудини.

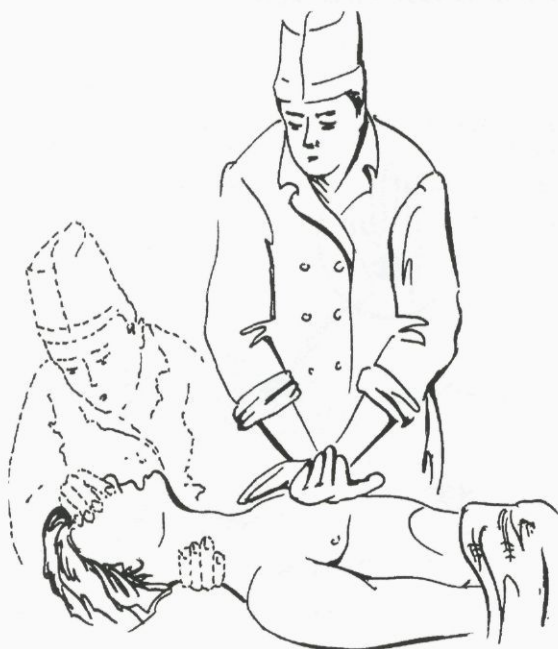

Мал. 32. Правильне розміщення рук при проведенні закритого масажу серця (вид зверху). Другу руку долонею накладають на кисть першої руки.

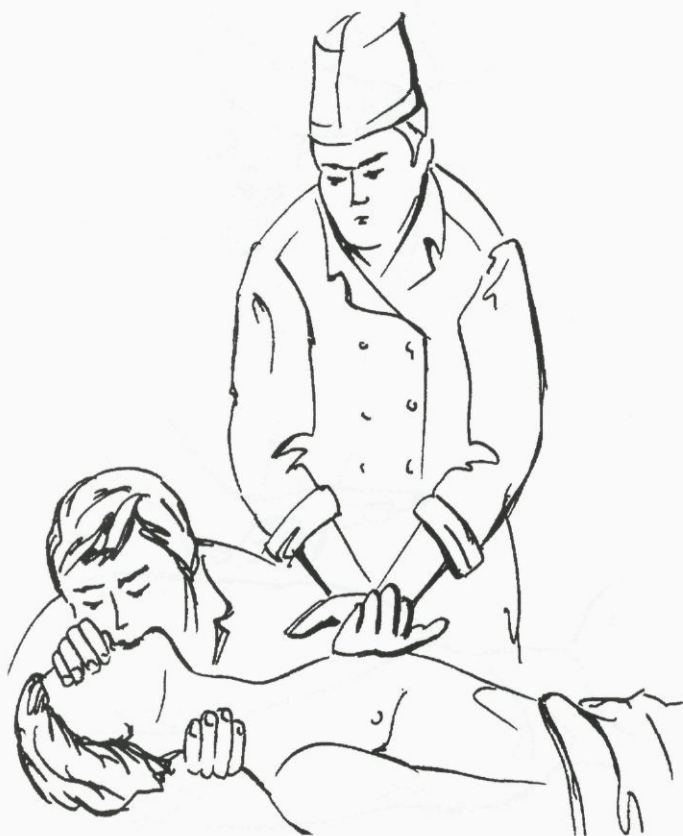

Мал. 33. Правильне розміщення рук при проведенні закритого масажу серця (вид збоку). Пальці рук підняті, навантаження роблять на кисть. При цьому руки випрямляють у ліктьових суглобах.





Мал. 34. Проведення штучної вентиляції легень і закритого масажу серця одним реаніматором. Здійснюють 1—2 швидких енергійних вдювань повітря в легені потерпілого, потім — 5-6 стискань грудної клітки.



Мал. 35. Проведення штучної вентиляції легень і закритого масажу серця двома реаніматорами. За 1 хвилину здійснюють 60 стискань грудної клітки і 12 вдювань повітря в легені потерпілого, тобто одне вдювання після 5—6 стискань грудної клітки.

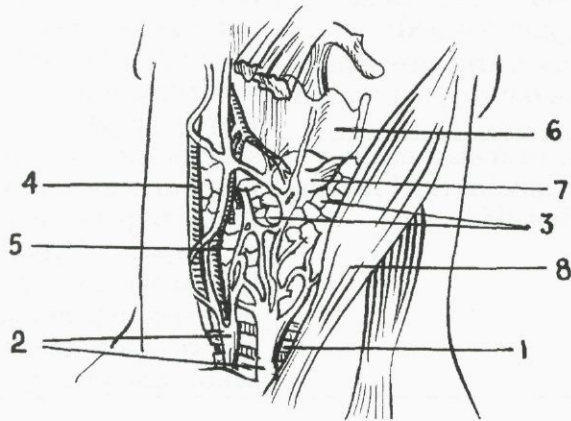
Можливі ускладнення при закритому масажі серця

№ п/п	Ускладнення	Помилки, що призвели до ускладнень	Невідкладні дії
1.	Відсутність пульсації на сонних артеріях при проведенні масажу серця	1. Хворий лежить на нетвердій поверхні 2. Недостатнє інтенсивне стискання грудної клітки	Перед проведенням серцево-легеневої реанімації хворого необхідно покласти на тверду основу і забезпечити необхідний темп масажу серця і ШВЛ. Перевести хворого на апаратну ШВЛ. Регулярно змінювати втомленого реаніматора під час проведення закритого масажу серця
2.	Під час проведення масажу серця зіниці залишаються розширеними	Недостатнє натиснення на грудну клітку і погана оксигенація	

Орієнтаційна карта для самостійної підготовки

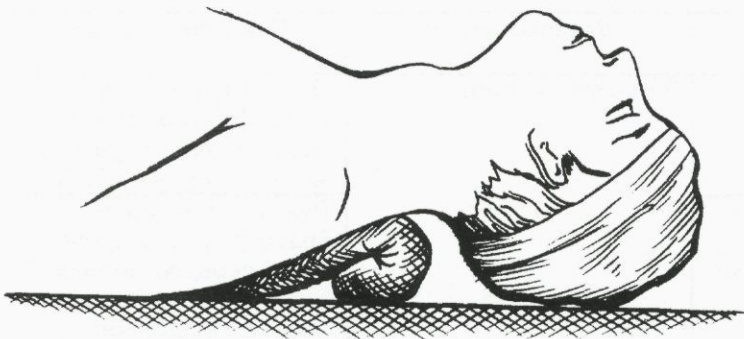№ п/п	Завдання	Вказівки до дії	Самостійна робота
1.	Згадати і уточнити анатомо-фізіологічні особливості кровообігу і дихання	Записати в зошит.	Під контролем викладача на фантомі відпрацювати техніку закритого масажу серця і ШВЛ
2.	Визначити ознаки ефективності проведення серцево-легеневої реанімації		Разом з викладачем брати участь у проведенні серцево-легеневої реанімації в реанімаційному відділенні

ТРАХЕОСТОМІЯ ЗА БЬЙОРКОМ

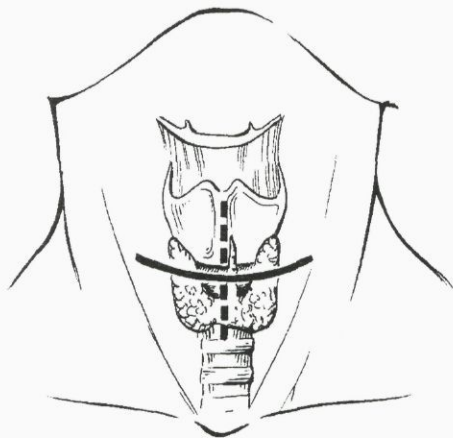


Мал. 36. Взаємовідношення трахеї, щитовидної залози і судин шії:

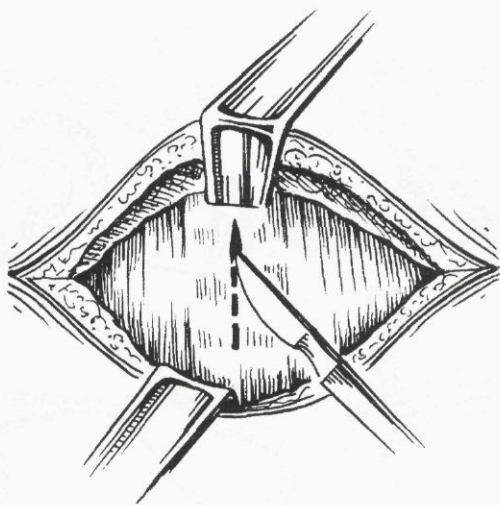
- 1 — трахея;
- 2 — серединні щитовидні вени;
- 3 — щитовидна залоза;
- 4 — сонна артерія;
- 5 — верхня щитовидна артерія;
- 6 — щитовидний хрящ;
- 7 — перстневидний хрящ;
- 8 — грудинно-ключично-соскуватий м'яз.



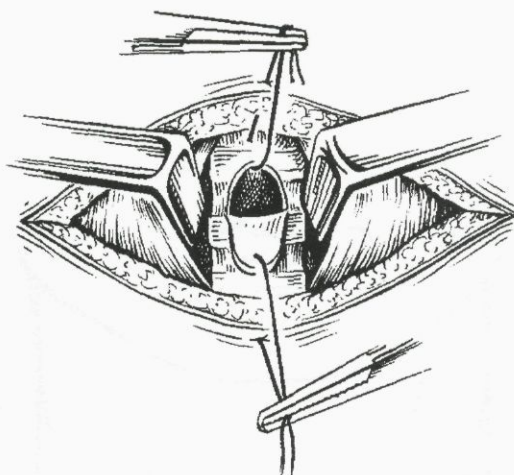
Мал. 37. Положення хворого при проведенні трахеостомії.



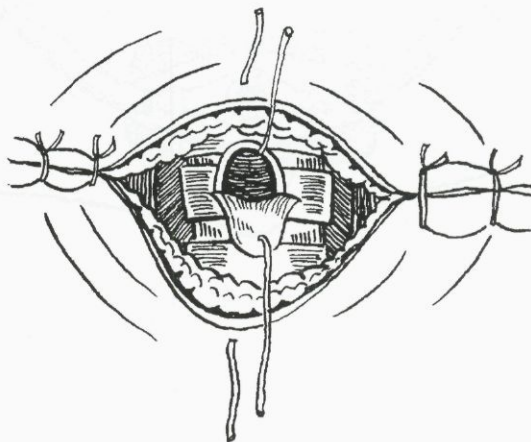
Мал. 38. Лінія розрізу шкіри при трахеостомії.



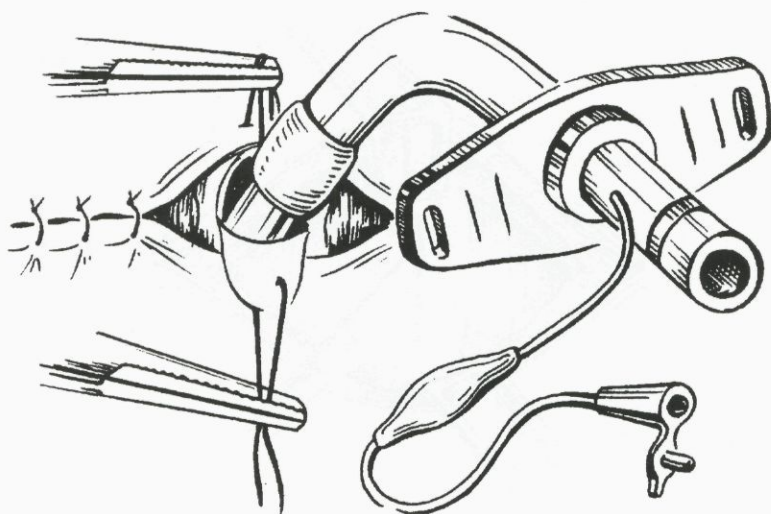
Мал. 39. Повздовжній розріз по серединній лінії.



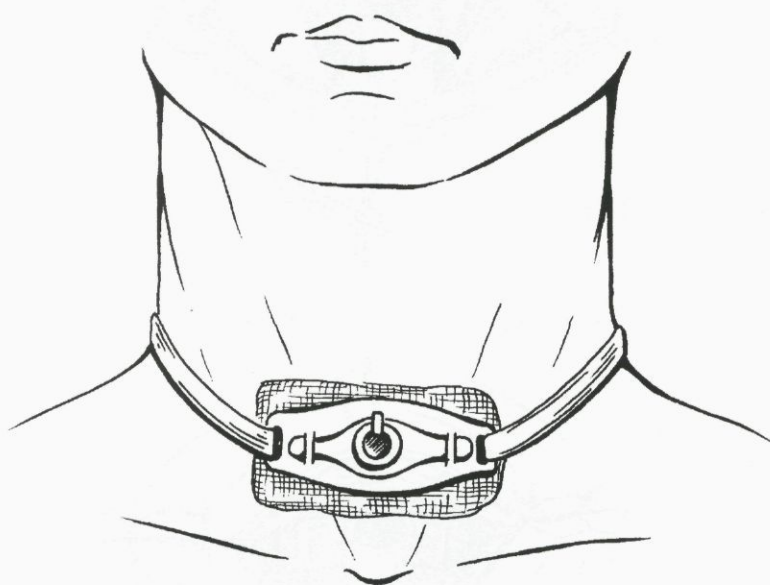
Мал. 40. Клапоть відтягнутий вниз і підшитий до шкіри одним швом. Верхня частина стінки підшита до верхнього краю шкірного розрізу.



Мал. 41. Трахеостома перед введенням трахеостомічної трубки.



Мал. 42. Введення трахеостомічної трубки в просвіт трахеї.



Мал. 43. Остаточний вигляд накладеної трахеостоми.

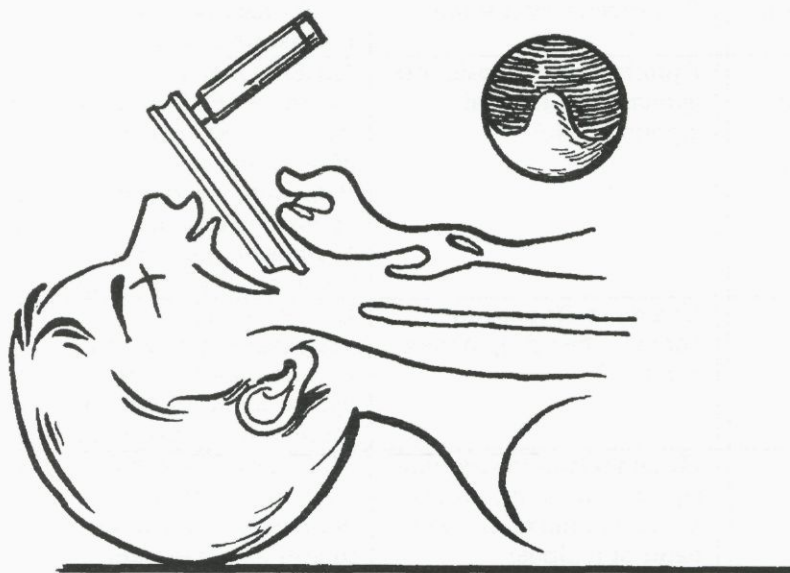
Можливі ускладнення при трахеостомії

№ п/п	Ускладнення	Помилки, що призвели до ускладнень	Невідкладні дії
1.	Профузна кровотеча з рани	Поранення судин шиї	Прошивання і перев'язування судини
2.	При розтині трахеї - пошкоджена її задня стінка	Прикладання надмірних зусиль при розрізі кілець трахеї	Профілактика: 1) обмежити «робочу» частину скальпеля, обмотавши його лейкопластиром чи зафіксувавши пальцем 2) проведення попередньої інтубації трахеї
3.	Канюля введена в підслизовий простір	Недостатній розтин трахеї - без розрізання слизової	Перед розрізом передньої стінки трахеї її захоплюють однозубим гачком і максимально виводять у рану
4.	Підшкірна емфізема	«Препарування» тканин під час операції, надто щільне зшивання країв рани зі шкірою	Мінімальне препарування тканин, нещільне зашивання шкіри навколо рани

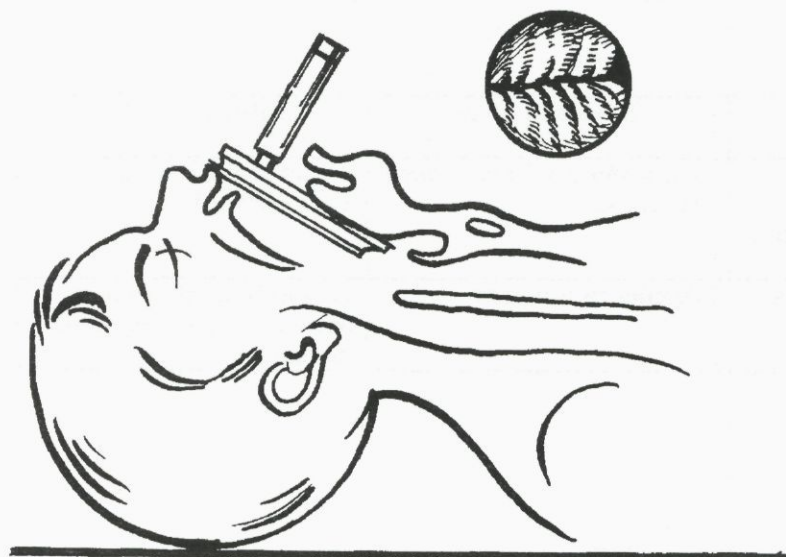
Орієнтаційна карта для самостійної підготовки

№ п/п	Завдання	Вказівки до дії	Самостійна робота
1.	Згадати і уточнити анатомо-фізіологічні особливості будови шиї і гортані	Намалювати і позначити на схемі	Асистувати під час трахеостомії
2.	Визначити показання до трахеостомії	Записати в зошит	Самостійна перев'язка, заміна трахеостомічної канюлі

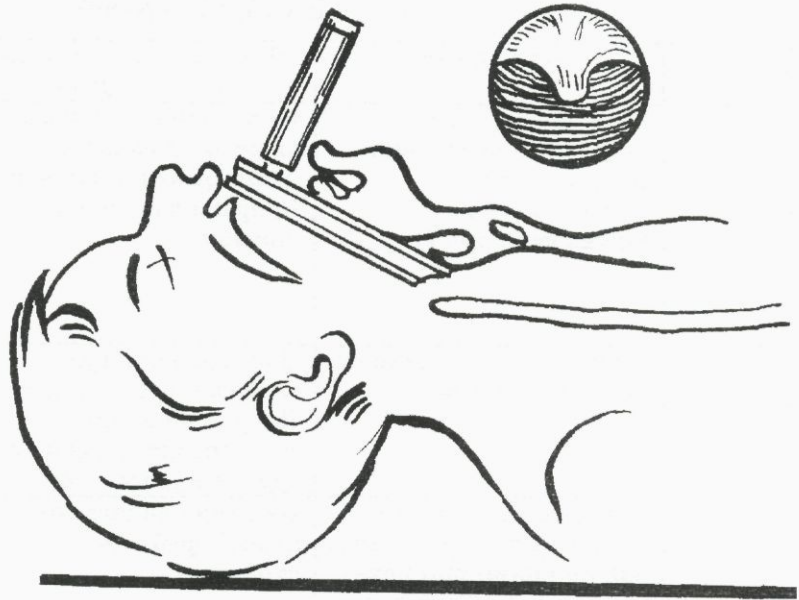
ІНТУБАЦІЯ ТРАХЕЇ



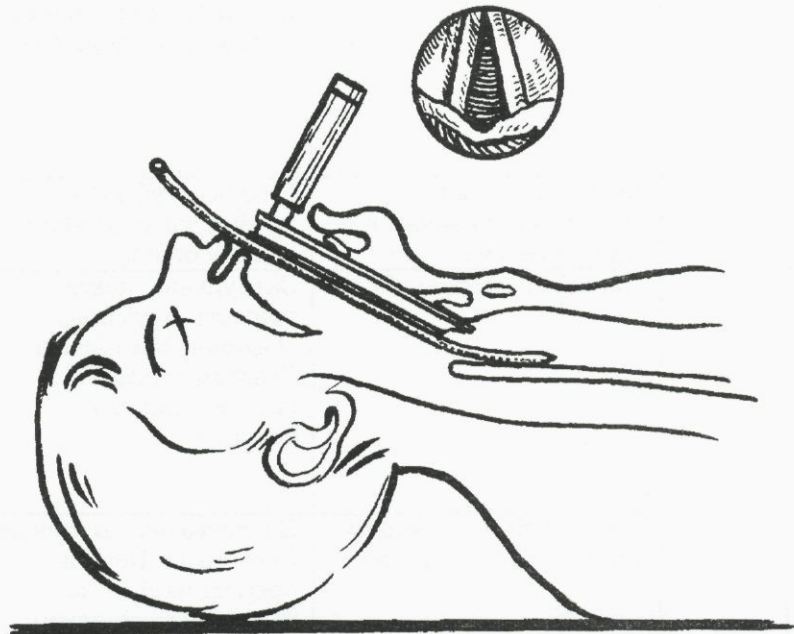
Мал. 44. Ларингоскоп введено в порожнину рота. Корінь язика відтиснутий вгору, видно м'яке піднебіння і мигдалик.



Мал. 45. Робочу частину ларингоскопа наближено до надгортанника. Видно вхід у стравохід.



Мал. 46. Кінцем робочої частини ларингоскопа піднімають надгортанник. Видно вхід у трахею.



Мал. 47. Надгортанник піднято робочою частиною ларингоскопа. Видно голосову щілину, в неї вводять інтубаційну трубку.

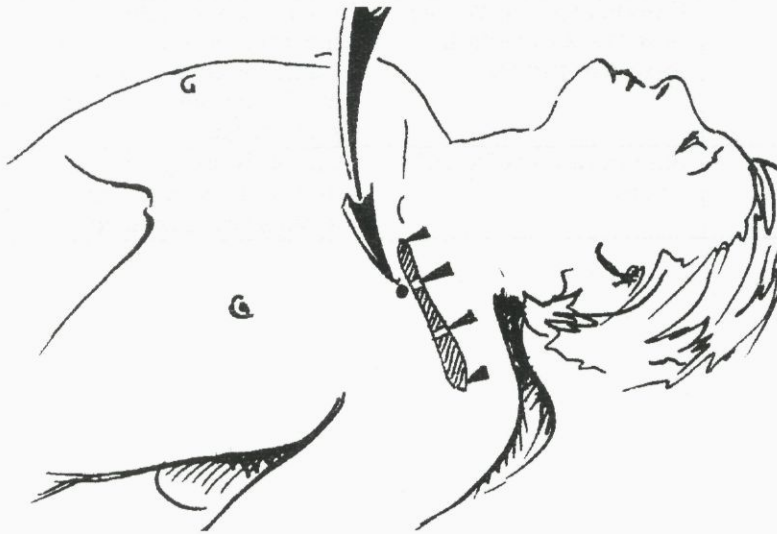Можливі ускладнення при виконанні інтубації трахеї

№ п/п	Ускладнення	Помилки, що призвели до ускладнень	Невідкладні дії
1.	Затруднення при інтубації в порожнині рота в зв'язку з наявністю слини чи шлункового вмісту	Недостатня підготовка хворого до наркозу (переповнений шлунок). Неправильна премедикація	Провести санацію ротової порожнини та носоглотки тампоном і електровідсмоктувачем. При регургітації шлунковим вмістом - перевести хворого в положення Тренделенбурга
2.	Кровотеча в порожнині рота, носоглотки	Пошкодження губ, слизової оболонки рота. Надрив чи відрив тканини мигдаликів при грубих маніпуляціях	Провести санацію ротової порожнини та носоглотки; після інтубації - здійснити їх тампонаду
3.	Відсутність дихальних шумів на всьому протязі над легеньми при вдиханні через ендотрахеальну трубку, поява характерного «шлункового» шуму	Введення ендотрахеальної трубки в стравохід	Негайно витягнути трубку, розвентилувати хворого за допомогою маски. Інтубувати трахею під контролем зору і ввести трубку за голосову щілину
4.	Прослуховується послаблене дихання на всьому протязі легень. Різде збільшення опору при вдосі	Інтубаційна трубка: а) перегнута в ротовій порожнині; б) obtурована (шматком їжі, обломком зуба, тканиною мигдалика, слизовою пробкою та ін.); в) прилягла скошеним кінцем до стінки трахеї	а) змінити положення трубки, ледь підтягнувши її та розігнувши голову хворому б) негайно екстубувати хворого і провести активну аспірацію катетером та електровідсмоктувачем, інтубацію іншою трубкою; в) змінити положення трубки шляхом її прокручування.
5.	Відсутнє чи різко послаблене дихання в одній з легень	Кінець інтубаційної трубки знаходиться в одному бронху	Повільно підтягнути трубку назовні під контролем дихання
6.	Гіпоксія і гіперкапнія	Затруднена, довготривала інтубація. Поверхневий наркоз. Розгерметизована система дихального апарату	Провести оксигенацію, поглибити наркоз до ШІ ₁₋₂ ст. Якнайшвидше здійснити інтубацію. Перевести хворого на ручне апаратне дихання, замінити дихальний апарат
7.	Гіпертензія і тахікардія аж до зупинки серця	Неадекватна оксигенація і анестезія. Погана премедикація - не введений холінолітик	Провести адекватну оксигенацію, поглибити наркоз, внутрішньовенно ввести атропін

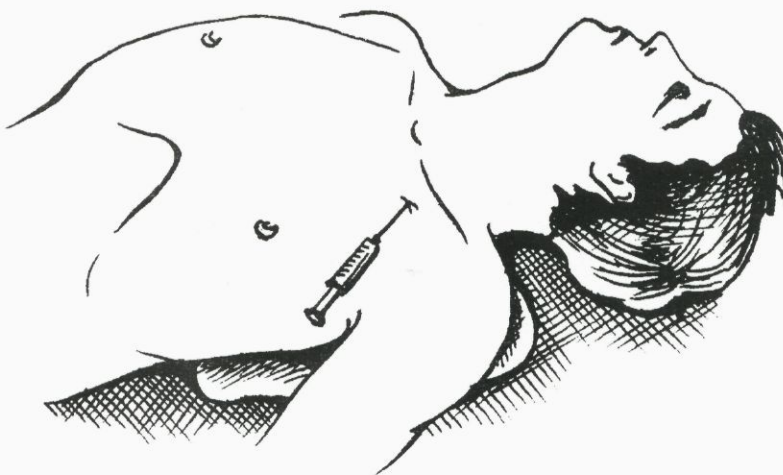
Орієнтаційна карта для самостійної підготовки

№ п/п	Завдання	Вказівки до дії	Самостійна робота
1.	Згадати і уточнити анатомо-фізіологічні особливості будови ротоглотки і верхніх дихальних шляхів	Схематично намалювати ротоглотку і верхні дихальні шляхи	Самостійно провести підготовку наркозного і дихального апаратів, відібрати інструменти для інтубації
2.	Сформулювати показання до проведення інтубації трахеї	Записати в особистий зошит	Самостійно провести інтубацію трахеї під контролем викладача

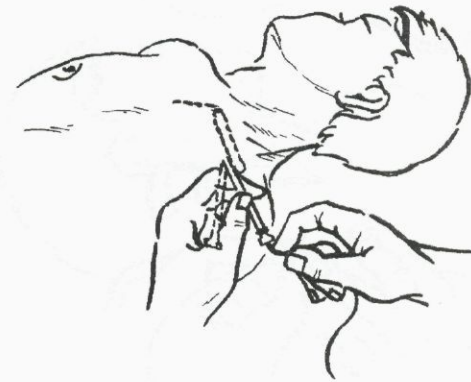
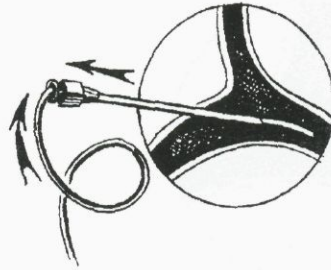
КАТЕТЕРИЗАЦІЯ ПІДКЛЮЧИЧНОЇ ВЕНИ ЗА СЕЛЬДІНГЕРОМ



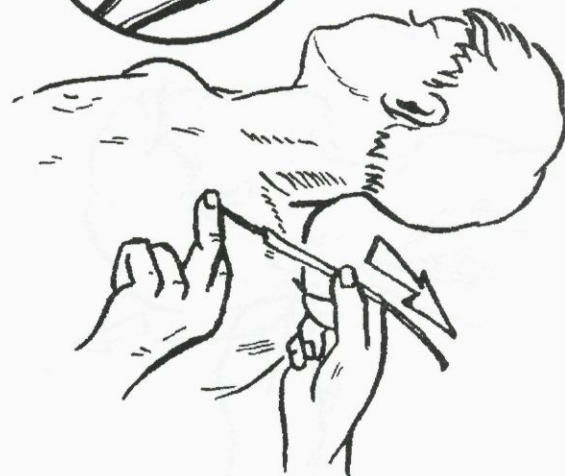Мал. 48. Положення хворого лежаче. Під плечі підкладено валик, нижній кінець стола піднятий під кутом 15° — 20° . Ключицю умовно розділяють на три частини на межі внутрішньої і середньої третини (дистальніше ключиці на 1 см) знаходять точку Абаніака.



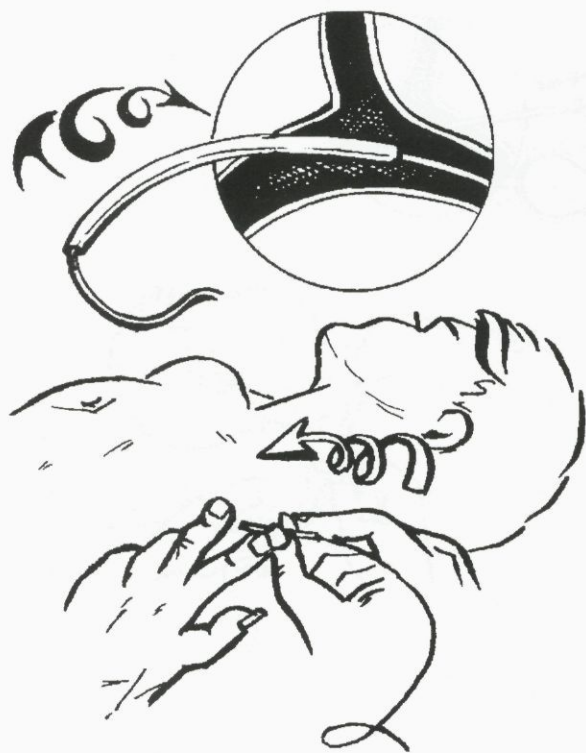Мал. 49. Пункція вени голкою із шприцем, наповненим фізіологічним розчином. Постійним відтягуванням поршня створюють в ньому від'ємний тиск.



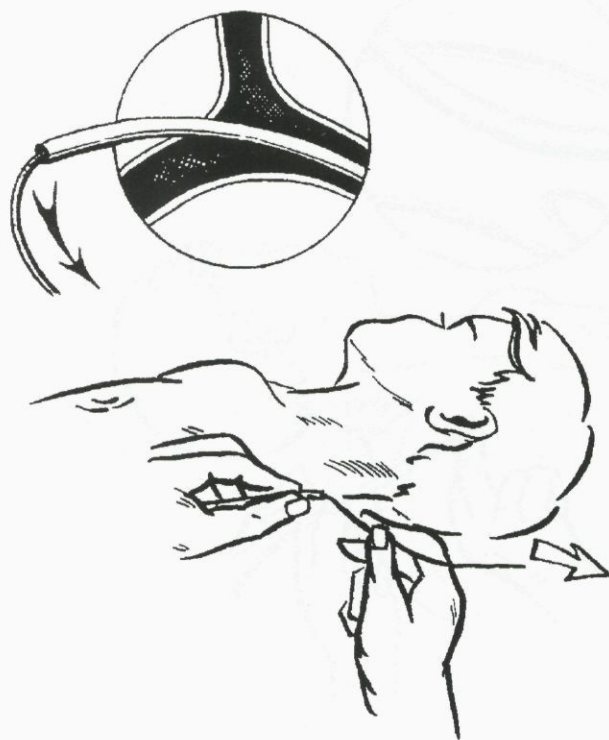
Мал. 50. Знімають шприц (після появи струменя крові), через голку вводять у вену провідник.



Мал. 51. Фіксують пальцем провідник і видаляють голку.



Мал. 52. По провіднику, вкручуючи, вводять поліетиленовий катетер.



Мал. 53. Провідник видаляють, перевіряють місце знаходження катетера при правильному розміщенні (після підтягування поршня в шприці з'являється кров), катетер фіксують до шкіри лейкопластичним чи пришивають.

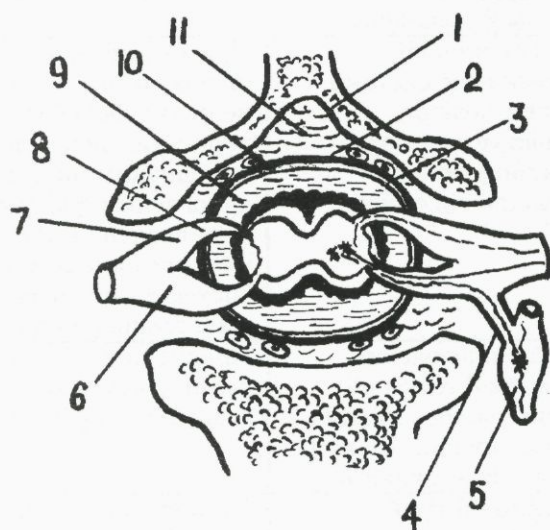
**Можливі ускладнення при виконанні
катетеризації підключичної вени за Сельдінгером**

№ п/п	Ускладнення	Помилки, що призвели до ускладнень	Невідкладні дії
1.	Повітряна емболія	При недостатній герметизації системи лікарем повітря засмоктується через пункційну голку внаслідок від'ємного ЦВТ	При пункції необхідно опустити головний кінець тулуба; обов'язково користуватись голкою із приєднаним шприцом, наповненим фіз. розчином; введення провідника чи приєднання системи здійснювати в фазі видиху хворого
2.	Поранення підключичної артерії з утворенням перивазальної гематоми	Під час проведення пункційної голки не дотримувались правил техніки пункції (нахил голки, місце пункції)	Призначити ліжковий режим, холод на рану, асептичну пов'язку
3.	Емболія правого шлуночка і легеневої артерії обрізком провідника	Внутрішній край пункційної голки надто гострий	Строгий ліжковий режим. Спостереження. При необхідності – оперативне втручання
4.	Пневмоторакс	При проведенні пункції невірно (надто низько) вибрали місце для проведення голки	Виконати плевральну пункцію з аспірацією повітря

Орієнтаційна карта для самостійної підготовки

№ п/п	Завдання	Вказівки до дії	Самостійна робота
1.	Згадати і уточнити анатомо-фізіологічні особливості будови плечового пояса, підключичних судин і прилеглих органів	Схематично накреслити топографічне розміщення підключичної вени	Відібрати інструменти, необхідні для катетеризації підключичної вени
2.	Сформулювати показання і протипоказання до проведення катетеризації підключичної вени	Записати в зошит	Провести катетеризацію підключичної вени під контролем викладача

ЕПІДУРАЛЬНА АНЕСТЕЗІЯ



Мал. 54. Схематичне зображення поперечного розрізу хребетного стовпа:

1 — зовнішня пластинка твердої оболонки спинного мозку;

2 — внутрішня пластинка твердої оболонки спинного мозку;

3 — павутина оболонка;

4 — біла сполучна гілка;

5 — симпатичний вузол;

6 — передній корінець;

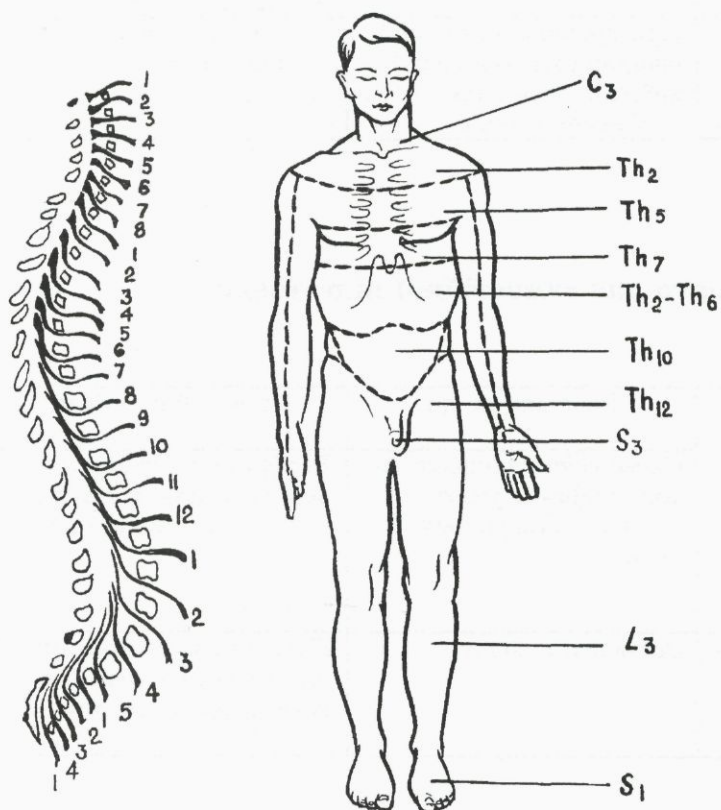
7 — спинномозковий вузол;

8 — задній корінець;

9 — підпавутиний простір;

10 — субдуральний простір;

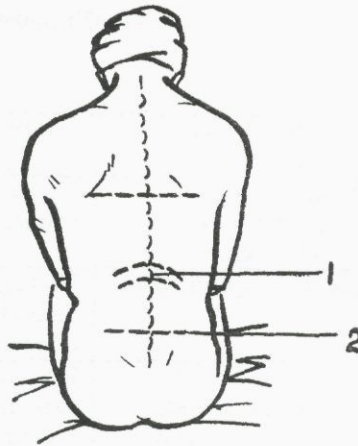
11 — епідуральний простір.



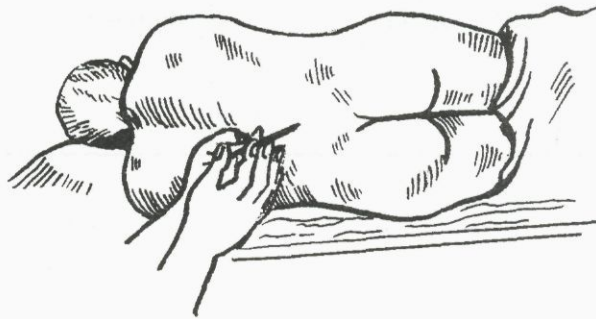
Мал. 55. Схематичне зображення сегментів спинного мозку і хребетного стовпа в сагітальному розрізі. Проекція спинномозкових сегментів на шкіру.

Мал. 56. Положення хворого при пункції епідурального простору:

- 1 — остистий відросток T_{12} ;
- 2 — задньогребінцева лінія.



Мал. 57. Положення хворого на боці. Типові точки для пункції епідурального простору в поперековій ділянці (3—4 поперекові хребці).



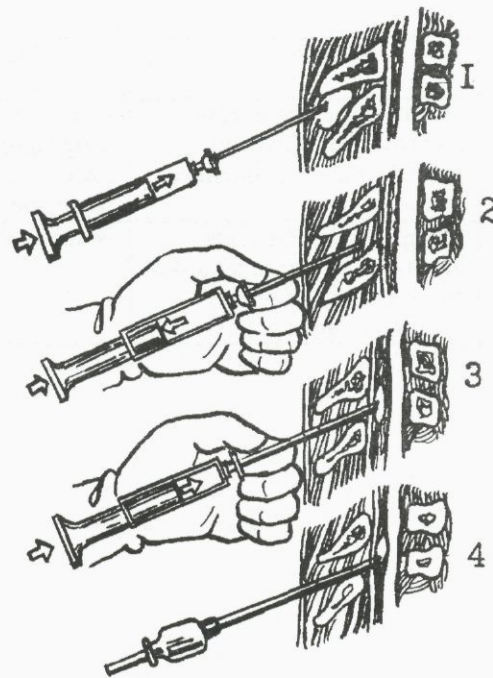
Мал. 58. Техніка пункції і катетеризації епідурального простору:

1 — голкою проколюють шкіру, підшкірну клітковину і поверхневу фасцію, вводять розчин місцевої дії анестетика;

2 — під час подальшого просування голка зустрічає опір — який створює жовта зв'язка;

3 — після проколу жовтої зв'язки опір зменшується, відтискується розчином анестетика тверда мозкова оболонка;

4 — через голку в перидуральний простір вводять катетер.



Можливі ускладнення при виконанні епідуральної анестезії

№ п/п	Ускладнення	Помилки, що призвели до ускладнень	Невідкладні дії
1.	Витікання спинно-мозкової рідини з пункційної голки	Прокол твердої мозкової оболонки	Видалити пункційну голку і провести повторну пункцію епідурального простору на сегмент вище чи нижче
2.	Кровотеча із пункційної голки	Пошкодження венозного сплетіння епідурального простору	Підняти головний кінець хворого і ввести в пункційну голку мандрен
3.	Короткочасна втрата свідомості при пункції епідурального простору	Пошкодження судин венозного сплетіння і попадання повітря в епідуральний простір	Підняти артеріальний тиск у хворого. Внутрішньовенно ввести розчин ефедрину (0,2 мл), розведеного на фізрозчині
4.	Нудота, блювота, головний біль	Розвиток глибокої гіпотензії	

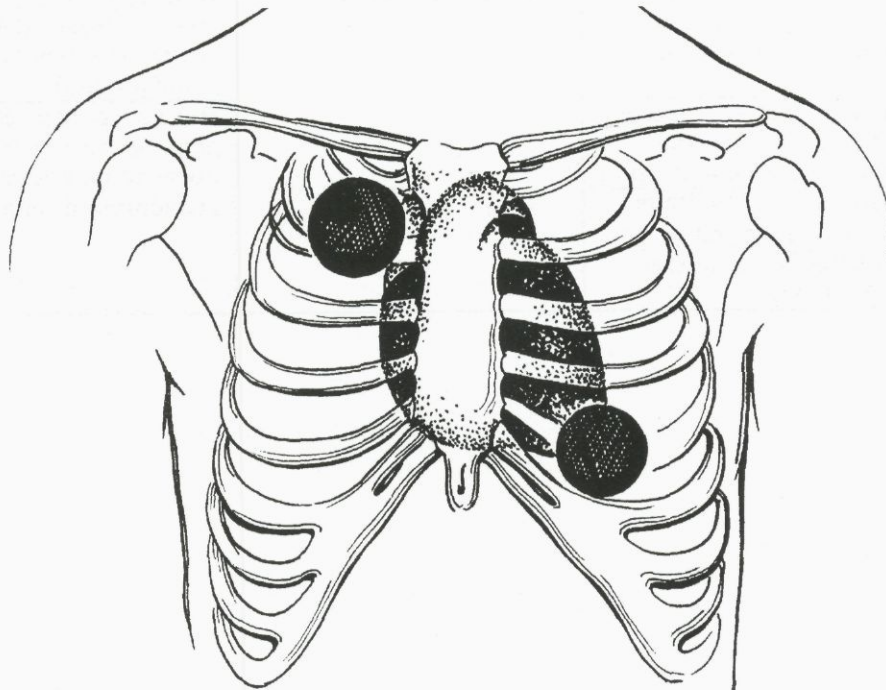
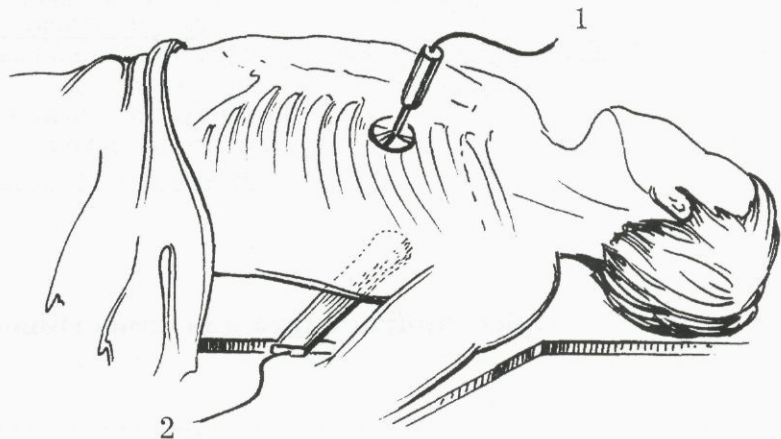
Орієнтаційна карта для самостійної підготовки

№ п/п	Завдання	Вказівки до дії	Самостійна робота студента
1.	Нагадати і уточнити анатомо-фізіологічні дані будови хребетного стовпа	Нарисувати схематичне зображення хребетного стовпа в горизонтальній площині	Асистувати під час проведення епідуральної анестезії
2.	Сформулювати показання і протипоказання до проведення епідуральної анестезії	Записати в зошит	Підготувати інструменти для епідуральної анестезії

ЕЛЕКТРИЧНА ДЕФІБРИЛЯЦІЯ СЕРЦЯ

Мал. 59. Накладання електродів на грудну клітку:

- 1 — електрод накладений на передню грудну клітку в зоні проєкції серця;
- 2 — електрод розміщений під лівою лопаткою.



Мал. 60. Накладання електродів на передню поверхню грудної клітки:

- 1 — електрод розміщений справа від грудини нижче ключиці;
- 2 — електрод розміщений зліва від верхівки серця. Поверхню електродів змащують спеціальною пастою чи покривають прокладкою, змоченою ізотонічним розчином хлориду натрію. Для електричної дефібриляції використовують розряд струму потужністю 200-400 Дж, або напругою 3000-7000 В.

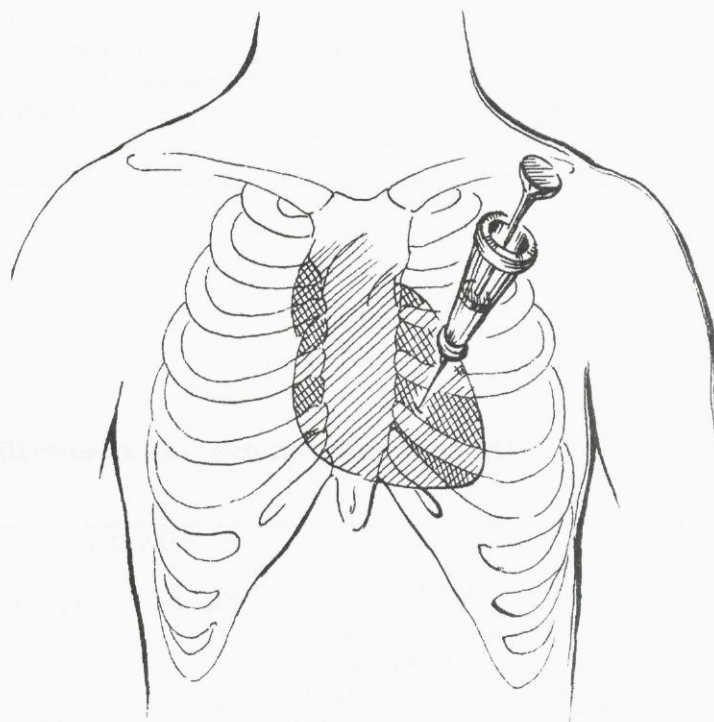
Можливі ускладнення при електричній дефібриляції серця

№ п/п	Ускладнення	Помилки, що призвели до ускладнень	Невідкладні дії
1.	Опіки шкіри в місцях прикладання електродів	Немає належного контакту електродів зі шкірою; прокладки не змочені розчином хлориду натрію	Під час проведення розряду необхідно щільно притиснути змочені електроди до тіла хворого

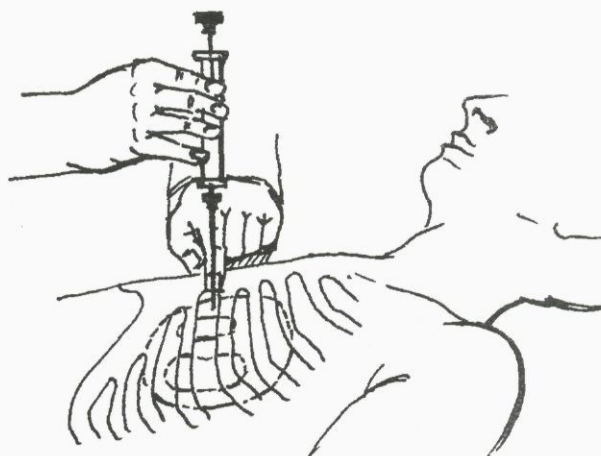
Орієнтаційна карта для самостійної підготовки

№ п/п	Завдання	Вказівки до дії	Самостійна робота
1.	Визначити показання до проведення електричної дефібриляції серця	Записати в зошит	Підготувати дефібрилятор для проведення сеансу електричної дефібриляції
2.	Сформулювати правила техніки безпеки при роботі з дефібрилятором		Під контролем викладача брати участь в проведенні електричної дефібриляції серця
3.	Вивчити можливі ускладнення після електричної дефібриляції серця		

ПУНКЦІЯ СЕРЦЯ



Мал. 61. Пункція серця для внутрішньосерцевого введення медикаментів. Хворий лежить горизонтально на спині, грудна клітка, — в положенні пасивного видиху. Шкіру обробляють спиртом. Довгу голку надіту на шприц вводять під кутом 60° до сагітальної, фронтальної і горизонтальної площин.



Мал. 62. Місце входження голки при пункції серця. Тонкою голкою довжиною 10—12 см в VI-му міжребер'ї на 1 см від лівого краю грудини над верхнім краєм нижнього ребра проводять пункцію порожнини серця.

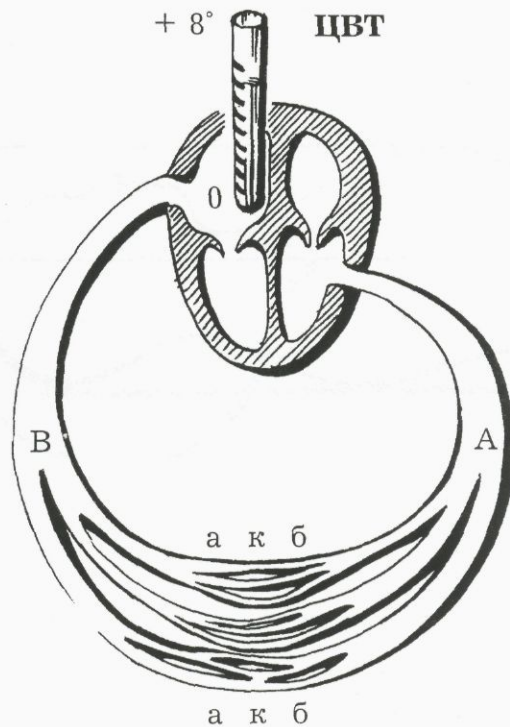
Можливі ускладнення при пункції серця

№ п/п	Ускладнення	Помилки, що призвели до ускладнень	Невідкладні дії
1.	Раптове падіння артеріального тиску + колапс і підвищення ЦВТ, набряк поверхневих вен, блідість і ціаноз шкіри та слизових	Тампонада серця. Причина - кров через пошкоджений голкою міокард при систолі потрапляє в перикард	Провести декомпресію перикарда шляхом його пункції

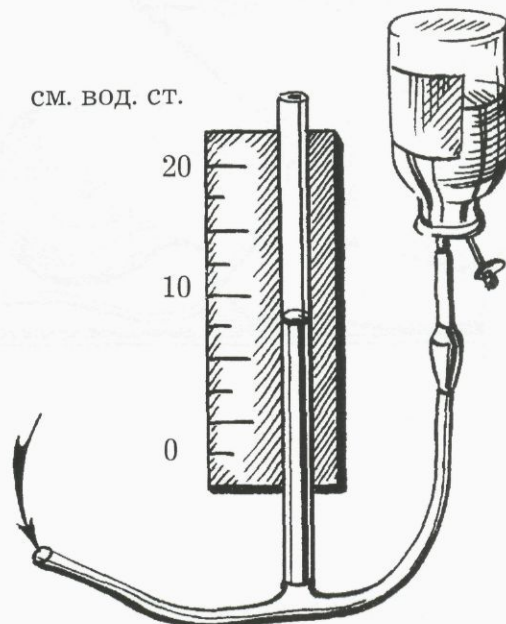
Орієнтаційна карта для самостійної підготовки

№ п/п	Завдання	Вказівки до дії	Самостійна робота
1.	Згадати і уточнити анатомо-фізіологічні особливості будови органів грудної клітки	Накреслити схему	Відпрацювати техніку пункції серця на фантомі
2.	Сформулювати показання та протипоказання до проведення пункції серця	Записати в зошит.	


**ВИМІРЮВАННЯ ЦЕНТРАЛЬНОГО ВЕНОЗНОГО ТИСКУ
АПАРАТОМ ВАЛЬДМАНА**



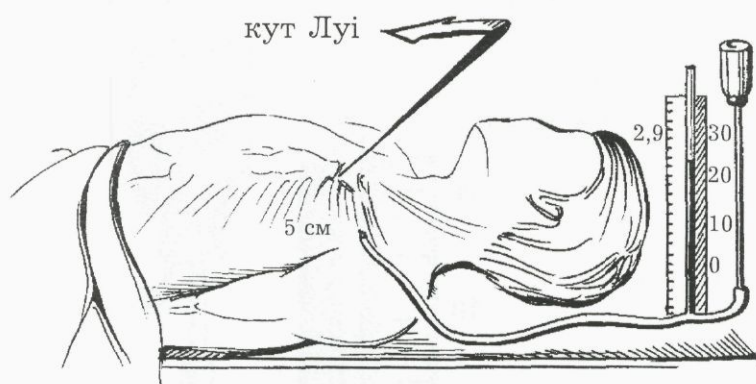
Мал. 63. Центральний венозний тиск (ЦВТ) в нормі. Хвилинний об'єм серця (ХОС), к — капіляри, "б" і "а" — пре- і посткапілярні сфінктери, А — артерії, В — вени.



Мал. 64. Пристрій для вимірювання ЦВТ. Проведена катетеризація центральних вен дозволяє контролювати рівень внутрішньовенного тиску і вводити великі об'єми рідини, в т.ч. концентровані розчини.



Мал. 65. Схематичне зображення пристосування для вимірювання ЦВТ. Дана методика дозволяє оцінити ступінь крововтрати і гіповолемії, та функціональний стан серцевого м'яза. Незначні коливання стовпчика рідини в ритмі дихання свідчать про нормальне функціонування катетера.



Мал. 66. Вимірювання ЦВТ апаратом Вальдмана. В асептичних умовах під новокаїновим знечуленням у верхню чи нижню порожнисту вену вводять катетер (підключична чи стегнова вени). Причому тиск у підключичній вені повинен відповідати тиску в правому передсерді. Катетер підключають до апарата Вальдмана. Нульову поділку шкали встановлюють на рівні передсердь чи на 5 см нижче кута Луї. Нормальні показники ЦВТ 0,49—0,98 кПа (5—10 см вод. ст.).

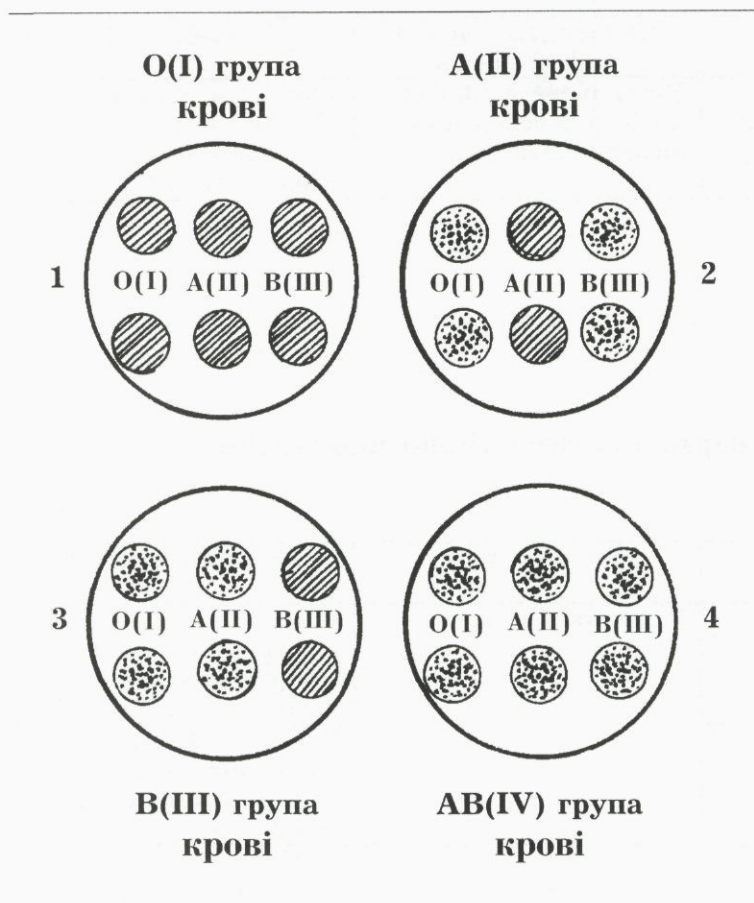
**Можливі ускладнення при вимірюванні
центрального венозного тиску**

№ п/п	Ускладнення	Помилки, що призвели до ускладнень	Невідкладні дії
1.	Високий рівень центрального венозного тиску з великою амплітудою його коливань	Катетер введений надто глибоко (в порожнину правого шлуночка)	Катетер необхідно підтягнути до появи незначних коливань і зменшення ЦВТ

Орієнтаційна карта для самостійної підготовки

№ п/п	Завдання	Вказівки до дії	Самостійна робота
1.	Згадати і уточнити анатомо-фізіологічні основи кровообігу	Записати в зошит	Під контролем викладача провести пункцію і катетеризацію підключичної вени
2.	Вивчити критерії результатів вимірювання ЦВТ		Виміряти ЦВТ апаратом Вальдмана і дати характеристику його величинам

ПЕРЕЛИВАННЯ КРОВІ



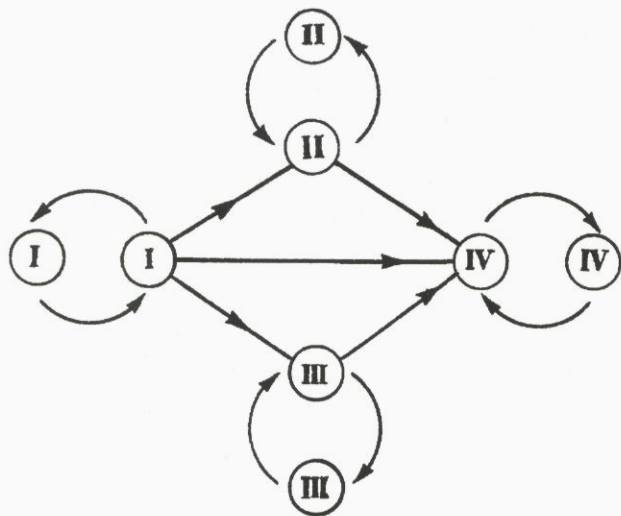
Мал. 67. Визначення групи крові за допомогою стандартних сироваток.

1 — у трьох групах від'ємний результат. Еритроцити не містять аглютиногенів А і В. Кров **O(I)** групи.

2 — сироватка **Aβ(II)** показала від'ємний результат, а **Oαβ(I)** і **Bα(III)** позитивний — кров **A(II)** групи.

3 — сироватки **Oαβ(I)** і **Aβ(II)** показали позитивну реакцію, а **Bα(III)** — від'ємну — кров **B(III)** групи. Еритроцити містять аглютиноген β.

4 — стандартні сироватки у всіх трьох групах аглютинували еритроцити. Кров **AB(IV)** групи. Еритроцити містять аглютиногени α і β. Необхідно додатково провести дослідження з сироваткою **AB(IV)** групи.

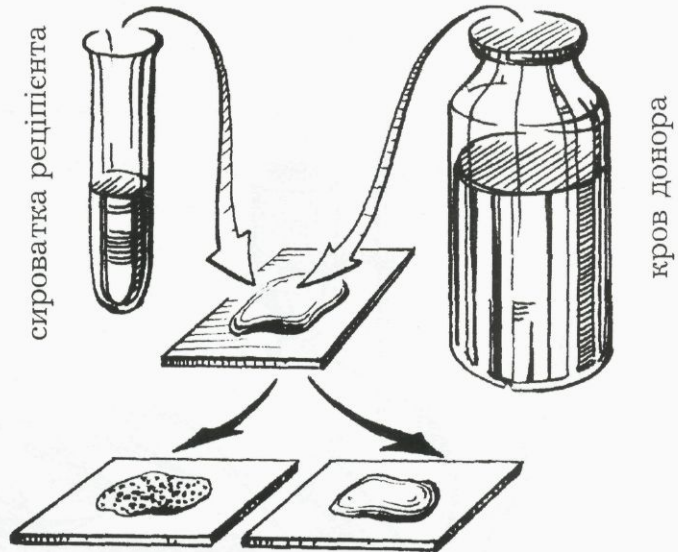


Мал. 68. Схематичне зображення можливих варіантів переливання крові. При переливанні крові аглютинуються еритроцити донора. Це дозволяє, при відсутності одногрупної крові, як виняток, перелити кров, еритроцити якої не можуть бути аглютовані сироваткою хворого, однак об'єм переливання повинен бути не більше 500 мл.

Мал. 69. Проведення проби на сумісність за групами крові **AB(O)**. Пробу проводять на білій (скляній) пластині. На неї наносять 2—3 краплі сироватки крові хворого і кров донора у співвідношенні 1:10. Розмішують. Спостерігають протягом 5-ти хвилин.

А — кров донора не сумісна з кров'ю хворого;

Б — кров донора сумісна з кров'ю хворого.

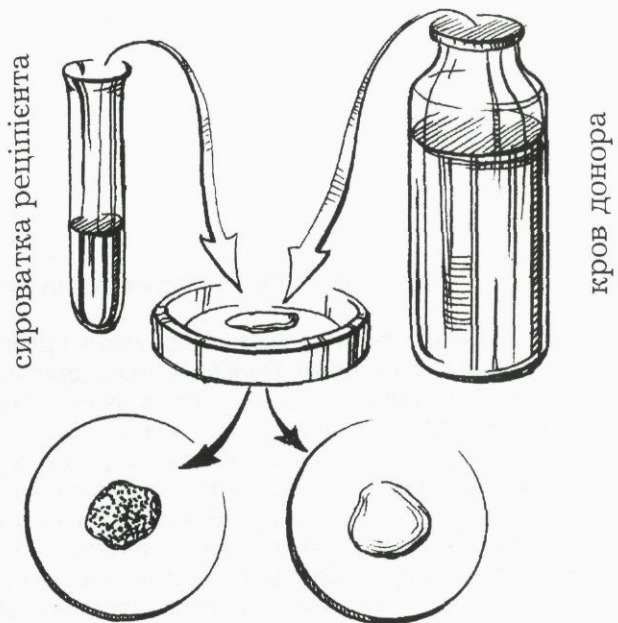


Мал. 70. Проведення проби на сумісність за резус-фактором. Пробу проводять при температурі 46—48° С протягом 10 хвилин. На чашку Петрі наносять 2—3 краплі сироватки крові хворого і додають кров донора (у співвідношенні 1:10). Чашку Петрі опускають у водяну баню на 10 хв., після чого перевіряють результат.

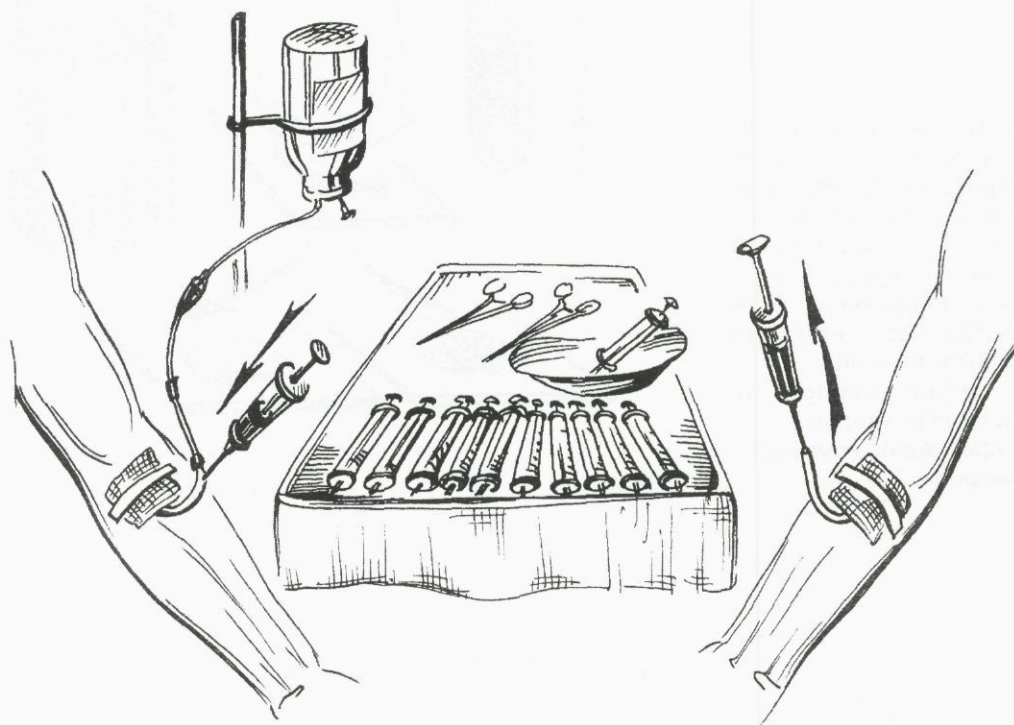
А — кров донора не сумісна з кров'ю хворого;

Б — кров донора сумісна з кров'ю хворого.

Відомості про всі проведені реакції записують в історію хвороби. Перед переливанням крові проводять також біологічну пробу.



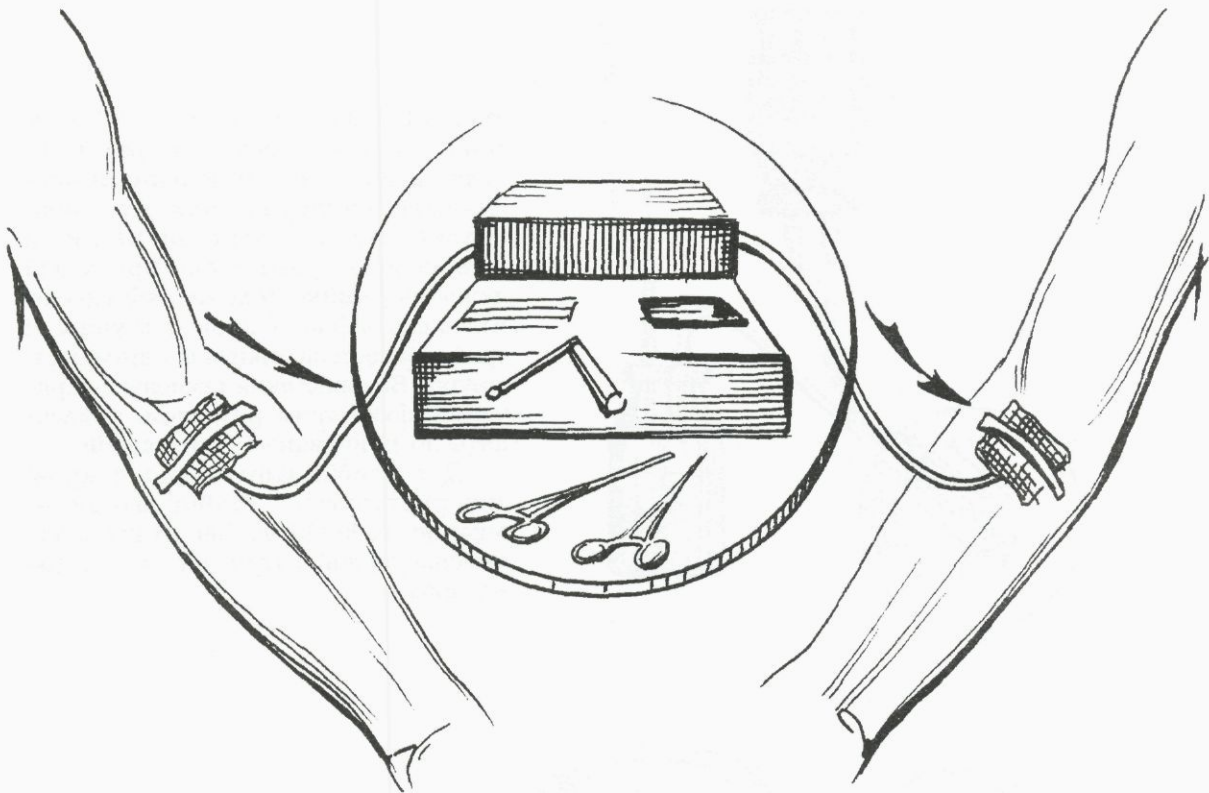
ПРЯМА ГЕМОТРАНСФУЗІЯ



Мал. 71. Гемотрансфузія шприцовим методом.

Перед переливанням необхідно провести проби на сумісність крові донора і реципієнта за групами і резус-фактором. Пробу на індивідуальну сумісність проводять перед біологічною пробою, з якої починають пряме переливання крові.

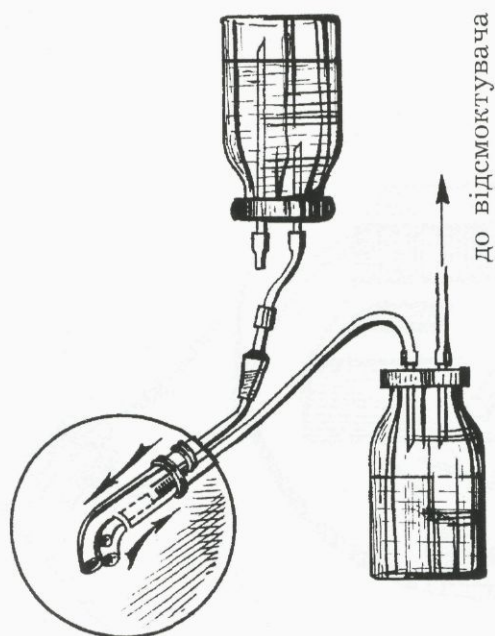
Лікар і медична сестра працюють в асептичних умовах. На стерильному столику розміщують шприци ємкістю 20 мл, голки Дюфо з надітими на них трубками. Дві склянки наповнюють стерильним ізотонічним розчином хлориду натрію з добавкою розчину гепарину. За допомогою шприца голки з трубками заповнюють розчином із склянки. Потім спиртовим розчином обробляють ліктьові згини донора і реципієнта. Накладають джгути, вводять голки у вени, джгути знімають. Для зручності процедури реципієнту попередньо налагоджують систему для внутрішньовенного введення ізотонічного розчину хлориду натрію. Переливання крові здійснюють через голку, введenu в гумову трубку системи. Після введення крові у вену реципієнта даний шприц більше не використовують.



Мал. 72. Пряме переливання крові за допомогою апарату ПКП-210.

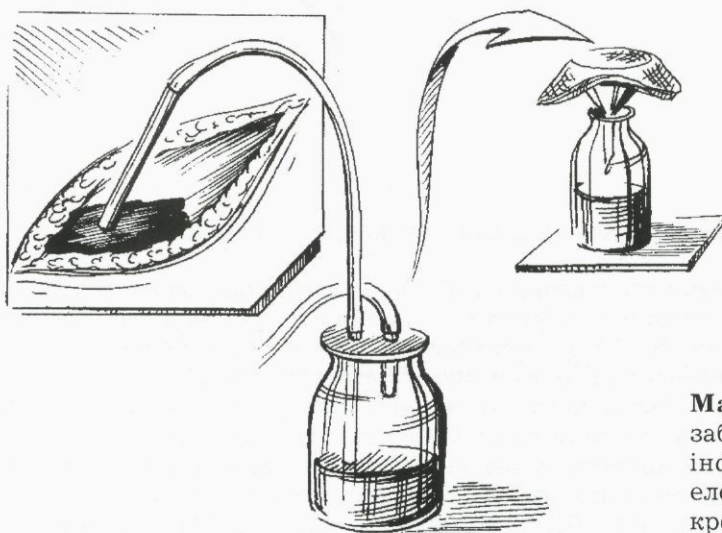
Апарат має спеціальну трубку для переливання крові, на кінці якої знаходяться канюлі для під'єднання до голок. Гідрофобне покриття витримує 5—8 стерилізацій. Реципієнт і донор підготовлюються до переливання крові, як і при шприцевому методі. В апарат вкладається і притискається кришкою трубка і проводиться калібровка роботи апарату. Для цього один кінець трубки опускають в склянку з ізотонічним розчином хлориду натрію, інший — в мірний циліндр. Поворотом ручки апарату заповнюють трубку ізотонічним розчином і відмічають об'єм у мірному циліндрі, при цьому враховують кількість обертів для даного об'єму або для перекачування 100 мл розчину. Потім до голки приєднують "переливаючу" частину трубки апарату і повільно переливають реципієнту 50 мл ізотонічного розчину хлориду натрію. Після цього підключають "забираючу" частину трубки апарату до вени донора. Поворотом ручки апарату проводять пряму гемотрансфузію зі швидкістю 50–75 мл/хв. При роботі з трубкою внутрішнім діаметром $4 \pm 0,25$ мм один оберт ручки апарат відповідає об'єму крові 1—0,15 мл, а при діаметрі трубки $2 \pm 0,2$ мм — відповідно 0,2—0,06 мл.

РЕІНФУЗІЯ КРОВІ

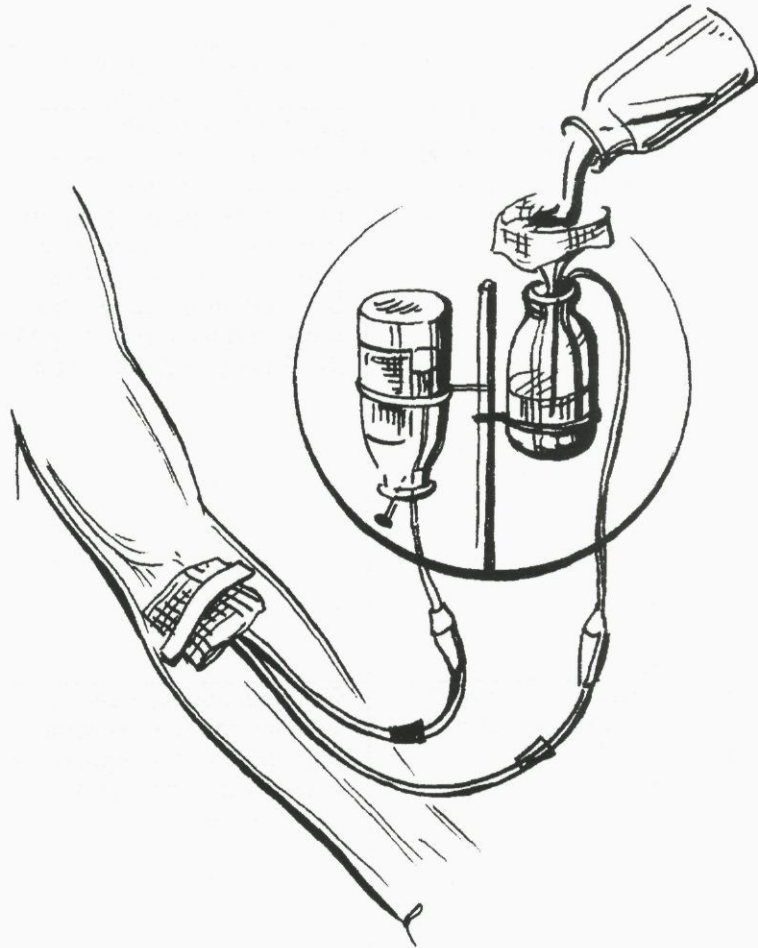


Мал. 73. Одна з різновидностей системи для збору крові з операційного поля за В.П.Суховим. Реінфузія крові в плановій хірургії може бути проведена під час всіх операцій, з підвищеною кровотечею, при умові якщо операційне поле не забруднене. Кількість зібраної крові і ступінь її травмованості залежить від діяльності хірурга. Використання тампонів з гарячим фізіологічним розчином, призводить до руйнування еритроцитів.

Для стабілізації зібраної крові використовують стабілізатори — гепарин (1000 Од на 500 мл крові або лимоннокислий натрій (10 мл на 100 мл крові)).



Мал. 74. Схематичне зображення забору, фільтрації аутокрові і її реінфузії хворому. Кінець трубки з електровідсмоктувача занурюється в кров — тоді вона забирається рівномірним потоком і набагато менше травмується. Найпростіший метод фільтрації — переливання крові у флакон через 8 шарів марлі, змоченої стабілізуючим розчином.



Мал. 75. Одночасна фільтрація крові, зібраної з операційного поля, її реінфузія хворому.

Стабілізовану і профільтровану кров можна переливати хворому негайно, без будь-яких попередніх проб. Однак, при масивних крововиливах у серозні порожнини, необхідно внутрішньовенно також вводити фібриноген, епсилон-амінокапронову кислоту, та 10 % розчин хлористого кальцію з розрахунку 10 мл на кожні 500 мл крові.

Можливі ускладнення під час переливання крові

№ п/п	Ускладнення	Помилки, що призвели до ускладнень	Невідкладні дії
1.	Гемотрансфузійні реакції і гемотрансфузійний шок	Порушення правил заготівлі і переливання крові (неправильне визначення групи крові чи неправильний запис групи крові в історії хвороби). Допущення помилок при виконанні біологічної проби або її непроведенні взагалі	Перед трансфузією перевірити термін зберігання консервованої крові та її якості (макроскопічний вигляд, наявність ознак гемолізу і бак. забруднення). Перед переливанням крові поетапно провести всі необхідні проби. При реакції зі сторони хворого – припинити переливання, ввести десинсібілізуючі засоби, кортикостероїдні препарати, провести трансфузію детоксикаційних розчинів, кристалолідів, гідрокарбонату натрію.
2.	Повітряна емболія, тромбоемболія	Неправильне заповнення система для переливання. Недостатня чи неправильна стабілізація (консервування) крові	Дотримуватись всіх технічних правил гемотрансфузії. Зробити ШВЛ, ввести серцеві препарати, антикоагулянти прямої і непрямой дії. Правильно стабілізувати і фільтрувати кров для переливання
3.	Циркуляторне перенавантаження. Кардіоваскулярна недостатність	Перенавантаження правого серця великою кількістю донорської крові	Припинити вливати кров. Оксигенотерапія. Ввести норадреналін, мезатон, ефедрин. Внутрішньовенно ввести розчин глюкози, корглікон, строфантин, при брадикардії – атропін. При клінічній смерті – провести комплекс реанімаційних заходів
4.	Калієва інтоксикація	Використання крові, в якій вийшов термін зберігання	Внутрішньовенно ввести 10 % розчин хлористого кальцію і хлориду натрію, 40 % розчин глюкози з інсуліном

Орієнтаційна карта для самостійної підготовки

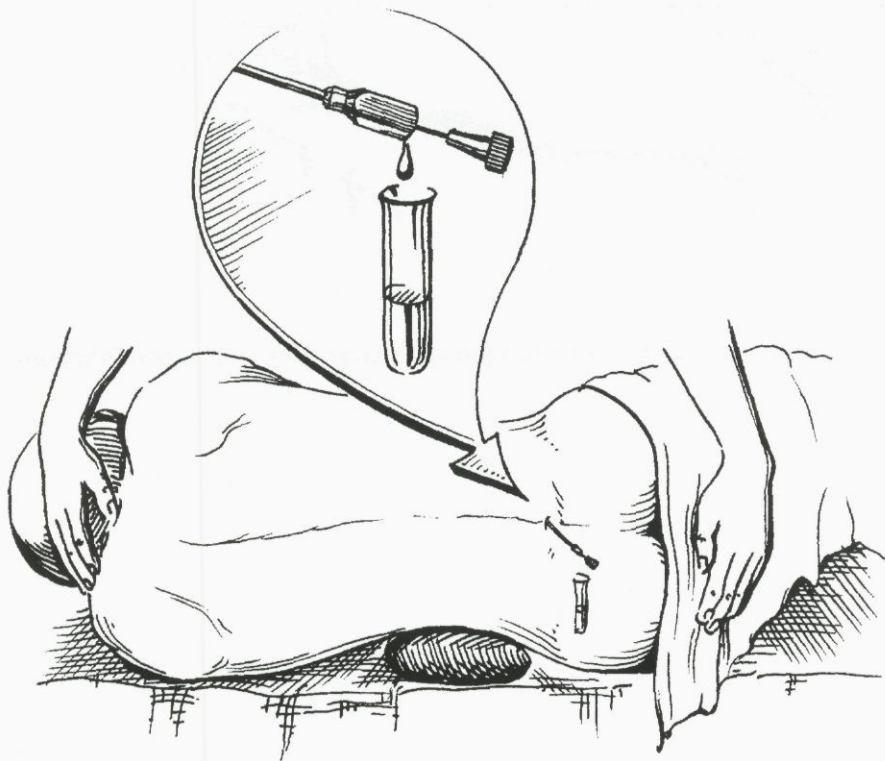
№ п/п	Завдання	Вказівки до дії	Самостійна робота
1.	Нагадати і уточнити анатомо-фізіологічні особливості кровотворення	Записати в зошит	Під контролем викладача визначити групу крові і резус-приналежність,
2.	Сформулювати показання та протипоказання до переливання донорської крові, прямого її переливання та реінфузії	Записати в зошит	провести переливання донорської крові хворому

ЛІТЕРАТУРА

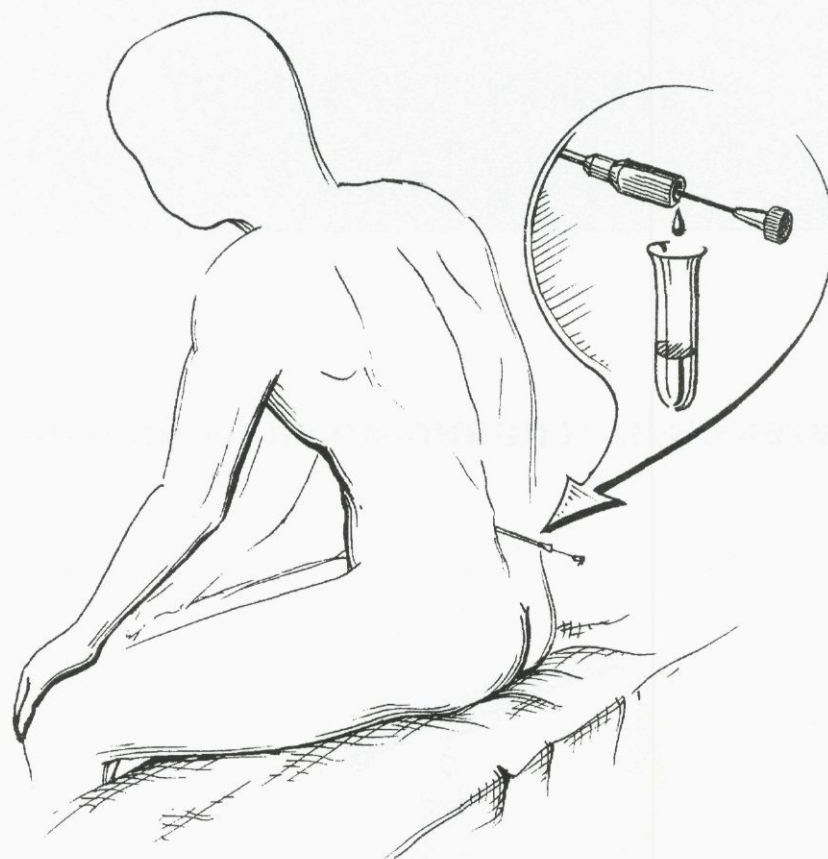
1. Даниленко М.В., Чепкий Л.П., Тимчук И.Д. Интенсивная послеоперационная терапия. - К.: Здоров'я, 1984. - 232с.
2. Дубицкий А.Е., Семенов И.А., Чепкий Л.П. Медицина катастроф. - К.: Здоров'я, 1983. - 464с.
3. Лужников С.М. Острые отравления. М., 1992.
4. Организация экстренной медицинской помощи населению при стихийных бедствиях и других чрезвычайных ситуациях. / Под ред. В.В.Мясникова. М., 1991.
5. Посібник для практичних занять з анестезіології та реаніматології. / За ред. Л.В.Усенко. К.: Здоров'я, 1995. - 236с.
6. Спичков В.П., Омельченко А.Г. Организационно-техническая основа системы военной медицины катастроф. М., 1992.
7. Терновой К.С., Бутылин Ю.П., Бобылев Ю.И. Неотложные состояния: патофизиология, клиника, лечение. - К.: Здоров'я, 1984. - 264с.
8. Чрезвычайные ситуации и организация экстренной помощи пострадавшим. / Под ред И.А.Семенова. К., 1992.
9. Ярема И.В., Уртаев Б.М. Трансфузия лимфы и её компонентов. М.: ТОО "Журнал ЛКМ", 1995. - 235с.

НЕЙРОХІРУРГІЯ

ЛЮМБАЛЬНА (СПИННО-МОЗКОВА) ПУНКЦІЯ



Мал. 76. Виконання люмбальної пункції в лежачому положенні хворого.



Мал. 77. Виконання люмбальної пункції в сидячому положенні хворого.

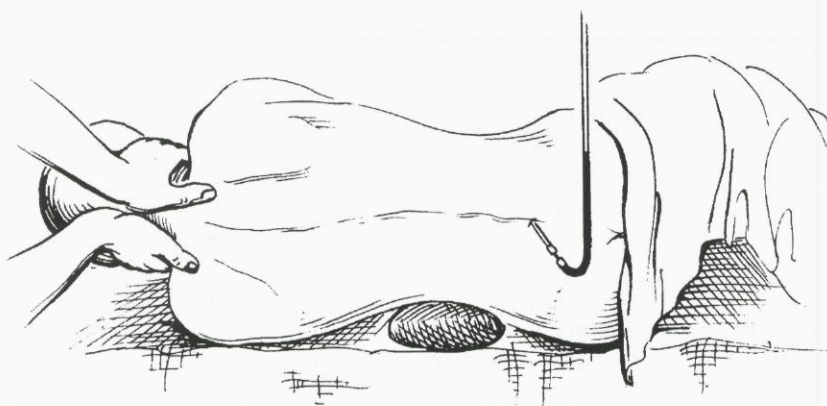
Можливі ускладнення при люмбальній пункції

№ п/п	Ускладнення	Помилки, що призвели до ускладнень	Невідкладні дії
1.	Корінцевий больовий синдром	Попадання голки в корінець кінського хвоста	Поміняти положення кінчика голки
2.	Поява крові	Попадання голки в одну із судин епідурального простору	Поміняти положення голки, а якщо це не допомагає, то перепунктувати вище або нижче
3.	Розвиток церебрального дислокаційного синдрому	Швидке випускання ліквору у хворих із об'ємними внутрішньо-черепними процесами	Застосувати дегідротаційну терапію, а при необхідності – вентрикулопункцію
4.	Лікворна гіпотензія	Надмірне випускання ліквору	Внутрішньовенно ввести дистильовану воду, фізіологічний розчин або 9 % розчин глюкози

Орієнтаційна карта для самостійної підготовки

№ п/п	Завдання	Вказівки до дії	Самостійна робота
1.	Згадати показання і протипоказання до люмбальної пункції	Повторити топографію тканин, через які проходить голка при виконанні люмбальної пункції	На фантомі відпрацювати всі етапи люмбальної пункції. Брати участь у виконанні люмбальної пункції під контролем лікаря

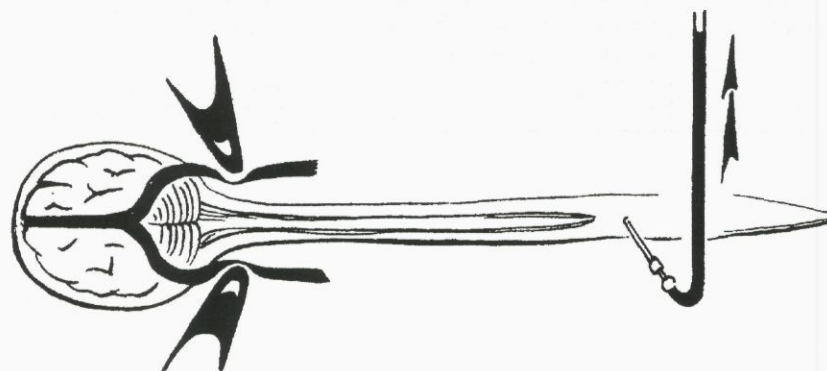
ЛЮМБАЛЬНА ПУНКЦІЯ З ПРОВЕДЕННЯМ ЛІКВОРОДИНАМІЧНИХ ПРОБ



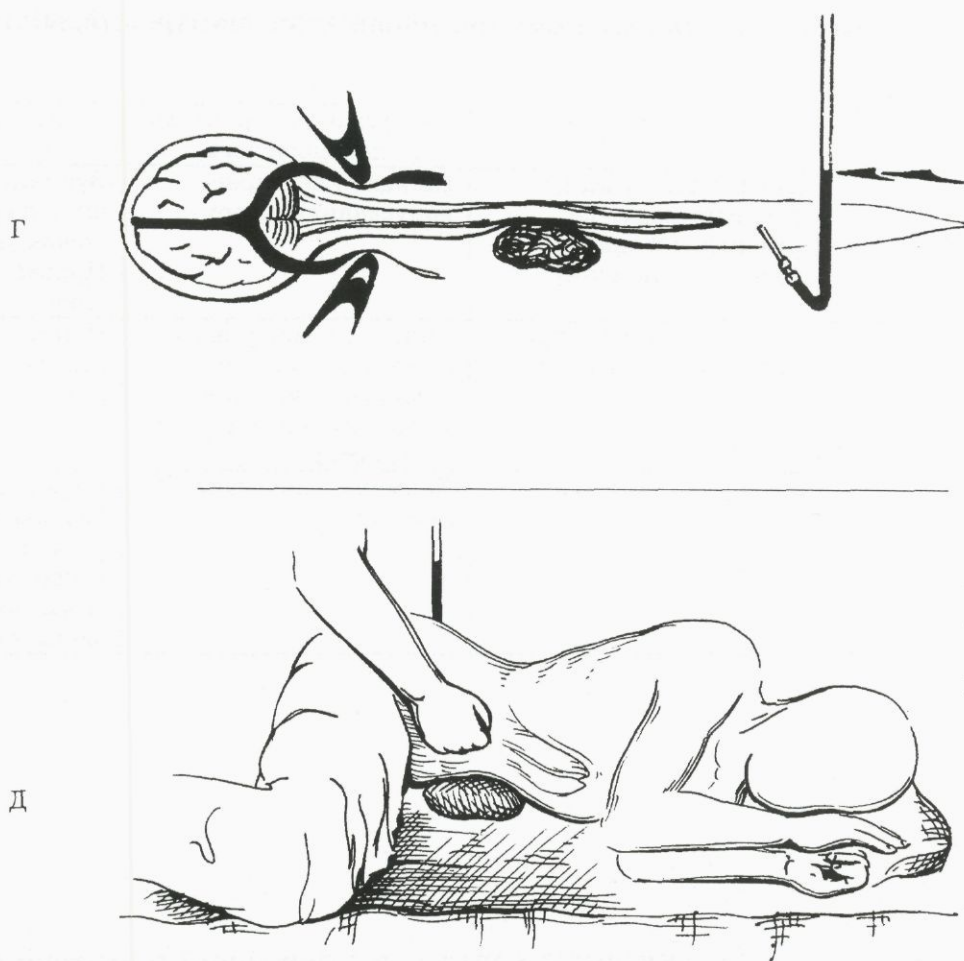
А



Б



Б



Мал. 78. Люмбальна пункція з проведенням ліквородинамічних проб:

А — проба Квеккенштедта;

Б — вихідний рівень тиску спинно-мозкової рідини;

В — підвищення лікворного тиску при стисненні яремних вен (при пробі Квеккенштедта);

Г — відсутність підйому лікворного стовпчика при наявності ліквородинамічного блоку;

Д — проба Стукея.

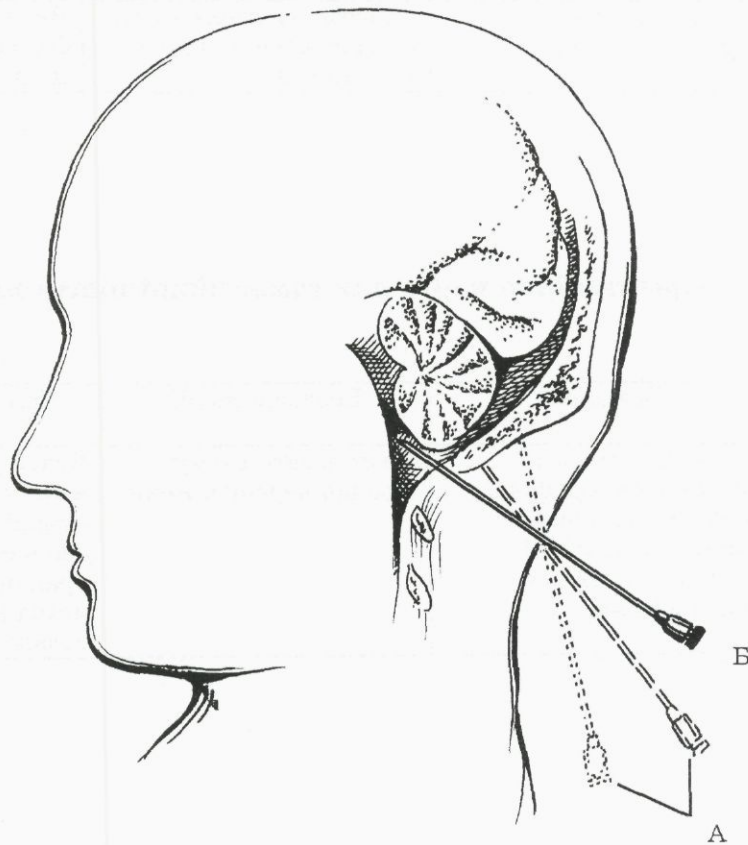
Можливі ускладнення при проведенні ліквородинамічних проб

№ п/п	Ускладнення	Помилки, що призвели до ускладнень	Невідкладні дії
1.	Дислокація пухлини спинного мозку із розвитком вторинного больового синдрому	Швидке і надмірне випускання ліквору	Зупинити випускання ліквору. Поміняти положення хворого. Призначити анальгетики
2.	Втрата свідомості при пробі Квеккенштедта	Сильне і довготривале стискання судин шиї, коли стискаються не тільки яремні вени, а й сонні артерії	Негайно перестати стискувати судини шиї
3.	Лікворна гіпотензія	Надмірне випускання ліквору	Гідратація хворого. Пероральний прийом рідини і внутрішньовенне введення дистильованої води, фізіологічного розчину

Орієнтаційна карта для самостійної підготовки

№ п/п	Завдання	Вказівки до дії	Самостійна робота
1.	Згадати і уточнити техніку проведення люмбальної пункції та ліквородинамічних проб	Записати в зошиті всі етапи люмбальної пункції із ліквородинамікою. Намалювати схеми повного, часткового і клапанного лікворного блоку	Брати участь у виконанні ліквородинамічних проб

СУБОКЦИПІТАЛЬНА ПУНКЦІЯ



Мал. 79. Субокципітальна пункція:
А — початкове розташування голки;
Б — голка знаходиться в мозочково-мозковій цистерні.

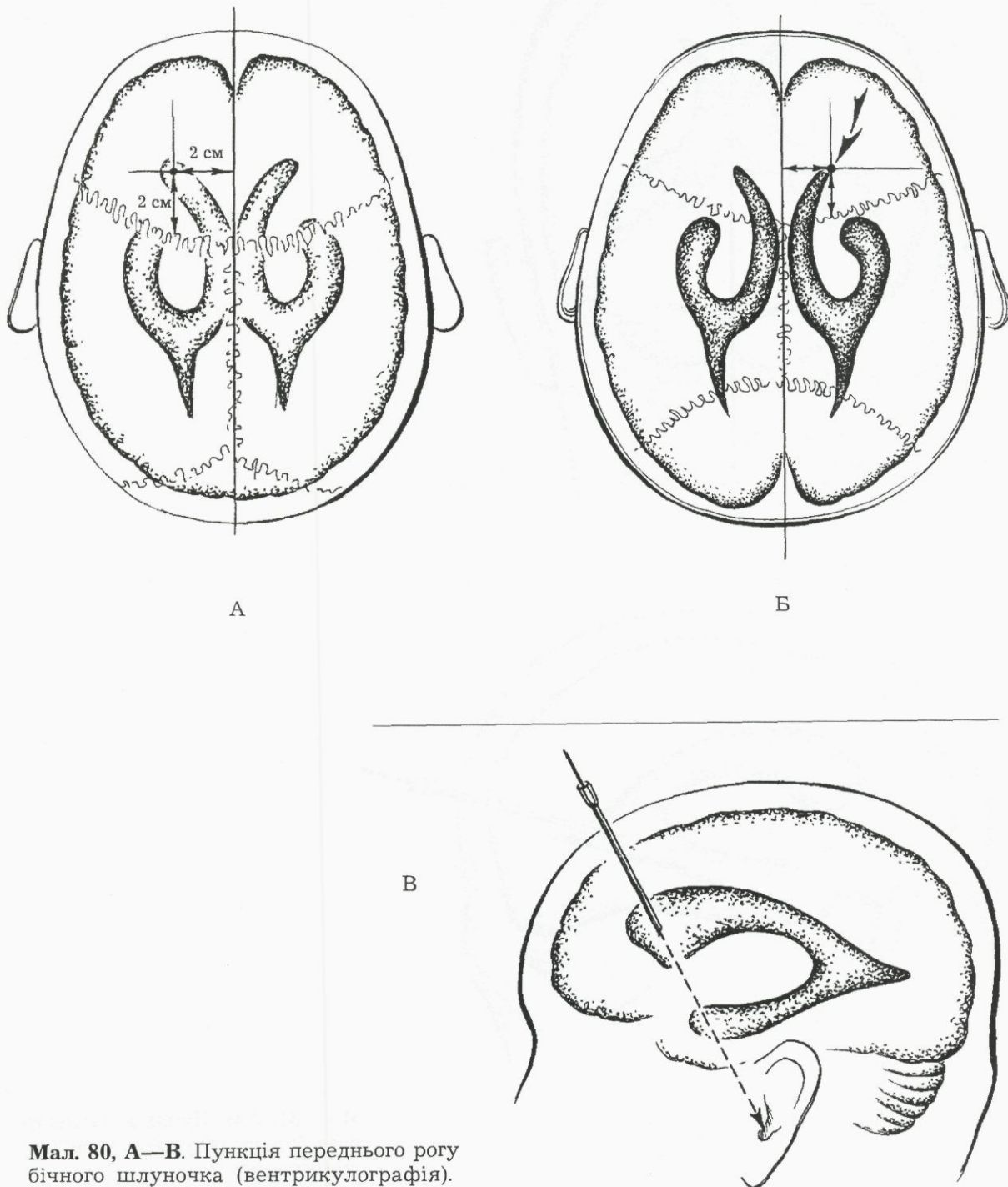
Можливі ускладнення при проведенні субокципітальної пункції

№ п/п	Ускладнення	Помилки, що призвели до ускладнень	Невідкладні дії
1.	Зупинка дихання і серцевої діяльності	Глибоке введення голки з пошкодженням довгастого мозку	Витягнути голку. Провести реанімаційні заходи

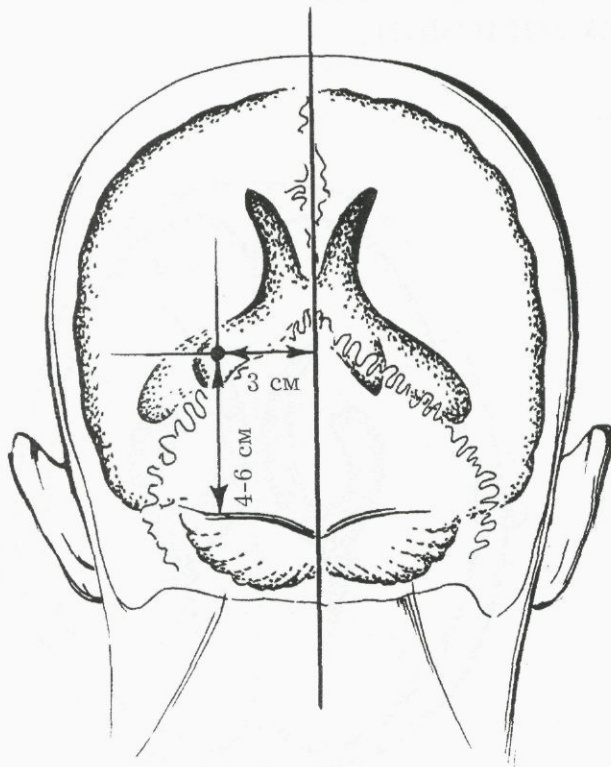
Орієнтаційна карта для самостійної підготовки

№ п/п	Завдання	Вказівки до дії	Самостійна робота
1.	Згадати і уточнити анатомо-топографічні особливості м'яких тканин потиличної ділянки та задньої черепної ямки	Намалювати схему задньої черепної ямки	Брати участь у виконанні субокципітальної пункції. На фантомі або в секційній відпрацювати техніку і методику субокципітальної пункції

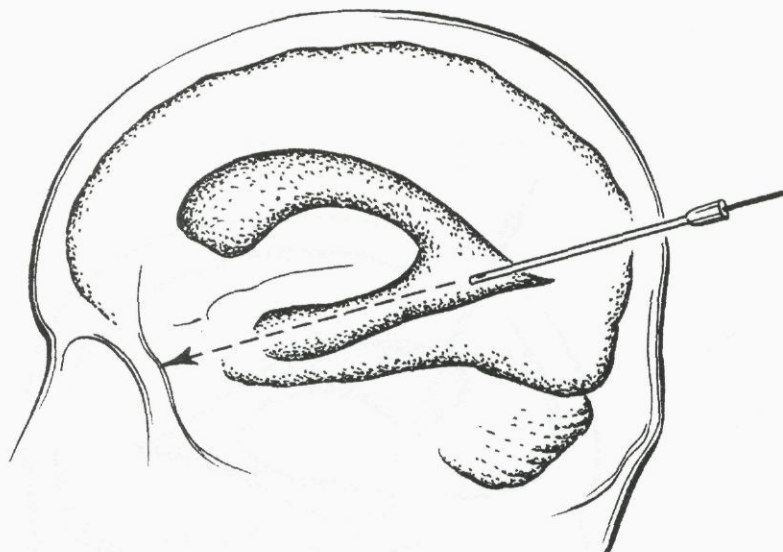
**ВЕНТРИКУЛЯРНА ПУНКЦІЯ
(ВЕНТРИКУЛОГРАФІЯ)**



Мал. 80, А—В. Пункція переднього рогу бічного шлуночка (венірикулографія).



А



Б

Мал. 81, А,Б. Пункція заднього рогу бічного шлуночка (вентрикулографія).

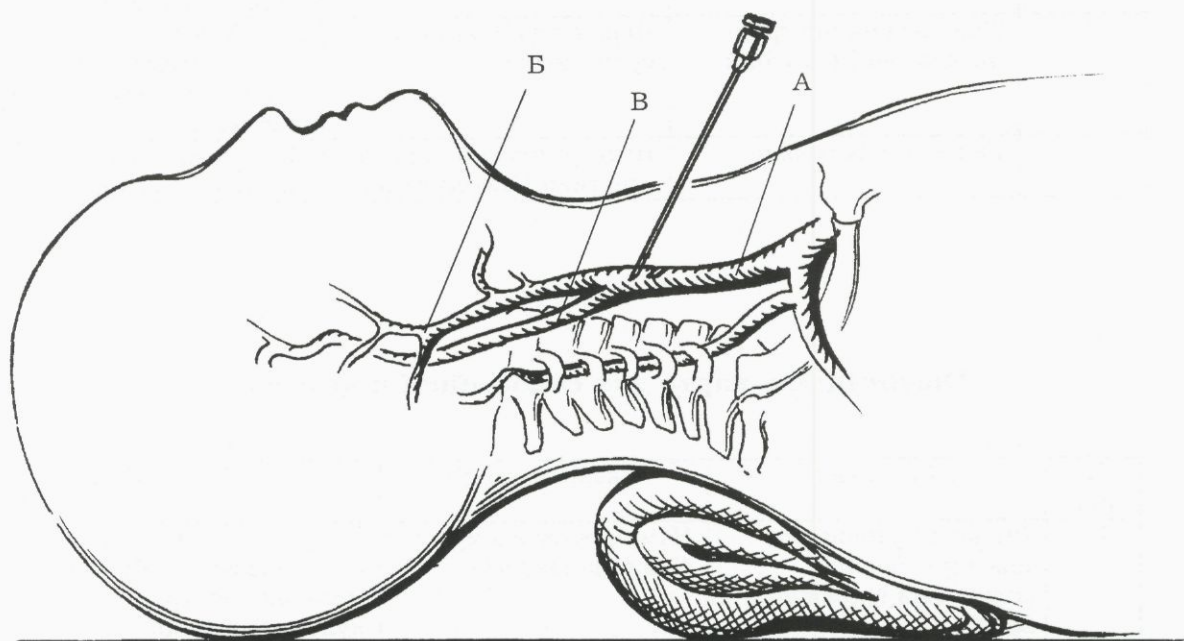
Можливі ускладнення при вентрикулярній пункції

№ п/п	Ускладнення	Помилки, що призвели до ускладнень	Невідкладні дії
1.	Релапс мозку	Швидке і надмірне випускання ліквору	Гідратація хворого (внутрішньовенно, перорально). Введення фізрозчину в бічний шлуночок
2.	Виникнення внутрішньочерепної гематоми	Поранення канюлею судин мозку	Комп'ютерна томографія. Видалення внутрішньочерепної гематоми
3.	Гнійні ускладнення	Недотримування правил асептики і антисептики	Проведення проти-запальної терапії

Орієнтаційна карта для самостійної підготовки

№ п/п	Завдання	Вказівки до дії	Самостійна робота
1.	Згадати і уточнити анатомію бічних шлуночків головного мозку	Намалювати схему бічних шлуночків	На фантомі і в секційній відпрацювати техніку і методику вентрикулярної пункції
2.	Уточнити показання і протипоказання для проведення вентрикулопункції	Усно пояснити правила проведення вентрикулопункції	Брати участь у проведенні вентрикулопункції

КАРОТИДНА АНГІОГРАФІЯ



Мал. 82. Каротидна ангиографія:
А — загальна сонна артерія;
Б — зовнішня сонна артерія;
В — внутрішня сонна артерія.

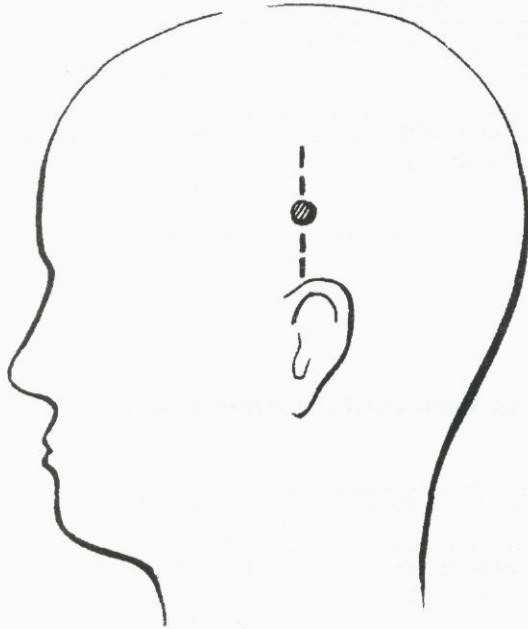
Можливі ускладнення при ангіографії

№ п/п	Ускладнення	Помилки, що призвели до ускладнень	Невідкладні дії
1.	Розвиток гематоми на шиї в ділянці пункції артерії	Багаторазові пункції артерії	Пальцеве притискування артерії
2.	Алергічна реакція на внутрішньоартеріальне введення контрасту	Не проведена попередня проба на контраст	Зупинити введення контрасту. Ввести антигістамінні препарати

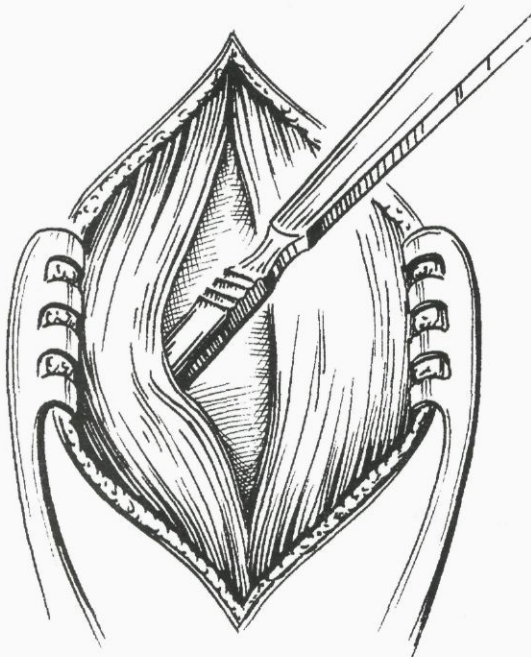
Орієнтаційна карта для самостійної підготовки

№ п/п	Завдання	Вказівки до дії	Самостійна робота
1.	Згадати анатомію сонних артерій	Намалювати схему сонних артерій	На фантомі відпрацювати техніку і методику ангіографії
2.	Уточнити показання і протипоказання для ангіографії	Відмітити на схемі місце пункції сонної артерії	Брати участь у проведенні ангіографії

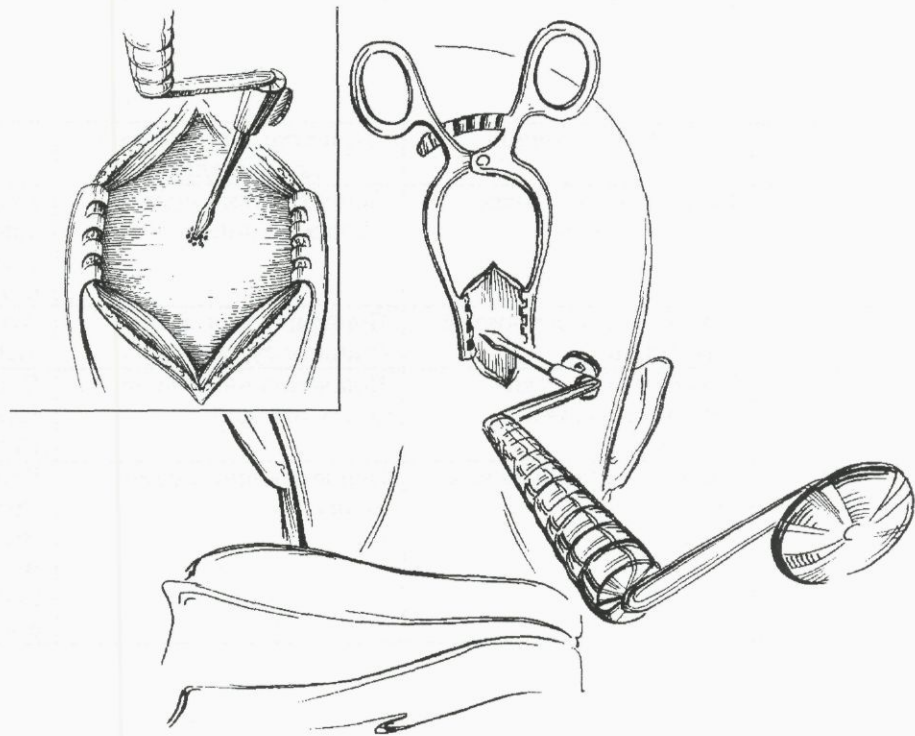
НАКЛАДАННЯ ФРЕЗОВОГО ОТВОРУ



Мал. 83. Розріз шкіри.



Мал. 84. Після розрізання шкіри і розведення її країв ранорозширювачем розрізане окістя (від кістки відділена сепаратором).



Мал. 85. Накладання фрезового отвору в ділянці задньої черепної ямки.

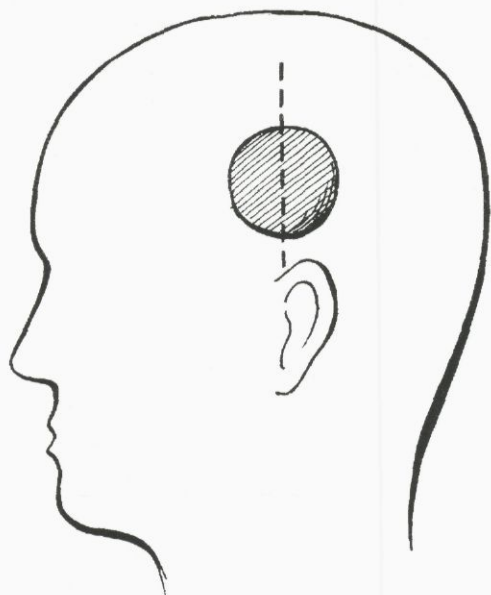
Можливі ускладнення при накладанні фрезового отвору

№ п/п	Ускладнення	Помилки, що призвели до ускладнень	Невідкладні дії
1.	Кровотеча із м'яких тканин голови	Пошкодження судин м'яких тканин голови	Пальцеве притискання. Накладання затискача. Електрокоагуляція
2.	Кровотеча із діплоетичних судин	Пошкодження діплоетичних судин	Зупинка кровотечі втиранням воску
3.	Кровотеча із судин твердої мозкової оболонки	Пошкодження оболонкових артерій	Електрокоагуляція. Накладання кліпсів. Перев'язка судин
4.	Кровотеча із мозкових судин	Пошкодження судин мозку	Електрокоагуляція. Зупинка кровотечі тампонами, змоченими перекисом водню. Застосування гемостатичної губки

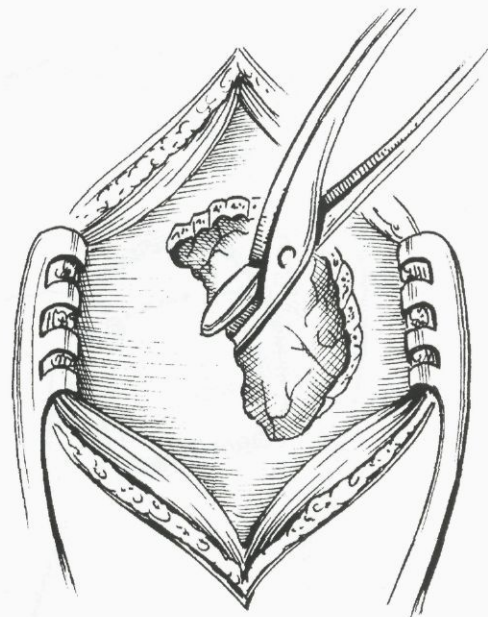
Орієнтаційна карта для самостійної підготовки

№ п/п	Завдання	Вказівки до дії	Самостійна робота
1.	Згадати топографічну анатомію м'яких тканин, голови, кісток черепа, оболонок мозку	Намалювати пошарову схему м'яких тканин голови	В секційній відпрацювати техніку і методику накладання фрезового отвору
2.	Уточнити місця накладання пошукових фрезових отворів	Намалювати схему Кренлейна	Асистувати при накладанні пошукових фрезових отворів

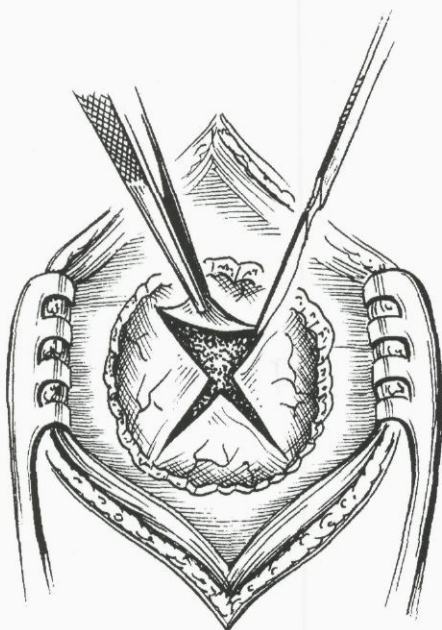
РЕЗЕКЦІЙНА ТРЕПАНАЦІЯ



Мал. 86. Локалізація розрізу шкіри і трепанації черепа

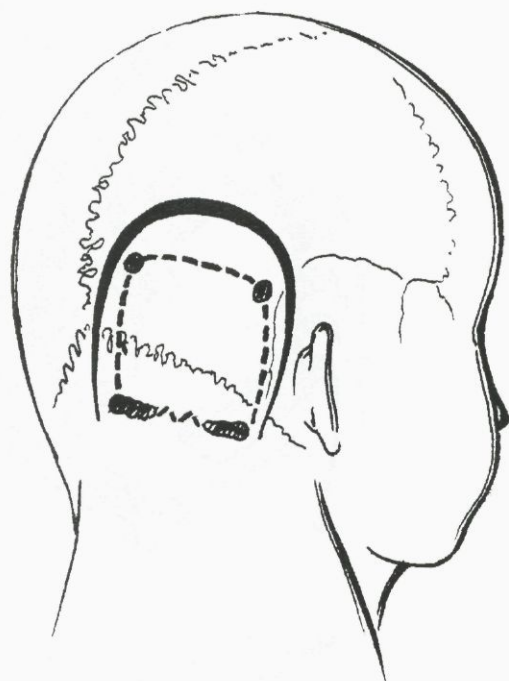


Мал. 87. Видаляючи кусачками кістку, розширюють ФО до необхідних розмірів.


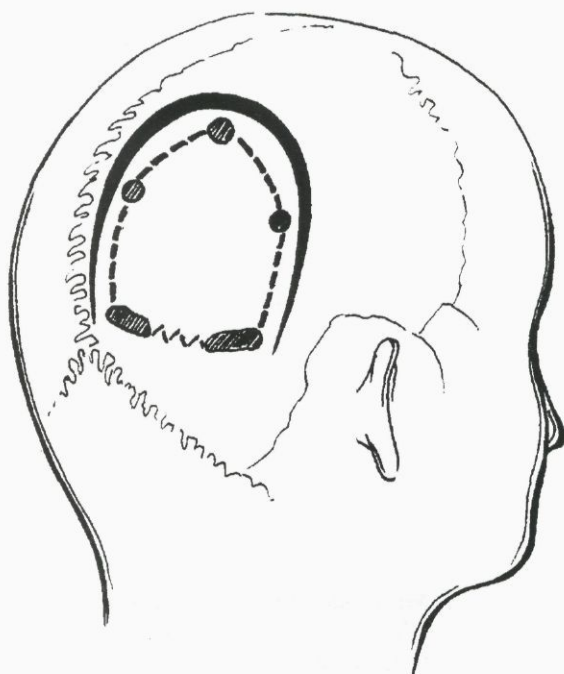


Мал. 88. Хрестоподібно розрізають тверду оболонку головного мозку.

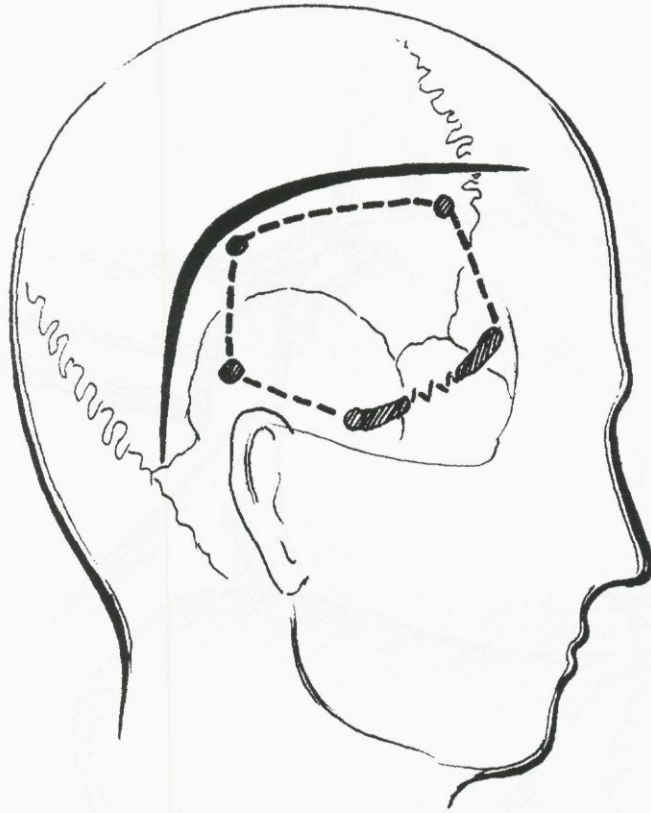
КІСТКОВО-ПЛАСТИЧНА ТРЕПАНАЦІЯ



А



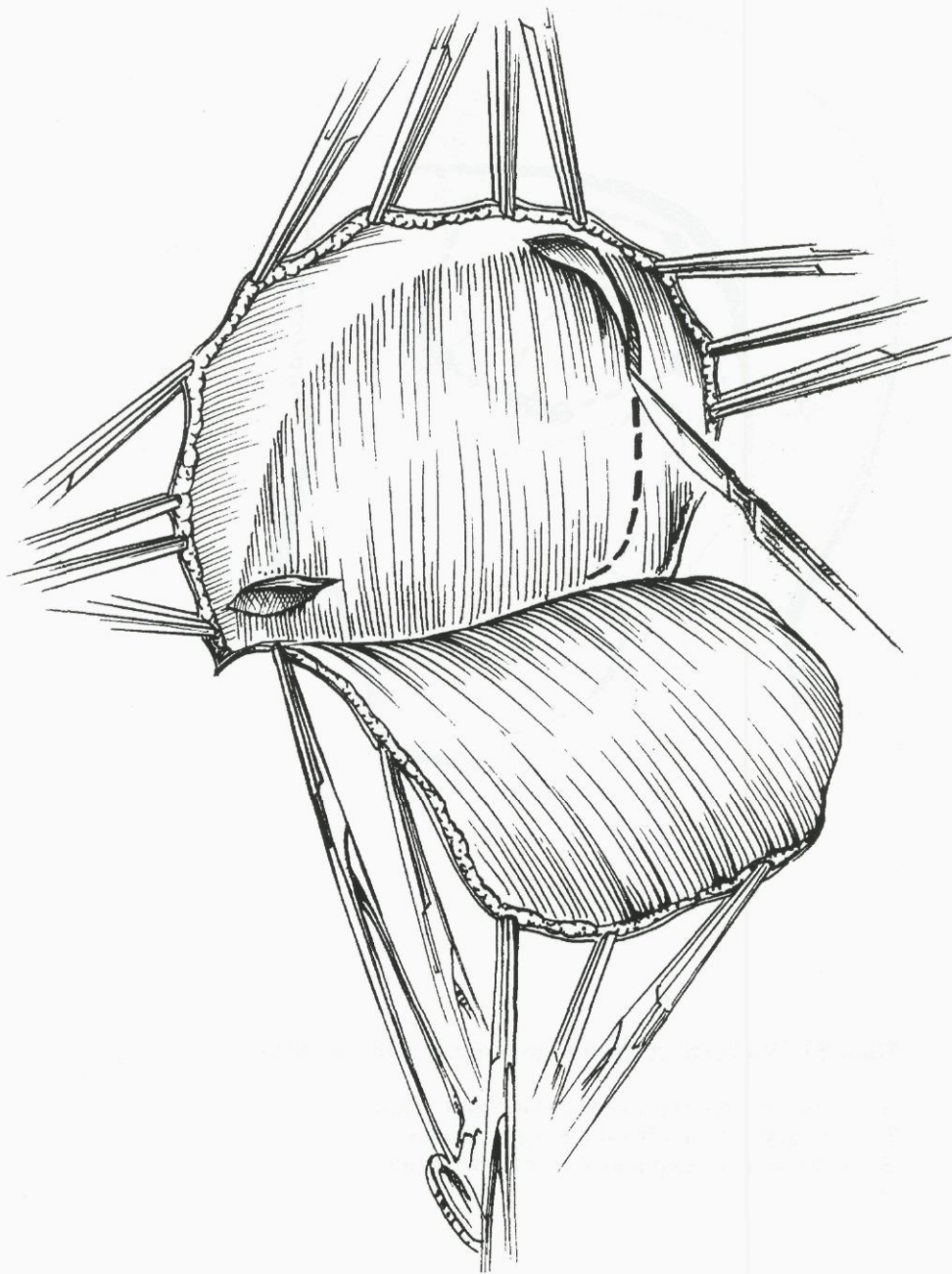
Б



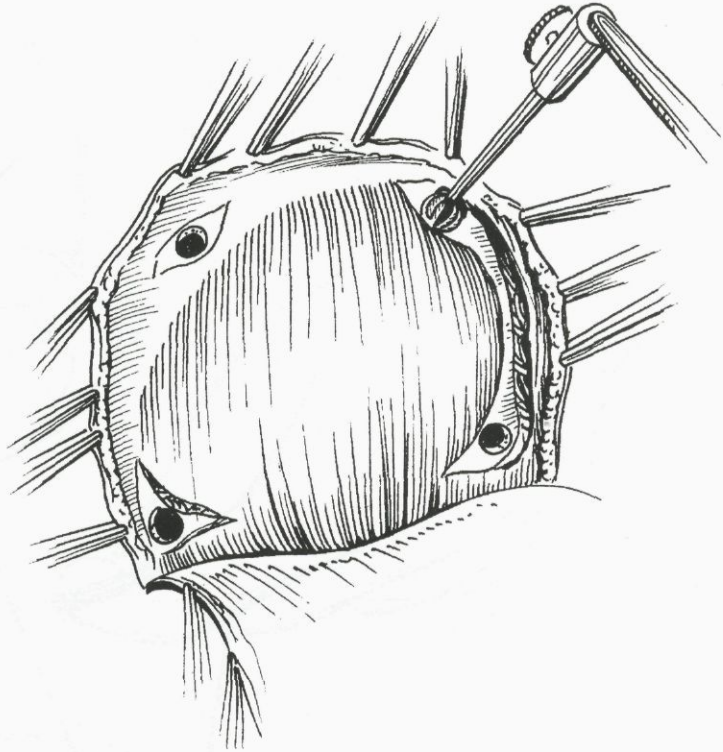
В

Мал. 89. Варіанти доступів до різних ділянок мозку:

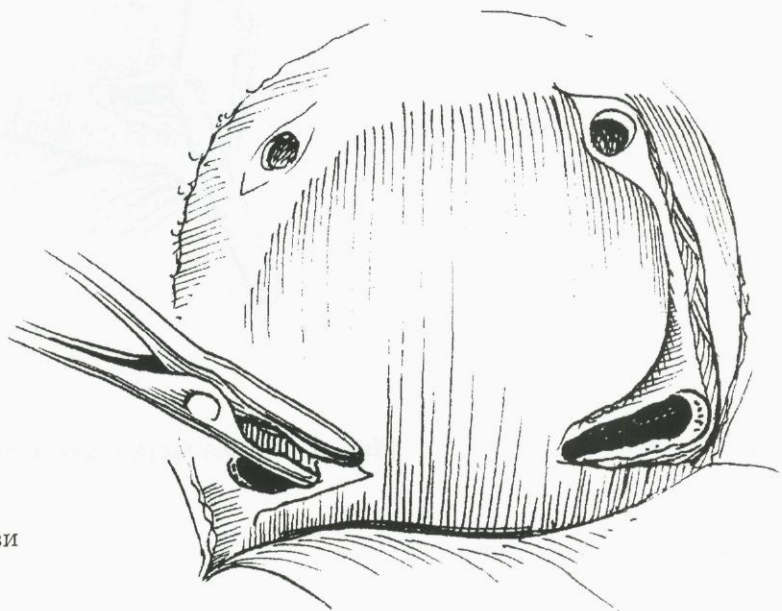
- А — доступ до потиличної частини мозку;
- Б — доступ до тім'яної частини мозку;
- В — доступ до скроневої частини мозку.



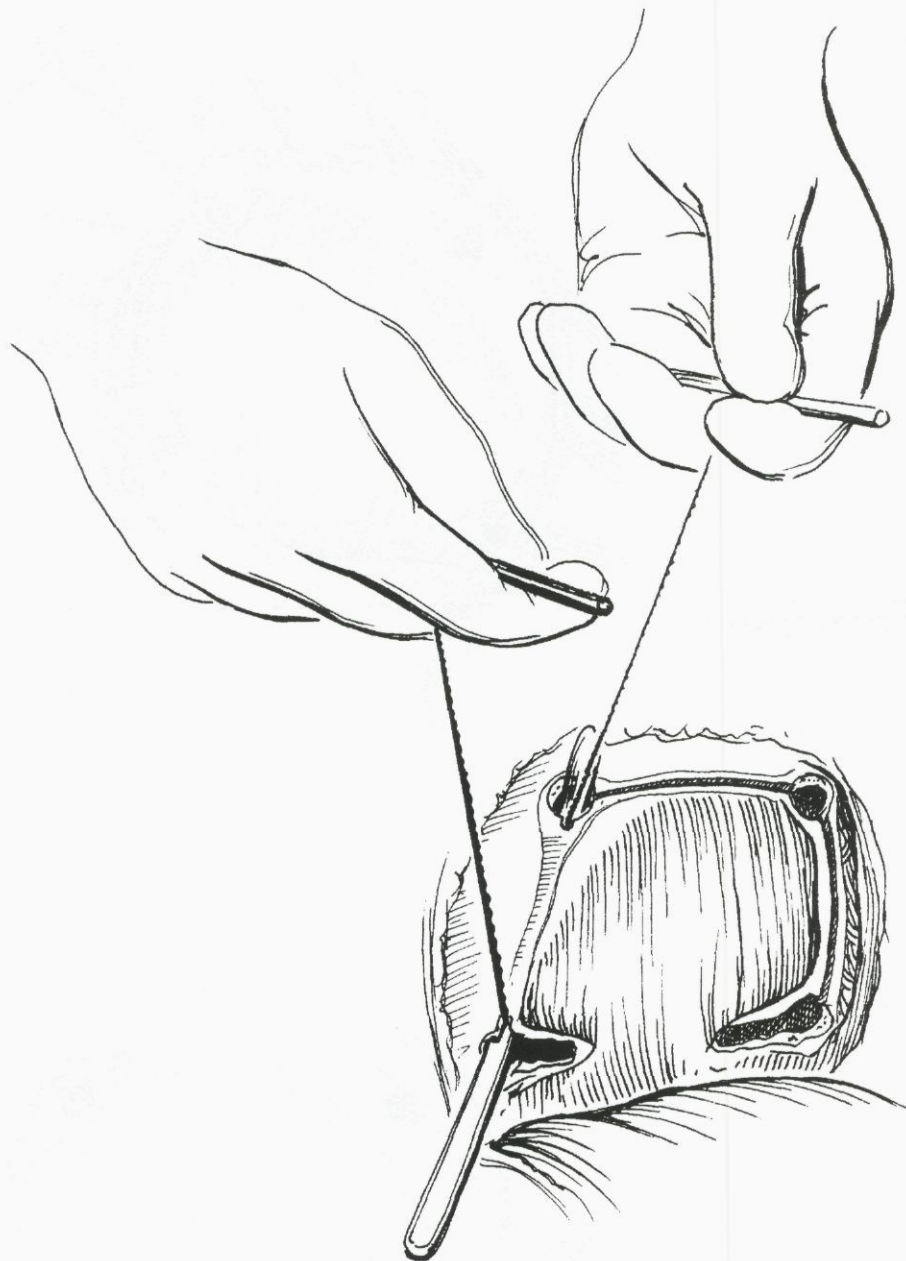Мал. 90. Етапи кістково-пластичної трепанації. Розріз окістя.



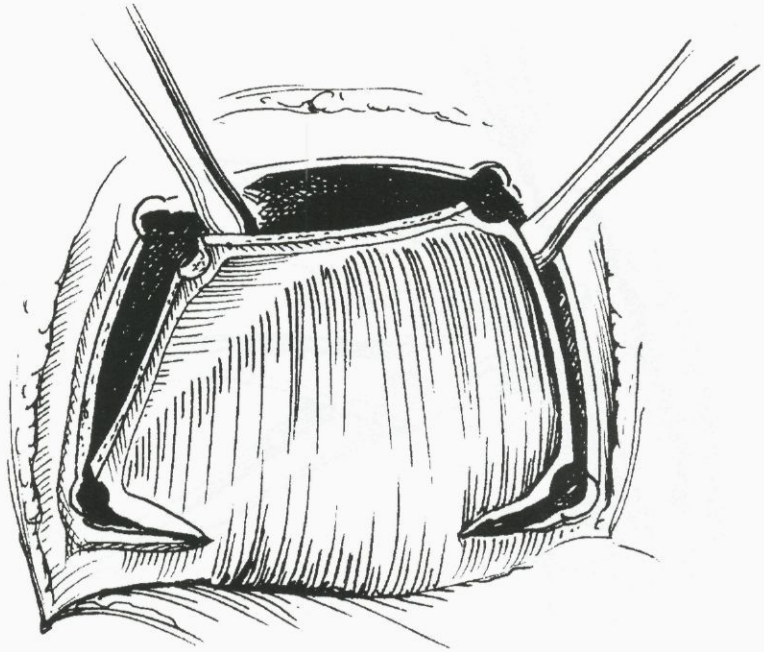
Мал. 91. Накладання фрезових отворів.



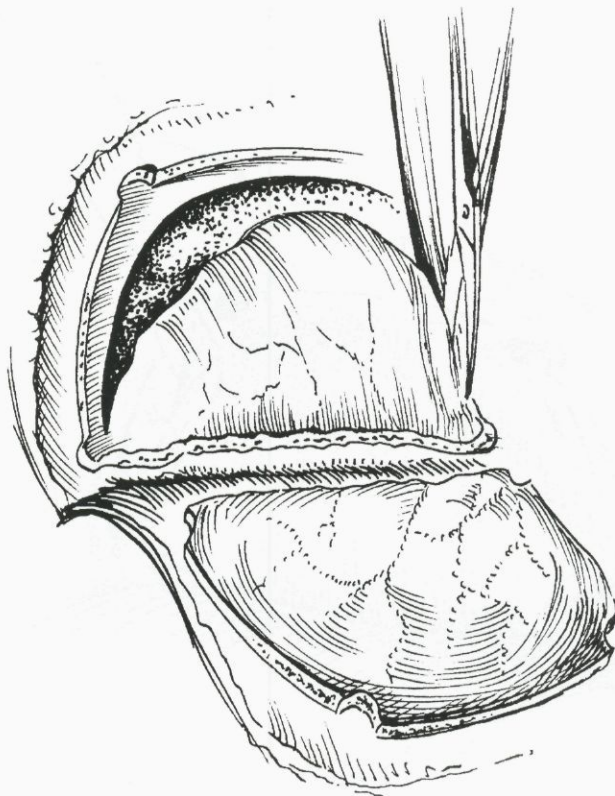
Мал. 92. Підкушування основи кісткового клаптя кусачками.



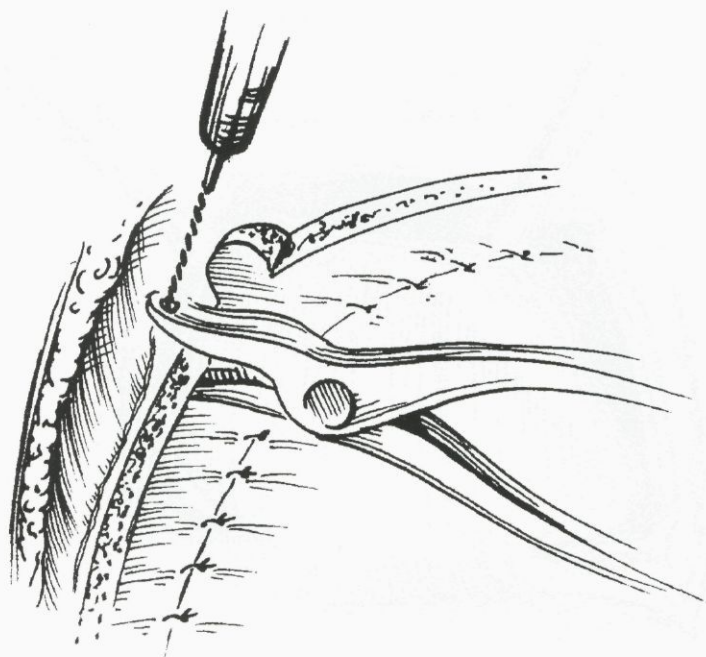
Мал. 93. Розріз кістки дряною пилкою.



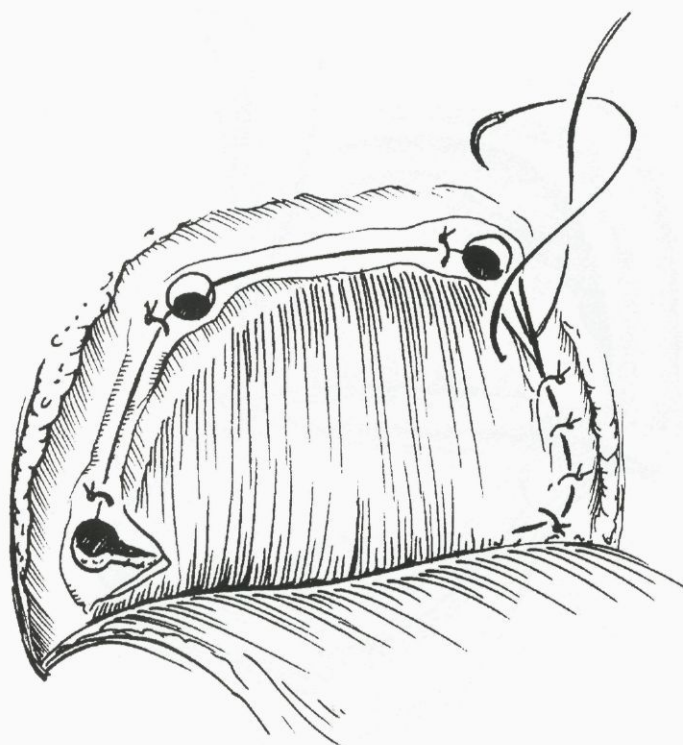
Мал. 94. Піднімання кістки елеваторами.



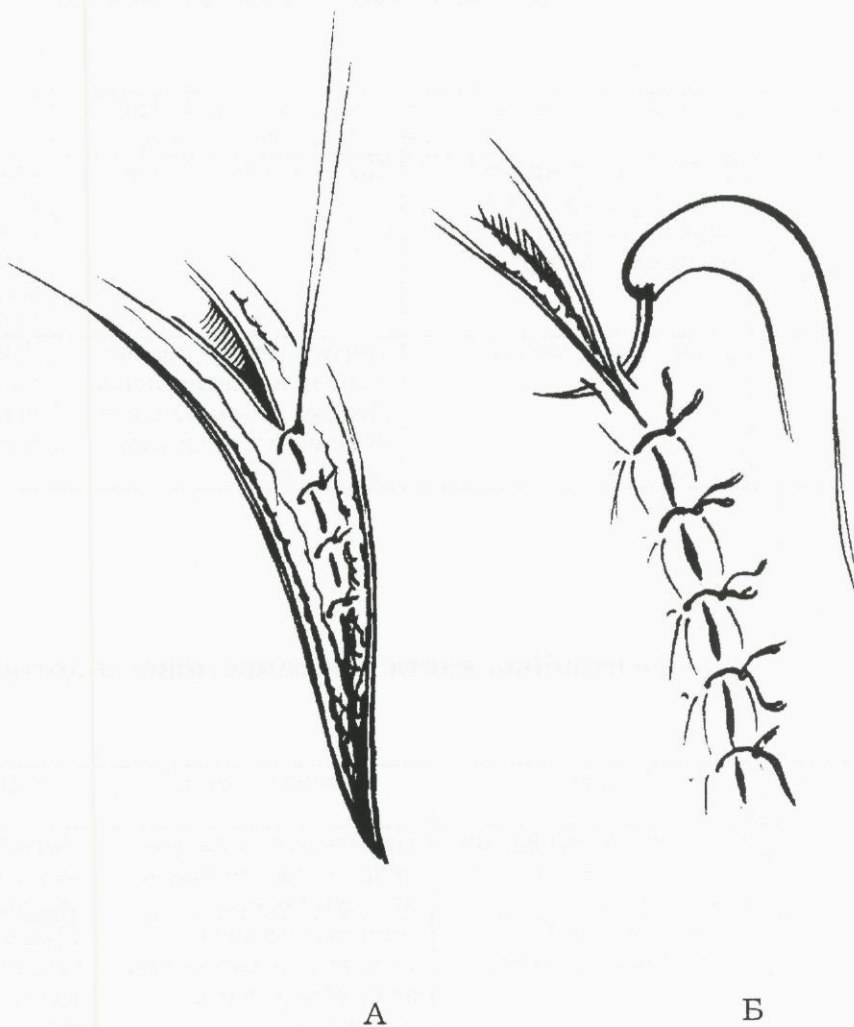
Мал. 95. Розріз твердої мозкової оболонки.



Мал. 96. Накладання фрезових отворів для фіксації кісткового клаптя.



Мал. 97. Зашивання окістя.



Мал. 98. Накладання швів на м'які тканини
голови:
А — підшкірну клітковину;
Б — шкіру.

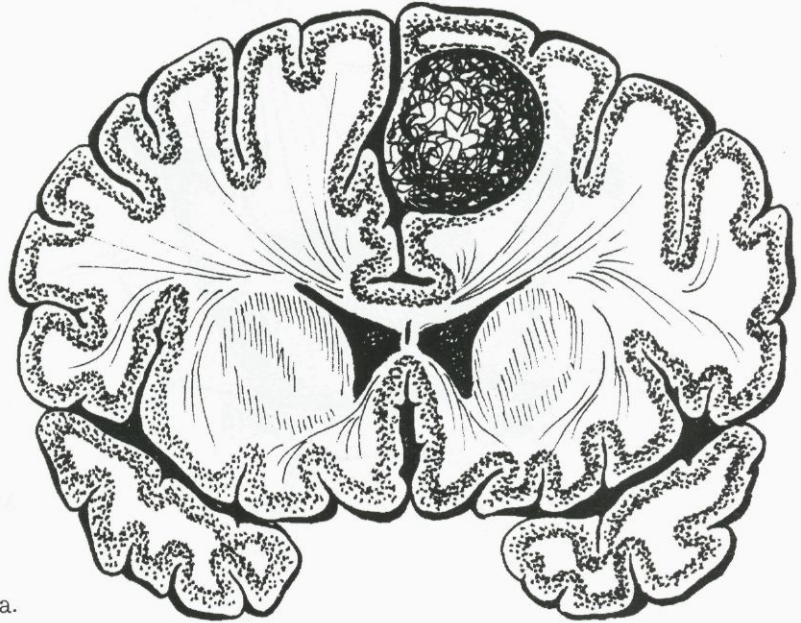
Можливі ускладнення при резекційній та кістковопластичній трепанаціях

№ п/п	Ускладнення	Помилки, що призвели до ускладнень	Невідкладні дії
1.	Кровотеча із м'яких тканин голови, кісток черепа, твердої оболонки і мозку	Пошкодження судин	Зупинити кровотечу електрокоагуляцією, накладанням кліпсів, втиранням воску, гемостатичною губкою, перекисом водню
2.	Гнійні ускладнення	Недотримання правил асептики і антисептики. Велика травматизація тканин. Довготривала операція	Протизапальні заходи. При необхідності – хірургічне видалення гною

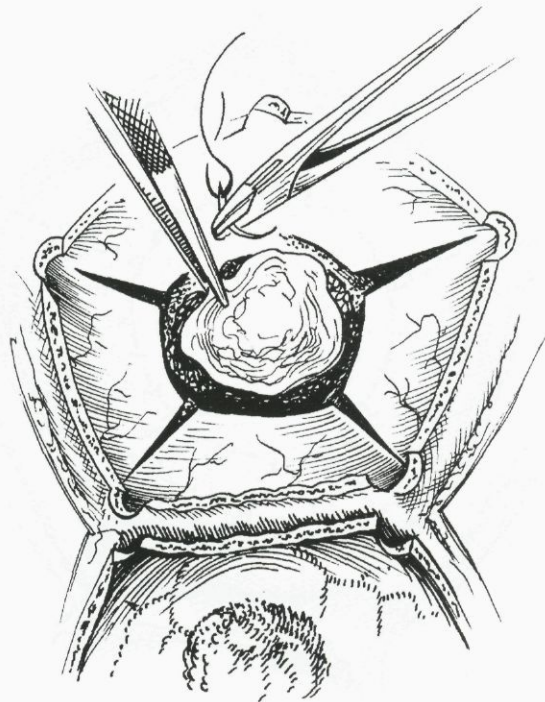
Орієнтаційна карта для самостійної підготовки

№ п/п	Завдання	Вказівки до дії	Самостійна робота
1.	Уточнити топографічну анатомію мозкової частини черепа	Намалювати топографічну схему мозкової частини черепа	Відпрацювати техніку і методику резекційної трепанації в секційній
2.	Згадати всі етапи резекційної трепанації	Написати методи зупинки кровотечі при нейрохірургічних операціях	Брати участь при резекційних та кістковопластичних трепанаціях

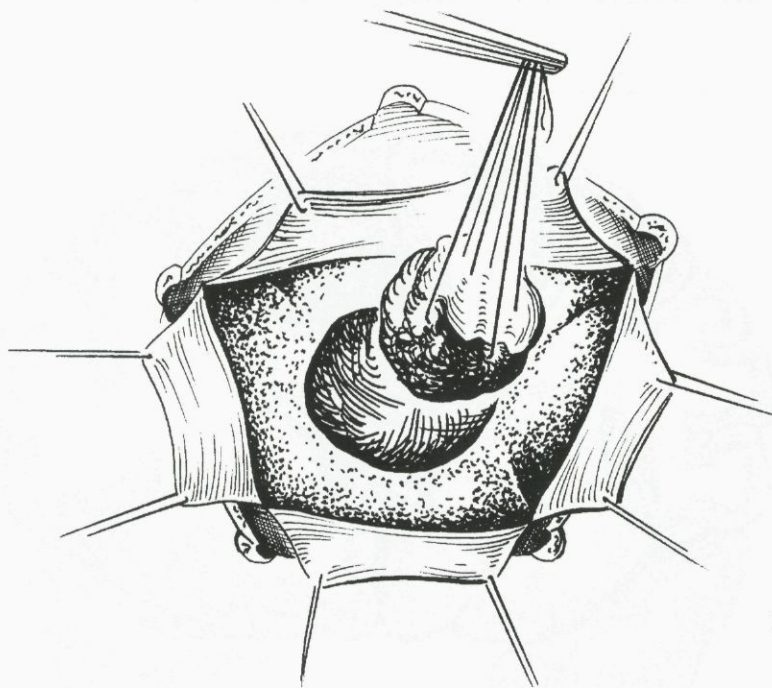
ВИДАЛЕННЯ ПУХЛИНИ ГОЛОВНОГО МОЗКУ



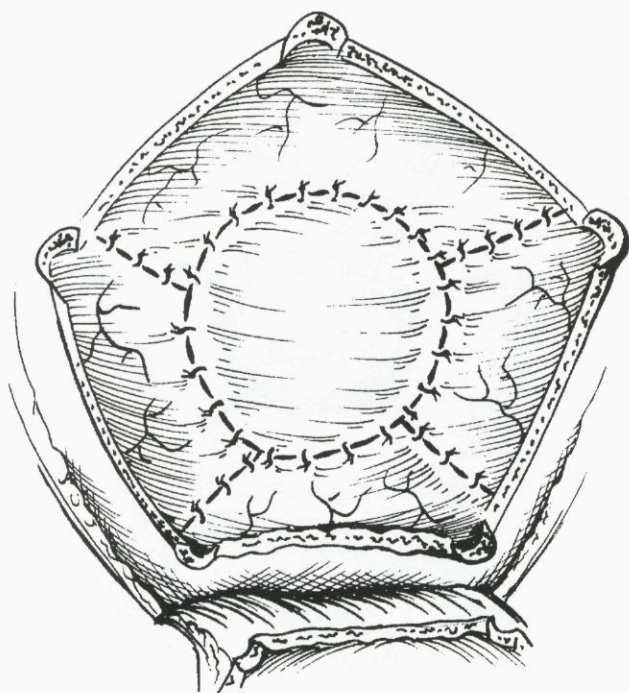
Мал. 99. Парасагітальна пухлина.



Мал. 100. Накладання фіксуєчих лігатур на пухлину.

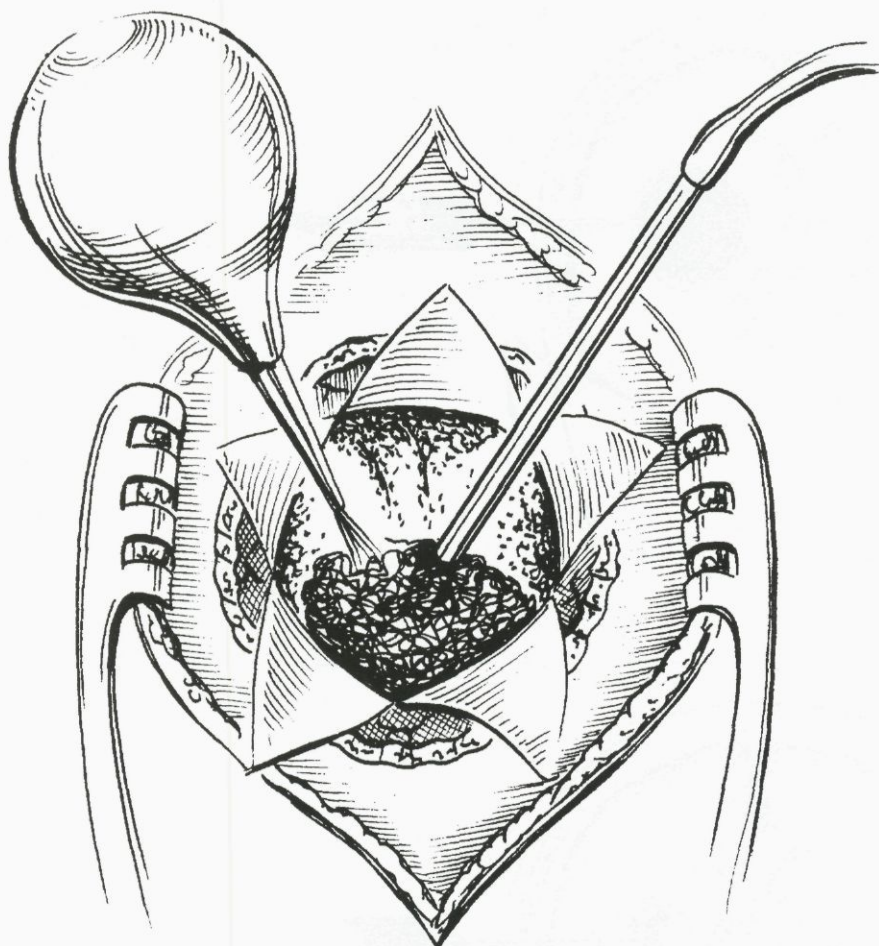


Мал. 101. Видалення пухлини.



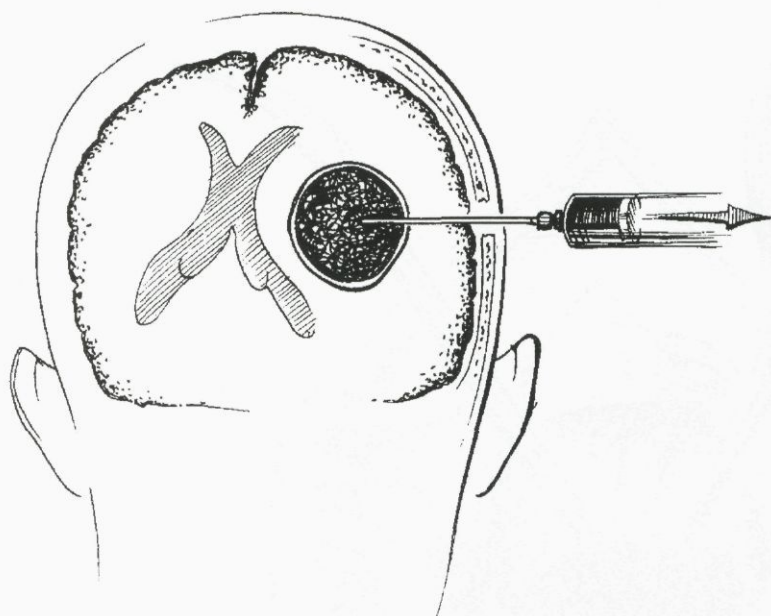
Мал. 102. Зашивання твердої мозкової оболонки (дефект твердої оболонки закритий трансплантантом)

ВИДАЛЕННЯ СУБДУРАЛЬНОЇ ГЕМАТОМИ

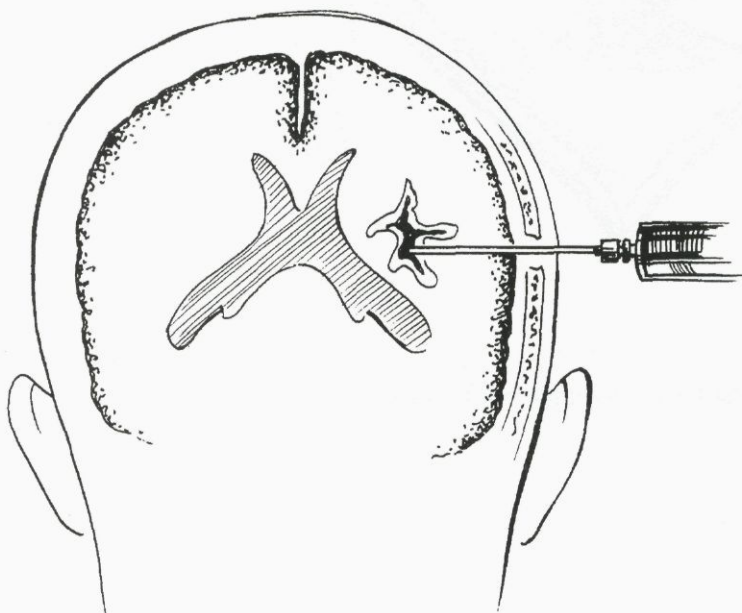


Мал. 103. Видалення субдуральної гематоми.

ВИДАЛЕННЯ АБСЦЕСУ ГОЛОВНОГО МОЗКУ



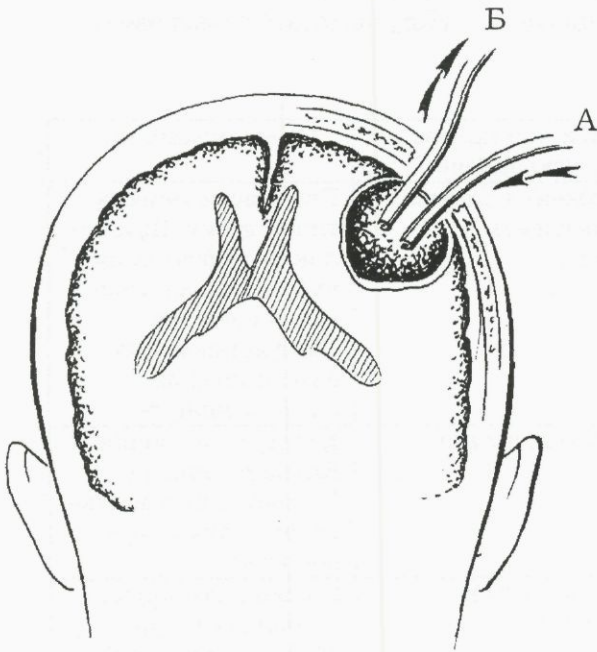
А



Б

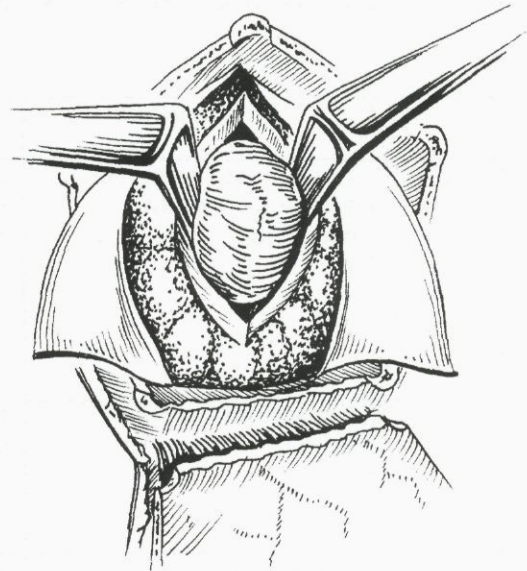
Мал. 104. Пункційний метод
нейрохірургічного лікування
глибинних абсцесів головного
мозку:

А — аспірація абсцесу;
Б — після аспірації.

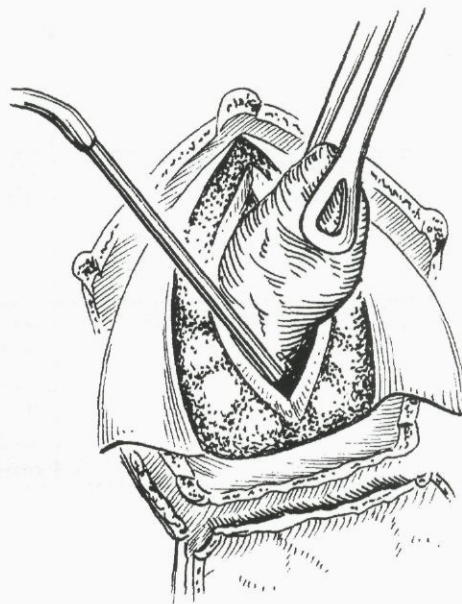


Мал. 105. Дренування поверхнево розміщених абсцесів головного мозку без чітко вираженої капсули:

А — привідна дренажна трубка;
Б — відвідна дренажна трубка.



Мал. 106. Видалення абсцесу головного мозку разом із капсулою.



Мал. 107. Видалення абсцесу головного мозку разом із капсулою.

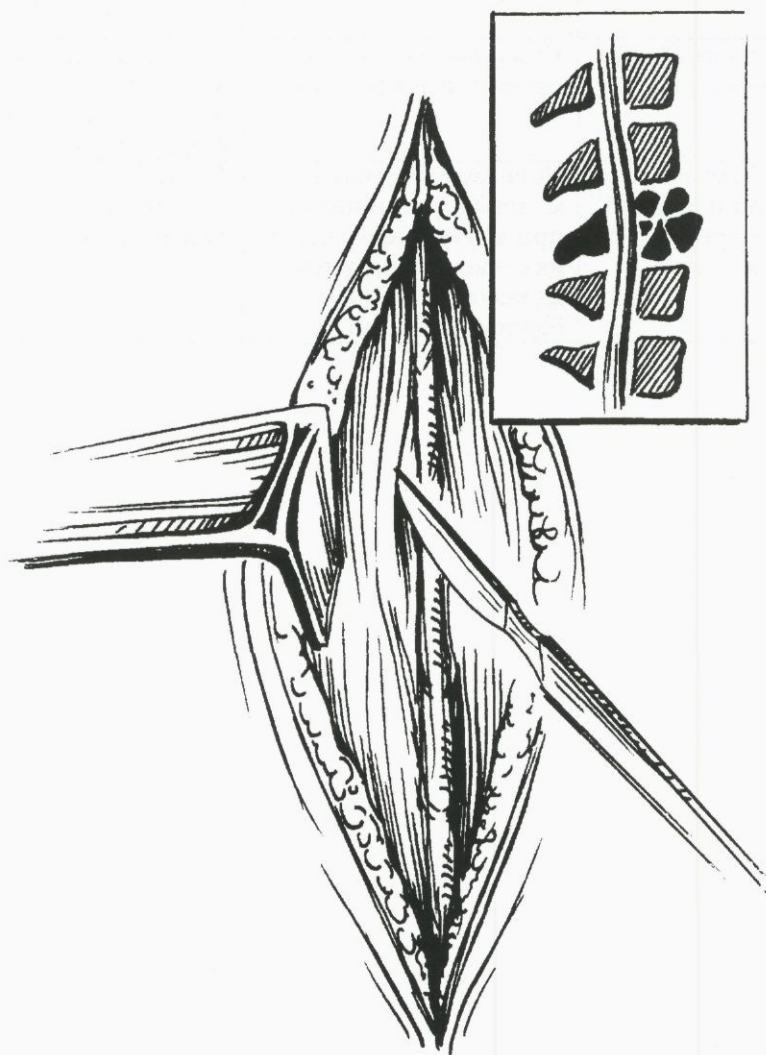
Можливі ускладнення при внутрішньочерепних операціях (видалення пухлини, абсцесу, субдуральної гематоми)

№ п/п	Ускладнення	Помилки, що призвели до ускладнень	Невідкладні дії
1.	Кровотеча із синусів твердої мозкової оболонки	Пошкодження синусів при проведенні трепанації	Прикласти гемостатичну губку. При великих дефектах синусу його пластика або перев'язка. Внутрішньовенно ввести кров або кровозамінники
2.	Кровотеча із судин мозку	Пошкодження судин мозку	Електрокоагуляція. Накласти кліпси. Застосувати гемостатичну губку і перекис водню
3.	Гострий набряк – набухання головного мозку	Затікання крові на основу мозку	Відсмоктати кров з основи мозку, провести дегідратаційну та гормональну терапію. Гіпервентиляція легень
4.	Післяопераційний набряк головного мозку	Наявність крові в місці операції	Дегідратаційна та гормональна терапія. Локальна гіпотермія. При необхідності – повторна операція із видаленням крові, детриту та накладання відточно-приточного дренажу. Рідко – декомпресія, видалення кісткового лоскуту
5.	Післяопераційні гематоми	Недостатній гемостаз під час операції	Повторна операція із видаленням гематоми і накладанням приточно-відточної дренажної системи
6.	Гнійні ускладнення	Ігнорування правил асептики і антисептики. Довготривалість операції. Велика травматизація тканин в зоні операції	Протизапальні заходи. При необхідності – хірургічне видалення гною та гнійних тканин

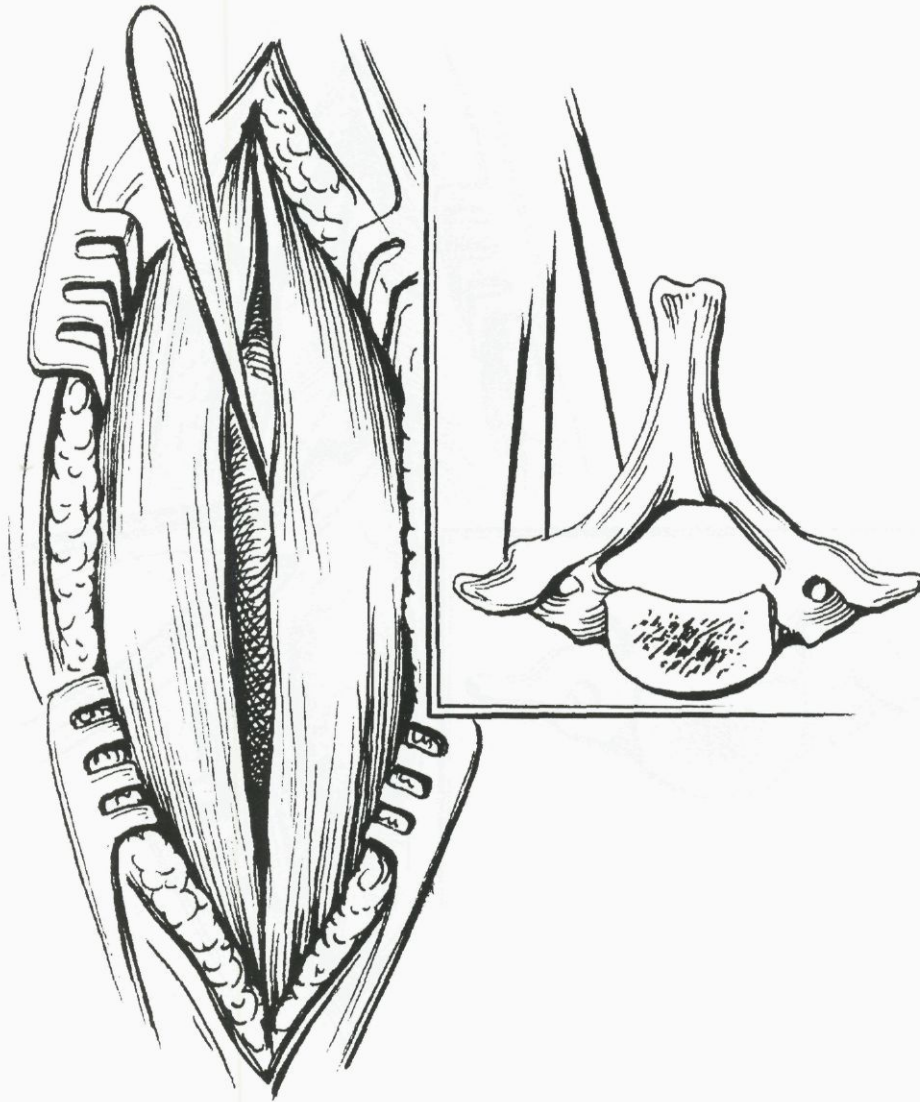
Орієнтаційна карта для самостійної підготовки

№ п/п	Завдання	Вказівки до дії	Самостійна робота
1.	Уточнити топографічну анатомію головного мозку	Намалювати анатомічні схеми головного мозку	Відпрацювати техніку і методику внутрішньочерепних операцій в секційній
2.	Вивчити всі етапи операцій при наявності внутрішньочерепних об'ємних процесів	Написати і вивчити можливі ускладнення при внутрішньочерепних операціях, їх профілактику і заходи боротьби із ними	Брати участь у проведенні внутрішньочерепних операцій

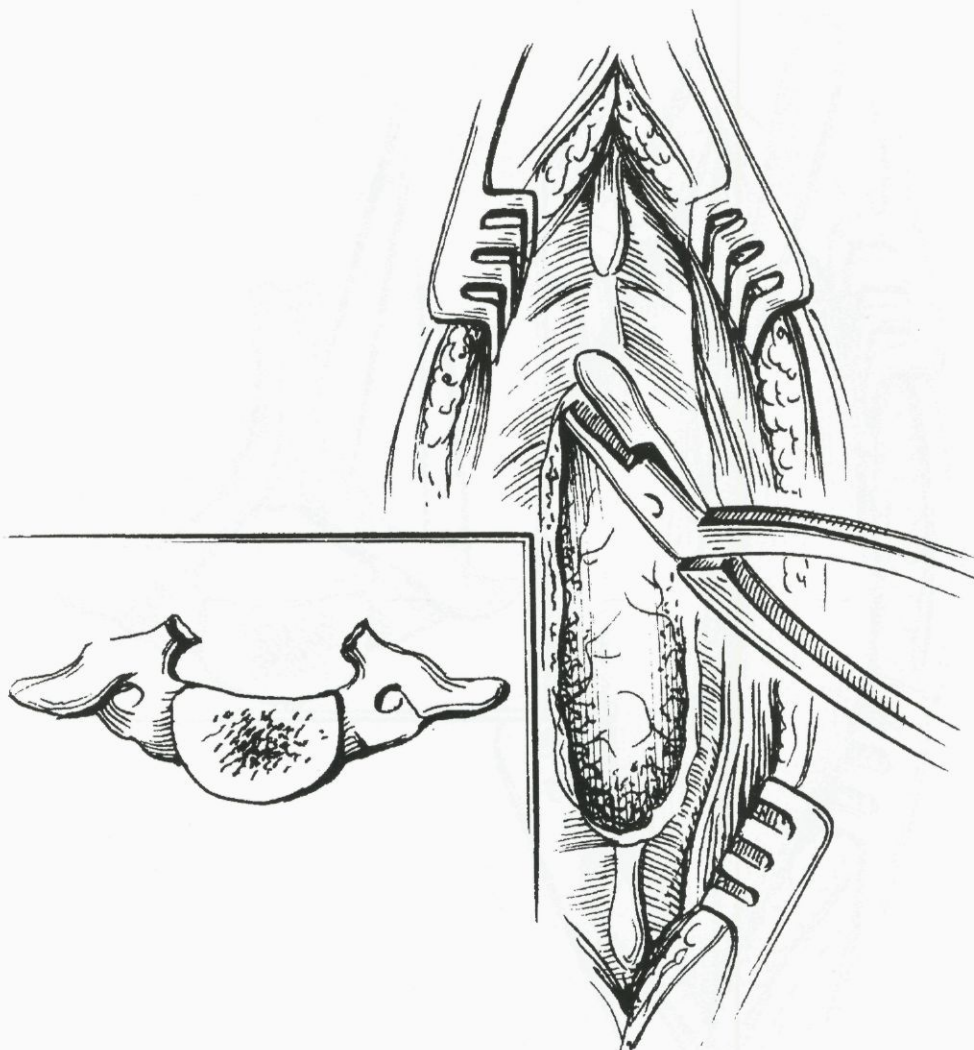
ЛАМІНЕКТОМІЯ



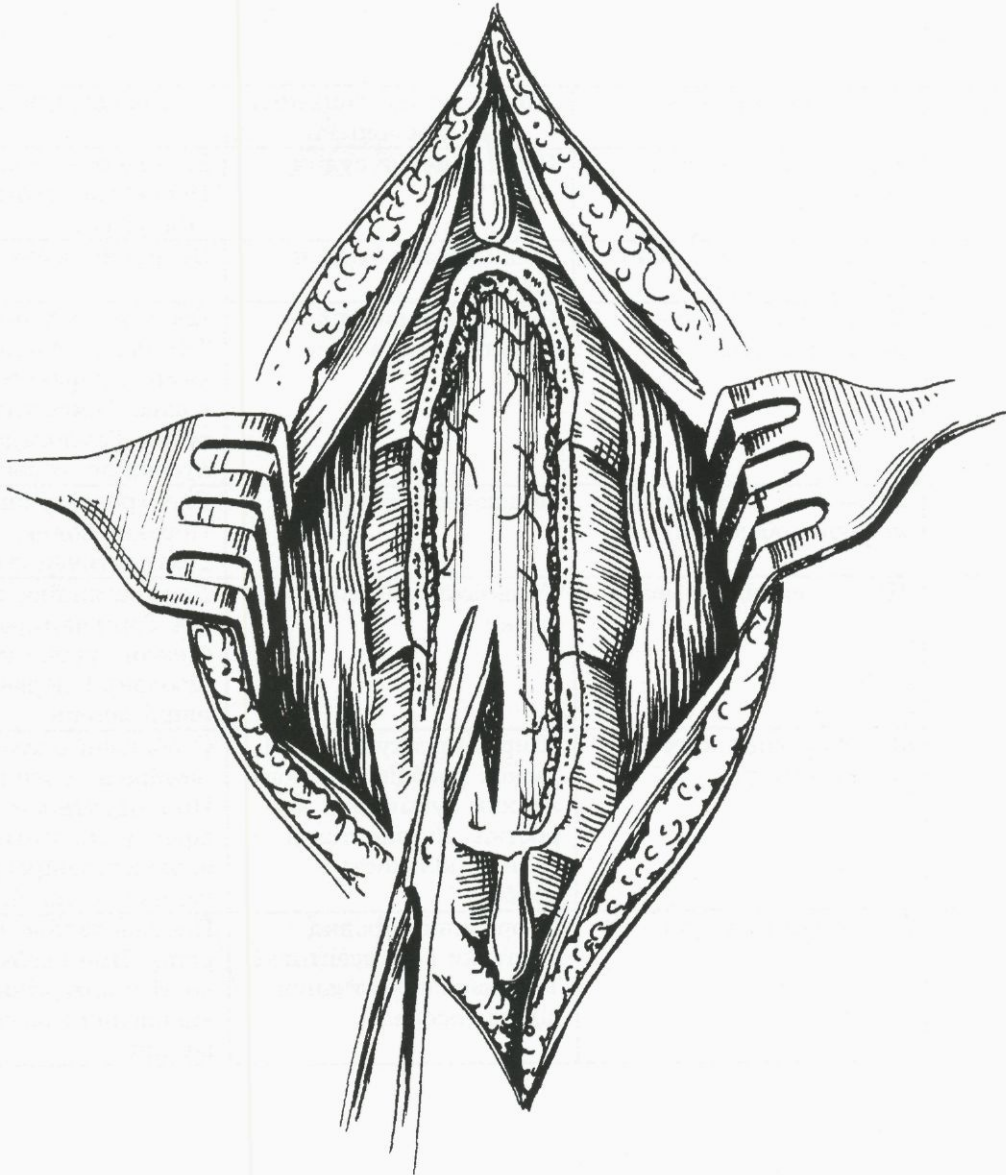
Мал. 108. Відрізання м'язів від остистих відростків.



Мал. 109. Відділення м'язів распатором від остистих відростків і дужок хребців.



Мал. 110. Скушування кусачками остистих відростків та дужок хребців.



Мал. 111. Розріз твердої мозкової оболонки.

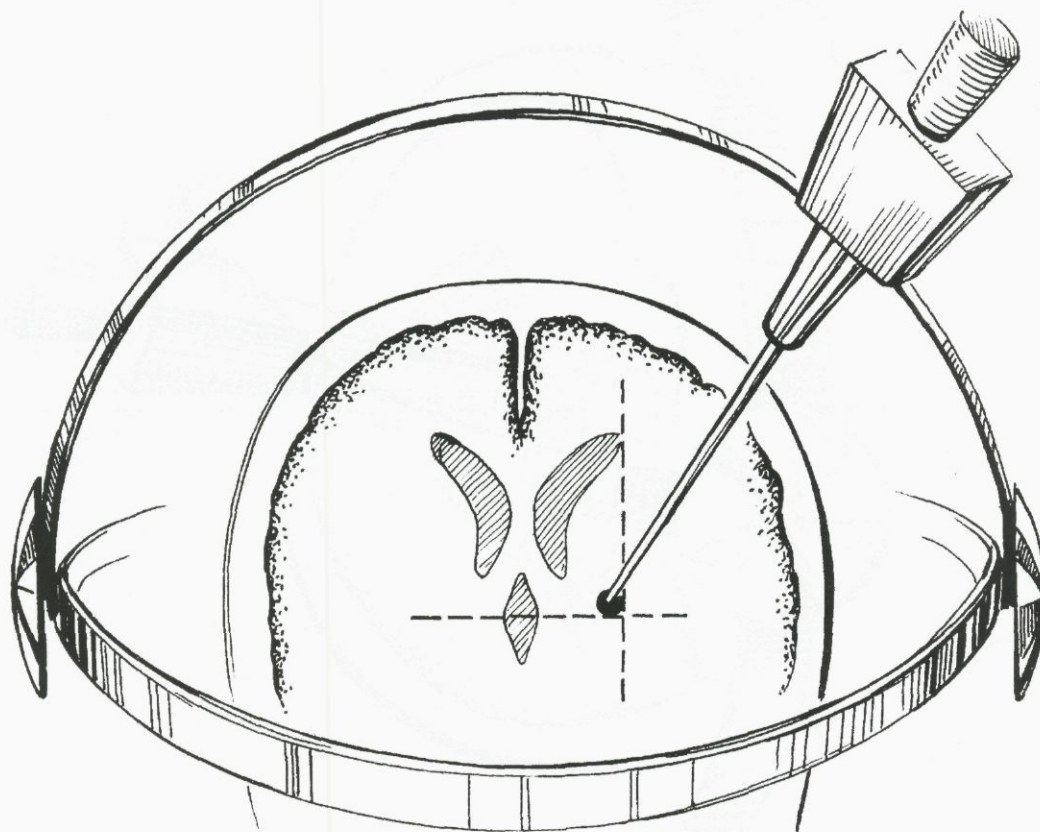
Можливі ускладнення при ламінектомії

№ п/п	Ускладнення	Помилки, що призвели до ускладнень	Невідкладні дії
1.	Кровотеча із м'яких тканин	Пошкодження судин	Електрокоагуляція. Перев'язка судин лігатурами
2.	Кровотеча із кісткових утворів хребців	Пошкодження судин хребців	Втирання воску
3.	Кровотеча із епідуральних судин	Пошкодження епідуральних судин	Електрокоагуляція. Тампонада ватниками із перекисом водню. Гемостатична губка. Тампонада кусочками м'язів
4.	Кровотеча із твердої мозкової оболонки	Пошкодження судин	Електрокоагуляція. Перекис водню. Гемостатична губка.
5.	Набряк спинного мозку	Травматизація спинного мозку	Дегідратаційна терапія. Гормонотерапія (дексон, метил-преднізолон). Гіпервентиляція легень
6.	Дестабілізація хребта в місці операції	Широке розкушування дужок хребців із захопленням суглобових відростків. Ламінектомія великої кількості хребців	Стабілізація хребта (комірець, пояс і т.д.) При відсутності ефекту провести стабілізуючі нейроортопедичні операції
7.	Гнійні ускладнення	Ігнорування правил асептики і антисептики. Травматизація тканин під час операції	Протизапальна терапія. При необхідності – хірургічне видалення гнійних вогнищ

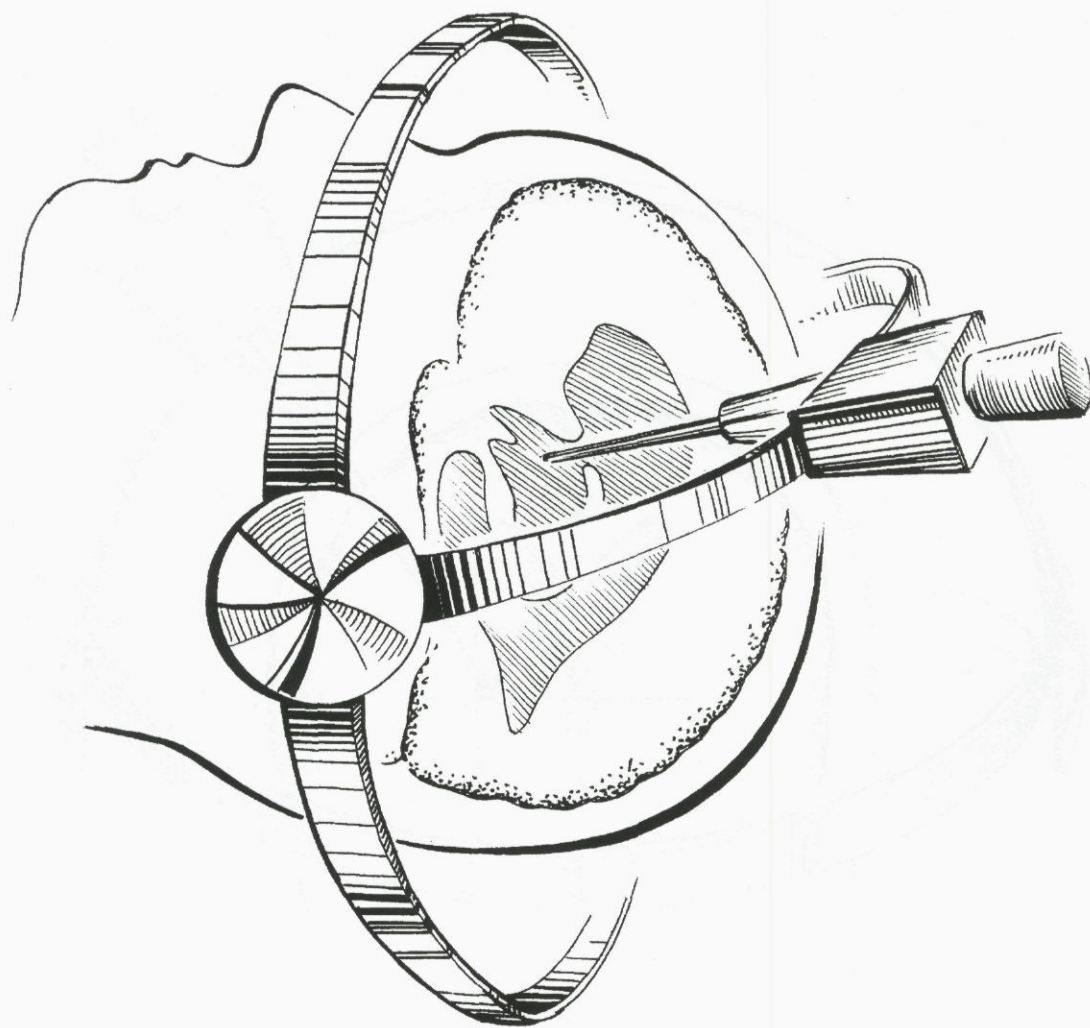
Орієнтаційна карта для самостійної підготовки

№ п/п	Завдання	Вказівки до дії	Самостійна робота
1.	Згадати і уточнити анатомію і топографічну анатомію хребта та спинного мозку	Намалювати топографічну схему хребта та спинного мозку	Відпрацювати техніку і методику ламінектомії в секційній
2.	Уточнити показання і протипоказання до ламінектомії	Розписати в зошиті всі етапи ламінектомії	Брати участь у проведенні ламінектомії

СТЕРЕОТАКСИЧНА ОПЕРАЦІЯ



Мал. 112. Схема стереотаксичної операції на ядрах таламусу (передньо-задня проекція).



Мал. 113. Схема стереотаксичної операції (бокова проекція).

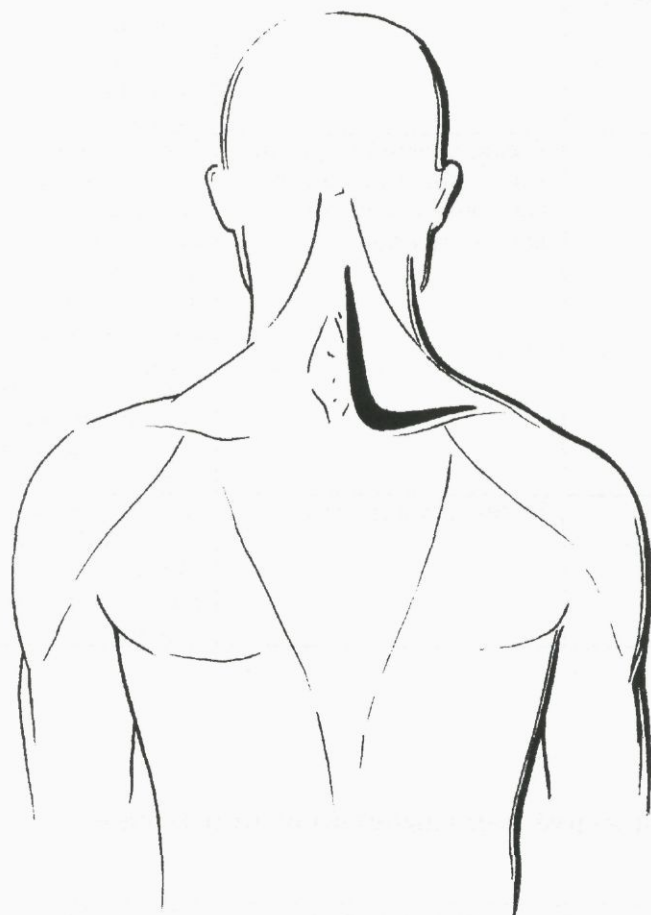Можливі ускладнення при стереотаксичних деструкціях підкіркових структур

№ п/п	Ускладнення	Помилки, що призвели до ускладнень	Невідкладні дії
1.	Кровотеча із м'яких тканин, судин черепа і оболонок мозку	Пошкодження судин	Зупинити кровотечу електрокоагуляцією, втиранням воску, тампонами, змоченими перекисом водню
2.	Внутрішньомозкова гематома	Пошкодження внутрішньомозкової судини при введенні інструмента для деструкції	Комп'ютерна або магнітно-резонансна томографія. Інтенсивна терапія. Пункція гематоми із аспірацією крові. При необхідності – відкрите видалення гематоми з постановкою приточно-відточної дренажної системи
3.	Набряк стовбурово-підкіркових структур головного мозку	Великі зони деструкції	Комп'ютерно-томографічний контроль. Дегідратаційна, судинна і гормональна терапія

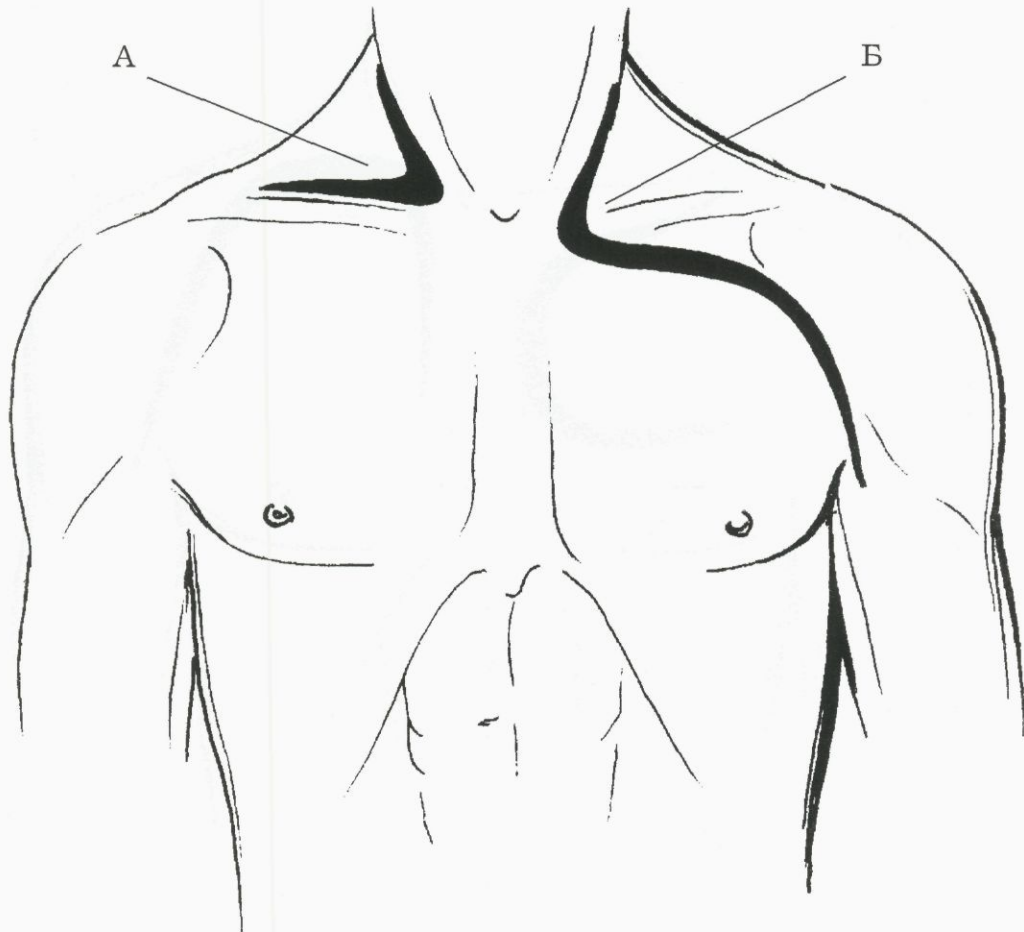
Орієнтаційна карта для самостійної підготовки

№ п/п	Завдання	Вказівки до дії	Самостійна робота
1.	Вивчити анатомію підкіркових структур	Намалювати схему підкіркових структур	На фантомі відпрацювати техніку і методику стереотаксичної операції
2.	Уточнити показання і протипоказання до стереотаксичних операцій	Написати в зошиті основні етапи стереотаксичної операції	Брати участь у виконанні стереотаксичних операцій

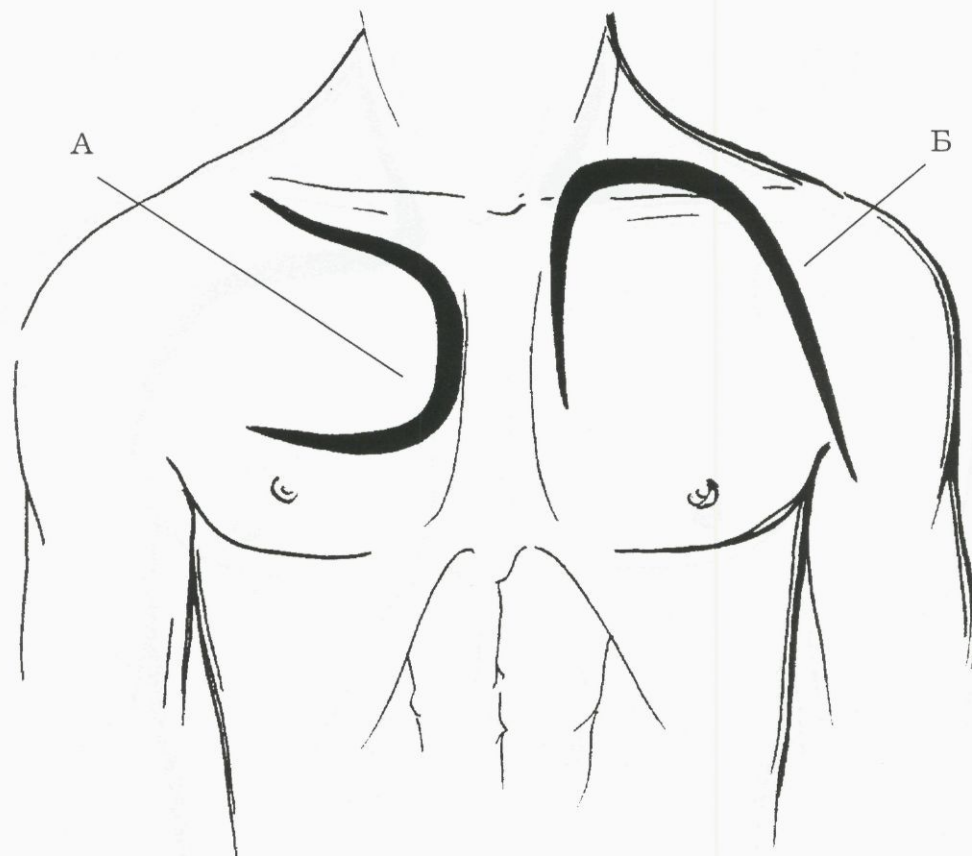
ОПЕРАТИВНІ ВТРУЧАННЯ ПРИ ТРАВМАТИЧНИХ ПОШКОДЖЕННЯХ ПЕРИФЕРІЙНОЇ НЕРВОВОЇ СИСТЕМИ



Мал. 114. Доступ до плечового сплетіння за Лур'є.



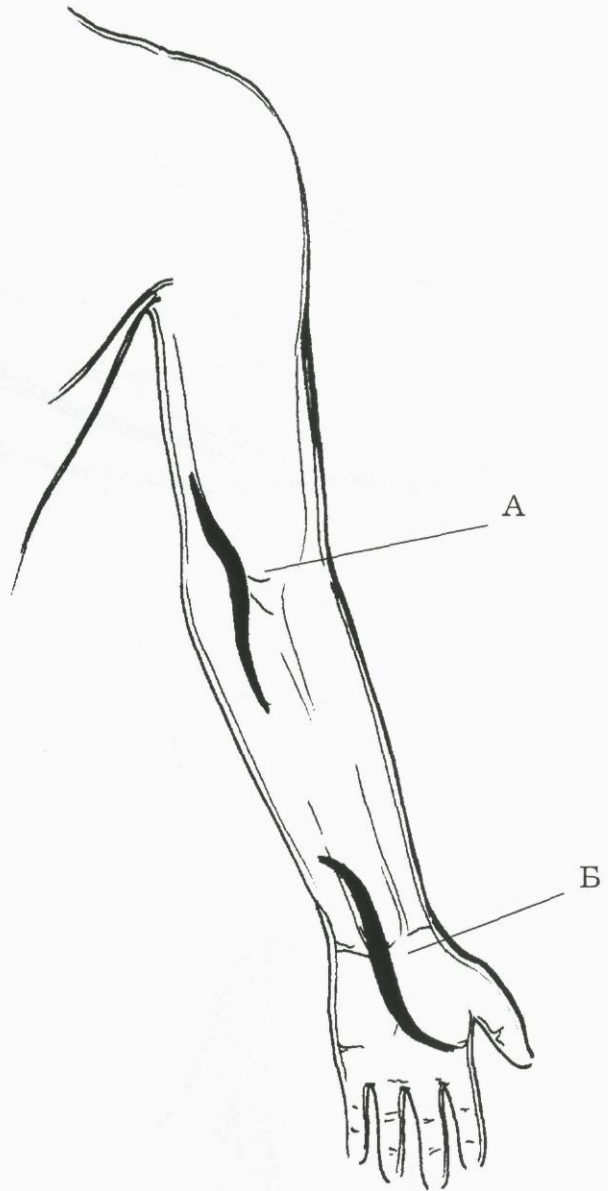
Мал. 115. Хірургічний доступ при операціях на плечовому сплетінні:
А — за Пуссепом;
Б — за Ріхтером.



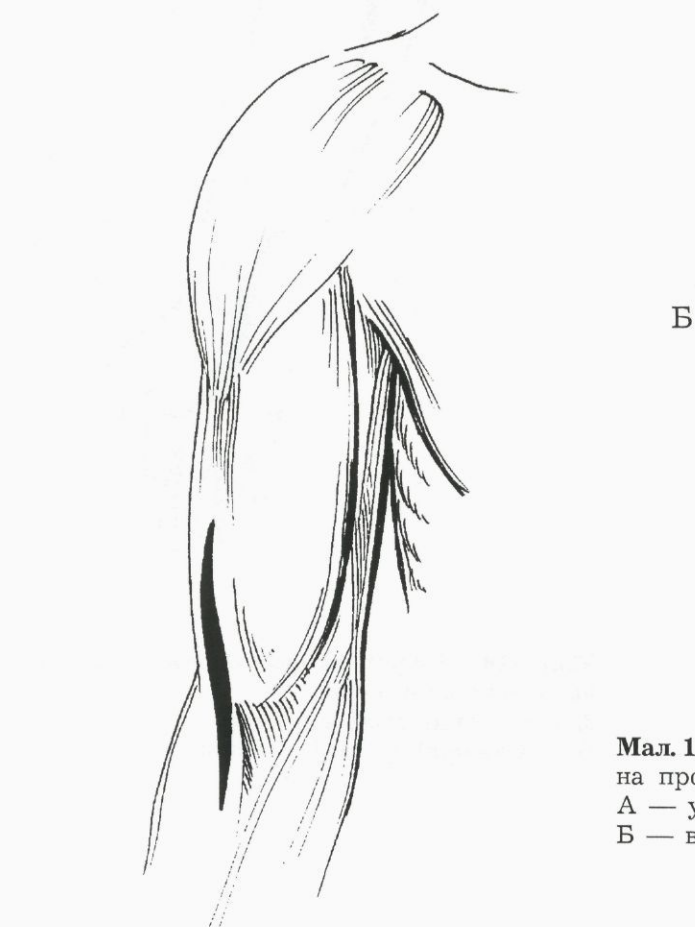
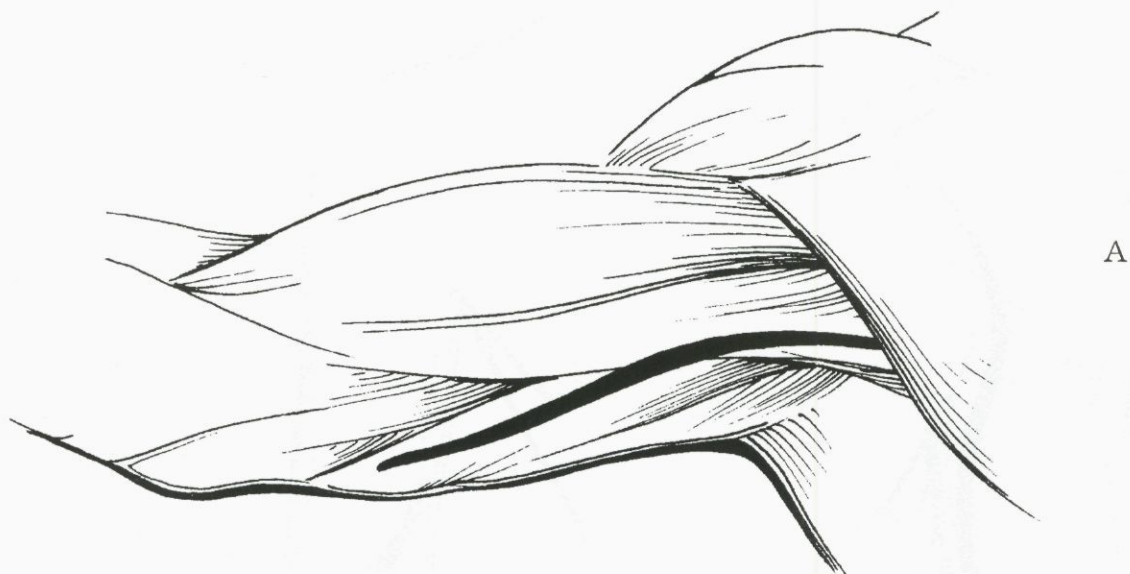
Мал. 116. Хірургічний доступ при операціях на плечовому сплетінні:
А — за Лексером;
Б — за Райхом.



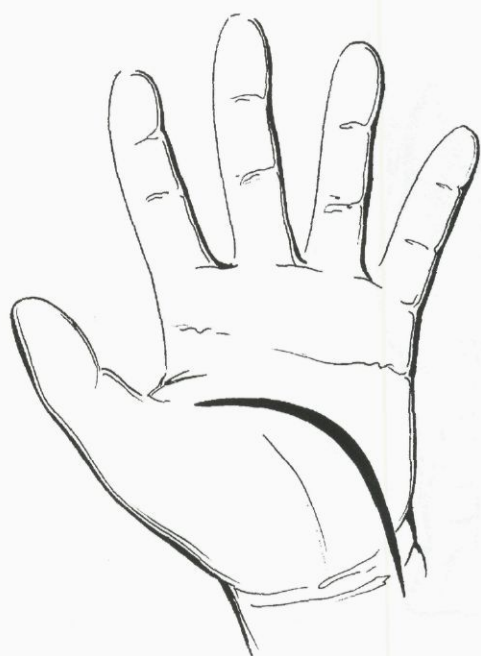
Мал. 117. Хірургічний доступ на плечі при операції на серединному нерві.



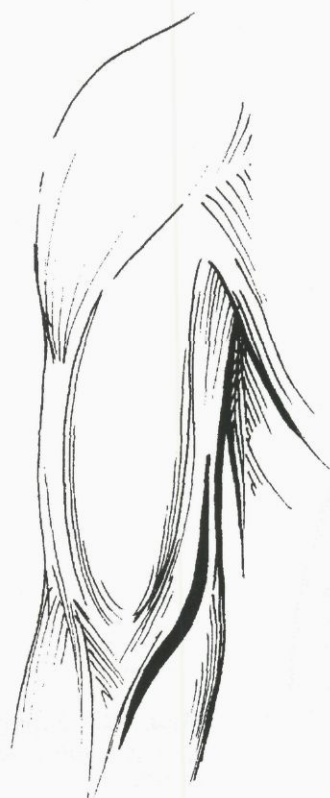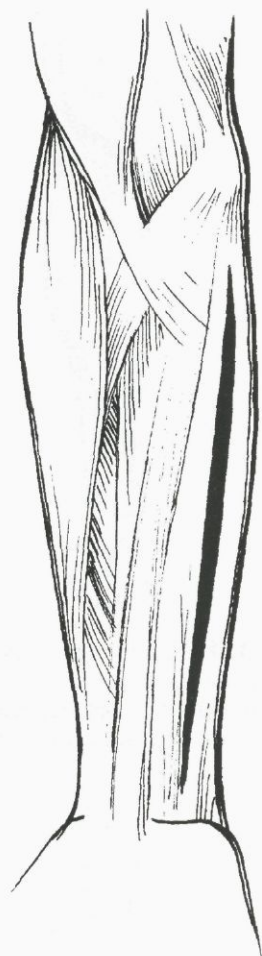
Мал. 118. Хірургічний доступ при операціях на серединному нерві:
А — в ділянці ліктьової ямки;
Б — в нижній третині передпліччя і кисті.



Мал. 119. Хірургічний доступи при операціях на променевому нерві:
А — у верхній третині плеча;
Б — в ділянці ліктьової ямки.

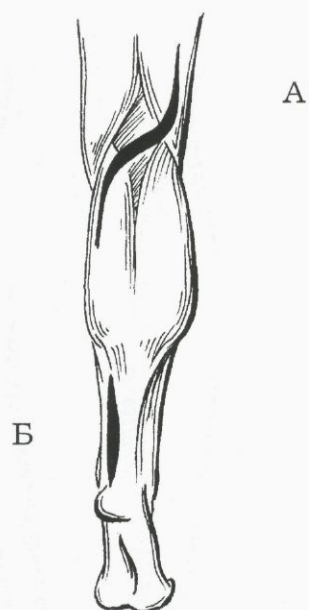


А

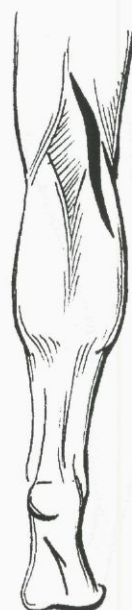

В

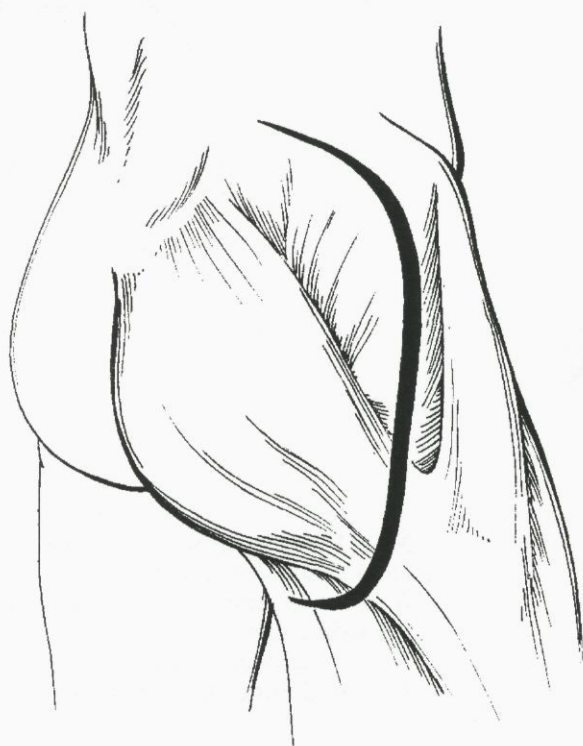
Мал. 120. Хірургічні доступи при операціях на ліктьовому нерві:
А — в ділянці променево-зап'ясного суглобу і кисті;
Б — на передпліччі;
В — в ділянці ліктьової ямки.



Мал. 121. Хірургічний доступ до велико-гомількового нерва:
А — в ділянці підколінної ямки;
Б — в ділянці нижньої третини гомілки.



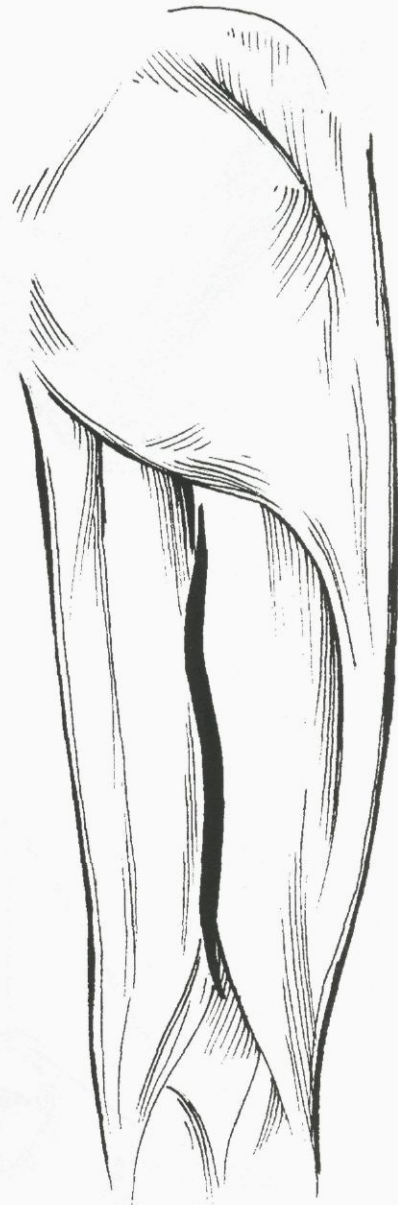Мал. 122. Хірургічний доступ до загального малогомілкового нерва.



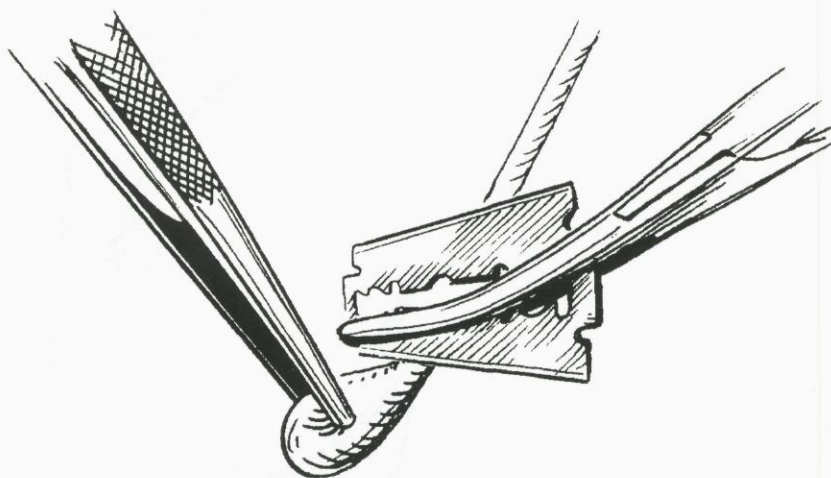
Мал. 123. Хірургічний доступ до сідничного нерва в ділянці сідниці.



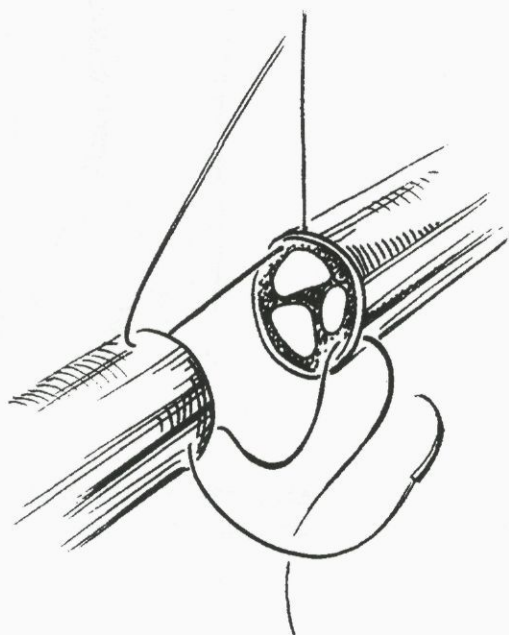
Мал. 124. Хірургічний доступ до стегового нерва.



Мал. 125. Хірургічний доступ до сідничного нерва.

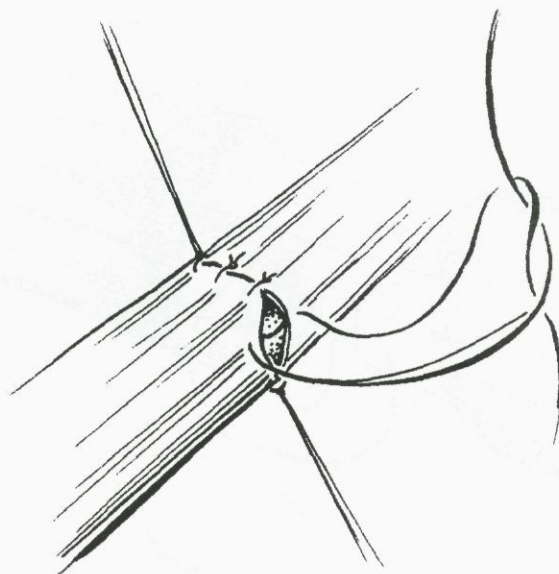


А

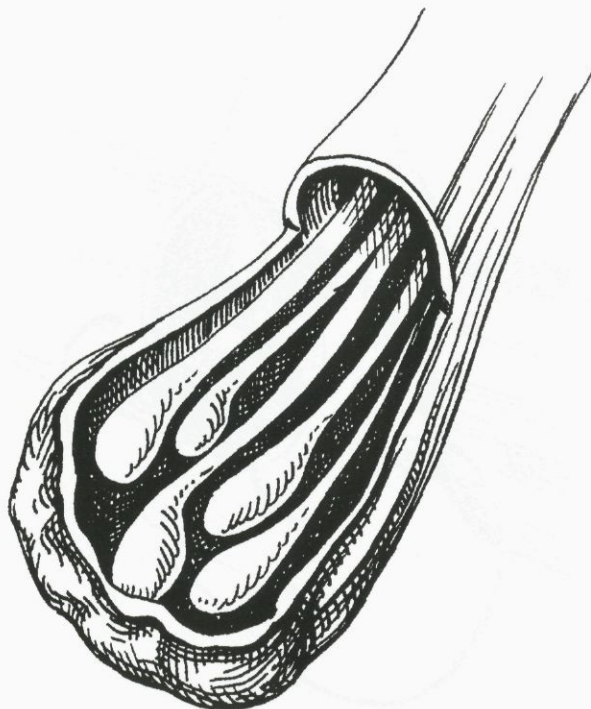


Б

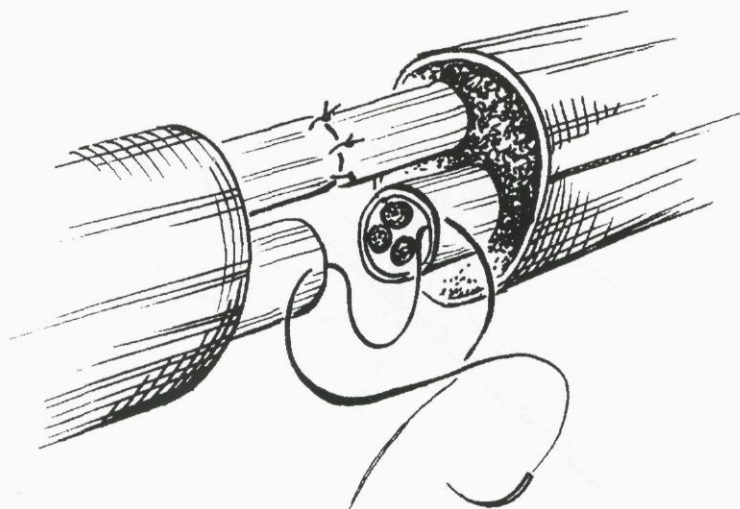
В



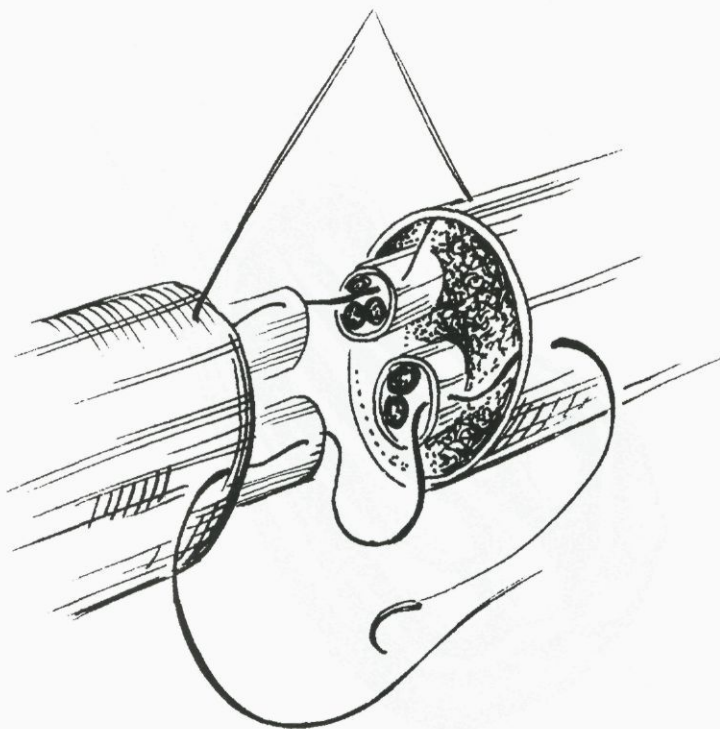
Мал. 126. Накладання епіневрального шва:
А — зрізання невроми;
Б, В — епіневральний шов.



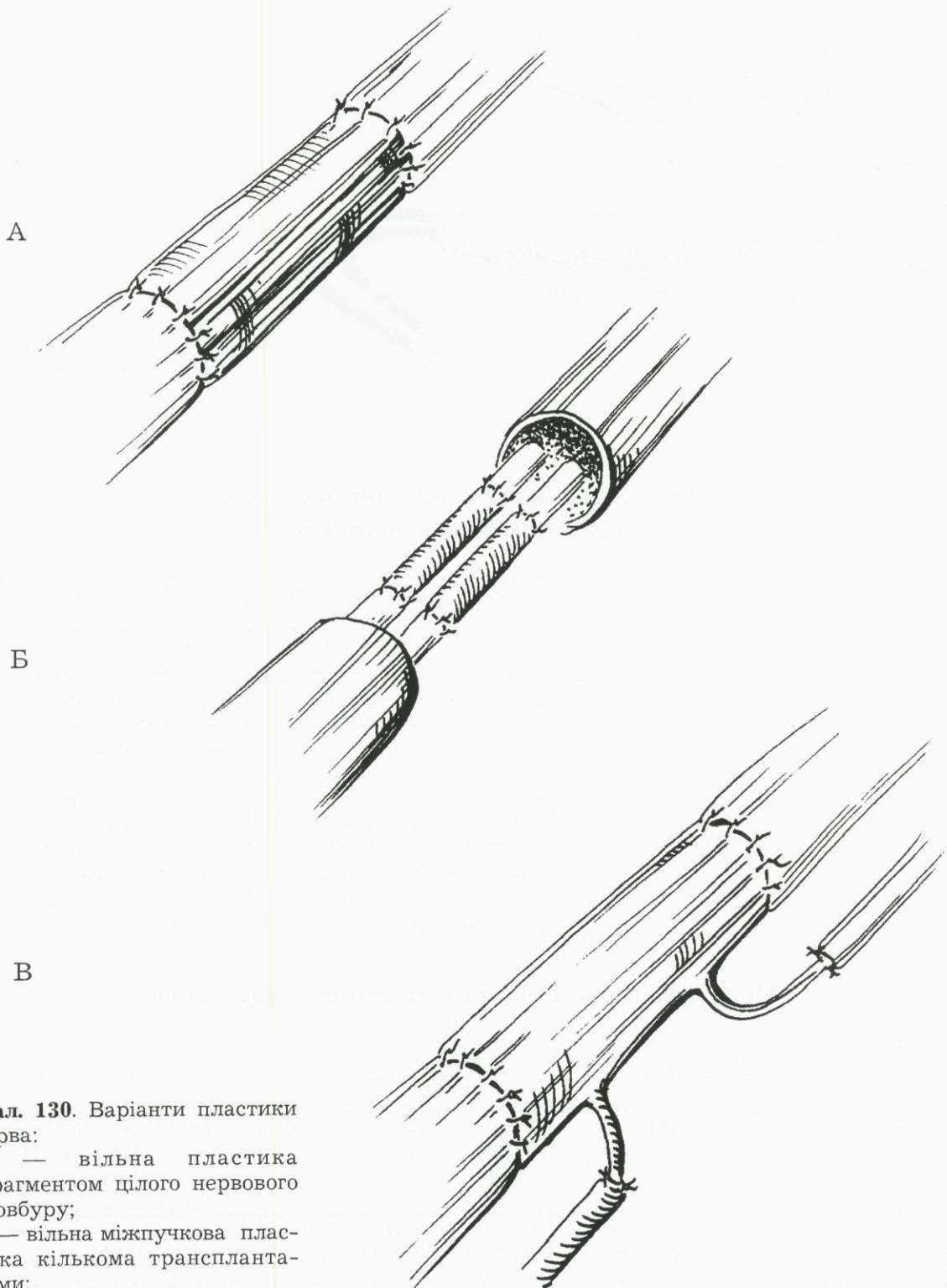
Мал. 127. Схема невроми.




Мал. 128. Периневральний шов ідентичних пучків.



Мал. 129. Епіпериневральний шов.



Мал. 130. Варіанти пластики нерва:
А — вільна пластика фрагментом цілого нервового стовбуру;
Б — вільна міжпучкова пластика кількома транспланта-
тами;
В — вільна пластика васкуляризованим трансплантатом.



Мал. 131. Невротизація міжреберними нервами

Можливі ускладнення при операціях на периферійній нервовій системі


№ п/п	Ускладнення	Помилки, що призвели до ускладнень	Невідкладні дії
1.	Кровотеча із м'яких тканин кінцівок	Пошкодження судин при доступі до нервів	Електрокоагуляція. Накласти лігатури
2.	Кровотеча із власних судин нервів	Пошкодження судин при обробці нервів	Перев'язка нервів (тимчасова) гумовими смужками Електрокоагуляція мікрокоагулятором
3.	Гнійні ускладнення	Ігнорування правил асептики та антисептики. Висока травматизація тканин. Довготривала операція	Протизапальна терапія. Дренування ран, при необхідності – видалення гнійних тканин

Орієнтаційна карта для самостійної підготовки

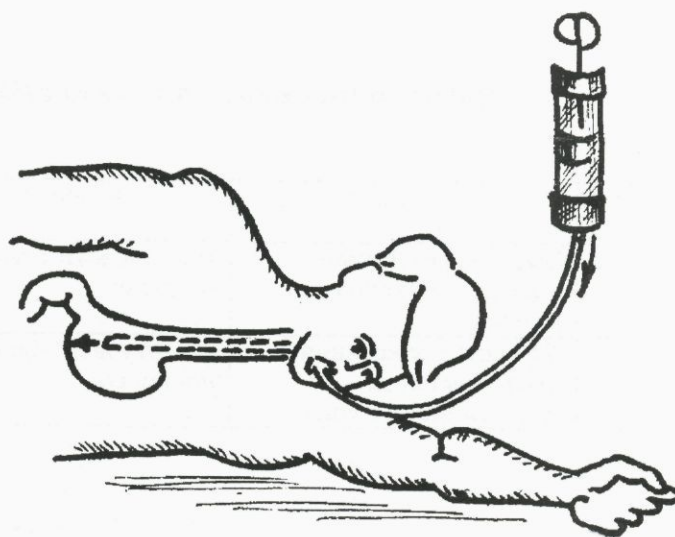
№ п/п	Завдання	Вказівки до дії	Самостійна робота
1.	Згадати анатомію периферійних нервів	Намалювати анатомічні схеми периферійних нервів	У секційній відпрацювати хірургічні доступи до окремих периферійних нервів
2.	Уточнити доступи до плечового сплетення та периферійних нервів	Схематично відмітити хірургічні доступи до основних периферійних нервів	Брати участь у виконанні операцій на периферійній нервовій системі

ХІРУРГІЧНА ГАСТРОЕНТЕРОЛОГІЯ І ЕНДОКРИНОЛОГІЯ

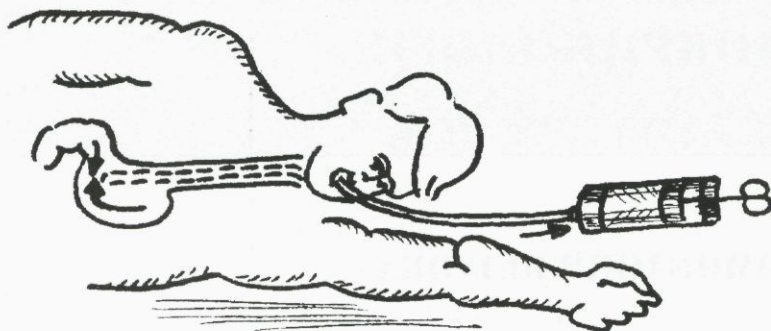
ПРОМИВАННЯ ШЛУНКА



Мал. 132. Введення зонда в шлунок.



Мал. 133. Введення рідини в шлунок.



Мал. 134. Евакуація рідини із шлунка.

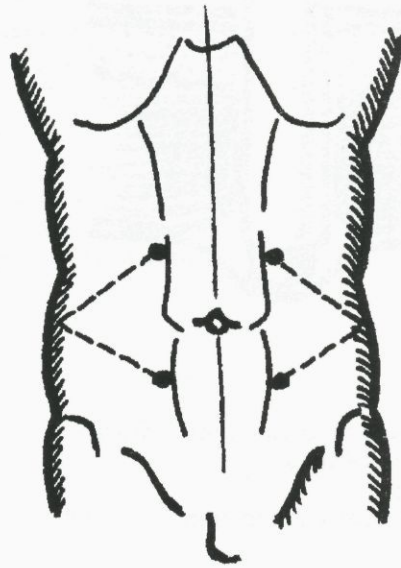
Можливі ускладнення при виконанні маніпуляцій

№ п/п	Ускладнення	Помилки, що призвели до ускладнень	Невідкладні дії
1.	Кашель під час введення зонда	Проникнення зонда в трахею	Видалити зонд, короточасний відпочинок, оросити слизову рота і глотки дикаїном, повторно ввести зонд

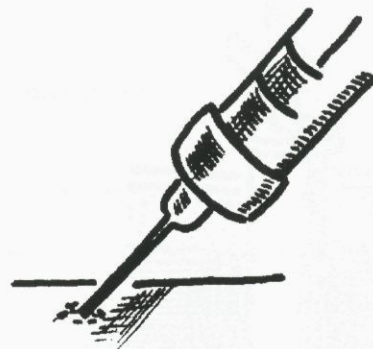
Орієнтаційна карта для самостійної підготовки

№ п/п	Завдання	Вказівки до дії	Самостійна робота
1.	Згадати анатомічні відділи стравоходу і шлунка	Намалювати і позначити на схемі	Самостійно промити шлунок
2.	Уточнити показання і протипокази до промивання шлунка	Підготувати відповідь письмово	

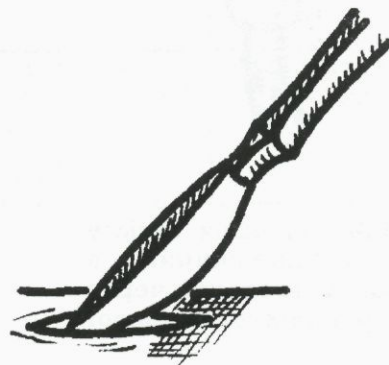
ЛАПАРОЦЕНТЕЗ



Мал. 135. Місця пункції черевної порожнини.

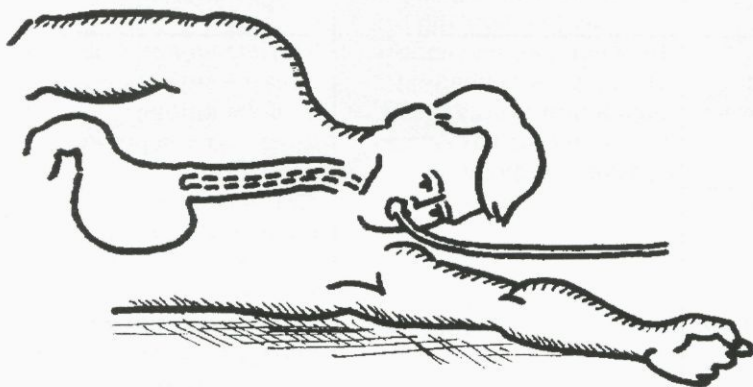


Мал. 136. Новокаїнова блокада.

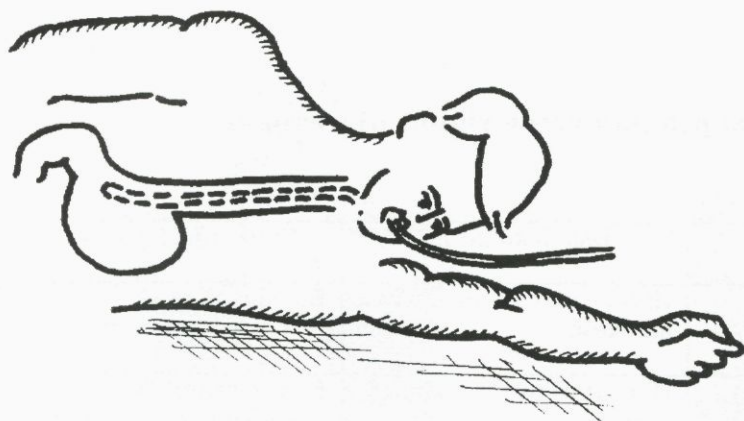


Мал. 137. Розріз шкіри.


ГАСТРОДУОДЕНОСКОПІЯ



Мал. 142. Просування ендоскопа по стравоходу.



Мал. 143. Ендоскопія шлунка.



Мал. 144. Огляд дванадцятипалої кишки.

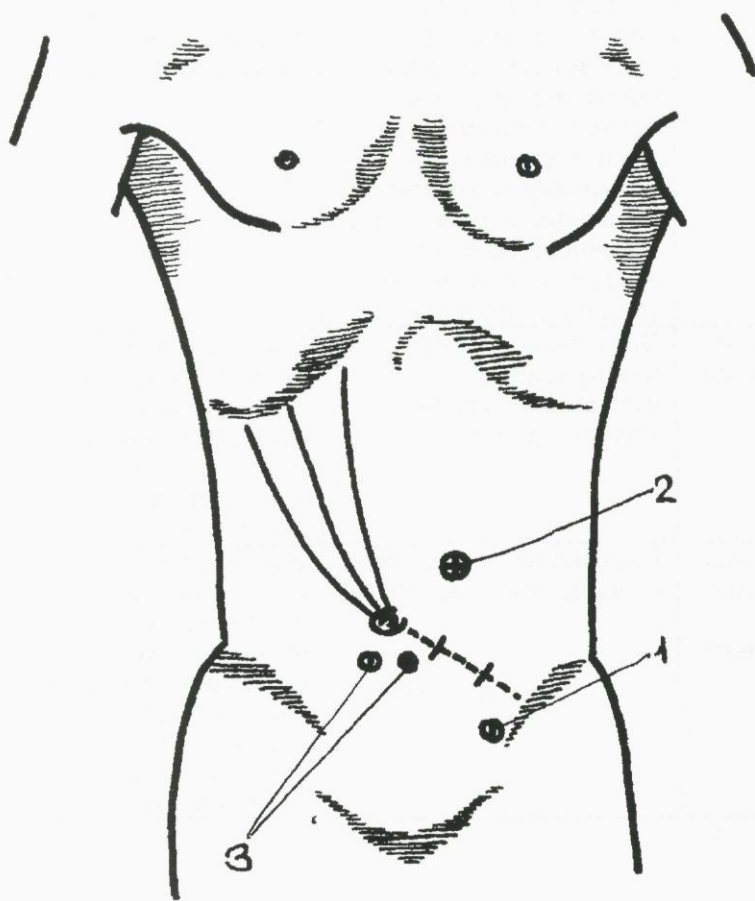
Можливі ускладнення при гастродуоденоскопії

№ п/п	Ускладнення	Помилки, що призвели до ускладнень	Невідкладні дії
1.	Перфорація стравоходу	Швидке, неконтрольоване просування ендоскопа, складні анатомо-топографічні співвідношення стравоходу (патологічні зміни стравоходу - дивертикули, рубцеві звуження, атрофічний і ерозивний рефлюк-езофагіт), порушення техніки маніпуляції	Терміново зробити торакотомію, зашити дефект, постійна декомпресія шлунка
2.	Перфорація шлунка чи дванадцятипалої кишки	Порушення техніки маніпуляції при патологічно змінених стінках органів	Терміново виконати лапаротомію, зашити дефект, дрениувати черевну порожнину, налагодити постійну назогастральна декомпресію
3.	Завернення гастроскопа в шлунку і ретроградне його проникнення в стравохід і кардіальний відділ	Безконтрольне, насильне введення ендоскопа	Відповідними маніпуляціями спробувати випрямити ендоскоп і надати йому належного положення; при відсутності ефекту – терміново провести лапаротомію

Орієнтаційна карта для самостійної підготовки

№ п/п	Завдання	Вказівки до дії	Самостійна робота
1.	Згадати показання і протипокази до гастродуоденоскопії	Записати в зошиті: 1) планові гастродуоденоскопії 2) екстренні гастродуоденоскопії	Брати участь у виконанні вказаних маніпуляцій
2.	Уточнити умови виконання ендоскопії	Підготувати відповідь усно	
3.	Охарактеризувати складові частини гастродуоденоскопа	Підготувати відповідь усно	

ЛАПАРОСКОПІЯ

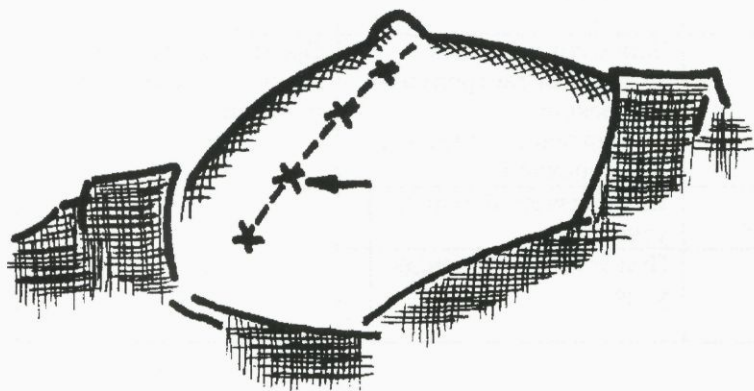


Мал. 145. Місця проколу черевної стінки:

1 — місце накладання пневмоперитонеуму;

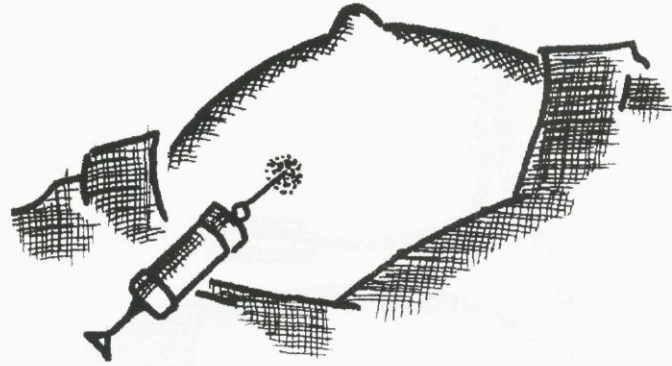
2 — типове місце для введення лапароскопа;

3 — місця введення лапароскопа при збільшеній печінці, для огляду ділянки підшлункової залози і нижньої частини черевної порожнини. Суцільними лініями позначені місця можливого розташування круглої зв'язки печінки.

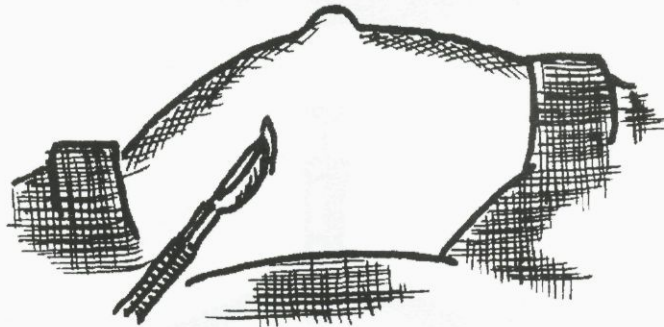


Мал. 146. Вибір місця для накладання пневмоперитонеума.

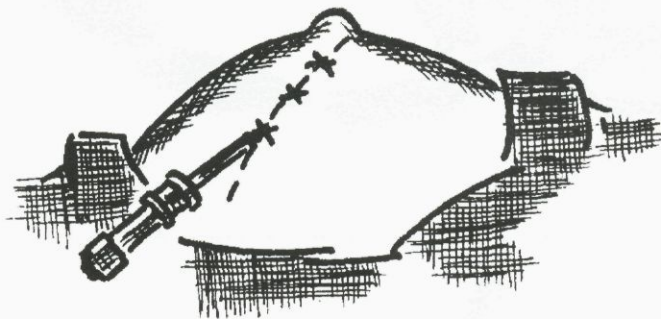
Мал. 147. Анестезія в ділянці накладання пневмоперитонеума.



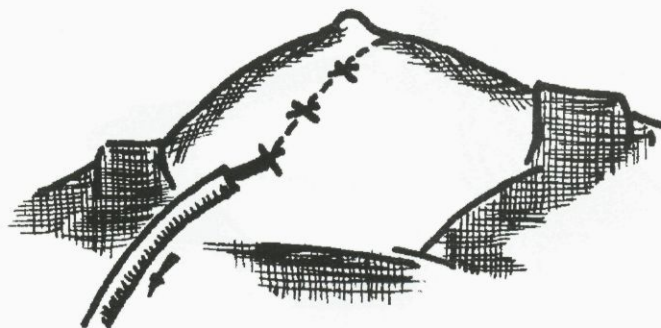
Мал. 148. Розріз шкіри.

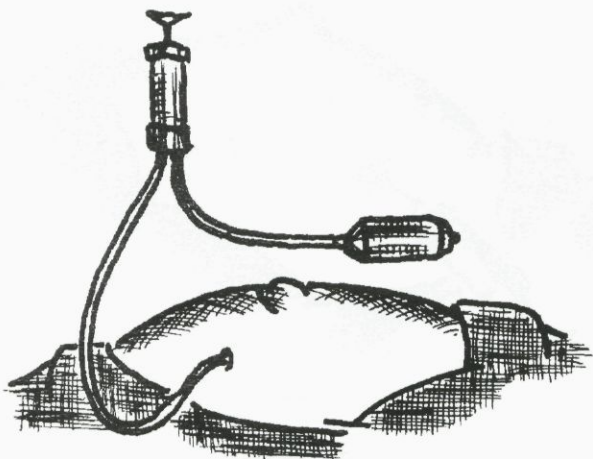


Мал. 149. Введення троакара.

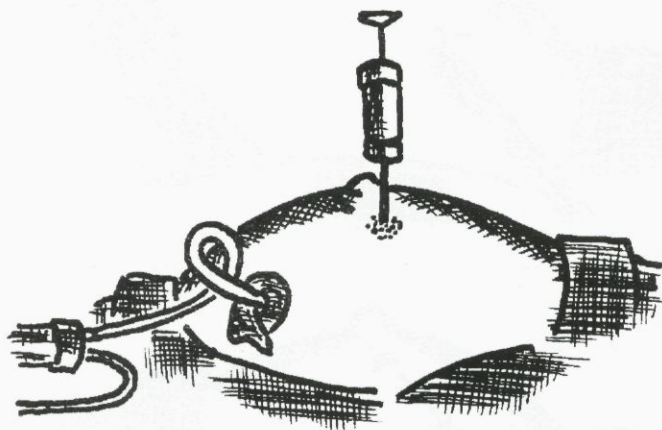


Мал. 150. Видалення асцитичної рідини.

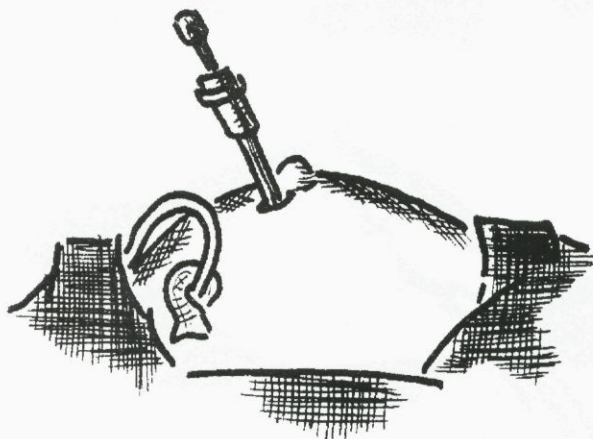




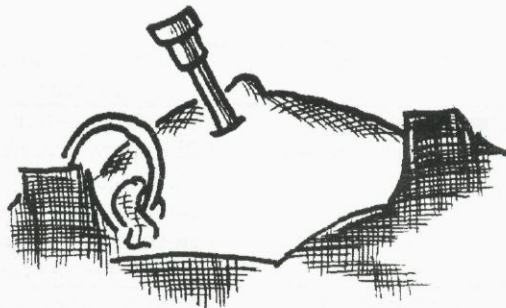
Мал. 151. Накладання пневмоперитонеума.



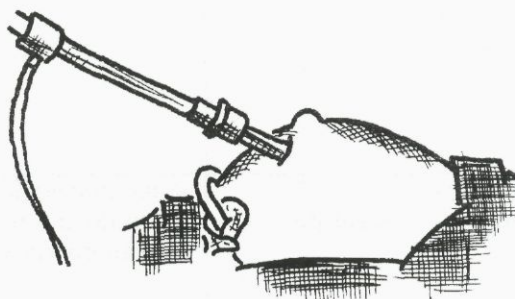
Мал. 152. Анестезія в місці планованого проколу троакаром для введення лапароскопа.



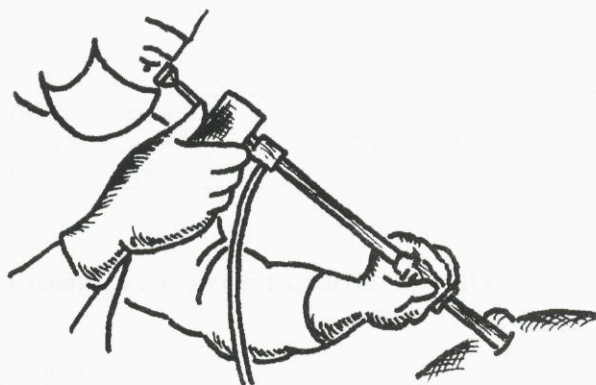
Мал. 153. Проколювання черевної стінки троакаром.



Мал. 154. Видалення стилету троакара.



Мал. 155. Введення оптичного інструмента в черевну порожнину.



Мал. 156. Огляд черевної порожнини.



Мал. 157. Зашивання рани в місці проколу черевної порожнини.

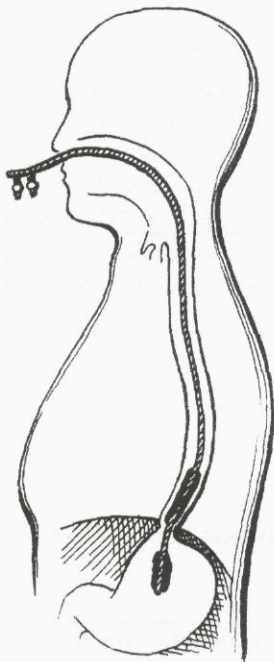
Можливі ускладнення при виконанні лапароскопії

№ п/п	Ускладнення	Помилки, що призвели до ускладнень	Невідкладні дії
1.	Пошкодження порожнистих органів	Троакар лапароскопа більшого розміру, ніж голка, недостатній пневмоперитонеум, метеоризм кишечника, злуки очеревини	Терміново провести лапаротомію, зашити дефект, дренажувати черевну порожнину
2.	Пошкодження судин брижі кишки або сальника	Розрив злук між органами черевної порожнини	При інтенсивній кровотечі необхідно зробити лапаротомію. При неінтенсивній кровотечі – гемостатична терапія, дренажування черевної порожнини під контролем лапароскопа
3.	Пневмоторакс, пневмомедіастинум	Різне неконтрольоване підвищення внутрішньочеревного тиску	Провести аспірацію повітря з черевної порожнини, інгаляцію киснем, дати серцеві засоби, зробити проколи, розрізи шкіри на шії над яремною вирізкою груднини, дренаж у загрудинний простір
4.	Кровотеча з судин передньої черевної стінки	Неправильний вибір точок для введення голки і троакара	Прошити і перев'язати кровоточиві судини

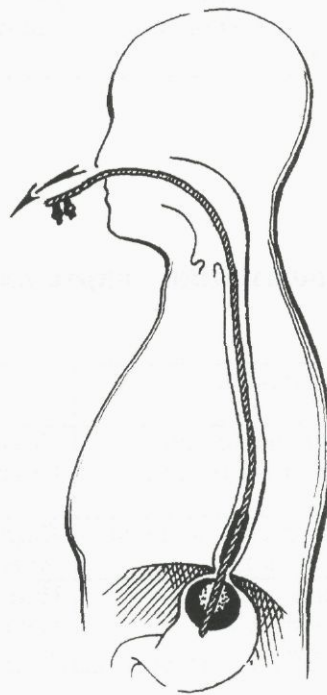Орієнтаційна карта для самостійної підготовки

№ п/п	Завдання	Вказівки до дії	Самостійна робота
1.	Перерахувати складові частини лапароскопа	Підготувати відповідь усно	Відібрати інструменти і апаратуру для виконання маніпуляції
2.	Згадати анатомію передньої черевної стінки	Намалювати і позначити на схемі	Участь у виконанні маніпуляцій
3.	Уточнити показання і протипоказання до лапароскопії	Записати в зошит	Самостійне виконання лапароскопії

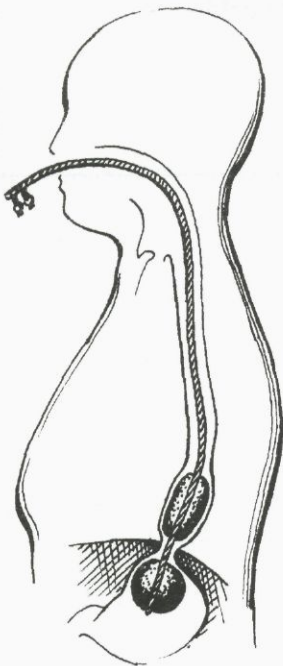
ВВЕДЕННЯ ЗОНДА БЛЕКМОРА-СИНГСТЕКЕНА



Мал. 158. Шлунковий і стравохідний балони не роздуті.



Мал. 159. Підтягування вверх роздутого шлункового балона.



Мал. 160. Шлунковий і стравохідний балони роздуті.

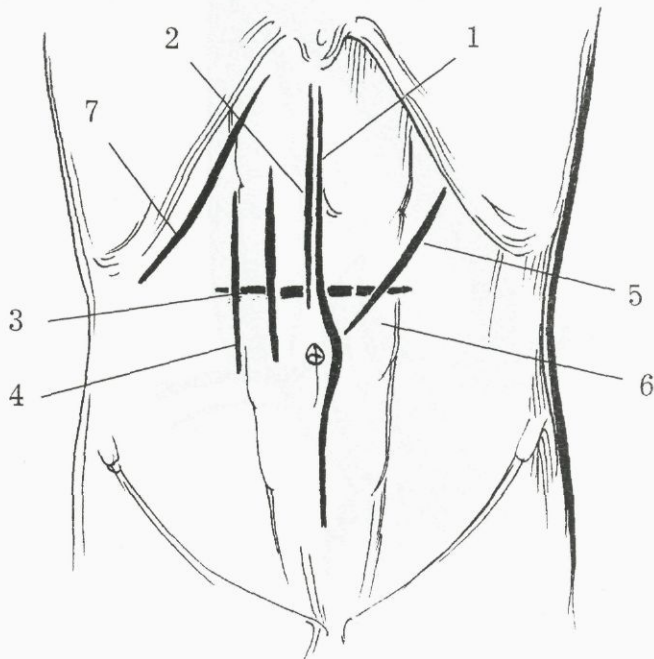
**Можливі ускладнення при
введенні зонда Блекмора-Сингстекена**

№ п/п	Ускладнення	Помилки, що призвели до ускладнень	Невідкладні дії
1.	Асфіктичний кашель	Проникнення зонда в трахею	Видалити зонд, дати короткочасний відпочинок хворому, оросити слизову оболонку дикаїном і повторно ввести зонд
2.	Попадання вмісту шлунка в дихальні шляхи	Регургітація вмісту шлунка	Видалити зонд і секрет з дихальних шляхів

Орієнтаційна карта для самостійної підготовки

№ п/п	Завдання	Вказівки до дії	Самостійна робота
1.	Згадати анатомічні відділи стравоходу і шлунка	Намалювати і позначити на схемі	Брати участь і самостійно виконувати операції
2.	Перерахувати складові частини зонда	Підготувати відповідь письмово	
3.	Уточнити покази і протипокази до використання зонда	Підготувати відповідь усно чи записати в зошит	

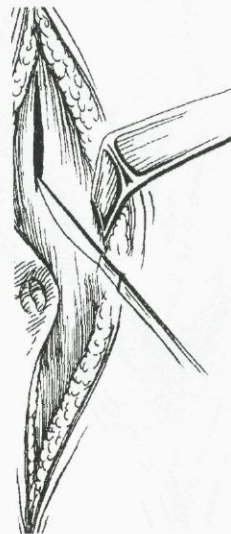
ЛАПАРОТОМІЯ



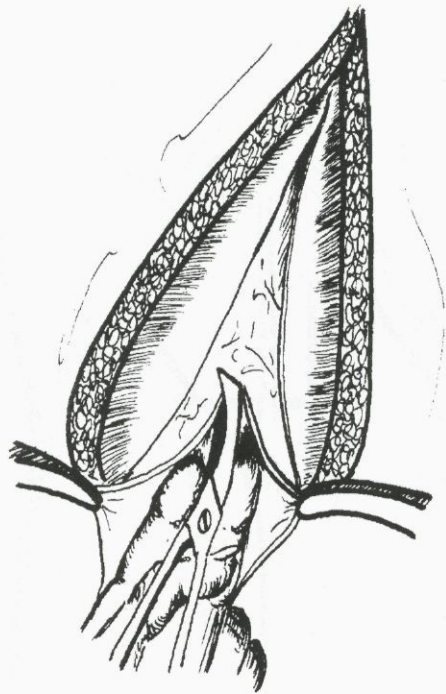
Мал. 161. Схема оперативних доступів до органів черевної порожнини.

- 1 — серединний розріз;
- 2 — серединний розріз над мечевидним відростком;
- 3 — поперечний розріз Шпрінгеля;
- 4 — параректальний розріз;
- 5 — косий розріз;
- 6 — трансректальний розріз;
- 7 — розріз за Федоровим.

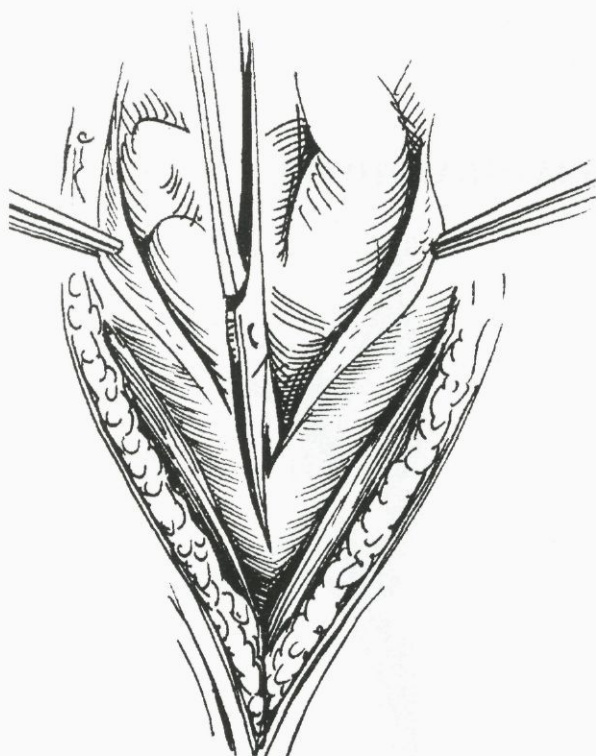
СЕРЕДИННА ЛАПАРОТОМІЯ



Мал. 162. Розтинання апоневрозу черевної стінки.

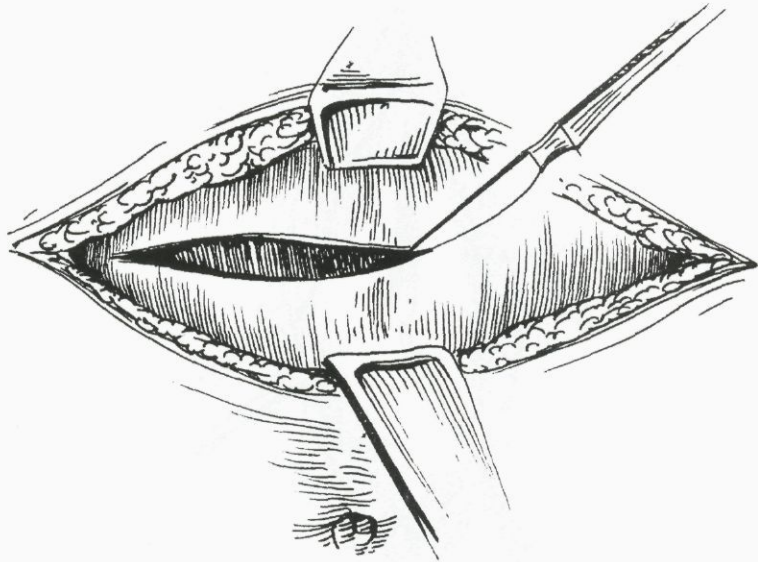


Мал. 163. Розріз очеревини до мечеподібного відростка.

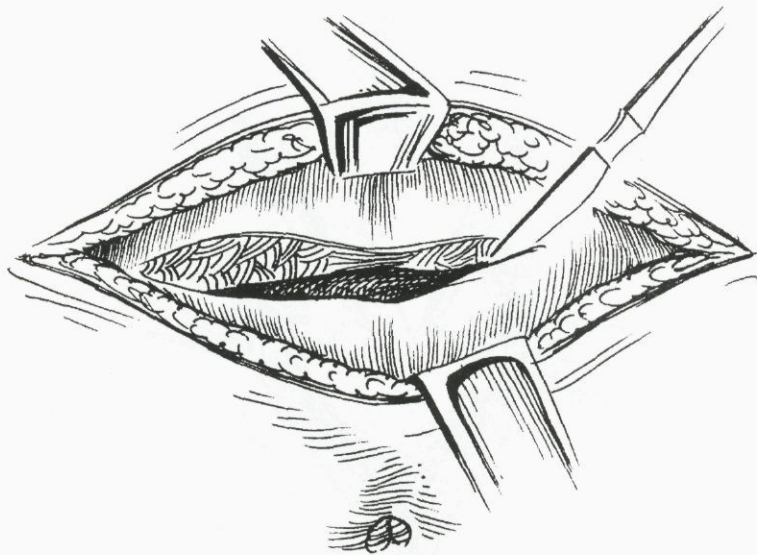


Мал. 164. Розрізання очеревини в дистальному напрямку.

ПОПЕРЕЧНА ЛАПАРТОМІЯ

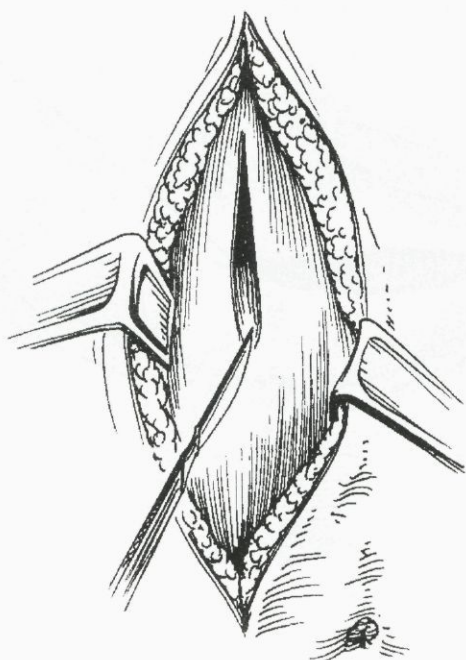


Мал. 165. Розтинання піхви
прямих м'язів живота.

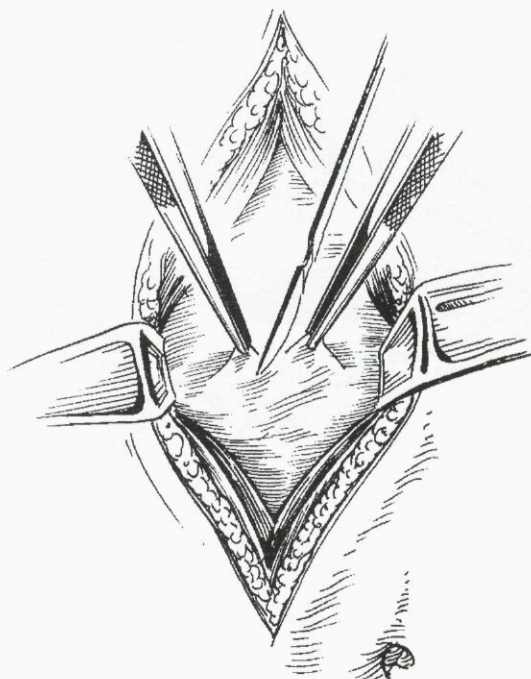


Мал. 166. Розтинання прямого
м'яза живота.

ТРАНСРЕКТАЛЬНИЙ РОЗРІЗ



Мал. 167. Розтинання передньої стінки піхви прямого м'яза живота.



Мал. 168. Розтинання очеревини.

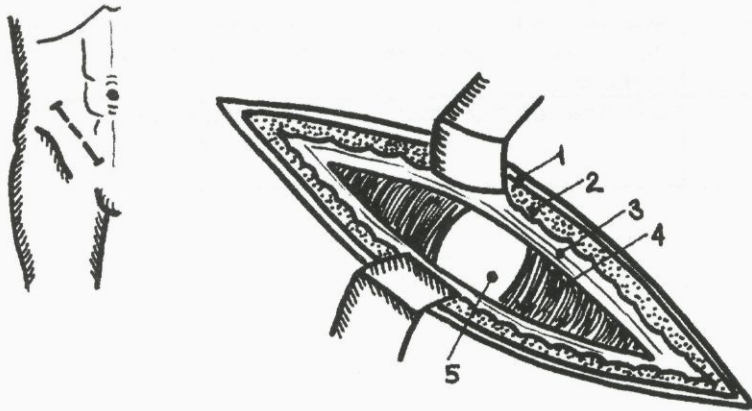
Можливі ускладнення при лапаротомії

№ п/п	Ускладнення	Помилки, що призвели до ускладнень	Невідкладні дії
1.	Пошкодження порожнистих і паренхіматозних органів	Необережне розкриття черевної порожнини при поширеному злуковому процесі	Защити пошкоджені порожнисті і паренхіматозні органи
2.	Кровотеча з рани передньої черевної стінки	Недостатній гемостаз	Накласти гемостатичні шви

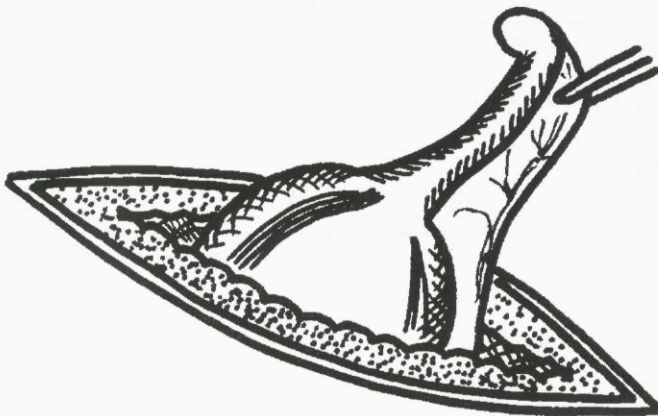
Орієнтаційна карта для самостійної підготовки

№ п/п	Завдання	Вказівки до дії	Самостійна робота
1.	Згадати анатомо-топографічні особливості передньої стінки живота	Намалювати схему	Самостійно виконати лапаротомію
2.	Топографічна анатомія очеревини		


АПЕНДЕКТОМІЯ



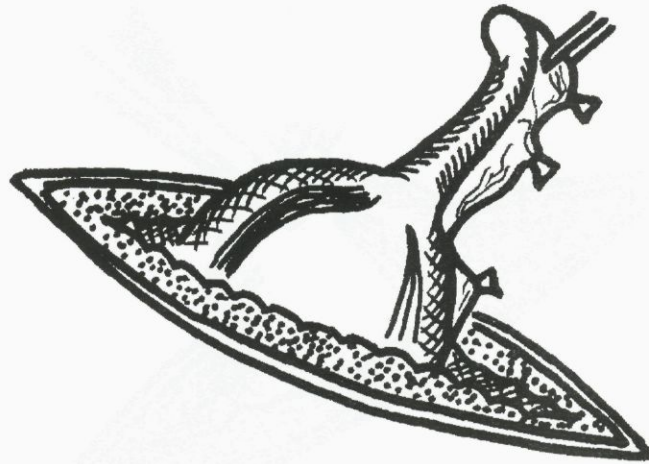
Мал. 169. Розріз за Мак-Бурнеєм: 1) шкіра, 2) підшкірна клітковина, 3) апоневроз зовнішнього косого м'яза, 4) внутрішній косий м'яз, 5) очеревина.



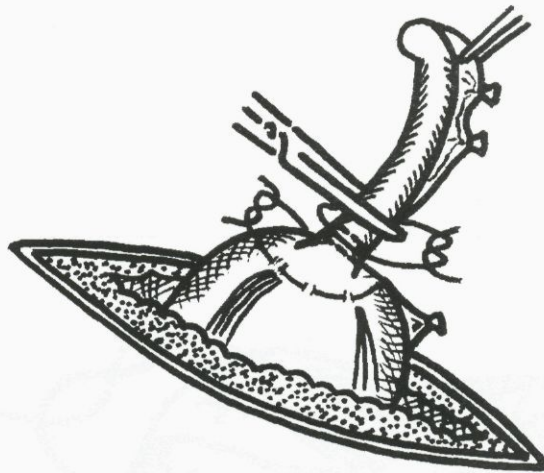
Мал. 170. Відросток піднімають за його брижу.



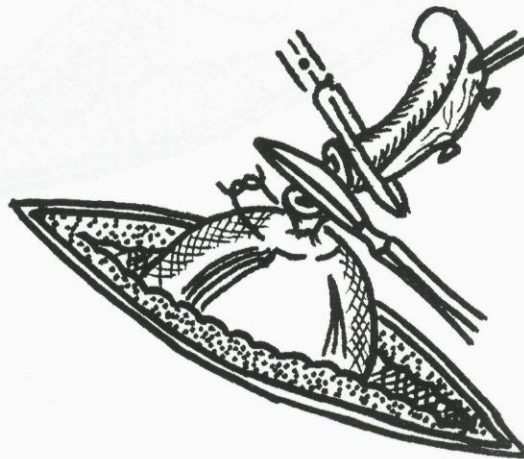
Мал. 171. Розрізання брижі відростка між затискувачами.



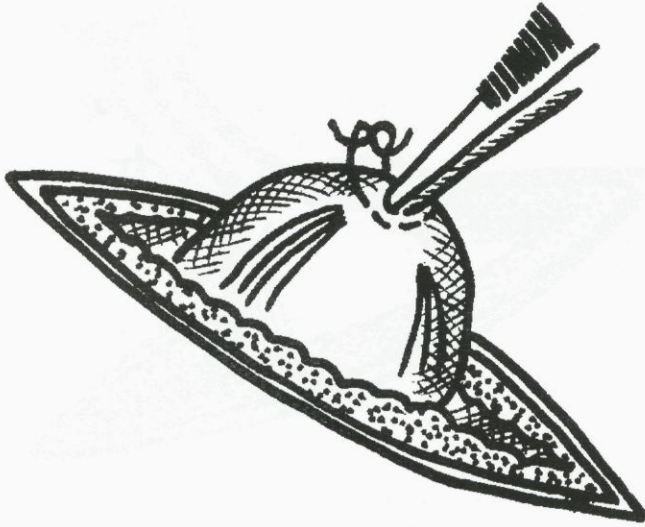
Мал. 172. "Скелетування" відростка перев'язуванням його судин.



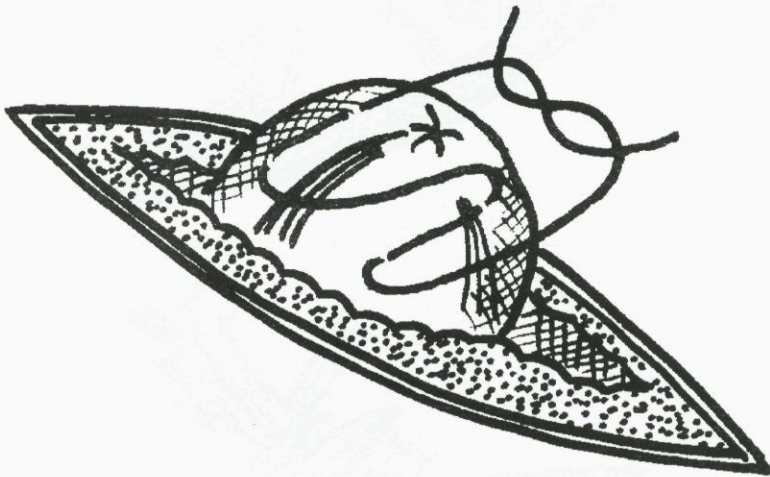
Мал. 173. Основу відростка перетискають затискувачем і перев'язують кетгутом. Накладають кашпучний шов.



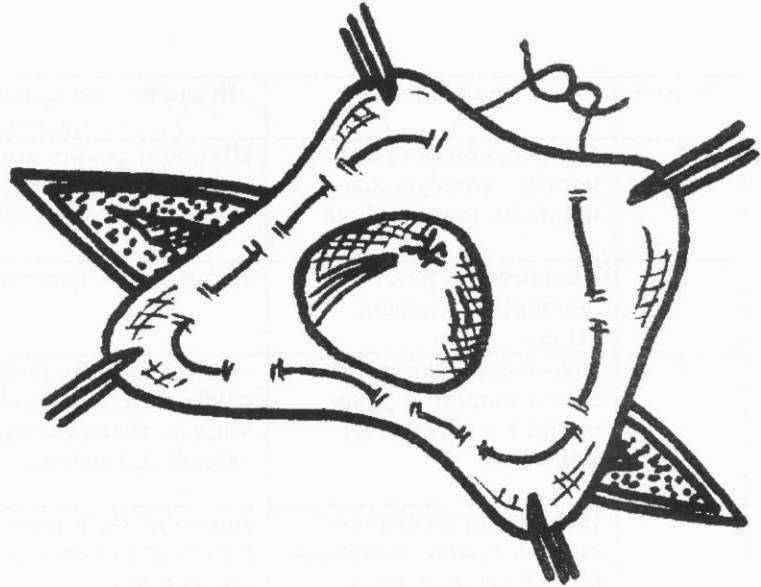
Мал. 174. Відросток відрізають.



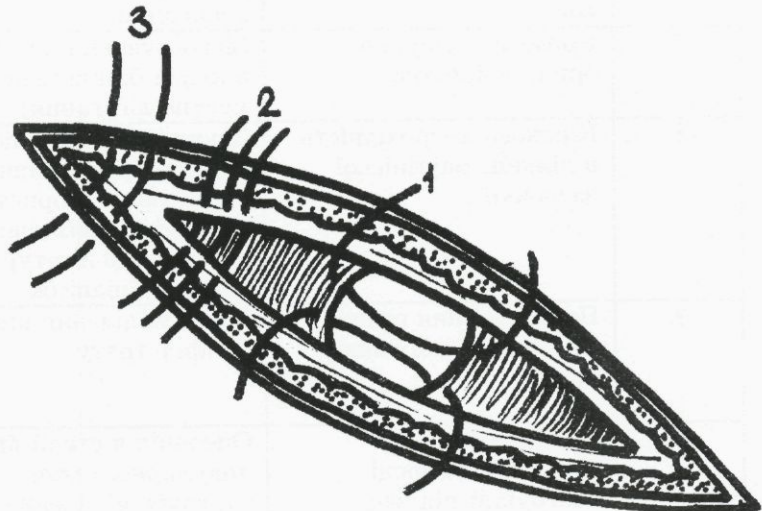
Мал. 175. Занурення кукси відростка зав'язуванням капшучного шва.



Мал. 176. Z-подібним швом здійснюють подальше занурення кукси



Мал. 177. Зашивання очере-
вини.



Мал. 178. Пошарове зашиван-
ня рани: 1) шви на внутрі-
шний косий м'яз, 2) шви на
апоневроз зовнішнього косого
м'яза, 3) шви на підшкірну
клітковину і шкіру.

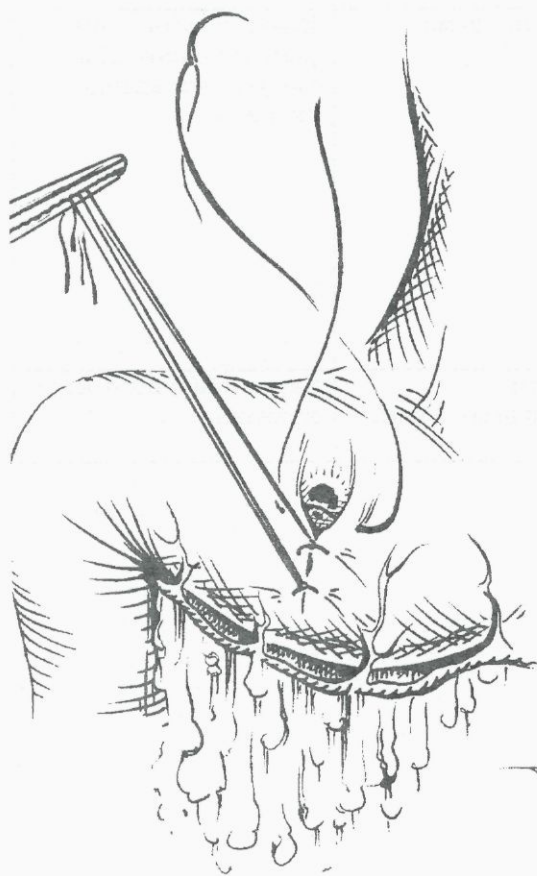**Можливі ускладнення при
виконанні операції апендектомії**

№ п/п	Ускладнення	Помилки, що призвели до ускладнень	Невідкладні дії
1.	Попшкодження шкірних нервів і волокон зовнішнього косоного м'яза	Шкірний розріз виконаний перпендикулярно до пупково-остистої лінії	Провести розріз строго паралельно і вище пупартової зв'язки
2.	Кровотеча з рани передньої черевної стінки	Недостатній гемостаз	Накласти гемостатичні шви
3.	Травматизація стінки сліпої кишки, з утворенням субсерозної гематоми	«Косметичний» розріз, грубе виведення сліпої кишки, травмування тканин затискачами	Продовжити розріз вверх або вниз; захити стінку кишки серозно-серозними швами
4.	Поранення здухвинної кишки, правого сечовода або сечового міхура	Використання інструментів у глибині черевної порожнини	Захити дефект
5.	Поранення нижніх надчеревних артерій і вен	Нижній край операційної рани переходить на піхву прямого м'яза живота	Прошити і перев'язати кровоточиві судини
6.	Попшкодження і кровотеча з правої здухвинної артерії і вен	Проникнення в заочеревинний простір (відшарування очеревини)	Ліквідувати кровотечу шляхом накладання судинного шва
7.	Кровотеча з судин брижі відростка	Зісковзування лігатури з кукси брижі (одномоментне лігування)	Поетапно прошити і лігувати судини брижі
8.	Кишкова непрохідність в ділянці Баугінієвої заслонки	Звуження місця впадіння здухвинної кишки в сліпу, при використанні занурювальних швів і фіксація до лігатур жирових підвісок	Видалити шви, що звужують просвіт кишки, чи переглянути, типово занурити куксу відростка
9.	Попшкодження стінки інфільтрованої сліпої кишки	Грубе виділення кишки з інфільтрату	Захити дефект дворядними швами, дренажувати черевну порожнину
10.	Відрив верхівки відростка на місці деструкції під час виділення	Операція в стадії апендикулярного інфільтрату, грубе виділення апендикса	Виконати серединну лапаротомію, видалити відросток, дренажувати черевну порожнину
11.	Обширна гематома передньої черевної стінки	Кровотеча з нижніх надчеревних артерій і вен	Перев'язати судини

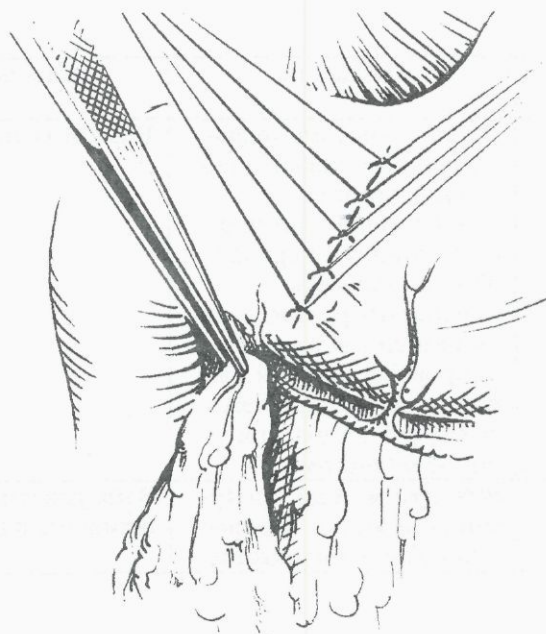
Орієнтаційна карта для самостійної підготовки

№ п/п	Завдання	Вказівки до дії	Самостійна робота
1.	Згадати анатомо-фізіологічні особливості ілеоцекального кута а) анатомічні дані про сліпу кишку і червоподібний відросток; б) варіанти розташування кишки і відростка; в) кровопостачання сліпої кишки і відростка; г) хірургічні доступи при апендектімії	Намалювати схеми	Брати участь в операціях і самостійно виконувати апендектімію
2.	Вивчити методи дренивання черевної порожнини при апендектімії	Замалювати в індивідуальному зошиті	Самостійно виготовити дренажі

ЗАШИВАННЯ ОТВОРУ ПРИ ПЕРФОРАТИВНІЙ ВИРАЗЦІ



Мал. 179. Перший ряд вузлових швів через усі шари.

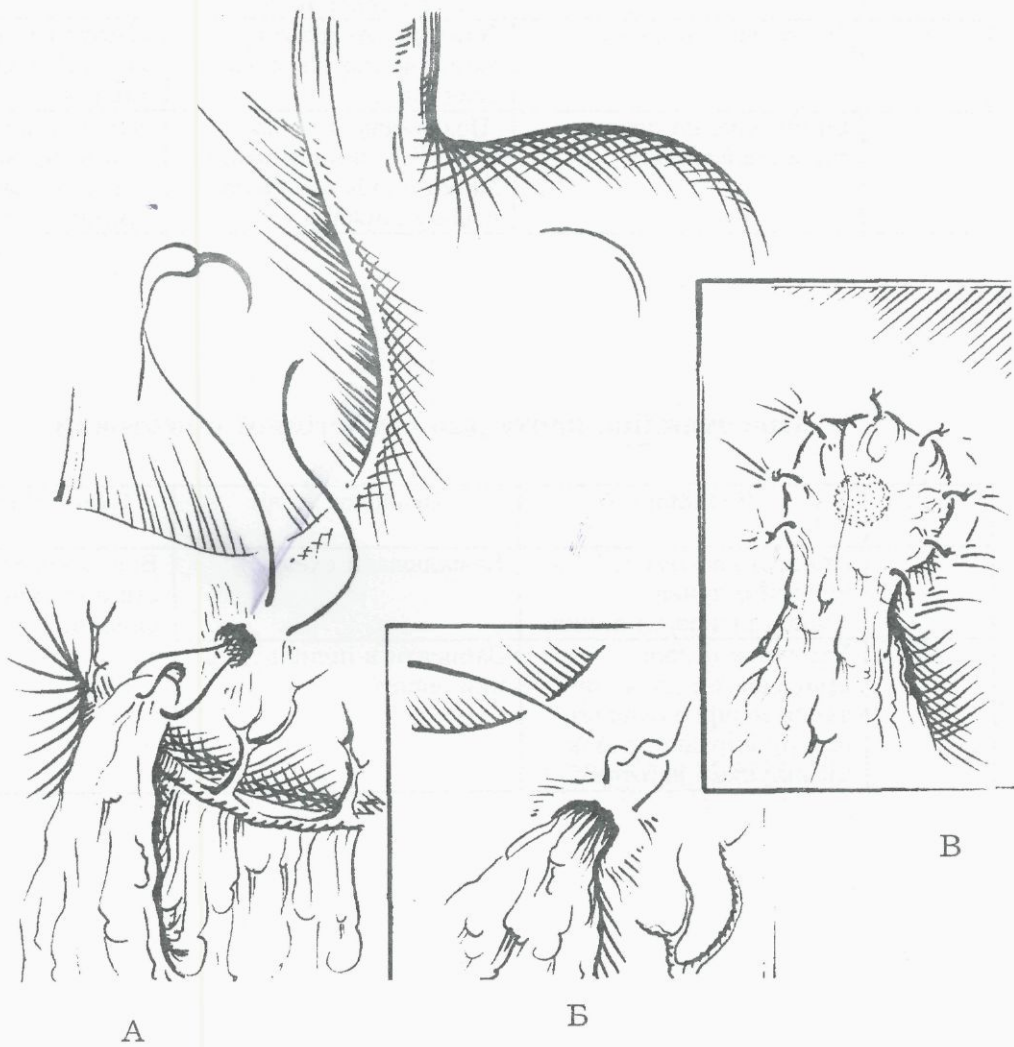


Мал. 180. Другий ряд вузлових серозно-м'язових швів.



Мал. 181. Підшивання до лінії швів сальника на ніжці.

ЛІКВІДАЦІЯ ДЕФЕКТУ СТІНКИ КИШКИ ПРИ
ПРОРИВНІЙ ВИРАЗЦІ ЗА ОППЕЛЕМ-ПОЛІКАРПОВИМ



Мал. 182. Ліквідація дефекту стінки кишки при проривній виразці за Оппелем-Полікарповим:

А — проведення шва через край проривного отвору;

Б — фіксація сальника в проривному отворі;

В — підшивання сальника навколо проривного отвору.

Можливі ускладнення при зашиванні перфоративного отвору виразки шлунка і дванадцятипалої кишки

№ п/п	Ускладнення	Помилки, що призвели до ускладнень	Невідкладні дії
1.	Прорізування швів	Накладання швів у загально-інфільтрованих тканинах	Накласти шви у межах здорових тканин
2.	Стенозування дванадцятипалої кишки	Поздовжнє (до осі шлунка і кишки) зашивання перфоративного отвору виразки	Защити перфоративний отвір виразки в поперечному напрямку до шлунка

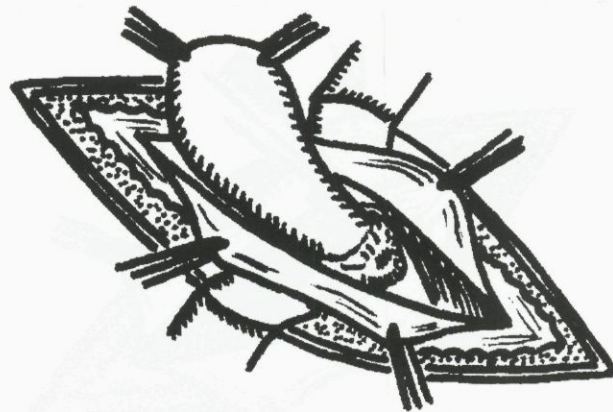
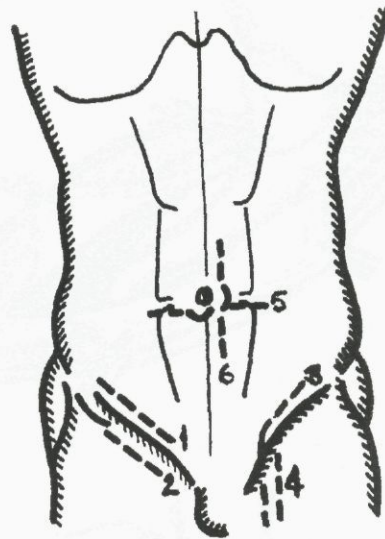
Орієнтаційна карта для самостійної підготовки

№ п/п	Завдання	Вказівки до дії	Самостійна робота
1.	Згадати анатомічні відділи шлунка і дванадцятипалої кишки	Намалювати схему	Брати участь і самостійно виконувати операції
2.	Уточнити покази і протипокази до зашивання перфоративного отвору виразки, резекції шлунка і ваготомії	Записати в індивідуальний зошит	

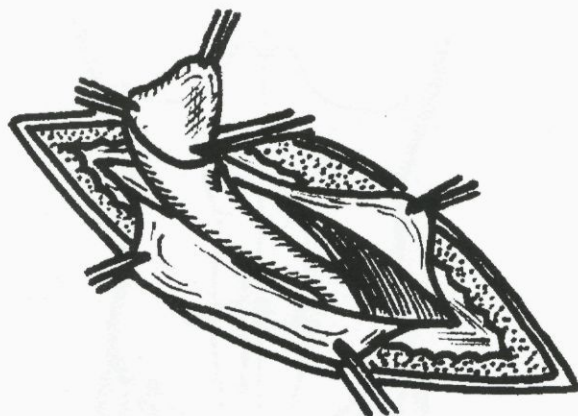
ГРИЖІ ЖИВОТА

Мал. 183. Операційні доступи при грижах живота:

- 1 — косий вище пупартової зв'язки;
- 2 — косий нижче пупартової зв'язки;
- 3 — клюшкоподібний;
- 4 — прямий;
- 5 — поперечний;
- 6 — поздовжний.



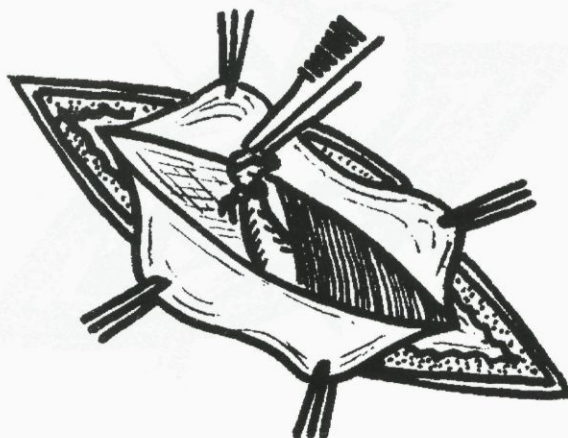
Мал. 184. Виділення гризового мішка із навколишніх тканин.



Мал. 185. Розрізання грижового мішка.

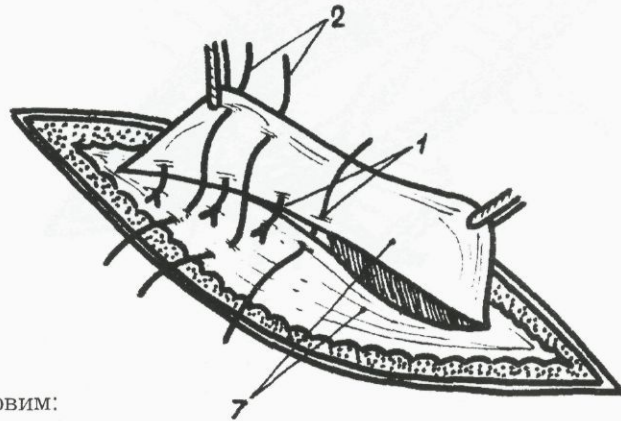
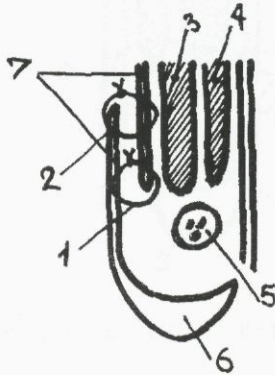


Мал. 186. Прошивання та перев'язка грижового мішка.

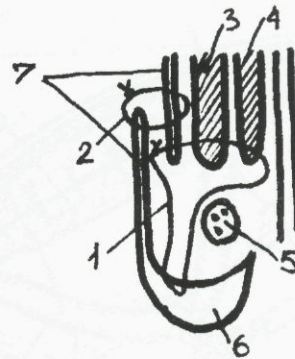
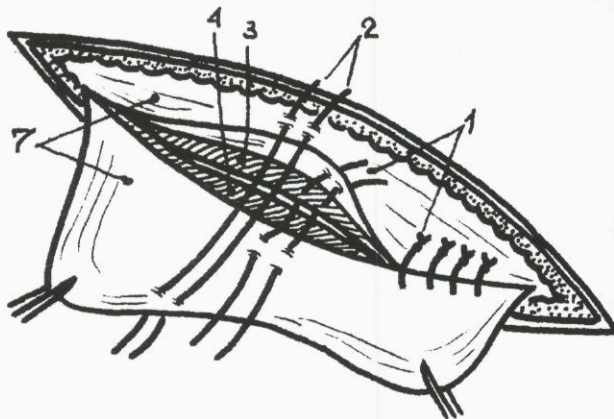


Мал. 187. Видалення надлишку очеревини і занурення кукси грижового мішка.

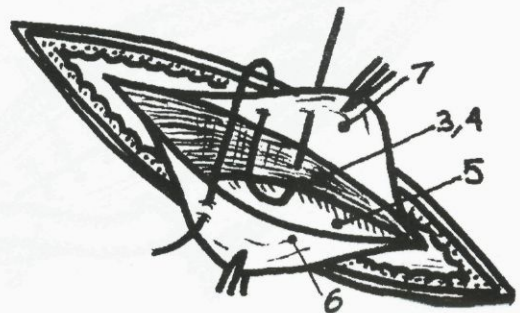
МЕТОДИ ХІРУРГІЧНОГО ЛІКУВАННЯ ПАХОВИХ ГРИЖ

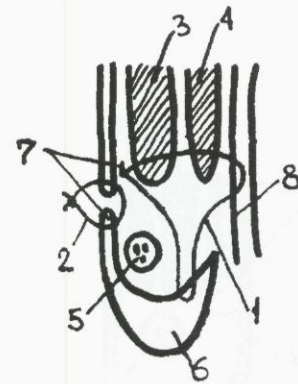
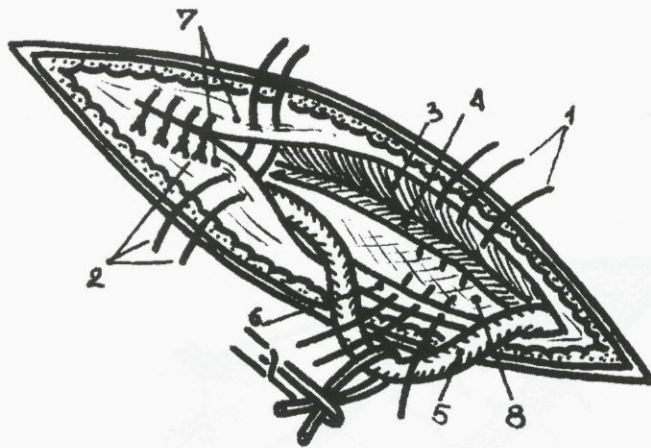


Мал. 188. Герніопластика за Мартиновим:
1 — перший ряд швів; 2 — другий ряд швів;
3 — внутрішній косий м'яз; 4 — поперечний м'яз; 5 — сім'яний канатик; 6 — пахова зв'язка; 7 — апоневроз зовнішнього косоного м'яза.



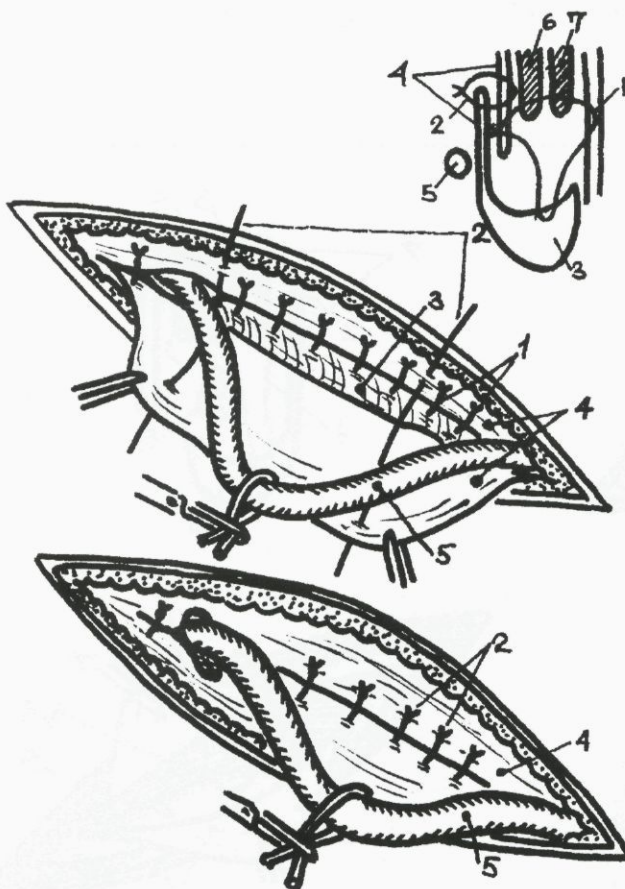
Мал. 189. Герніопластика за Спасокукоцьким:
1 — перший ряд швів; 2 — другий ряд швів;
3 — внутрішній косий м'яз; 4 — поперечний м'яз; 5 — сім'яний канатик; 6 — пахова зв'язка; 7 — апоневроз зовнішнього косоного м'яза; 8 — шов Кімбаровського.





Мал. 190. Герніопластика за Бас-
сіні:

1 — перший ряд швів; 2 — дру-
гий ряд швів; 3 — внутрішній
косий м'яз; 4 — поперечний
м'яз; 5 — сім'яний канатик; 6 —
пахова зв'язка; 7 — апоневроз
зовнішнього косого м'яза; 8 —
поперечна фасція.



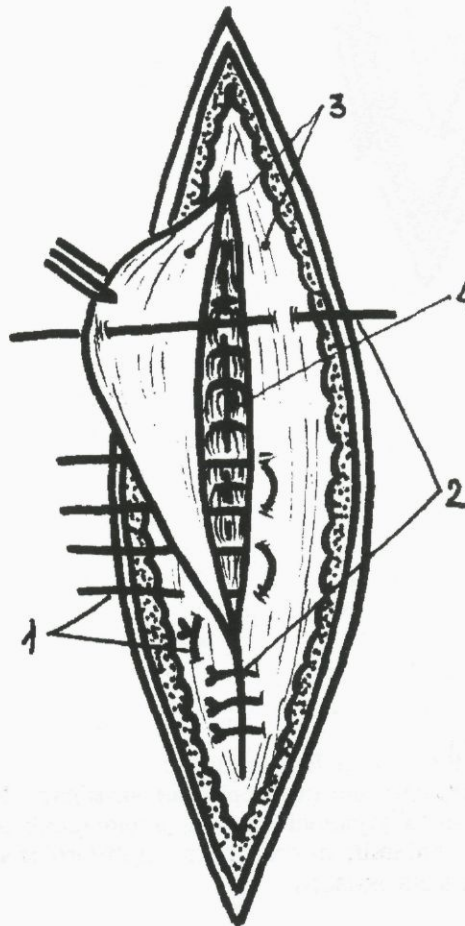
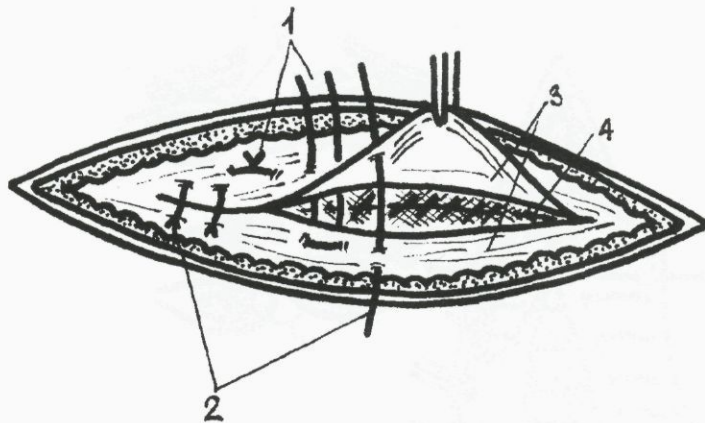
Мал. 191. Герніопластика за Пос-
темпським.

1 — перший ряд швів; 2 — дру-
гий ряд швів; 3 — пахова зв'яз-
ка; 4 — апоневроз зовнішнього
косого м'яза; 5 — сім'яний кан-
натик; 6 — внутрішній косий
м'яз; 7 — поперечний м'яз.

МЕТОДИ ХІРУРГІЧНОГО ЛІКУВАННЯ ПУПКОВИХ ГРИЖ

Мал. 192. Герніопластика за Мейо:

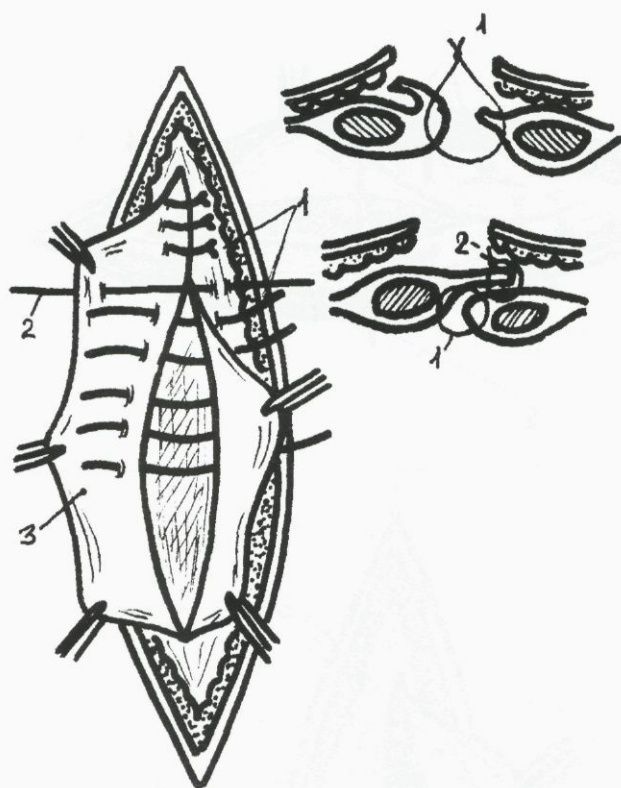
1 — перший ряд швів; 2 — другий ряд швів; 3 — апоневроз (зовнішній листок піхви прямого м'яза); 4 — безперервний кетгутувий шов на очеревину.



Мал. 193. Герніопластика за Сапежком:

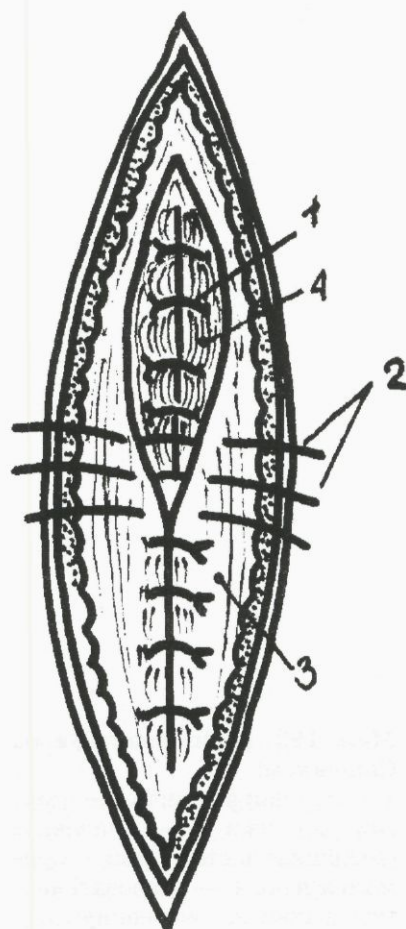
1 — перший ряд швів; 2 — другий ряд швів; 3 — апоневроз (зовнішній листок піхви прямого м'яза); 4 — вузловаті кетгутуві шви на очеревину.

ОПЕРАЦІЇ ПРИ ДІАСТАЗІ ПРЯМИХ М'ЯЗІВ ЖИВОТА



Мал. 194. Операція за Мартиновим:

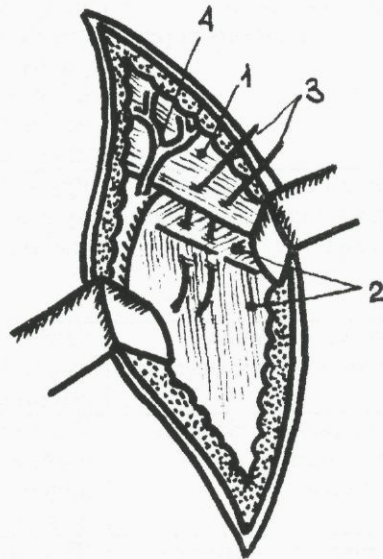
1 — перший ряд швів; 2 — другий ряд швів; 3 — апоневроз (зовнішній листок піхви прямого м'яза).



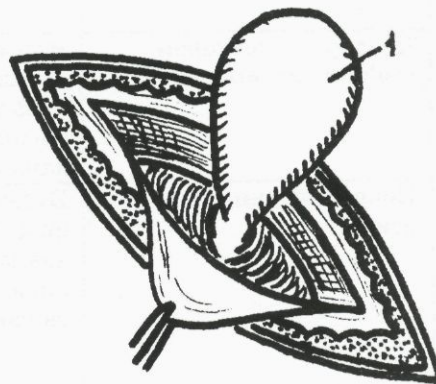Мал. 195. Операція за Напалковим:

1 — перший ряд швів (вузлові шви на м'яз); 2 — другий ряд швів (вузлові шви на апоневроз); 3 — апоневроз (зовнішній листок піхви прямого м'яза); 4 — прямий м'яз живота.

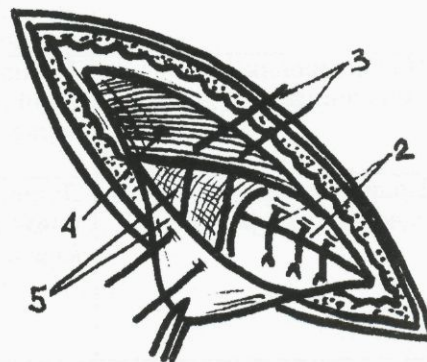
МЕТОДИ ХІРУРГІЧНОГО ЛІКУВАННЯ СТЕГНОВИХ ГРИЖ



Мал. 196. Герніопластика за Бассіні:
1 — пахова зв'язка; 2 — гребінцева зв'язка; 3 — ряд швів;
4 — стегнові судини.



Мал. 197. Герніопластика за Реном:
1 — виділений із тканин грижовий мішок; 2 — шов на поперечну фасцію; 3 — шви через внутрішній косий і поперечний м'язи, через лобкову (куперову) і пахову зв'язки, 5 — лобкова і пахова зв'язки.



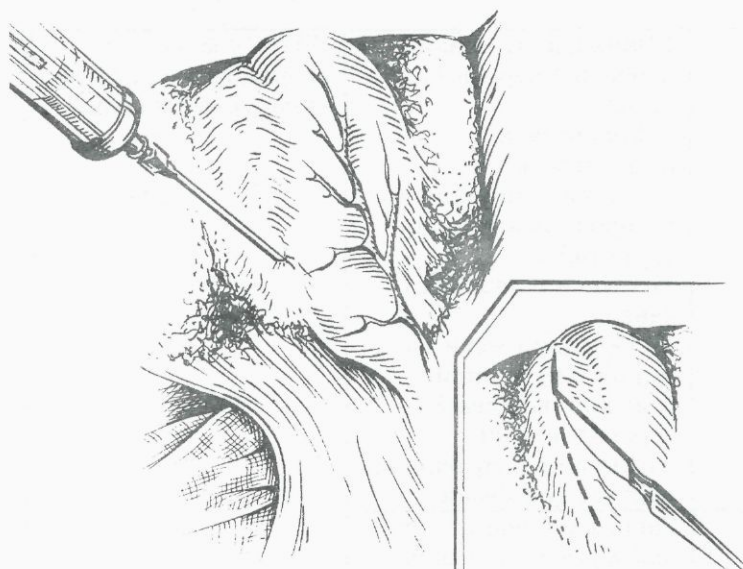
Можливі ускладнення при виконанні операції «герніопластика»

№ п/п	Ускладнення	Помилки, що призвели до ускладнень	Невідкладні дії
1.	Пошкодження здухвинно-пахвинного нерва	Розрізання апоневрозу зовнішнього косоного м'яза разом з нервом і його прошивання при м'язево-апоневротичній пластиці	Зняти шви, які заземлюють нерв, оголити і відвести його вбік
2.	Пошкодження окремих елементів сім'яносного канатика	Грубі травматичні маніпуляції з елементами сім'яносного канатика	При неможливості виконати мікросудинний шов на пошкоджені елементи, накласти лігатуру
3.	Гематома оболонки сім'яносного канатика і яєчка	Грубі травматичні маніпуляції з елементами сім'яного канатика	Створити добрий гемостаз лігуванням підозрілих ділянок
4.	Зісковзування лігатури з кукси шийки грижового мішка	Надто коротка кукса шийки грижового мішка, недостатньо затягнена лігатура	Захопити краї очередини затискачами, повторно накласти шви
5.	Розшарування волокон пупартової зв'язки	Шви накладені вздовж одних і тих же волокон зв'язки	Зняти попередні шви і накласти їх у «шахматному» порядку
6.	Надмірне стискання сім'яносного канатика	Надмірне завуження просвіту пахвинного каналу при формуванні зовнішнього пахвинного каналу	Розпустити шов і заново сформувати кільце
7.	Пошкодження стегнової вени	Втрата анатомо-топографічної орієнтації при накладанні глибоких швів на пупартову зв'язку	Перерізати пупартову зв'язку, мобілізувати і взяти пошкоджену ділянку вени на турнікети, накласти судинний шов
8.	Пошкодження артерій і вен	Розріз шкіри і підшкірної клітковини доходить до лобкового горбика	Перев'язати судини
9.	Пошкодження кишечника	Ділянка кишки була прийнята за грижовий мішок	Зробити лапаротомію, захити дефект кишки, дреновати черевну порожнину
10.	Пошкодження стінки сечового міхура	Ділянку сечового міхура прийняли за грижовий мішок	Захити дефект, поставити постійний катетер у сечовий міхур, дреновати паравезикальний простір

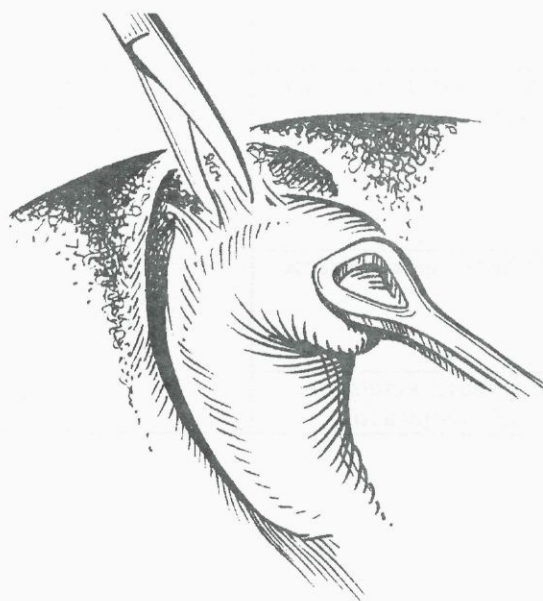
Орієнтаційна карта для самостійної підготовки

№ п/п	Завдання	Вказівки до дії	Самостійна робота
1.	Згадати і уточнити будову передньої черевної стінки	1. Намалювати м'язи передньої черевної стінки 2. Намалювати і позначити на схемі: а) пахвинний проміжок і сторони пахвинного трикутника; б) стінки пахвинного каналу; в) складки і ямки на задній (внутрішній) поверхні передньої черевної стінки; г) пахвинну, гребінцеву, лакунарну зв'язки	Брати участь в операціях і самостійно виконувати операції
2.	Перерахувати «слабкі» місця передньої черевної стінки	Записати в зошиті або підготувати відповідь усно	
3.	Дати визначення поняття «ковзної» грижі	Намалювати і позначити на схемі: а) елементи грижі; б) грижовий мішок при ковзній грижі	
4.	Пояснити суть ускладнень грижі: «уявне вправлення», «несправжнє защемлення»	Підготувати відповідь усно	
5.	Вказати анатомічну і клінічну відмінність між паховинною прямою і косою грижами, між паховинною і стегною грижами	Намалювати і позначити на схемі	
6.	Перерахувати показання і пояснити принципи оперативного лікування гриж	Записати і намалювати	
7.	Вказати причини рецидиву гриж	Підготувати відповідь усно або записати	

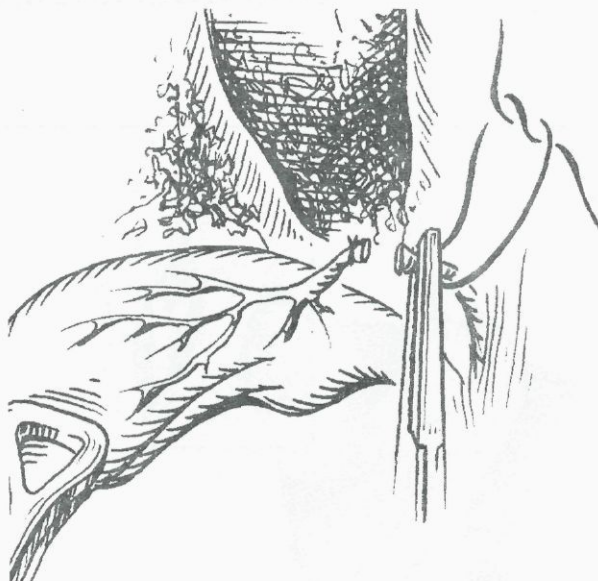
ОПЕРАЦІЇ НА ЖОВЧНОМУ МІХУРІ І ЖОВЧНИХ ПРОТОКАХ Холецистектомія від дна



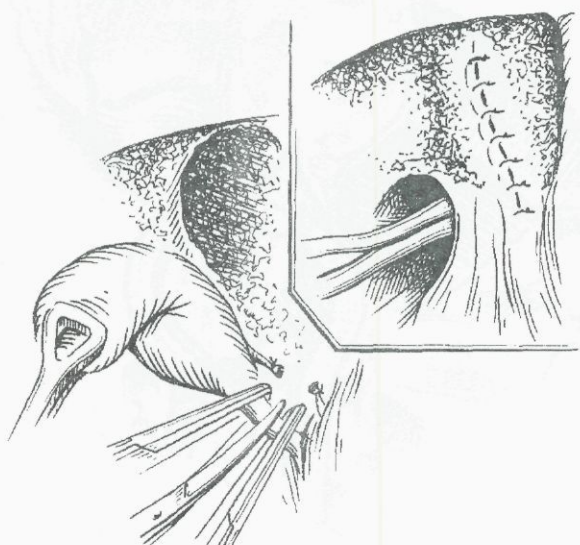
Мал. 198. Дно жовчного міхура захоплене вікончастим затискачем. Гідравлічне препарування очеревини розчином новокаїну.



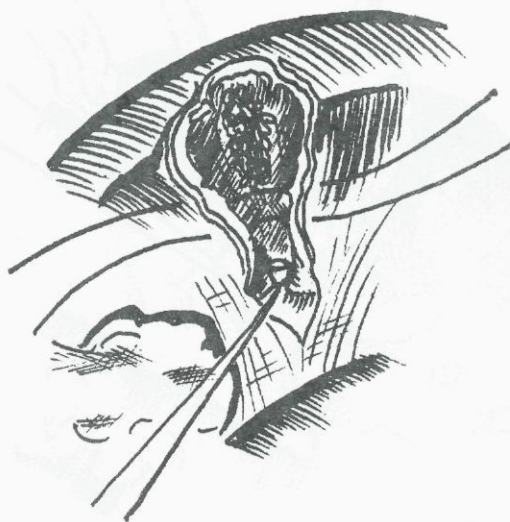Мал. 199. Виділення жовчного міхура з печінкового ложа.



Мал. 200. Пересікання і перев'язка міхурової артерії.

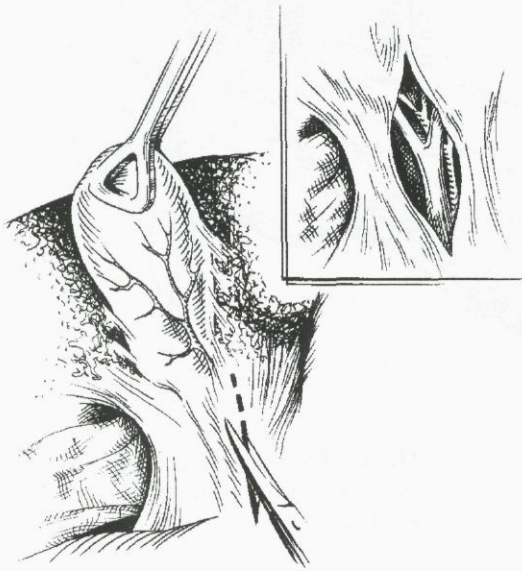


Мал. 201. Перерізання міхурової протоки між затискачами. Перев'язка кукси міхурової протоки.

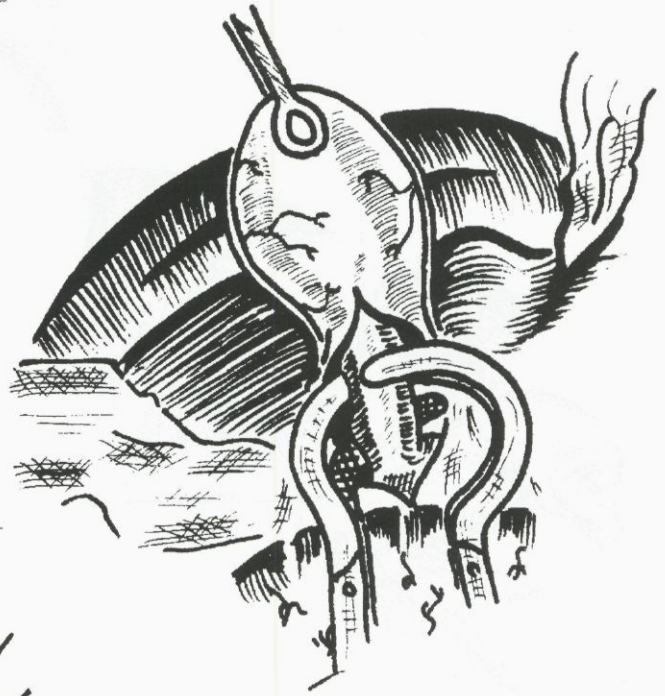


Мал. 202. Перитонізація ложа жовчного міхура.

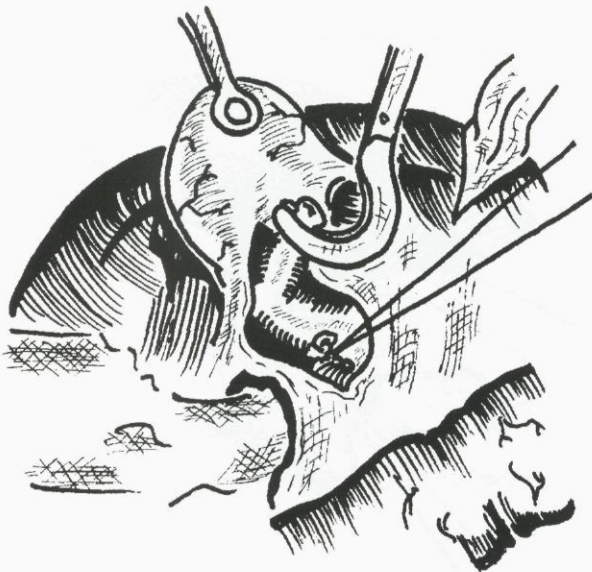
ХОЛЕЦИСТЕКТОМІЯ ВІД ШИЙКИ



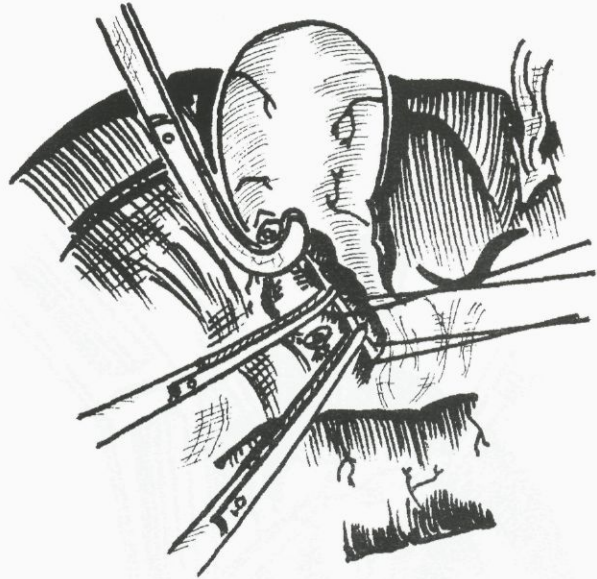
Мал. 203. Жовчний міхур захоплений вікончатим затискувачем. Розтинання серозної оболонки печінково-дванадцятипалої зв'язки справа, нижче шийки жовчного міхура.



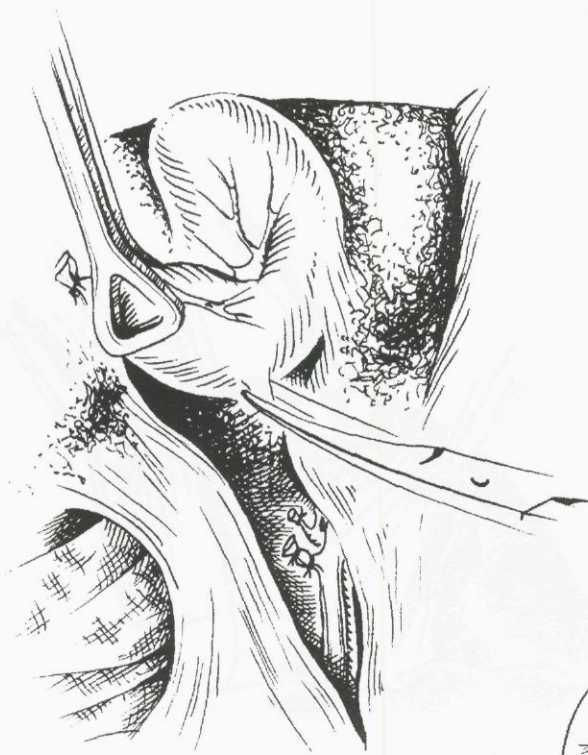
Мал. 204. Перерізання міхурової протоки між затискувачами.



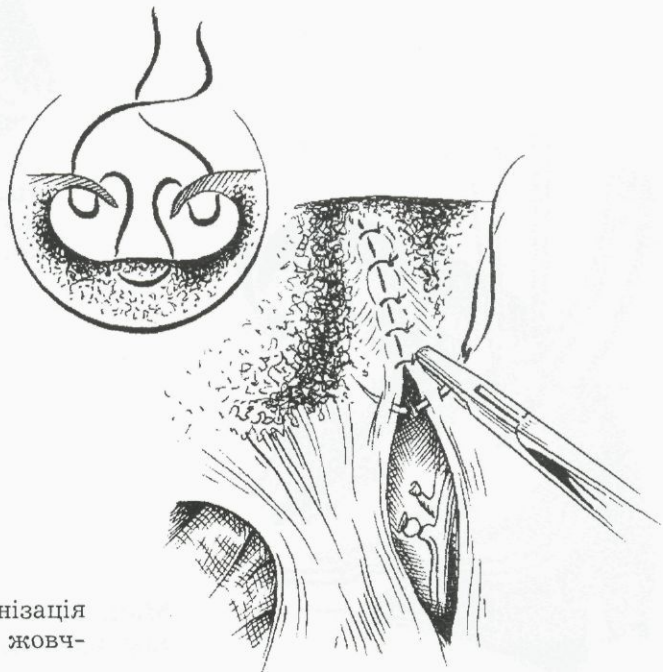
Мал. 205. Перев'язка кукси міхурової протоки.



Мал. 206. Перерізання і перев'язування міхурової артерії.

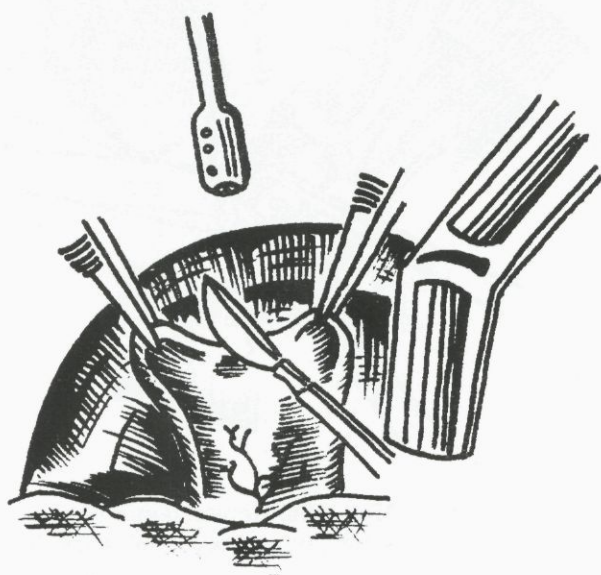


Мал. 207. Субсерозне виділення жовчного міхура.

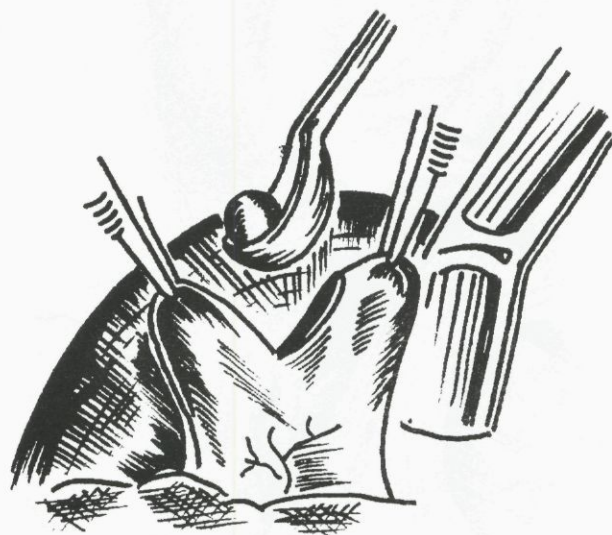


Мал. 208. Перитонізація печінкового ложа жовчного міхура.

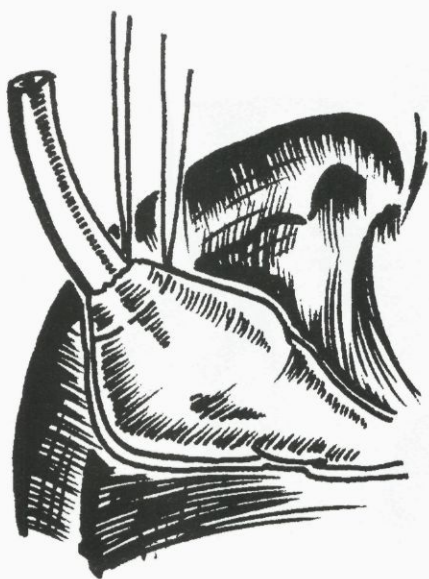
ХОЛЕЦИСТОСТОМІЯ



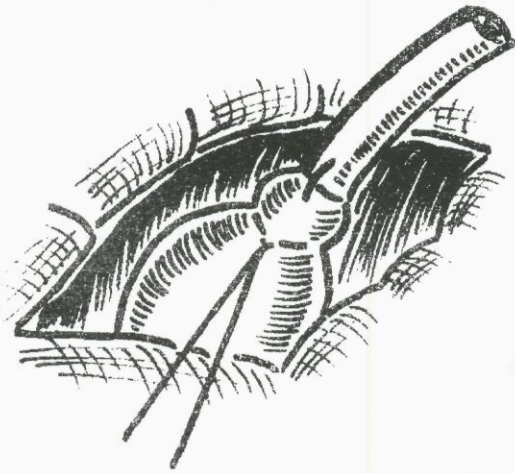
Мал. 209. Розрізання жовчного міхура між затискачами.



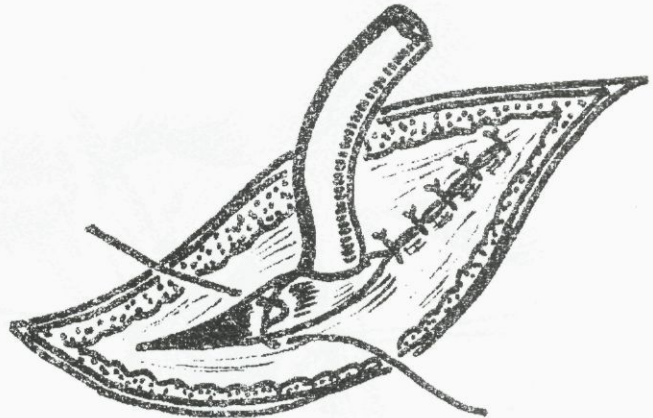
Мал. 210. Видалення вмісту жовчного міхура (камінці, солі, клітинний детрит).



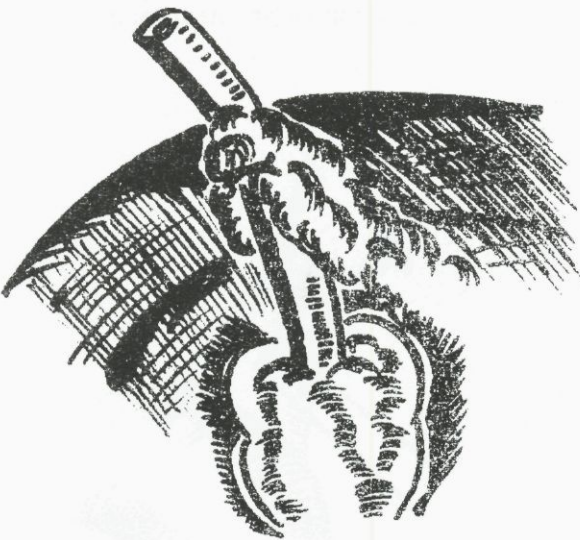
Мал. 211. Фіксація дренажної трубки в міхурі(накладання капшучного шва).



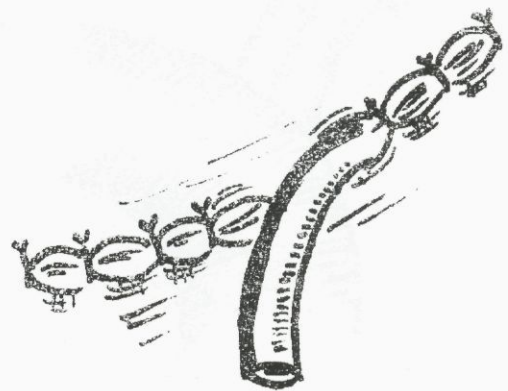
Мал. 212. Накладання другого капщучного шва.



Мал. 213. Фіксування жовчного міхура до країв парієтальної очеревини.

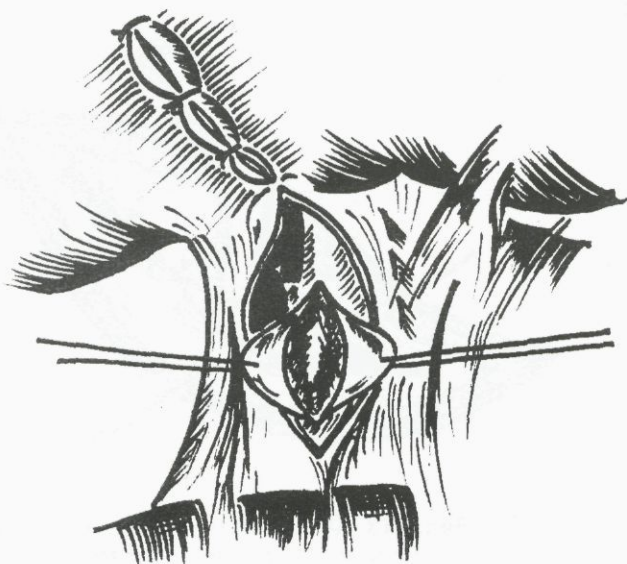


Мал. 214. Герметизація (при необхідності) місця холецистостоми сальником на віжці.

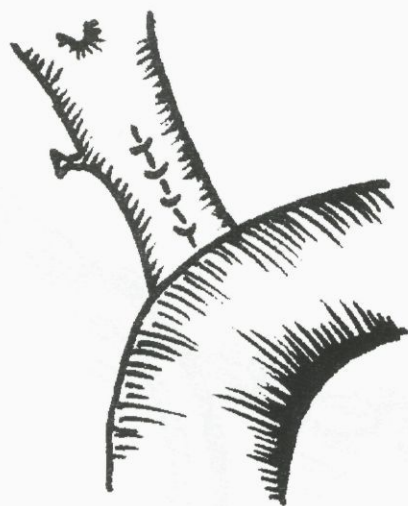


Мал. 215. Фіксування дренажної трубки до шкіри.

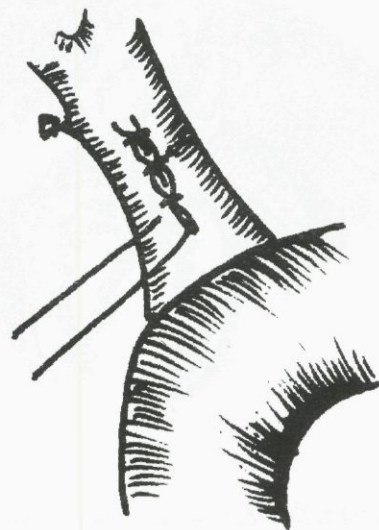
СУПРАДУОДЕНАЛЬНА ХОЛЕДОХОТОМІЯ



Мал. 216. Розтин холедоха в повздовжньому напрямку.

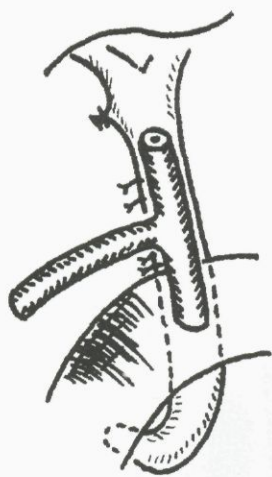


Мал. 217. Однорядний шов холедоха.

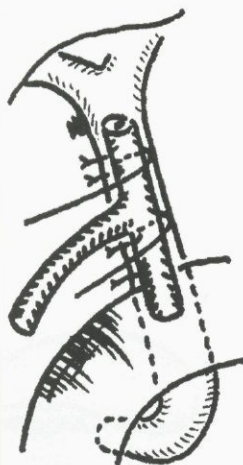


Мал. 218. Двохрядний шов холедоха.

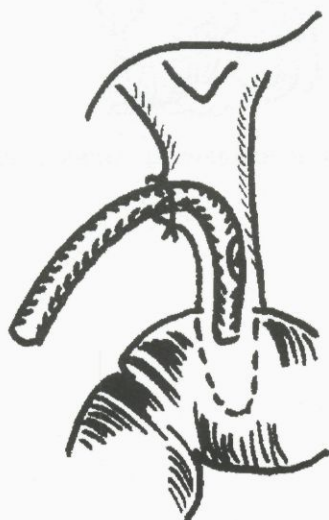
ЗОВНІШНЄ ДРЕНУВАННЯ ХОЛЕДОХА



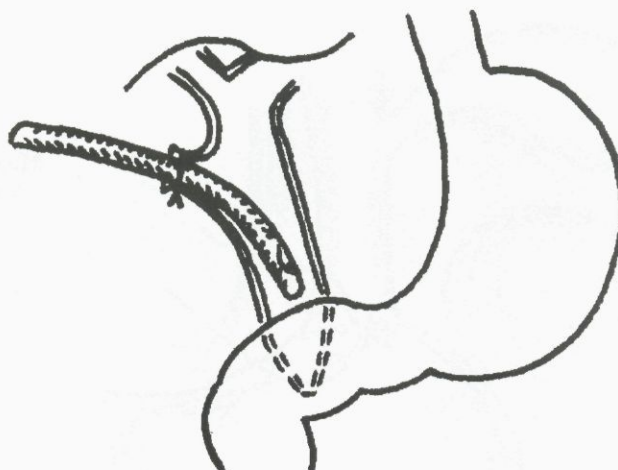
Мал. 219. Т-подібне дронування за Кером.



Мал. 220. Дренаж за А.В.Вишневським.

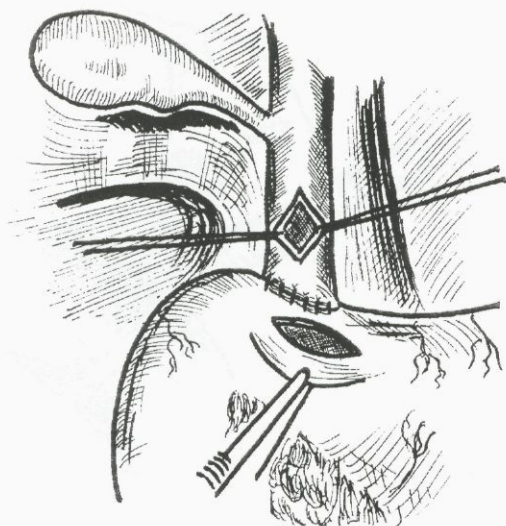


Мал. 221. Дренаж за Холстедом.

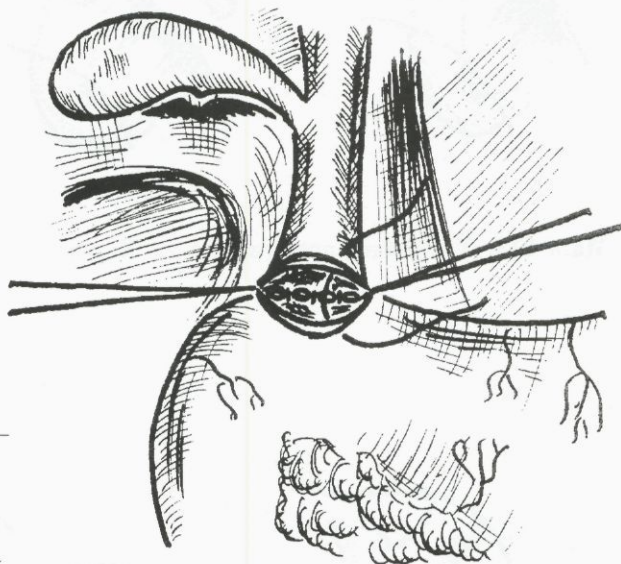


Мал. 222. Дренаж через куксу міхурової протоки за Піковським.

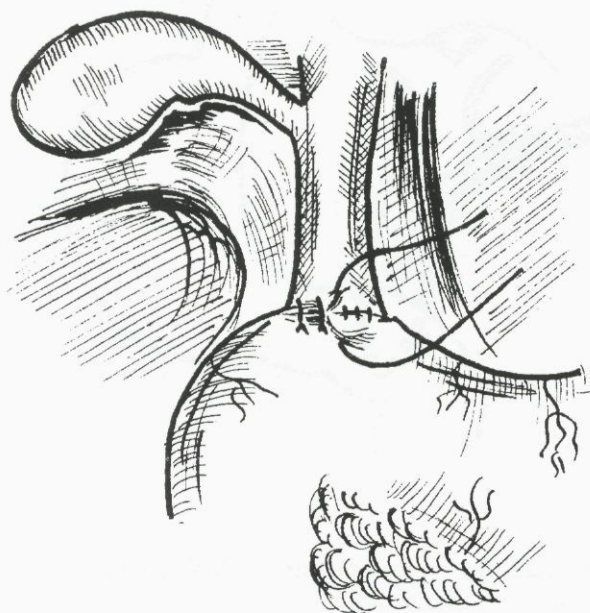
ХОЛЕДОХОДУДЕНОАНАСТОМОЗ ЗА ФЛЕРКЕНОМ



Мал. 223. Повздовжній розтин хо-
лєдоха і повздовжній розтин
дванадцятипалої кишки.

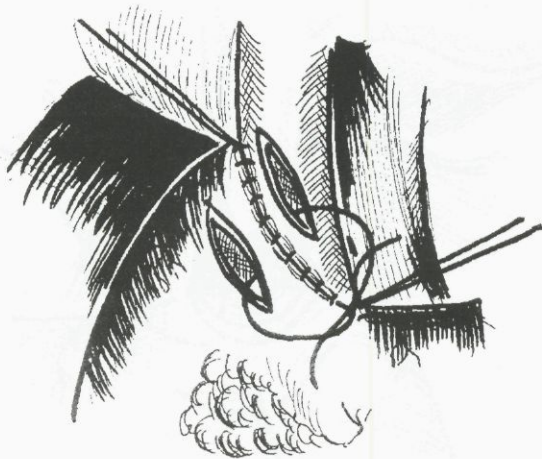


Мал. 224. Шви накладені на задню і передню губи
анастомозу.

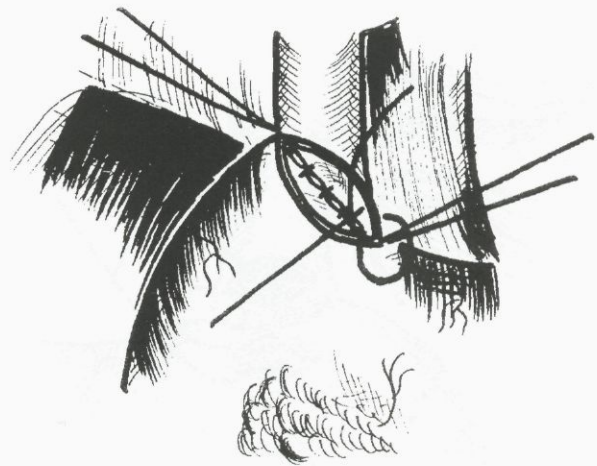


Мал. 225. Накладання другого ряду
вузлових швів.


ХОЛЕДОХОДУДЕНОАНАСТОМОЗ ЗА ФІНСТЕРЕРОМ



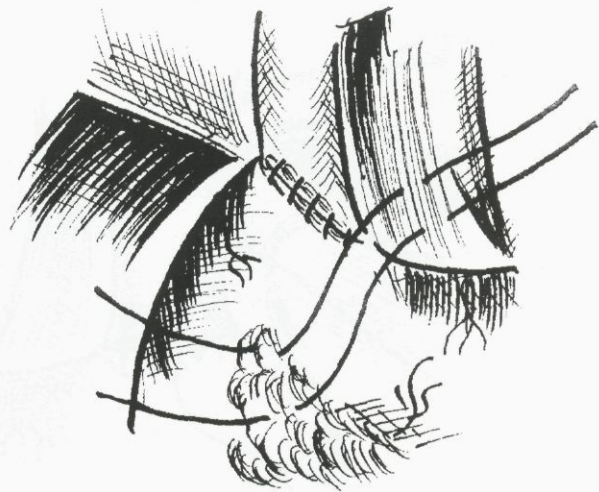
Мал. 226. Повздовжнє розрізання холедоха і повздовжньо-косий розтин дванадцятипалої кишки.



Мал. 227. Формування задньої губи анастомозу.

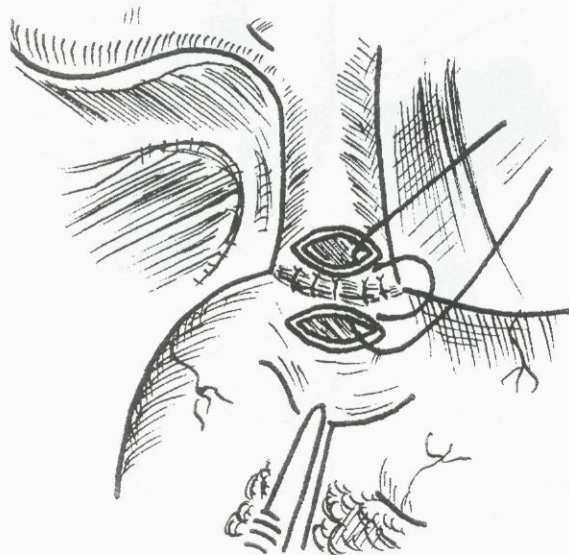


Мал. 228. Накладання швів при формуванні передньої губи анастомозу.

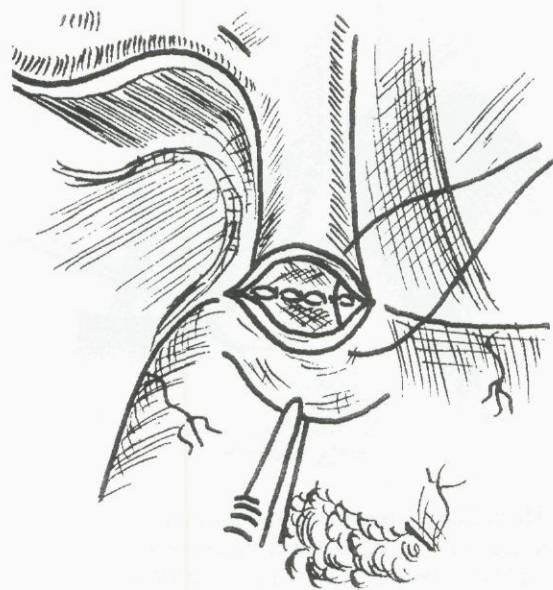


Мал. 229. Накладання другого ряду вузлових швів.

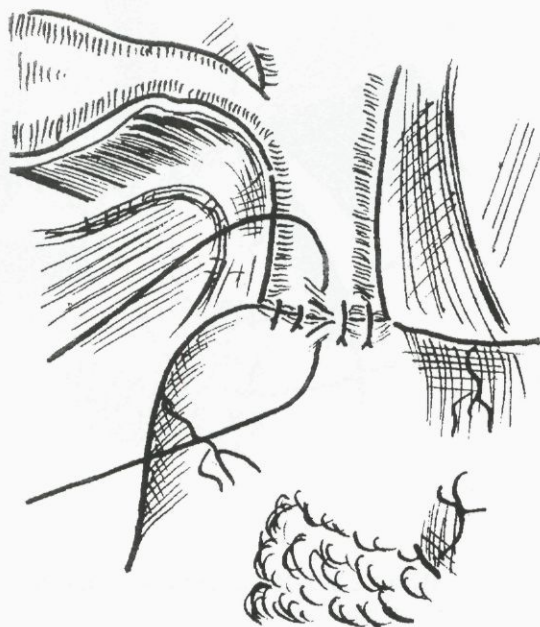
ХОЛЕДОХОДУОДЕНОАНАСТОМОЗ ЗА КІРШНЕРОМ



Мал. 230. Поперечно розрізаний холедох і по-
вздовжньо розкрита дванадцятипала кишка.
Накладання швів на задню "губу" анастомозу.

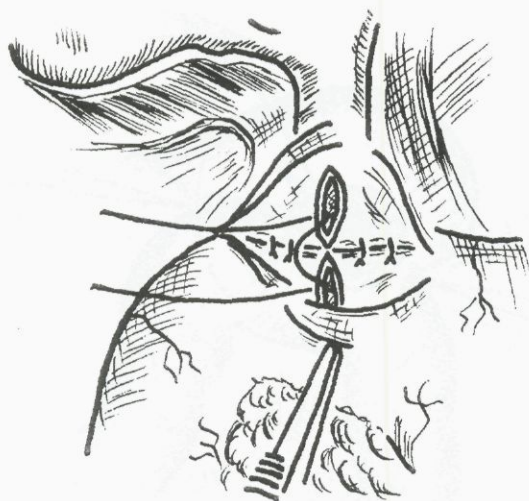


Мал. 231. Формування передньої
губи анастомозу.

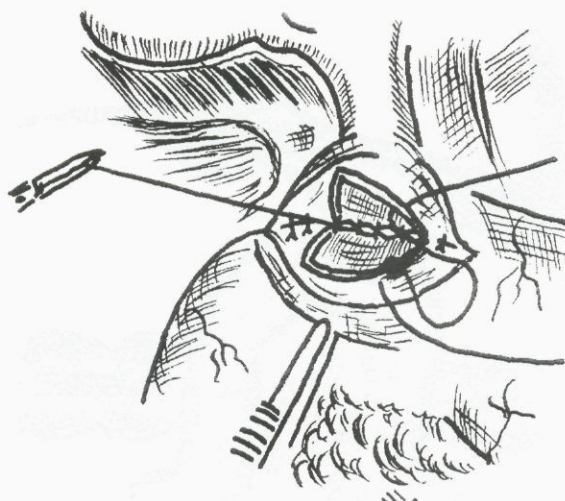


Мал. 232. Прошивання другим
рядом вузлових швів.

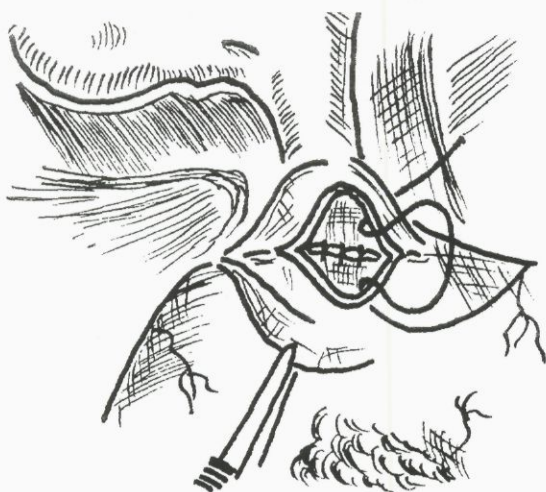
ХОЛЕДОХОДУОДЕНОАНАСТОМОЗ ЗА ЮРАШЕМ



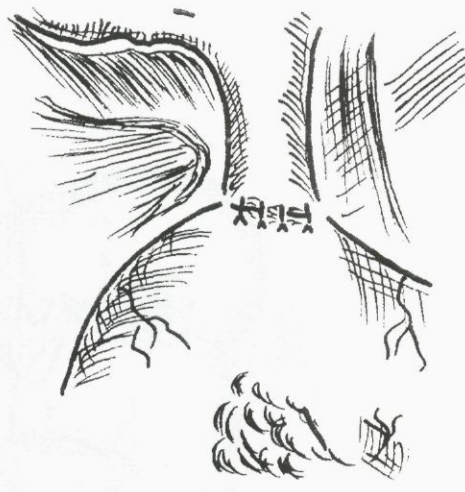Мал. 233. Повздовжній розріз холедоха і поперечно розкрита дванадцятипала кишка.



Мал. 234. Формування задньої "губи" анастомозу.



Мал. 235. Накладання швів на передню губу анастомозу.

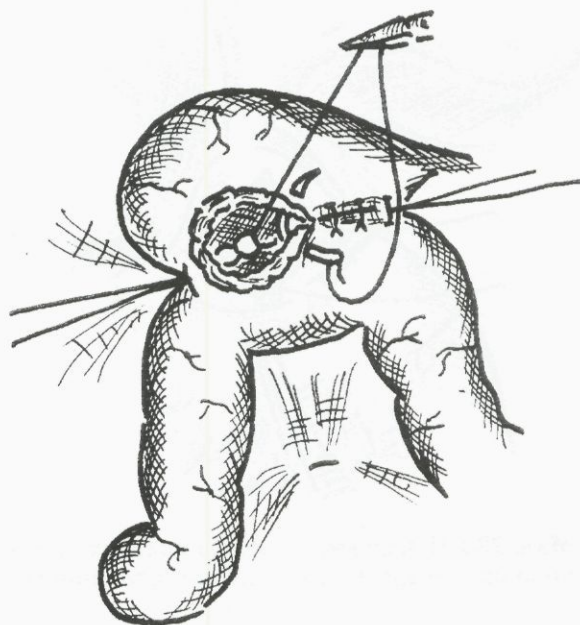


Мал. 236. Другий ряд вузлових швів у завершеному вигляді.

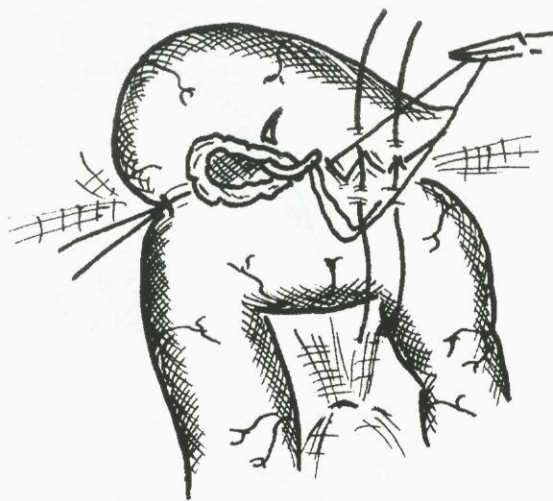
ХОЛЕЦИСТОЕНТЕРОАНАСТОМОЗ



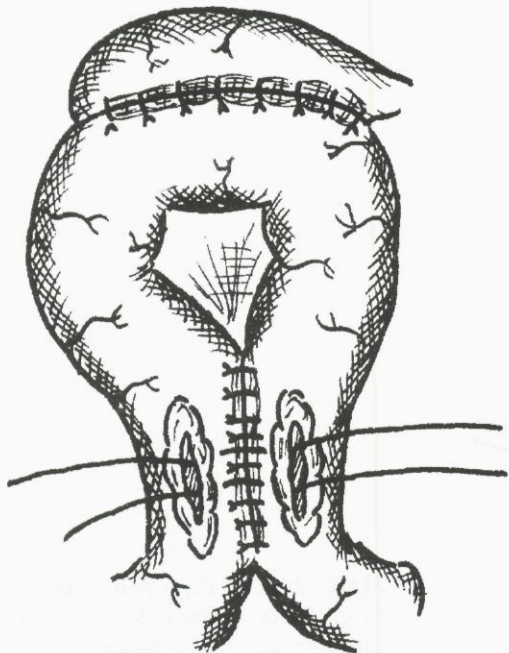
Мал. 237. Сero-серозні шви накладені на жовчний міхур і тонку кишку. Просвіт жовчного міхура і тонкої кишки розкритий.



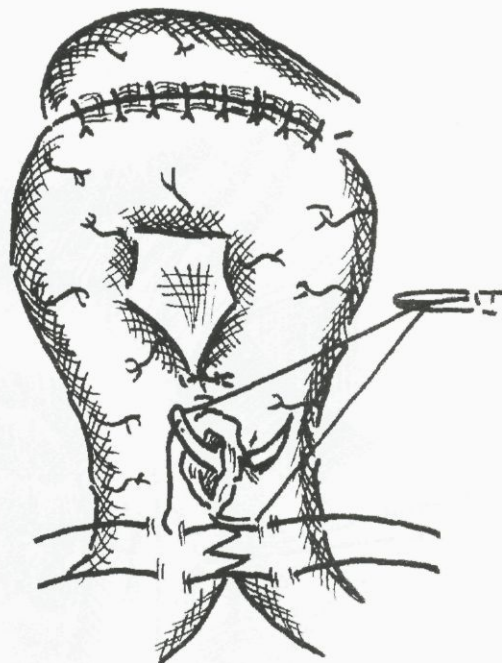
Мал. 238. Формування задньої "губи" анастомозу.



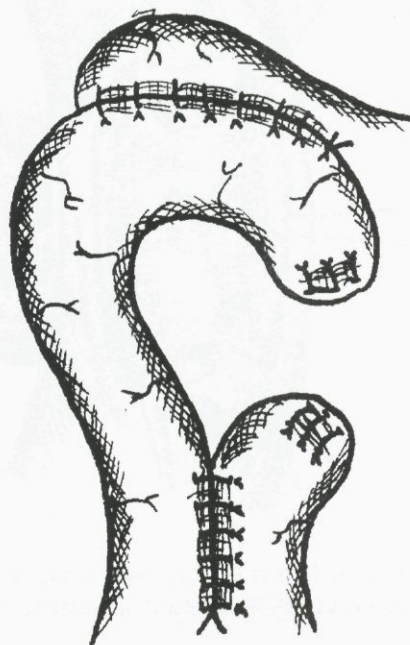
Мал. 239. Накладання серо-серозних вузлових швів при формуванні передньої "губи" анастомозу.



Мал. 240. Ряд серо-серозних швів накладений між привідною і відвідною петлями кишки. Просвіт кишки розкритий. Шов накладений на задню "губу" анастомозу.

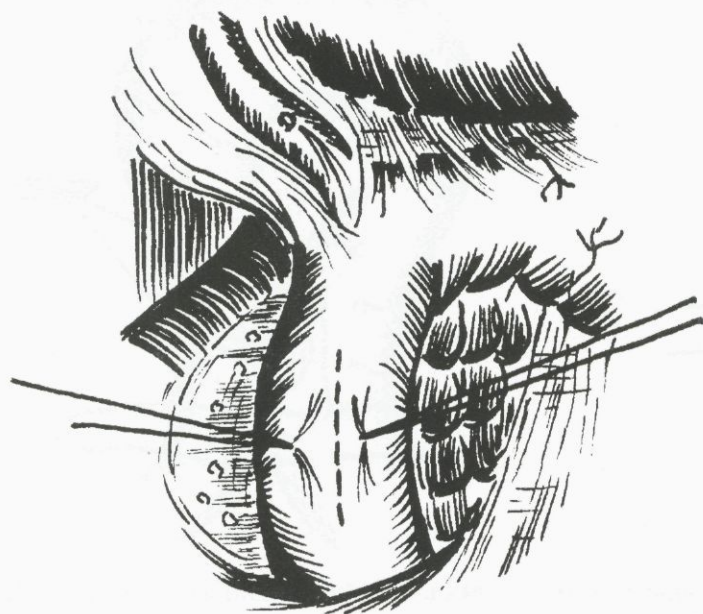


Мал. 241. Формування передньої "губи" анастомозу. Прошивання другим рядом серо-серозних вузлових швів.

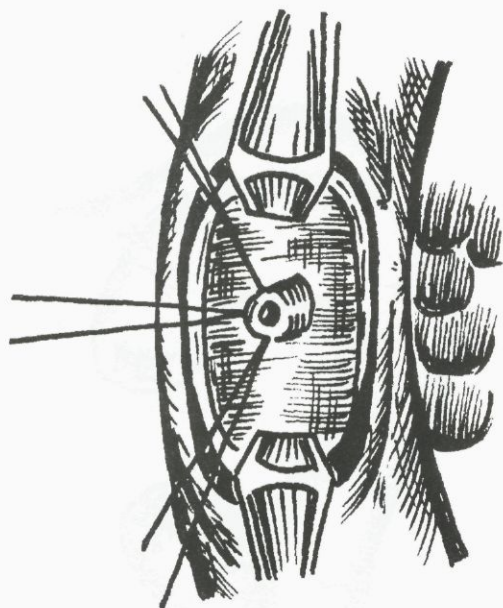


Мал. 242. Загальний вигляд сформованого холецисто-ентероанастомозу після розрізання привідної петлі кишки і накладання двохранного кишкового шва.

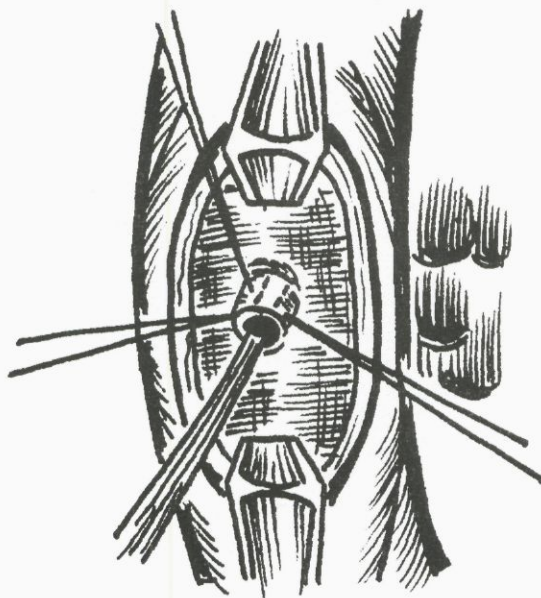
ТРАНСДУОДЕНАЛЬНА СФІНКТЕРОПЛАСТИКА



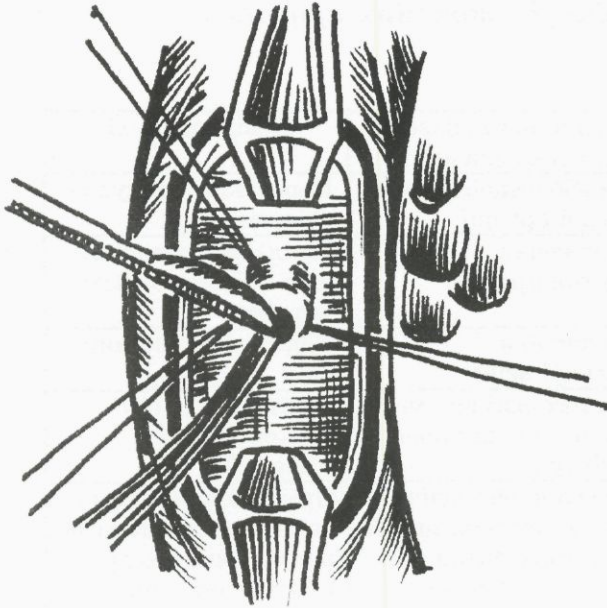
Мал. 243. Дванадцятипала кишка на трималках після мобілізації за Кохером.



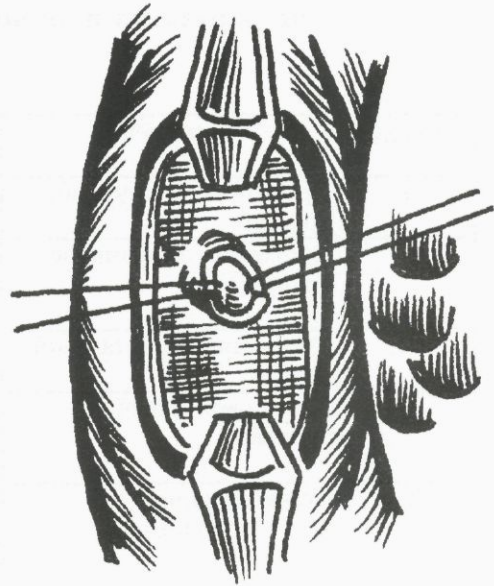
Мал. 244. Повздовжня дуоденотомія. Взяття Фатерів сосочок взятий на нитки-трималки.



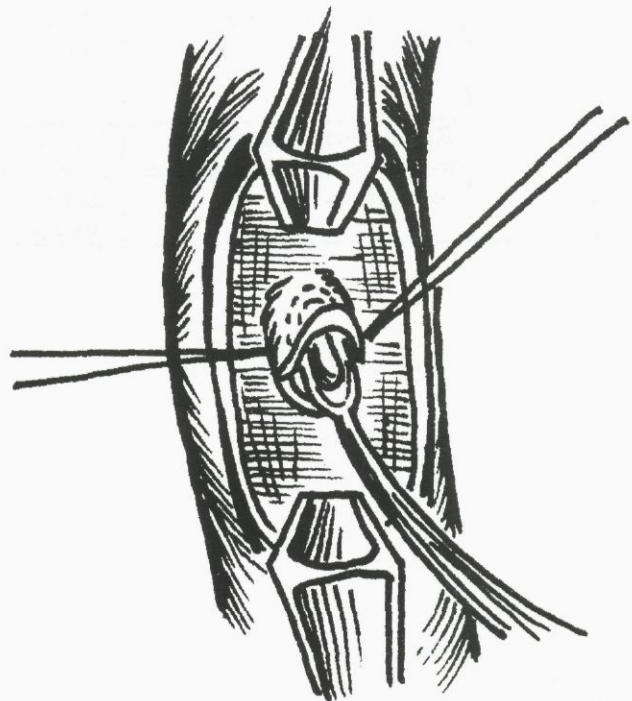
Мал. 245. Жолобкуватий зонд введений через Фатерів сосок у термінальний сегмент холедоха.



Мал. 246. Розрізання сфінктера Фатерового соска вздовж жолобка зонда.



Мал. 247. Вирізання частини сфінктера у вигляді трикутника.



Мал. 248. Видалення конкремента із термінального відділу холедоха.

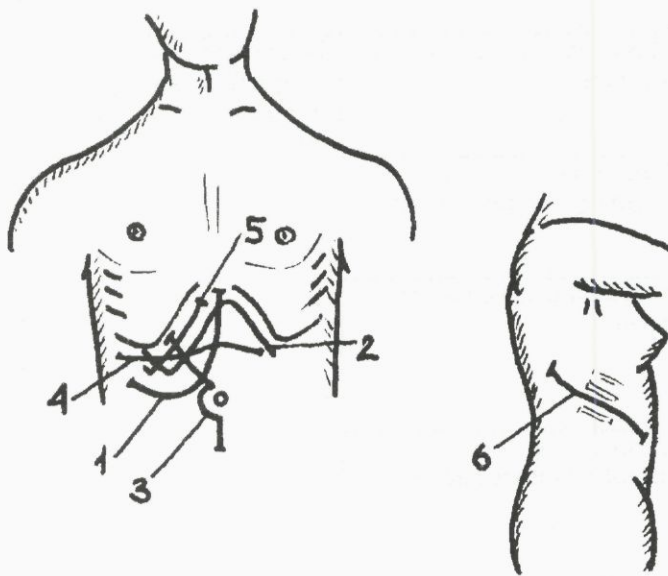
**Можливі ускладнення при
операціях на жовчному міхурі і жовчних протоках**

№ п/п	Ускладнення	Помилки, що призвели до ускладнень	Невідкладні дії
1.	Кровотеча з міхурової артерії	Обрив або зісковзування міхурової артерії	Перев'язати міхурову артерію
2.	Кровотеча з печінкової артерії	Пошкодження печінкової артерії	Накласти судинний шов або перев'язати артерію
3.	Кровотеча з портальної вени	Пошкодження портальної вени	Накласти судинний шов
4.	Відрив міхурової протоки	Значні патологічні зміни в ділянці шийки жовчного міхура	Знайти міхурову протоку і перев'язати її
5.	Пошкодження гепатохоледоха	Необережне виділення міхурової протоки при її аномальному впадінні в гепатохоледох; пошкодження гепатохоледоха під час кровотечі з міхурової артерії	При боковому пораненні - залишити отвір у стінці або дрениувати через нього протоку назовні. Якщо протока перев'язана поперек, то накласти циркулярний шов «кінець в кінець» або зробити гепатикодуодено- або гепатикоеюностомію
6.	Пошкодження дванадцятипалої або товстої кишки	Грубі маніпуляції в запально-змінених тканинах	Защити дефекти, зробити назогастроінтестинальну декомпресію, дрениувати черевну порожнину
7.	Кровотеча в просвіт кишки, жовчного міхура чи протоків	Непрошиті судини підслизового шару кишки, стінки жовчного міхура чи протоки	Накласти гемостатичні шви

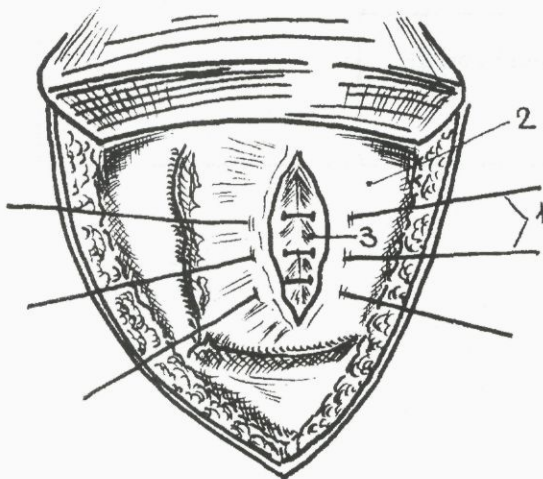
Орієнтаційна карта для самостійної підготовки

№ п/п	Завдання	Вказівки до дії	Самостійна робота
1.	Згадати анатомо-фізіологічні особливості будови жовчного міхура і жовчних проток	Намалювати і позначити на схемі	Брати участь в операції і самостійно виконувати окремі її етапи
2.	Охарактеризувати патогенетичні фактори жовчокам'яної хвороби і гострого холецистититу	Записати в індивідуальний зошит	
3.	Перерахувати і коротко пояснити суть спеціальних методів обстеження хворих з механічною жовтяницею	Підготувати відповідь усно	
4.	Уточнити показання до зовнішнього дренивання холедоха і до накладання внутрішніх анастомозів	Записати в індивідуальний зошит	
5.	Назвати операції, що застосовують при гострому холециститі, обтураційній жовтяниці	Намалювати на схемі	
6.	Знати фізіологічні константи крові, сечі і жовчі та їх зміни при обтураційній жовтяниці і гострому холециститі	Записати в індивідуальний зошит	

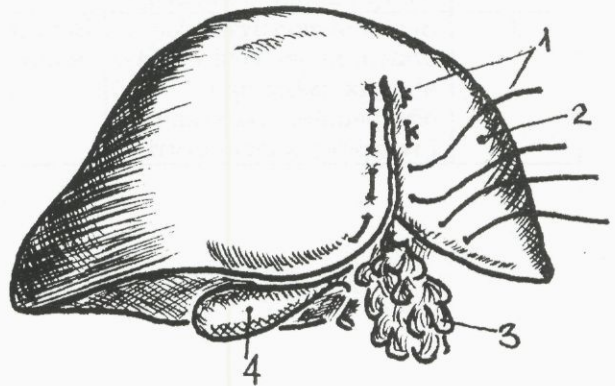
ЗАШИВАННЯ РАН ПЕЧІНКИ



Мал. 249. Операційні доступи:
1 — за Ріо-Бранко;
2 — аркоподібний;
3 — за Петровським;
4 — за Шпренгелем;
5 — за Федоровим;
6 — торакофренолапаротомія.

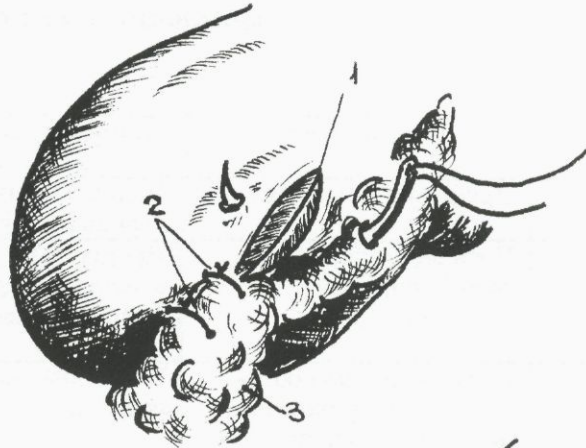


Мал. 250. Гепатизація: 1) кетгуттові шви; 2) печінка; 3) рана.

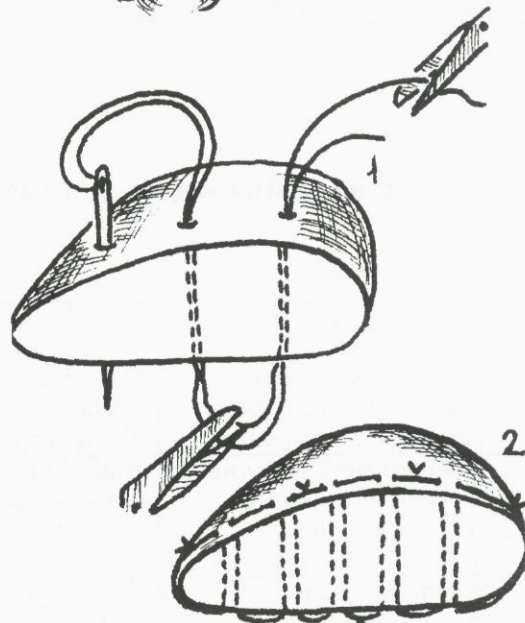


Мал. 251. Гепатизація з тампонадою сальником: 1 — кетгуттові шви; 2 — печінки; 3 — клапоть сальника на ніжці; 4 — жовчний міхур.

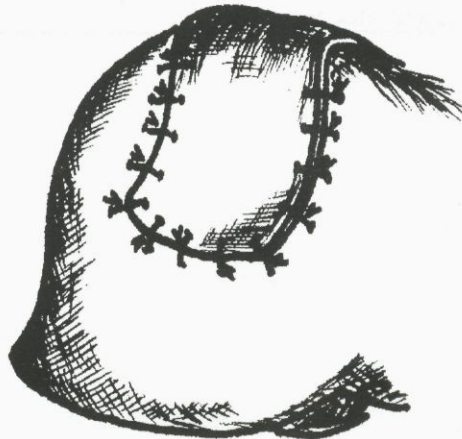
Мал. 252. Скріплення шва печінки клаптем сальника: 1 — рана печінки; 2 — кетгуткові шви; 3 — клапоть сальника на ніжці.



Мал. 253. Гемостатичний шов Кузнецова-Пенського: 1 — накладання П-подібного шва і розрізання лігатур; 2 — гемостатичний шов у остаточному вигляді.



Мал. 254. Клапоть діафрагми фіксований до раневій поверхні печінки за В.В.Петровським.



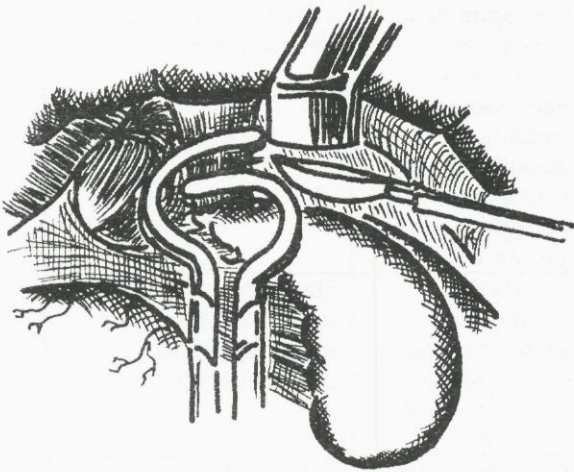
Можливі ускладнення при зашиванні ран печінки

№ п/п	Ускладнення	Помилки, що призвели до ускладнень	Невідкладні дії
1.	Профузна кровотеча	Пошкодження магістральних судин	Зупинити кровотечу (лігатура, кліпси)
2.	Посилення паренхіматозної кровотечі	Прорізування швів внаслідок надто сильного затягування	Тампонувати рану сальником, шви через сальник або інші матеріали
3.	Деформація або обтурація позапечінкових жовчних проходів	Помилково накладені лігатури	Зняти лігатуру

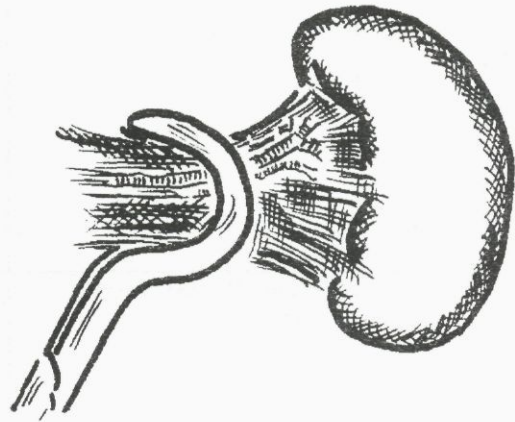
Орієнтаційна карта для самостійної підготовки

№ п/п	Завдання	Вказівки до дії	Самостійна робота
1.	Згадати і уточнити анатомо-топографічні особливості печінки	Намалювати схему кровобігу і жовчовиділення печінки	Підібрати інструменти для операцій на печінці
2.	Вивчити методи зупинки судинної і паренхіматозної кровотечі механічним способом	Пояснити письмово основні правила при зашиванні ран печінки	На фантомі накласти гемостатичні шви для зупинки кровотечі із печінки
3.	Вивчити способи зупинки кровотечі із печінки за допомогою біологічних, хімічних і фізичних методів	Перерахувати письмово інші (крім швів) методи зупинки паренхіматозної кровотечі	Підготувати до роботи електрокоагулятор, продемонструвати принцип його дії

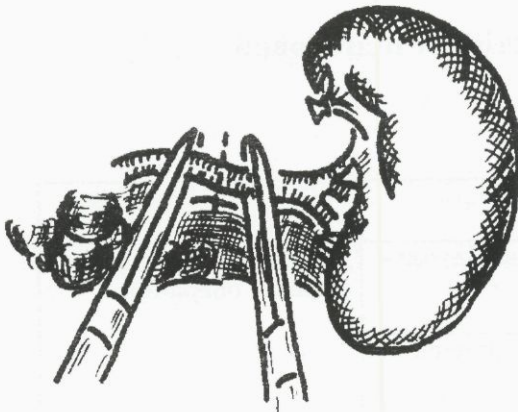
СПЛЕНЕКТОМІЯ



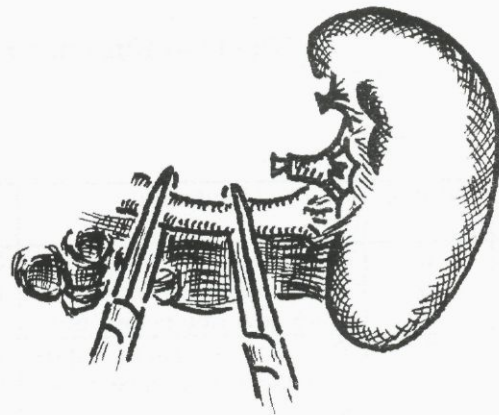
Мал. 255. Перерізання селезінково-діафрагмальної зв'язки.



Мал. 256. Перетискування селезінкової ніжки затискачем в одному блоці.



Мал. 257. Перерізання між затискачами з подальшою перев'язкою селезінкової артерії.



Мал. 258. Перерізання між затискачами з подальшою перев'язкою селезінкової вени.

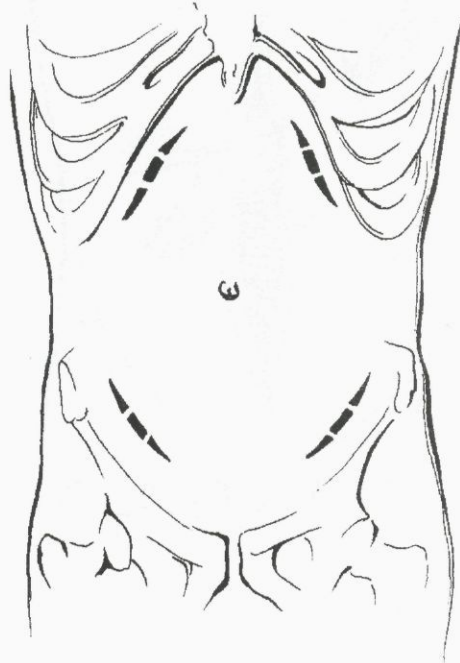
Можливі ускладнення при спленектомії

№ п/п	Ускладнення	Помилки, що призвели до ускладнень	Невідкладні дії
1.	Кровотеча	Пошкодження вен ніжки селезінки, розрив селезінкової артерії при надмірному відведенні назовні селезінки; розрив зрощень на задній черевній стінці і діафрагмі; неперев'язані судини шлунково-селезінкової зв'язки	Взяти судини на за-тискачі, прошити і перев'язати їх
2.	Пошкодження стінки шлунка	Відділення стінки шлунка від зрощень із селезінкою або під час перев'язки шлунково-селезінкової зв'язки на фоні перигастриту	Накласти двошрядні шви, налагодити назогастральну декомпресію
3.	Пошкодження підшлункової залози	Відрізання селезінки на тлі периспленіту	Виконати перитонізацію сальником пошкодженої ділянки підшлункової залози

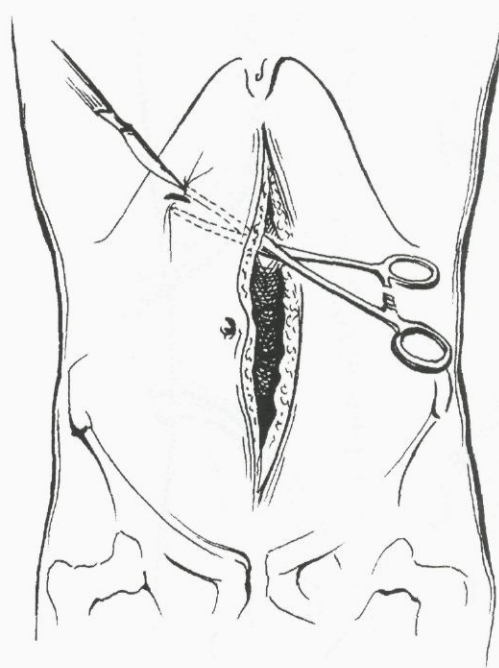
Орієнтаційна карта для самостійної підготовки

№ п/п	Завдання	Вказівки до дії	Самостійна робота
1.	Згадати і уточнити топографо-анатомічні відомості про селезінку	Записати в індивідуальний зошит	Асистувати при виконанні операцій
2.	Визначити покази і протипокази до спленектомії	Підготувати відповідь усно	

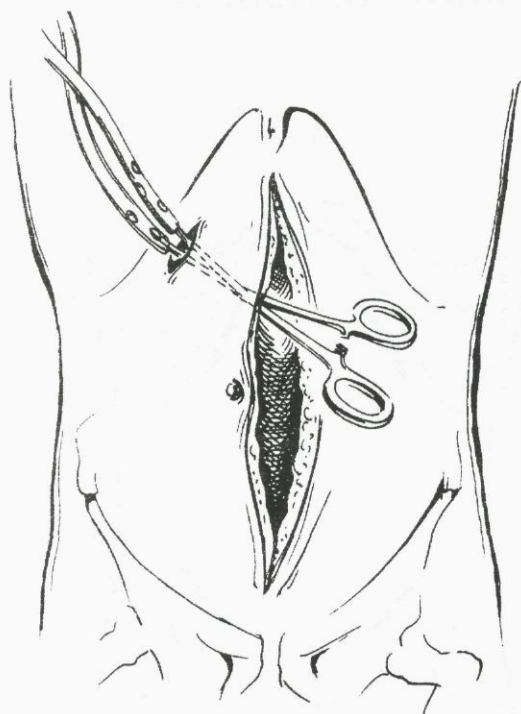
ДРЕНУВАННЯ ЧЕРЕВНОЇ ПОРОЖНИНИ



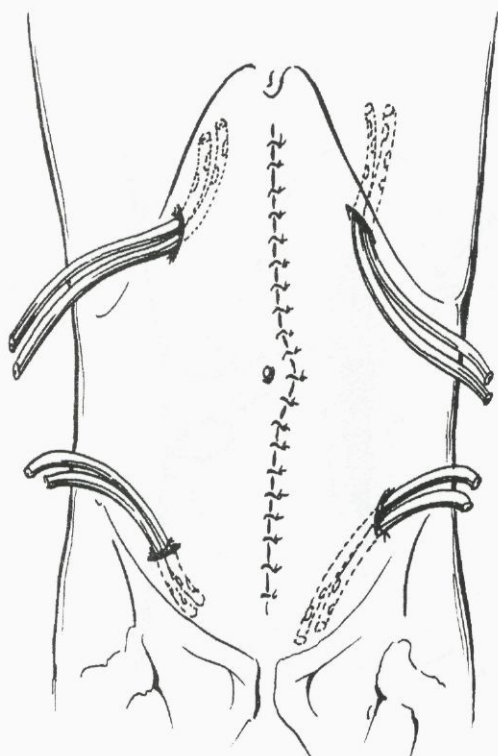
Мал. 259. Місця проколу передньої стінки живота для проведення дренажів у черевну порожнину.



Мал. 260. Проколювання затискачем черевної стінки з середини назовні і розсікання шкіри над ним.



Мал. 261. Проведення двох поліхлорвінілових трубок в черевну порожнину після проколу затискачем черевної стінки.



Мал. 262. Остаточне розташування дренажних трубок у підреберній і здухвинній ділянках.

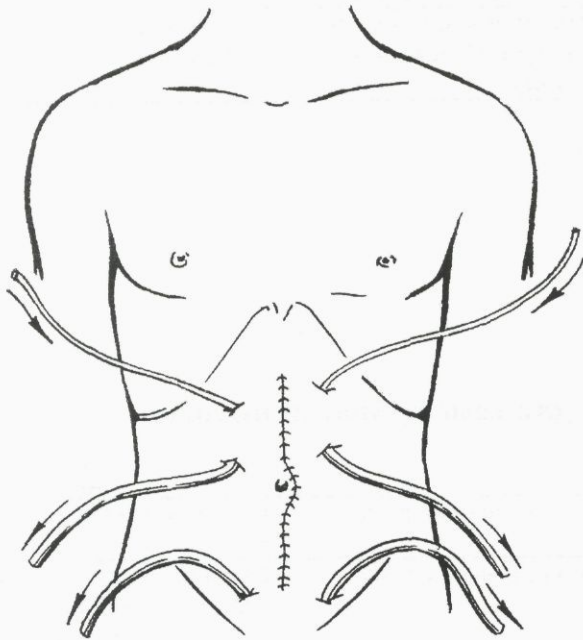
**Можливі ускладнення при
дренуванні черевної порожнини**

№ п/п	Ускладнення	Помилки, що призвели до ускладнень	Невідкладні дії
1.	Кровотеча з судин передньої черевної стінки	Пошкодження судин передньої черевної стінки	Лігувати кровоточиві судини

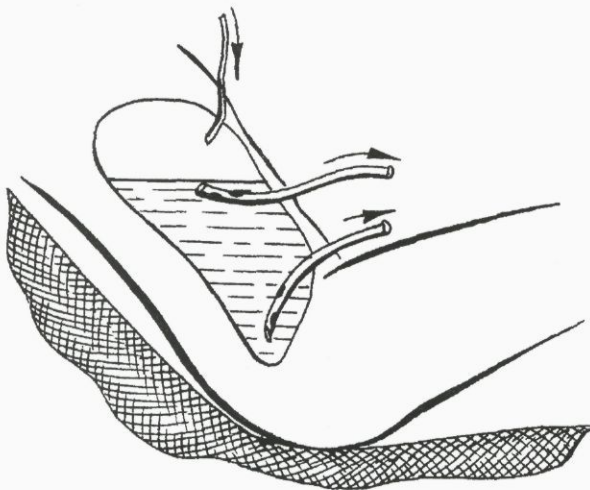
Орієнтаційна карта для самостійної підготовки

№ п/п	Завдання	Вказівки до дії	Самостійна робота
1.	Згадати топографічну анатомію передньої черевної стінки	Замалювати схему	Брати участь в операціях і самостійно виконувати дренивання черевної порожнини
2.	Уточнити показання і протипоказання до дренивання черевної порожнини	Підготувати відповідь усно	

ПЕРИТОНЕАЛЬНИЙ ДІАЛІЗ

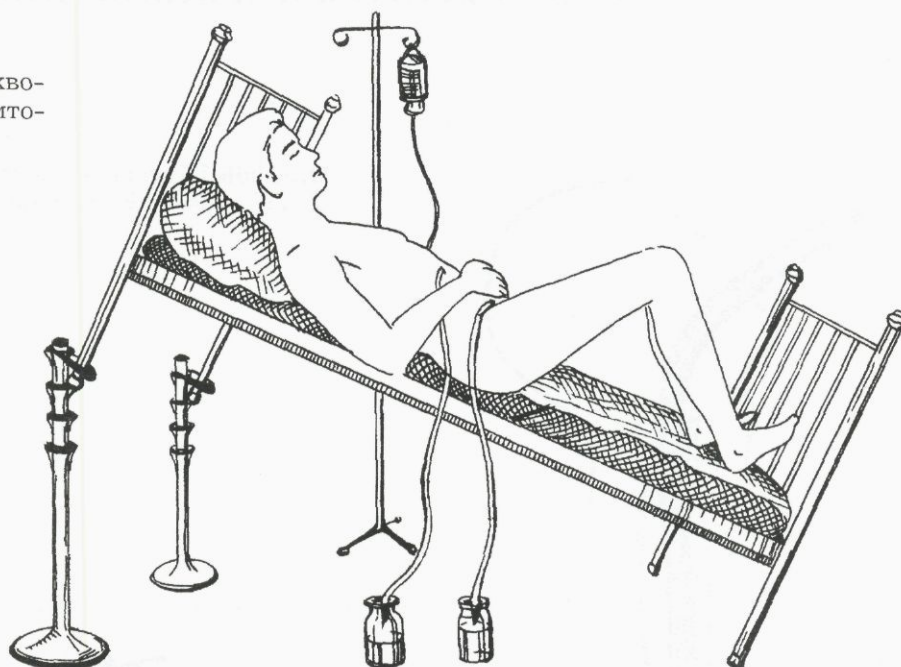


Мал. 263. Розташування дренажів при перитонеальному діалізі (вигляд спереду).



Мал. 264. Схема розташування дренажів у черевній порожнині (вигляд збоку).

Мал. 265. Положення хворого в ліжку при перитонеальному діалізі.



Можливі ускладнення при проведенні перитонеального діалізу

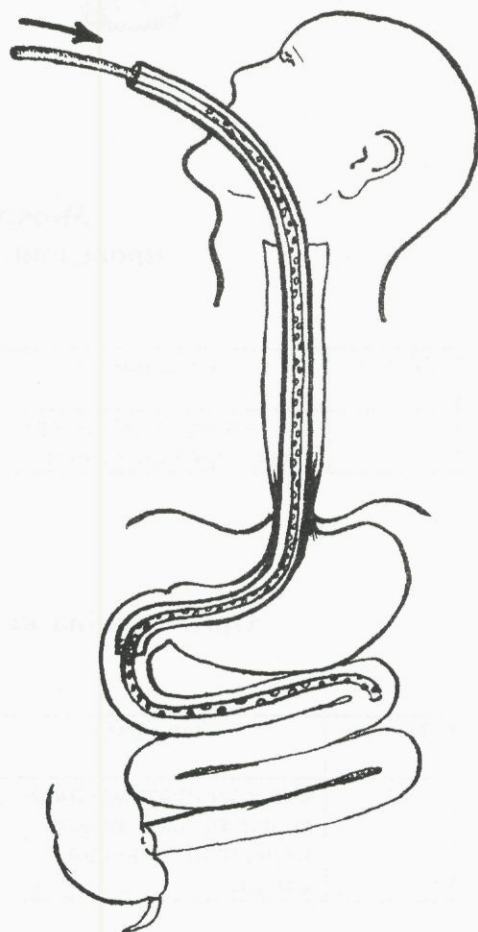
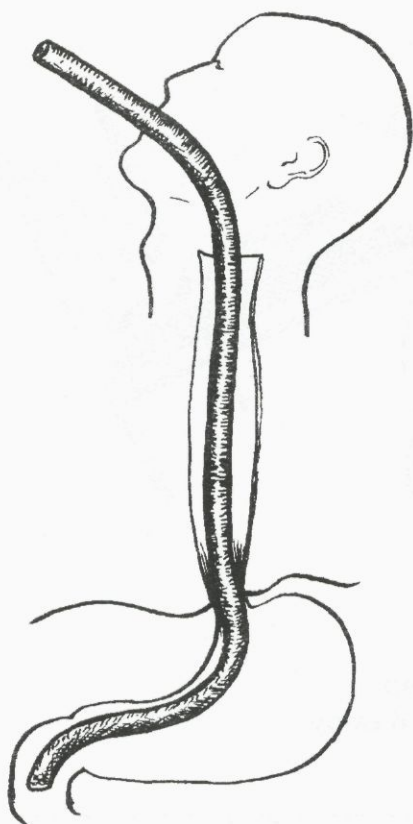
№ п/п	Ускладнення	Помилки, що призвели до ускладнень	Невідкладні дії
1.	Кровотеча із місць проколу черевної стінки	Пошкодження судин черевної стінки	Лігувати кровоточиві судини

Орієнтаційна карта для самостійної підготовки

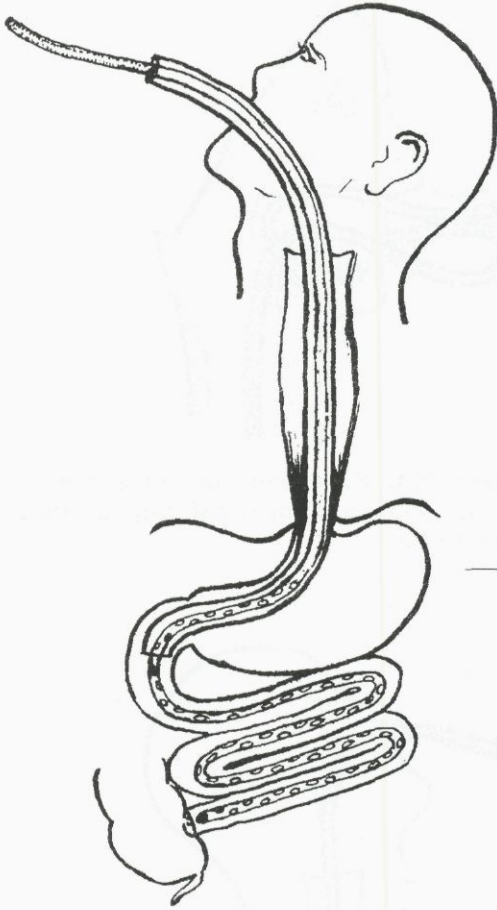
№ п/п	Завдання	Вказівки до дії	Самостійна робота
1.	Згадати анатомо-топографічні особливості передньої черевної стінки	Намалювати схему в індивідуальному зошиті	Брати участь і самостійно виконувати операції

МЕТОДИКА ІНТУБАЦІЇ КИШЕЧНИКА

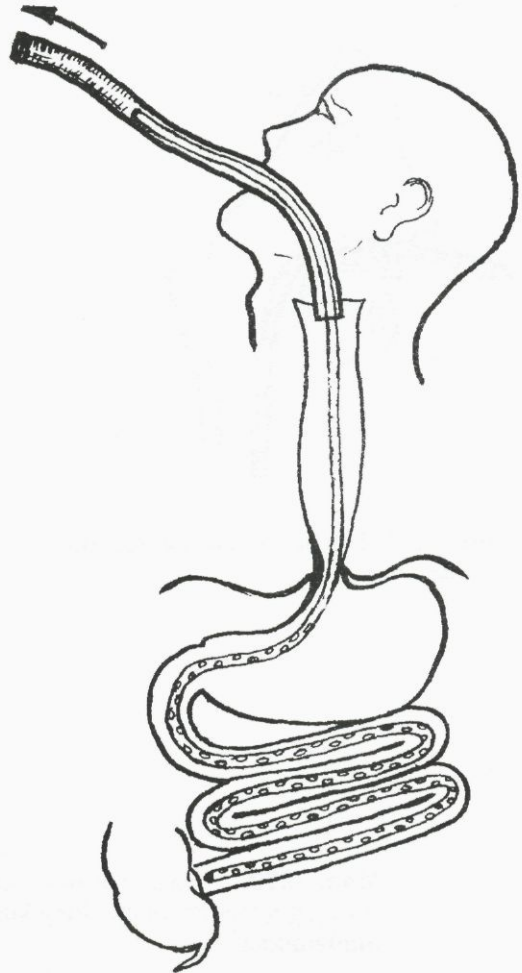
Мал. 266. Шлунковий зонд-провідник введений через рот дистальніше воротаря.



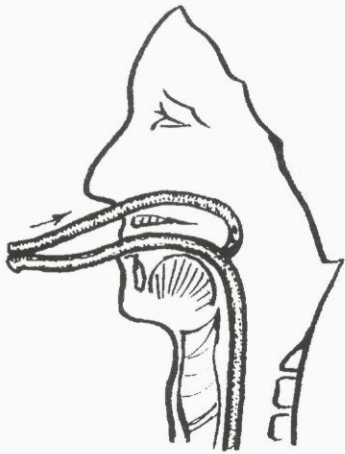
Мал. 267. Через канал зонда-провідник, розпочато інтубацію тонкого кишечника на рівні зв'язки Трейца.



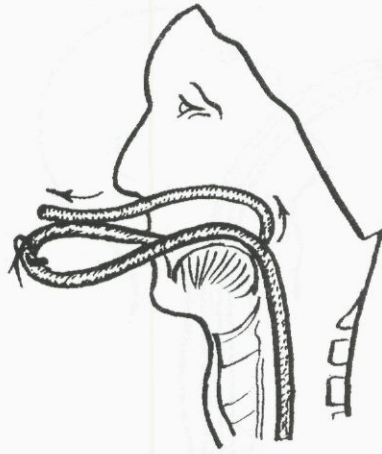
Мал. 268. Шляхом насилення тонкого кишечника зонд вводять до ілеоцекального кута.



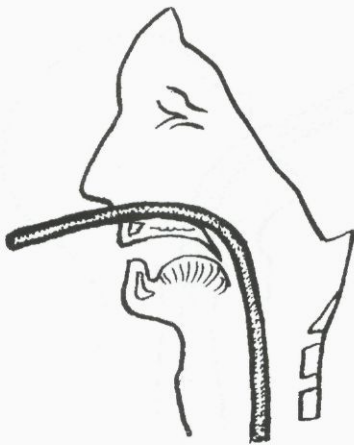
Мал. 269. Видалення шлункового зонда. Для попередження одночасного витягування із кишечника тонкого зонда його притримують серветками шляхом захоплення через стінку кишки.



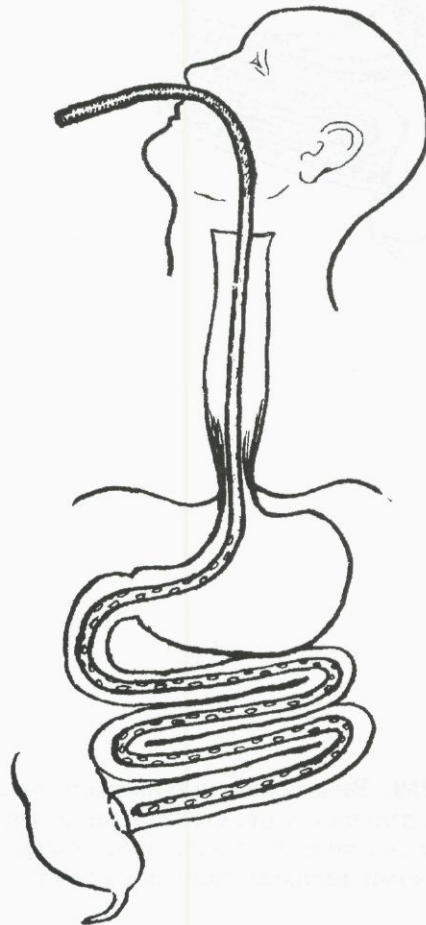
Мал. 270. Фіксація проксимального кінця кишечного зонда до кінця носового катетера.



Мал. 271. Виведення проксимального кінця зонда з ротової порожнини через ніс.



Мал. 272. Кінець зонда виведений через ніс.



Мал. 273. Завершена назогастроінтестинальна інтубація кишечника.

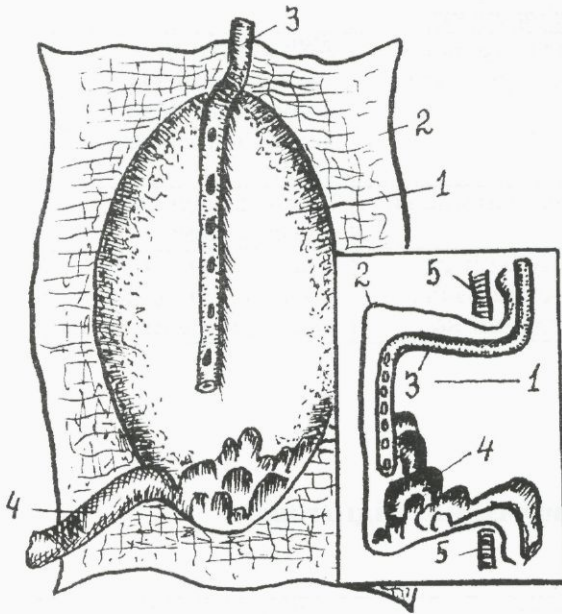
Можливі ускладнення при інтубації кишечника

№ п/п	Ускладнення	Помилки, що призвели до ускладнень	Невідкладні дії
1.	Затікання вмісту шлунка в дихальні шляхи	Недостатнє спорожнення шлунка перед інтубацією	Аспірувати вміст з дихальних шляхів, промити їх фізрозчином, кортикостероїдами
2.	Десерозація стінки кишки	Необережне проведення інтубації	Защити дефект стінки кишки
3.	Гематома брижі кишки	Грубі маніпуляції під час проведення зонда вздовж кишечника	При збільшенні гематоми провести лігування судин

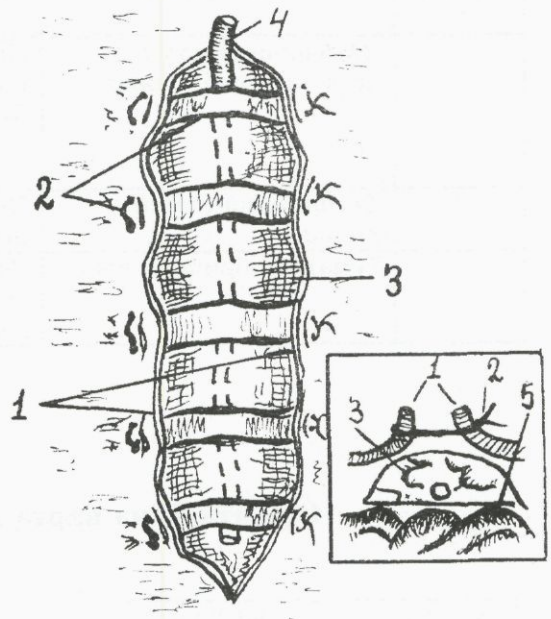
Орієнтаційна карта для самостійної підготовки

№ п/п	Завдання	Вказівки до дії	Самостійна робота
1.	Згадати анатомо-фізіологічні і топографічні особливості шлунково-кишкового тракту	Намалювати схему	Брати участь у проведенні інтубації кишечника
2.	Уточнити покази до інтубації кишечника	Підготувати відповідь усно	

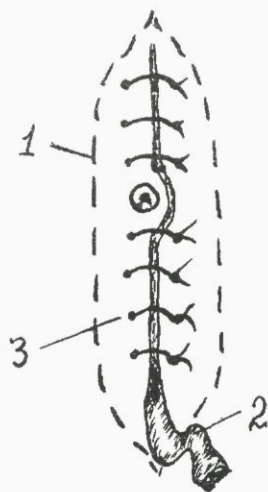
ЛАПАРОСТОМІЯ



Мал. 274. Широке площинне дронування черевної порожнини (початок): 1 — дно лапаротомної рани; 2 — марлева серветка (матрикс); 3 — трубка-іригатор; 4 — марлеві дренажі; 5 — краї лапаротомної рани.



Мал. 275. Широке площинне дронування (закінчення): 1 — краї рани; 2 — шви на шкірі; 3 — марлева серветка (матрикс), яка прикриває дренажі; 4 — трубка-іригатор; 5 — кишечник.



Мал. 276. Відновлення цілісності передньої черевної стінки: 1 — краї лапаротомної рани; 2 — гумова полоска; 3 — первинно-відкладені шви.


**Можливі ускладнення при
виконанні лапаротомії**

№ п/п	Ускладнення	Помилки, що призвели до ускладнень	Невідкладні дії
1.	Профузна кровотеча	Поранення великої судини	Зупинити кровотечу (лігатура, шов)
2.	Перфорація кишки	Випадкове пошкодження стінки кишки (при розділенні злук)	Відновити цілісність стінки кишки (шов)

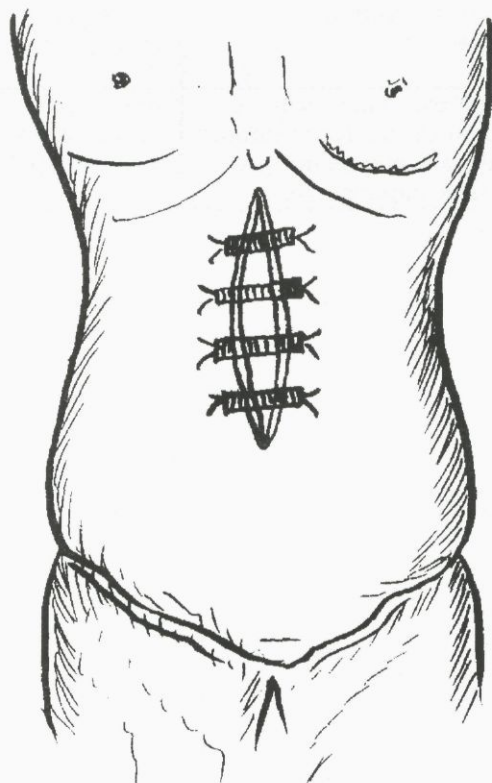
Орієнтаційна карта для самостійної підготовки

№ п/п	Завдання	Вказівки до дії	Самостійна робота
1.	Згадати і уточнити анатомо-топографічні особливості органів черевної порожнини	Письмово вказати найчастіші причини перитоніту	Відібрати інструменти для операції з приводу перитоніту
2.	Вивчити методи лікування розлитих перитонітів	Перерахувати усно основні етапи традиційних методів лікування розлитих перитонітів	Асистувати при операціях з приводу розлитого перитоніту


УСУНЕННЯ ЕВЕНТЕРАЦІЇ



Мал. 277. Зашивання лапаротомної рани при евентерації 8-подібними швами без захоплення очеревини.



Мал. 278. Зашивання лапаротомної рани при евентерації в умовах гнійної рани перекидними швами (загальний вигляд).



Мал. 279. Накладання перекидних швів при евентерації.

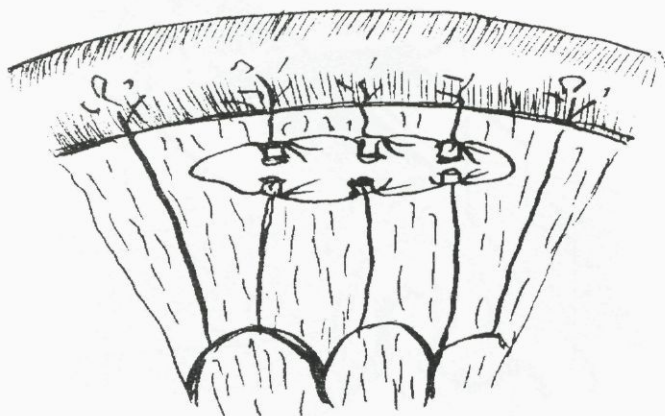
Можливі ускладнення при усуненні евентерації

№ п/п	Ускладнення	Помилки, що призвели до ускладнень	Невідкладні дії
1.	Пошкодження порожнистих і паренхіматозних органів	Необережні маніпуляції при вправленні порожнистих органів у черевну порожнину і зашивання рани	Защити пошкоджені порожнисті і паренхіматозні органи
2.	Кровотеча з рани передньої черевної стінки	Пошкодження судин черевної стінки	Прошити кровоточиві судини

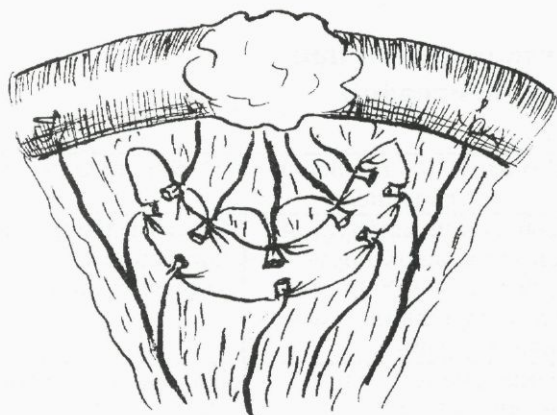
Орієнтаційна карта для самостійної підготовки

№ п/п	Завдання	Вказівки до дії	Самостійна робота
1.	Згадати анатомо-топографічні особливості передньої черевної стінки	Намалювати схему в індивідуальному зошиті	Защити рану передньої черевної стінки

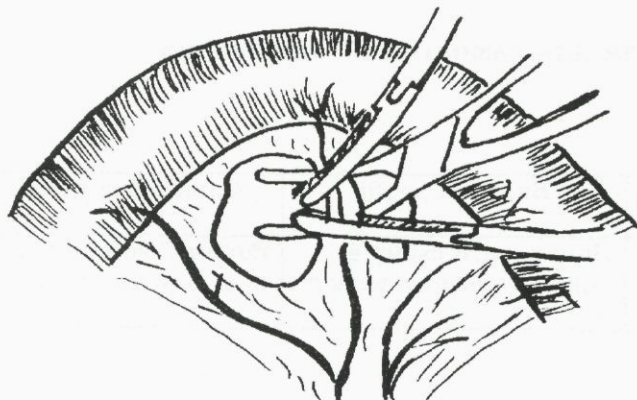
РЕЗЕКЦІЯ ТОНКОЇ КИШКИ



Мал. 280. Мобілізація тонкої кишки біля її стінки.

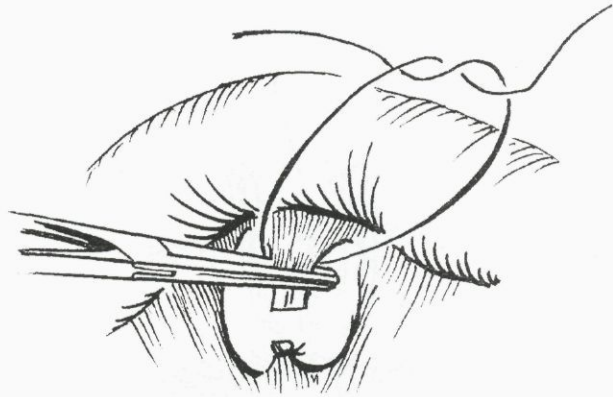


Мал. 281. Клиноподібне скелетування тонкої кишки при злоякісній пухлині.

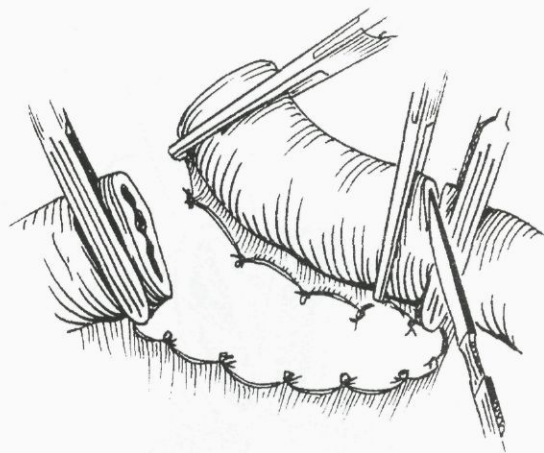


Мал. 282. Проколювання брижі з наступним перетискуванням судин двома затискувачами.

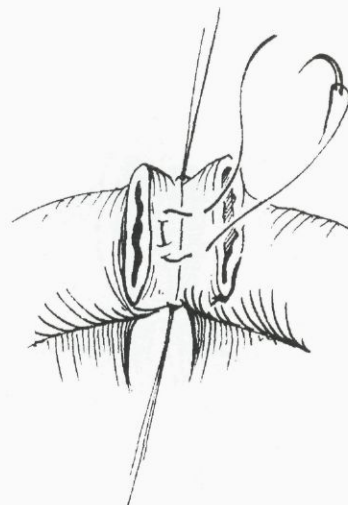
Мал. 283. Лігування судин після розрізання брижі між затискувачами.

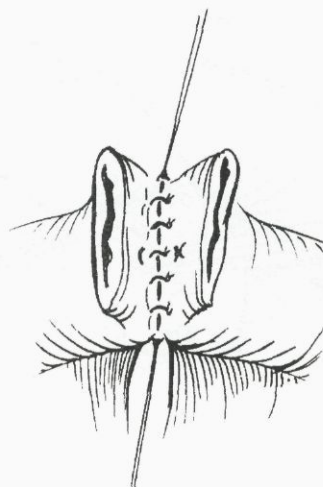


Мал. 284. Резекція кишки між двома затискувачами.

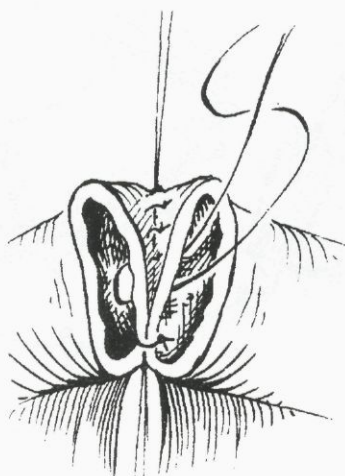


Мал. 285. Формування анастомозу "кінець у кінець". Накладені шви-тримачі, початок заднього ряду серозно-серозних швів.

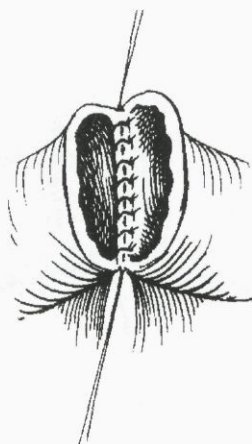




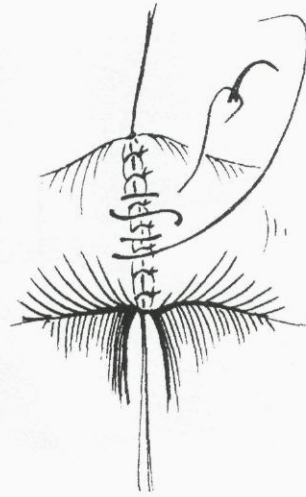
Мал. 286. Задній ряд вузлових серо-серозних швів в завершеному вигляді.



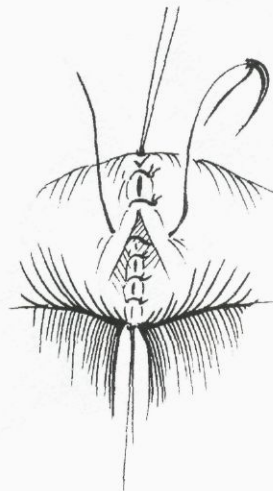
Мал. 287. Накладання заднього ряду вузлових швів через усі стінки.



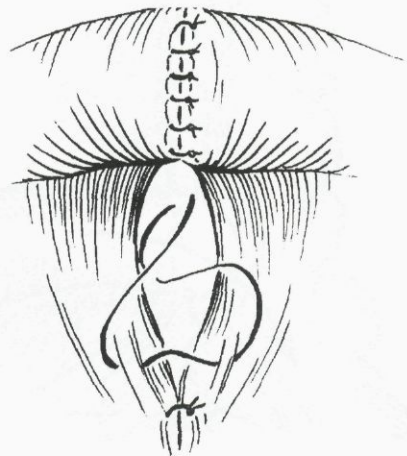
Мал. 288. Задній ряд вузлових швів у закінченому вигляді.



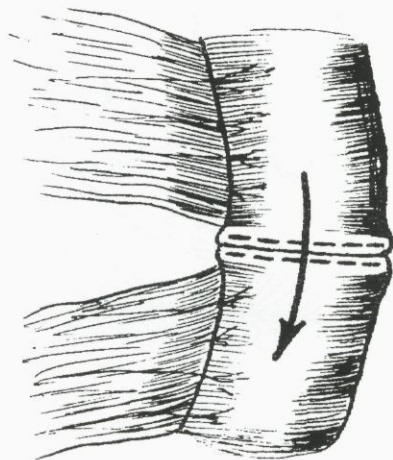
Мал. 289. Накладання переднього ряду швів через усі стінки.



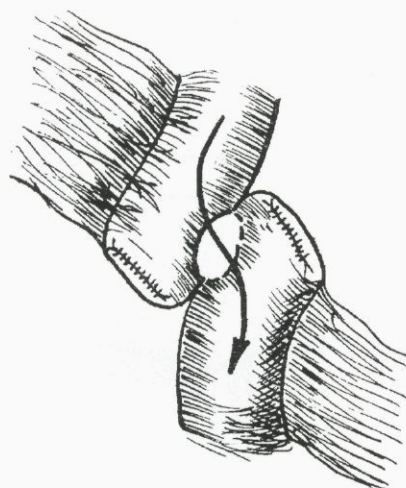
Мал. 290. Накладання переднього ряду серо-серозних вузлових швів.



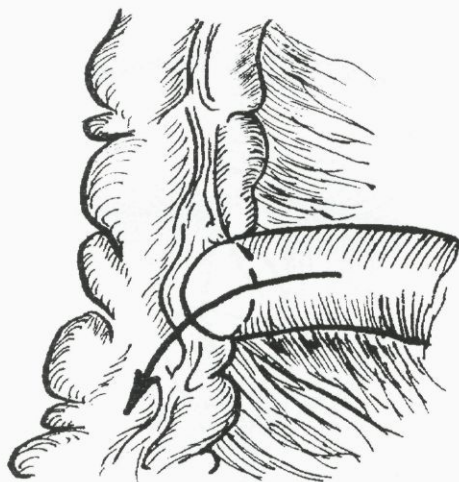
Мал. 291. Закриття отвору брижі вузловими швами.



Мал. 292. Анастомоз “кінець у кінець” у завершеному вигляді.



Мал. 293. Анастомоз “бік у бік” у завершеному вигляді.



Мал. 294. Сформований анастомоз “кінець у бік”.

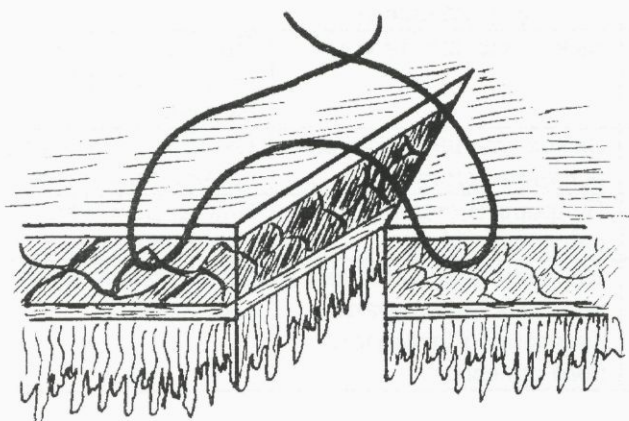
**Можливі ускладнення при
резекції тонкої кишки**

№ п/п	Ускладнення	Помилки, що призвели до ускладнень	Невідкладні дії
1.	Гематома брижі кишки	Зісковзування лігатури	Прошити і лігувати кровоточиві судини на протязі
2.	Кровотеча в черевну порожнину	Зісковзування лігатури із судин брижі	Прошити і лігувати кровоточиві судини
3.	Кровотеча в просвіт кишки	Непрошиті судини підслизового шару	Накласти гемостатичні шви
4.	Непрохідність ентеро-ентероанастомозу	Неправильно накладені шви, які деформують анастомоз і звужують його просвіт	Сформувати новий анастомоз

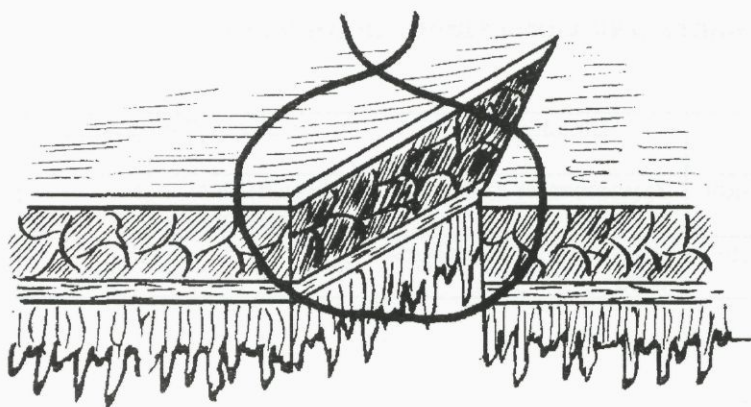
Орієнтаційна карта для самостійної підготовки

№ п/п	Завдання	Вказівки до дії	Самостійна робота
1.	Згадати анатомію тонкої кишки	Замалювати схему	Брати участь в операціях
2.	Уточнити показання до резекції кишки	Підготувати відповідь усно	

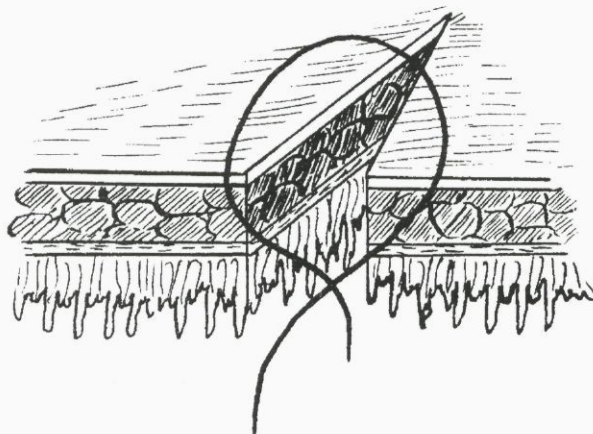
КИШКОВІ ШВИ



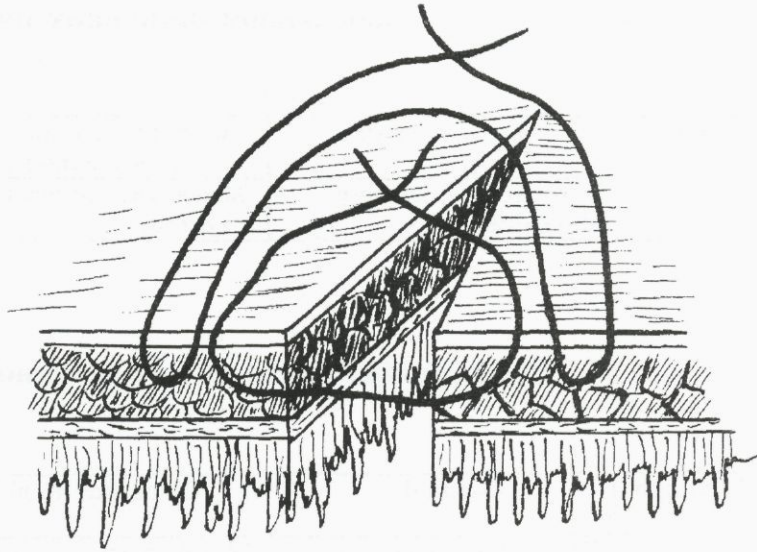
Мал. 295. Кишковий шов за Ламбером.



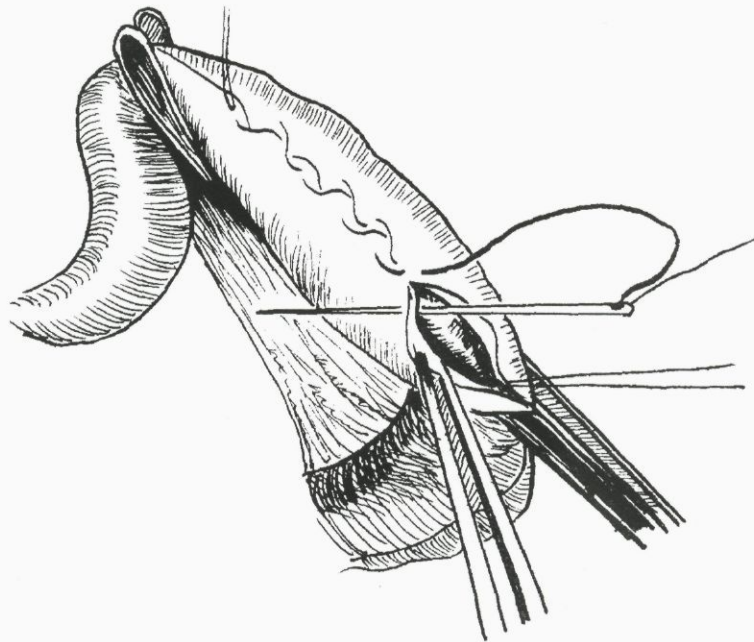
Мал. 296. Серозно-м'язевий підслизовий шов за М.І.Піроговим.



Мал. 297. Кишковий шов за Матешуком.



Мал. 298. Кишковий шов за Альбертом.



Мал. 299. Кишковий шов за Шміденом.

Можливі ускладнення при накладанні кишкових швів

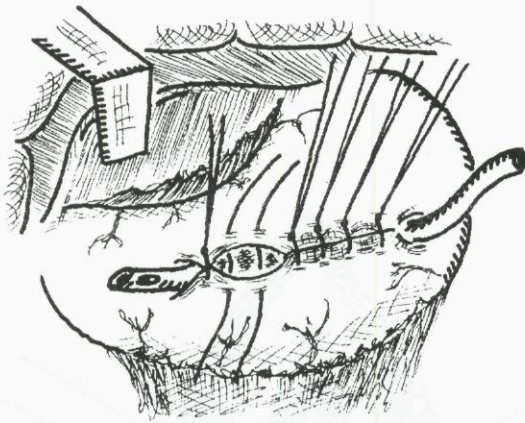
№ п/п	Ускладнення	Помилки, що призвели до ускладнень	Невідкладні дії
1.	Кровотеча в черевну порожнину	Зісковзування лігатури з судини	Накласти гемостатичні шви

Орієнтаційна карта для самостійної підготовки

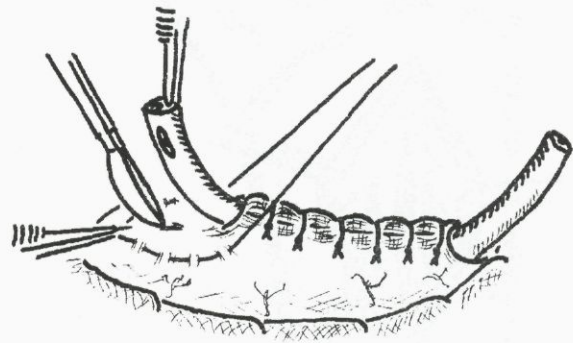
№ п/п	Завдання	Вказівки до дії	Самостійна робота
1.	Згадати анатомію кишки	Підготувати відповідь усно	Брати участь в операціях і самостійно накладати кишкові шви
2.	Уточнити показання до накладання різних видів кишкових швів		

ГАСТРОСТОМІЯ

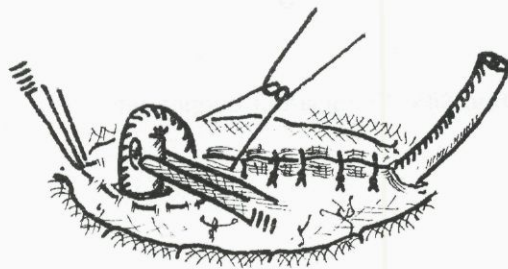
Гастростомія за Вітцелем



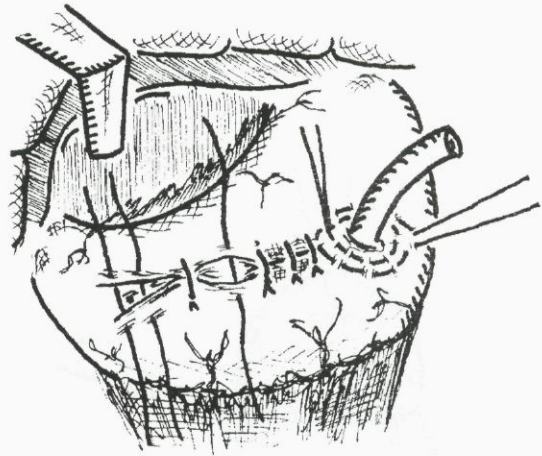
Мал. 300. Фіксування трубки рядом серозно-м'язевих швів.



Мал. 301. Розкриття просвіту шлунка після накладання капшучного шва.

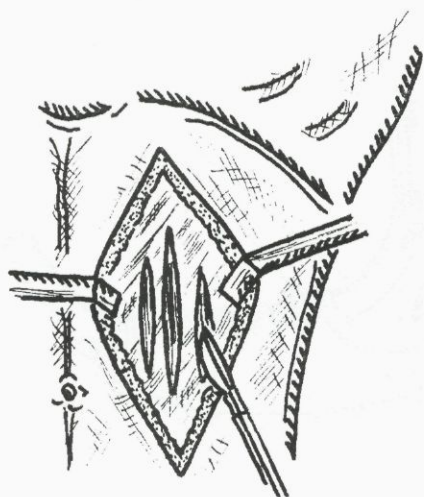


Мал. 302. Занурення трубки в просвіт шлунка.




Мал. 303. Додаткове закріплення трубки другим рядом поодиноких і капшучних швів.

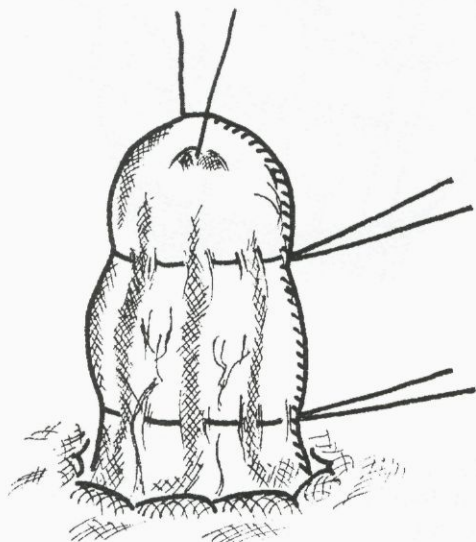
Гастростомія за Юхтіним



Мал. 304. Формування м'язо-во-апоневротичного каналу.




Мал. 305. Розрізання очеревини.

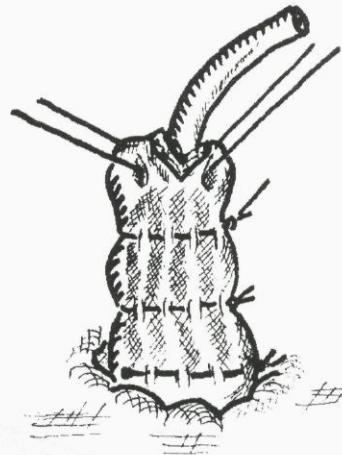


Мал. 306. Накладання капшучних швів на стінку шлунка.

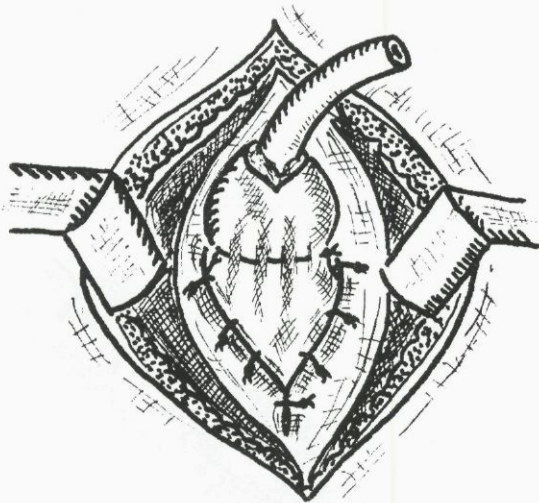
Гастростомія за Топровером



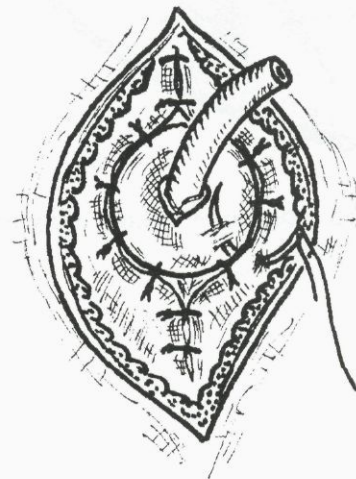Мал. 307. На стінку шлунка накладені капшучні шви. Розкриття просвіту шлунка.



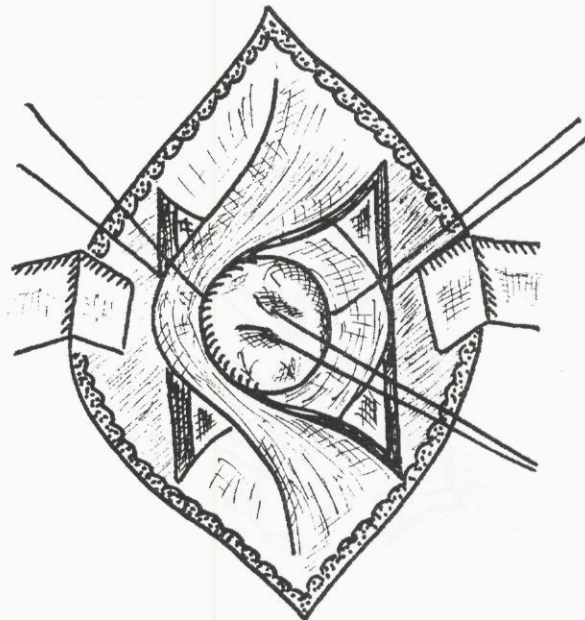
Мал. 308. Трубка проведена в просвіт шлунка, капшучні шви зав'язані.



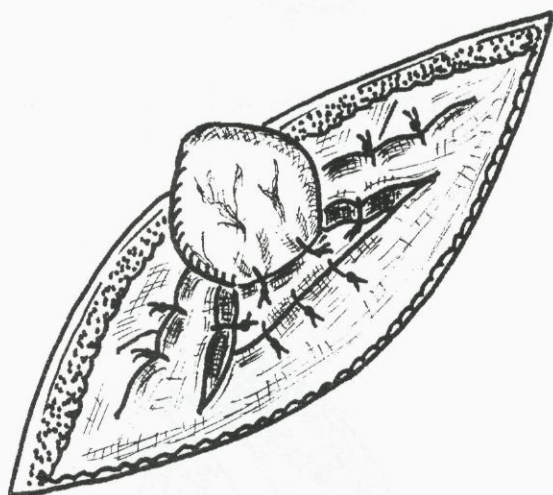
Мал. 309. Фіксація трубки до очеревини.



Мал. 310. Фіксація трубки до апоневроза.

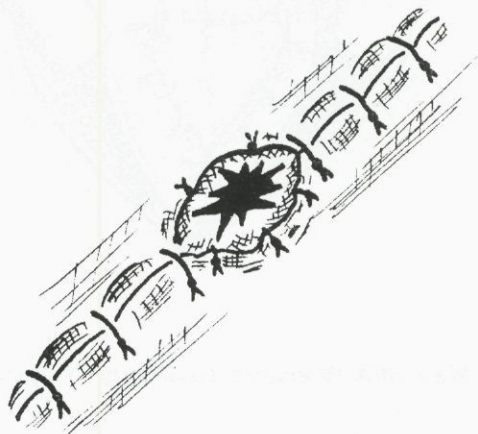


Мал. 311. Проведення трубки через перехрест прямих м'язів.

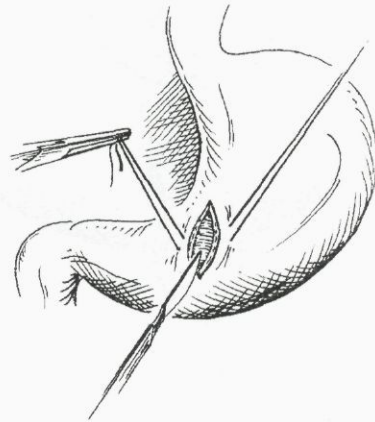


Мал. 312. Фіксація стінки шлунка до апоневроза.

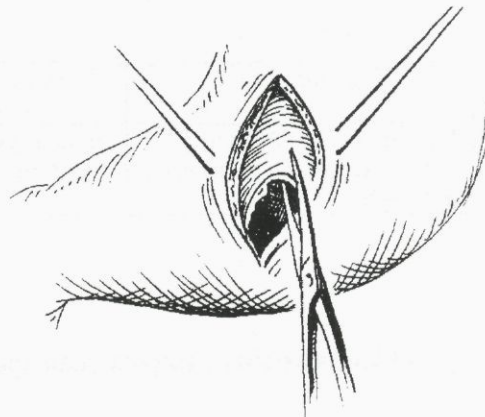
Мал. 313. Підшивання стоми шлунка до шкіри.



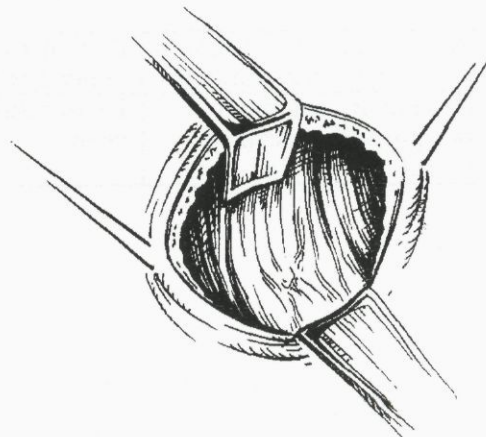
ГАСТРОТОМІЯ



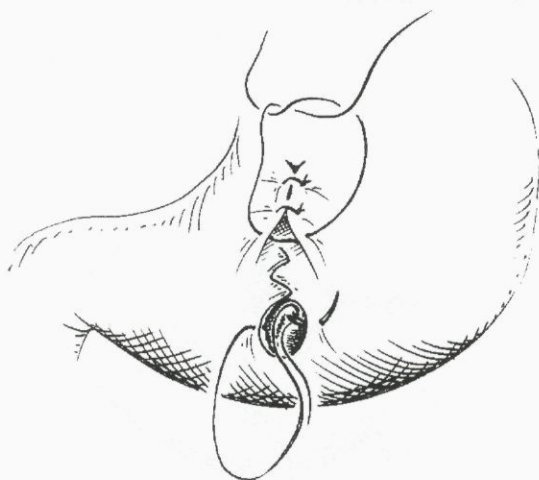
Мал. 314. Розрізання серозного і м'язевого шарів.



Мал. 315. Розрізання слизової оболонки.



Мал. 316. Огляд слизової оболонки шлунка.



Мал. 317. Зашивання отвору в шлунку: 1 — перший ряд швів через всі шари; 2 — другий ряд серозно-м'язевих швів.

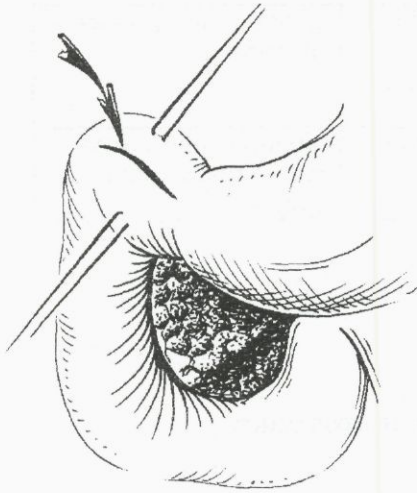
Можливі ускладнення при накладанні кишкових швів

№ п/п	Ускладнення	Помилки, що призвели до ускладнень	Невідкладні дії
1.	Кровотеча в черевну порожнину або в просвіт шлунка	Зісковзування лігатури з судин	Прошити і лігувати кровоточиві судини

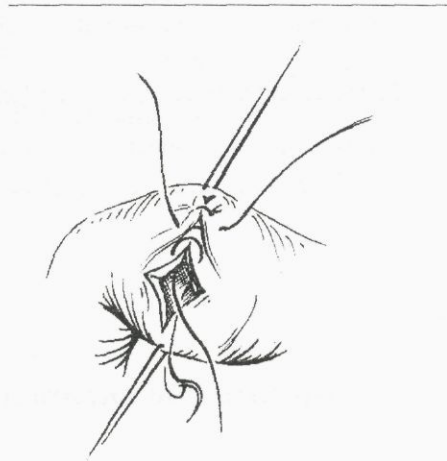
Орієнтаційна карта для самостійної підготовки

№ п/п	Завдання	Вказівки до дії	Самостійна робота
1.	Згадати анатомо-топографічну будову шлунка	Замалювати схему в індивідуальному зошиті	Брати участь в операціях і самостійно виконувати гастротомію і гастростомію
2.	Уточнити покази до гастротомії і гастростомії	Підготувати відповідь усно	

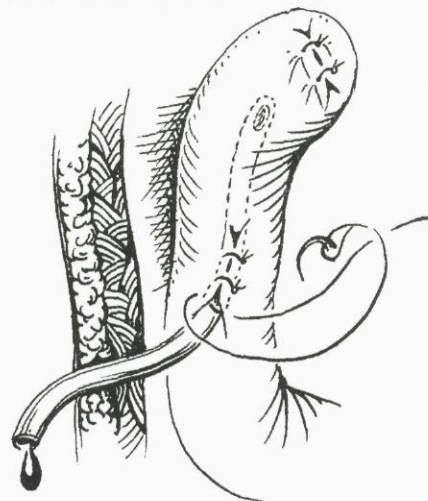
ДУОДЕНОТОМІЯ І ДУОДЕНОСТОМІЯ



Мал. 318. Лінія розрізу передньої стінки дванадцятипалої кишки в повздовжньому напрямку.



Мал. 319. Накладання двоядних швів на передню стінку дванадцятипалої кишки в поперечному напрямку.



Мал. 320. Пристінкова дуоденостомія (зовнішній вигляд).

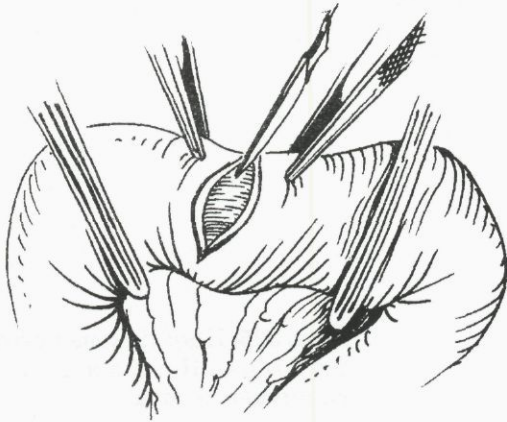
Можливі ускладнення при дуоденотомії і дуоденостомії

№ п/п	Ускладнення	Помилки, що призвели до ускладнень	Невідкладні дії
1.	Десерозація навколишніх порожнистих органів (жовчного міхура, товстої кишки)	Труднощі при мобілізації дванадцятипалої кишки, внаслідок перипроцесу	Защити десерозовані ділянки
2.	Кровотеча в черевну порожнину або просвіт кишки	Зісковзування лігатури з судини	Прошивання і лігування кровоточивих судин

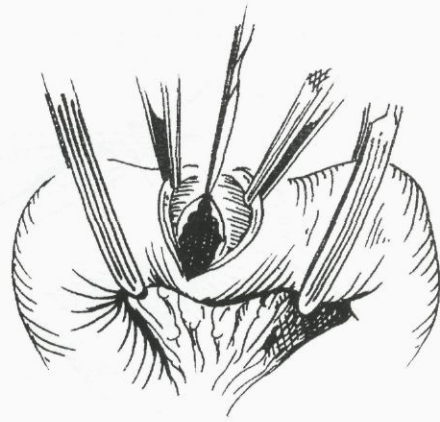
Орієнтаційна карта для самостійної підготовки

№ п/п	Завдання	Вказівки до дії	Самостійна робота
1.	Згадати анатомо-топографічні особливості будови дванадцятипалої кишки	Замалювати схему	Брати участь в операціях і самостійно виконувати дуоденотомію і дуоденостомію
2.	Уточнити показання до дуоденотомії і дуоденостомії	Підготувати відповідь усно	

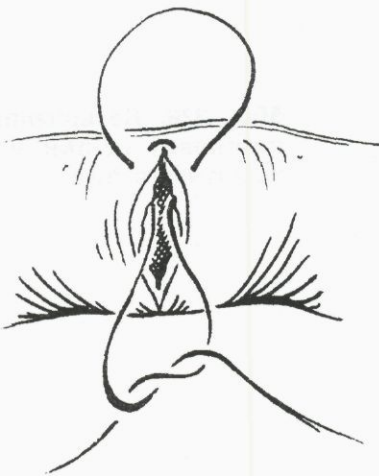
ЕНТЕРОТОМІЯ



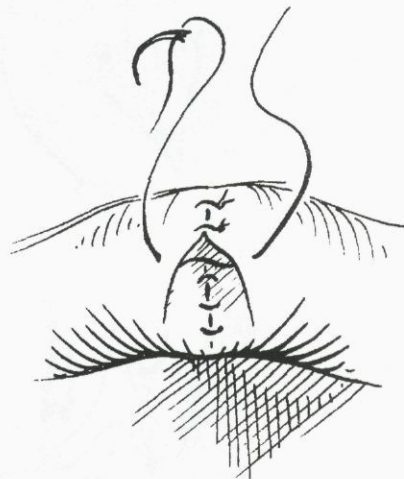
Мал. 321. Розкриття просвіту кишки. Розрізання серозно-м'язевого шару.



Мал. 322. Розрізання слизової оболонки.

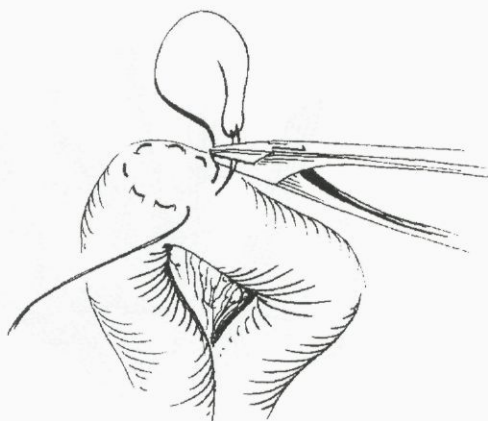


Мал. 323. Закриття просвіту кишки. Накладання першого ряду швів через усі стінки кишки вузликками до середини.

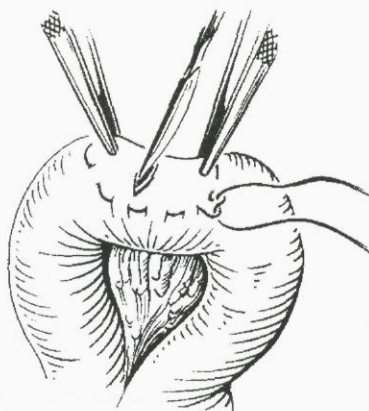


Мал. 324. Накладання другого ряду серозно-м'язевих швів.

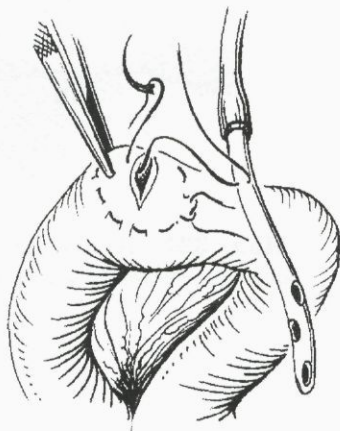
ЕНТЕРОСТОМІЯ



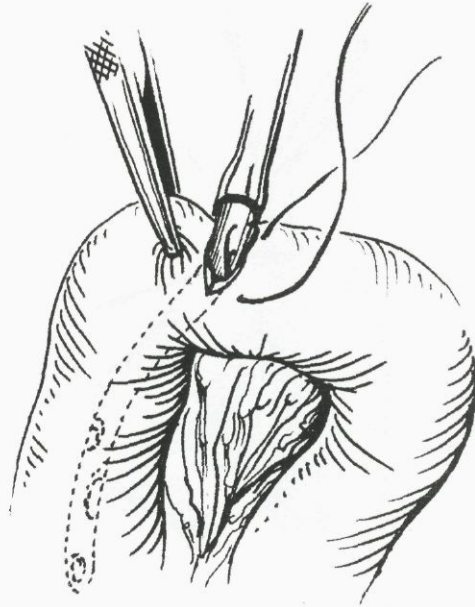
Мал. 325. Пристінкова ентеро-
стомія. Накладання
капшучного шва.



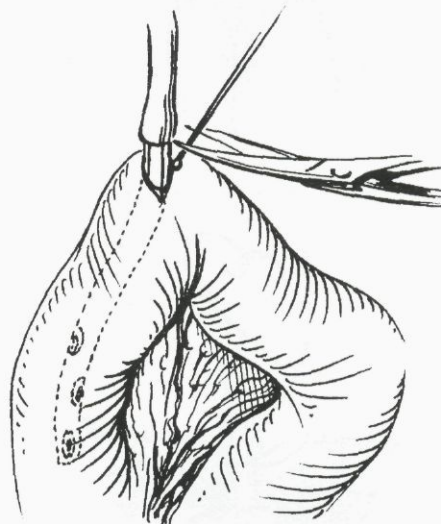
Мал. 326. Наскрізний розріз
кишкової стінки в центрі
капшучного шва.



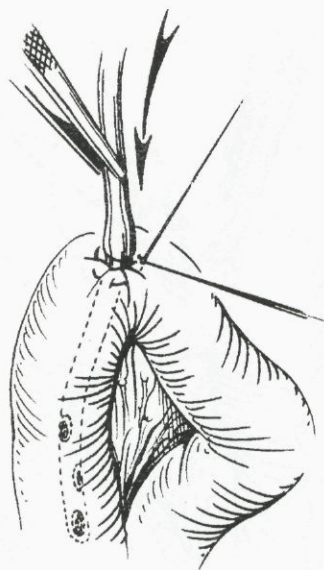
Мал. 327. Фіксація дренажа
кетгутовим швом зсередини.



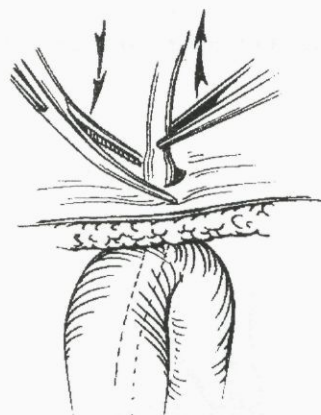
Мал. 328. Фіксація дренажу ззовні одним шовковим швом.



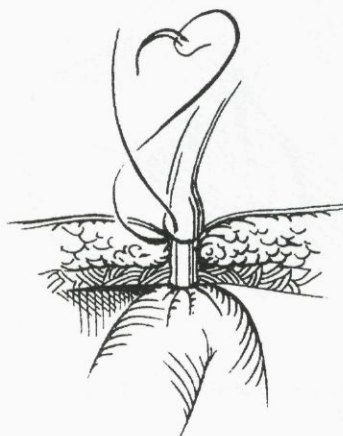
Мал. 329. Дренаж підшитий нерухомо до краю кишкової стінки.



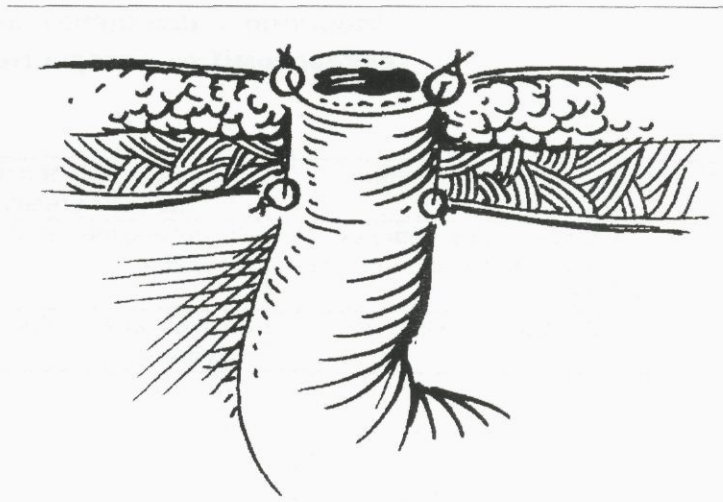
Мал. 330. Інвагінація дренажу і зав'язування капшучного шва.



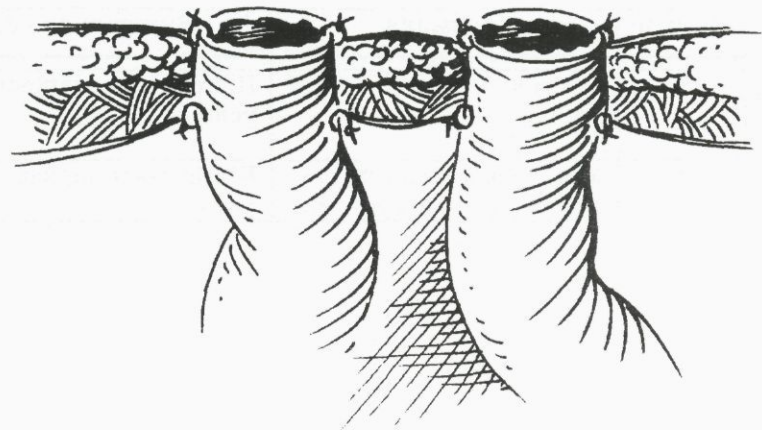
Мал. 331. Виведення гумової манжетки до рівня черевної стінки.



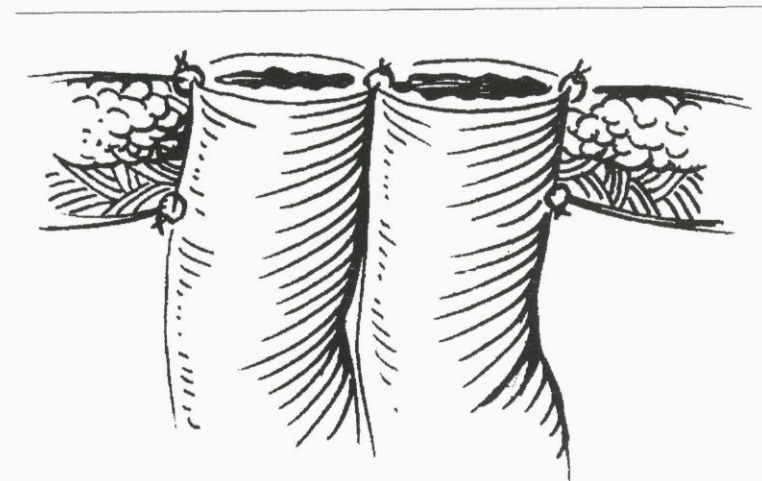
Мал. 332. Прошивання манжетки та її фіксація до шкіри.



Мал. 333. Одноствбурова ен-
тростома.



А



Б

Мал. 334. Двохствбурова
ентеростома: А — виведена
через дві шкірні рани;
Б — виведена через одну
шкірну рану.

Можливі ускладнення при ентеротомії та ентеростомії

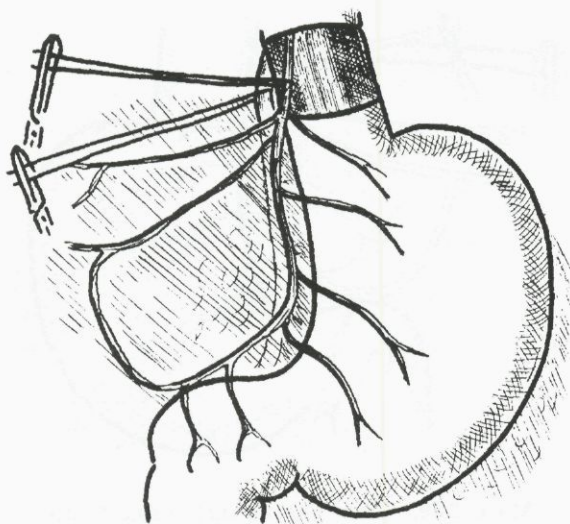
№ п/п	Ускладнення	Помилки, що призвели до ускладнень	Невідкладні дії
1.	Кровотеча в черевну порожнину або просвіт кишки	Зісковзування лігатури з судини	Защити і лігувати кровоточиві ділянки кишки
2.	Зовнішня кровотеча	Зісковзування лігатури з судини	Накласти гемостатичні шви

Орієнтаційна карта для самостійної підготовки

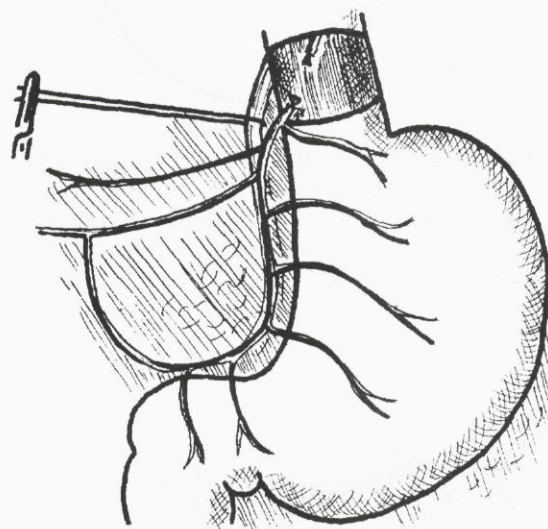
№ п/п	Завдання	Вказівки до дії	Самостійна робота
1.	Згадати анатомію тонкої кишки	Підготувати відповідь усно	Брати участь в операціях і самостійно виконати операцію
2.	Уточнити покази до ентеростомії і ентеротомії	Підготувати відповідь усно	Відобразити в особистому зошиті

ВАГОТОМІЯ

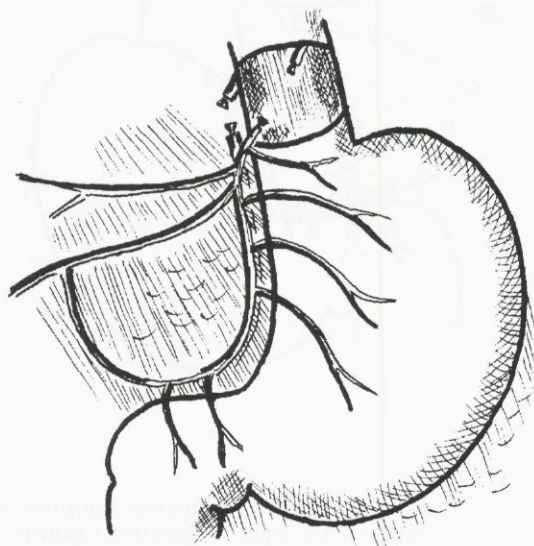
Стовбурова ваготомія



Мал. 335. Виведення і взяття на трималки стовбурів правого і лівого блукаючих нервів.

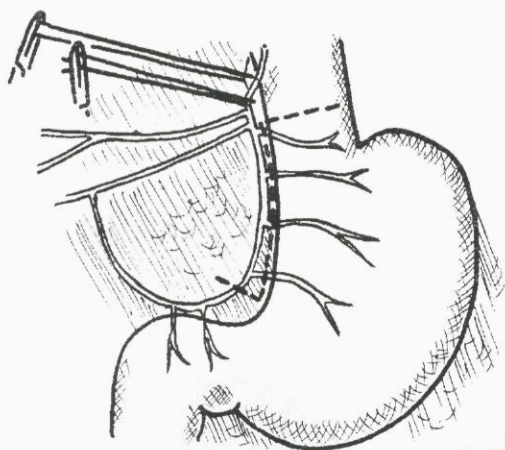


Мал. 336. Резекція стовбура лівого блукаючого нерва.




Мал. 337. Резекція стовбура правого блукаючого нерва.

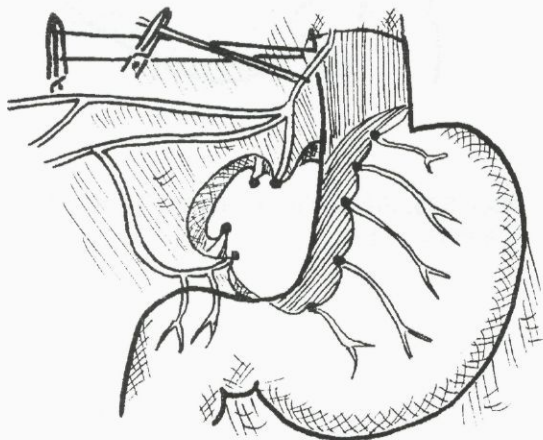
Селективна ваготомія



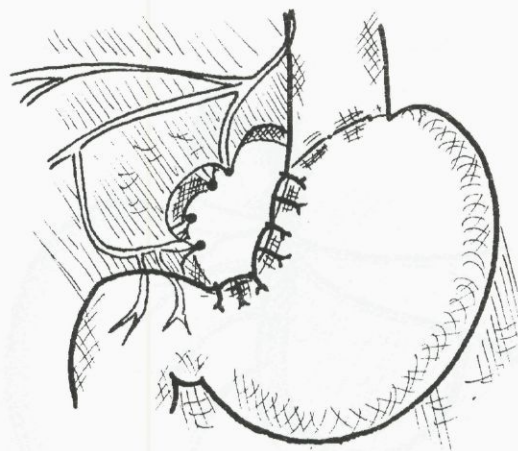
Мал. 338. На трималку взяті правий і лівий стовбури блукаючих нервів. Пунктиром позначена лінія скелетування малої кривини шлунка і абдомінального відділу стравоходу.



Мал. 339. Перерізані нисхідна гілка лівої шлункової артерії і обидва нерви Латарже.

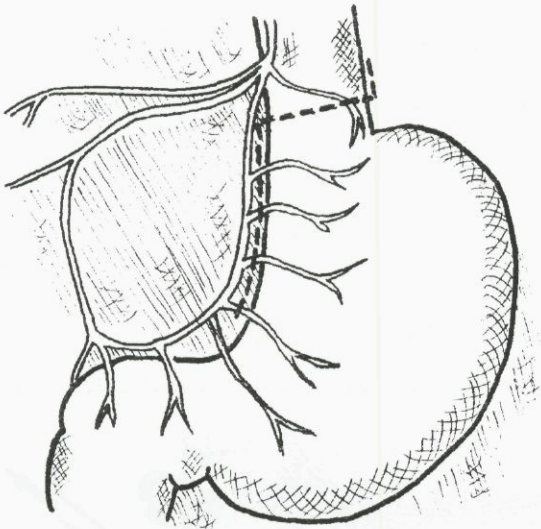


Мал. 340. Закінчене скелетування малої кривини шлунка і абдомінального відділу стравоходу.

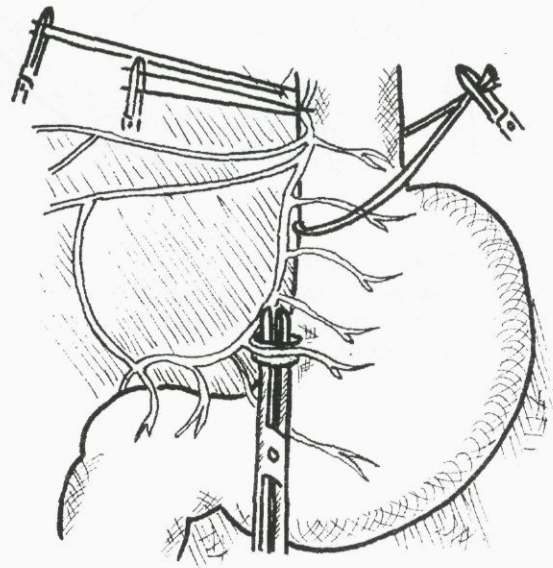


Мал. 341. Десерозована "дорожка" зашита на малій кривині шлунка.

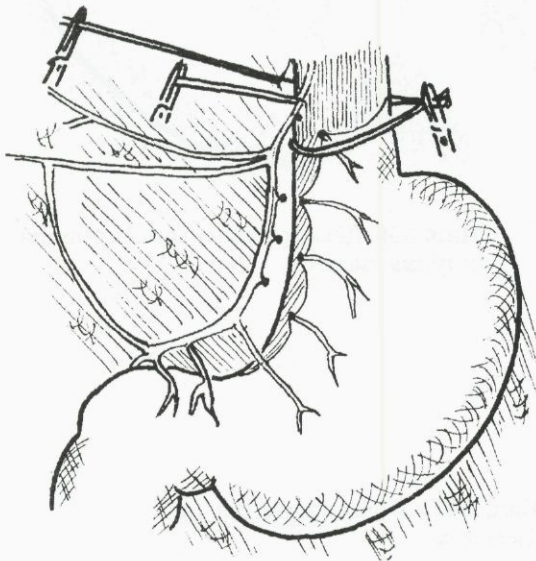
Проксимальна селективна ваготомія



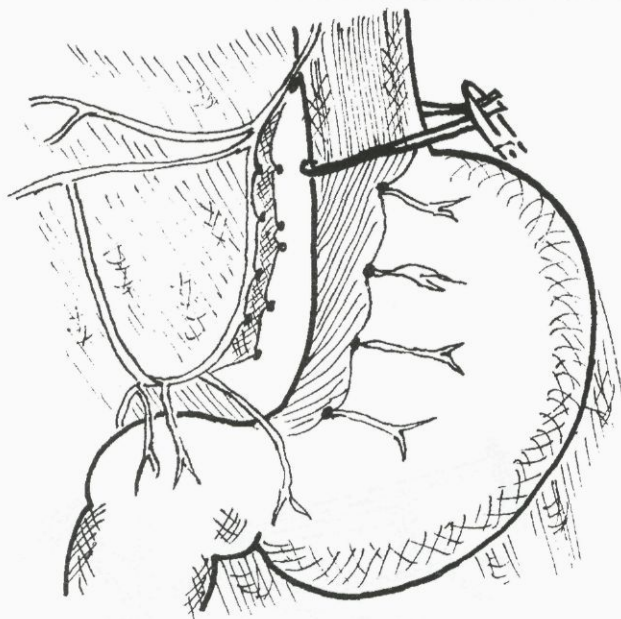
Мал. 342. Лінія пошарової скелетизації малої кривини шлунка і абдомінального відділу стравоходу (позначена пунктиром).



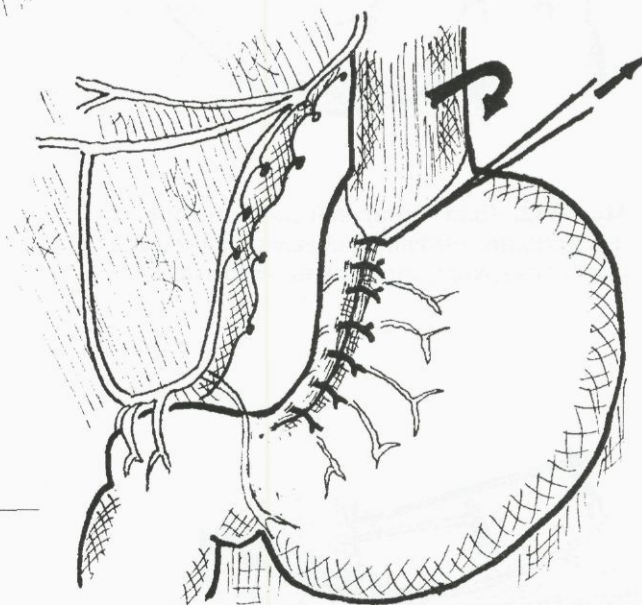
Мал. 343. Видалені і взяті на трималки стравохід, стовбури правого та лівого блукаючих нервів.



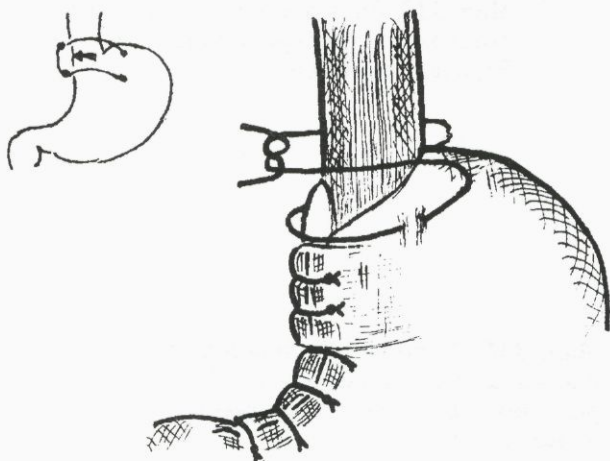
Мал. 344. Розрізаний передній листок малого сальника із збереженням цілісності переднього нерва Латарже.



Мал. 345. Розрізаний задній листок малого сальника із збереженням цілісності заднього нерва Латарже.



Мал. 346. Десерована мала кривина шлунка зашита.



Мал. 347. Фундоплікація за Нісенном.

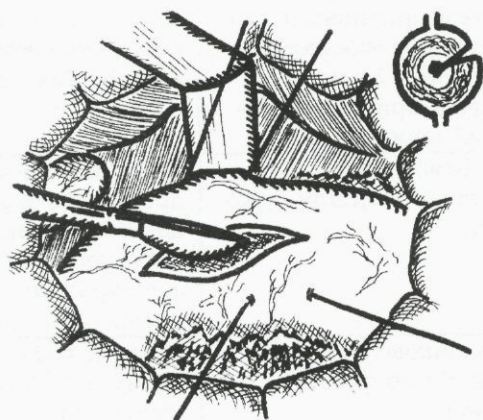
Можливі ускладнення при ваготомії

№ п/п	Ускладнення	Помилки, що призвели до ускладнень	Невідкладні дії
1.	Пошкодження капсули селезінки	Надмірне натягування великої кривизни шлунка, на фоні наявного периспленіту і злукового процесу при ревізії черевної порожнини	Виконати спленектомію, дреноувати черевну порожнину в підребер'ях справа і зліва
2.	Пошкодження стінки стравоходу (прорив усіх шарів або одного)	При іммобілізації абдомінального відділу стравоходу	Защити дефект дреноувати черевну порожнину, налагодити постійну позагастральну декомпресію (5-7 днів)
3.	Пошкодження стінки шлунка	Пристінкове скелетування малої кривизни шлунка	Защити дефект, дреноувати черевну порожнину
4.	Кровотеча з судин малого і великого сальника, капілярна внутрішньочеревна кровотеча з повільним наростанням, гематома	Зісковзування лігатури з судин, перев'язка судин великими порціями на фоні низьких показників артеріального тиску	Лігувати кровоточиві судини


Орієнтаційна карта для самостійної підготовки

№ п/п	Завдання	Вказівки до дії	Самостійна робота
1.	Згадати і уточнити анатомію блукаючих нервів	Намалювати і пояснити на схемі анатомічні варіанти проходження блукаючих нервів	Брати участь у виконанні ваготомії
2.	Згадати фази шлункової секреції	Намалювати і позначити на схемі	Самостійно виконувати окремі етапи операції
3.	Уточнити показання і протипоказання до ваготомії	Записати в зошит	
4.	Перерахувати наслідки ваготомії	Записати в зошит	

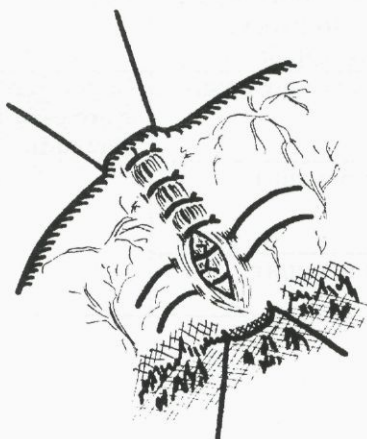
ОПЕРАЦІЇ, ЯКІ ДРЕНУЮТЬ ШЛУНОК Пілоропоастика за Гейнеке-Мікуличем



Мал. 348. Наскрізний розріз воротаря.

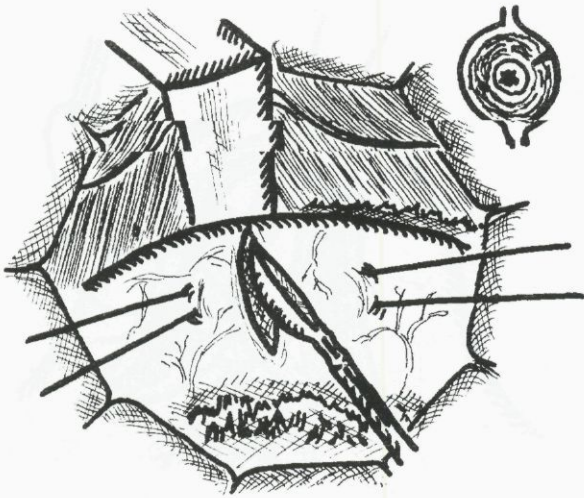


Мал. 349. Зашивання отвору шлунка в поперечному напрямку. Перший ряд швів через усі шари.




Мал. 350. Накладання другого ряду вузлових серозно-серозних швів за Ламбертом.

Геміпелоректомія за Дивером-Бурденом-Шалімовим



Мал. 351. Розрізання серозної оболонки шлунка над пілоричним затискувачем.



Мал. 352. Витинання передньої півкružності пілоричного затискувача.

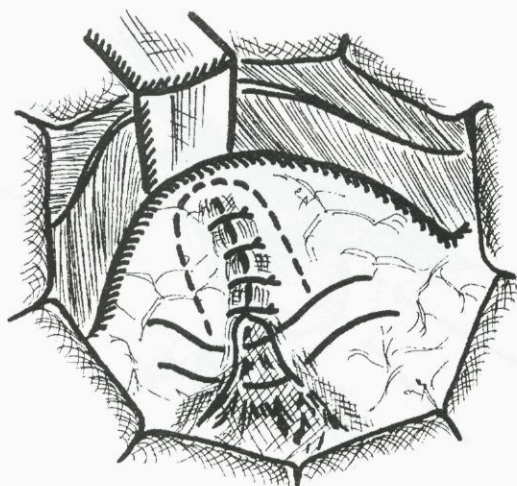


Мал. 353. Зашивання отвору через усі шари в поперечному напрямку.

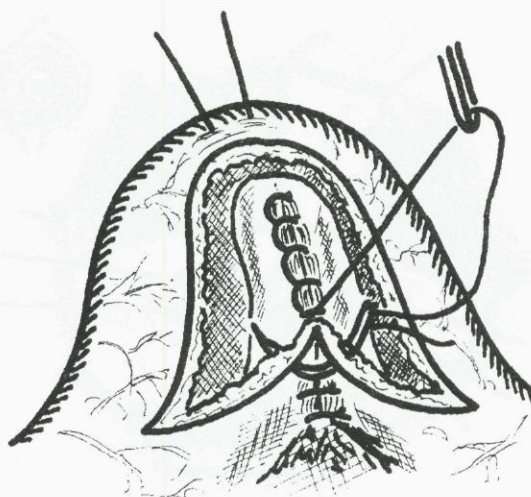


Мал. 354. Накладання другого ряду серозно-м'язевих вузлових швів.

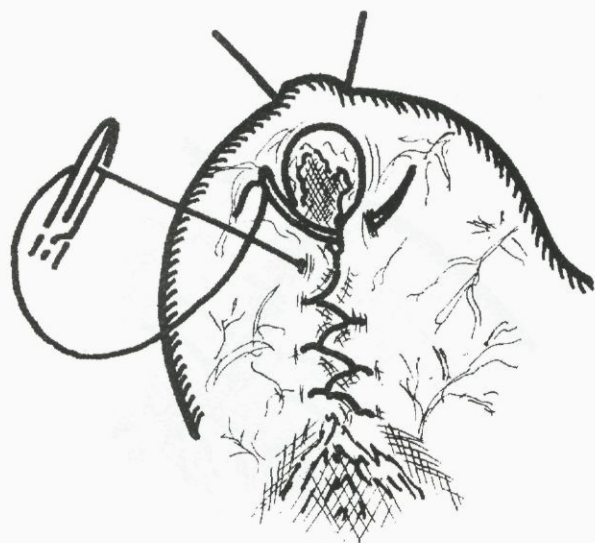
Пілоропластика за Фінеєм



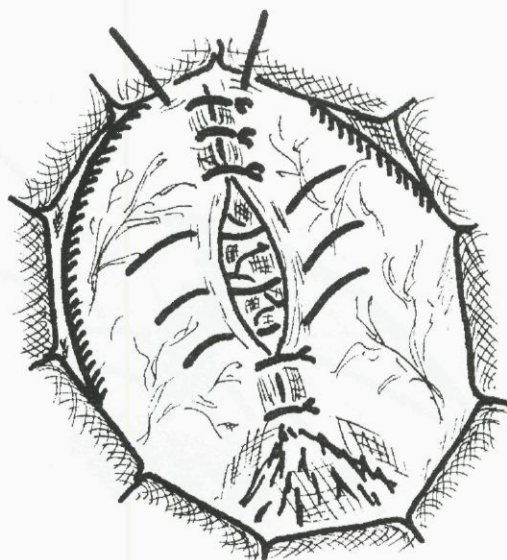
Мал. 355. Зшивання шлунка і дванадцятипалої кишки серозно-серозними швами.



Мал. 356. Розрізання шлунка і дванадцятипалої кишки. Накладання швів на задню "губу".

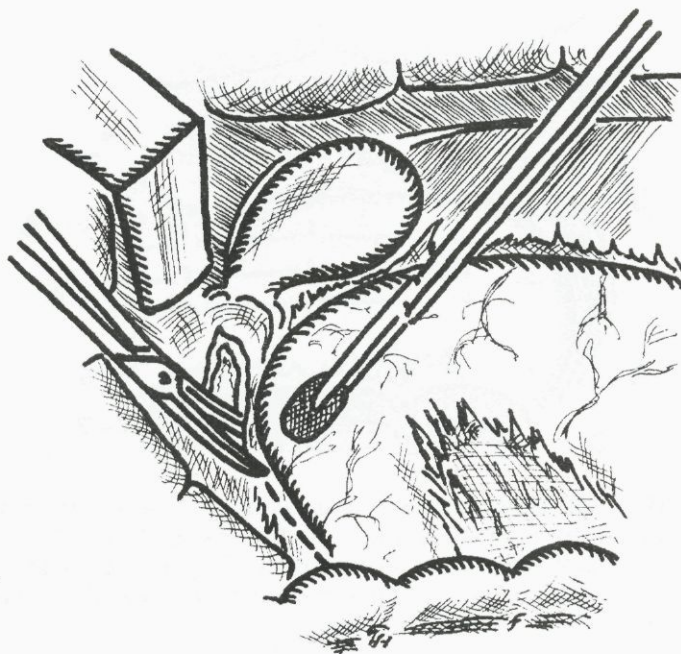


Мал. 357. Накладання швів на передню "губу".

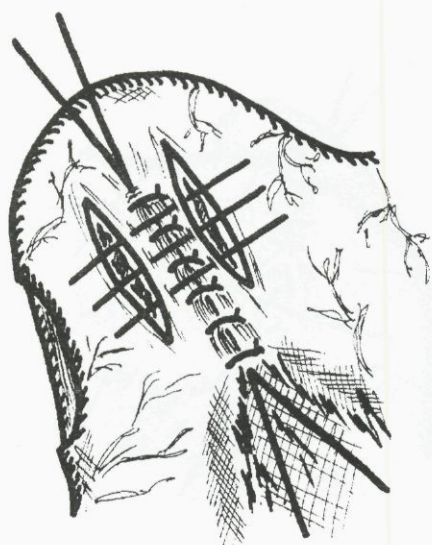

Мал. 358. Формування другого ряду серозно-серозних швів.

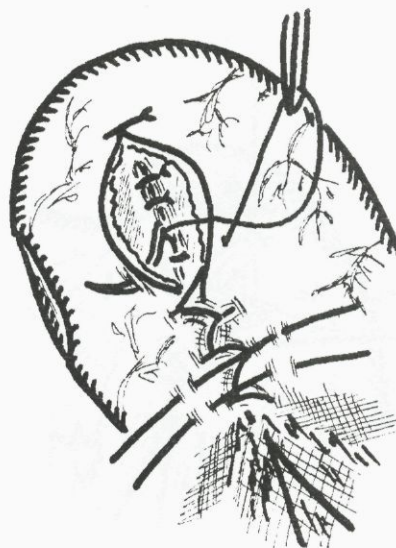
Гастродуоденоанастомоз за Жабулеєм



Мал. 359. Мобілізація дванадцятипалої кишки за Кохером.

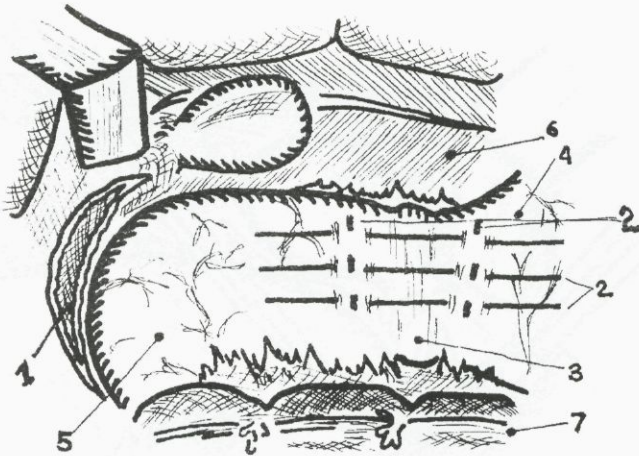


Мал. 360. Накладання ряду серозно-серозних швів на шлунок і дванадцятипалу кишку. Розкриття просвіту шлунка і дванадцятипалої кишки. Шов на задню "губу" анастомозу.




Мал. 361. Накладання швів на передню "губу" анастомозу. Другий ряд серозно-м'язевих швів.

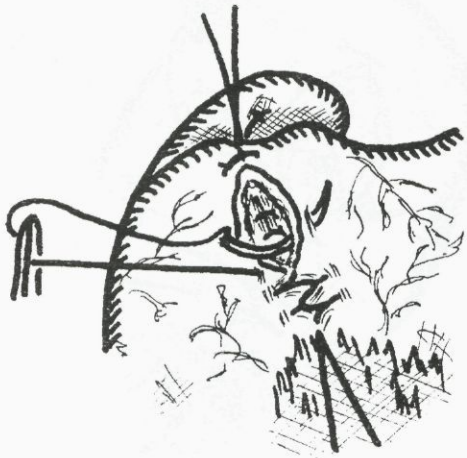
Гастродуоденоанастомоз за Вітебським




Мал. 362. Початковий етап операції: 1 — місце мобілізації дванадцятипалої кишки за Кохером; 2 — місце накладання серозно-серозних швів; 3 — пілоричний жом; 4 — шлунок; 5 — дванадцятипала кишка; 6 — малий сальник; 7 — товста кишка.



Мал. 363. Розкриття просвіту шлунка і дванадцятипалої кишки. Накладання швів на задню "губу" анастомозу.

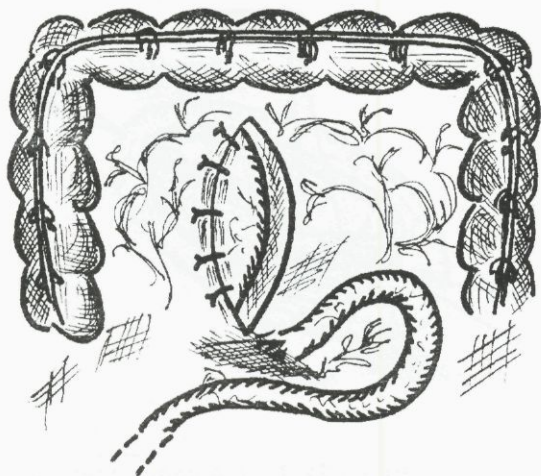


Мал. 364. Накладання швів на передню "губу" анастомозу.




Мал. 365. Формування другого ряду серозно-серозних швів.

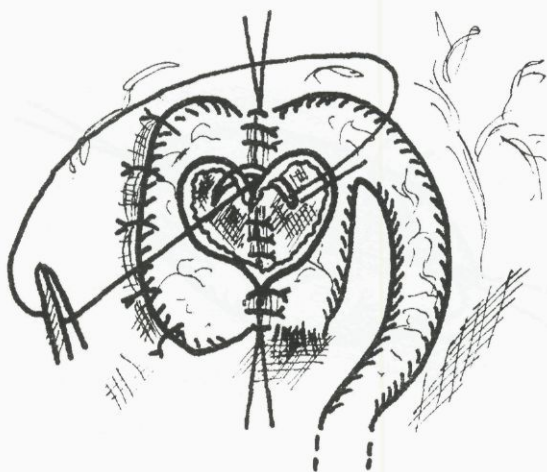
Гастроентероанастомоз за Петерсеном



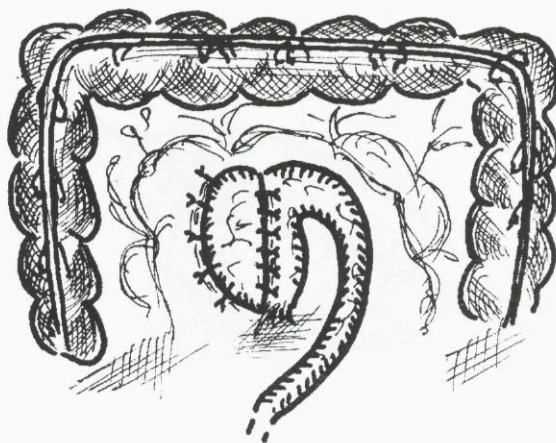
Мал. 366. Розкриття і підшивання брижі поперечної ободової кишки до задньої стінки шлунка.



Мал. 367. Підшивання привідної петлі тонкої кишки до задньої стінки шлунка. Розкриття просвіту шлунка і кишки. Накладання швів на задню "губу" анастомозу.

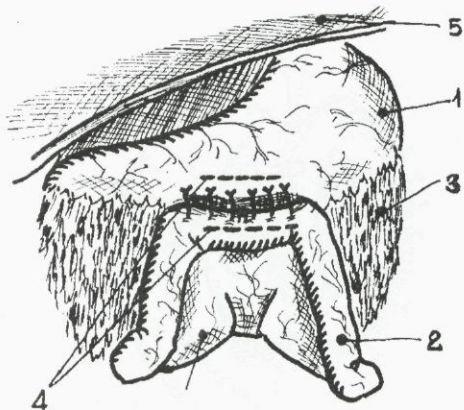


Мал. 368. Накладання другого ряду серозно-серозних швів на передню "губу" анастомозу.

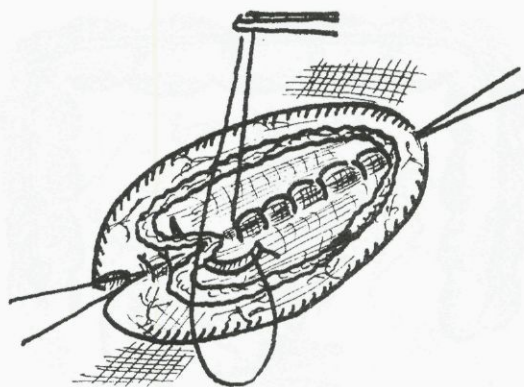


Мал. 369. Остаточний вигляд гастроентероанастомозу.

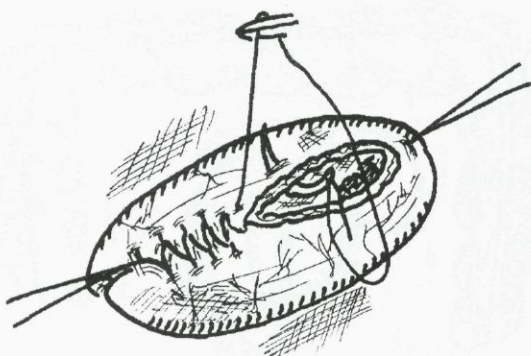
Гастроентероанастомоз за Вельфлером



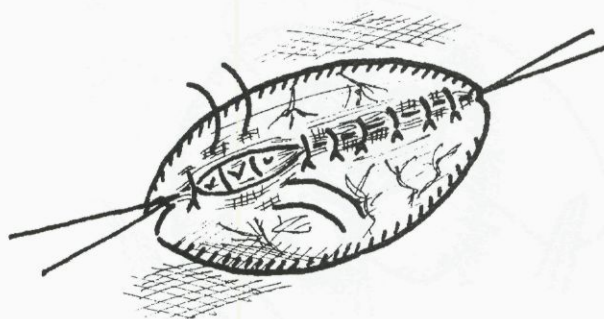
Мал. 370. Підшивання кишки до передньої стінки шлунка: 1 — шлунок; 2 — привідна петля тонкої кишки; 3 — великий сальник; 4 — лінії розрізу шлунка і кишки; 5 — печінка.



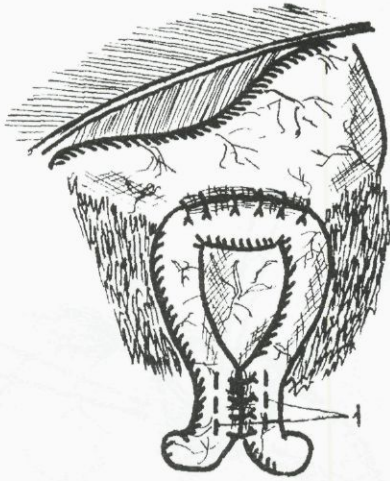
Мал. 371. Накладання швів на задню "губу" анастомозу.



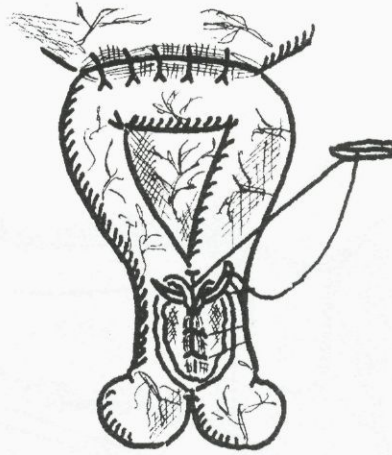
Мал. 372. Накладання швів на передню "губу" анастомозу.



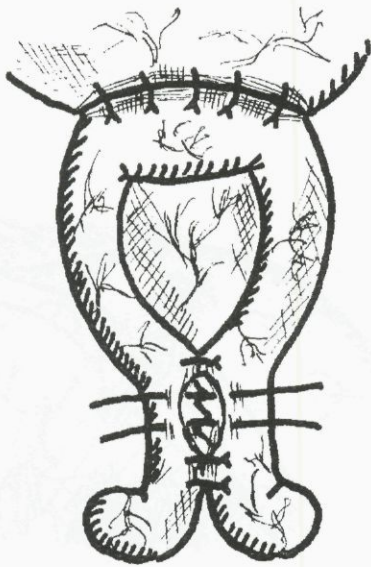
Мал. 373. Накладання другого ряду серозно-серозних швів.



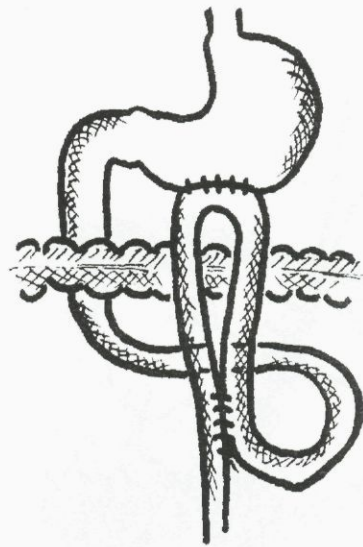
Мал. 374. Накладання серозно-серозних швів між привідною і відвідною петлями кишки: 1 — лінія розрізу.



Мал. 375. Накладання швів на задню "губу" анастомозу.

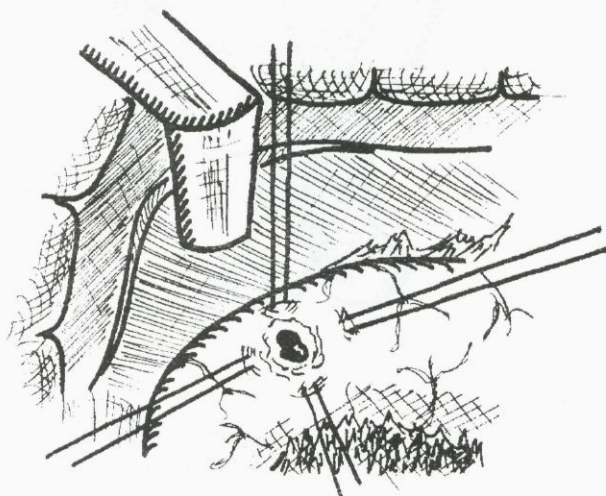


Мал. 376. Накладання другого ряду серозно-серозних швів на передню "губу" анастомозу.

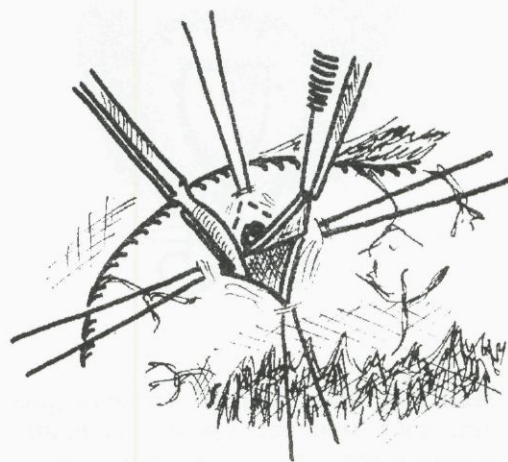


Мал. 377. Загальний вигляд сформованого гастроентероанастомозу з ентеро-ентероанастомозом за Брауном.


Вирізання виразки




Мал. 378. Накладання трималок проксимальніше і дистальніше від виразки.



Мал. 379. Ромбовидне вирізання виразки.

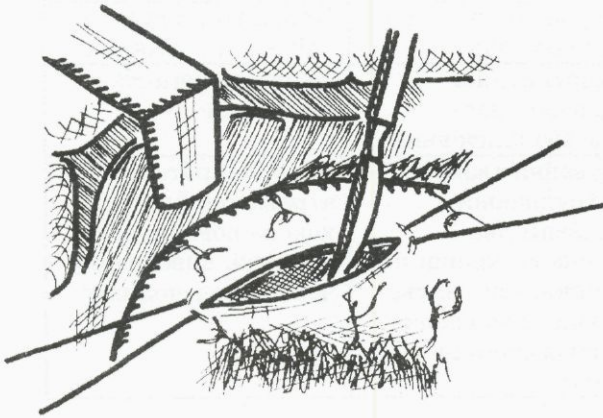


Мал. 380. Зашивання отвору в поперечному напрямку. Накладання першого ряду вузлових швів через усі шари.

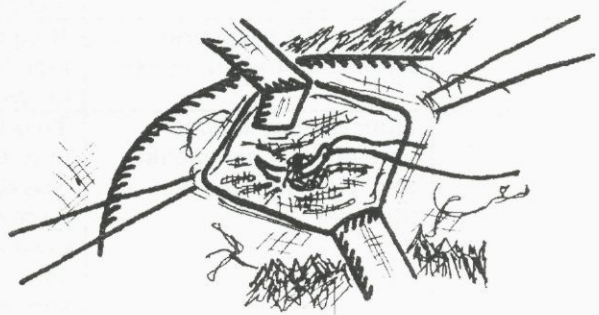


Мал. 381. Зашивання другим рядом вузлових серозно-м'язевих швів.

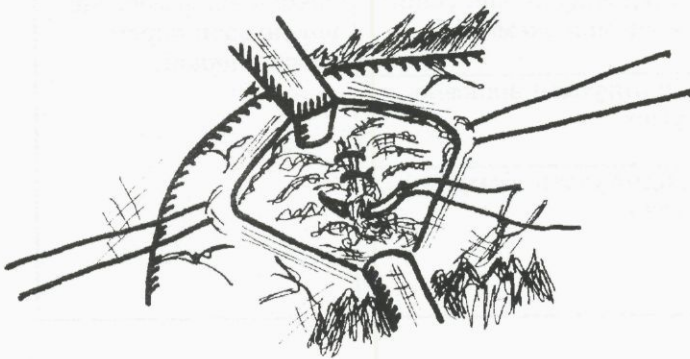
Зашивання проривного отвору виразки



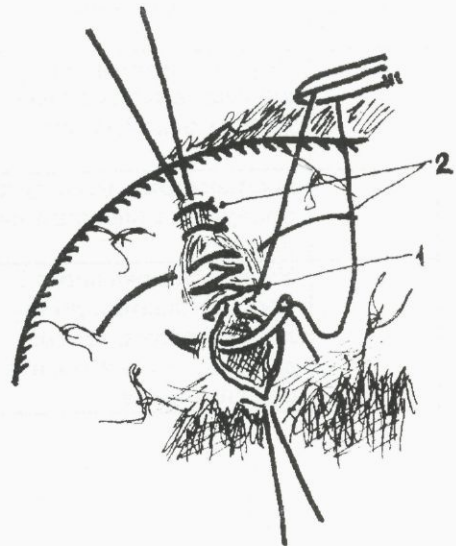
Мал. 382. Повздовжня гастродуоденотомія.



Мал. 383. Зашивання проривного отвору виразки.



Мал. 384. Зіставлення слизової оболонки над дном виразки.



Мал. 385. Зашивання гастротомного отвору в поперечному напрямку: 1 — перший ряд швів; 2 — другий ряд швів.

**Можливі ускладнення при виконанні
пілоропластики, гастродуодено- і гастроентероанастомозу**

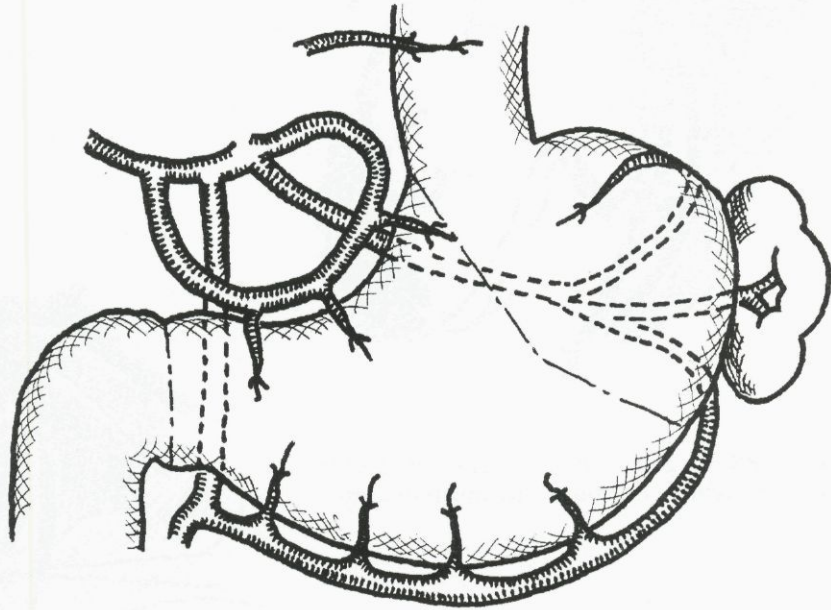
№ п/п	Ускладнення	Помилки, що призвели до ускладнень	Невідкладні дії
1.	Кровотеча в черевну порожнину	Зісковзування лігатури з судин або злук	Прошити і лігувати «підозрілі» ділянки
2.	Кровотеча в проствіт кишечника або шлунка	Непрошиті судини підслизового шару шлунка або кишківника	Накласти гемостатичні шви
3.	Пристінкове пошкодження або поперечне перерізання жовчної протоки	Травмування тканин при затрудненій імобілізації дванадцятипалої кишки на фоні вираженого злукowego процесу або великого виразкового інфільтрату	Защити протоку атравматичною голкою на зовнішньому дренажі, виведеному через дуоденостому

Орієнтаційна карта для самостійної підготовки

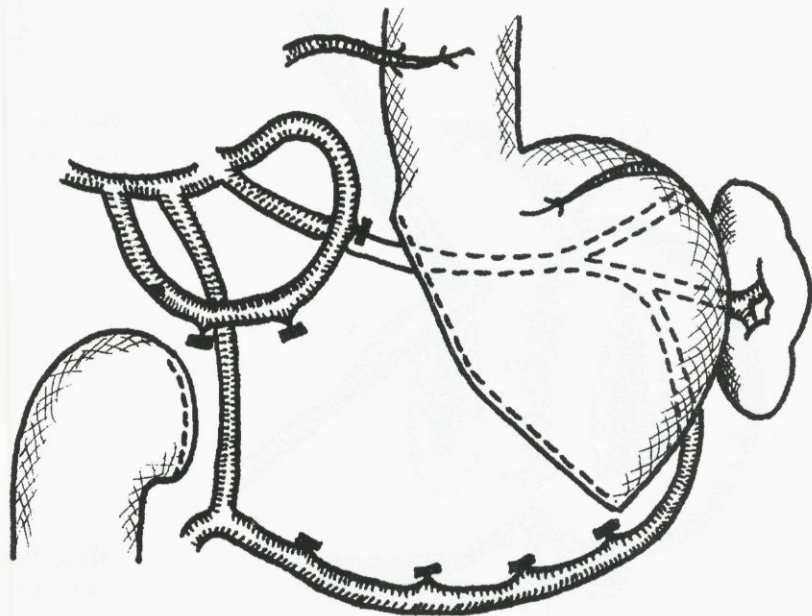
№ п/п	Завдання	Вказівки до дії	Самостійна робота
1.	Згадати анатомічні відділи шлунка і дванадцятипалої кишки	Написати і замалювати в індивідуальний зошит у вигляді схеми	Брати участь в операціях, самостійно виконувати окремі етапи операції
2.	Охарактеризувати суть дренуючих операцій на шлунку	Підготувати відповідь усно	
3.	Уточнити показання і протипоказання до пілоропластики, гастродуодено- та гастроентероанастомозів	Підготувати відповідь усно	

РЕЗЕКЦІЇ ШЛУНКА

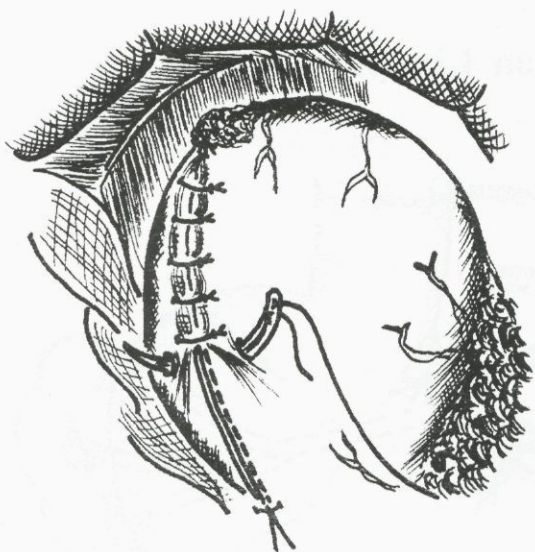
Резекція шлунка за Більрот-I



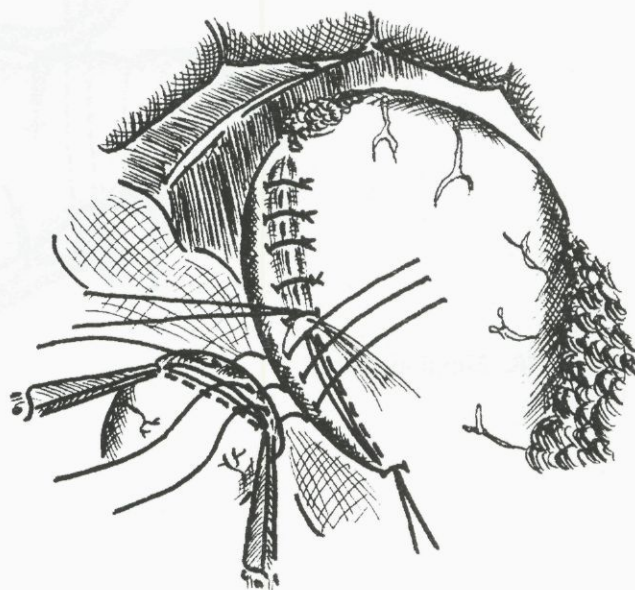
Мал. 386. Межі резекції шлунка.



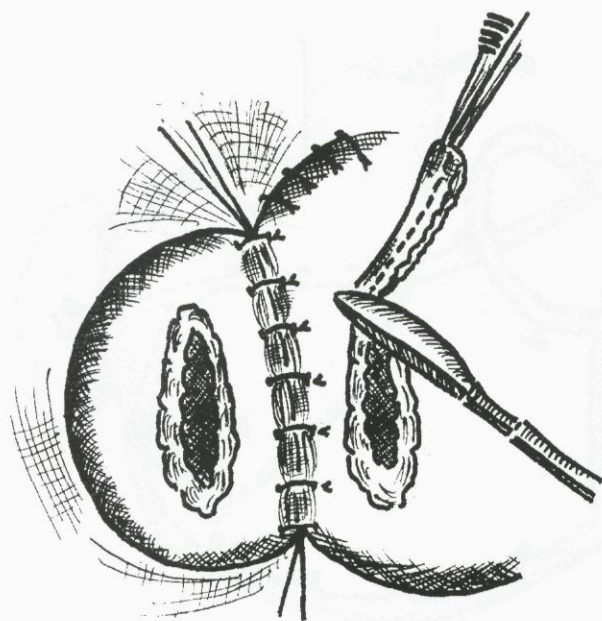
Мал. 387. Відсічена дистальна частина шлунка після попередньо накладеного механічного шва на шлунок і дванадцятипалу кишку.



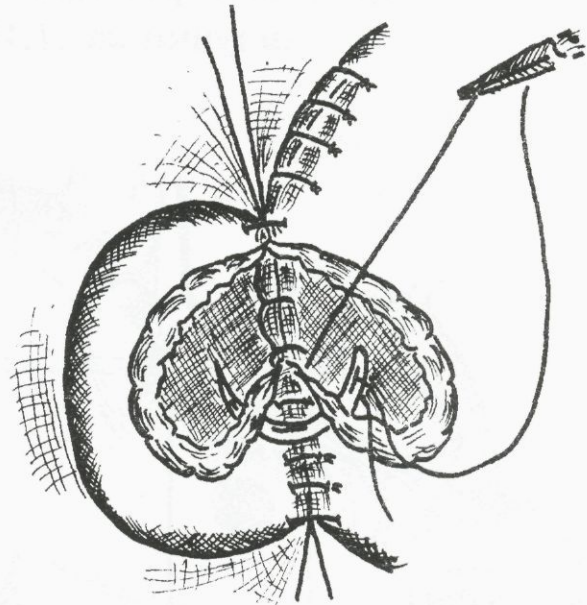
Мал. 388. Перитонізація малої кривини кукси шлунка серозно-м'язевими швами.



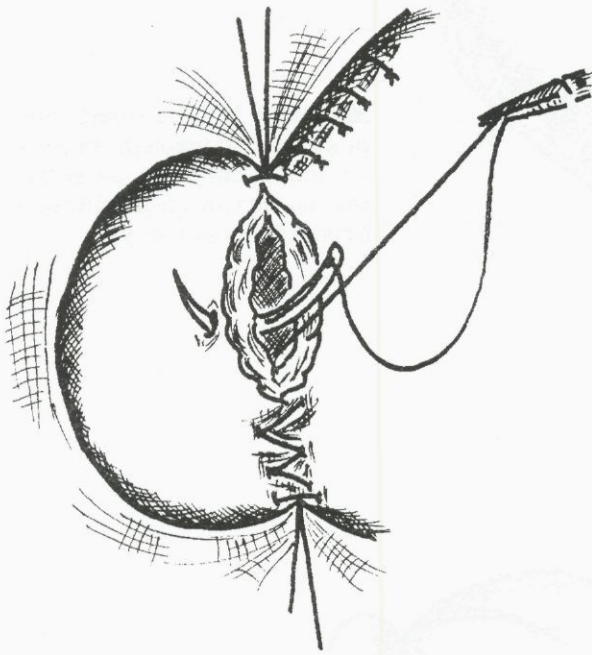
Мал. 389. Накладання першого ряду швів між шлунком і дванадцятипалою кишкою.



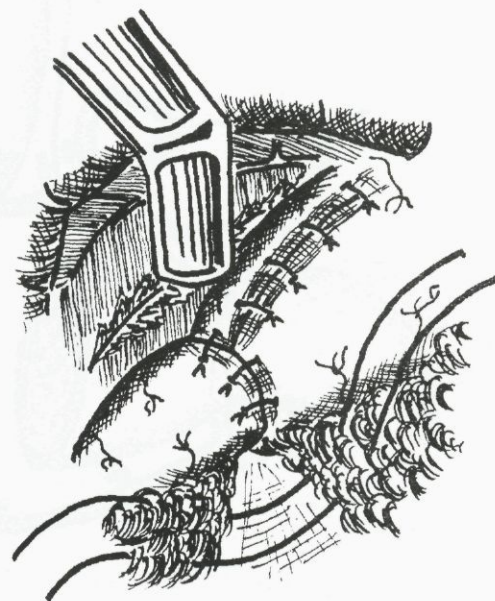
Мал. 390. Розкриття просвіту кишки і шлунка.



Мал. 391. Накладання швів на задню "губу" гастродуоденоанастомозу.

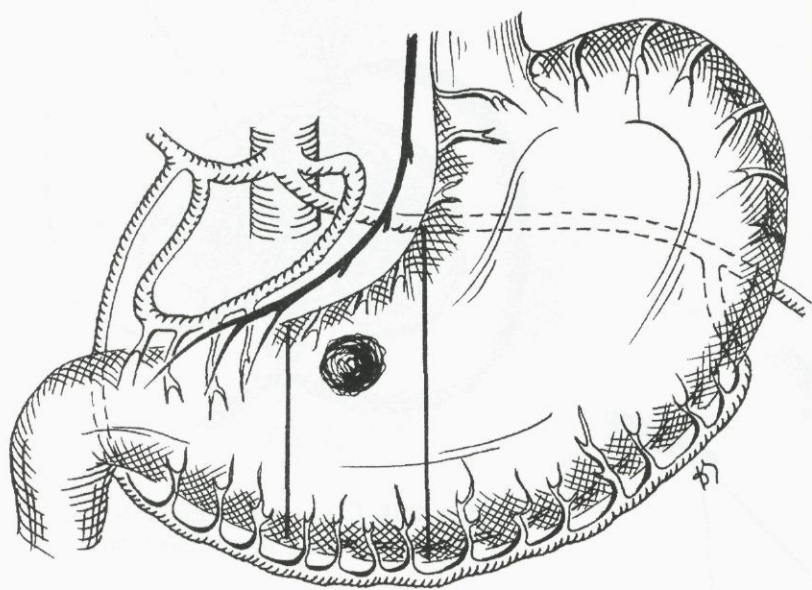


Мал. 392. Накладання швів на передню "губу" гастродуоденоанастомозу.

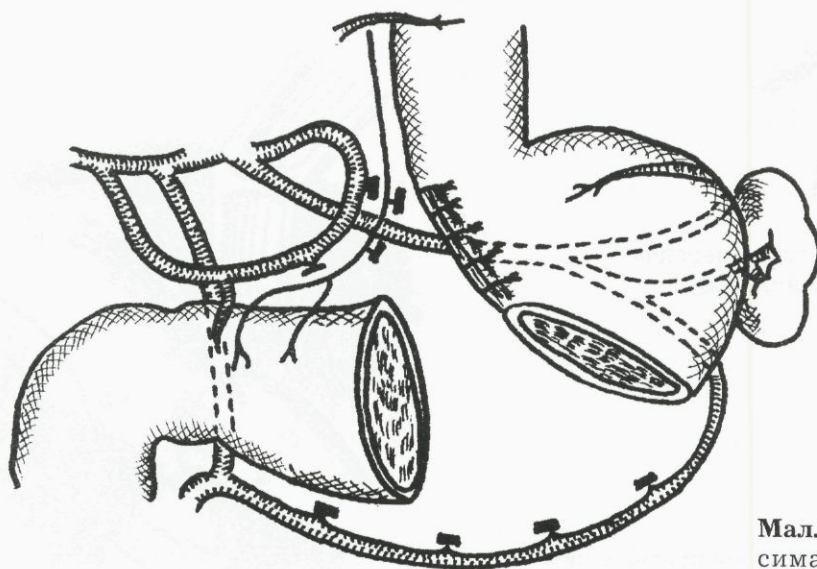


Мал. 393. Остаточний етап резекції шлунка за Більрот-І. Другий ряд серозно-м'язевих швів.

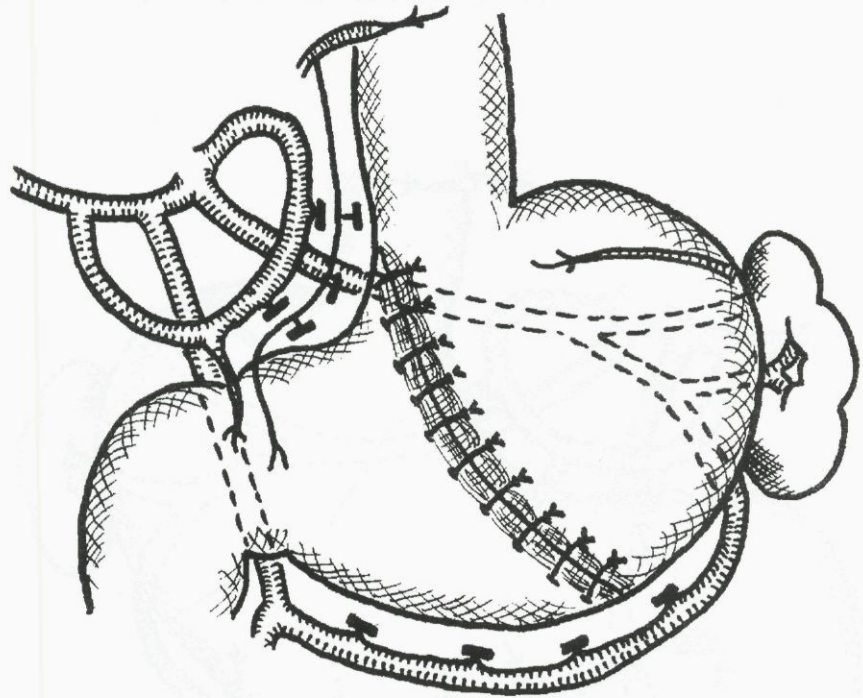
Прицільна резекція ішемічного сегмента шлунка за Л.Я.Ковальчуком



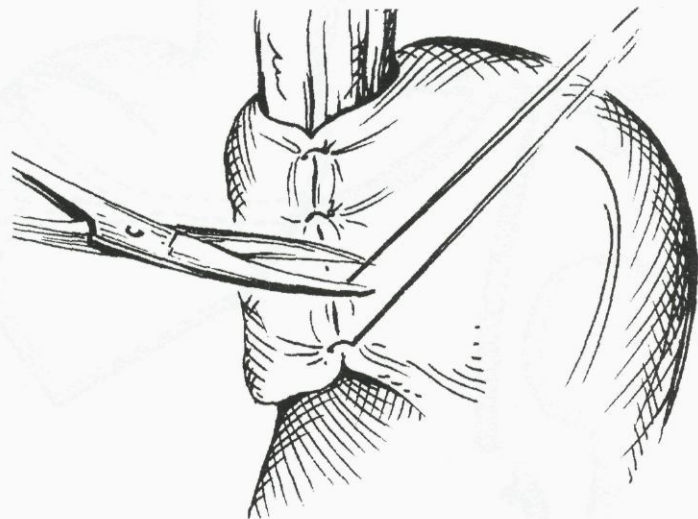
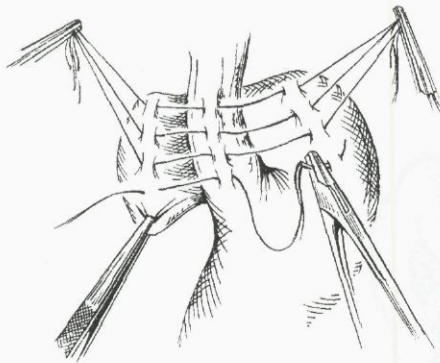
Мал. 394. Межі резекції перехідного сегмента шлунка, які визначають за допомогою інтраопераційного атропінового тесту.



Мал. 395. Дистальна і проксимальна кукси шлунка після резекції перехідного сегмента і СПВ.

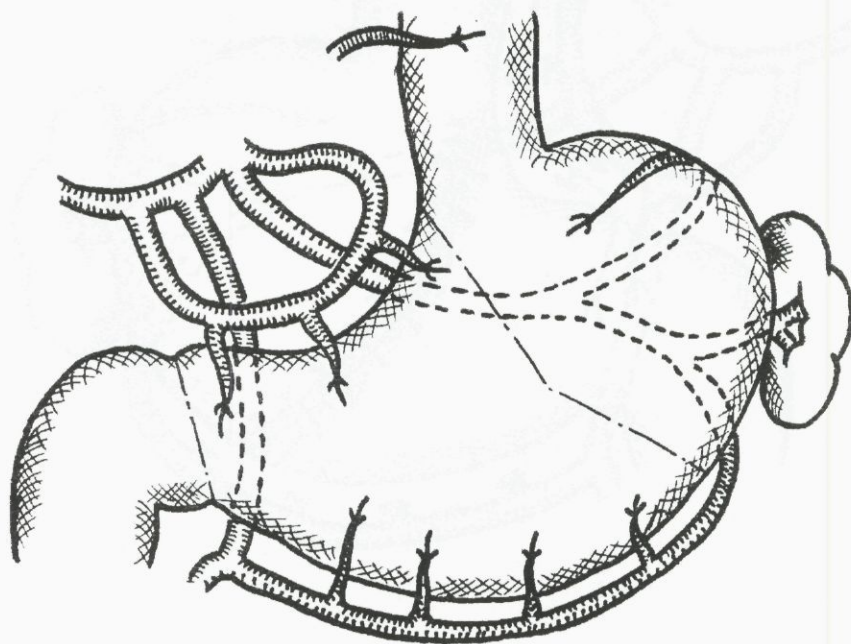


Мал. 396. Остаточний вигляд шлунка після його резекції і формування гастро-гастрального анастомозу.

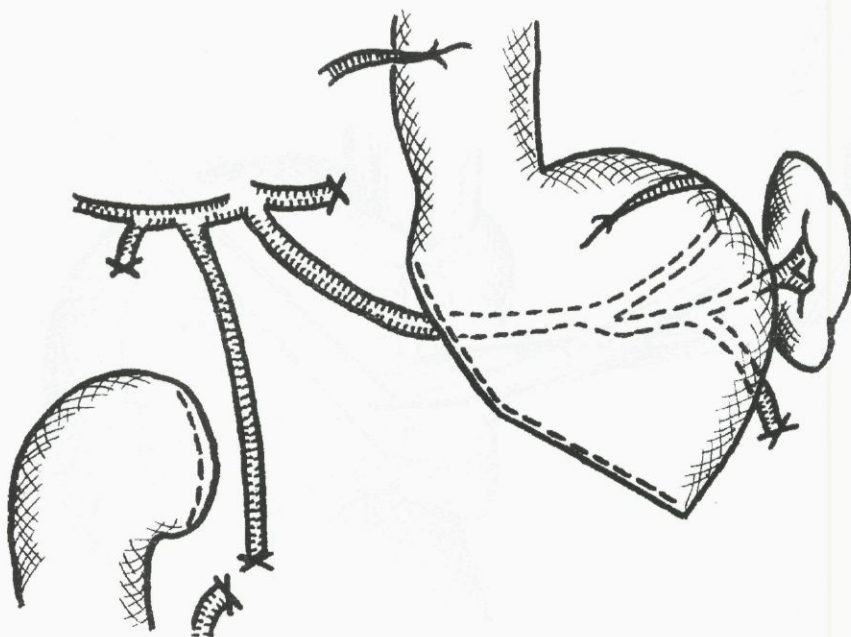


Мал. 397. Езофагофундоплікація за Нісеном.


Резекція шлунка за Гаккером-Бальфуром



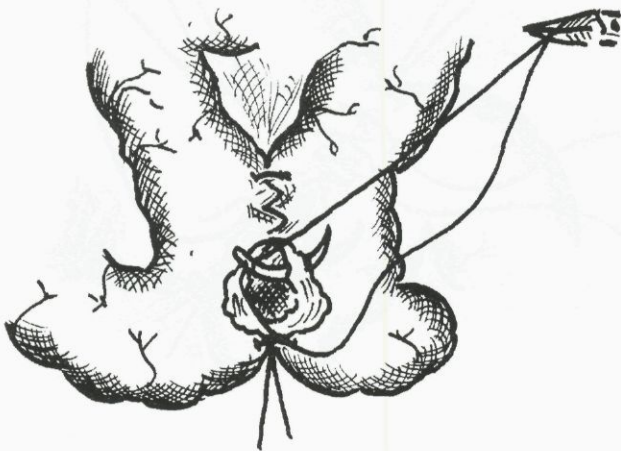
Мал. 398. Межі резекції шлунка.



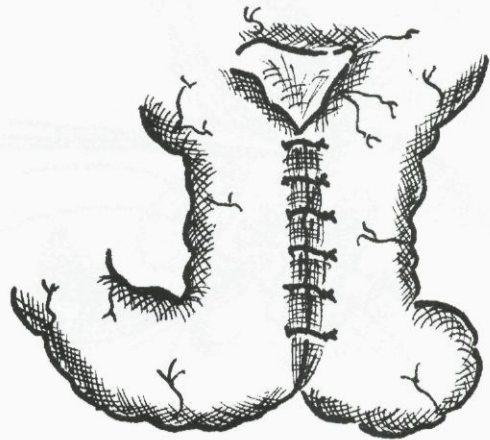
Мал. 399. Проксимальна частина шлунка відрізана після накладання механічного шва на шлунок і дванадцятипалу кишку.



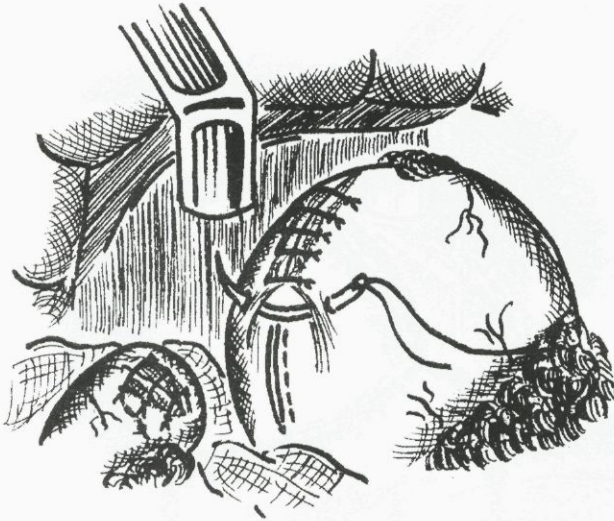
Мал. 400. Просвіт кишки розкритий. Накладання швів на задню "губу" ентеро-ентероанастомозу між привідною і відвідною петлями тонкої кишки.



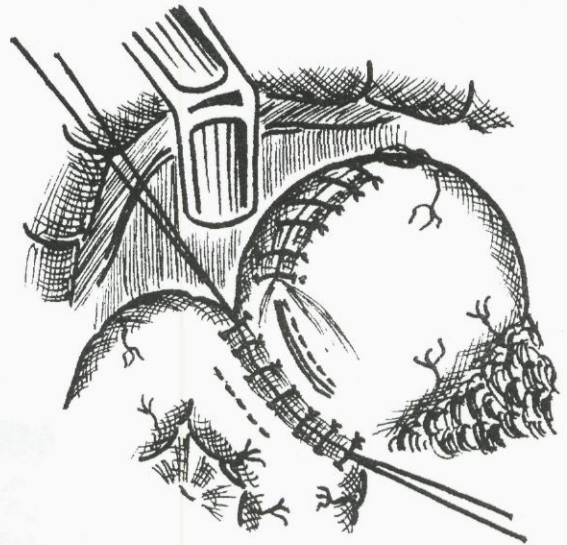
Мал. 401. Формування передньої губи ентеро-ентероанастомозу.



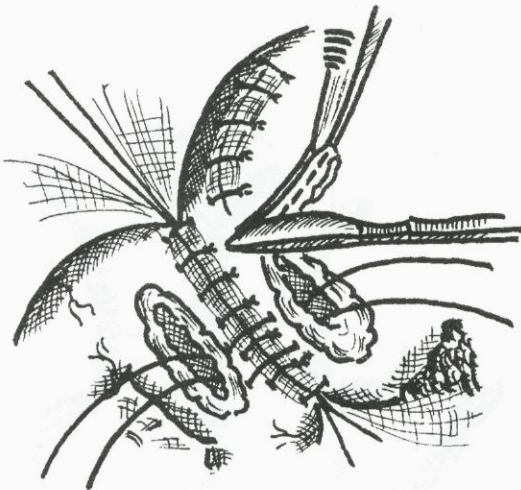
Мал. 402. Другий ряд серозно-м'язевих швів.



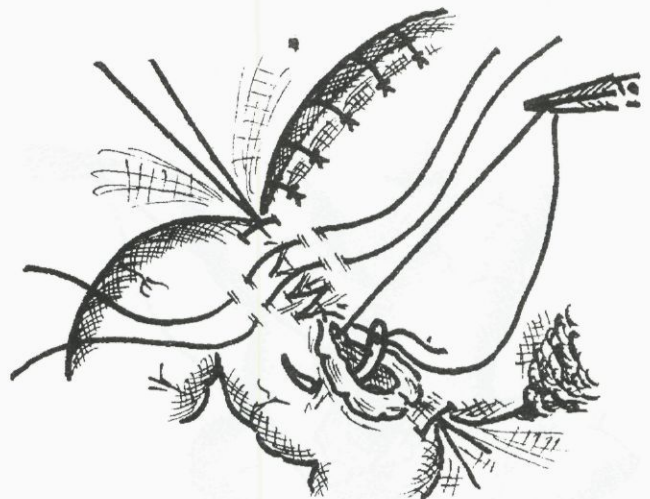
Мал. 403. “Перитонізація” малої кривини кукси шлунка серозно-м’язевими швами. Прикрита навколишніми тканинами кукса дванадцятипалої кишки.



Мал. 404. Накладання першого ряду швів між шлунком і тонкою кишкою.



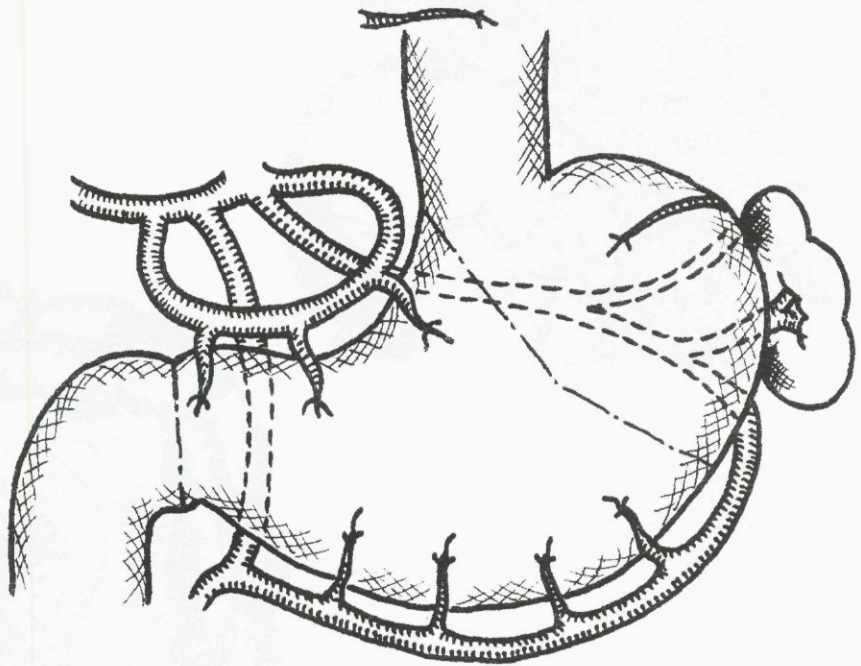
Мал. 405. Розкриття просвіту кишки і шлунка. Накладання швів на задню “губу” гастроентероанастомозу.



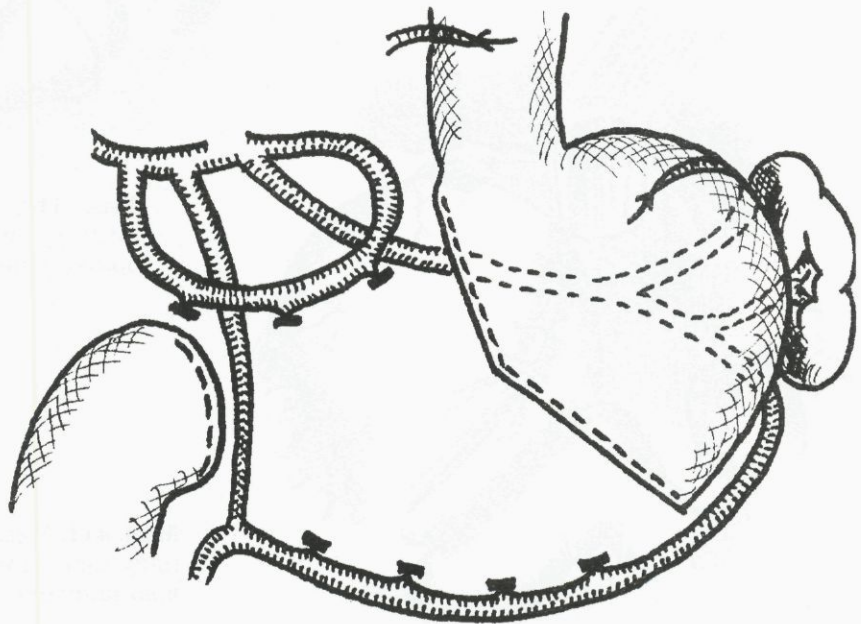
Мал. 406. Формування передньої “губи” гастроентероанастомозу. Накладання другого ряду серозно-м’язевих швів.

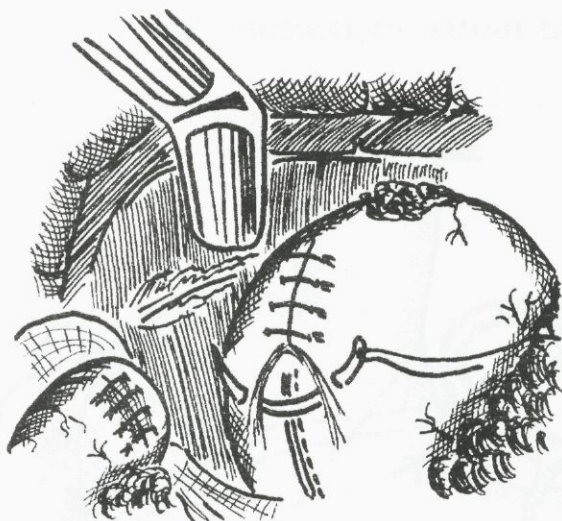
Резекція шлунка за Гофмейстером-Фінстерером із збереженням перигастральних судинних дуг

Мал. 407. Об'єм резекції в межах функціональних границь антрального відділу і перехідного сегмента шлунка.

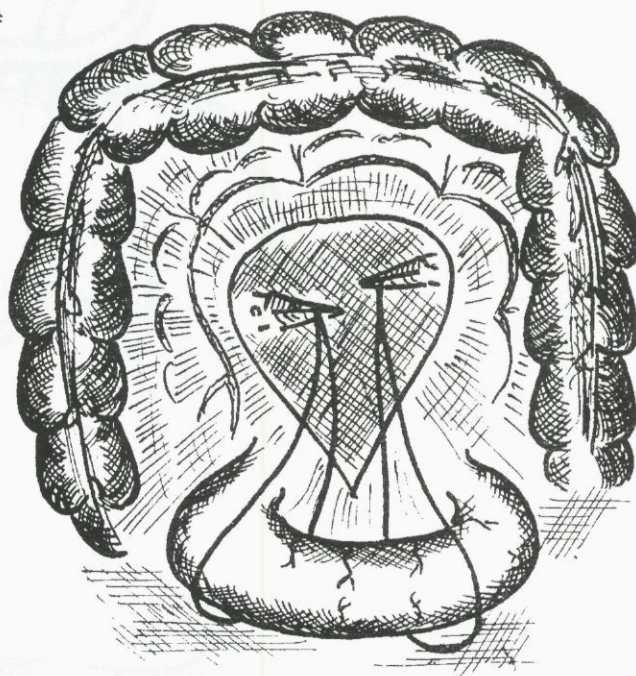


Мал. 408. Частина шлунка, яка видаляється, відрізнана після накладання механічного шва на шлунок і дванадцятипалу кишку.

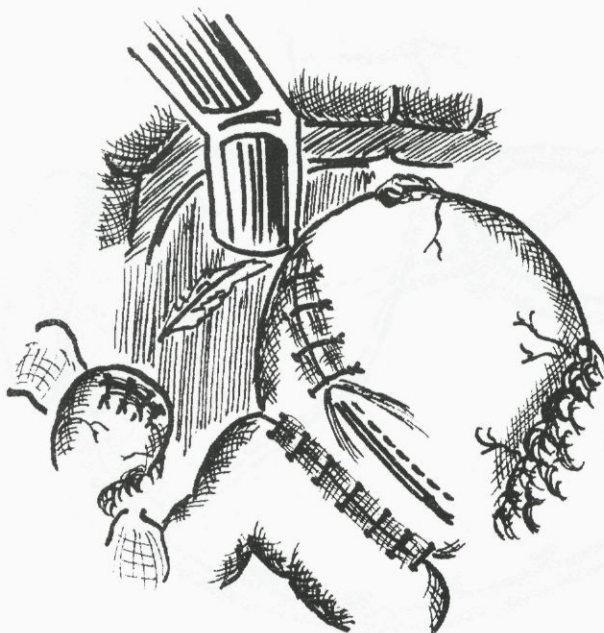




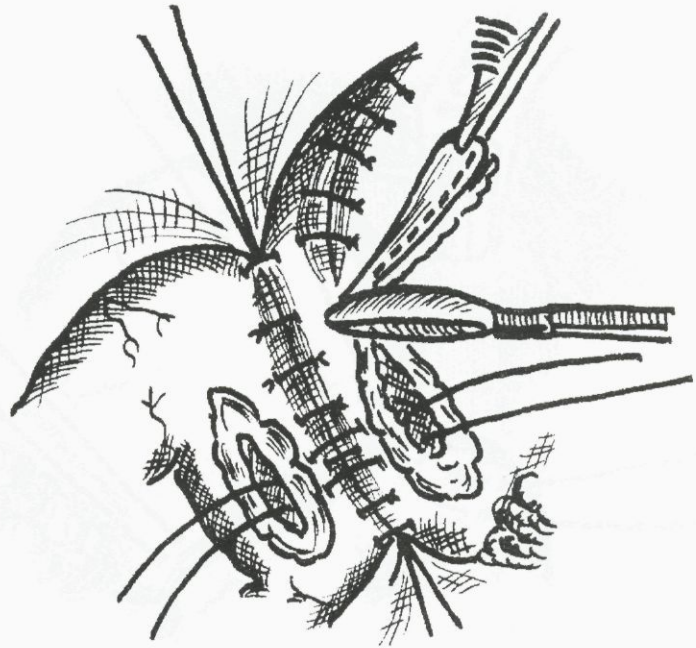
Мал. 409. "Перитонізація" малої кривини куksi шлунка серозно-м'язевими швами. "Перитонізація" куksi дванадцятипалої кишки.



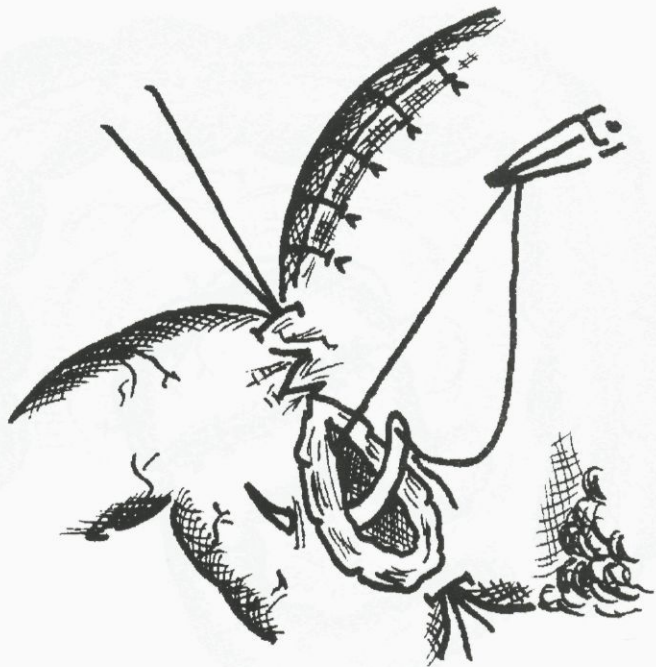
Мал. 410. Проведення початкового відділу тонкої кишки через вікно в брижі поперечної обвідної кишки.



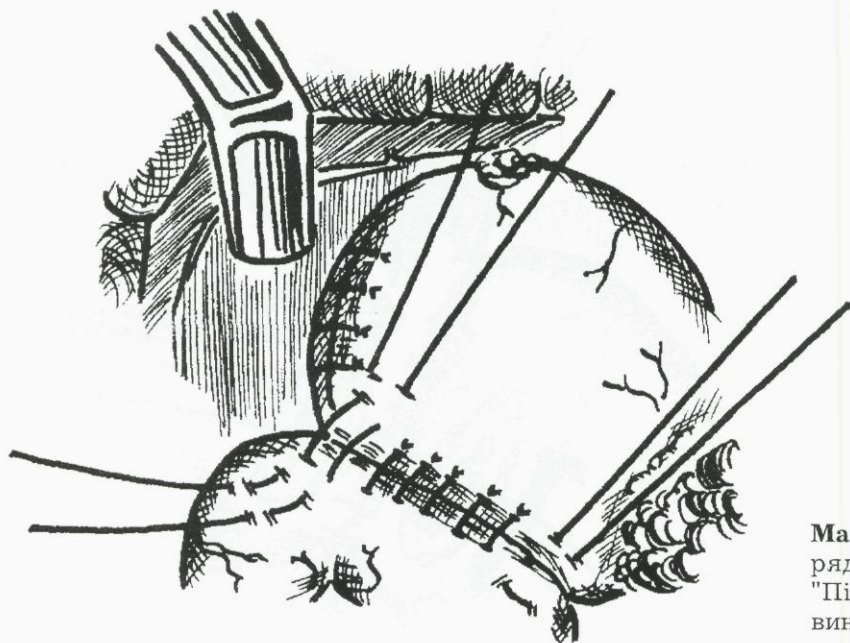
Мал. 411. Накладання першого ряду швів між шлунком і тонкою кишкою.



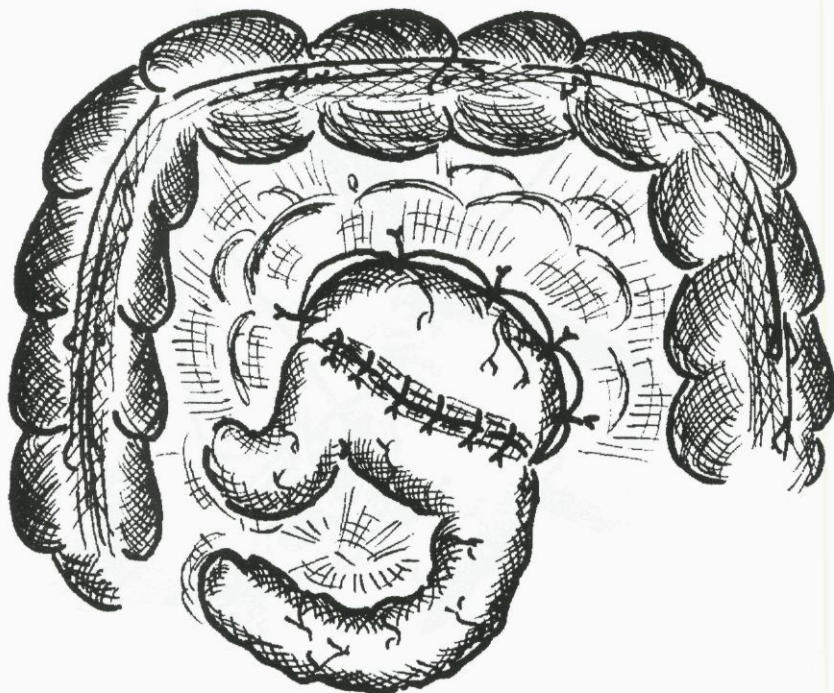
Мал. 412. Просвіт кишки і шлунка розкритий. Накладання швів на задню "губу" гастроентероанастомозу.



Мал. 413. Накладання швів і формування передньої "губи" гастроентероанастомозу.

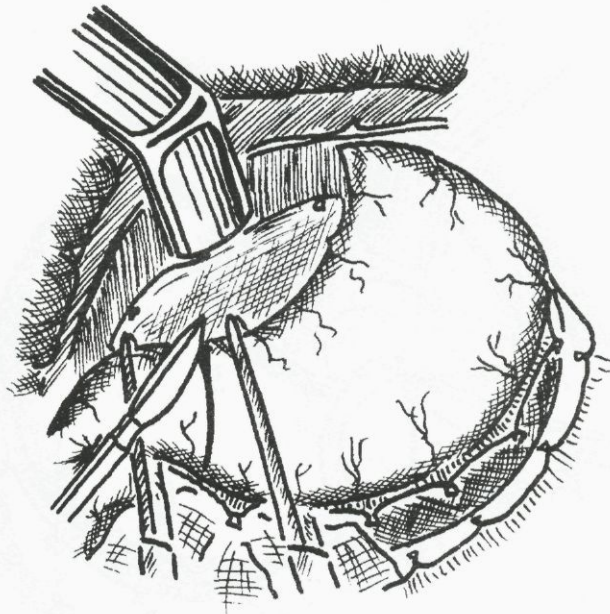


Мал. 414. Накладання другого ряду серозно-м'язевих швів. "Підвісні" шви на малу кривину шлунка.

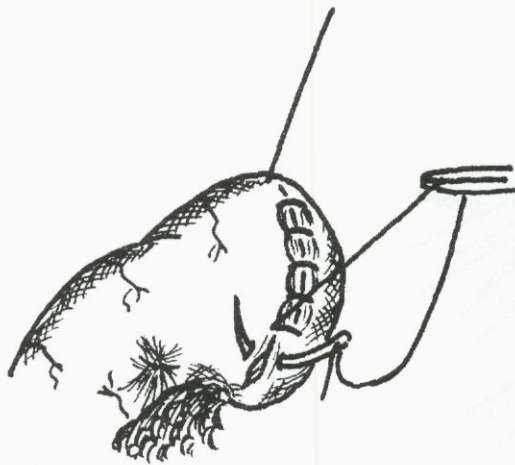


Мал. 415. Фіксування кукси шлунка у вікні брижі поперечної обвідної кишки.

Резекція шлунка на виключення за Фінстерером



Мал. 416. Шлунок відрізаний на 3—4 см проксимальніше воротаря.

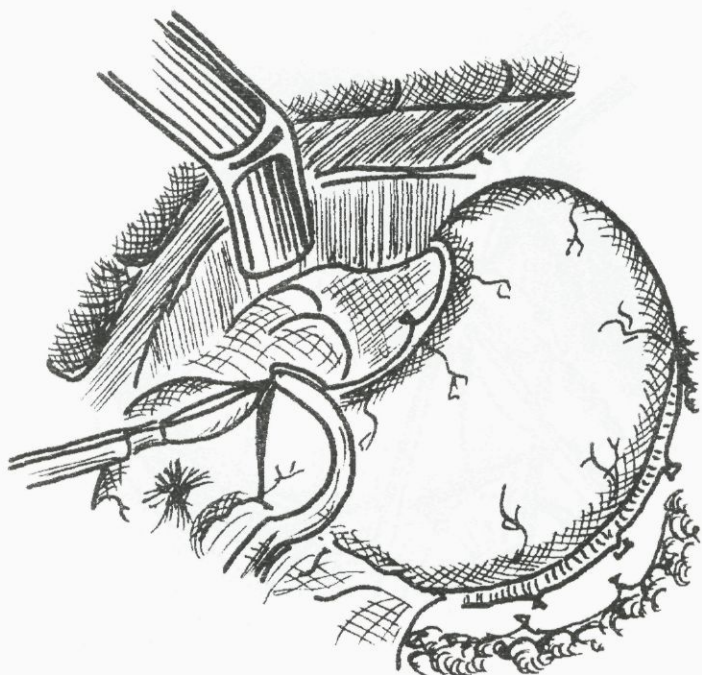


Мал. 417. Накладання першого ряду швів на дистальну куксу шлунка.

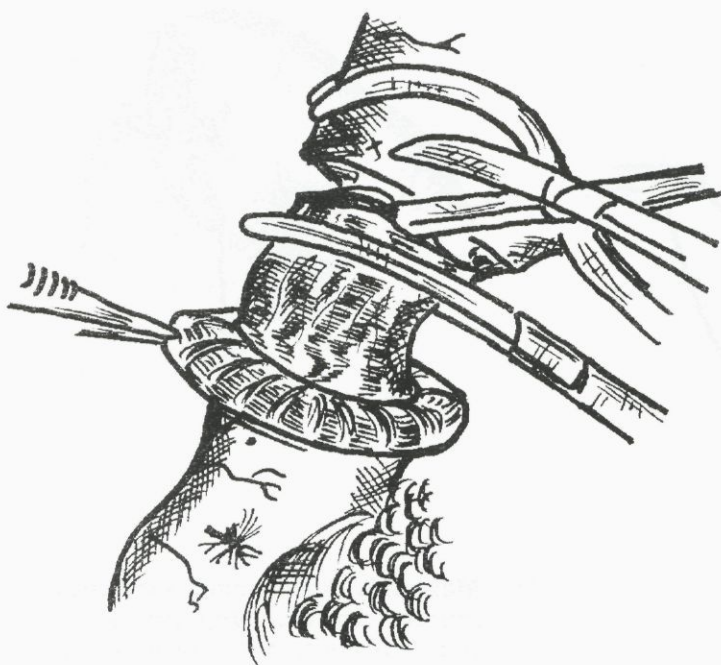


Мал. 418. Зашивання дистальної кукси шлунка другим рядом серозно-серозних вузлових швів.

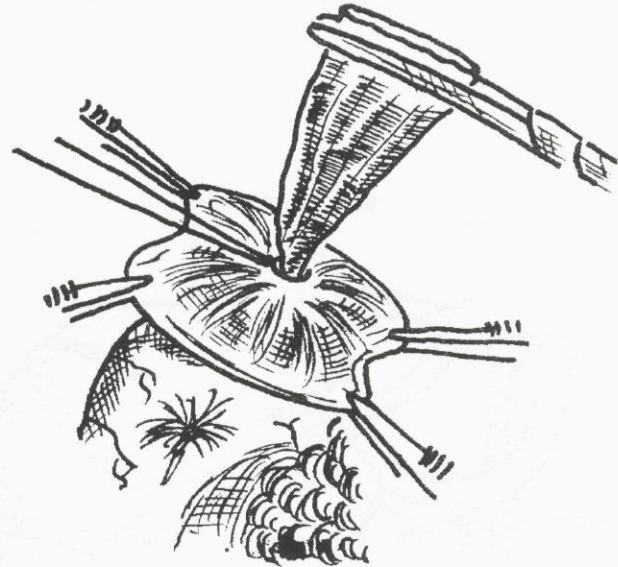
Резекція шлунка на виключення за Вільямсом-Кекалом




Мал. 419. Розрізання серозно-м'язової оболонки нижче за тискувача.



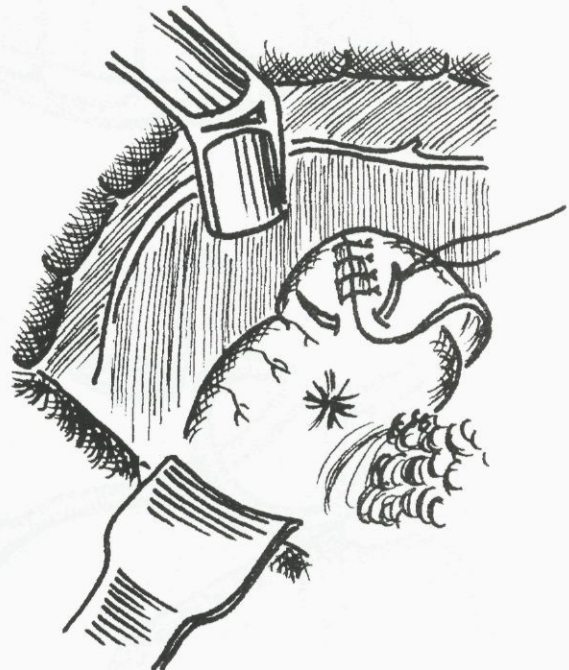
Мал. 420. Відсепарування серозно-м'язового шару дистальної кукси шлунка від слизової оболонки в напрямку до воротаря.



Мал. 421. Перев'язування і відрізання слизової оболонки дистальної кукси шлунка.

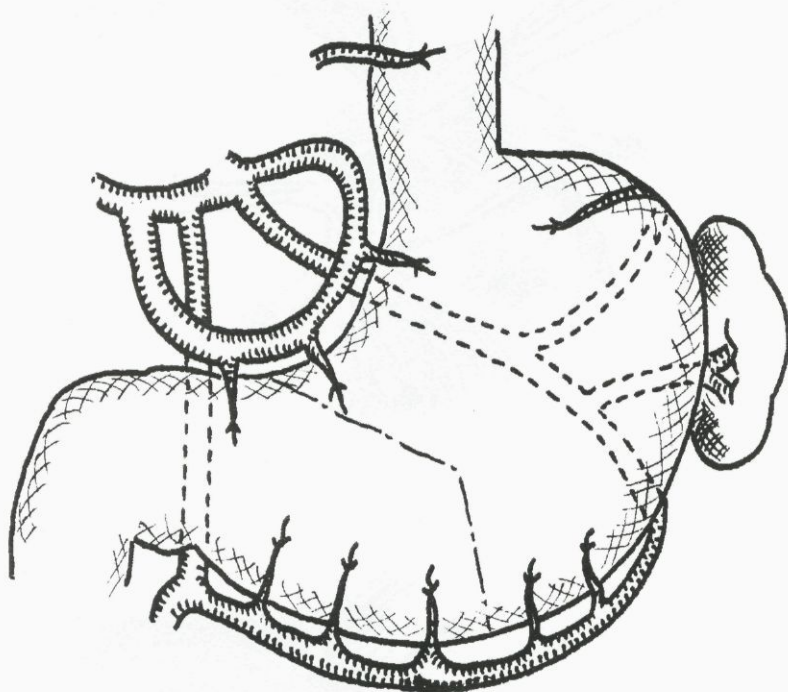


Мал. 422. Фіксування вузловими швами слизової оболонки кукси до основи заднього клаптя.

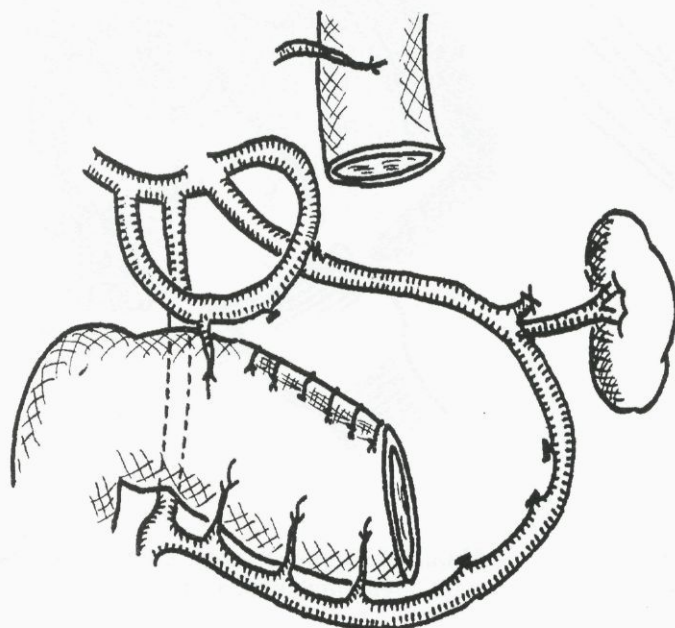


Мал. 423. Перитонізація швів "передньої губи" переднім клаптем.

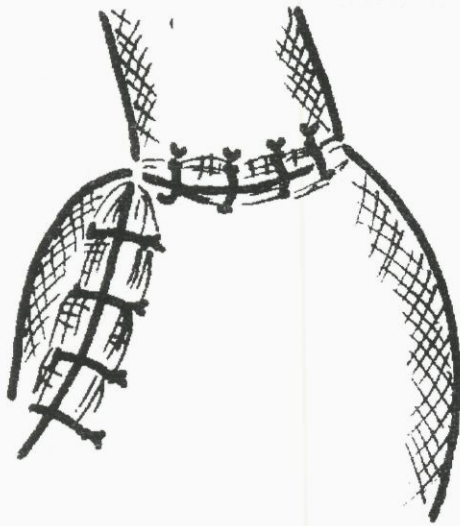
Проксимальна резекція шлунка



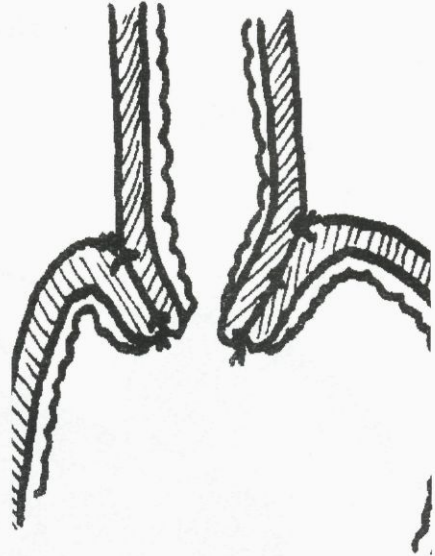
Мал. 424. Межі мобілізації великої і малої кривини кардіального відділу і тіла шлунка.



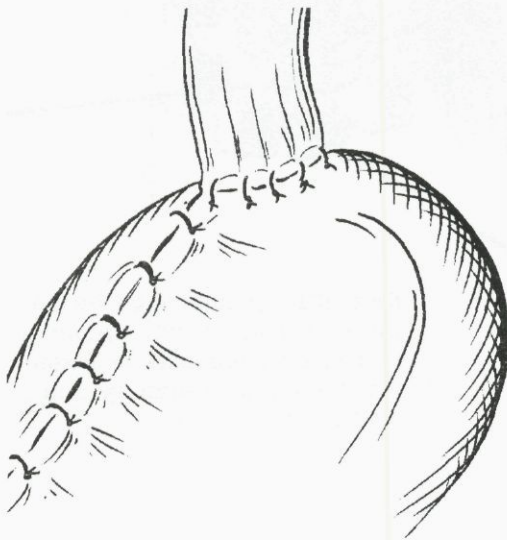
Мал. 425. Відрізана проксимальна частина шлунка після накладання швів на його куксу зі сторони малої кривини.



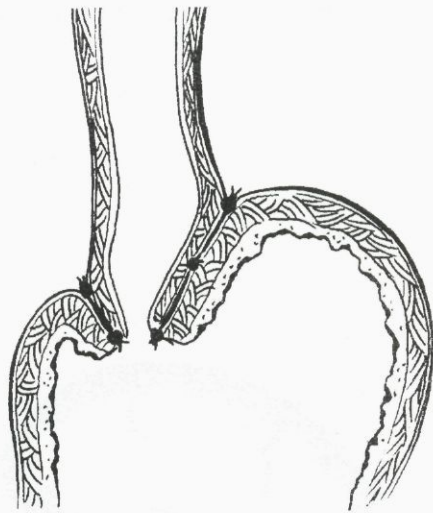
Мал. 426. Підшивання країв абдомінального відділу стравоходу до стінки великої кривини кукси шлунка і формування "задньої губи" анастомозу.



Мал. 427. Накладений перший ряд внутрішньовузлових швів анастомозу.

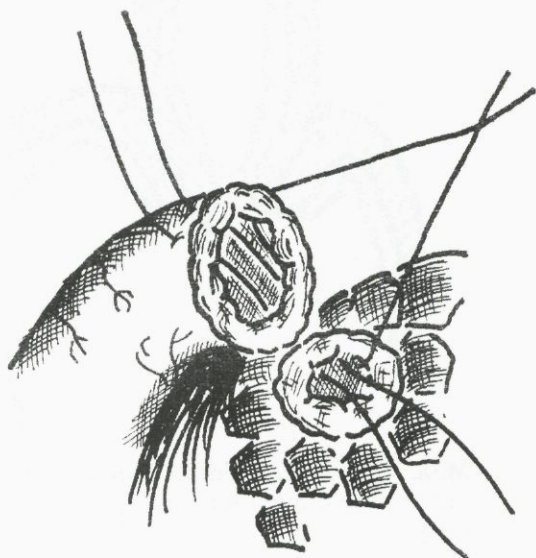


Мал. 428. Закінчення формування анастомозу після його інвагінації другим рядом серозно-м'язевих швів.

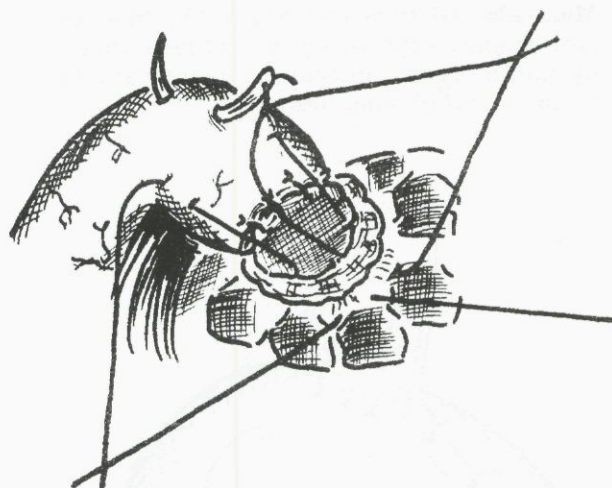


Мал. 429. Схематичне зображення формування антирефлюксного анастомозу.

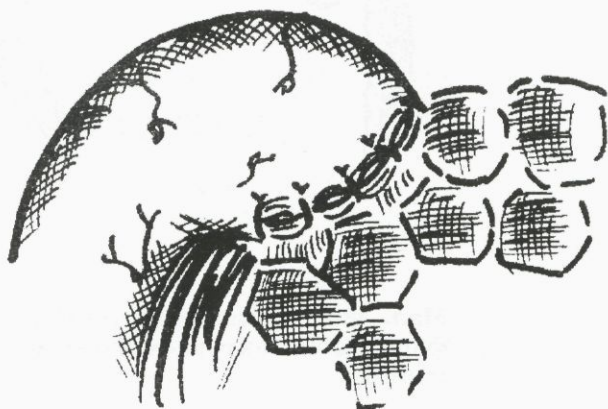
Зашивання кукси дванадцятипалої кишки за Ніссеном



Мал. 430. Вузлові шви накладені на край виразки і передню стінку дванадцятипалої кишки.

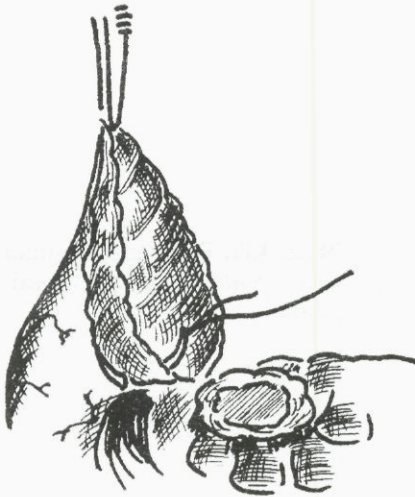


Мал. 431. Прошивання вузловими швами стінки кишки і проксимального краю із захопленням капсули підшлункової залози.

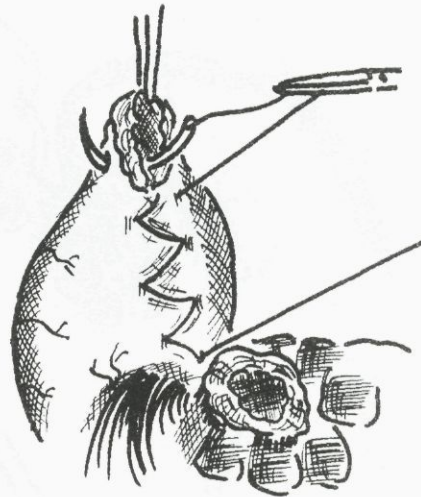


Мал. 432. Остаточний вигляд зашитого кукси.

Зашивання кукси дванадцятипалої кишки за Юдіним



Мал. 433. Перерізання дванадцятипалої кишки на рівні виразки.



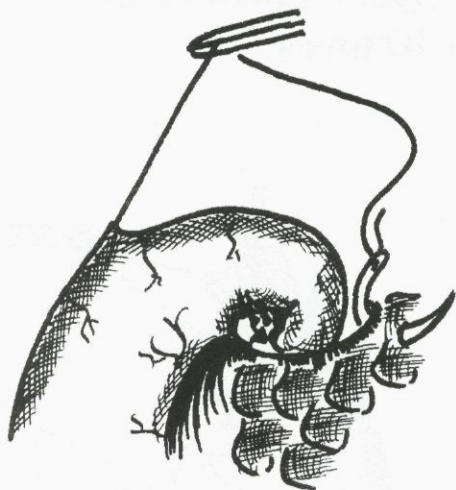
Мал. 434. Накладання безперервного з вивертом скорняжного шва від основи до верхнього кута кукси.



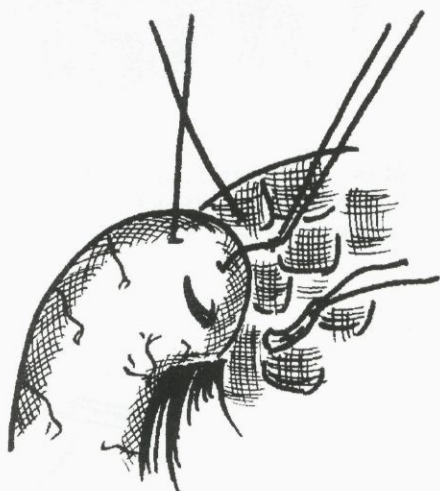
Мал. 435. Накладання останнього шва "равлика".



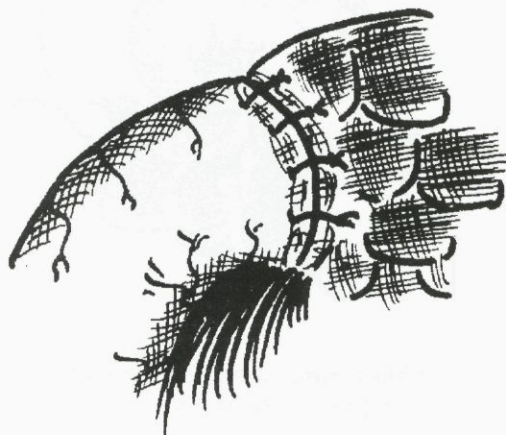
Мал. 436. Занурення "равлика" в пенетруючу виразку.



Мал. 437. Проведення шва через проксимальний край виразки.

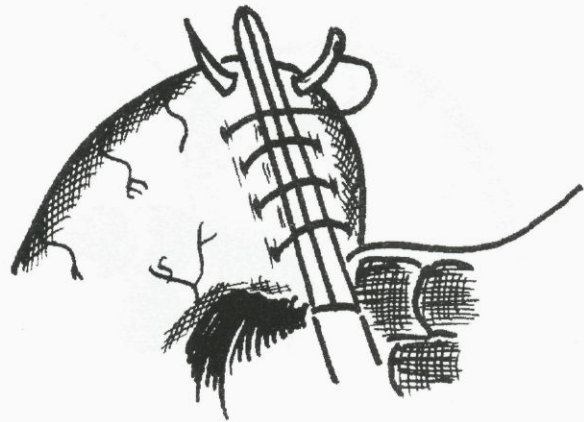


Мал. 438. Фіксація "равлика" до проксимального краю виразки.

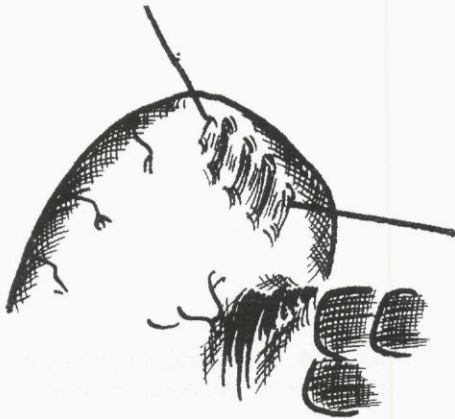


Мал. 439. Загальний вигляд зашитої куksi дванадцятипалої кишки.


Зашивання кукси дванадцятипалої кишки за Русановим



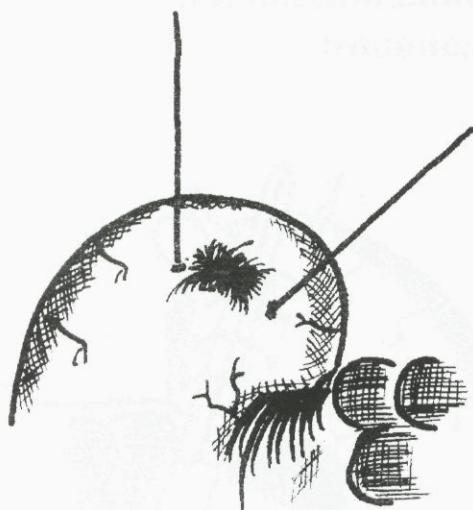
Мал. 440. Зашивання кукси
обвивним кетгуттовим швом.



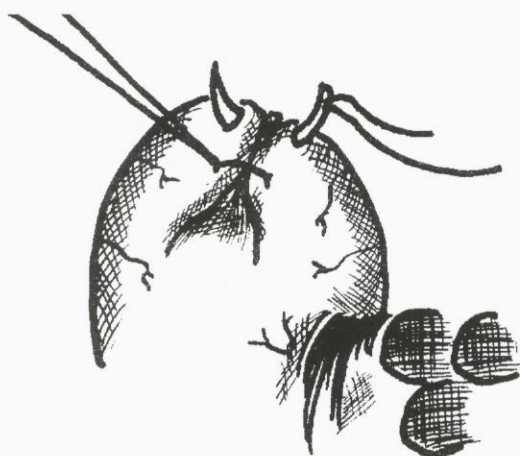
Мал. 441. Затягування і
зав'язування нитки шва.




Мал. 442. Накладання капщучного шва.



Мал. 443. Затягування і зав'язування нитки шва.



Мал. 444. Накладання другого ряду серозно-серозних швів.

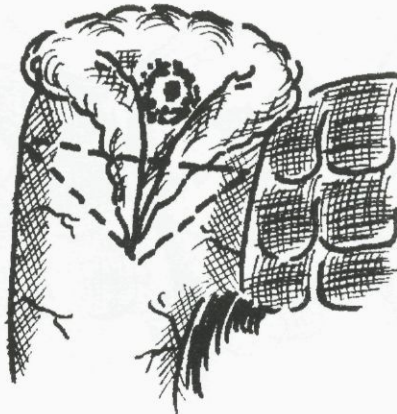


Мал. 445. "Перитонізація" кукси дванадцятипалої кишки з підшиванням до неї капсули підшлункової залози.

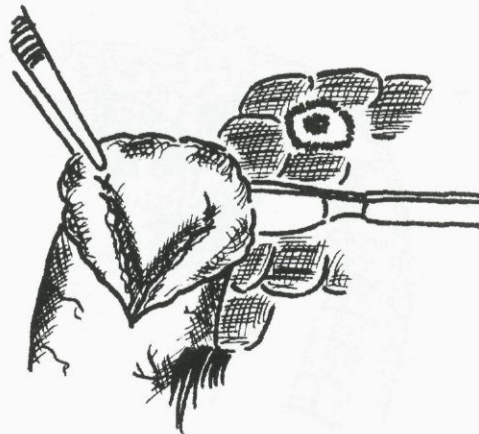
Зашивання кукси дванадцятипалої кишки за Ю.Т. Коморовським



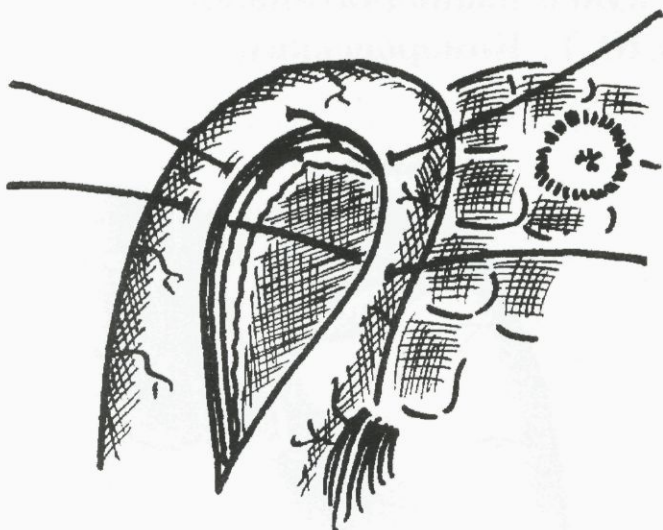
Мал. 446. Просвіт дванадцятипалої кишки розкрито.



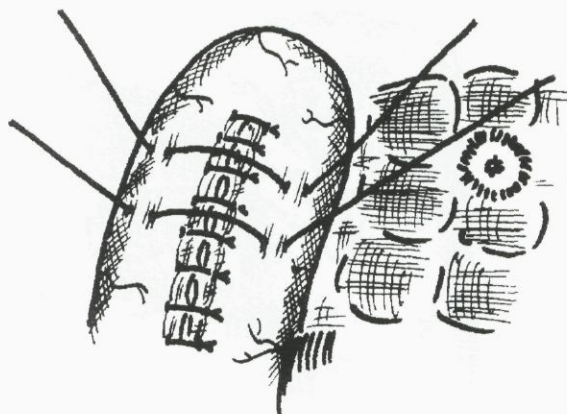
Мал. 447. Передня стінка кишки розрізана повздовжньо на 1,5—2 см дистальніше від нижнього краю виразки.



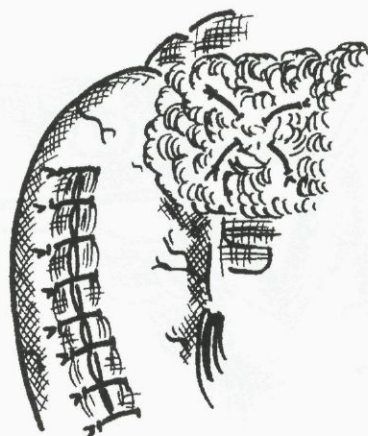
Мал. 448. Вирізання кукси дванадцятипалої кишки у вигляді тенісної ракетки.



Мал. 449. Накладання першого ряду внутрішніх швів проколанням один раз зі сторони серозної оболонки і двічі — зі сторони підслизового шару.



Мал. 450. Накладання другого ряду окремих вузлових серозно-м'язевих швів.



Мал. 451. Тампонування дна виразки клаптем великого сальника на ніжці.

Можливі ускладнення при виконанні резекції шлунка

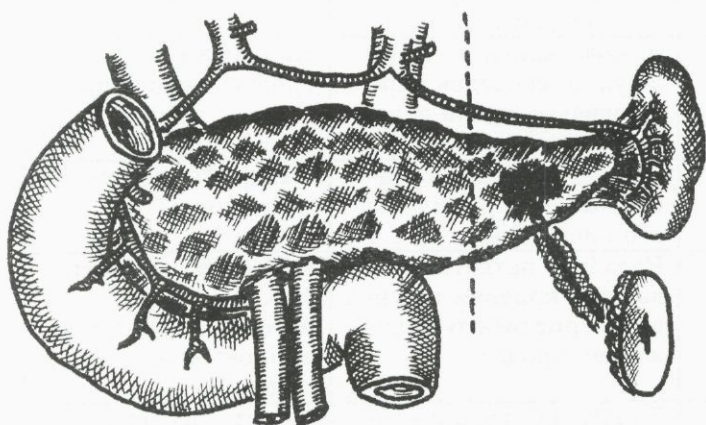
№ п/п	Ускладнення	Помилки, що призвели до ускладнень	Невідкладні дії
1.	Кровотеча із судин малого і великого сальника	Зісковзування лігатури з судин внаслідок перев'язування судин великими порціями	Прошити і лігувати кровоточиві судини
2.	Кровотеча в просвіт шлунка і кишечника	Непрошиті судини підслизового шару шлунка або кишечника	Накласти гемостатичні шви
3.	Пошкодження капсули селезінки	Надмірне натягування великої кривини шлунка при периспленіті і злуківому процесі	Виконати спленектомію, дренувати черевну порожнину в підребер'ях справа і зліва
4.	Пристінкове поранення або перерізання загальної жовчної протоки	Важка мобілізація і обробка кукси дванадцятипалої кишки на тлі великого виразкового інфільтрату	Защити протоку атравматичною голкою на зовнішньому дренажі, виведеному транспапілярно і через дуоденостому

Орієнтаційна карта для самостійної підготовки

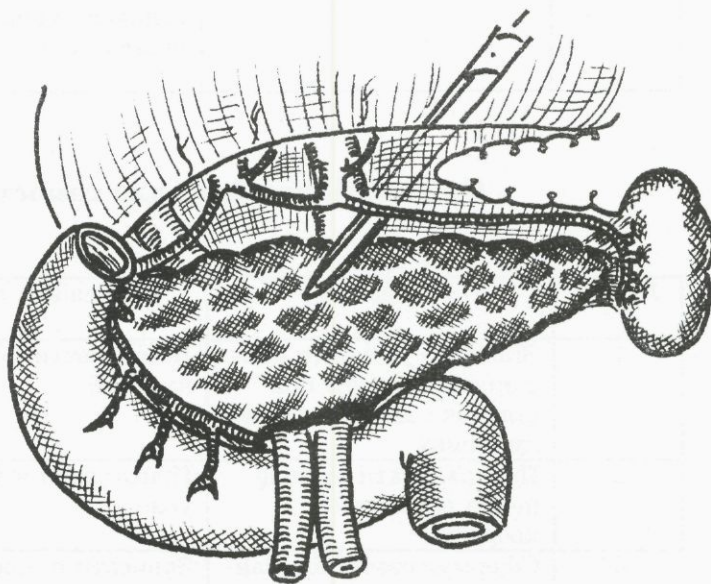
№ п/п	Завдання	Вказівки до дії	Самостійна робота
1.	Згадати і уточнити анатомічні відомості про шлунок і дванадцятипалу кишку	Намалювати і позначити на схемі	Брати участь в операціях, самостійно виконувати окремі етапи операції
2.	Перерахувати ускладнення виразкової хвороби	Підготувати відповідь усно	
3.	Сформулювати показання до оперативного лікування ускладненої виразкової хвороби	Записати в особистий зошит	

ОПЕРАЦІЇ НА ПІДШЛУНКОВІЙ ЗАЛОЗИ

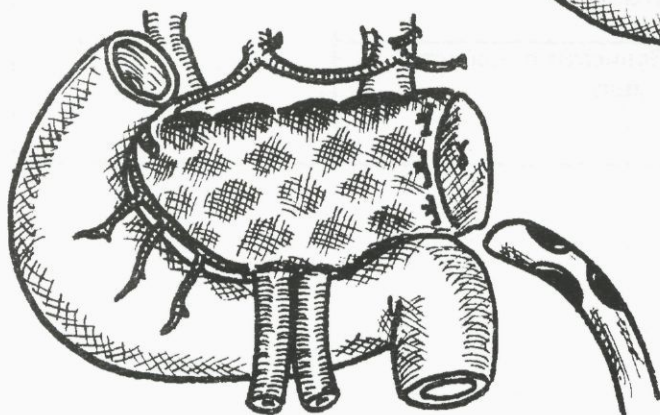
Резекція хвоста підшлункової залози



Мал. 452. Межі резекції хвостової частини залози.

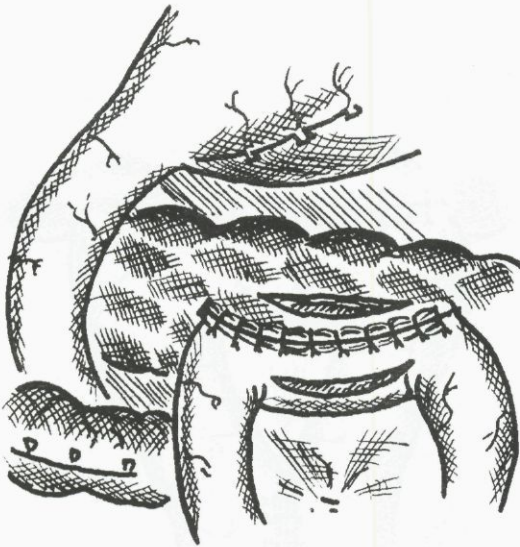

Мал. 453. Виділення і перев'язка селезінкової артерії.

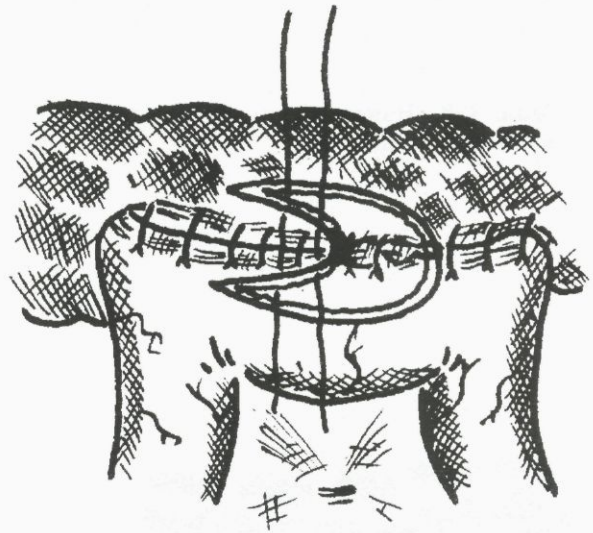


Мал. 454. Загальний вигляд кукси підшлункової залози. Підведення до неї дренажних трубок.

Повздовжня панкреатосіюностомія



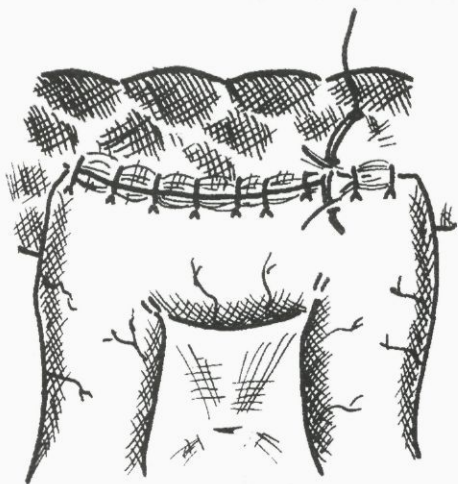
Мал. 455. Перший ряд вузлових швів між підшлунковою залозою і тонкою кишкою. Просвіт залози і кишки розкритий.



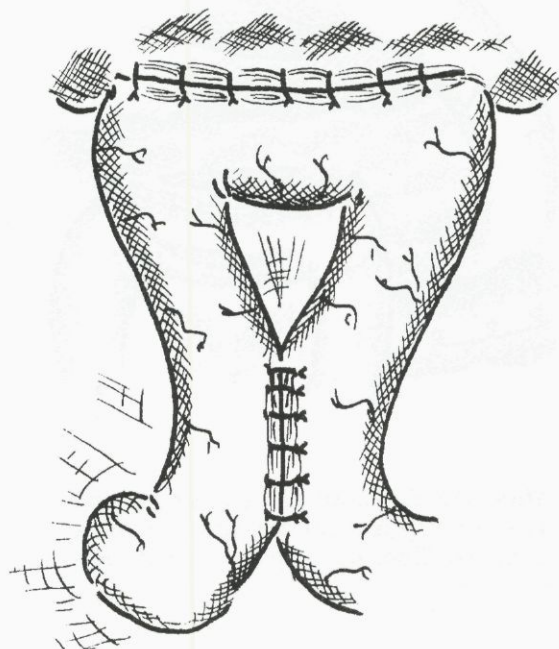
Мал. 456. Накладання вузлових швів на задню "губу" анастомозу.



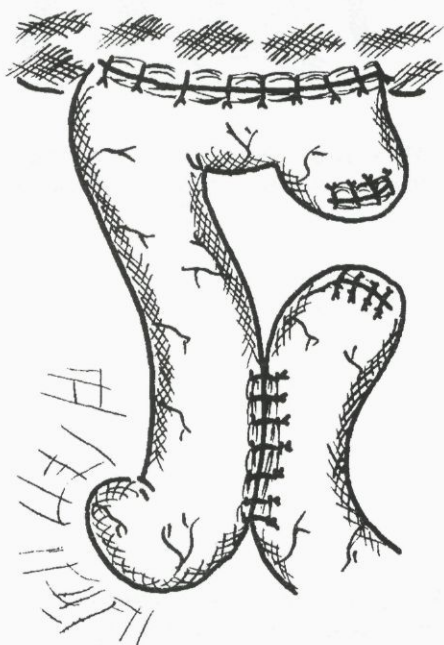
Мал. 457. Формування вузловими швами "передньої губи" анастомозу.



Мал. 458. Накладання другого ряду вузлових швів.




Мал. 459. Утворення анастомозу між привідною і відвідною петлями тонкої кишки.

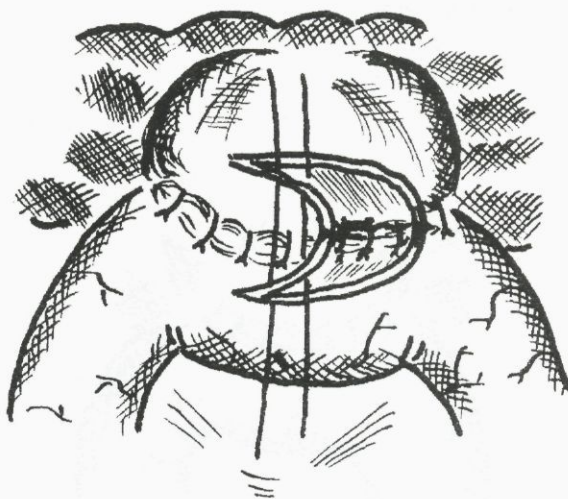


Мал. 460. Загальний вигляд остаточно сформованого панкреатосюноанастомозу.

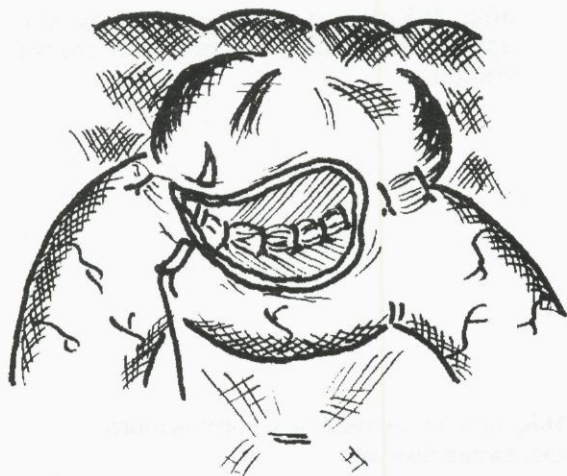Цистоентероанастомоз



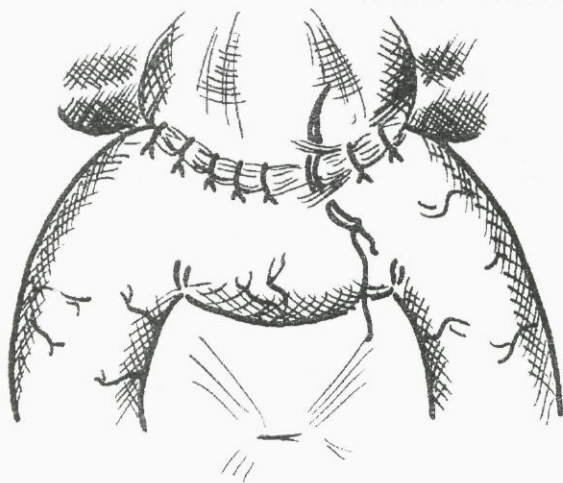
Мал. 461. Накладений перший ряд вузлових швів між стінкою кісти залози і тонкою кишкою. Кіста і тонка кишка розкриті.



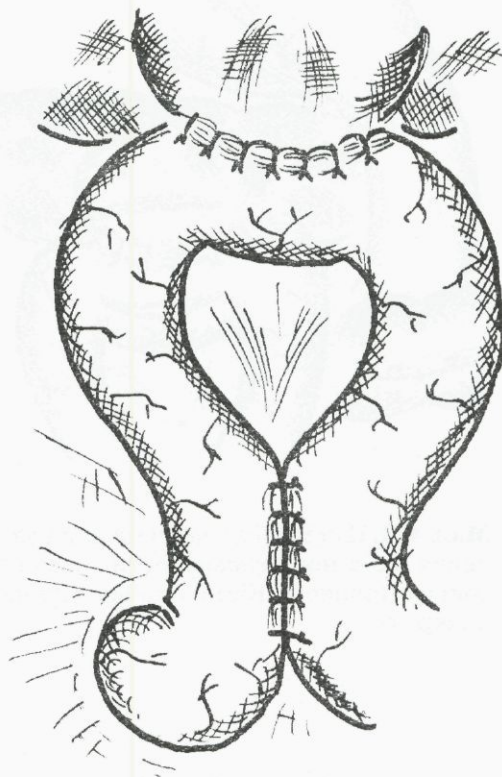
Мал. 462. Формування задньої "губи" анастомозу за допомогою вузлових швів.



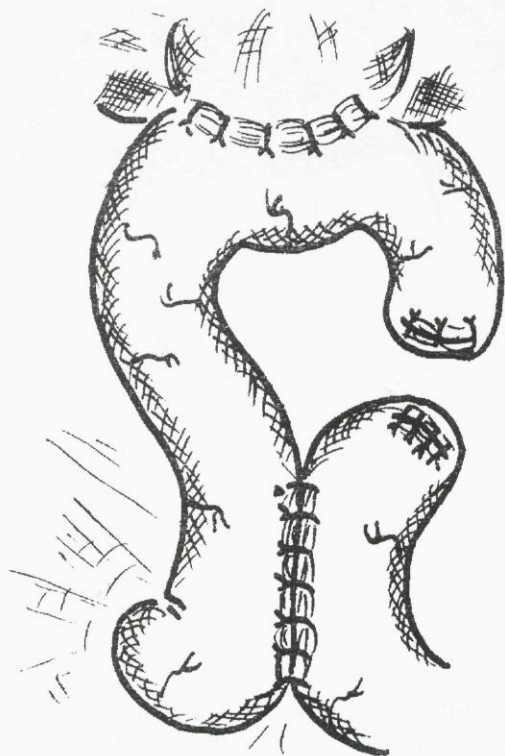
Мал. 463. Накладання вузлових швів на передню "губу" анастомозу.



Мал. 464. Накладання другого ряду вузлових швів.



Мал. 465. Формування анастомозу між привідною і відвідною петлями тонкої кишки.



Мал. 466. Загальний вигляд сформованого цистоеюноанастомозу.


**Можливі ускладнення при
операціях на підшлунковій залозі**

№ п/п	Ускладнення	Помилки, що призвели до ускладнень	Невідкладні дії
1.	Кровотеча	Пошкодження вен підшлункової залози, селезінкової вени, селезінкової артерії	Виділити, перев'язати і прошити судини
2.	Кровотеча в кишківник	Непрошиті судини підслизового шару	Накласти гемостатичні шви
3.	Пошкодження стінки шлунка або кишківника	Маніпуляції в запально-змінених тканинах	Защити дефект, дренажувати черевну порожнину, виконати назогастральну декompresію кишечника

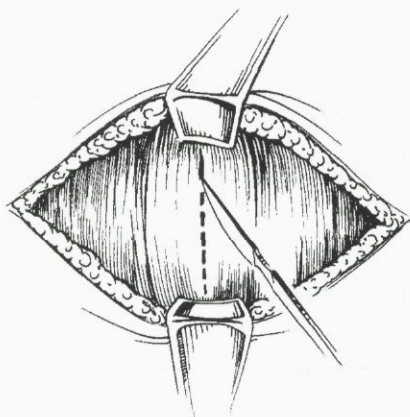
Орієнтаційна карта для самостійної підготовки

№ п/п	Завдання	Вказівки до дії	Самостійна робота
1.	Згадати і уточнити анатомо-фізіологічні відомості про підшлункову залозу	Намалювати і позначити на схемі	Асистувати при операціях
2.	Охарактеризувати патогенетичні ознаки гострого панкреатиту	Підготувати відповідь усно	
3.	Перерахувати і пояснити суть спеціальних методів дослідження	Підготувати відповідь усно	
4.	Розшифрувати принципи патогенетичної консервативної терапії	Підготувати відповідь усно	
5.	Визначити показання до операції	Підготувати відповідь усно	

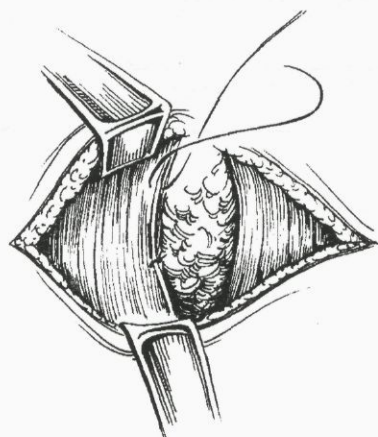
СУБТОТАЛЬНА СУБФАСЦІАЛЬНА РЕЗЕКЦІЯ ЩИТОВИДНОЇ ЗАЛОЗИ



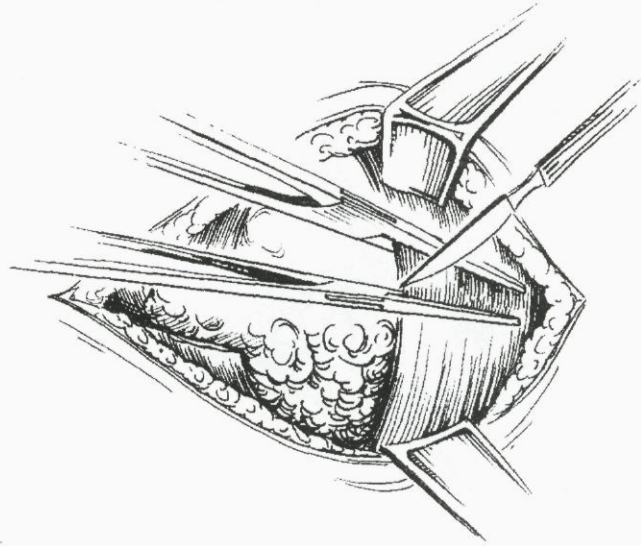
Мал. 467. Лінія розрізу шкіри
вздовж нижньої шийної складки.



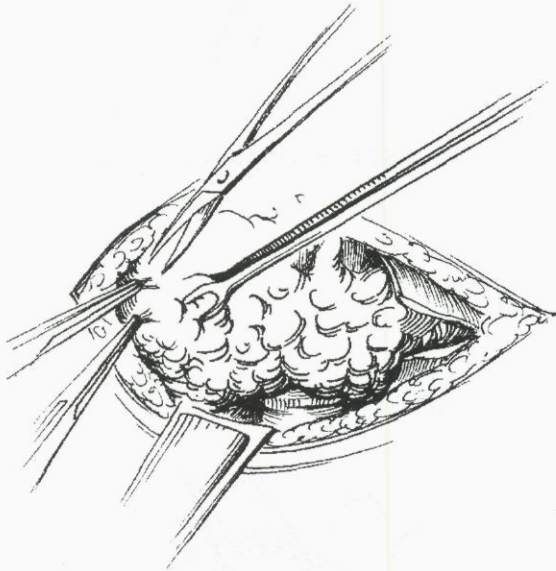
Мал. 468. Повздовжній розріз по
серединній лінії.



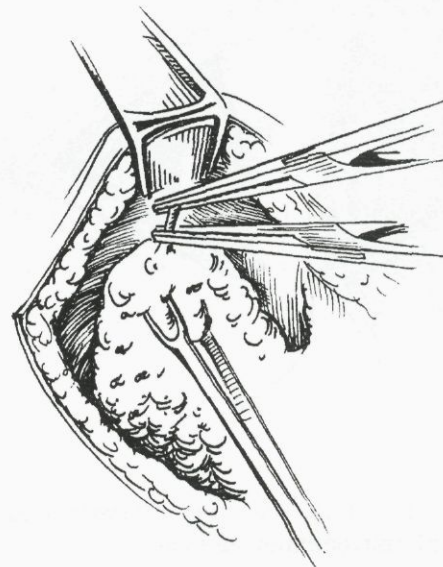
Мал. 469. Лігування судин в рані.



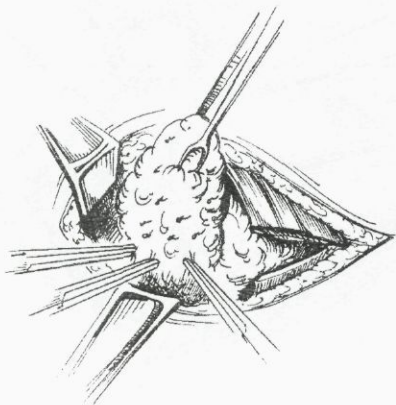
Мал. 470. Перерізання грудинно-під'язикового і грудинно-щитовидного м'язів.



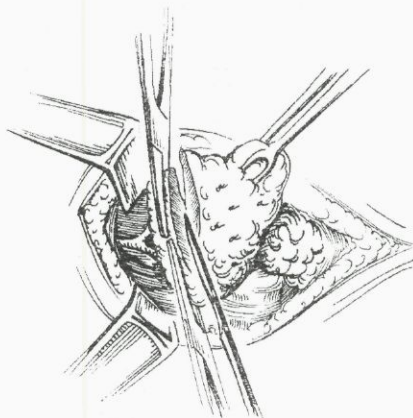
Мал. 471. Видалення латеральної поверхні бокової долі.



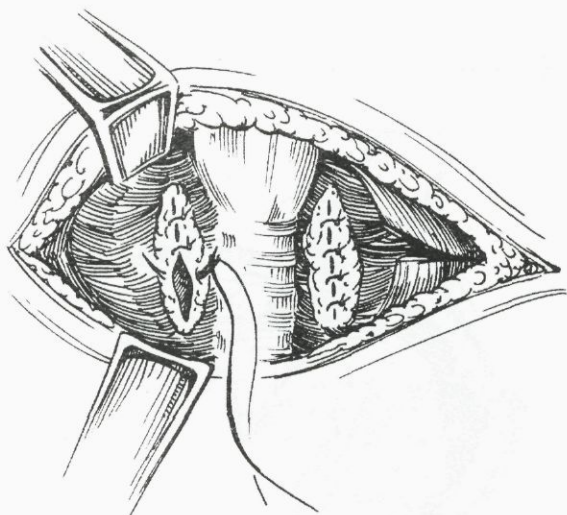
Мал. 472. Виділення верхнього полюса.



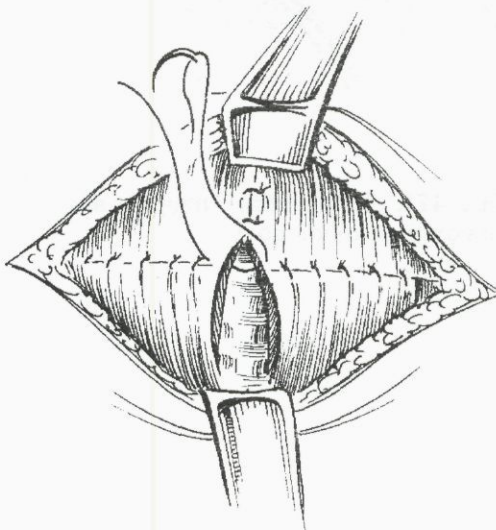
Мал. 473. Видалення нижнього полюса.



Мал. 474. Відсічення долі.



Мал. 475. Зашивання кукси залози після резекції щитовидної залози.



Мал. 476. Зашивання рани по серединній лінії.

**Можливі ускладнення при субтотальній
субфасціальній резекції щитовидної залози**

№ п/п	Ускладнення	Помилки, що призвели до ускладнень	Невідкладні дії
1.	Кровотеча з судин щитовидної залози	Зісковзування лігатури з судин	Прошити і лігувати кровоточиві судини
2.	Асфіксія	Пошкодження поворотних нервів	Виконати трахеостомію
3.	Перфорація трахеї	Необережні маніпуляції під час операції	Защити дефект трахеї
4.	Різка падіння артеріального тиску	Недостатня підготовка до операції при важкому тиреотоксикозі	Ввести гормони кори наднирників

Орієнтаційна карта для самостійної підготовки

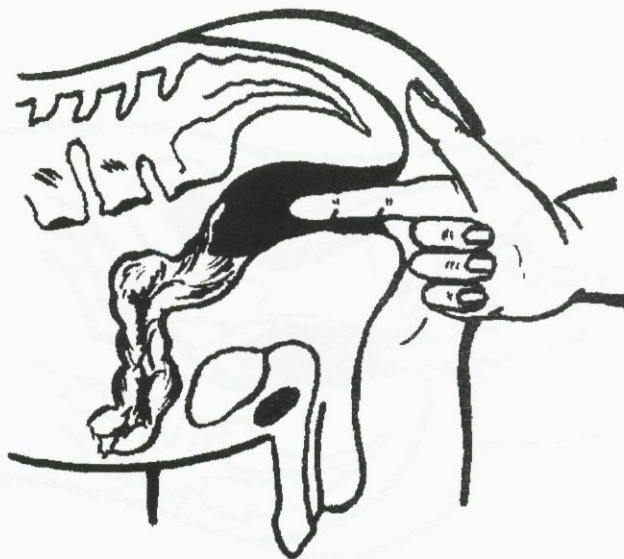
№ п/п	Завдання	Вказівки до дії	Самостійна робота
1.	Згадати анатомію передньої поверхні шиї	Намалювати схему	Брати участь в операціях
2.	Уточнити показання до резекції щитовидної залози	Підготувати відповідь усно	
3.	Уточнити можливі ускладнення під час операції і їх попередження	Підготувати відповідь усно	

ЛІТЕРАТУРА

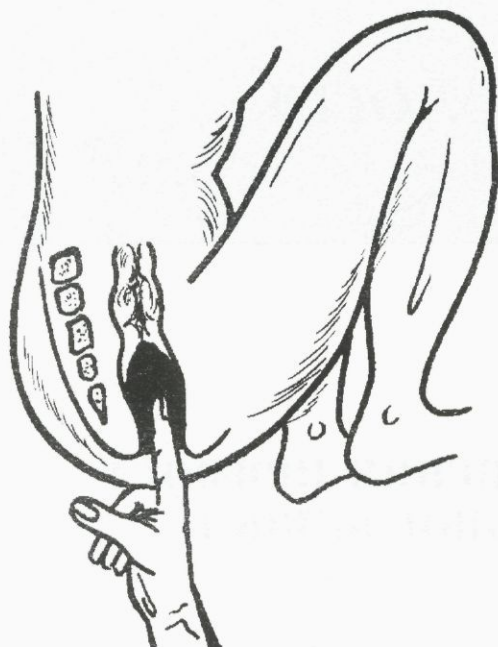
1. Астапенко В.Г., Малиновский Н.Н. Практическое руководство по хирургическим болезням.- Минск: "Высшая школа".- 1983, т.1. - 383 с.
2. Виноградов В.В., Зима П.И., Кочиашили В.В. Непроходимость желчных путей.- Москва "Медицина", 1977.
3. Вишневский А.А., Ульманис Я.Л., Гришкевич Э.В. Желчеотводящие анастомозы. Москва.: "Медицина", 1972.- 304 с.
4. Дедерер Ю.М. Патогенез и лечение острой непроходимости кишечника. Москва: "Медицина", 1971.
5. Зографски С. Эндокринная хирургия. Медицина и физкультура. София. 1977.- 525 с.
6. Ковальчук Л.А. Применение селективной проксимальной ваготомии с прицельной резекцией ишемического сегмента желудка при лечении язвенной болезни //Хирургия: - 1988.- N 3.-с. 29-35.
7. Коморовский Ю.Т.Башняк В.В. Сравнительная оценка метода продольного ушивания "трудной" культи двенадцатиперстной кишки. Клиническая хирургия. 1985.- N 8.- С7 30-33.
8. Кочнев О.С. Экстренная хирургия желудочно-кишечного тракта. Издательство Казанского университета, 1984.- 288 с.
9. Колесов В.И. Клиника и лечение острого аппендецита. Ленинград: "Медицина", 1972.- 279 с.
10. Кузин М.И. и другие. Хронический панкреатит. Москва: "Медицина", 1985.- 368 с.
11. Панцырев Ю.М., Гринберг Я.А. Ваготомия при осложненных дуоденальных язвах. Москва: "Медицина", 1979.- 169 с.

ПРОКТОЛОГІЯ

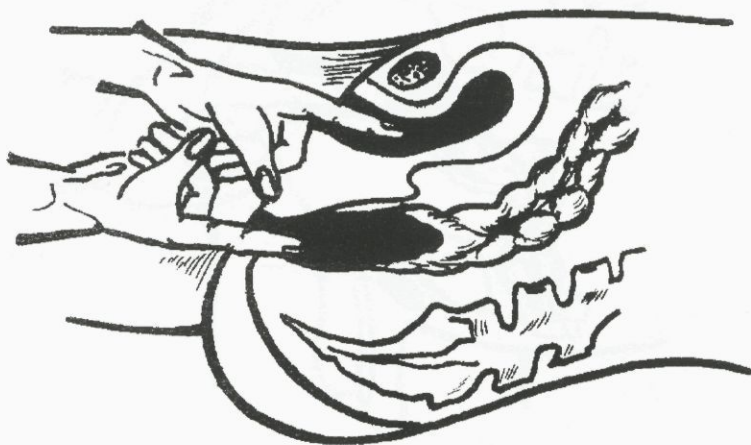МЕТОДИ ОБСТЕЖЕННЯ ПРЯМОЇ І СИГМОПОДІБНОЇ КИШКИ



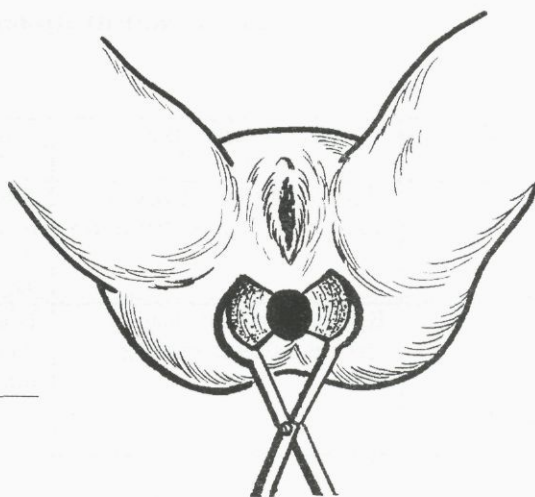
Мал. 477. Пальцеве дослідження прямої кишки при колінно-ліктьовому положенні хворого.



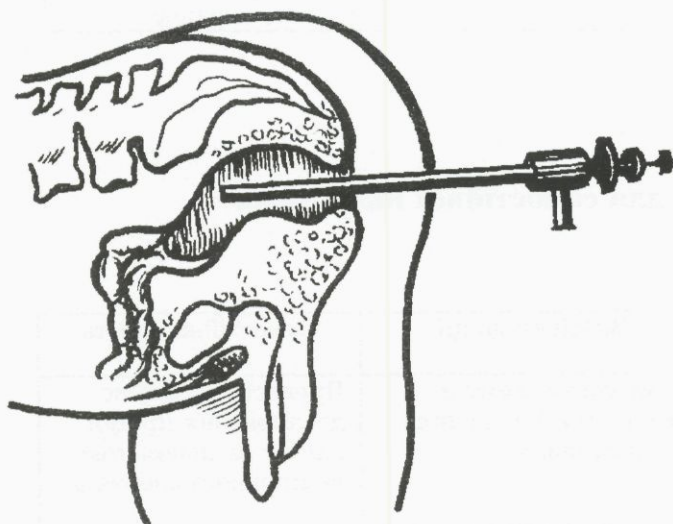
Мал. 478. Пальцеве дослідження прямої кишки при положенні хворого "навприсідки".



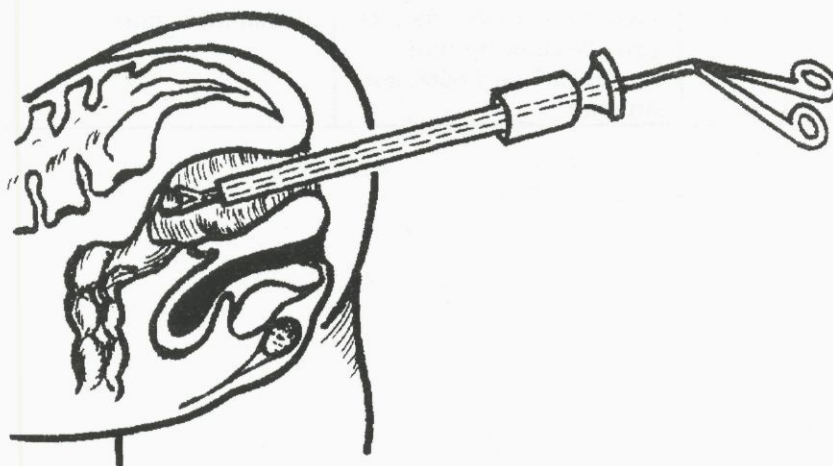
Мал. 479. Двохручне дослідження прямої кишки.



Мал. 480. Дослідження прямої кишки за допомогою ректального дзеркала.



Мал. 481. Ректосигмоскопія.



Мал. 482. Виконання біопсії через ректоскоп.

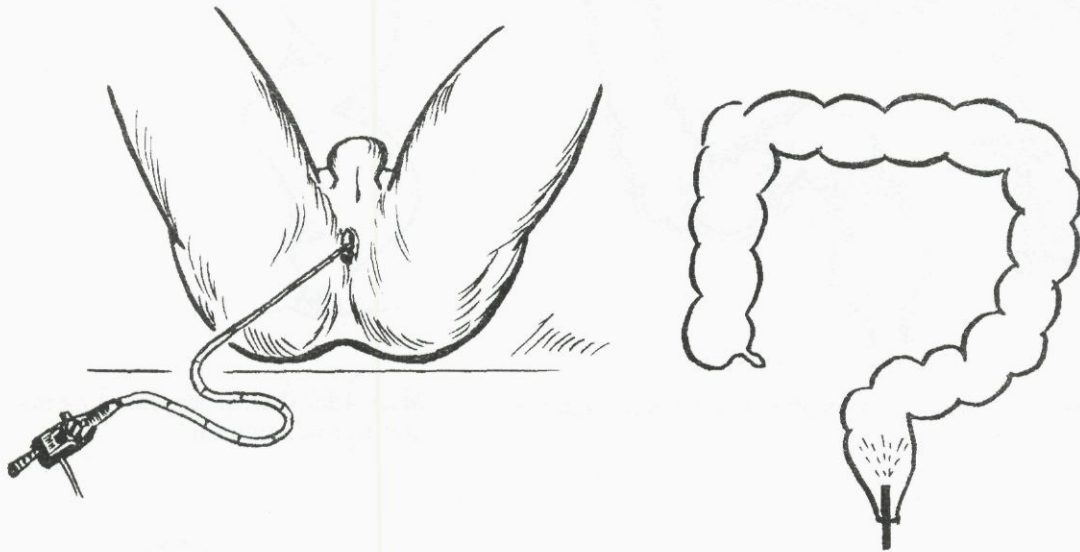
**Можливі ускладнення при
дослідженні прямої і сигмовидної кишки**

№ п/п	Ускладнення	Помилки, що призвели до ускладнень	Невідкладні дії
1.	Пошкодження прямої або сигмоподібної кишки	Маніпуляції ректоскопом без візуального контролю при патологічно-зміненій стінці органа	Виконати невідкладну операцію
2.	Кровотеча із прямої і сигмоподібної кишки	Пошкодження слизової оболонки, гемороїдальних вузлів або пухлини	Ввести в пряму кишку тампон з маззю і газовідвідну трубку, застосувати гемостатичну терапію

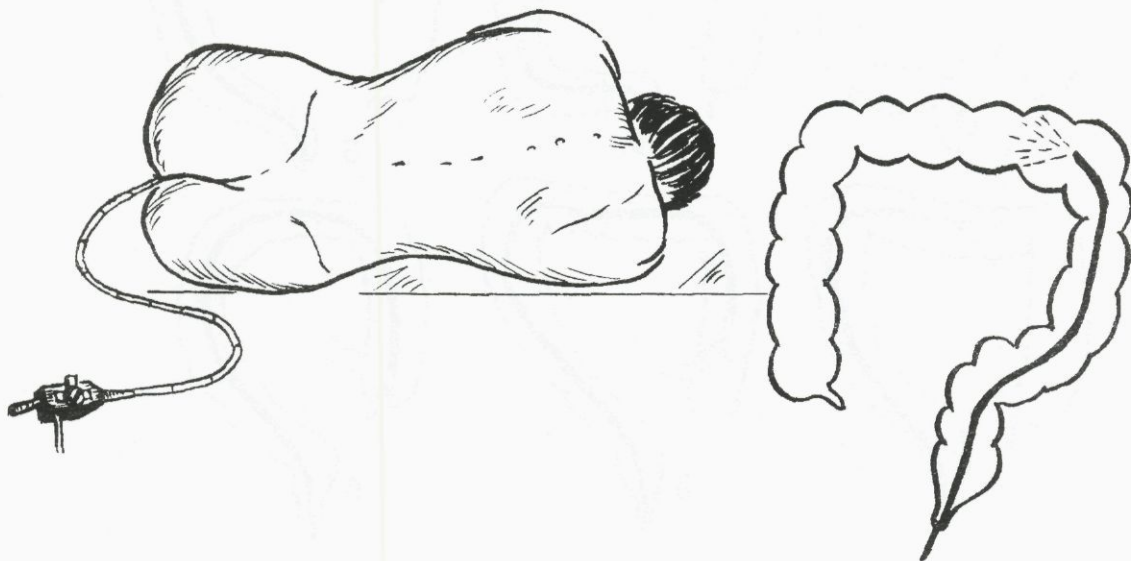
Орієнтаційна карта для самостійної підготовки

№ п/п	Завдання	Вказівки до дії	Самостійна робота
1.	Згадати і уточнити анатомо-фізіологічні відомості про пряму, сигмоподібну обвідну кишки і параректальний простір	Намалюват схему в фронтальній і сагітальній площинах	Провести пальцеве дослідження прямої кишки за допомогою ректального дзеркала
2.	Вивчити показання і протипоказання до виконання ректороманоскопії	Перерахувати і обґрунтувати	
3.	Вивчити методи стерилізації інструментів для дослідження прямої, сигмоподібної і обвідної кишки	Записати в індивідуальний зошит	Зібрати ректороманоскоп, підготувати його до роботи

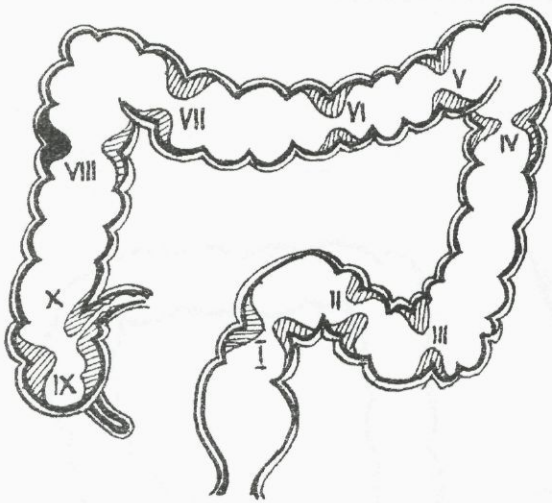
КОЛОНОСКОПІЯ



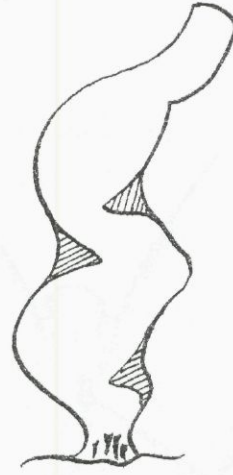
Мал. 483. Положення хворого при проведенні колоноскопа в початкову частину сигмоподібної кишки.



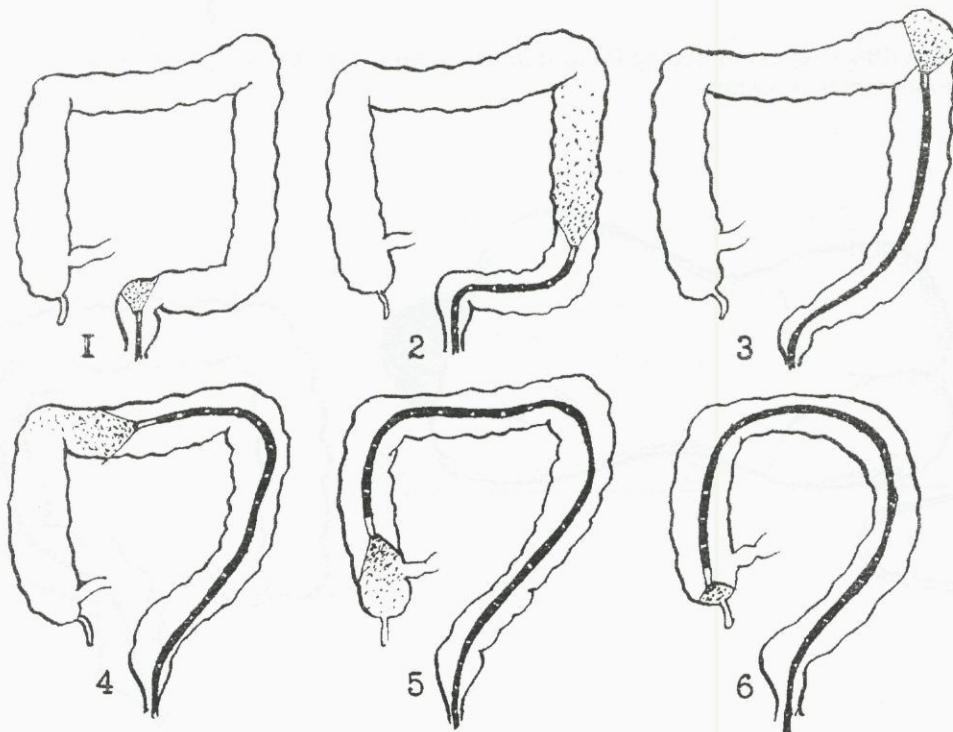
Мал. 484. Положення хворого при проведенні колоноскопа по каналу обвідної кишки.



Мал. 485. Схема розташування сфінктерів товстої кишки.



Мал. 486. Схема вигинів і складок прямої кишки.



Мал. 487. Техніка колоноскопії. Колоноскоп проведений в початкову частину сигмоподібної (1) і далі в нисхідну (2,3), поперечну (4), висхідну (5) обвідну і сліпу (6) кишки.

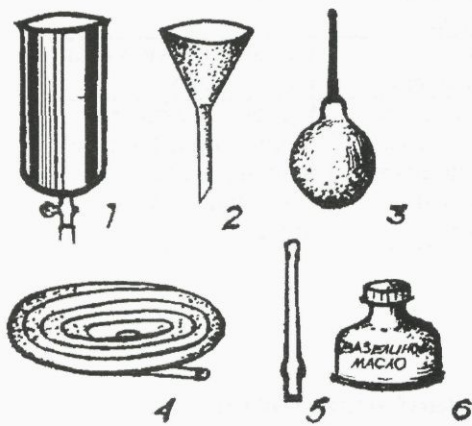
**Можливі ускладнення при
виконанні колоноскопії**

№ п/п	Ускладнення	Помилки, що призвели до ускладнень	Невідкладні дії
1.	Перфорація стінки кишки	Грубе, насильне проведення ендоскопа	Виконати невідкладну операцію
2.	Кровотеча із стінки товстої кишки, поліпа чи пухлини	Неконтрольоване проведення ендоскопа, видалення крупних поліпів і ворсинчастих пухлин через колоноскоп	Провести гемостатичну терапію, при неефективності – оперативне лікування

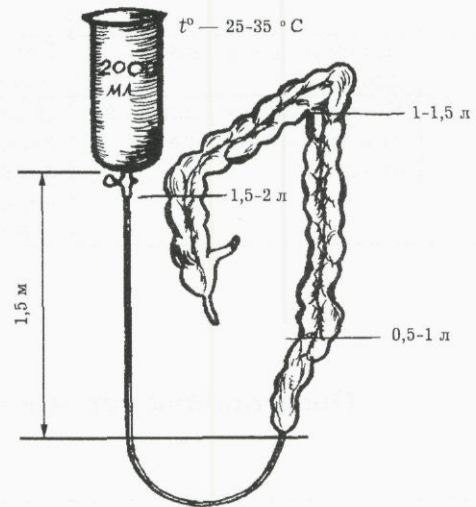
Орієнтаційна карта для самостійної підготовки

№ п/п	Завдання	Вказівки до дії	Самостійна робота
1.	Згадати методи стерилізації колоноскопа	Підготувати відповідь усно	Підготувати колоноскоп до роботи
2.	Вивчити показання і протипоказання до виконання планової і екстренної колоноскопії	Перерахувати і обґрунтувати	
3.	Вивчити підготовку хворих до колоноскопії	Записати в особистий зошит	
4.	Назвати основні частини колоноскопа	Підготувати відповідь усно	Участь у проведенні колоноскопії

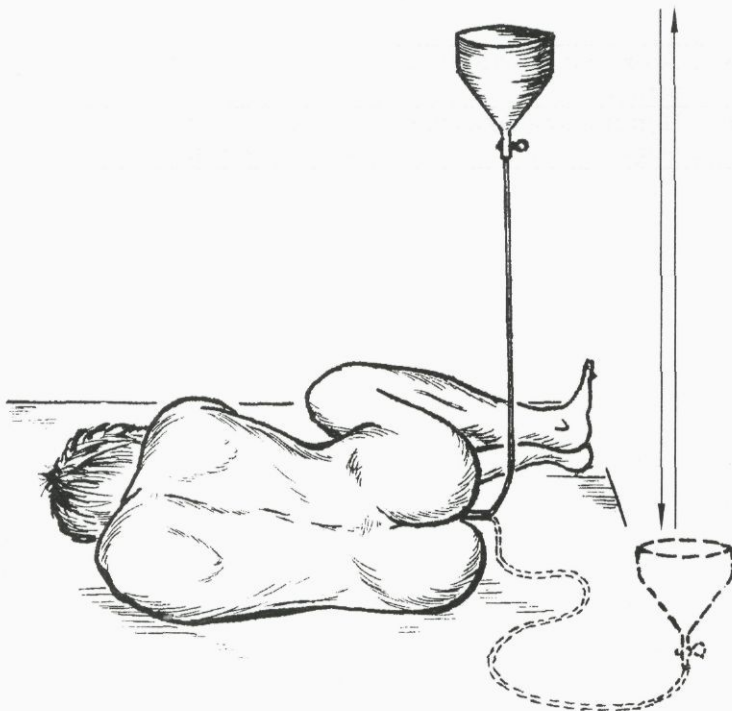
КЛІЗМИ



Мал. 488. Пристрої для клізми: 1) чашка Есмарха з краном; 2) скляна лійка; 3) грушоподібний балон; 4) гумова трубка; 5) наконечник.



Мал. 489. Параметри техніки при виконанні клізми (об'єм та температура рідини, висота розміщення посудини).



Мал. 490. Схематичне зображення методики виконання сифонної клізми.

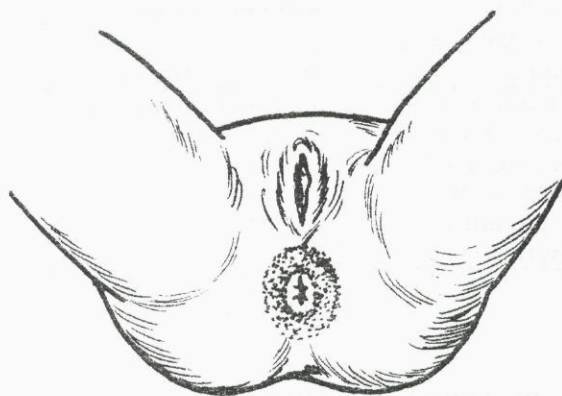
Можливі ускладнення при проведенні клізми

№ п/п	Ускладнення	Помилки, що призвели до ускладнень	Невідкладні дії
1.	Поранення слизової прямої кишки наконечником	Грубе (насильне) введення наконечника в пряму кишку	В кишку ввести газовідвідну трубку і мазевий тампон
2.	Розрив товстої кишки	Неврахування наявності патологічно зміненої стінки кишки, форсування введення великої кількості рідини в товсту кишу	Виконати невідкладну операцію

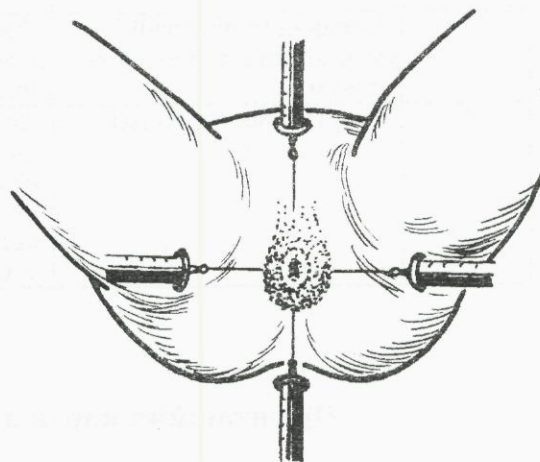
Орієнтаційна карта для самостійної підготовки

№ п/п	Завдання	Вказівки до дії	Самостійна робота
1.	Вивчити методи стерилізації обладнання для клізми	Записати в індивідуальний зошит	Зібрати систему для проведення очисної клізми
2.	Пригадати показання і протипоказання до виконання клізми	Перерахувати, обґрунтувати	
3.	Повторити рецептуру лікарських засобів, які застосовують для клізми, їх фармакологічну дію	Записати в особистий зошит	

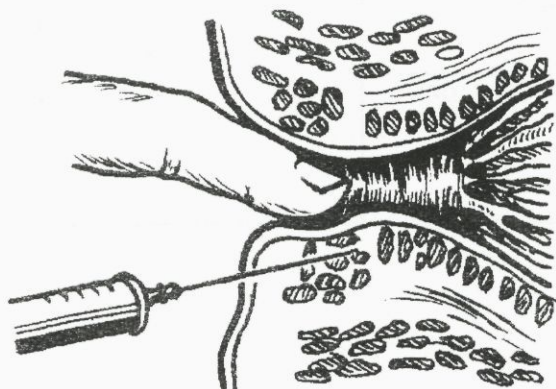
МІСЦЕВА АНЕСТЕЗІЯ ПРИ ОПЕРАЦІЯХ НА ПРЯМІЙ КИШЦІ



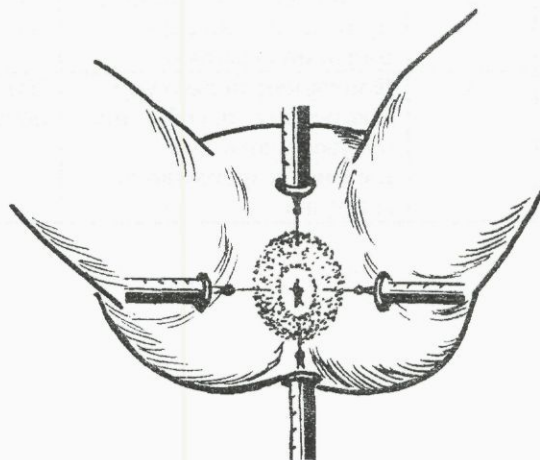
Мал. 491. Кругова інфільтрація розчином анестетика шкіри навколо анального отвору.



Мал. 492. Ін'єкція розчином анестетика з чотирьох точок в ділянку сфінктера.



Мал. 493. Схематичне зображення техніки введення розчину анестетика в ділянку сфінктера під контролем пальця, що знаходиться в прямій кишці.



Мал. 494. Додаткова ін'єкція розчину анестетика в ішіоректальний простір.

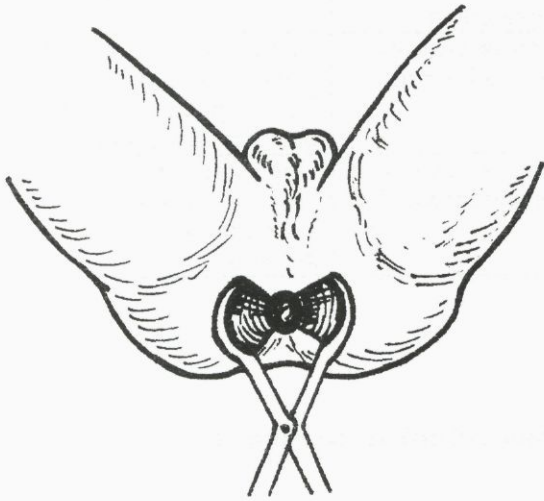
Можливі ускладнення при виконанні місцевої анестезії при операціях на прямій кишці

№ п/п	Ускладнення	Помилки, що призвели до ускладнень	Невідкладні дії
1.	Проникнення голки в судину	Недотримання техніки виконання маніпуляції	Відтягнути шприц на себе і при відсутності крові продовжувати вводити новокаїн
2.	Введення новокаїну в просвіт прямої кишки	Недотримання техніки виконання маніпуляції	Обробити слизову кишки в ділянці проколу розчином Люголя

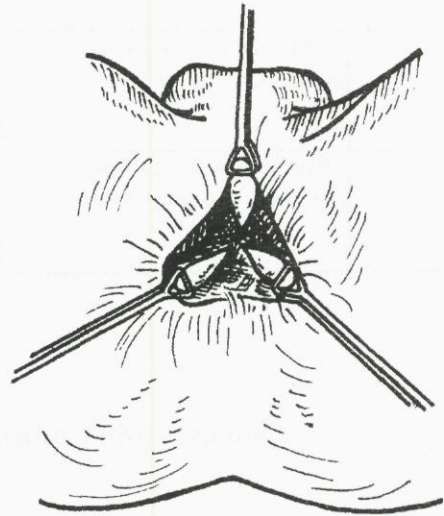
Орієнтаційна карта для самостійної підготовки

№ п/п	Завдання	Вказівки до дії	Самостійна робота студента
1.	Повторити механізм фармакологічної дії новокаїну	Перерахувати, обґрунтувати	Брати участь в операціях і самостійне виконання місцевої анестезії
2.	Пригадати ознаки ефективно виконаної місцевої анестезії при операціях на прямій кишці	Перерахувати	

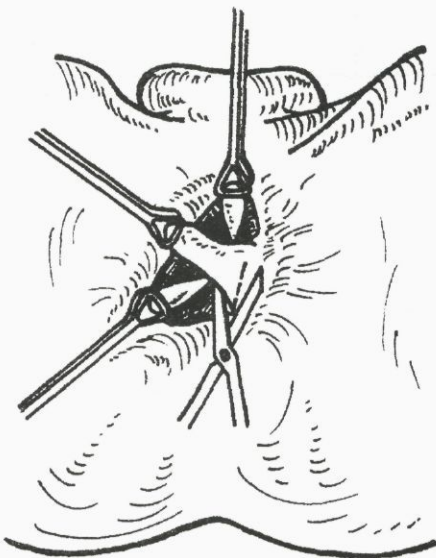
ГЕМОРОЇДЕКТОМІЯ ЗА МІЛЛІГАНОМ-МОРГАНОМ



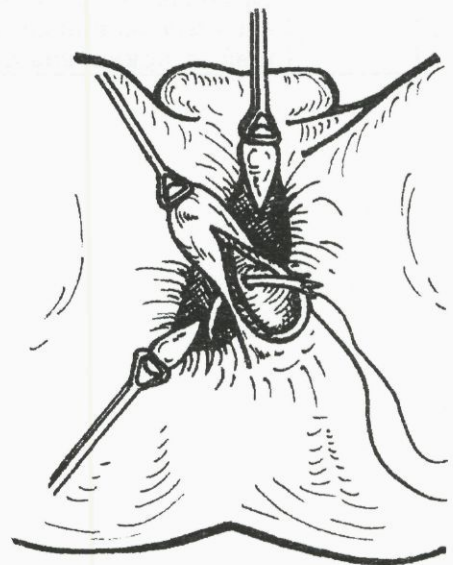
Мал. 495. Дивульсія сфінктера дзеркалом.




Мал. 496. Захоплення гемороїдальних вузлів вікончатим затискувачем і утворення "міллігановського трикутника".



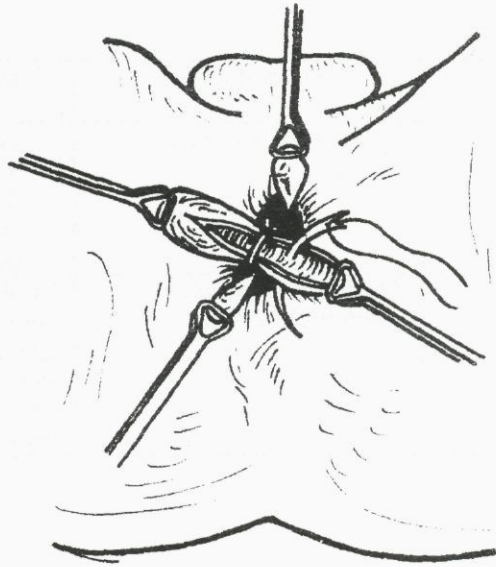
Мал. 497. Розрізання шкіри і слизової оболонки біля основи гемороїдального вузла. Видалення вузла ззовні досередини.



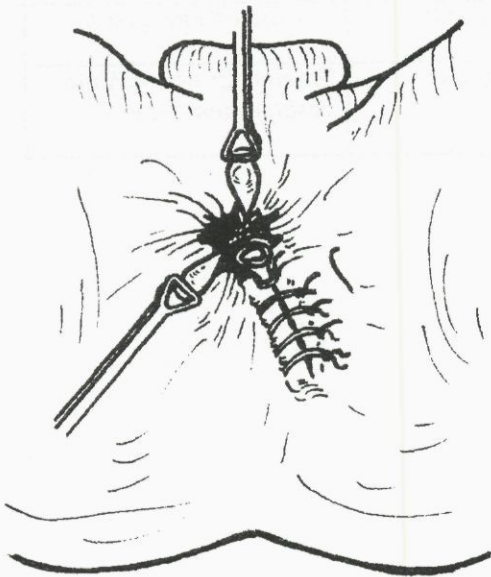
Мал. 498. Прошивання основи вузла.



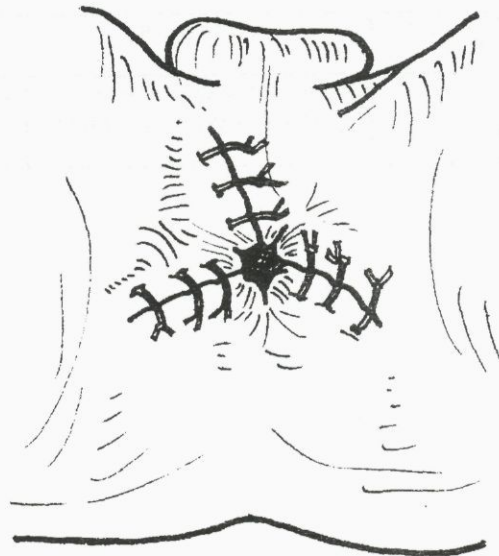
Мал. 499. Перев'язка основи гемороїдального вузла шовковою лігатурою.



Мал. 500. Зашивання наглухо слизової оболонки.



Мал. 501. Відрізання гемороїдального вузла.



Мал. 502. Остаточний вигляд рани в кінці операції.

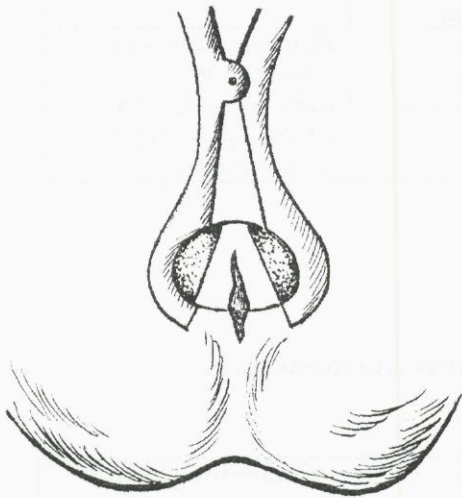
Можливі ускладнення при гемороїдектомії

№ п/п	Ускладнення	Помилки, що призвели до ускладнень	Невідкладні дії
1.	Кровотеча з прямої кишки	прошивання судинної ніжки вузла вище його основи зісковзування лігатури при малій культурі	Защити і перев'язати кровоточиву судину
2.	Звуження просвіту анального отвору	Вирізання більше чотирьох гемороїдальних вузлів, без залишення між ранами «містків» слизової оболонки достатньої ширини	

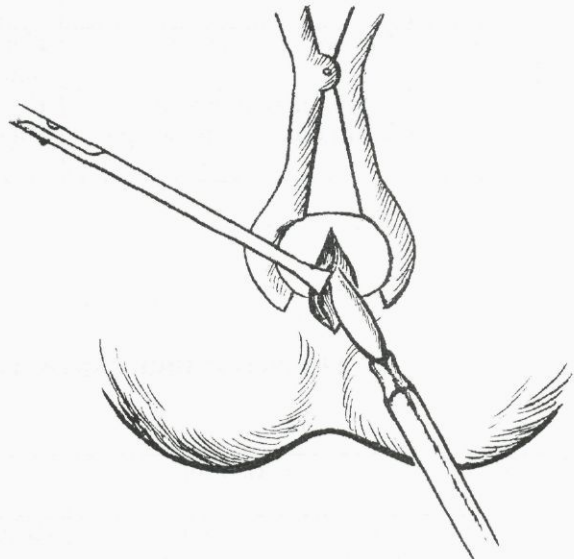
Орієнтаційна карта для самостійної підготовки

№ п/п	Завдання	Вказівки до дії	Самостійна робота
1.	Вивчити особливості кровопостачання прямої кишки	Намалювати схему	Виконати самостійно гемороїдектомію

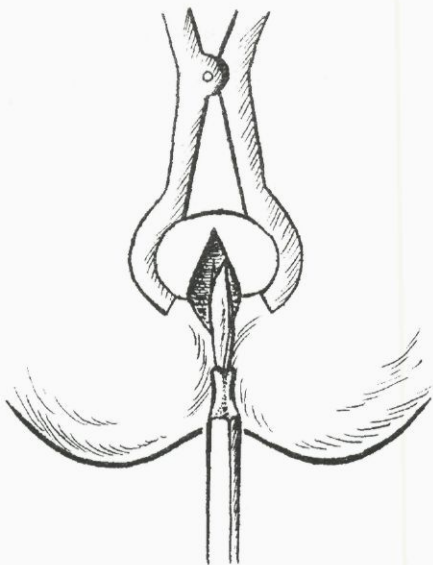
ВИРІЗАННЯ АНАЛЬНОЇ ТРІЩИНИ



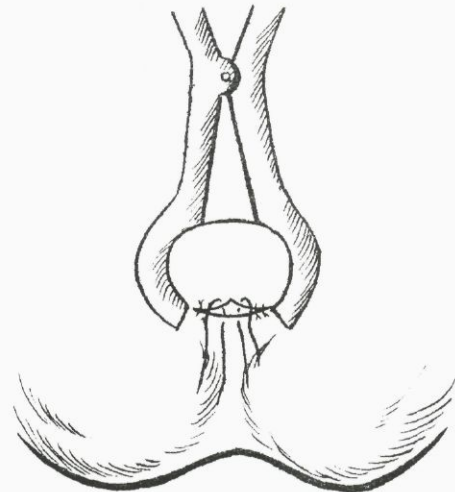
Мал. 503. Оголення тріщини ректальним дзеркалом.



Мал. 504. Вирізання тріщини у вигляді овального клаптя слизової і перианальної шкіри.



Мал. 505. Задня дозована сфінктеротомія.



Мал. 506. Підшивання слизової прямої кишки до перианальної шкіри.

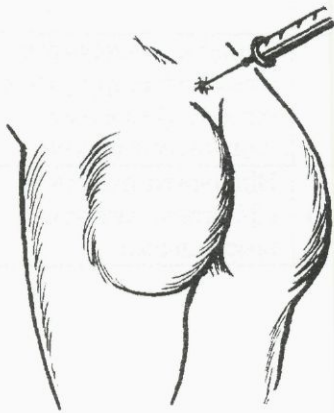
Можливі ускладнення при вирізанні анальної тріщини

№ п/п	Ускладнення	Помилки, що призвели до ускладнень	Невідкладні дії
1.	Кровотеча з рани	Непрошиті судини підслизового шару	Накласти гемостатичні шви
2.	Повне перерізання зовнішнього сфінктера	Недотримання техніки операції	Відновити цілість сфінктера кетгуттовими швами

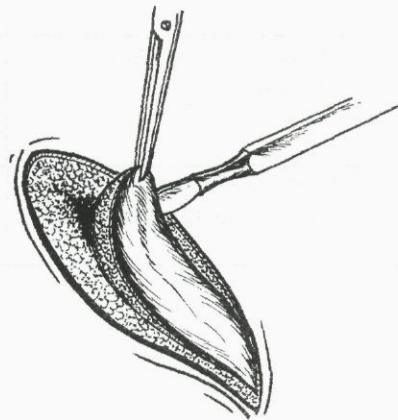
Орієнтаційна карта для самостійної підготовки

№ п/п	Завдання	Вказівки до дії	Самостійна робота
1.	Пригадати і уточнити анатомію анального каналу	Намалювати схему	Брати участь в операціях, самостійно виконувати операції
2.	Вивчити показання і протипоказання до проведення сфінктеротомії	Записати в індивідуальному зошиті	

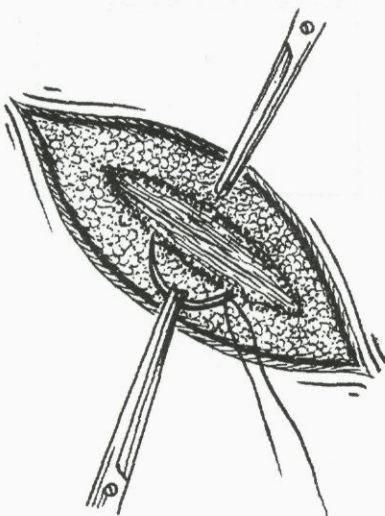
ВИРІЗАННЯ ЕПІТЕЛІАЛЬНИХ КУПРИКОВИХ ХОДІВ



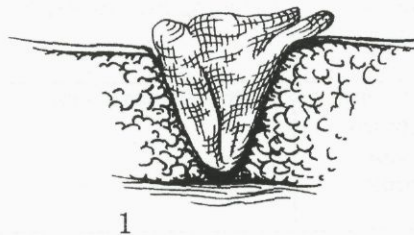
Мал. 507. Закрашування епітеліальних куприкових ходів 1 % розчином метиленового синього.



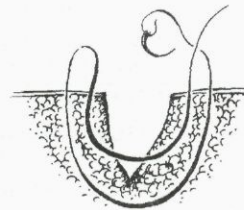
Мал. 508. Вирізання овального клаптя тканин разом з куприковими ходами і закрашеними тканинами.



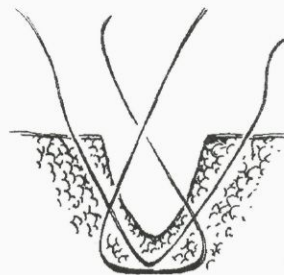
Мал. 509. Прошивання і лігування кровоточивих судин кетгутом.



1



2



3

Мал. 510. Схематичне зображення варіантів завершення операції: 1) тампонада рани марлевою серветкою; 2) глухий шов на рану; 3) підшивання країв рани до дна.

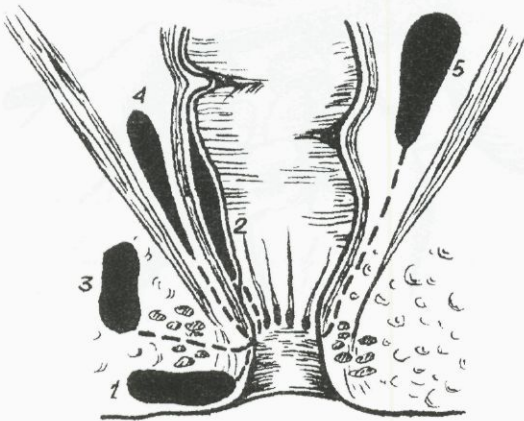
**Можливі ускладнення при
вирізанні епітеліальних куприкових ходів**

№ п/п	Ускладнення	Помилки, що призвели до ускладнень	Невідкладні дії
1.	Поранення прямої кишки	Погана орієнтація в топографії перианальної ділянки	Защити м'язово-підслизовий шар прямої кишки вузловими шовковими швами
2.	Розрізання зовнішнього сфінктера прямої кишки	Поширення епітеліальних куприкових ходів до волокон сфінктера	Відновити цілість сфінктера кетгуттовими швами

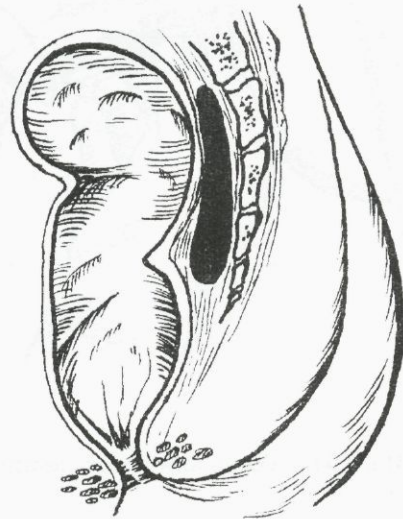
Орієнтаційна карта для самостійної підготовки

№ п/п	Завдання	Вказівки до дії	Самостійна робота
1.	Згадати і уточнити анатомо-топографічні дані крижово-куприкової ділянки	Намалювати схему в сагітальній площині	Брати участь в операціях, самостійно виконувати операції
2.	Вивчити покази до вибору найдоцільнішого методу операції при епітеліальних куприкових ходів	Обгрунтувати усно	

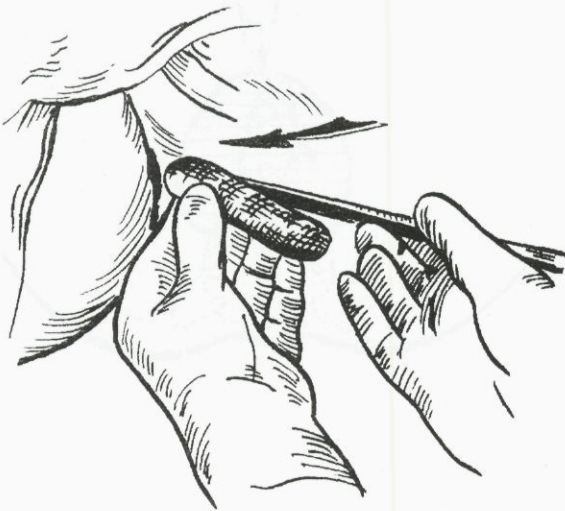
ОПЕРАЦІЇ ПРИ ГОСТРОМУ ПАРАПРОКТИТІ



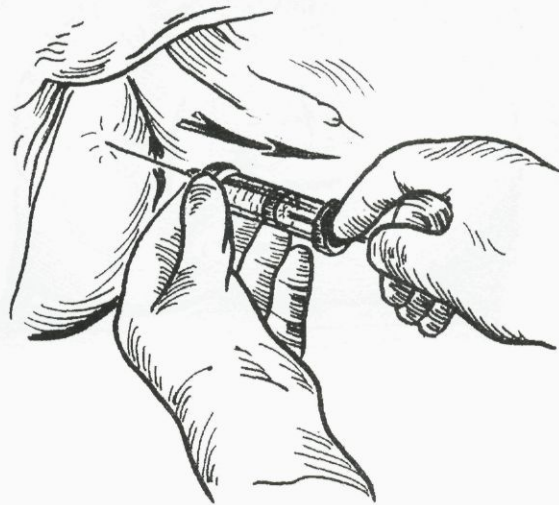
Мал. 511. Види парапроктиту: 1) підшкірний; 2) підслизовий; 3) ішіоректальний; 4-5) пельвіоректальний.



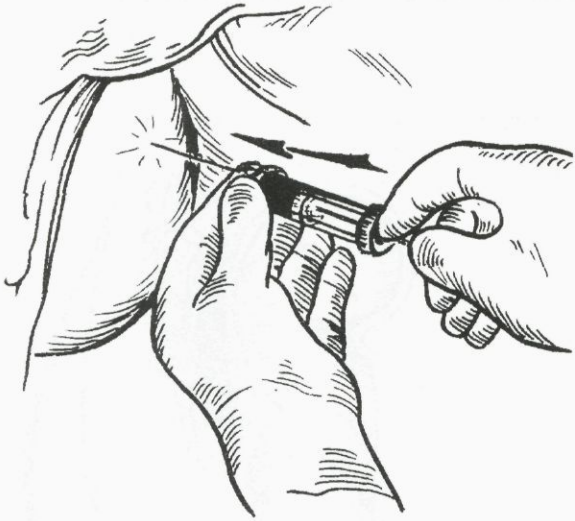
Мал. 512. Позадупрямокишковий гнійник.



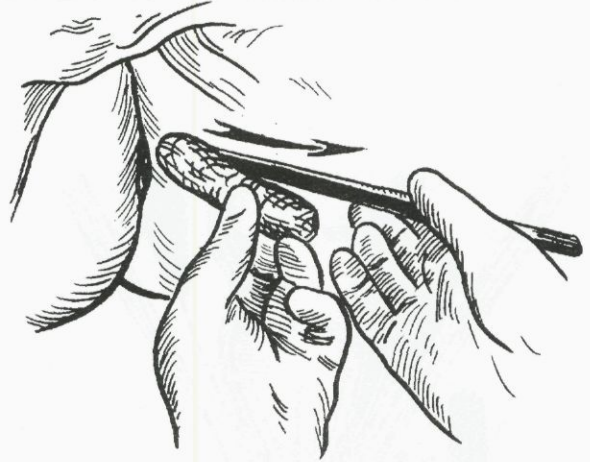Мал. 513. Введення тампона в пряму кишку.



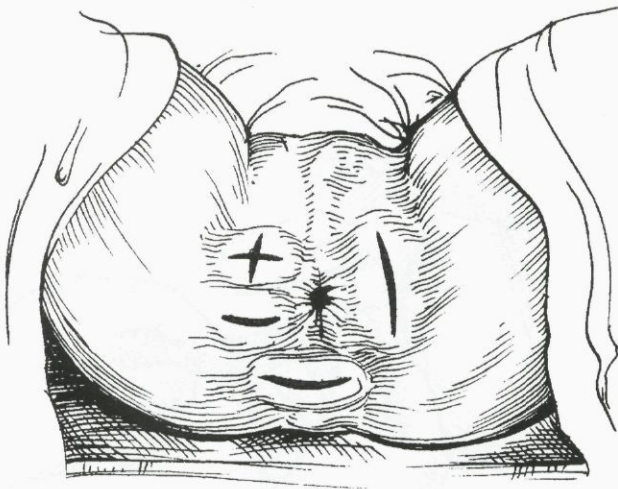
Мал. 514. Пункція абсцесу і аспірація з нього гнійного вмісту.



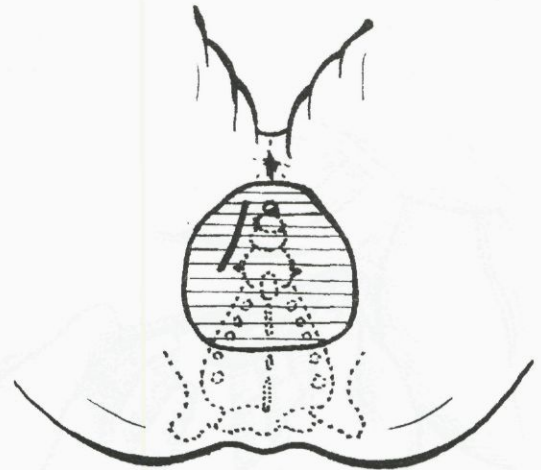Мал. 515. Введення в порожнину абсцесу барвника.



Мал. 516. Видалення ректального тампона.

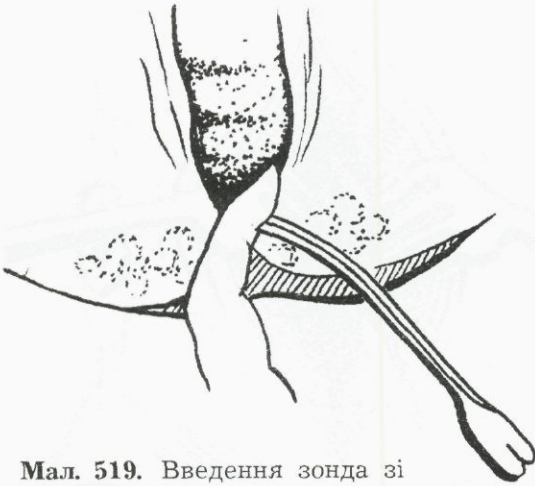

Мал. 517. Топографія розрізів при параректальному абсцесі.

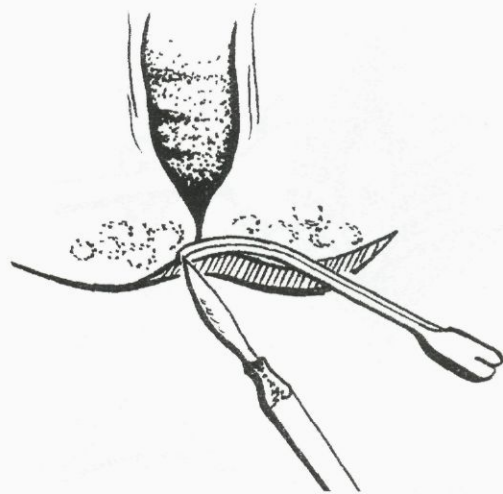


Мал. 518. Локалізація розрізу при низькому ретроректальному абсцесі.

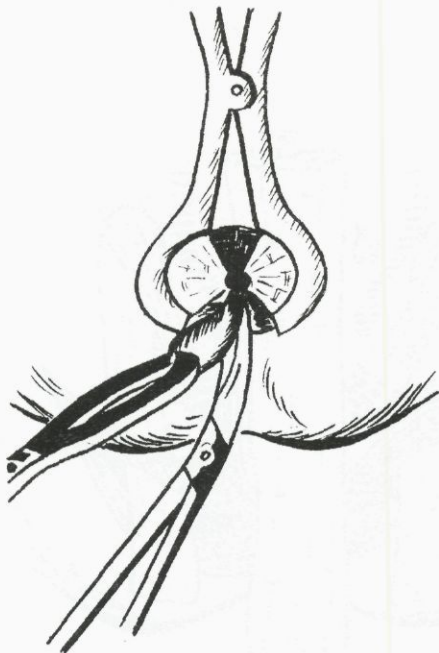
РОЗКРИТТЯ ПАРАРЕКТАЛЬНОГО ГНІЙНИКА



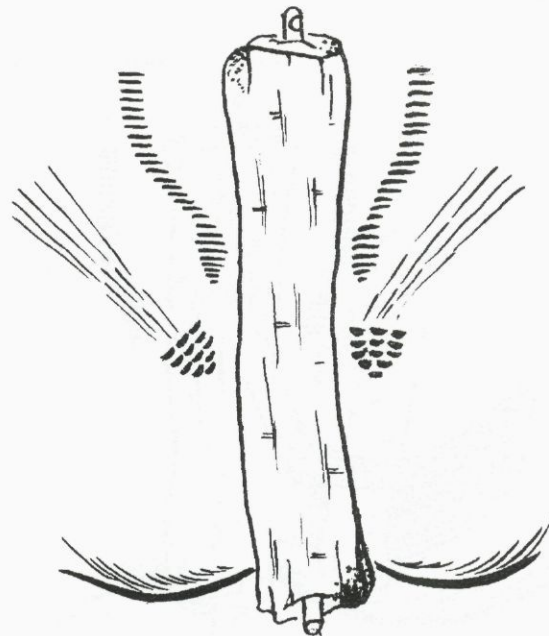
Мал. 519. Введення зонди зі сторони промежинної рани в напрямку до первинного отвору.



Мал. 520. Розкриття гнійника в про-світ кишки на крипту вздовж зонду.

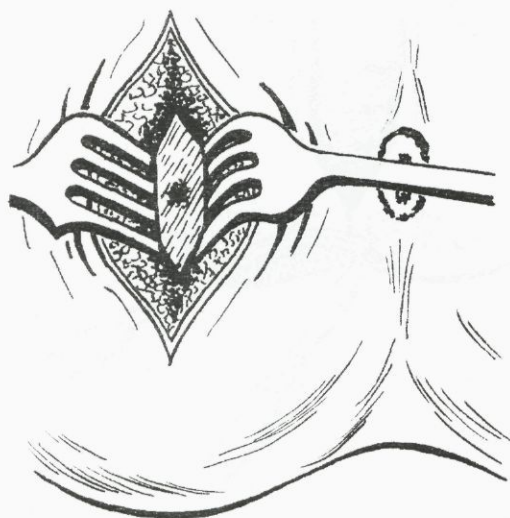


Мал. 521. Вирізання нависаючих країв рани і пошкодженої крип-ти.

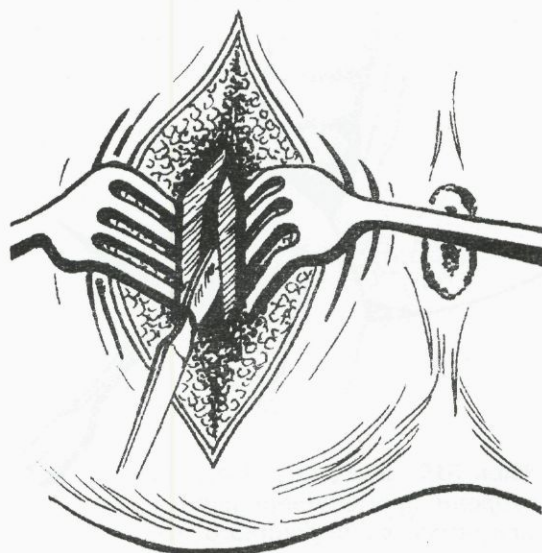


Мал. 522. Введення тампона і газовідвідної трубки в кишку.

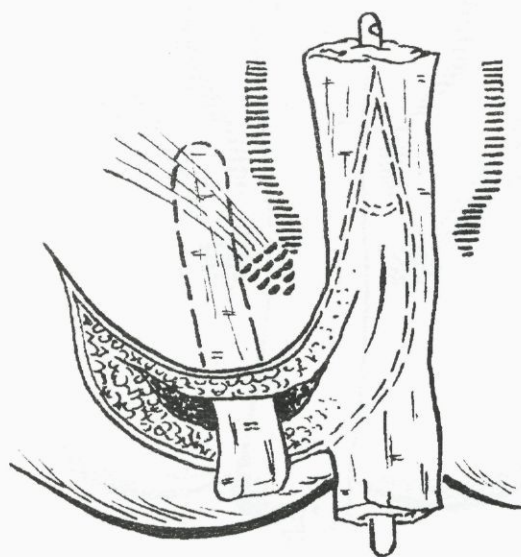
РОЗКРИТТЯ ПЕЛЬВІОРЕКТАЛЬНОГО ГНІЙНИКА



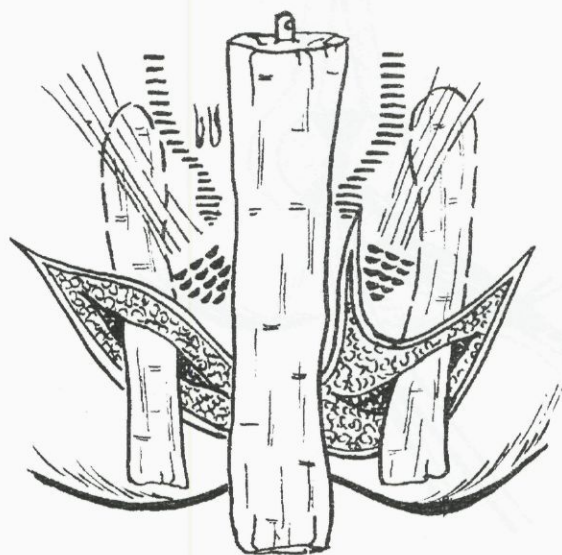
Мал. 523. Розкриття гнійника.



Мал. 524. Розрізання леватора.



Мал. 525. Дренування порожнини гнійника і прямої кишки.



Мал. 526. Дренування при підковоподібному парапроктиті.

**Можливі ускладнення при
розкритті гострого парапроктиту**

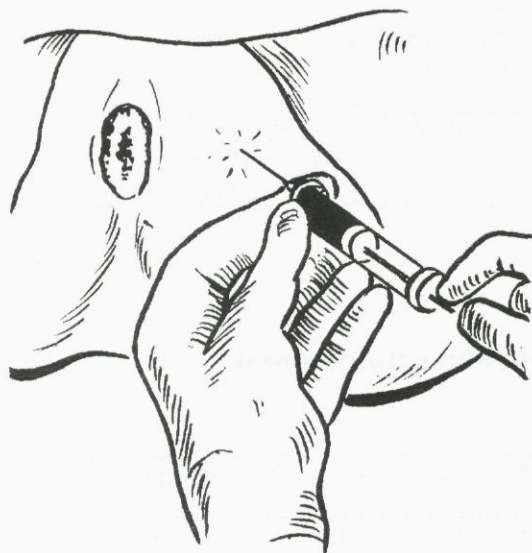
№ п/п	Ускладнення	Помилки, що призвели до ускладнень	Невідкладні дії
1.	Кровотеча з рани	Непрошиті судини параректальної клітковини і підслизового шару прямої кишки	Накласти гемостатичний шов
2.	Перерізання зовнішнього сфінктера	Недотримання техніки операції	Відновити цілісність сфінктера кетгуттовими швами

Орієнтаційна карта для самостійної підготовки

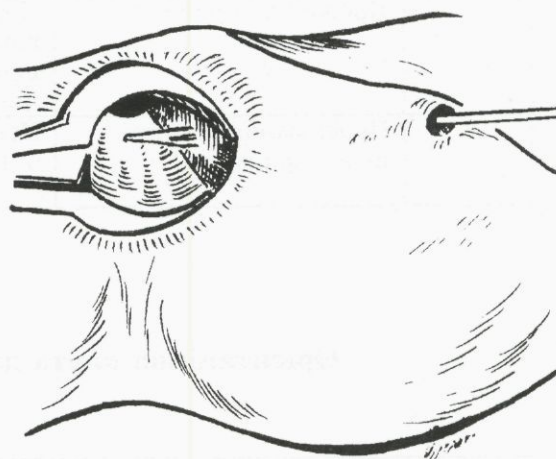
№ п/п	Завдання	Вказівки до дії	Самостійна робота
1.	Вивчити можливі локалізації і шляхи поширення параректальних абсцесів	Намалювати схему	Брати участь в операціях, самостійно виконувати операції
2.	Вивчити методи інтраопераційної діагностики, завдання і особливості виконання етапів операції	Записати в особистий зошит	

ОПЕРАЦІЇ ПРИ ХРОНІЧНОМУ ПАРАПРОКТИТІ

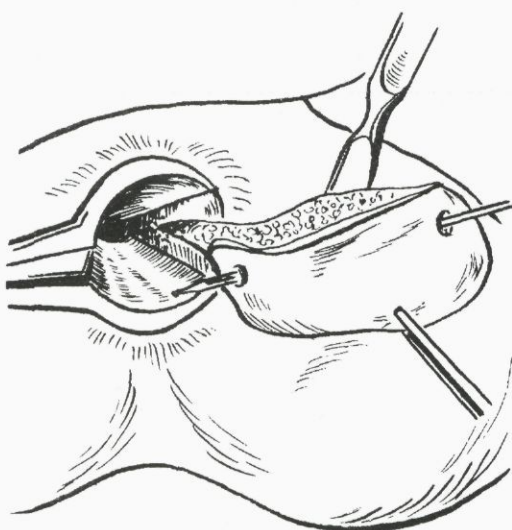
Операції при інтрасфінктерній нориці



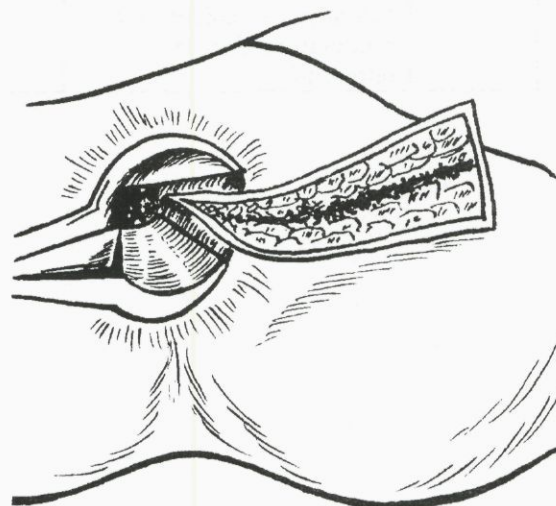
Мал. 527. Закрашування ходу нориці.



Мал. 528. Зонд введений в хід нориці.

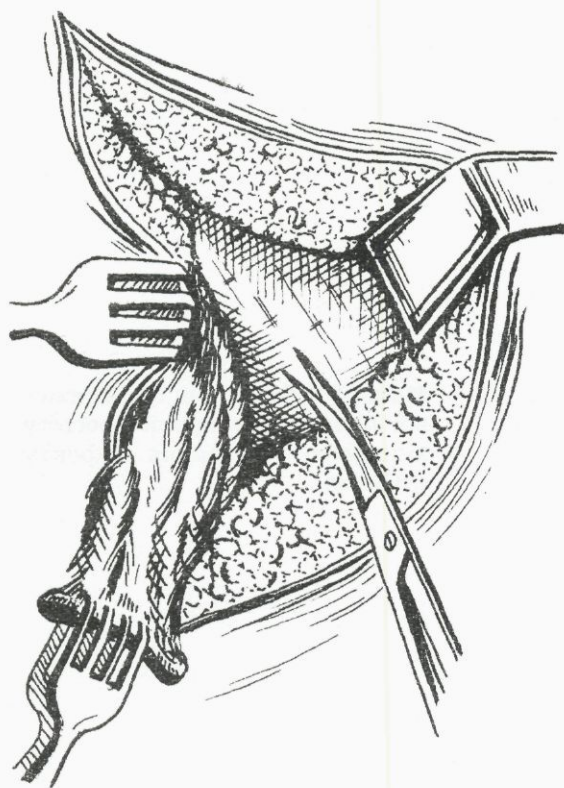


Мал. 529. Вирізання нориці разом з слизовою кишкою.

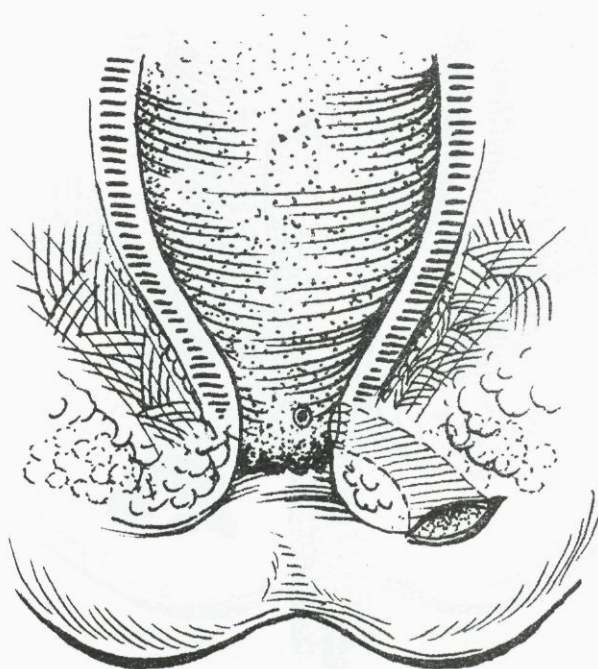


Мал. 530. Вигляд рани після вирізання нориці.

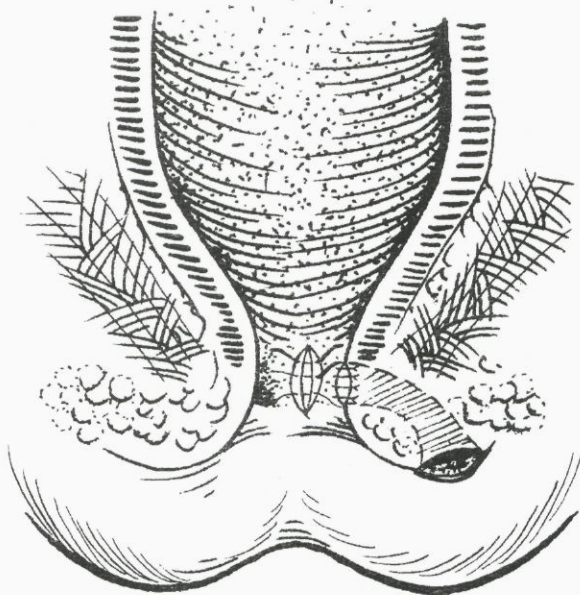
Операція при екстрасфінктерній нориці



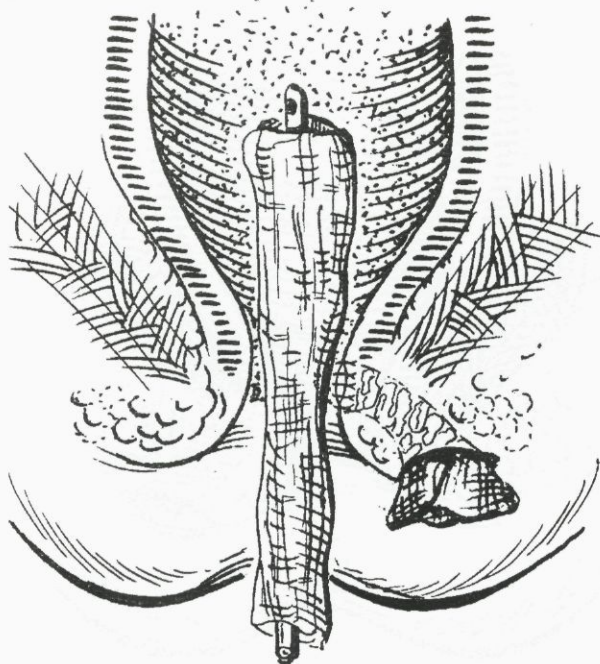
Мал. 531. Вирізання нориці до стінки прямої кишки.



Мал. 532. Зашивання стінки прямої кишки зі сторони промежнинної рани.



Мал. 533. Вирізання пошкодженої крипти зі сторони просвіту кишки та зашивання дефекту слизової.



Мал. 534. Відокремлена тампонада прямої кишки і промежнинної рани.

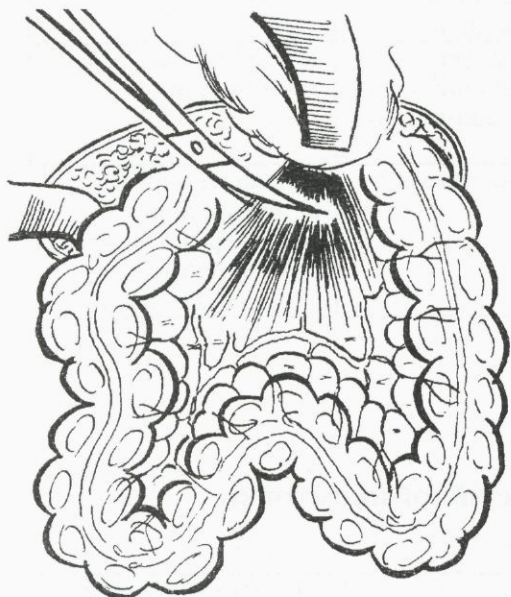
Можливі ускладнення при вирізанні параректальних нориць

№ п/п	Ускладнення	Помилки, що призвели до ускладнень	Невідкладні дії
1.	Кровотеча з рани	Непрошиті судини параректальних тканин і підслизового шару прямої кишки	Накласти гемостатичний шов
2.	Перерізання сфінктера	Недотримання техніки операції	Накласти окремі кетгутові шви на сфінктер, не захоплюючи шкіру і слизову оболонку

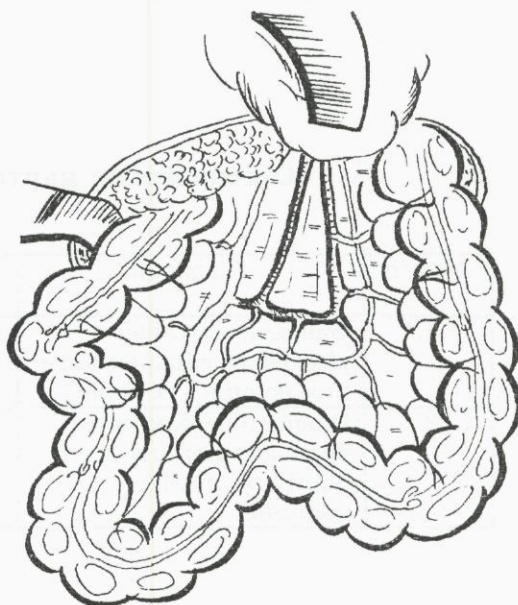
Орієнтаційна карта для самостійної підготовки

№ п/п	Завдання	Вказівки до дії	Самостійна робота студента
1.	Вивчити можливі різновиди параректальних нориць і їх ходів	Намалювати схему різновидів параректальних нориць і їх ходів	Брати участь в операціях, самостійно їх виконувати
2.	Вивчити особливості виконання етапів операції при різних норицях	Записати в особистий зошит	

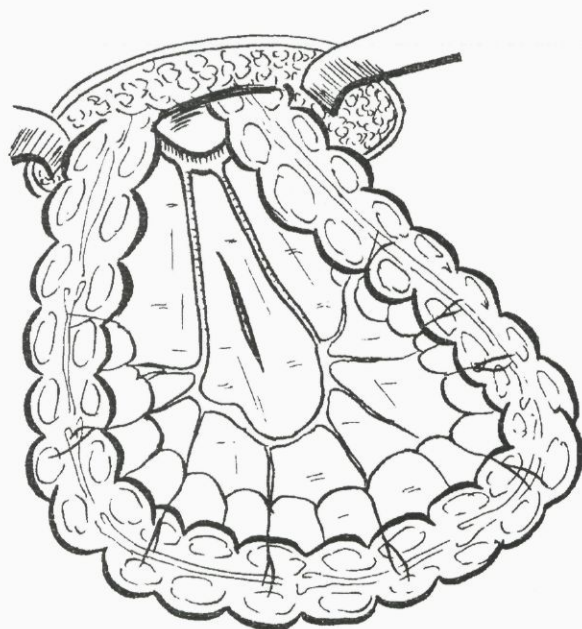
МЕЗОСИГМОПЛАСТИКА ЗА ГАГЕНОМ-ТОРНОМ



Мал. 535. Розрізання зрощень біля основи брижі сигмоподібної кишки.



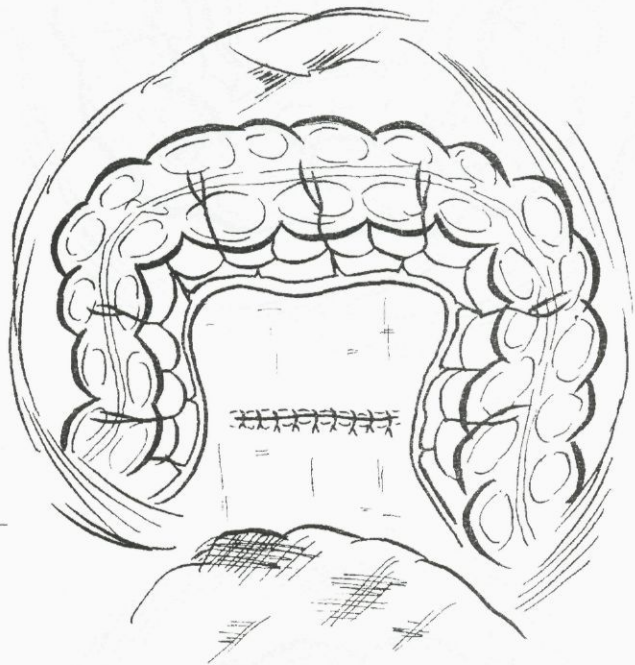
Мал. 536. Розправлення брижі сигмоподібної кишки.



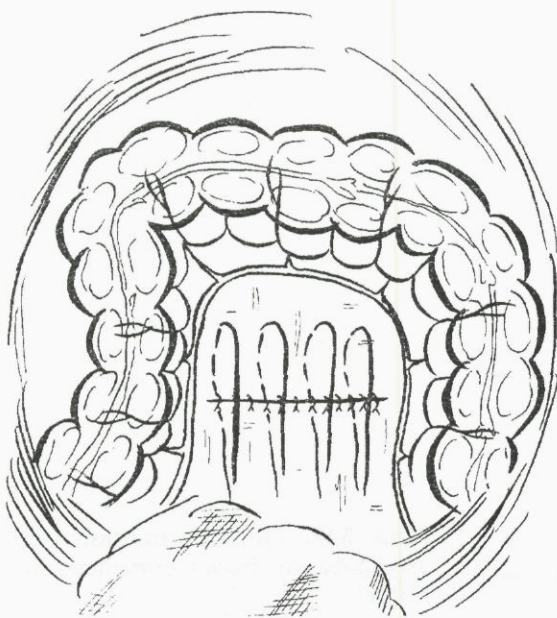
Мал. 537. Розрізання брижі сигмоподібної кишки повздож її осі.



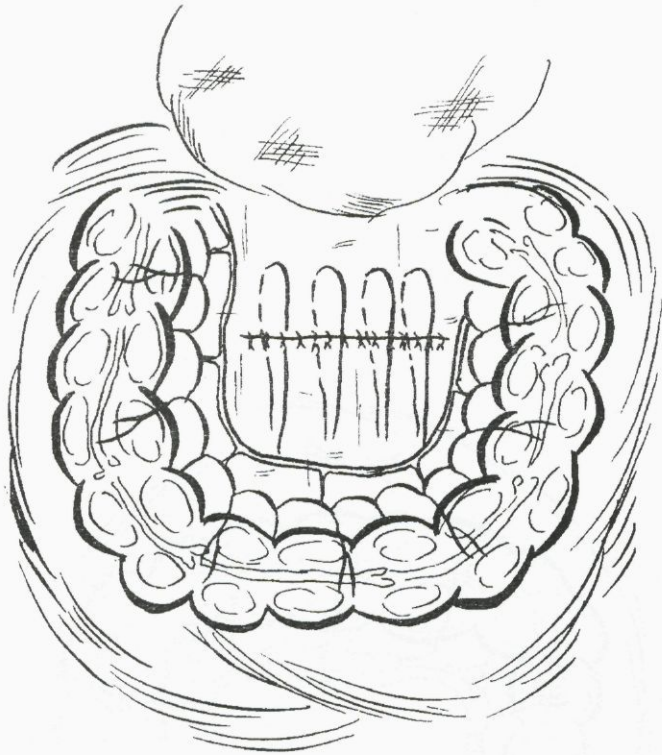
Мал. 538. Зшивання країв брижі вузловими швами в поперечному напрямку.



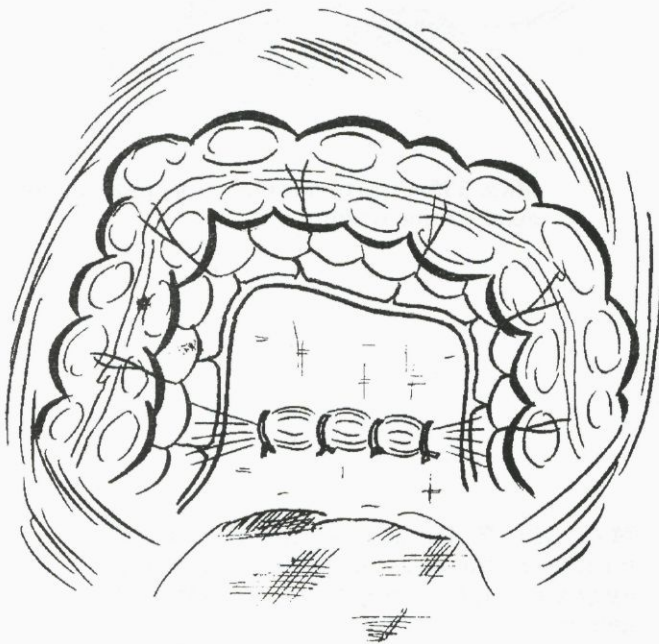Мал. 539. Остаточний вигляд брижі після зашивання отвору.



Мал. 540. Зовнішній листок брижі прошитий вузловими швами від кореня до судинної дуги, перпендикулярно до кишки.



Мал. 541. Паралельне прошивання вузловими швами внутрішнього листка брижі.



Мал. 542. Остаточний вигляд згофрованої брижі сигмовидної кишки.

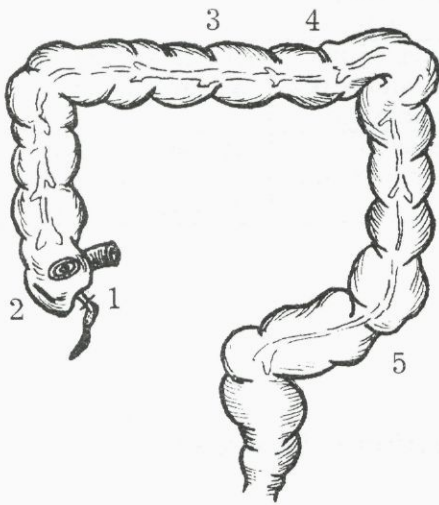
**Можливі ускладнення при виконанні
мезосигмопластики за Гагеном-Торном**

№ п/п	Ускладнення	Помилки, що призвели до ускладнень	Невідкладні дії
1.	Кровотеча з судин брижі сигмоподібної кишки	Розрізання злук брижі сигмоподібної кишки без візуального контролю	Прошити і лігувати кровоточиві судини
2.	Гематома брижі сигмоподібної кишки	Накладання швів на брижу в проекції судин	Прошити і лігувати кровоточиві судини на протязі

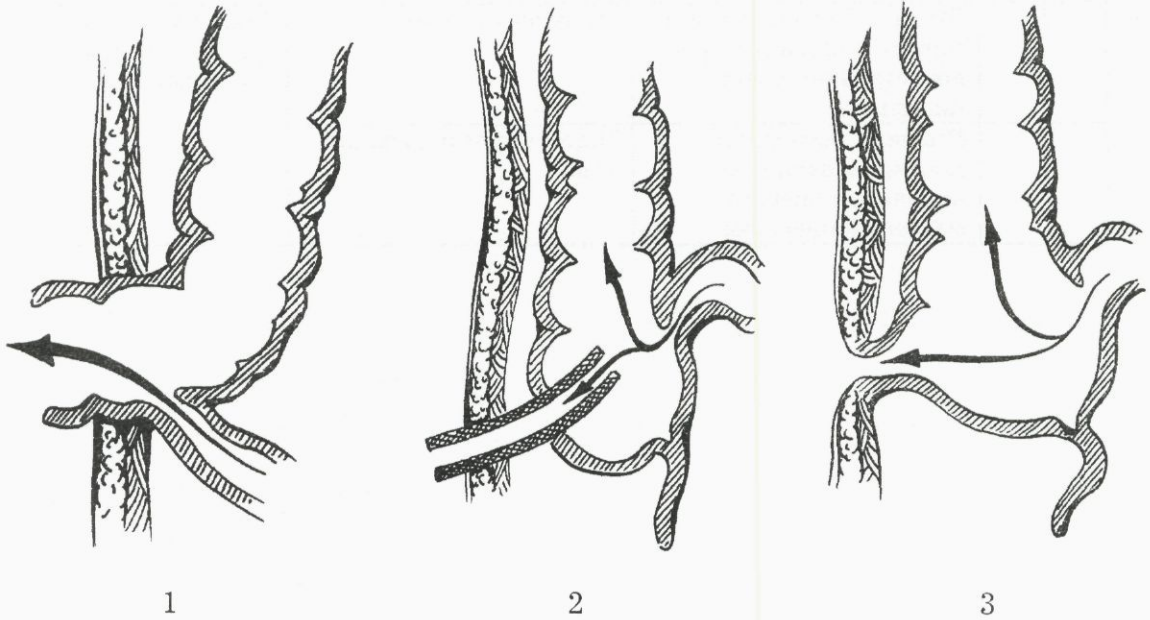
Орієнтаційна карта для самостійної підготовки

№ п/п	Завдання	Вказівки до дії	Самостійна робота
1.	Згадати і уточнити особливості і варіанти кровопостачання товстої кишки	Намалювати схему	Брати участь в операції мезосигмопластика
2.	Вивчити показання і протипоказання до виконання операції мезосигмопластика	Підготувати відповідь усно	

КОЛОСТОМІЯ

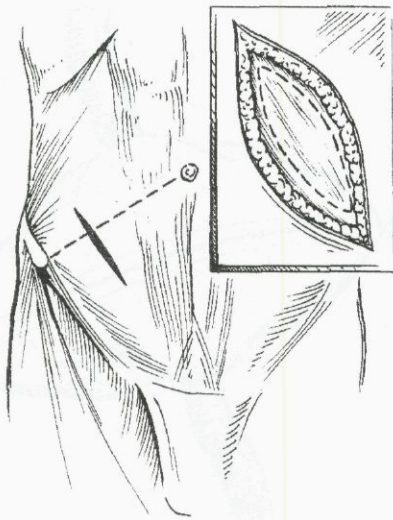


Мал. 543. Схема локалізації колостоми: 1) апендикостома; 2) цекостома; 3-4) трансверзостома; 5) сигмостома.

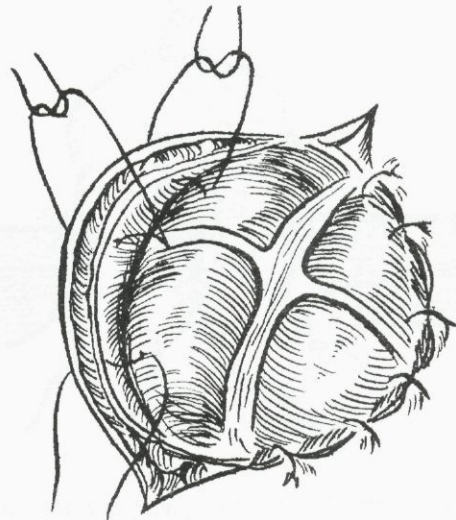


Мал. 544. Типи цекостом і ступінь відключення товстої кишки: 1) на трубці; 2) широка нориця; 3) протиприродний анус (стрілками показано напрямок руху кишкового вмісту).

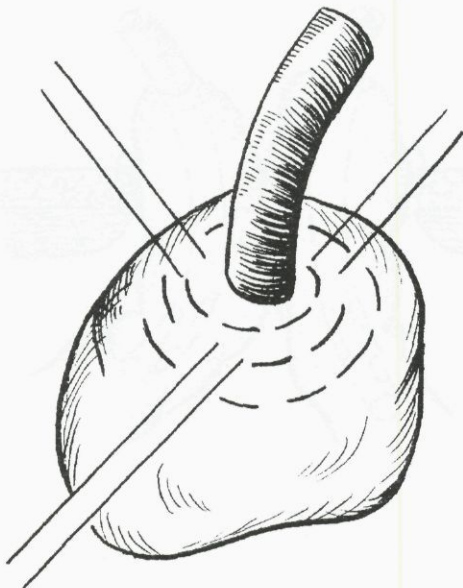
Пристінкова цекостомія



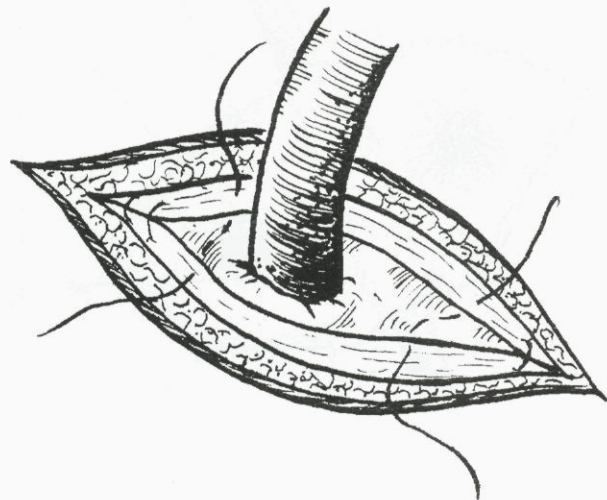
Мал. 545. Розріз за Мак-Бурнеєм з вирізанням овального клаптя шкірно-підшкірно-апоневротичних шарів.



Мал. 546. Підшивання сліпої кишки до парієтальної очеревини.

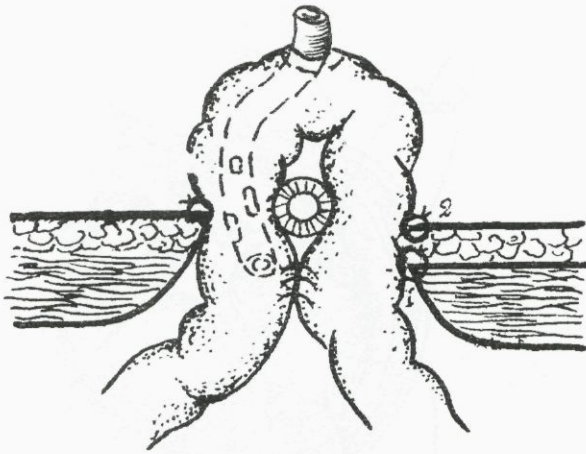


Мал. 547. Накладання капшучних швів і введення трубки в просвіт кишки.

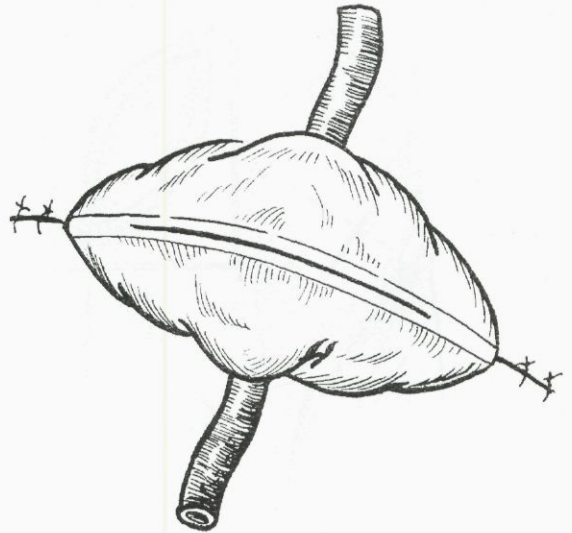


Мал. 548. Зашивання апоневрозу з фіксуванням сліпої кишки.

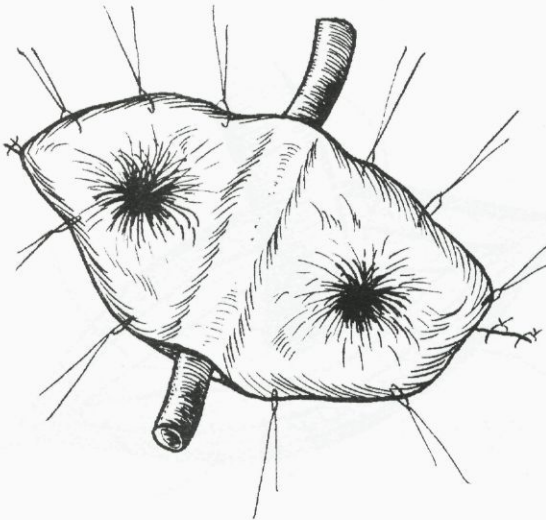
Петлева колостомія



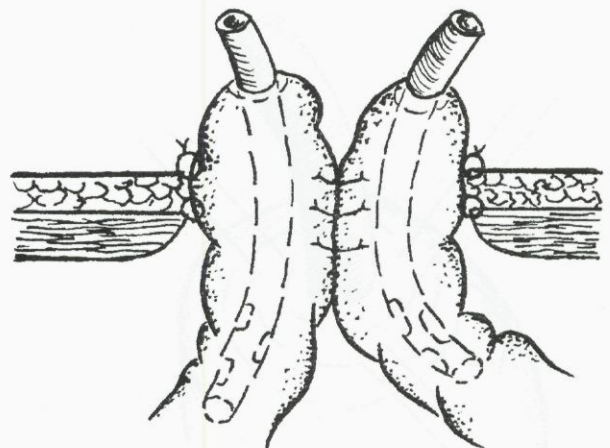
Мал. 549. Схематичне зображення підшивання петлі кишки до очеревини і апоневрозу (1) та до шкіри (2).



Мал. 550. Розкриття просвіту кишки.

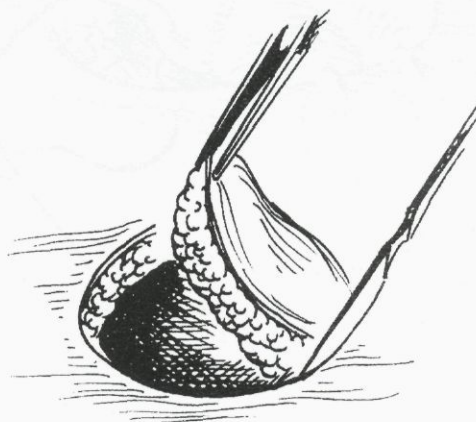


Мал. 551. Підшивання країв кишки до шкіри.

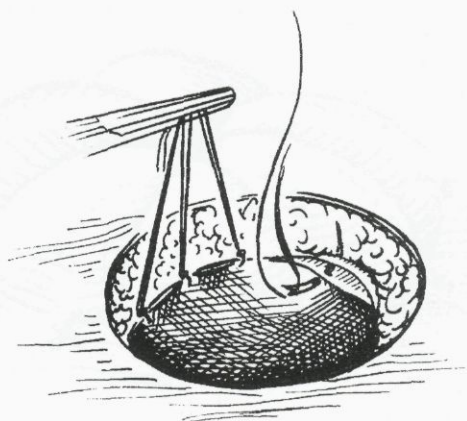


Мал. 552. Двохканальна колостома на окремій петлі.


Кінцева колостомія



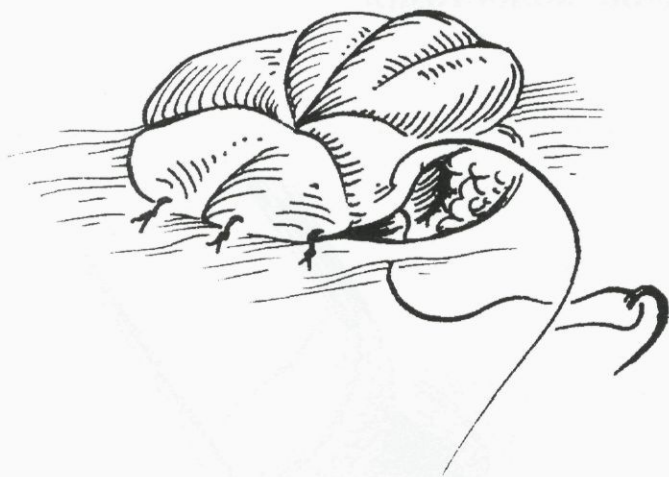Мал. 553. Вирізання шкірно-підшкірно-апоневротичного шару.



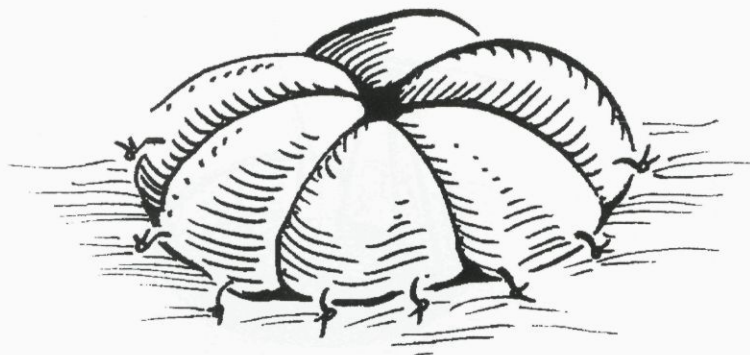
Мал. 554. Підшивання парієтальної очеревини до апоневрозу.



Мал. 555. Виведення кишки і фіксація її нитками, накладеними на очеревину і апоневроз.



Мал. 556. Підшивання країв кишки до шкіри.



Мал. 557. Остаточний вигляд одноканальної колостоми.

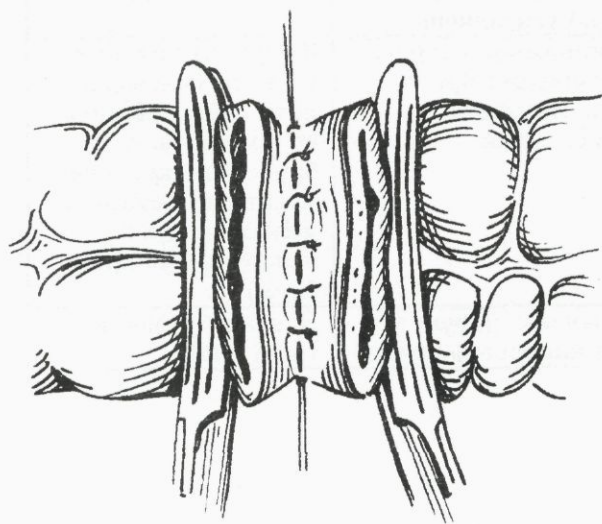
Можливі ускладнення при виконанні колостомії

№ п/п	Ускладнення	Помилки, що призвели до ускладнень	Невідкладні дії
1.	Порушення кровотоку в виведеній кишці	Вузький отвір в апоневрозі, перекрут брижі кишки, лігування краєвих судин	З'ясувати причини і усунути їх (розширити отвір, правильно розташувати брижу кишки, сформувати колостому в межах кишки з непорушеним кровотоком)
2.	Зовнішня кровотеча	Сповзання лігатури з судин кишки або брижі	Накласти гемостатичні шви

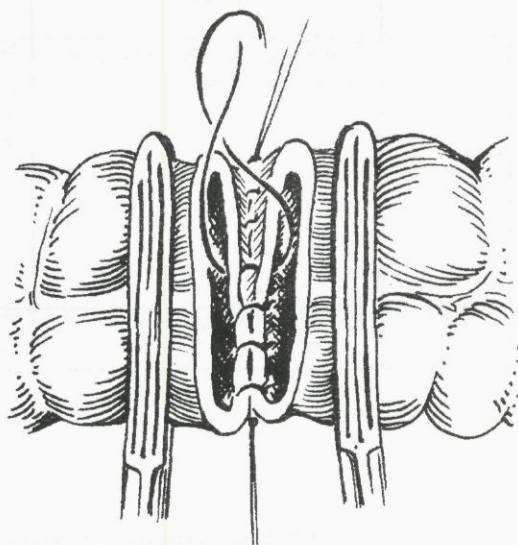
Орієнтаційна карта для самостійної підготовки

№ п/п	Завдання	Вказівки до дії	Самостійна робота
1.	Вивчити покази до накладання різних видів колостом	Записати в особистий зошит	Брати участь в операціях і самостійно їх виконувати
2.	Перерахувати можливі віддалені ускладнення колостомії, вказати на шляхи їх попередження	Підготувати відповідь усно	

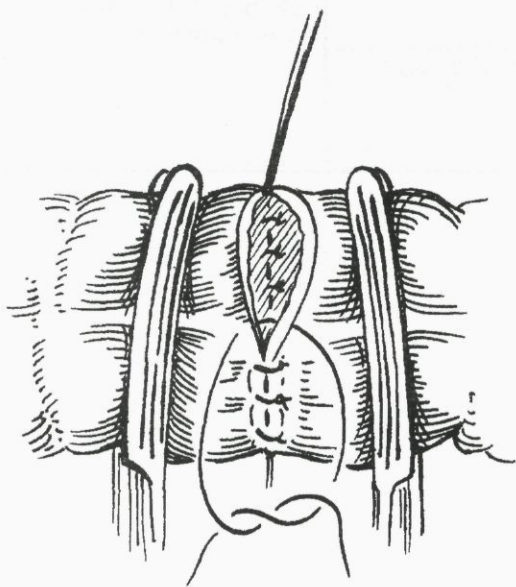
ФОРМУВАННЯ ТОВСТО-ТОВСТОКИШКОВОГО АНАСТОМОЗУ



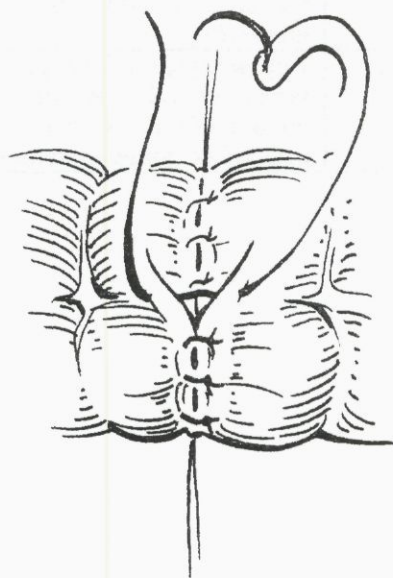
Мал. 558. Кишка прошита заднім рядом серо-серозних вузлових швів.



Мал. 559. Задній ряд вузлових швів накладений через усі шари стінки.



Мал. 560. Накладання переднього ряду швів через усі шари кишки.



Мал. 561. Накладання переднього ряду серо-серозних вузлових швів.

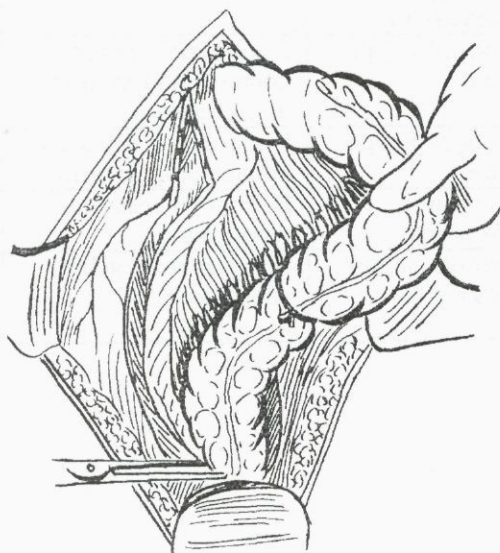
**Можливі ускладнення при формуванні
товсто-товстокишкового анастомозу**

№ п/п	Ускладнення	Помилки, що призвели до ускладнень	Невідкладні дії
1.	Гематома брижі кишки	Зісковзування лігатури з судин брижі	Пришити і лігувати кровоточиві судини на протязі
2.	Кровотеча в черевну порожнину	Зісковзування лігатури з судин брижі	Прошити і лігувати кровоточиві судини
3.	Кровотеча в просвіт кишки	Непрошиті судини підслизового шару	Накласти гемостатичні шви
4.	Непрохідність анастомозу	Неправильно накладені шви, перекрут вісі кишки	Сформувати новий анастомоз

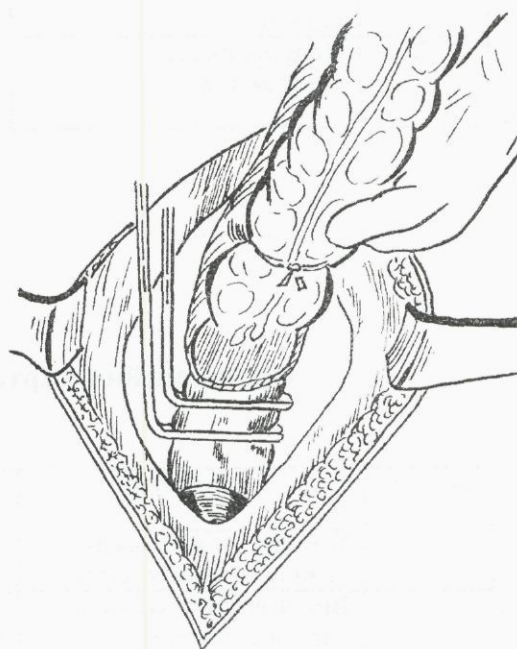
Орієнтаційна карта для самостійної підготовки

№ п/п	Завдання	Вказівки до дії	Самостійна робота
1.	Пригадати анатомію стінки товстої кишки	Намалювати схему	Брати участь в операціях
2.	Вивчити показання і протипоказання до резекції товстої кишки	Підготувати відповідь усно	

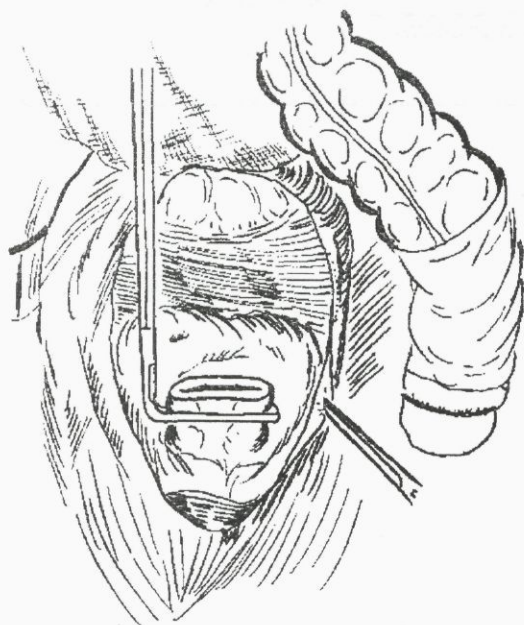
ОПЕРАЦІЯ ГАРТМАНА



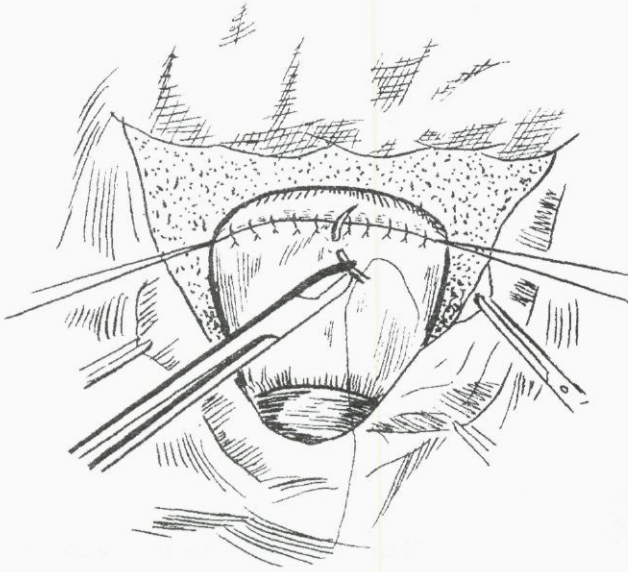
Мал. 562. Ліроподібний розріз мезосигми і ректовезикальної складки з лігуванням судин брижі.



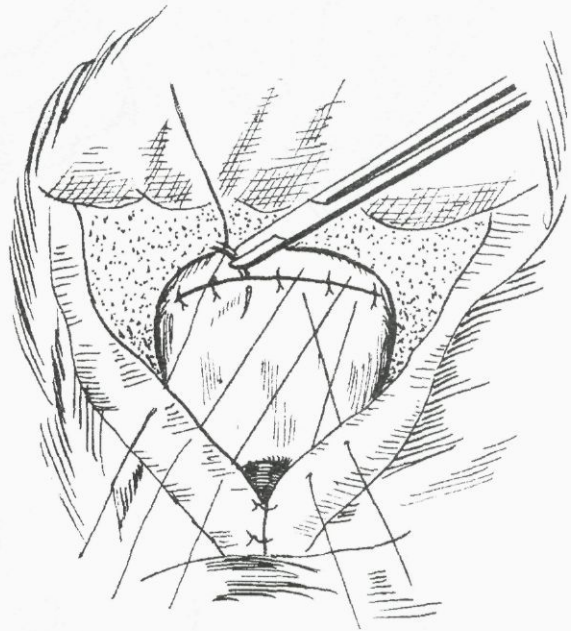
Мал. 563. Перев'язування сигмоподібної кишки проксимальніше від пухлини. На пряму кишку накладені два Г-подібні застискувачі.



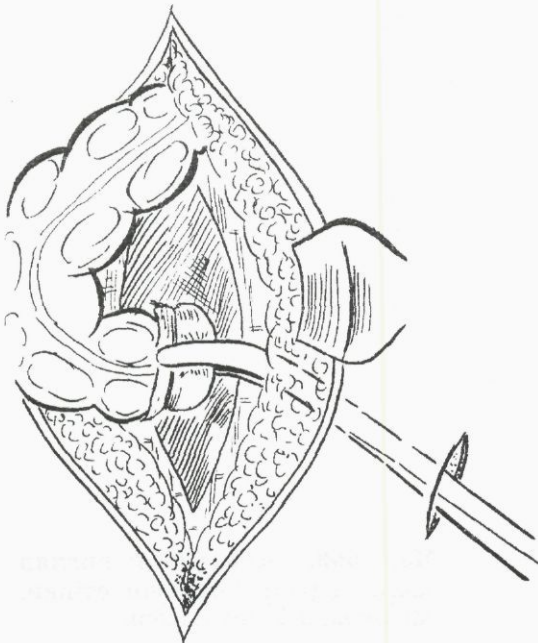
Мал. 564. Резекція пошкодженої ділянки товстої кишки. Занурення проксимальної кукси в гумовий ковпачок.



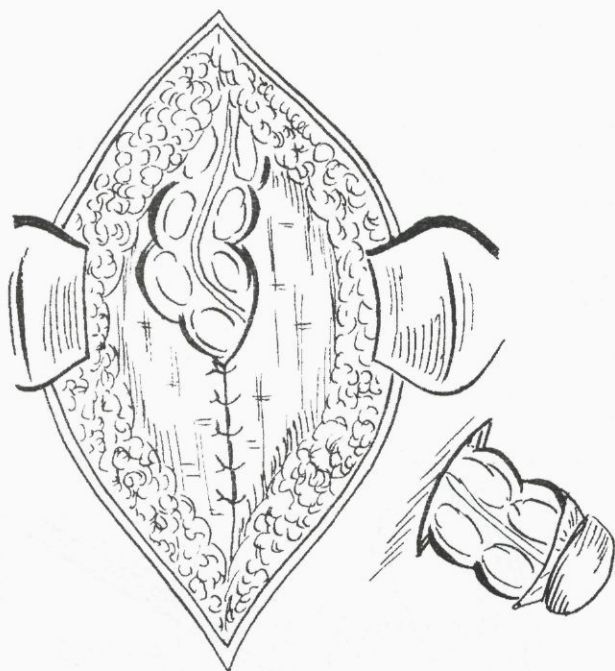
Мал. 565. Зашивання дистальної кукси вузловими дворядними швами.



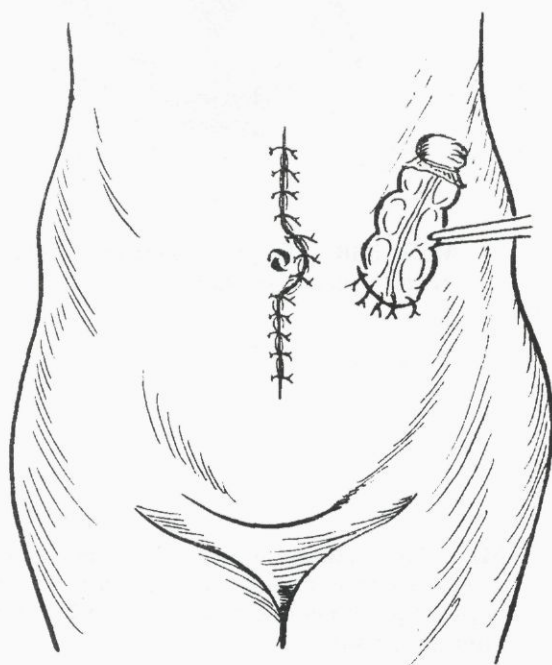
Мал. 566. "Перитонізація" дистальної кукси прямої кишки.



Мал. 567. Проведення проксимальної кукси товстої кишки на черевну стінку через сформований тунель в лівій здухвинній ділянці.



Мал. 568. Очеревина тазового дна і щілина в лівому боковому каналі зашиті окремими вузловими швами.



Мал. 569. Остаточний вигляд зашиті рани черевної стінки, сформованої колостоми.

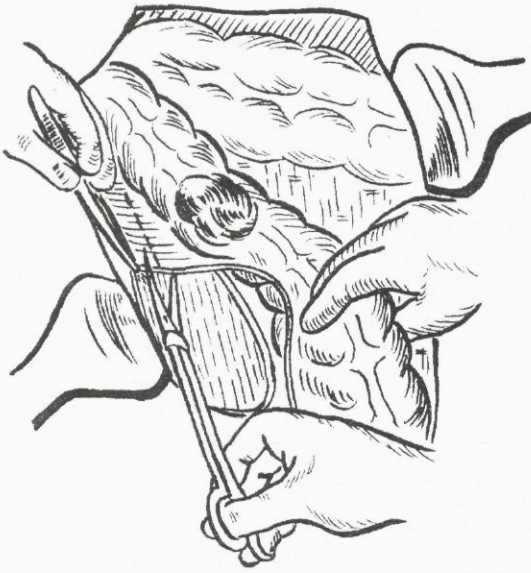
Можливі ускладнення при виконанні операції Гартмана

№ п/п	Ускладнення	Помилки, що призвели до ускладнень	Невідкладні дії
1.	Кровотеча з судин брижі ободової кишки	Перев'язка судин великими порціями, зісковзування гемостатичних лігатур	Поетапно («порційно») лігувати судини брижі. Роздільно прошити і лігувати крупні артерії і вени
2.	Пошкодження лівого сечоводу, сечового міхура або задньої стінки піхви	Важка мобілізація кишки на фоні вираженого злукового процесу або проростання пухлини	Защити дефект
3.	Кровотеча з пресакральних вен	Мобілізація прямої кишки в позафасціальному шарі	Тампонувати кровоточиві судини марлевим тампоном. Прошити і перев'язати кровоточиві судини
4.	Порушення кровотоку в виведеній петлі кишки	Вузький отвір в апоневрозі, перекут брижі кишки	Розширити отвір, правильно розташувати брижі кишки

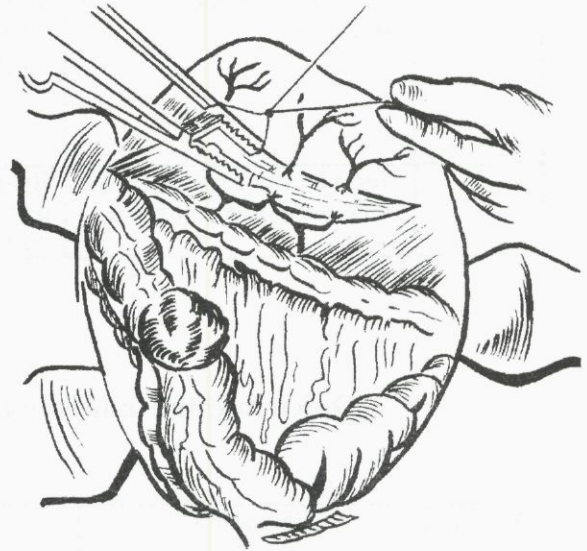
Орієнтаційна карта для самостійної підготовки

№ п/п	Завдання	Вказівки до дії	Самостійна робота
1.	Пригадати і уточнити особливості і варіанти кровопостачання товстої кишки	Намалювати схему	Брати участь у виконанні операції Гартмана
2.	Вивчити показання до виконання операції Гартмана	Записати в особистий зошит	

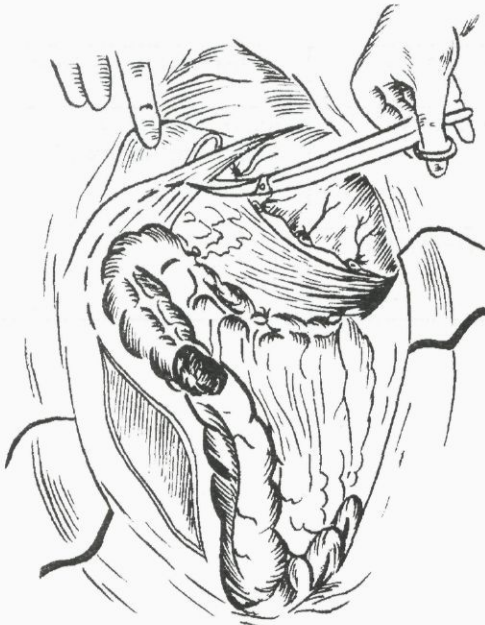
ПРАВОБІЧНА ГЕМІКОЛЕКТОМІЯ



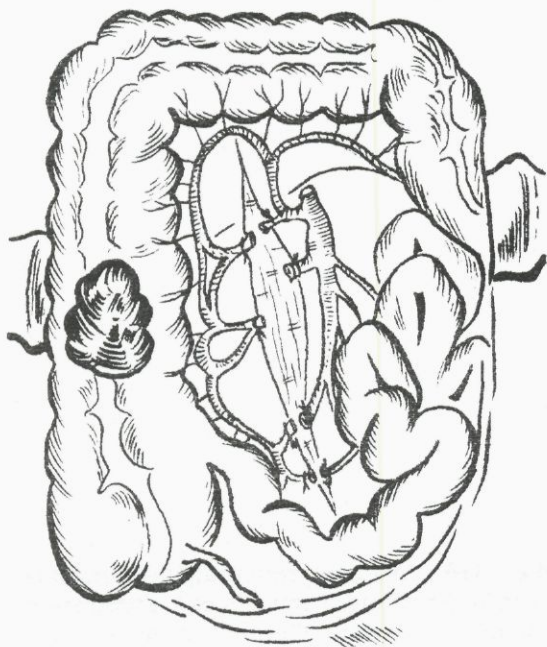
Мал. 570. Розсікання очеревини по зовнішньому краю сліпої і висхідного відділу товстої кишки.



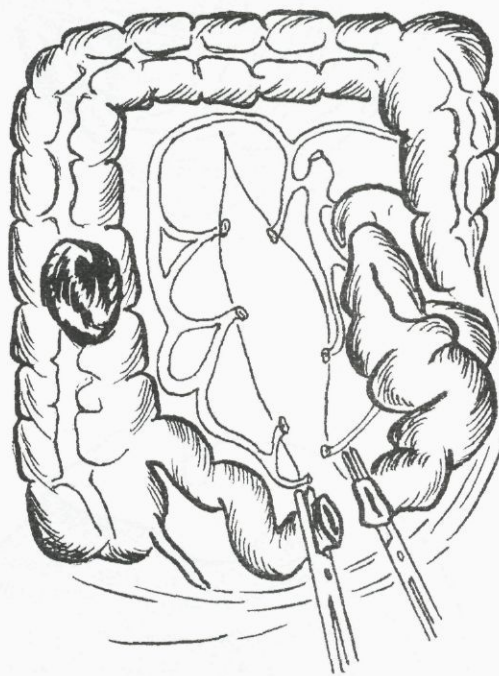
Мал. 571. Перерізання шлунково-обвідної зв'язки.



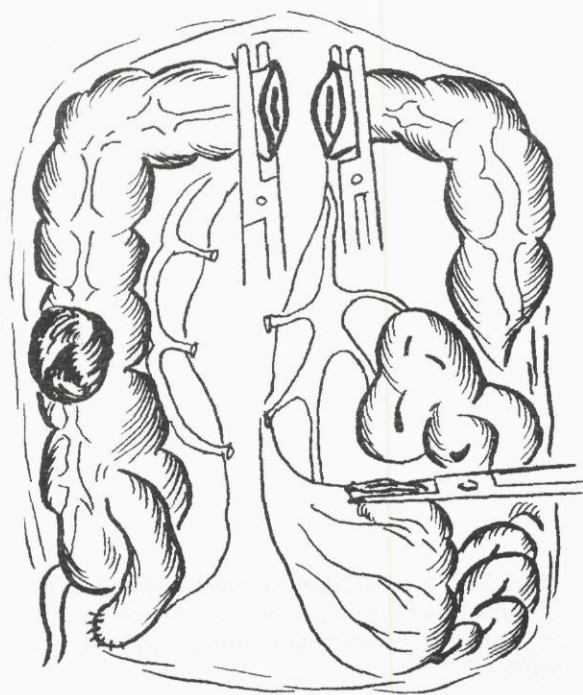
Мал. 572. Перерізання діафрагмально-обвідної зв'язки.



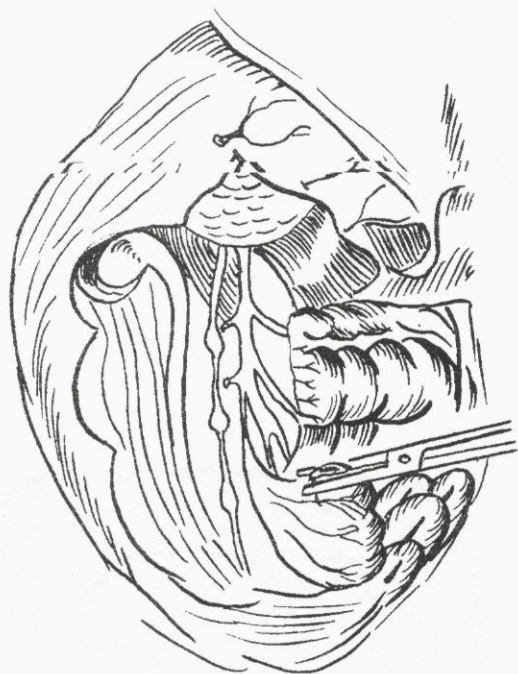
Мал. 573. Мобілізація правої половини обвідної кишки.



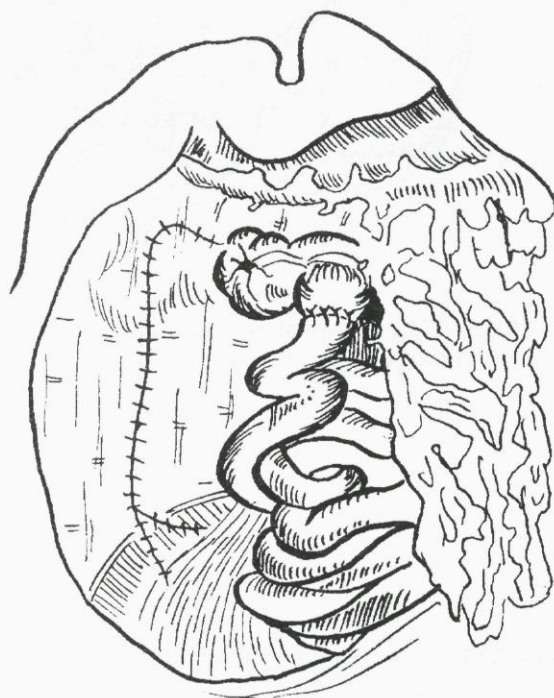
Мал. 574. Перерізання кінцевого відділу здухвинної кишки.



Мал. 575. Перерізання поперечно-обвідної кишки.



Мал. 576. Анатомо-топографічні особливості операційного поля після видалення правої половини обвідної кишки і зашивання її кукси.



Мал. 577. Остаточний вигляд накладеного ілеотрансверзоанастомозу кінець в бік, із захитим дефектом парієтальної очеревини.

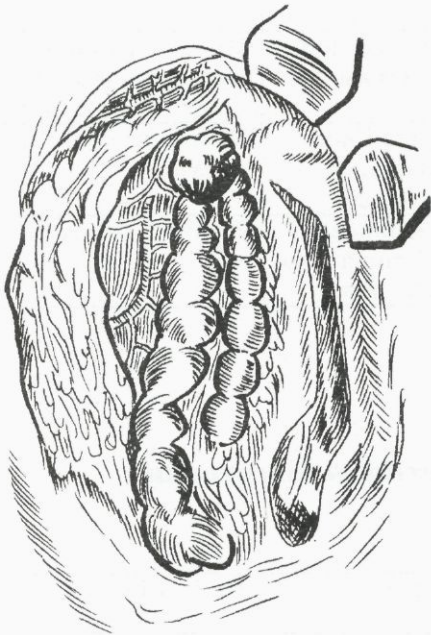
**Можливі ускладнення при
виконанні правобічної геміколектомії**

№ п/п	Ускладнення	Помилки, що призвели до ускладнень	Невідкладні дії
1.	Кровотеча з судин брижі обвідної кишки	Перев'язані великі порції брижі з судинами	Прошити тканини і накласти лігатуру на кровоточиві судини
2.	Пошкодження правого сечовода	Мобілізація сліпої кишки без візуалізації розташування сечоводу	Виконати пластику сечоводу
3.	Пошкодження дванадцятипалої кишки	Мобілізація печінкового кута обвідної кишки без візуального контролю	Защити дефект

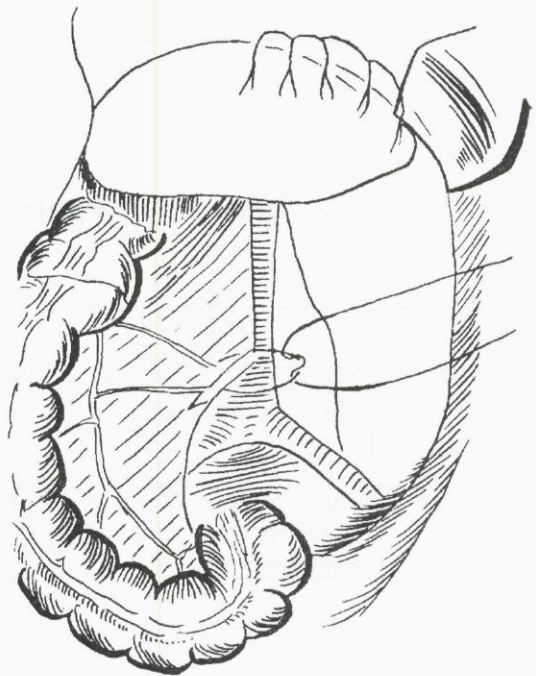
Орієнтаційна карта для самостійної підготовки

№ п/п	Завдання	Вказівки до дії	Самостійна робота
1.	Пригадати анатомію обвідної кишки	Схематично намалювати кровопостачання обвідної кишки (правої половини)	Брати участь в операціях, самостійно виконувати окремі етапи операції
2.	Вивчити варіанти накладання ілеотрансверзоанастомозу	Перерахувати переваги і недоліки	

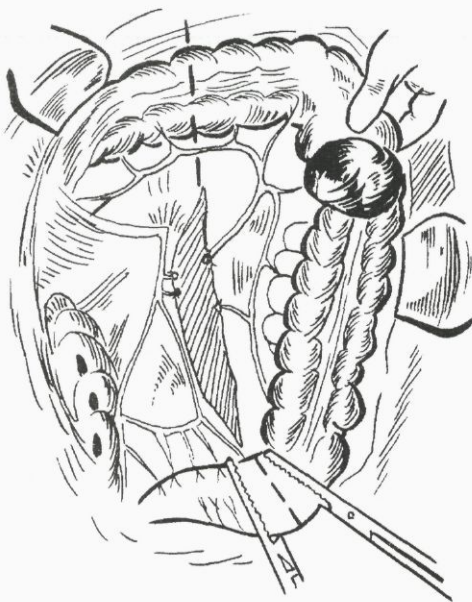
ЛІВОБІЧНА ГЕМІКОЛЕКТОМІЯ



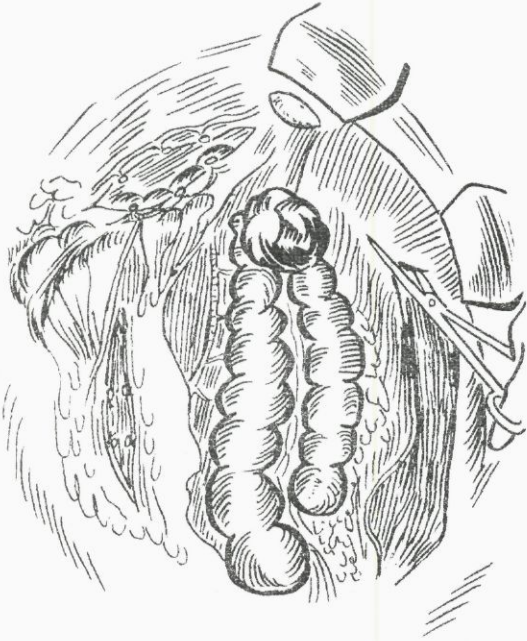
Мал. 578. Розрізання очеревини по зовнішньому краю нисхідного відділу обвідної кишки.



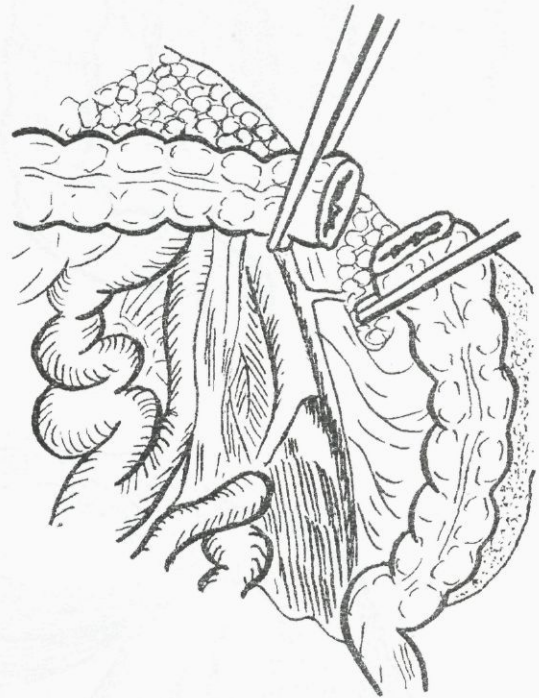
Мал. 579. Перев'язування нижньої брижової артерії.



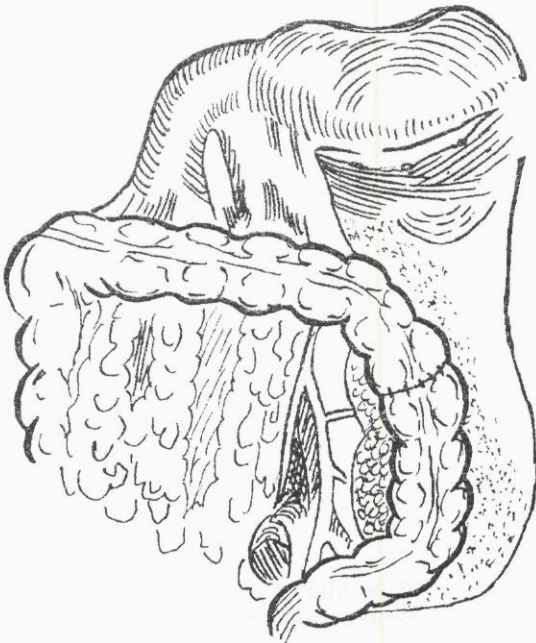
Мал. 580. Мобілізація лівої половини обвідної кишки.



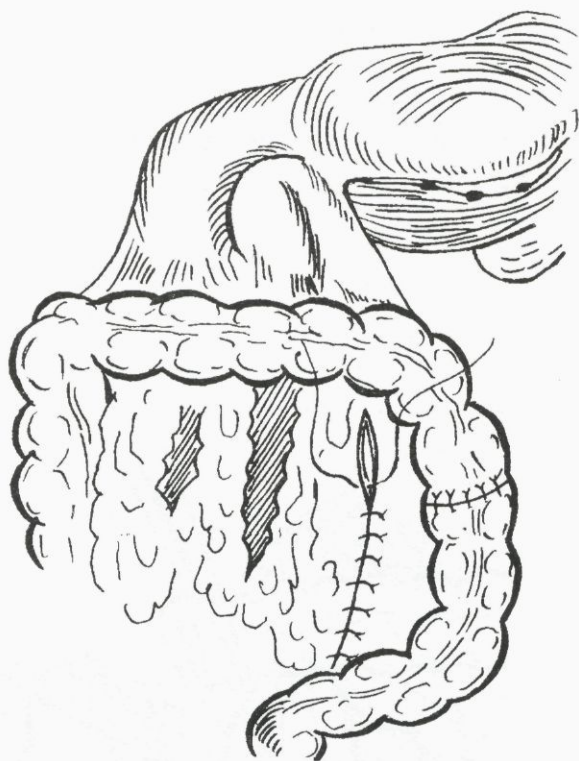
Мал. 581. Перерізання діафрагмально-обвідної зв'язки.



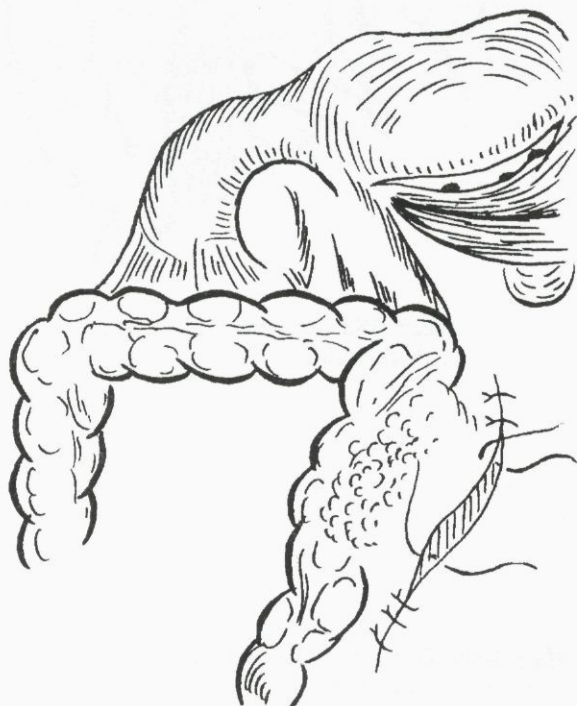Мал. 582. Резекція лівої половини обвідної кишки.



Мал. 583. Вигляд сформованого колоколоанастомозу.



Мал. 584. Зашивання дефекту в брижі обвідної кишки.



Мал. 585. Накладання швів на дефект парієтальної очеревини.

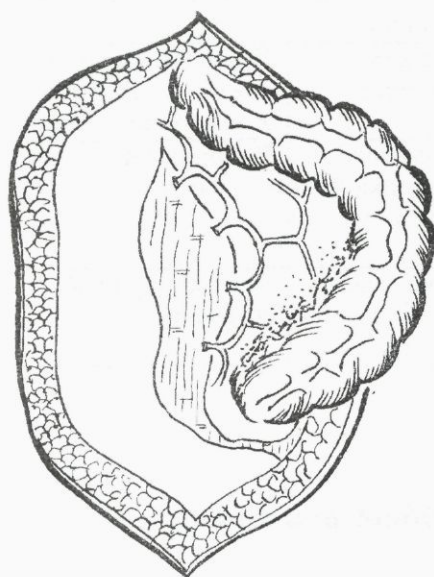
**Можливі ускладнення при
виконанні лівобічній геміколектомії**

№ п/п	Ускладнення	Помилки, що призвели до ускладнень	Невідкладні дії
1.	Кровотеча з судин брижі обвідної кишки	Перев'язка великих порцій брижі з судинами	Прошити тканини і накласти лігатури на кровоточиві судини
2.	Попшкодження лівого сечовода	Мобілізація лівої половини обвідної кишки без візуалізації розташування сечоводу	Виконати пластику сечоводу
3.	Попшкодження селезінки	Грубі маніпуляції при мобілізації селезінкового кута ободової кишки	Виконати спленектомію

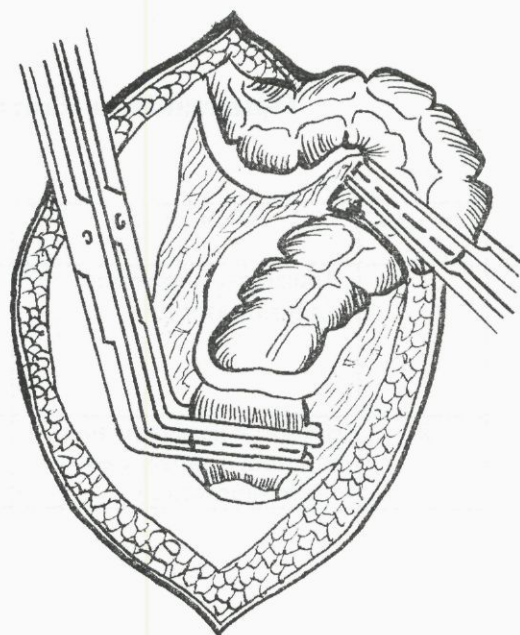
Орієнтаційна карта для самостійної підготовки

№ п/п	Завдання	Вказівки до дії	Самостійна робота
1.	Пригадати анатомію обвідної кишки	Намалювати схематично кровопостачання обвідної кишки (лівої половини)	Брати участь в операції лівобічній геміколектомії, самостійно виконати окремі етапи операції
2.	Вивчити варіанти накладання трансверзосигмоанастомозу	Перерахувати переваги і недоліки	

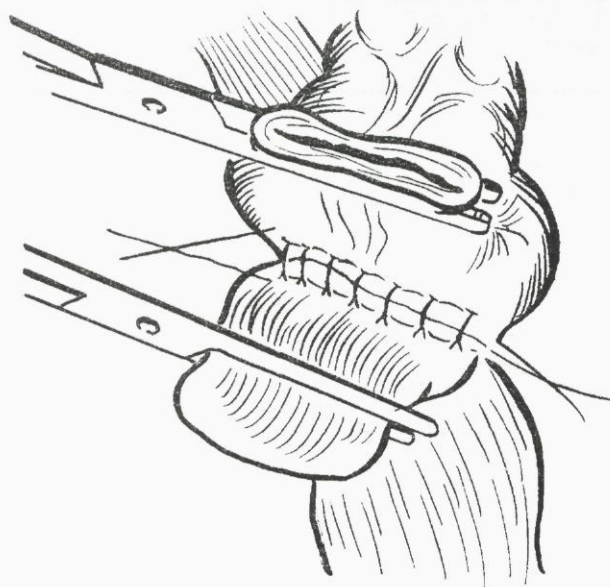
ПЕРЕДНЯ РЕЗЕКЦІЯ ПРЯМОЇ КИШКИ



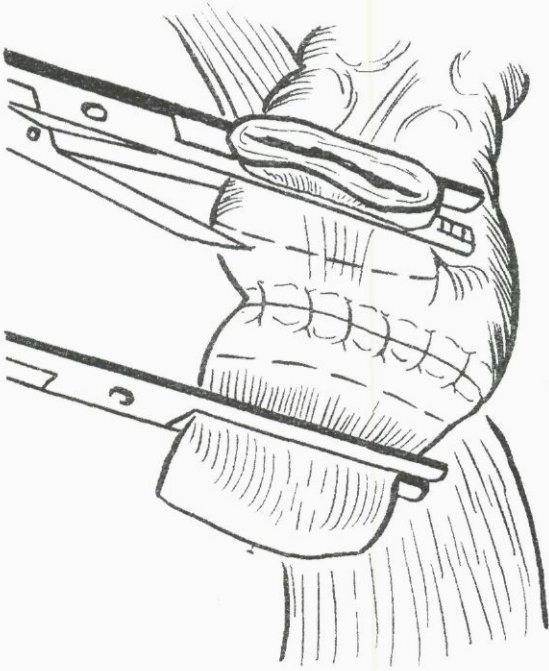
Мал. 586. Ліроподібний розріз мезосигми і вздовж ретровезикальної складки з перев'язкою судин брижі.



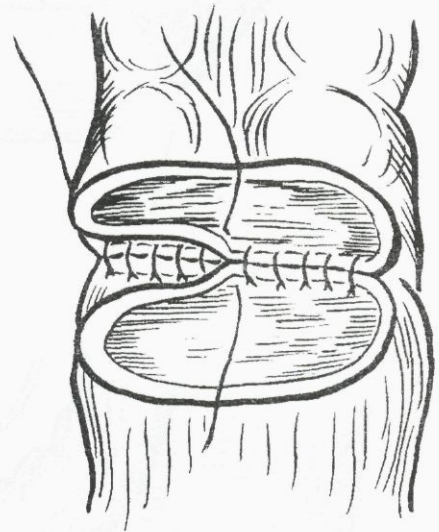
Мал. 587. Накладання затискачів у межах резекції кишки.



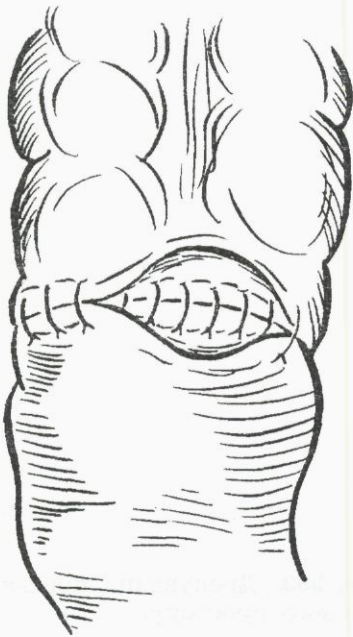Мал. 588. Накладений задній зовнішній ряд швів.



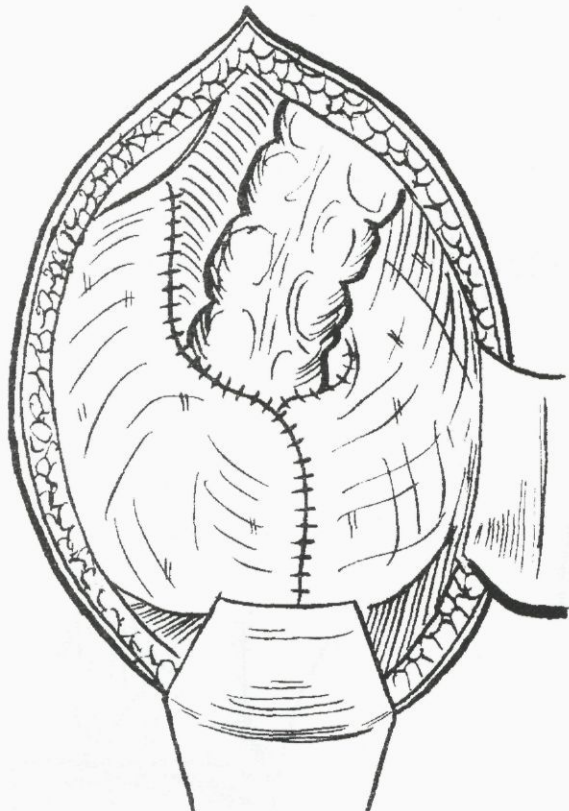
Мал. 589. Відрізання надлишку кишки.



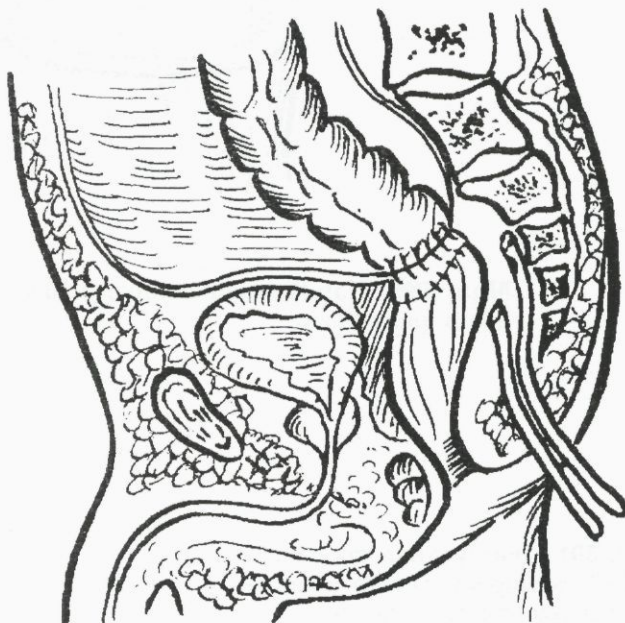
Мал. 590. Накладання заднього внутрішнього ряду швів.



Мал. 591. Формування передньої "губи" сигморектального анастомозу двошрядними швами.



Мал. 592. Остаточний вигляд за-
шитої парієтальної очеревини.



Мал. 593. Дренування пресак-
рального простору.

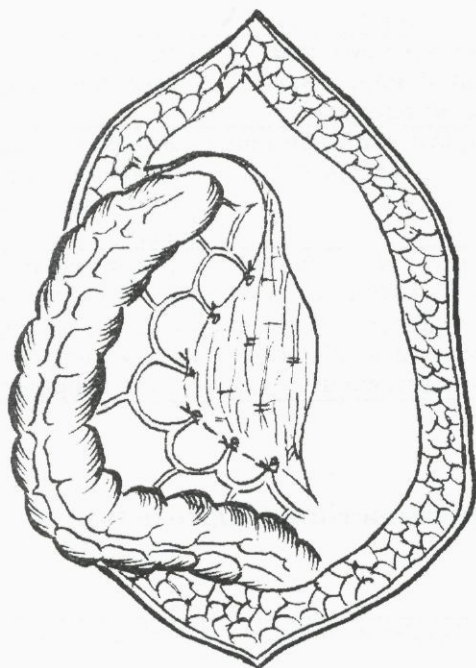
Можливі ускладнення при передній резекції прямої кишки

№ п/п	Ускладнення	Помилки, що призвели до ускладнень	Невідкладні дії
1.	Кровотеча з судин брижі сигмоподібної і прямої кишки	Перев'язка великих порцій брижі, зісковзування лігатури	Прошити і лігувати кровоточиві судини
2.	Пошкодження лівого сечовода	Мобілізація прямої кишки без візуального контролю	Виконати пластику сечоводу чи пересадку в сечовий міхур
3.	Пошкодження м'язового шару при підготовці прямої кишки до накладання анастомозу	Надмірне натягування кишки, грубі маніпуляції при звільненні стінки кишки від жирової клітковини	Підготувати кишку до накладання анастомозу на новому місці нижче раніше вибраного

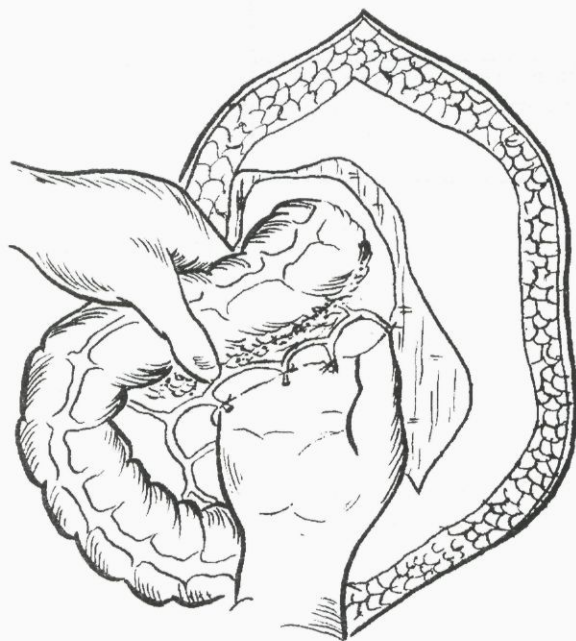
Орієнтаційна карта для самостійної підготовки

№ п/п	Завдання	Вказівки до дії	Самостійна робота
1.	Пригадати анатомію прямої кишки і її топографічне і анатомічне взаємовідношення з органами тазу	Намалювати схему в фронтальній і сагітальній площині	Брати участь в операціях
2.	Вивчити показання і протипоказання до виконання передньої резекції прямої кишки	Записати в особистому зошиті	

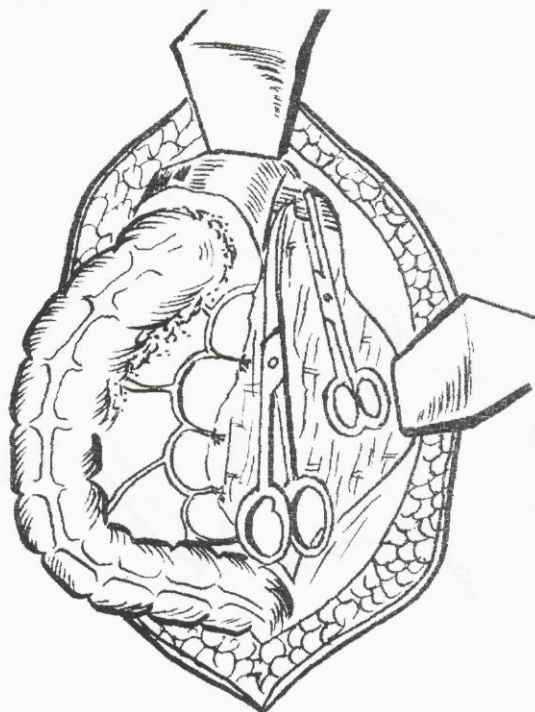
ЧЕРЕВНО-АНАЛЬНА РЕЗЕКЦІЯ ПРЯМОЇ КИШКИ З НИЗВЕДЕННЯМ СИГМОВИДНОЇ КИШКИ В АНУС Черевний етап



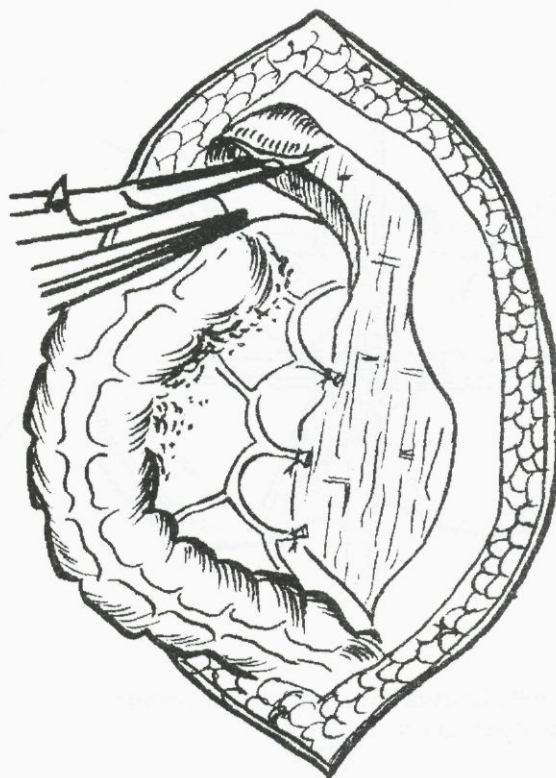
Мал. 594. Ліроподібний розріз мезосигми і вздовж ретровезикальної складки з перев'язкою судин брижі.



Мал. 595. Мобілізація задньої стінки прямої кишки.

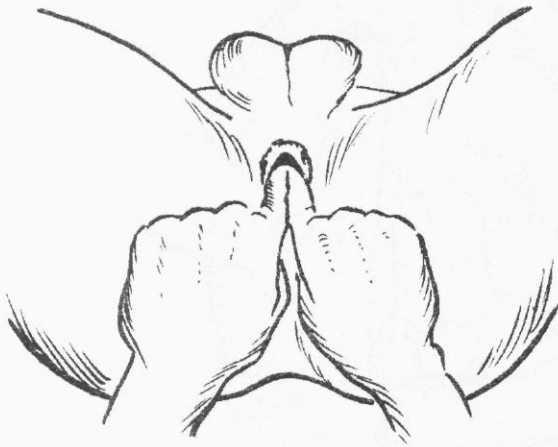


Мал. 596. Розрізання бокових зв'язок прямої кишки.

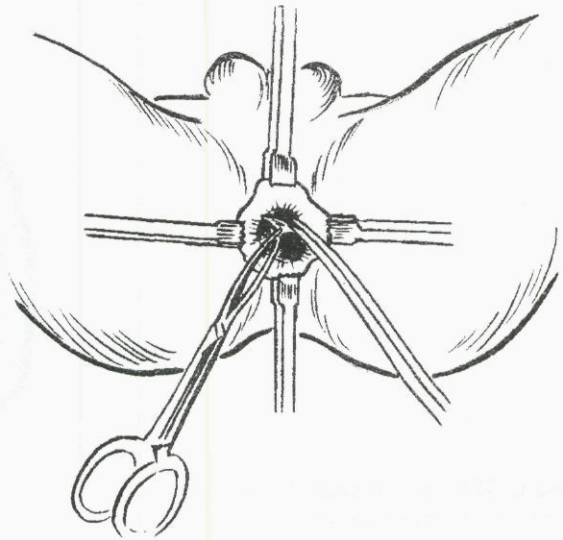


Мал. 597. Мобілізація передньої стінки прямої кишки.

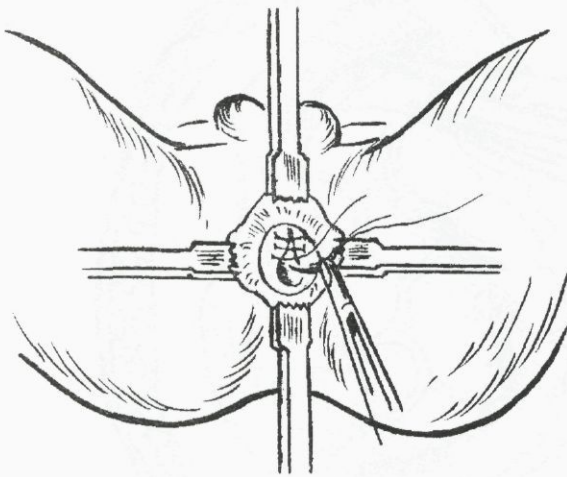
Промежинний етап



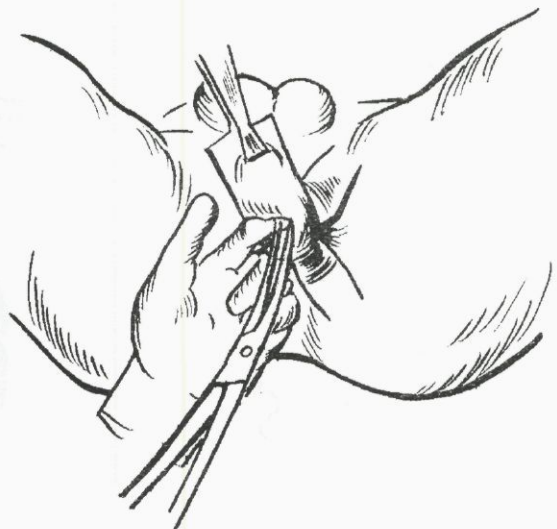
Мал. 598. Девульсія сфінктера.



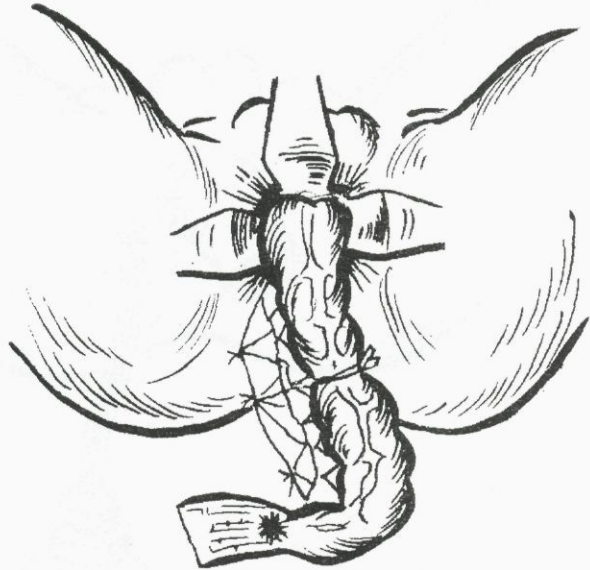Мал. 599. Відділення слизової оболонки задньопрохідного каналу по лінії Хілттона.



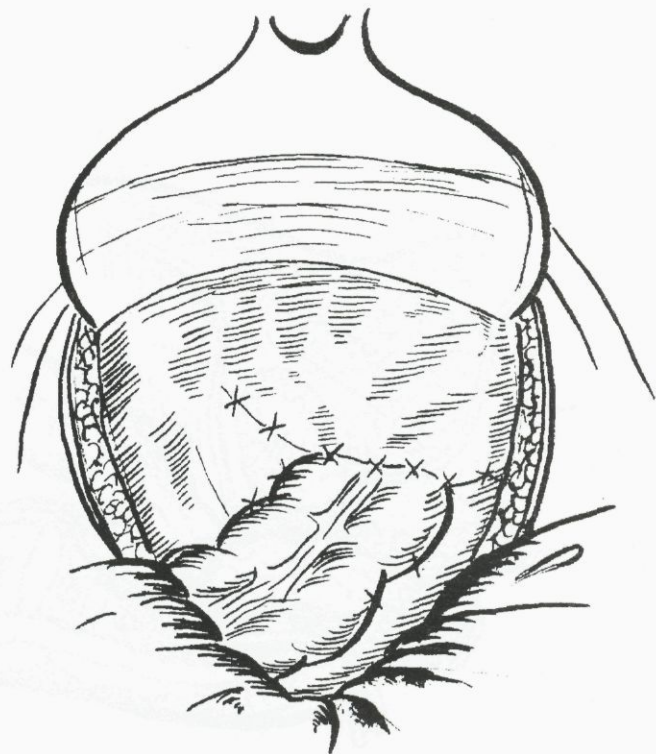
Мал. 600. Зашивання слизової оболонки задньопрохідного каналу.



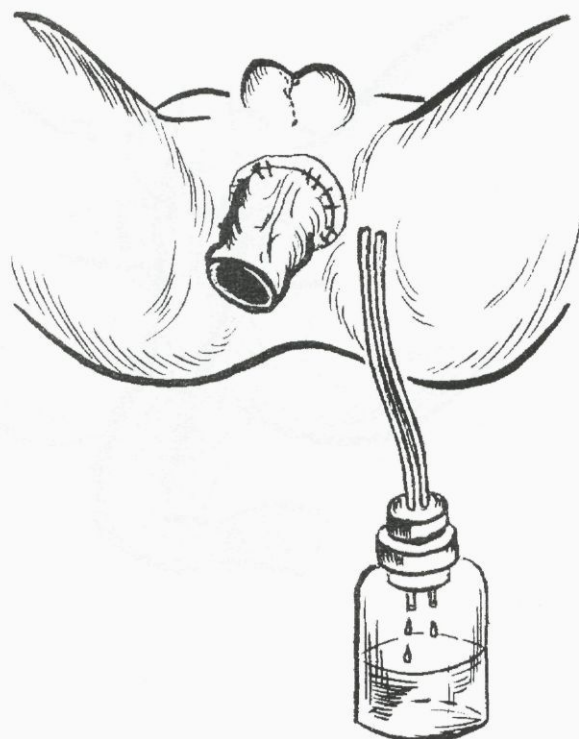
Мал. 601. Мобілізація прямої кишки, під контролем введеного в рану пальця.



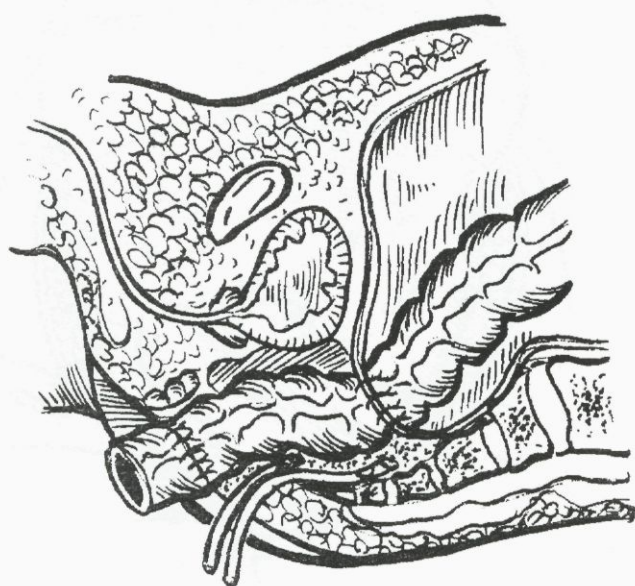
Мал. 602. Низведення сигмоподібної кишки через анальний канал.



Мал. 603. Відновлення цілості тазової очеревини за допомогою швів.



Мал. 604. Формування трансанальної колостоми.



Мал. 605. Схематичне зображення дренирування пресакрального простору.

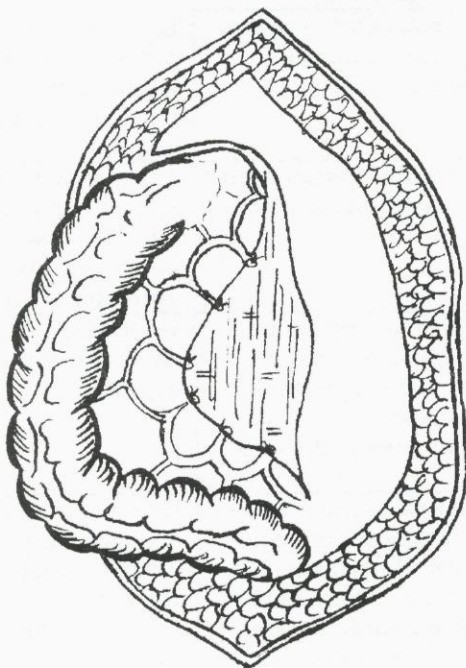
**Можливі ускладнення при черевноанальній
резекції з низведенням сигмоподібної кишки в анус**

№ п/п	Ускладнення	Помилки, що призвели до ускладнень	Невідкладні дії
1.	Кровотеча з судин брижі ободової кишки	Перев'язка судин брижі великими порціями, сповзання лігатур	Поетапно «порційно» лігувати судини брижі, окремо прошити і лігувати великі судини
2.	Кровотеча з пресакральних вен	Мобілізація прямої кишки в позафасціальному шарі	Тампонувати кровоточиві судини марлевим тампоном, прошити і лігувати кровоточиві судини
3.	Кровотеча при мобілізації промежнинного відділу прямої кишки	Перерізання леваторів, попередньо не захоплених затискачами, відхід в бокові стінки тазу за межі фасції Вельдепера	Прожити і перев'язати кровоточиві судини
4.	Пошкодження прямої кишки, сечовода, сечового міхура, піхви, уретри	Виділення прямої кишки не в міжфасціальному шарі. Надмірна тракція кишки з боку черевної порожнини. Затруднена мобілізація кишки при місцево поширеному раку або вираженому злуковому процесі	Перев'язати кишку над місцем розриву, слизову кишки багаторазово обробити 1 % розчином йоду; закрити кишку марлевою серветкою; захити дефекти пошкоджених органів
5.	Порушення кровотоку в виведеній петлі кишки	Перекрут брижі ободової кишки, лігування краєвих судин, вузький отвір в апоневрозі	Правильно розташувати брижу кишки, розширити отвір в апоневрозі

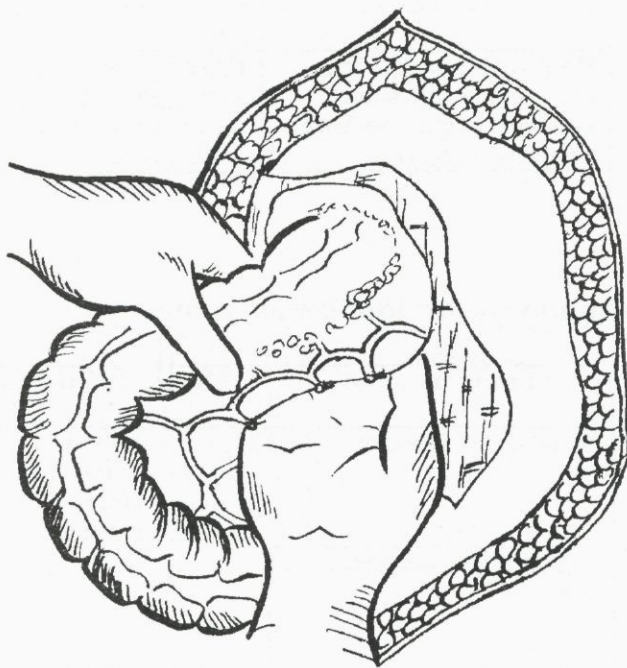
Орієнтаційна карта для самостійної підготовки

№ п/п	Завдання	Вказівки до дії	Самостійна робота
1.	Пригадати і уточнити топографічну анатомію промежини	Намалювати схему	Брати участь у виконанні операції черевно-анальної резекції (ЧАР)
2.	Вивчити показання і протипоказання до виконання ЧАР з низведенням	Підготувати відповідь усно	

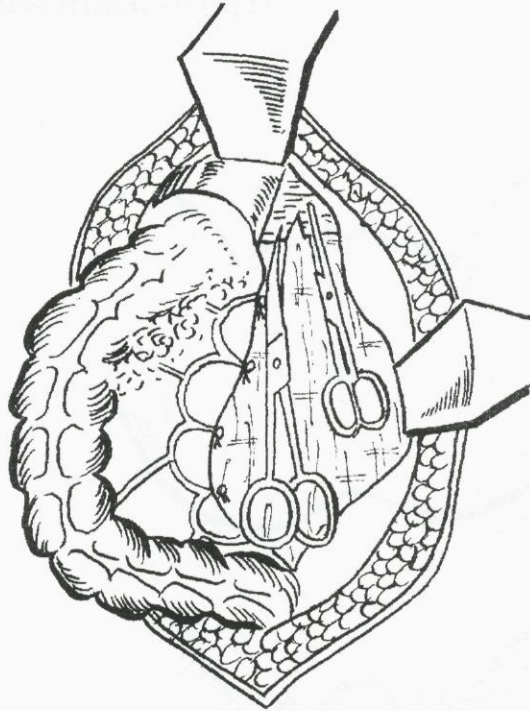
ЧЕРЕВНО-ПРОМЕЖИННА ЕКСТИРПАЦІЯ ПРЯМОЇ КИШКИ Черевний етап



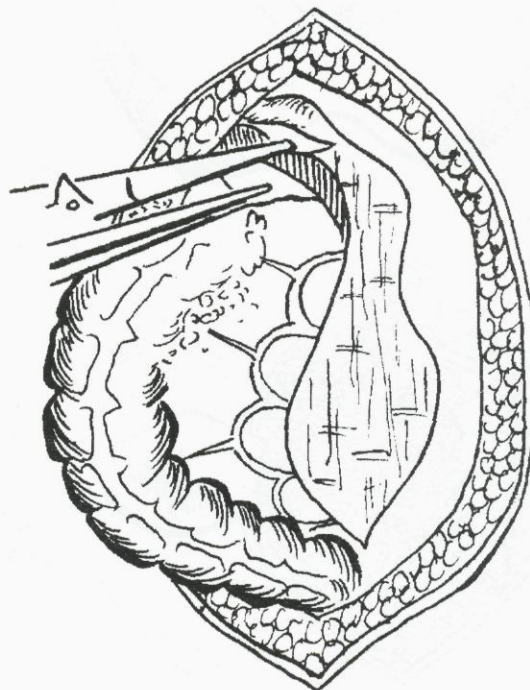
Мал. 606. Ліроподібний розріз мезосигми і вздовж ретровезикальної складки з перев'язкою судин брижі.



Мал. 607. Мобілізація задньої стінки прямої кишки.

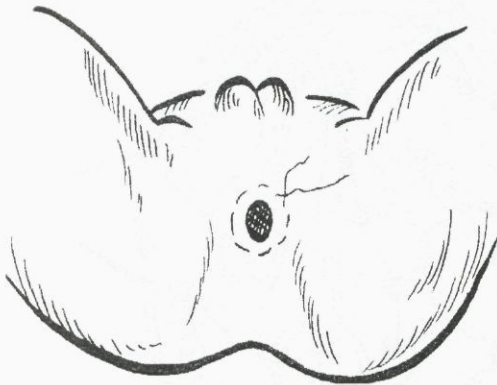


Мал. 608. Розрізання бокових зв'язок прямої кишки.

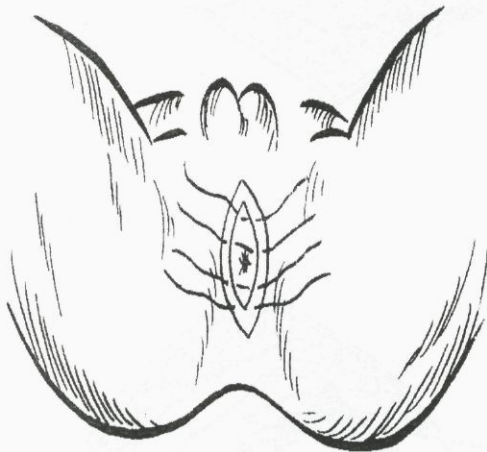


Мал. 609. Мобілізація передньої стінки прямої кишки.

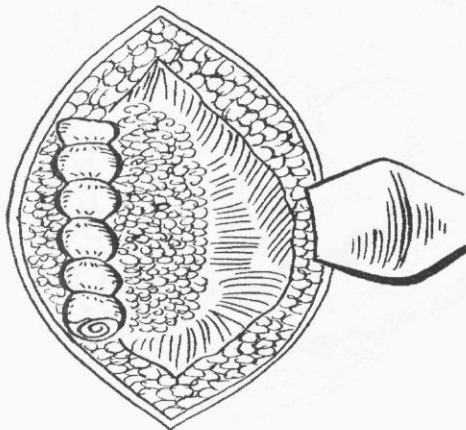
Промежинний етап



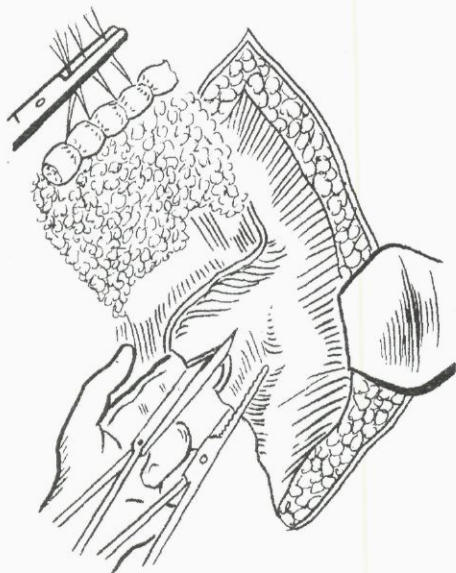
Мал. 610. Накладання кашпучного шва навколо ануса.



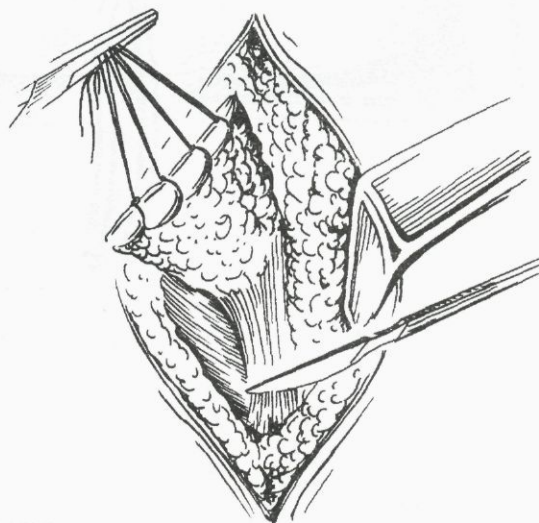
Мал. 611. Вирізання і зашивання входу в задньопрохідний канал.



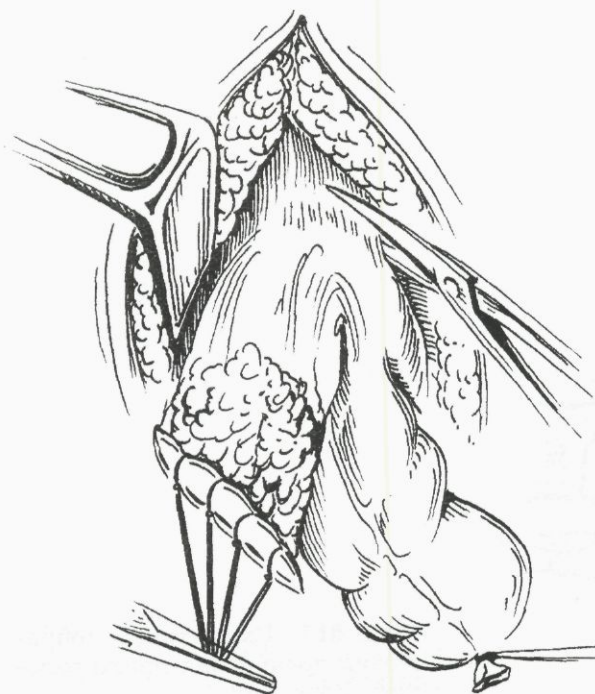
Мал. 612. Вирізання зашитого задньопрохідного каналу з ішіо-ректальною клітковиною.



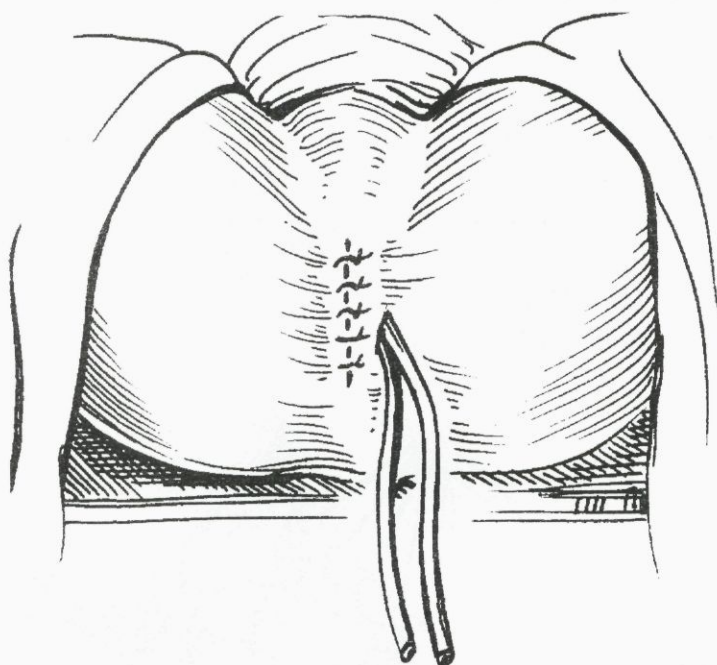
Мал. 613. Поетапне розрізання м'язів, що піднімають задній прохід.



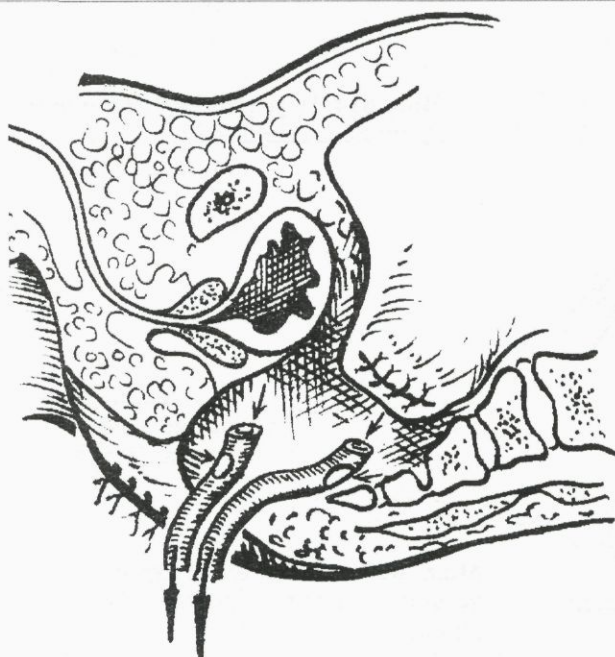Мал. 614. Перерізання прямокишково-куприкової зв'язки.



Мал. 615. Видалення прямої кишки і частини сигмоподібної кишки.



Мал. 616. Зашивання промежнинної рани наглухо.



Мал. 617. Схематичне зображення дронування пресакрального простору.

**Можливі ускладнення при
черевно-промежинній екстирпації прямої кишки**

№ п/п	Ускладнення	Помилки, що призвели до ускладнень	Невідкладні дії
1.	Кровотеча з судин брижі ободової кишки	Перев'язка судин брижі великими порціями, сповзання лігатур	Поетапно «порційно» лігувати судини брижі, окремо прошити і лігувати великі судини
2.	Кровотеча з пресакральних вен	Мобілізація прямої кишки в позафасціальному шарі	Тампонувати кровоточиві судини марлевым тампоном, прошити і лігувати кровоточиві судини
3.	Кровотеча при мобілізації промежинного відділу прямої кишки	Перерізання леваторів, попередньо не захоплених затискачами, відхід в бокові стінки тазу за межі фасції Вельдепера	Прошити і перев'язати кровоточиві судини
4.	Пошкодження прямої кишки, сечовода, сечового міхура, піхви, уретри	Виділення прямої кишки не в міжфасціальному шарі. Надмірна тракція кишки з боку черевної порожнини. Затруднена мобілізація кишки при місцево поширеному раку або вираженому злуковому процесі	Перев'язати кишку над місцем розриву, слизову кишки багаторазово обробити 1 % розчином йоду; закрити кишку марлевою серветкою; захити дефекти пошкоджених органів
5.	Порушення кровотоку в виведеній петлі кишки	Перекрут брижі ободової кишки, лігування краєвих судин, вузький отвір в апоневрозі	Правильно розташувати брижу кишки, розширити отвір в апоневрозі

Орієнтаційна карта для самостійної підготовки

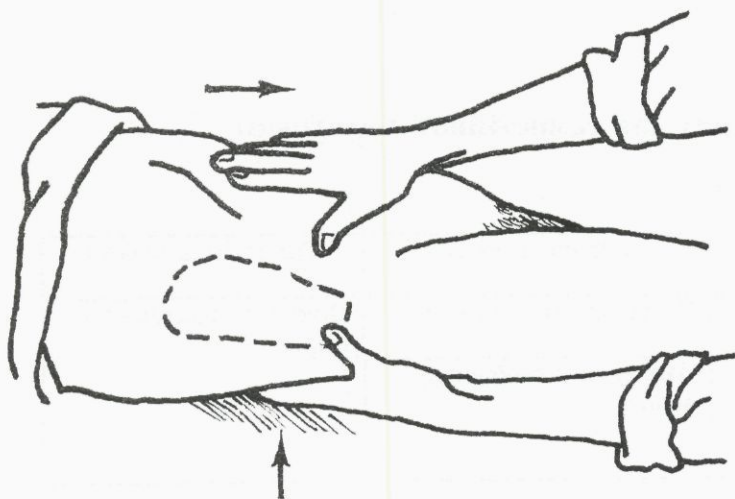
№ п/п	Завдання	Вказівки до дії	Самостійна робота
1.	Пригадати і уточнити топографічну анатомію промежини	Намалювати схему	Брати участь у виконанні операції черевно-промежинної екстирпації прямої кишки
2.	Вивчити показання і протипоказання до виконання черевно-промежинної екстирпації прямої кишки	Підготувати відповідь усно	

ЛИТЕРАТУРА

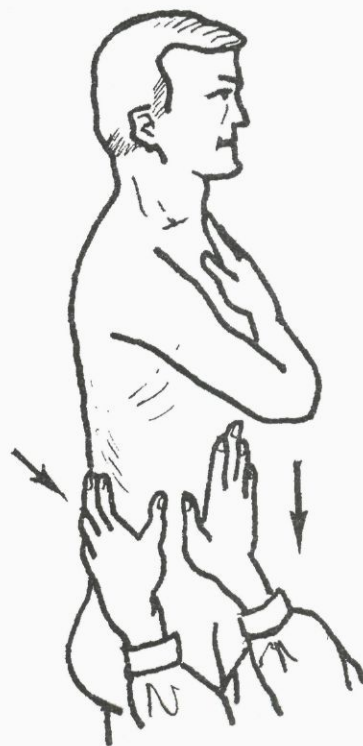
1. Дульцев Ю.В., Саламов К.Н. Парапроктит.-М.: Медицина, 1981.-208 с.
2. Дульцев Ю.З., Ривкин В.Н. Эпителиальный копчиковый ход.- М.: Медицина, 1988.- 128 с.
3. Заремба А. Оперативная проктология.- Рига: Звайгзне, 1982.- 216 с.
4. Заремба А. Клиническая проктология.- Рига: Звайгзне, 1987.- 359 с.
5. Литман И. Оперативная хирургия.- Будапешт: Изд-во АН Венгрия, 1985.- 1175 с.
6. Рак прямой кишки под ред. В.Д. Федорова 2-е изд., перераб. и доп.- Медицина, 1987.- 320 с.
7. Ривкин В.Л. Капуллер Л.Л., Геморрой.- М.: Медицина, 1977.- 208 с.
8. Федоров В.Д., Дульцев Ю.В. Проктология.- М.: Медицина, 1984.- 384 с.
9. Юхтин В.М. Хирургия оболочной кишки. М.: Медицина, 1988.- 320 с.
10. Яковлев Н.И. Атлас проктологических заболеваний.- М., Медицина, 1988.- 320 с.

УРОЛОГІЯ

ПАЛЬПАЦІЯ НИРОК



Мал. 618. Бімануальна пальпація нирки в лежачому положенні хворого. Стрілками показано напрямок руху рук лікаря під час видиху хворого.



Мал. 619. Пальпація нирки в стоячому положенні хворого. Стрілками показано напрямок руху рук лікаря під час вдиху хворого.

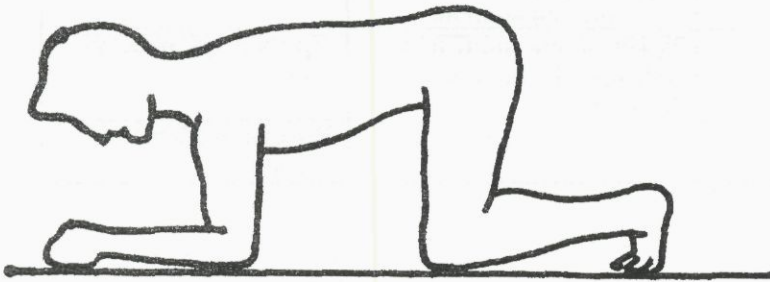
Можливі ускладнення при пальпації нирок

№ п/п	Ускладнення	Помилки, що призвели до ускладнень	Невідкладні дії
1.	Значні больові відчуття	Грубі маніпуляції при пальпації нирки	Припинити пальпацію

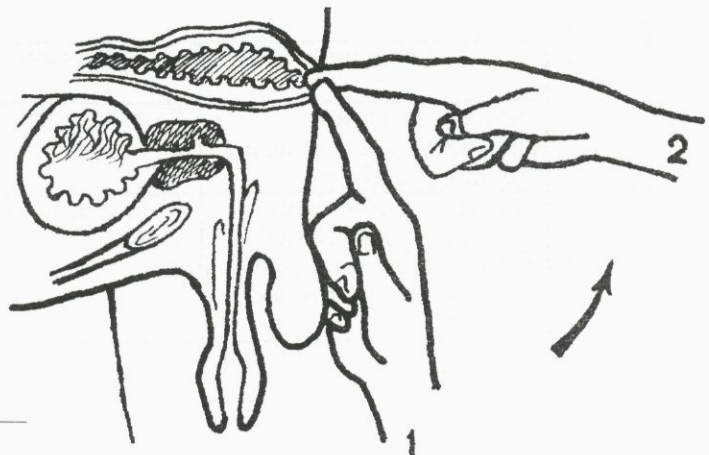
Орієнтаційна карта для самостійної підготовки

№ п/п	Завдання	Вказівки до дії	Самостійна робота
1.	Пригадати анатомічну топографію нирок	Намалювати схему	Виконати пальпацію нирок
2.	Вивчити дані пальпаторного дослідження нирок, сечового міхура в нормі і при патології	Записати в особистий зошит	

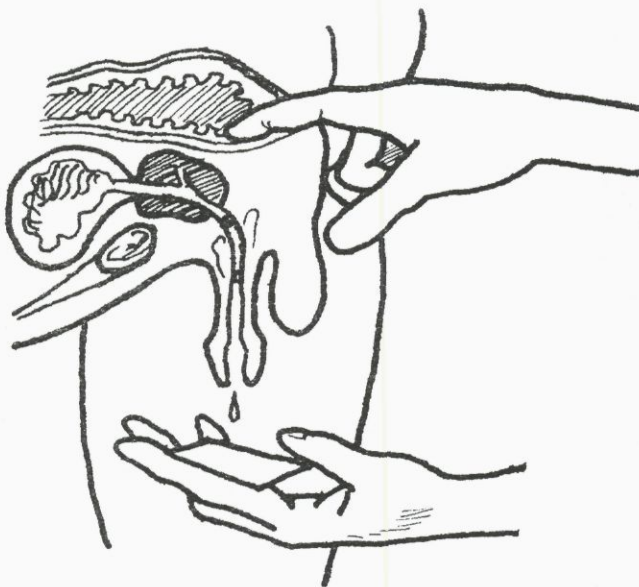
ПАЛЬЦЕВЕ ДОСЛІДЖЕННЯ І МАСАЖ ПЕРЕДМІХУРОВОЇ ЗАЛОЗИ



Мал. 620. Колінно-ліктьове положення хворого при пальцевому дослідженні і масажі передміхурової залози.



Мал. 621. Схематичне зображення методики введення пальця в пряму кишку.



Мал. 622. Схематичне зображення пальцевого дослідження і масажу простати (забір її секрету).

Можливі ускладнення при пальцевому дослідженні і масажі передміхурової залози

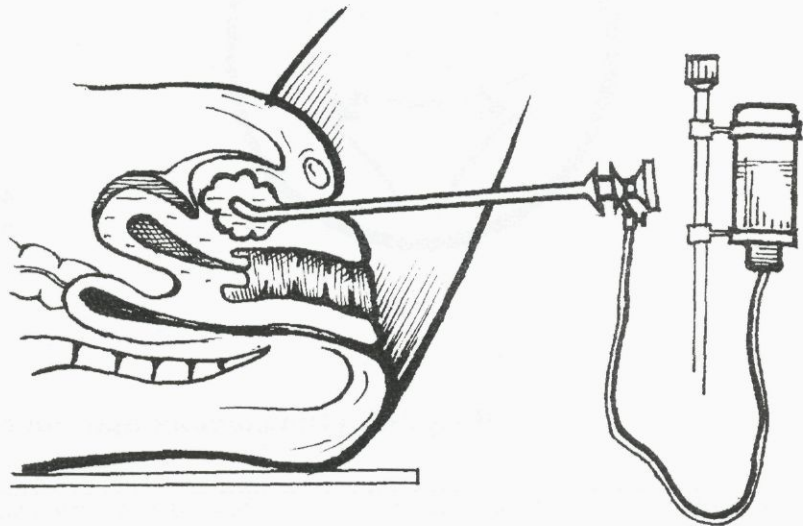
№ п/п	Ускладнення	Помилки, що призвели до ускладнень	Невідкладні дії
1.	Больові відчуття	Грубі маніпуляції пальцем при дослідженні чи масажі	Припинити маніпуляцію
2.	Больовий шок		Ввести знеболюючі засоби

Орієнтаційна карта для самостійної підготовки

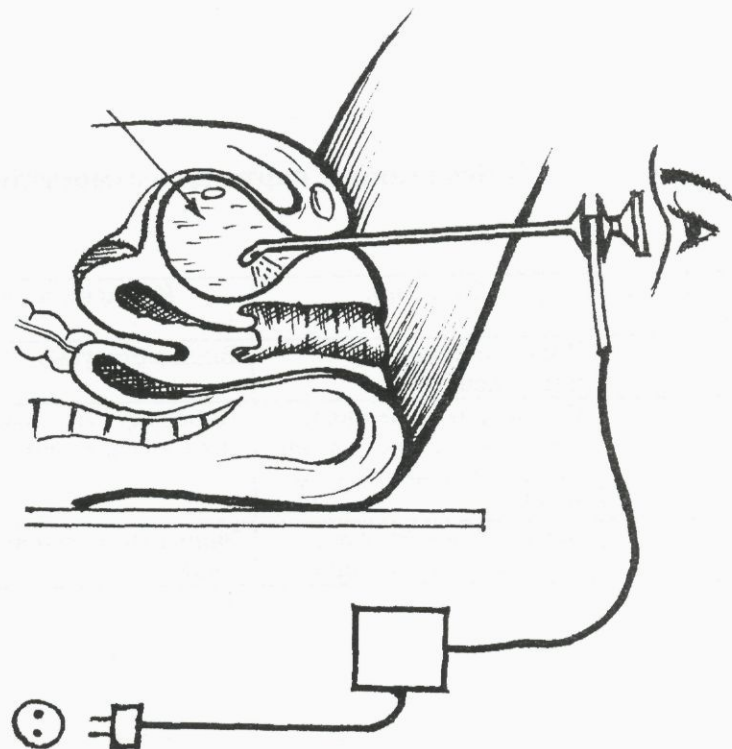
№ п/п	Завдання	Вказівки до дії	Самостійна робота
1.	Згадати анатомію передміхурової залози і сім'яних міхурців	Намалювати схему	Самостійно провести пальцеве дослідження і масаж простати
2.	Вивчити дані пальцевого дослідження передміхурової залози при аденомі, раку і абсцесі простати	Записати в особистий зошит	

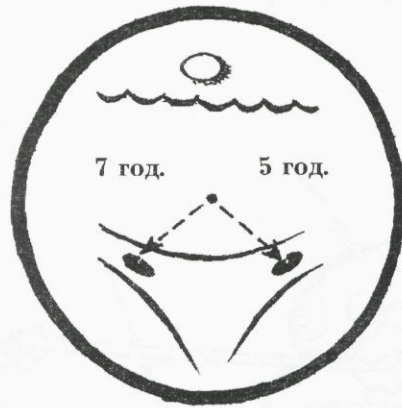
ЦИСТОСКОПІЯ

Мал. 623. Цистоскоп введений в сечовий міхур.



Мал. 624. Сечовий міхур заповнений розчином борної кислоти (3 % - 200 мл). Виконують цистоскопію.





Мал. 625. Схема розташування вічок сечоводів.

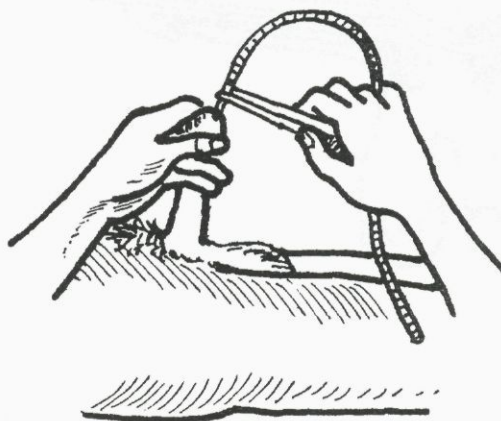
Можливі ускладнення при цистоскопії

№ п/п	Ускладнення	Помилки, що призвели до ускладнень	Невідкладні дії
1.	Пошкодження (утворення несправжнього ходу) уретри	Грубе, форсоване введення цистоскопа	Ввести знеболюючі, гемостатичні, антибактеріальні засоби

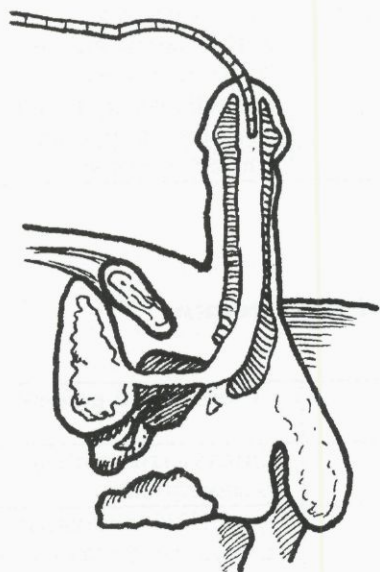
Орієнтаційна карта для самостійної підготовки

№ п/п	Завдання	Вказівки до дії	Самостійна робота
1.	Вивчити будову цистоскопа	Відповісти усно	Підготувати цистоскоп до роботи
2.	Пригадати показання, протипоказання і умови для проведення цистоскопії	Перерахувати і записати в особистий зошит	Провести цистоскопію
3.	Вивчити методи стерилізації цистоскопів	Записати в особистий зошит	

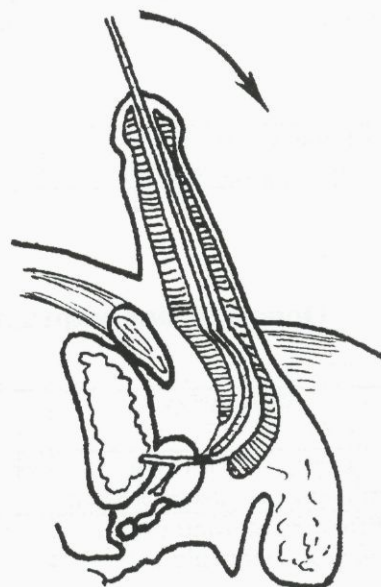
КАТЕТЕРИЗАЦІЯ СЕЧОВОГО МІХУРА ГУМОВИМ КАТЕТЕРОМ



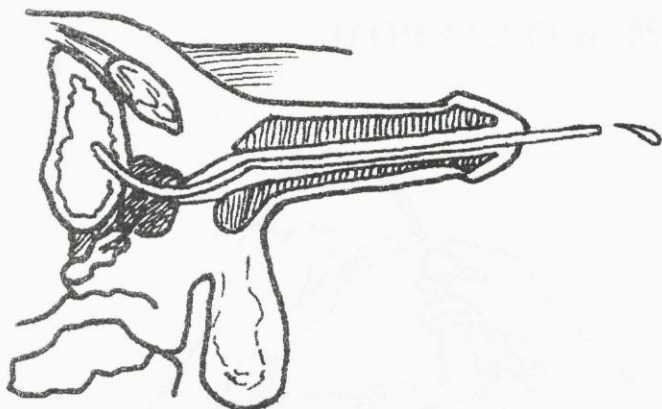
КАТЕТЕРИЗАЦІЯ СЕЧОВОГО МІХУРА МЕТАЛЕВИМ КАТЕТЕРОМ



Мал. 626. Схематичне зображення введення катетера в початковий відділ уретри.



Мал. 627. Катетер введений до мембранозної частини уретри. Стрілкою показано напрямок подальшого руху катетера.



Мал. 628. Схематичне зображення введення катетера в сечовий міхур.

Можливі ускладнення при катетеризації сечового міхура

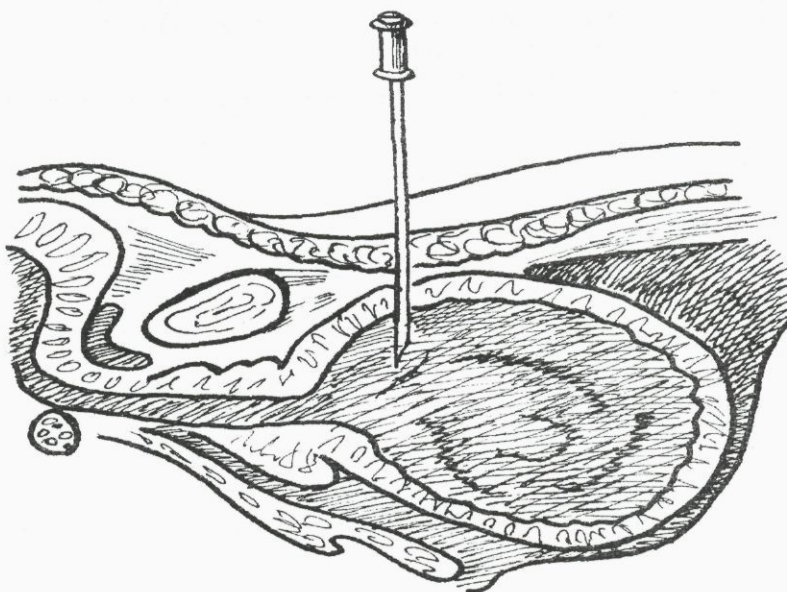
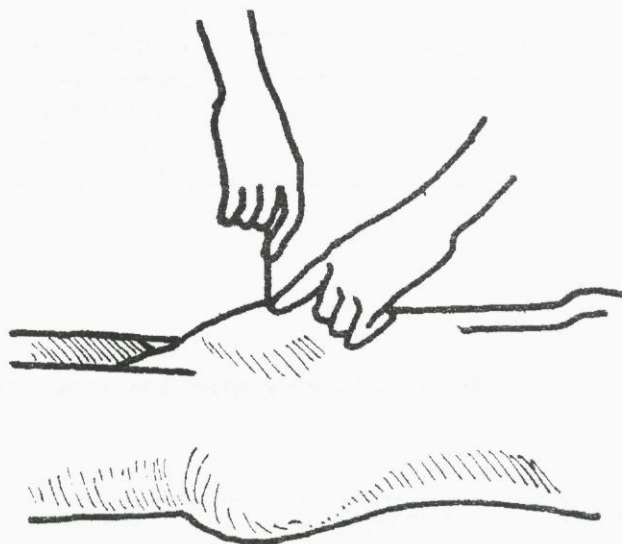
№ п/п	Ускладнення	Помилки, що призвели до ускладнень	Невідкладні дії
1.	Пошкодження стінки уретри	Форсоване насильницьке введення цистоскопа	1. Видалити інструмент з уретри 2. При затримці сечопуску виконати надлобкову пункцію сечового міхура чи епіцистостомію
2.	Утворення неправильного ходу уретри		

Орієнтаційна карта для самостійної підготовки

№ п/п	Завдання	Вказівки до дії	Самостійна робота
1.	Пригадати анатомію уретри і сечового міхура	Намалювати схему	Підготувати катетер до маніпуляції
2.	Вивчити методи стерилізації катетерів		Самостійно виконати катетеризацію сечового міхура гумовим і металічним катетерами

ПУНКЦІЯ СЕЧОВОГО МІХУРА

Мал. 629. Положення хворого і правої руки хірурга з пункційною голкою перед пункцією сечового міхура. Вказівний палець допомагає направити голку в перпендикулярному напрямку.



Мал. 630. Прокол черевної стінки при переповненому сечовому міхурі.

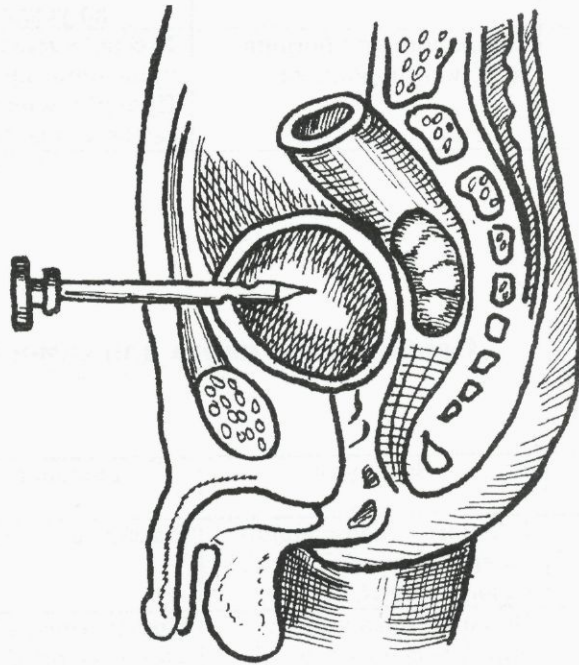
Можливі ускладнення при пункції сечового міхура

№ п/п	Ускладнення	Помилки, що призвели до ускладнень	Невідкладні дії
1.	Пошкодження органів черевної порожнини	1. Кінець голки був направлений краніально 2. Пункція ненаповненого сечею сечового міхура	Спостерігати, при необхідності – виконати лапаротомію

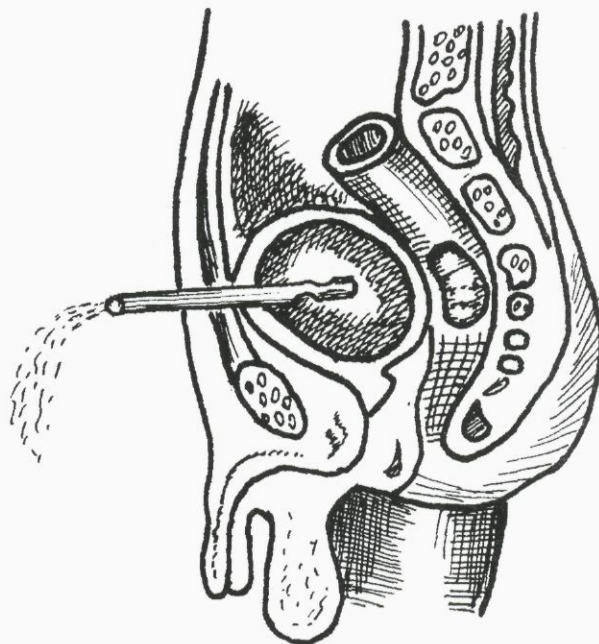
Орієнтаційна карта для самостійної підготовки

№ п/п	Завдання	Вказівки до дії	Самостійна робота
1.	Уточнити взаємовідношення очеревини і сечового міхура	Намалювати схему	Самостійно виконати пункцію сечового міхура
2.	Вивчити показання і протипоказання до виконання пункції сечового міхура	Перерахувати і записати в особистий зошит	

ЦИСТОСТОМІЯ ТРОАКАРОМ



Мал. 631. Схематичне зображення сечового міхура, пунктованого троакар-проводником.



Мал. 632. Через троакар в сечовий міхур проведена і залишена в ньому поліхлорвінілова трубка.

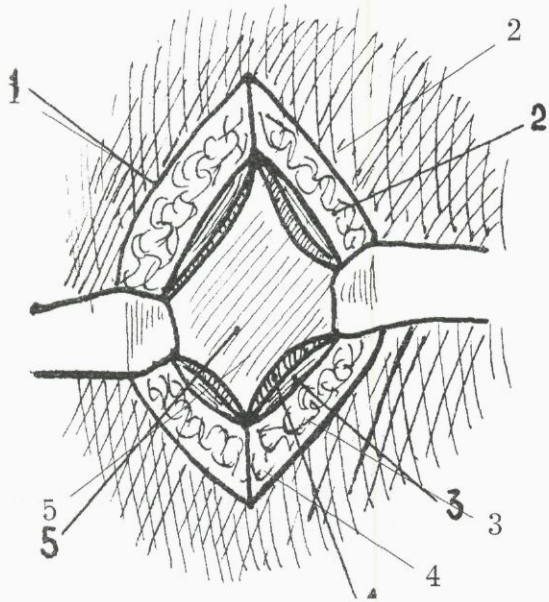
Можливі ускладнення при цистостомії троакаром

№ п/п	Ускладнення	Помилки, що призвели до ускладнень	Невідкладні дії
1.	Пошкодження органів черевної порожнини	Кінець голки був направлений краніально Пункція ненаповненого сечею сечового міхура	Спостерігати, при необхідності – виконати лапаротомію

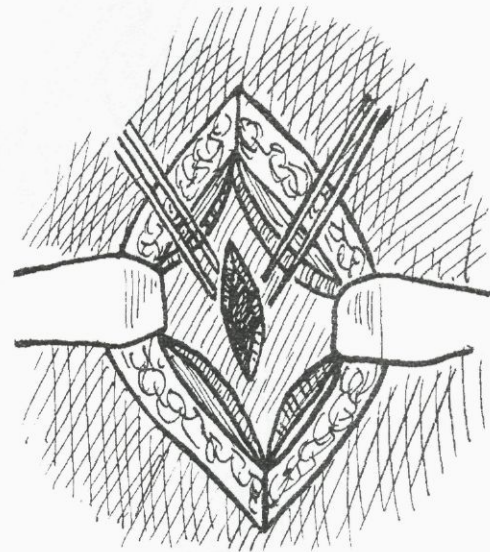
Орієнтаційна карта для самостійної підготовки

№ п/п	Завдання	Вказівки до дії	Самостійна робота
1.	Уточнити взаємовідношення очеревини і сечового міхура	Намалювати схему	Брати участь в операціях
2.	Вивчити показання і протипоказання до виконання пункції сечового міхура	Перерахувати і записати в особистий зошит	

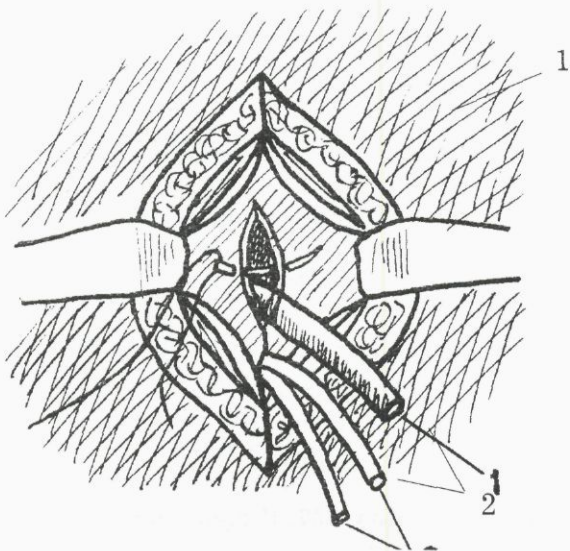
ЕПІЦИСТОМІЯ



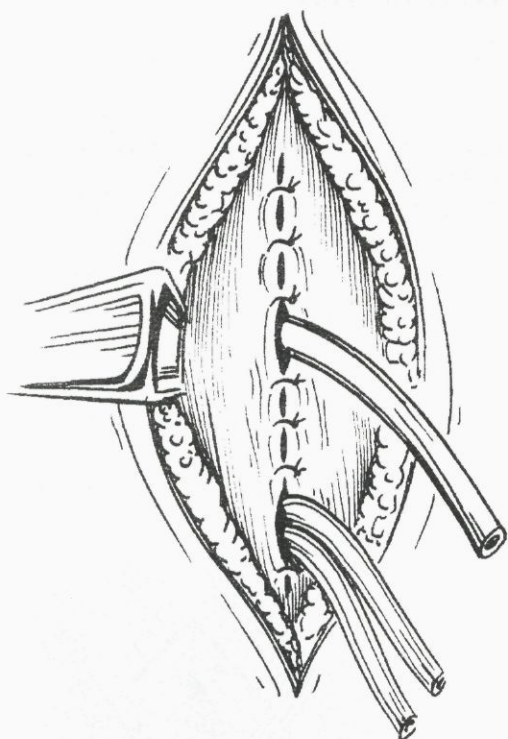
Мал. 633. Розріз передньої черевної стінки: 1) шкіра; 2) підшкірна клітковина; 3) апоневроз; 4) прямі м'язи живота; 5) передня стінка сечового міхура.



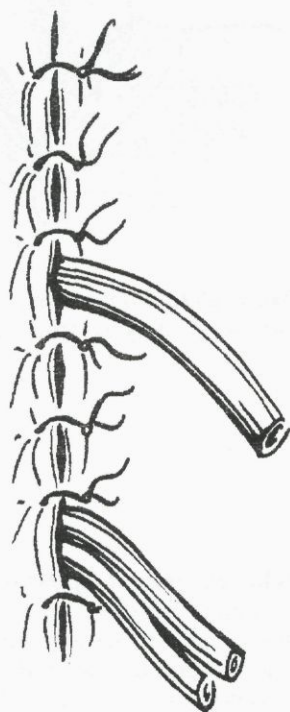
Мал. 634. Розкриття передньої стінки сечового міхура між трималками.



Мал. 635. Введення дренажної трубки в сечовий міхур (1). Накладання кетгутівих швів на стінку міхура. Дренажні поліхлорвінілові трубки введені в передміхуровий простір (2).



Мал. 636. Апоневроз зашитий вузловими швами.



Мал. 637. Шкірні шви.

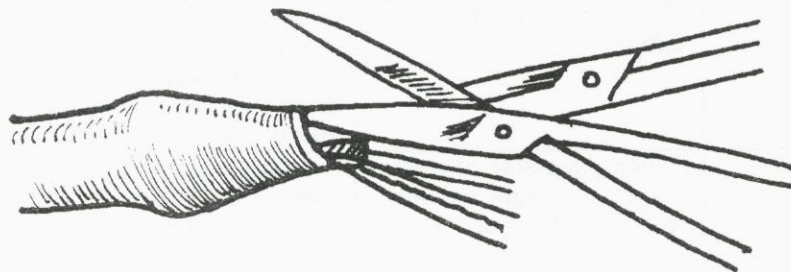
Можливі ускладнення при епіцистостомії

№ п/п	Ускладнення	Помилки, що призвели до ускладнень	Невідкладні дії
1.	Труднощі при визначенні місцезнаходження сечового міхура	Не заповнений сечовий міхур	Ввести в сечовий міхур катетер і заповнити його розчином фурациліну (1:5000, 200 мл)
2.	Велика глибина післяопераційної рани, в зв'язку з чим тяжко захити сечовий міхур	Перед розрізом сечового міхура останній не взятий на трималки	На краї розрізу сечового міхура, в нижньому куті накласти кетгутіві нитки-трималки

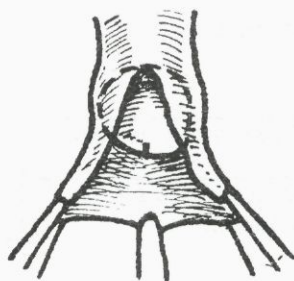
Орієнтаційна карта для самостійної підготовки

№ п/п	Завдання	Вказівки до дії	Самостійна робота
1.	Згадати і уточнити анатомічні дані про гіпогастральну ділянку, паравезикальний простір	Намалювати схему	Брати участь в операціях Виготовити самостійно дренаж
2.	Вивчити показання і протипоказання до виконання епіцистостомії	Перерахувати і записати в індивідуальний зошит	
3.	Вивчити наявні дренажі сечового міхура	Записати в особистий зошит	

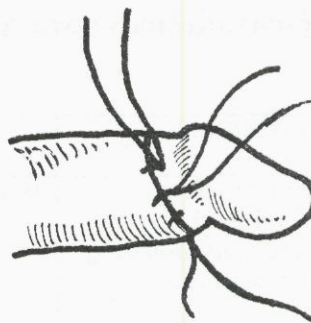
КРУГОВЕ ВИРІЗАННЯ КРАЙНЬОЇ ПЛОТІ




Мал. 638. Повздовжнє розрізання крайньої плоті.



Мал. 639. Лінія циркулярного вирізання крайньої плоті.



Мал. 640. На обидва листки крайньої плоті накладені кетгуттові шви. Кінці ниток "через одну" зрізані.



Мал. 641. На рану накладений і фіксований нитками марлевий валик.

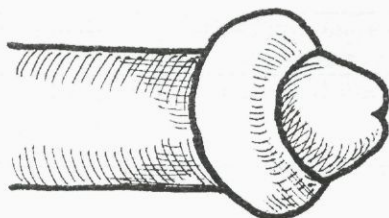
**Можливі ускладнення при
круговому вирізанні крайньої плоти**

№ п/п	Ускладнення	Помилки, що призвели до ускладнень	Невідкладні дії
1.	Кровотеча з рани в післяопераційному періоді	Недостатній гемостаз	Зняти 1-2 шви з рани і лігувати кровоточиву судину

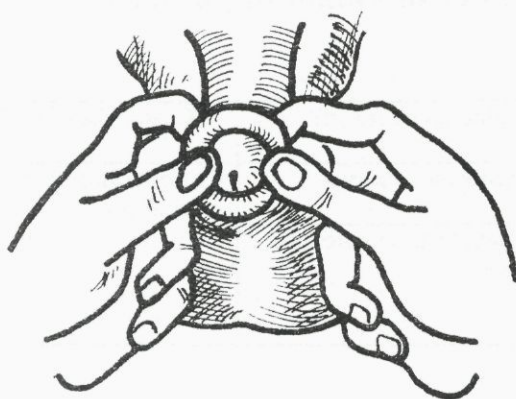
Орієнтаційна карта для самостійної підготовки

№ п/п	Завдання	Вказівки до дії	Самостійна робота
1.	Згадати анатомію статевого члена	Намалювати схему	Самостійно виконати операцію
2.	Вивчити показання до вирізання крайньої плоти і до циркулярного її обрізання	Записати в особистому зошиті	

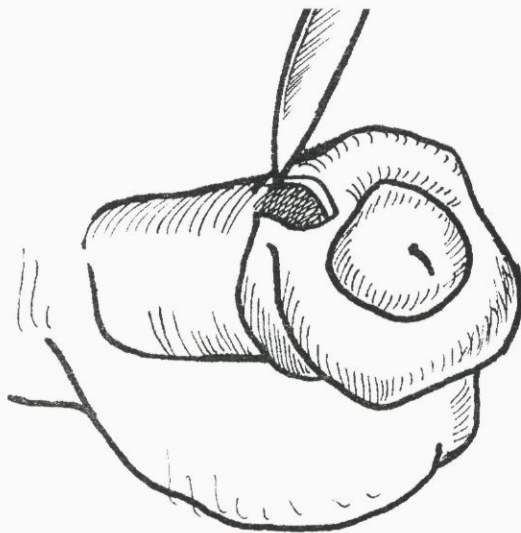
ЛІКВІДАЦІЯ ПАРАФІМОЗУ



Мал. 642. Парафімоз.



Мал. 643. Вправлювання защемленої передньої шкірочки головки.



Мал. 644. Розрізання кільця защемлення передньої шкірочки.

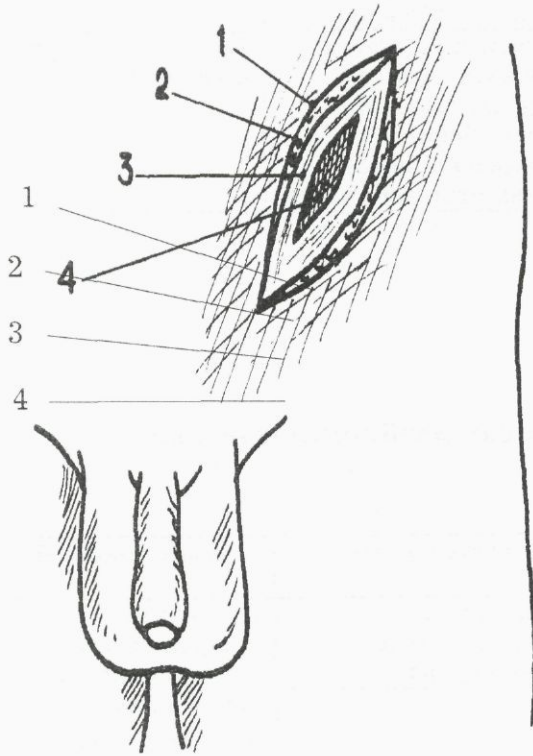
**Можливі ускладнення при
ліквідації парафімозу**

№ п/п	Ускладнення	Помилки, що призвели до ускладнень	Невідкладні дії
1.	Кровотеча	Пошкодження тканин, що лежать глибше кільця защемлення, надто глибокий розріз, пошкодження дорзальної вени статевого члена	Накласти лігатуру на кровоточиву судину

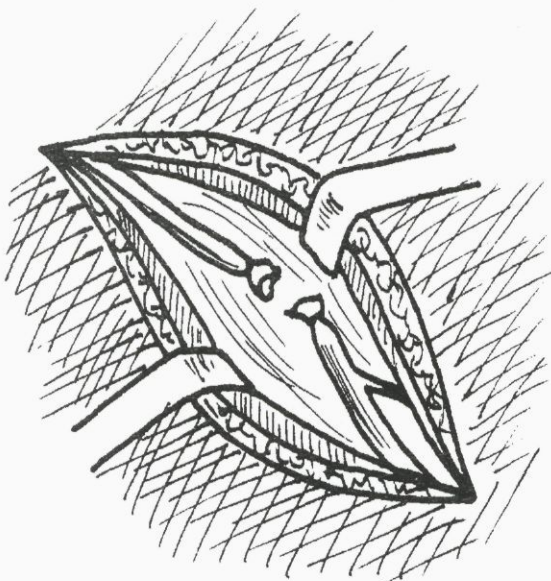
Орієнтаційна карта для самостійної підготовки

№ п/п	Завдання	Вказівки до дії	Самостійна робота
1.	Згадати анатомію статевого члена	Намалювати хід кровоносних судин статевого члена	При наявності хворих з парафімозом самостійно виконати вправлення защемленої головки статевого члена
2.	Вивчити а) показання до вправлення защемленої головки; б) методи вправлення головки		

ОПЕРАЦІЯ ІВАНІСЕВИЧА

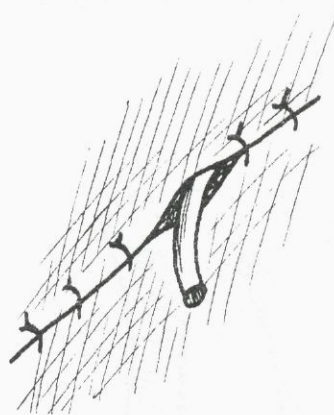


Мал. 645. Розріз передньої черевної стінки: 1) шкіра; 2) підшкірна клітковина; 3) апоневроз зовнішнього і внутрішнього косих м'язів живота; 4) внутрішній косий м'яз живота.



Мал. 646. Перев'язка кетгутом і перерізання вени яєчка.

Мал. 647. Передня черевна стінка зашита, дренаж до місця перев'язки вени яєчка.



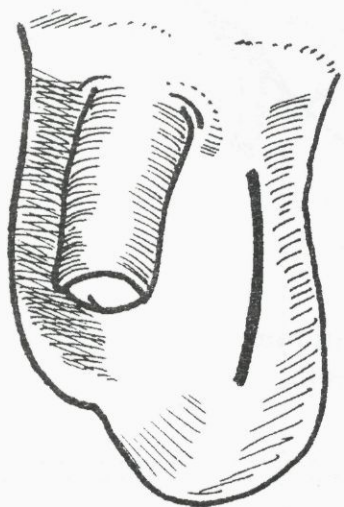
Можливі ускладнення при операції Іванісеви́ча

№ п/п	Ускладнення	Помилки, що призвели до ускладнень	Невідкладні дії
1.	Пошкодження парієтального листка очеревини	Грубі маніпуляції	Защити очеревину
2.	Пошкодження і кровотеча із здухвинних судин	Грубі маніпуляції	Застосувати судинний шов на артерію і вену
3.	Кровотеча внаслідок зісковзування лігатури	Погрішності при накладанні лігатури на судину	Виконати повторне лігування судини

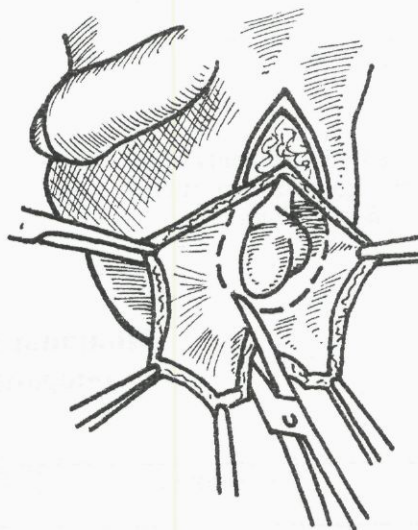
Орієнтаційна карта для самостійної підготовки

№ п/п	Завдання	Вказівки до дії	Самостійна робота
1.	Згадати, як здійснюється венозний відплив з вен гроноподібного сплетення зліва	Намалювати схему	Брати участь в операції і самостійно її виконувати
2.	Вивчити варіанти розташування лівої яєчкової вени		
3.	Вивчити показання і протипоказання до виконання операції Іванісеви́ча	Записати в особистий зошит	

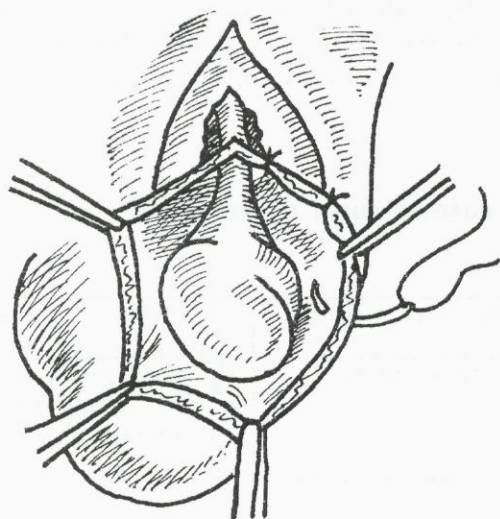
ОПЕРАЦІЯ ПРИ ВОДЯНЦІ ЯЄЧКА ЗА БЕРГМАНОМ



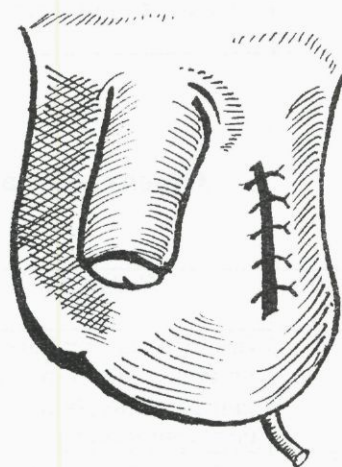
Мал. 648. Локалізація розрізу шкіри.



Мал. 649. Вирізання оболонок яєчка по лінії, яка вказана пунктиром.



Мал. 650. Обшивання вузловим швом оболонок частини, що залишилася.



Мал. 651. Розріз калитки захистий, дренаж виведений через контапертуру.

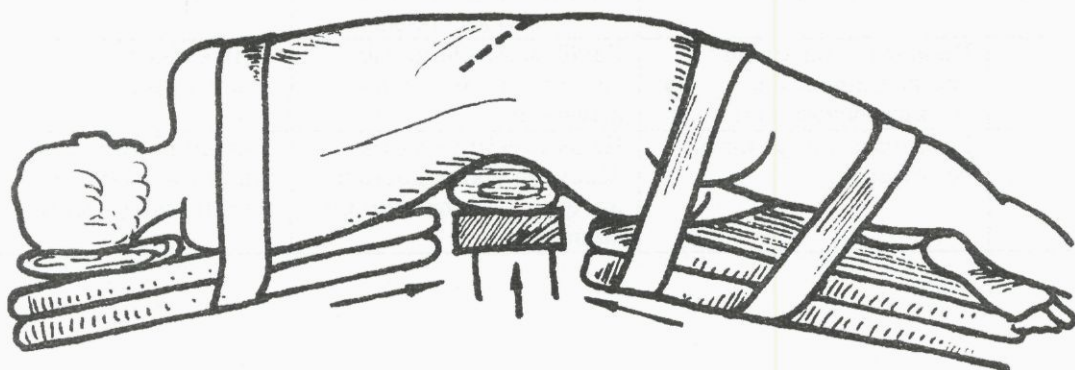
**Можливі ускладнення при виконанні
операції з приводу водянки яєчка**

№ п/п	Ускладнення	Помилки, що призвели до ускладнень	Невідкладні дії
1.	Кровотеча внаслідок пошкодження елементів сім'явиносного канатика	Грубі маніпуляції під час виділення власної оболонки	Перев'язати кровоточиві судини
2.	Гематома в порожнині калитки	Недостатній гемостаз. Відсутнє або недостатнє дронування порожнини калитки	Ревізія рани і порожнини калитки, гемостаз, дронування

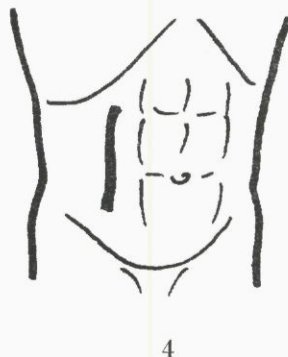
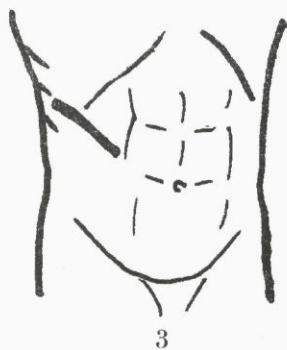
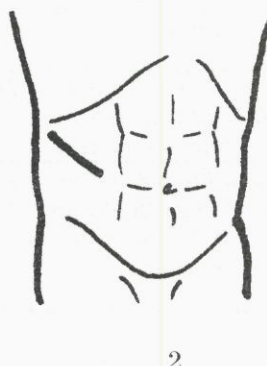
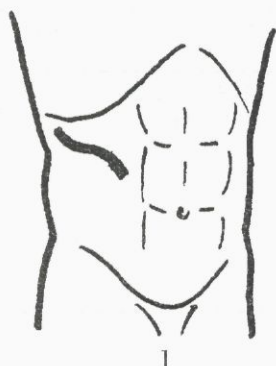
Орієнтаційна карта для самостійної підготовки

№ п/п	Завдання	Вказівки до дії	Самостійна робота
1.	Згадати і уточнити анатомію оболонок яєчка і сім'явиносного канатика	Намалювати схему	Брати участь в операції
2.	Вивчити диференціальну діагностику гідроцеле з пухлиною яєчка та пахово-калітковою грижою	Перерахувати і записати в особистий зошит	

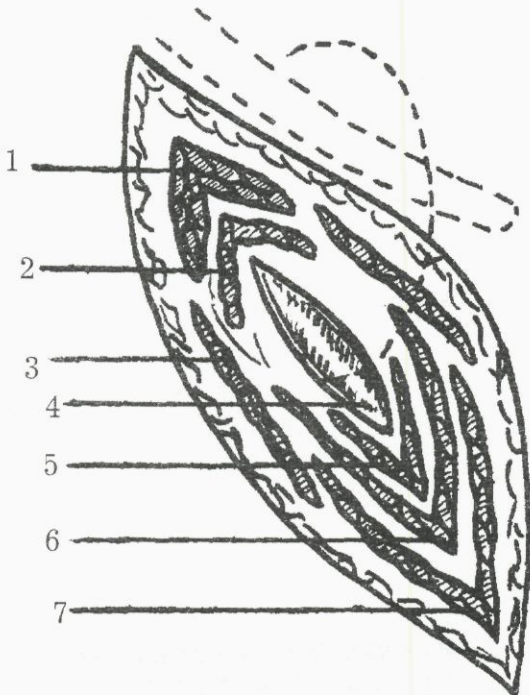
НЕФРЕКТОМІЯ



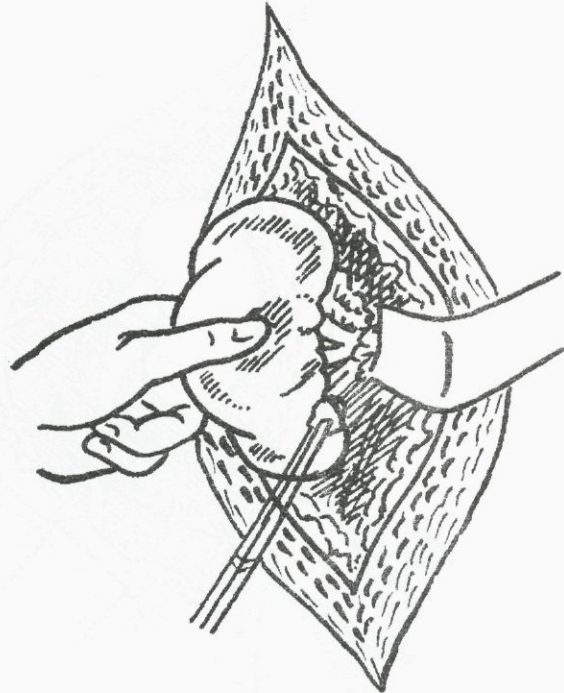
Мал. 652. Положення хворого на операційному столі під час операції на нирці при задньобокковому заочеревинному доступі.



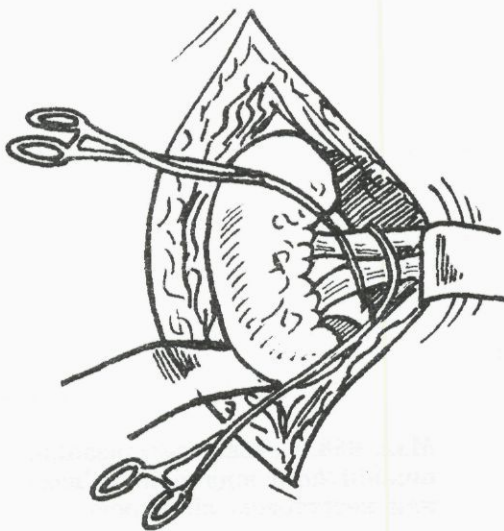
Мал. 653. Розріз при доступі до нирки: 1) за Бергманом; 2) за Федоровим; 3) між-реберний доступ до нирки; 4) розріз при черезчеревному доступі до нирки.



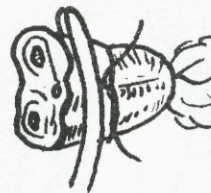Мал. 654. Розрізання шарів тканин при заочеревинному доступі до нирки: 1) куприково-остистий м'яз; 2) квадратний поперековий м'яз; 3) широкий м'яз спини; 4) ниркова фасція; 5) поперечний м'яз живота; 6) внутрішній косий м'яз живота; 7) зовнішній косий м'яз живота.

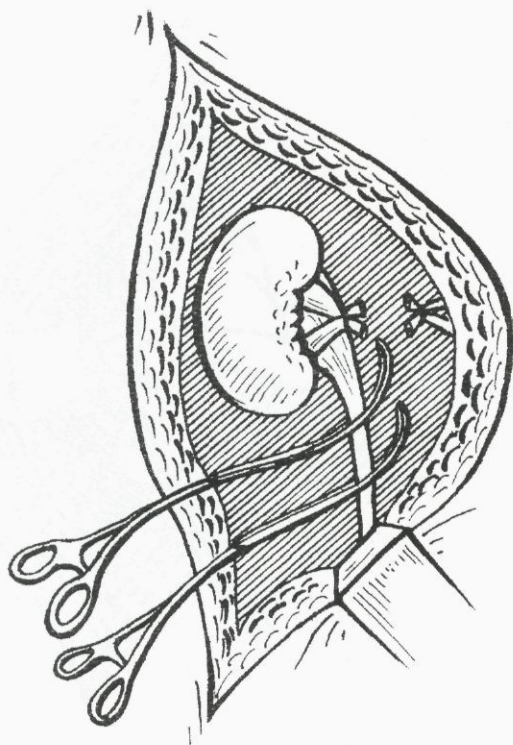


Мал. 655. Звільнення ниркової ніжки від жирової клітковини.

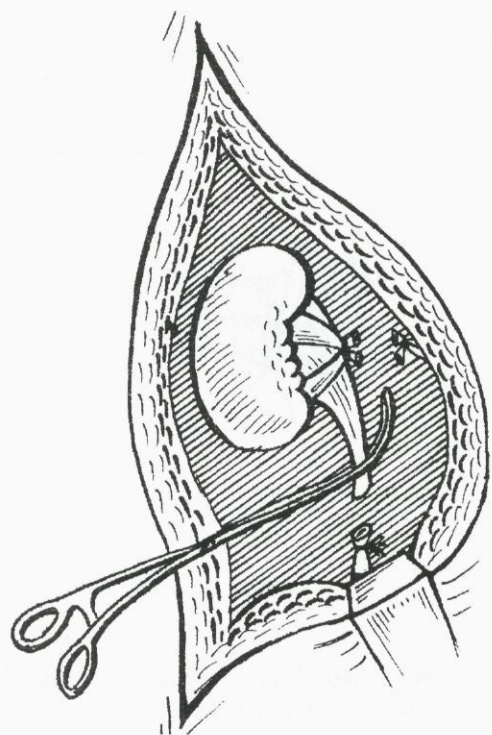


Мал. 656. Накладання затискувачів і лігування ниркових судин.





Мал. 657. На вісцеральний сечовід накладені затискувачі.



Мал. 658. Сечовід перерізаний, нижній його відділ перев'язаний кетгуповою лігатурою.

Можливі ускладнення при нефректомії

№ п/п	Ускладнення	Помилки, що призвели до ускладнень	Невідкладні дії
1.	Пошкодження парієтальної очеревини при заочеревинному доступі до нирки	Необережність при виконанні доступу	Защити порожнину
2.	Розкриття костодіафрагмального синуса	Надто високий розріз і не зміщена парієтальна плевра	Герметично захити синус на висоті вдоху після відсмоктування повітря за допомогою шприца і трубки
3.	Кровотеча з ниркових судин або судин навколониркового простору	Слабо затягнуті лігатури на кровоточивих судинах	Повторно лігувати кровоточиві судини після старанної ревізії ниркового ложа, застосувати гемостатичні засоби, гемотрансфузію при показаннях.

Орієнтаційна карта для самостійної підготовки

№ п/п	Завдання	Вказівки до дії	Самостійна робота
1.	Згадати анатомію задньобоквої стінки живота і заочеревинного простору, взаємовідношення анатомічних елементів ниркової ніжки	Намалювати схему	Брати участь у проведенні операції

ЛИТЕРАТУРА

1. Гайсинский Б.Е., Гудинский Я.Б., Хохлова Н.Н. Урологическая эндоскопия.- М.: Медицина, 1978.-143 с.
2. Дунаевский Л.М., Арсеньев Р.В. Урология амбулаторного врача.- М.; Медицина 1974.- 190 с.
3. Пытель Ю.А., Золотарев И.М. Неотложная урология._ М.; Медицина, 1985.-318 с.
4. Раус С. Первичная помощь в урологии.-М.; Медицина, 1979.- 285 с.
5. Оперативная урология. Под редакцией Лопаткина Н.А., Шевцова И.П.- Л.: Медицина, 1986.- 479 с.
6. Урология. Под редакцией Лопаткина Н.А.- М.: Медицина, 1982.- 511с.

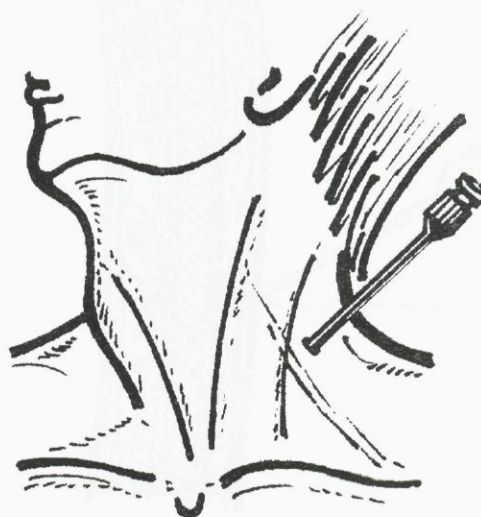
ТОРАКАЛЬНА ХІРУРГІЯ

НОВОКАЇНОВІ БЛОКАДИ

Вагосимпатична блокада

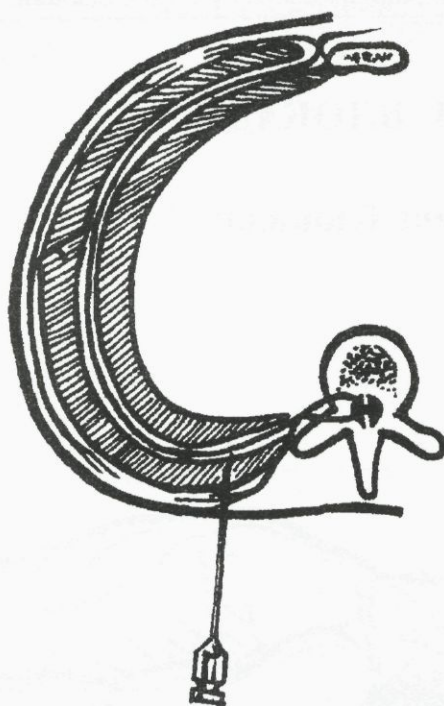


Мал. 659. Положення хворого при виконанні блокади.

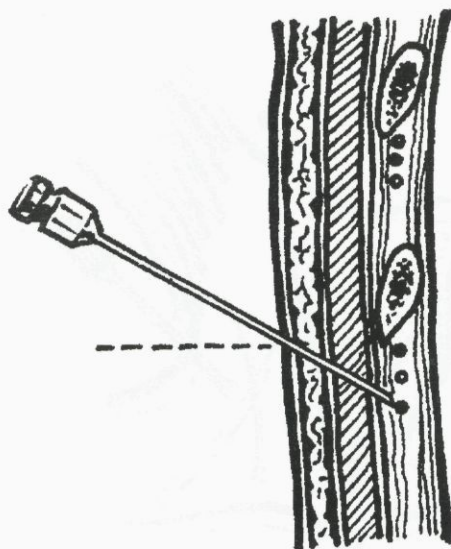


Мал. 660. Місце для введення новокаїну.

Міжреберна блокада



Мал. 661. Схематичне зображення паравертебральної провідникової блокади.



Мал. 662. Методика блокади міжреберного нерва в ділянці перелому.

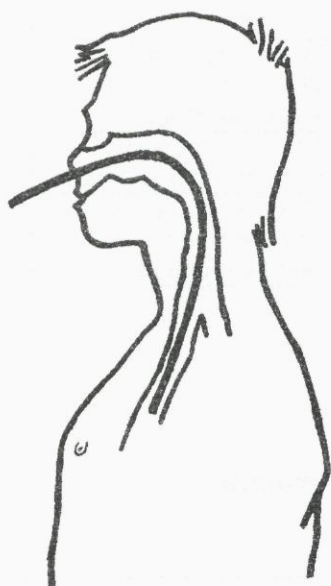
Можливі ускладнення при виконанні новокаїнових блокад

№ п/п	Ускладнення	Помилки, що призвели до ускладнень	Невідкладні дії
1.	Гематома	Голка введена в просвіт судини	Видалити голку. Пальцеве притискання судини
2.	Поява в шприці пухирців повітря	Голка введена в плевральну порожнину	Відтягнути голку на себе, ввести новокаїн
3.	Алергічна реакція	Не проведена проба на новокаїн	Провести десенсибілізуючу і симптоматичну терапію

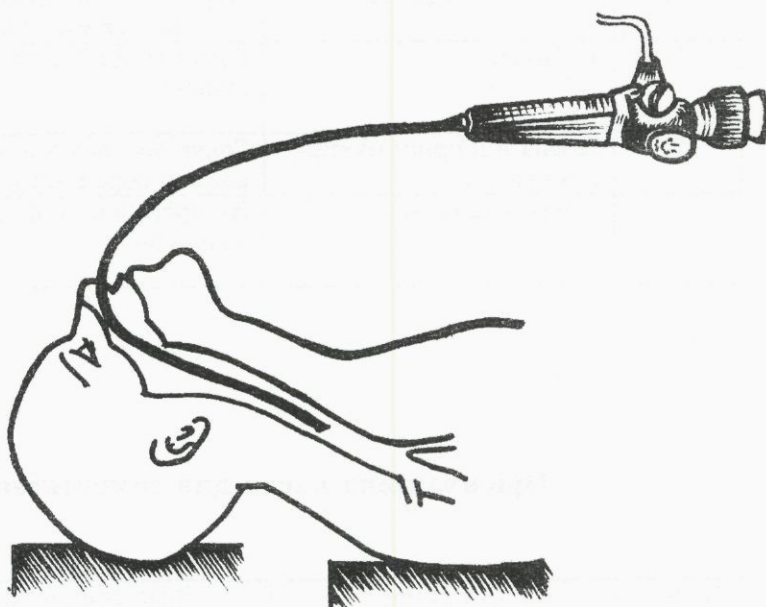
Орієнтаційна карта для самостійної підготовки

№ п/п	Завдання	Вказівки до дії	Самостійна робота
1.	Навчитися визначати анатомічні орієнтири для позначення місць проведення блокад	Намалювати схематично в особистий зошит	Самостійновиконати новокаїнову блокаду
2.	Вивчити показання і протипоказання до виконання блокад	Підготувати відповідь усно	

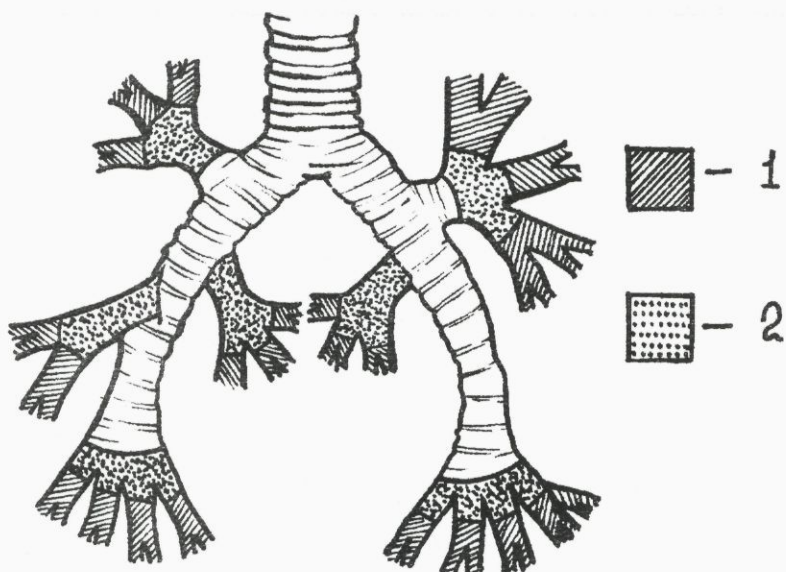
БРОНХОСКОПІЯ



Мал. 663. Положення хворого при бронхоскопії під місцевим знечуленням.



Мал. 664. Положення хворого під час бронхоскопії при загальному знечуленні.



Мал. 665. Схема видимих зон: 1) зони видимості через фібробронхоскоп; 2) зони видимості через жорсткий бронхоскоп.

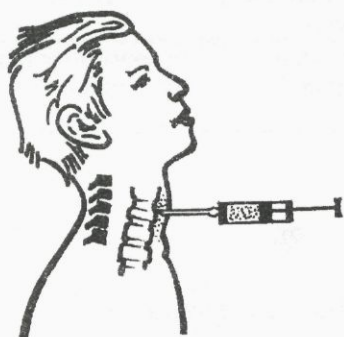
Можливі ускладнення при виконанні бронхоскопії

№ п/п	Ускладнення	Помилки, що призвели до ускладнень	Невідкладні дії
1.	Медіастінальна емфізема	Пошкодження мембранозної частини трахеї чи бронха	Дренувати передне середостіння

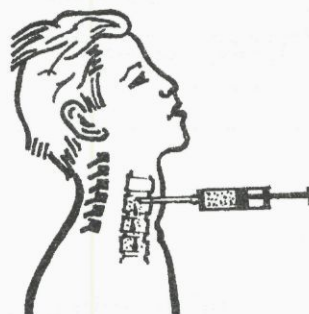
Орієнтаційна карта для самостійної підготовки

№ п/п	Завдання	Вказівки до дії	Самостійна робота
1.	Згадати анатомічні особливості будови трахеобронхіального дерева	Замалювати в особистий зошит	Брати участь в бронхоскопії
2.	Визначити покази до бронхоскопії	Підготувати відповідь усно	

ТРАХЕОЦЕНТЕЗ І МІКРОТРАХЕОСТОМІЯ



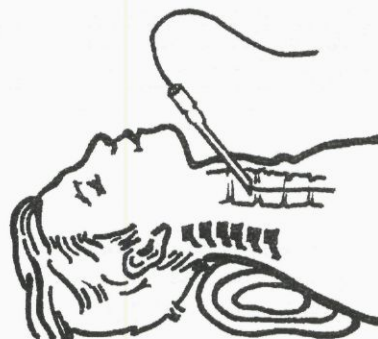Мал. 666. Анестезія шкіри і підшкірної клітковини (положення — сидючи).



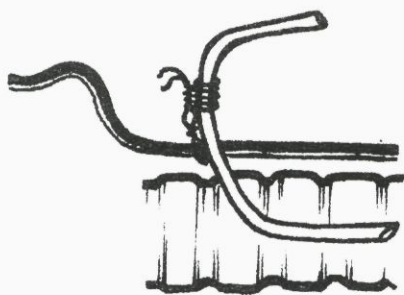
Мал. 667. Пункція трахеї і анестезія трахео-бронхіального дерева (положення — сидючи).



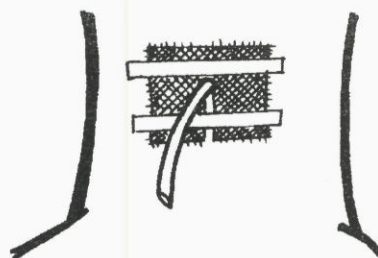
Мал. 668. Трахеоцентез (положення — лежачи).



Мал. 669. Введення катетера в просвіт трахеї (положення — лежачи).



Мал. 670. Фіксація катетера до шкіри.



Мал. 671. Накладання пов'язки.

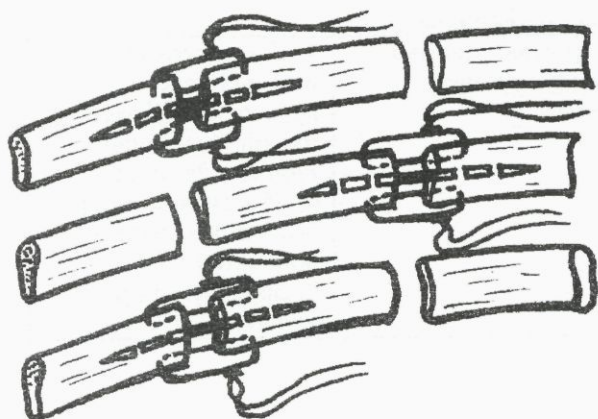
Можливі ускладнення при виконанні маніпуляції

№ п/п	Ускладнення	Помилки, що призвели до ускладнень	Невідкладні дії
1.	Емфізема шії і середостіння	Діаметр голки значно перевищує діаметр катетера	1. Зменшити кашлевий рефлекс: а) дати препарати, які містять кодеїн: діонін х 2т. х 2р. б) ввести в катетер 5-6 мл 5% розчину новокаїну 2. Зробити шкірні насічки


Орієнтаційна карта для самостійної підготовки

№ п/п	Завдання	Вказівки до дії	Самостійна робота
1.	Згадати розташування трахеї і органів, що її оточують	Замалювати взаємовідношення трахеї з сусідніми органами	Відібрати необхідні інструменти і матеріали для виконання даних маніпуляцій
2.	Визначити показання і протипоказання до мікротрахеостомії	Записати в особистий зошит	
3.	Пояснити механізм розвитку медіастінальної і підшкірної емфіземи	Намалювати схему	Виконати трахеоцентез і мікротрахеостомію

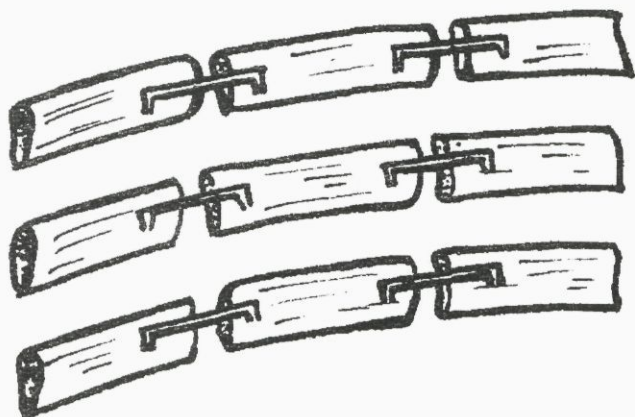
МЕТОДИ ФІКСУВАННЯ РЕБЕР ПРИ "ВІКОНЧАТИХ" ПЕРЕЛЮМАХ



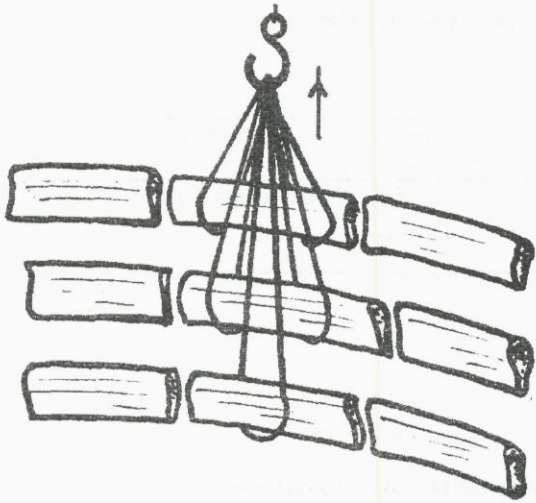
Мал. 672. Фіксування біосумісними штифтами і хромованим кетгутом.



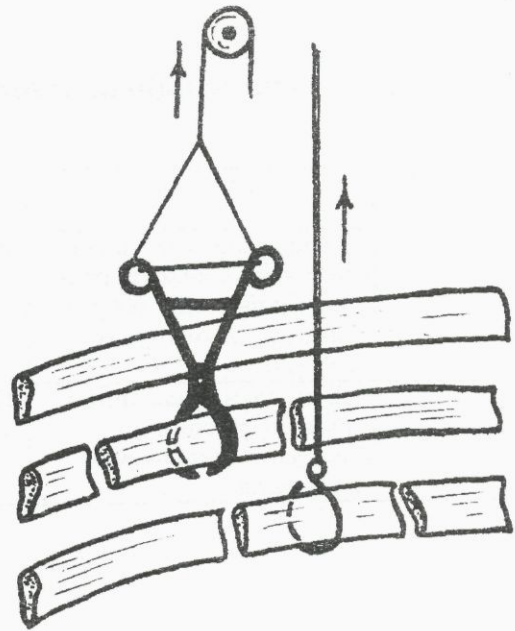
Мал. 673. Фіксування танталовими стержнями.



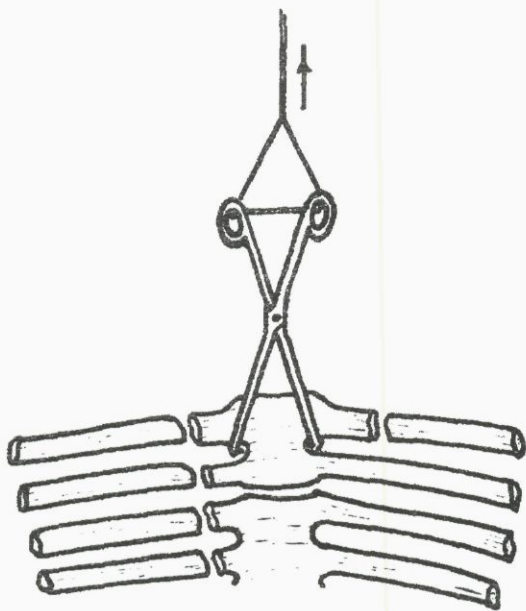
Мал. 674. Фіксування пружинними скріпками.



Мал. 675. Витягнення за ребра за допомогою прошивання.



Мал. 676. Витягнення за ребра цапкою і гаком.



Мал. 677. Витягнення кульовими щипцями за грудину.

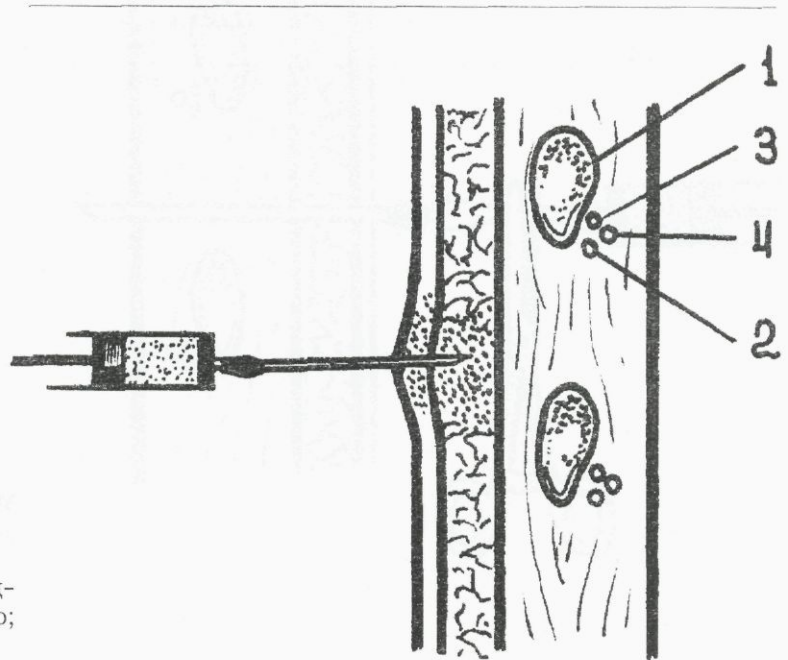
**Можливі ускладнення при
фіксуванні «вікончатих» переломів**

№ п/п	Ускладнення	Помилки, що призвели до ускладнень	Невідкладні дії
1.	Неефективне фіксування відломків (зберігається флотажія грудної стінки)	Недостатня маса вантажу	Збільшити масу

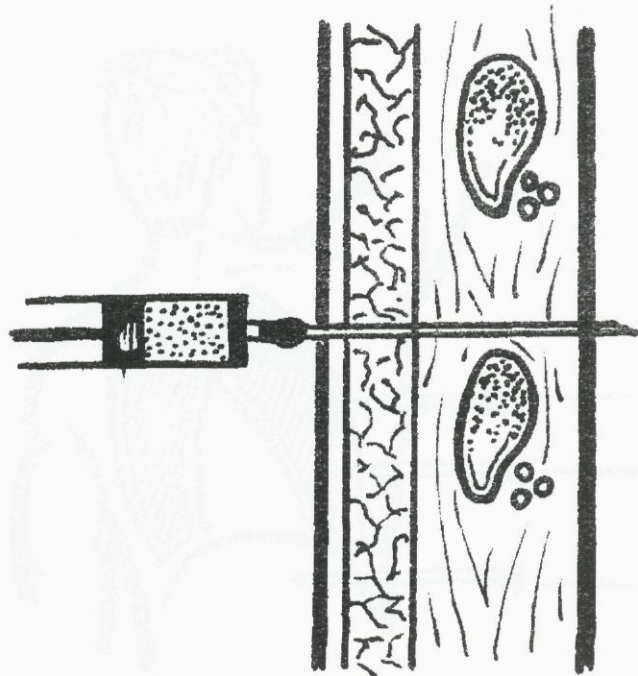
Орієнтаційна карта для самостійної підготовки

№ п/п	Завдання	Вказівки до дії	Самостійна робота
1.	Згадати анатомо-фізіологічні особливості розташування міжреберних і внутрішньої грудної артерій	Намалювати схематично в індивідуальний зошит	Зібрати інструменти для витяжки за ребра
2.	Визначити показання і протипоказання до фіксування «вікончатих» переломів	Підготувати відповідь усно	Брати участь в операціях

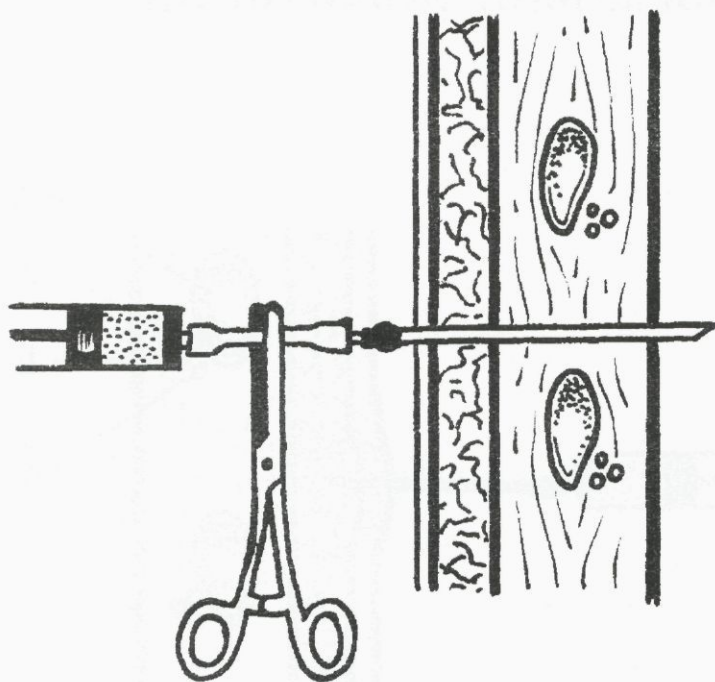
ПУНКЦІЯ ПЛЕВРАЛЬНОЇ ПОРОЖНИНИ



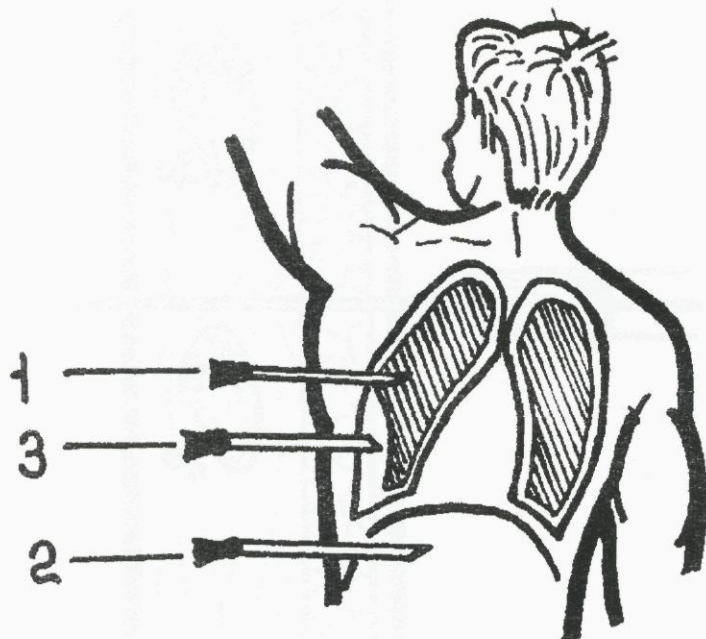
Мал. 678. Анестезія шкіри і підшкірної клітковини: 1) ребро; 2) артерія; 3) вена; 4) нерв.



Мал. 679. Введення голки в плевральну порожнину по верхньому краю ребра.



Мал. 680. Аспірація вмісту за допомогою еластичної канюлі.



Мал. 681. Можливі ускладнення при пункції плеври: 1) прокол легені; 2) прокол діафрагми; 3) пункція виконана правильно в VII-VIII міжребер'ї по задньо-аксілярній лінії.

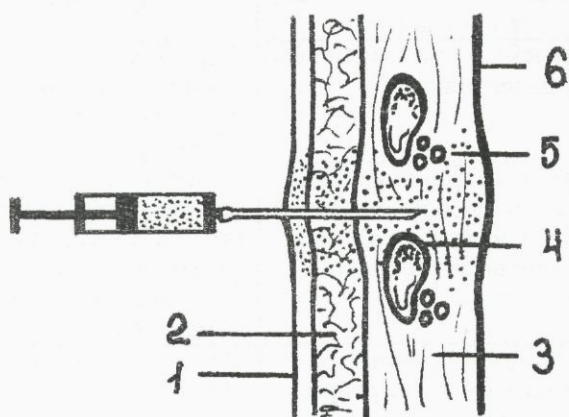
**Можливі ускладнення при
пункції плевральної порожнини**

№ п/п	Ускладнення	Помилки, що призвели до ускладнень	Невідкладні дії
1.	Пневмоторакс	Прокол легені, заглибоко введена голка	Перевести голку в плевральну порожнину (рентген-контроль)
2.	Внутрішньочеревна кровотеча	Прокол діафрагми. Пункція проведена занизько (X-XI міжребер'я), пошкоджена печінка або селезінка	Припинити пункцію. Спостерігати за хворим на протязі 2-х годин, при необхідності виконати лапаротомію
3.	Внутрішньоплевральна кровотеча	Пункція проведена по нижньому краю ребра. Пошкодження міжреберної судини.	Припинити пункцію. Притиснути місце проколу на 5 хв. Рентген-контроль. При наростанні гемоторакса - дренувати плевральну порожнину

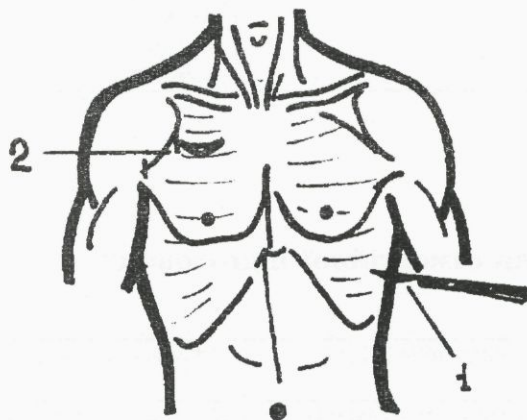
Орієнтаційна карта для самостійної підготовки

№ п/п	Завдання	Вказівки до дії	Самостійна робота
1.	Згадати анатомо-фізіологічні особливості розташування міжреберних і внутрішньої грудної артерій	Намалювати схематично в особистий зошит	Відібрати інструментарій для витяжки за ребра
2.	Визначити показання і протипоказання до фіксації «вікончатих» переломів	Підготувати відповідь усно	Брати участь в операціях

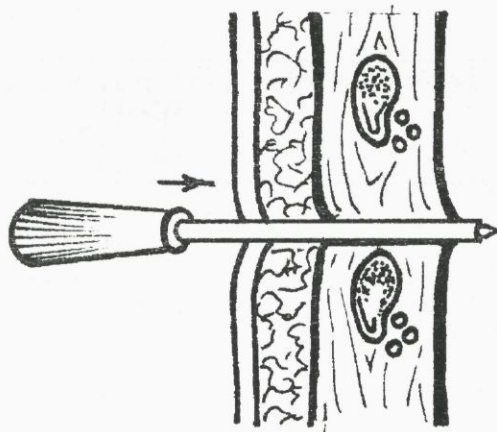
ДРЕНУВАННЯ ПЛЕВРАЛЬНОЇ ПОРОЖНИНИ



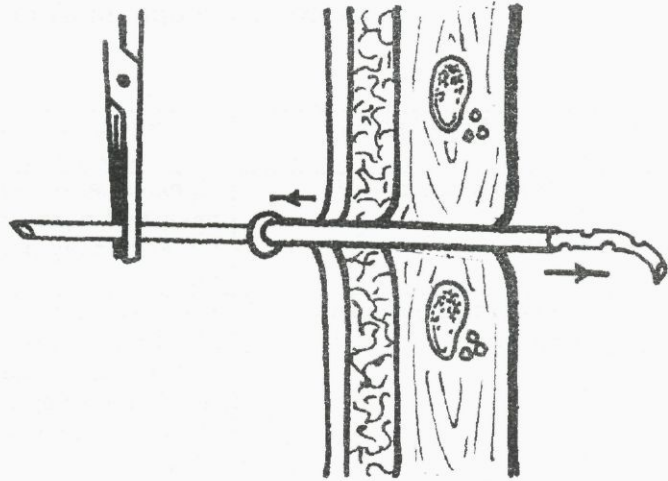
Мал. 682. Місцеве знечулення: 1) шкіра; 2) підшкірна клітковина; 3) міжреберні м'язи; 4) ребро; 5) судинно-нервовий пучок; 6) парієтальна плевра.



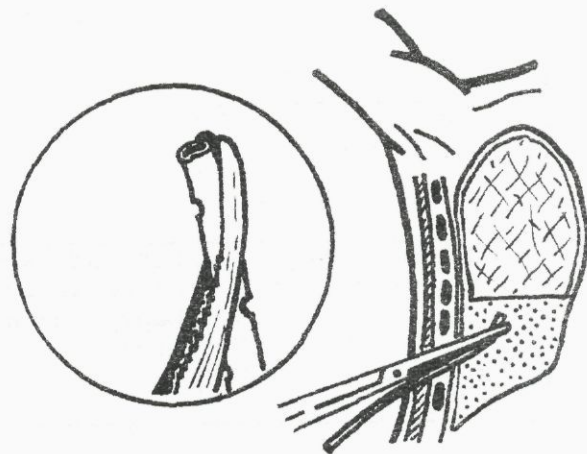
Мал. 683. Розріз шкіри і підшкірної клітковини: 1) дронування в VII міжребер'ї по задньо-аксілярній лінії; 2) дронування в II міжребер'ї по середньоключичній лінії.



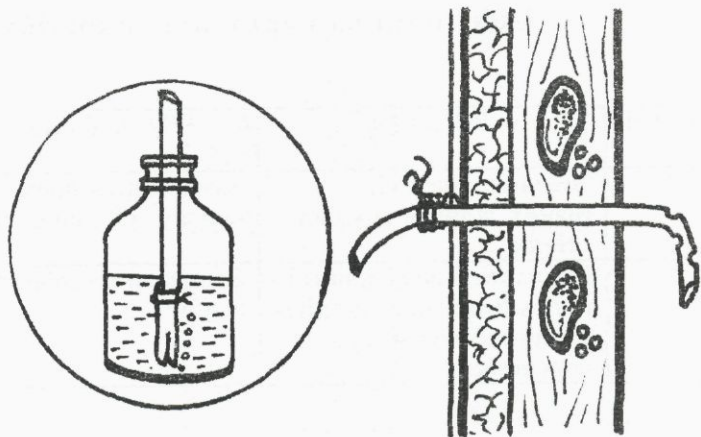
Мал. 684. Схематичне зображення введення троакара в плевральну порожнину.



Мал. 685. Введення дренажної трубки через канюлю троакара.



Мал. 686. Дренування за допомогою затискувача.



Мал. 687. Дренажна трубка з підключеним клапаном Бюлау зафіксована до шкіри.

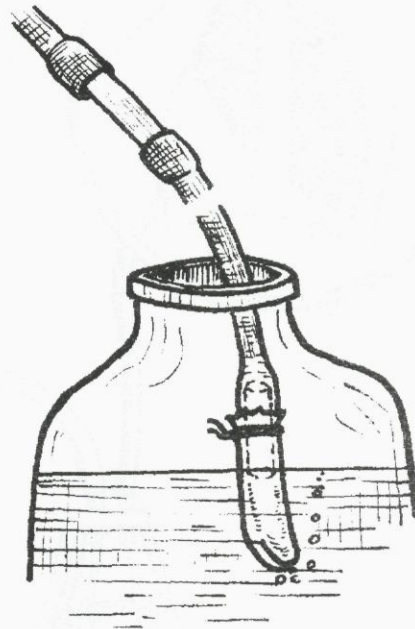Можливі ускладнення при дренуванні плевральної порожнини

№ п/п	Ускладнення	Помилки, що призвели до ускладнень	Невідкладні дії
1.	Пневмоторакс	Прокол легені. Троакаар введений надто глибоко в плевральну порожнину	Підтягнути троакаар назовні. Рентгенконтроль
2.	Внутрішньочеревна кровотеча	Пошкодження діафрагми. Дренування проведено надто низько - в X-XI міжребер'ї, пошкоджена печінка або селезінка	Видалити троакаар. Спостерігати за хворим протягом 2-х годин. Провести гемостатичну терапію. При показаннях - лапаротомія
3.	Внутрішньоплевральна кровотеча	Пошкодження міжреберної судини. Дренування проведене по нижньому краю ребра	Припинити дренування. Вести спостереження за хворим - рентгенконтроль, гемодинаміка, контроль показників червоної крові. При наростанні гемотораксу - дренувати плевральну порожнину
4.	Підшкірна емфізема	Негерметичність швів, що фіксують трубку. Порушення прохідності трубки	Перевірити герметичність швів. Перевірити прохідність дренажної трубки, промити антисептичним розчином

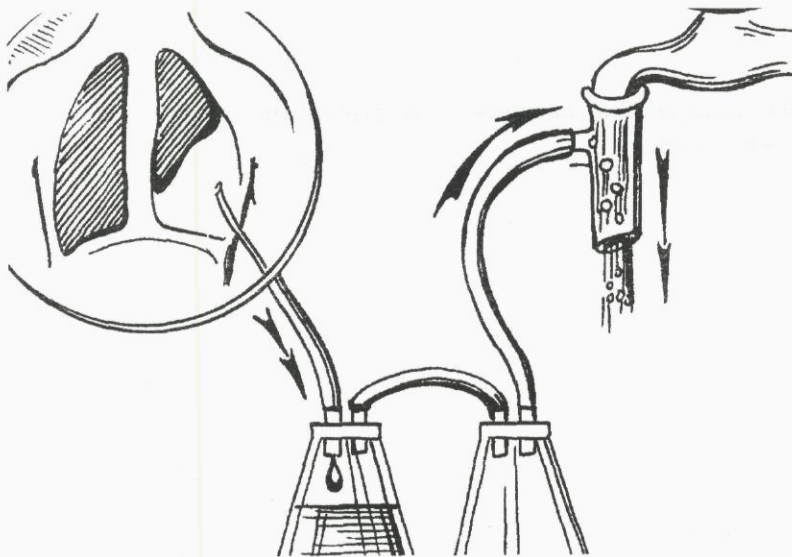
Орієнтаційна карта для самостійної підготовки

№ п/п	Завдання	Вказівки до дії	Самостійна робота
1.	Вивчити анатомію різних ділянок грудної стінки	Замалювати пошарову будову грудної стінки	Відібрати інструменти, необхідні для дренування
2.	Визначити показання і протипоказання до дренування плевральної порожнини	Записати в особистий зошит	Підготувати дренажну трубку. Виготовити клапан за Бюлау

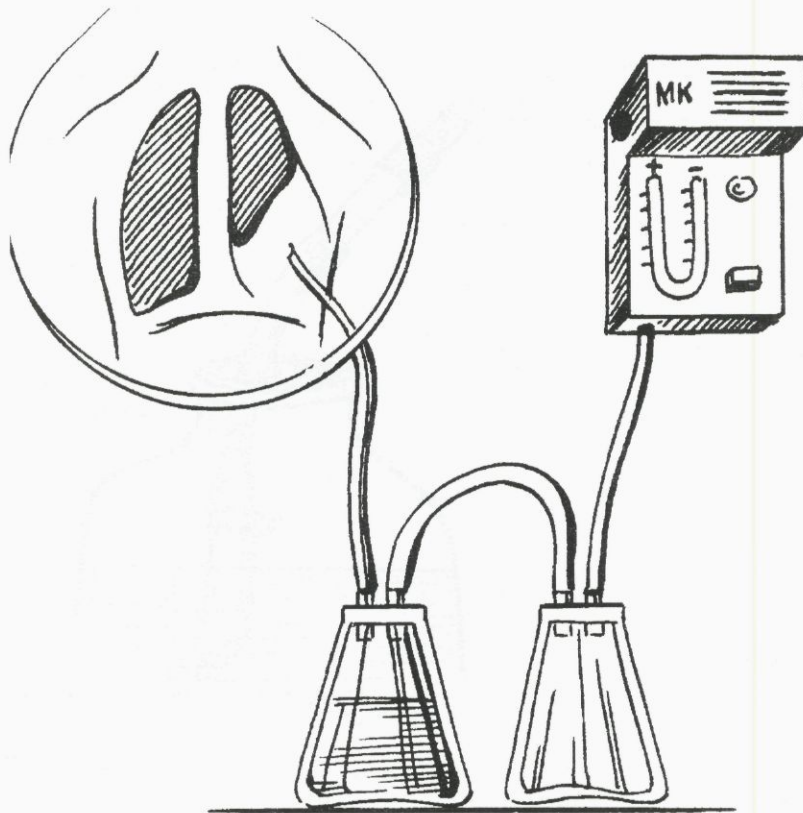
АСПІРАЦІЙНІ СИСТЕМИ



Мал. 688. Клапанний дренаж за Бюлау.



Мал. 689. Аспірація водоструменевим відсмоктувачем.



Мал. 690. Аспіраційна система з електричним мікроаспіратором.

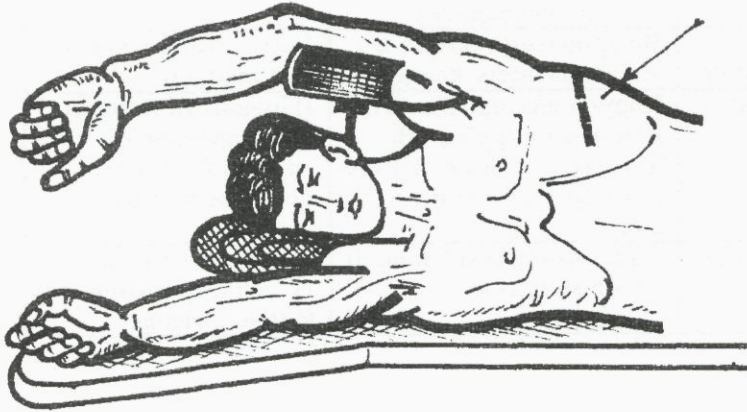**Можливі ускладнення при
підключенні аспіраційних систем**

№ п/п	Ускладнення	Помилки, що призвели до ускладнень	Невідкладні дії
1.	Не виділяється вміст плевральної порожнини	Не зроблений розріз в «пальчиковому клапані»	Розрізати «пальчиковий клапан»
2.	Наростання підшкірної емфіземи	Порушення прохідності дренажної трубки. Недостатній від'ємний тиск в плевральній порожнині	Перевірити прохідність дренажної трубки. Збільшити розрідження в системі
3.	Закидання вмісту банки Боброва в плевральну порожнину	Виникнення позитивного тиску в системі	Відрегулювати роботу водоструменевого відсмоктувача

Орієнтаційна карта для самостійної підготовки

№ п/п	Завдання	Вказівки до дії	Самостійна робота
1.	Пригадати принцип дії аспіраційних систем	Намалювати схему в зошиті	Змонтувати аспіраційну систему
2.	Визначити покази до активного і пасивного дренивання	Підготувати відповідь усно	

ТОРАКОТОМІЯ



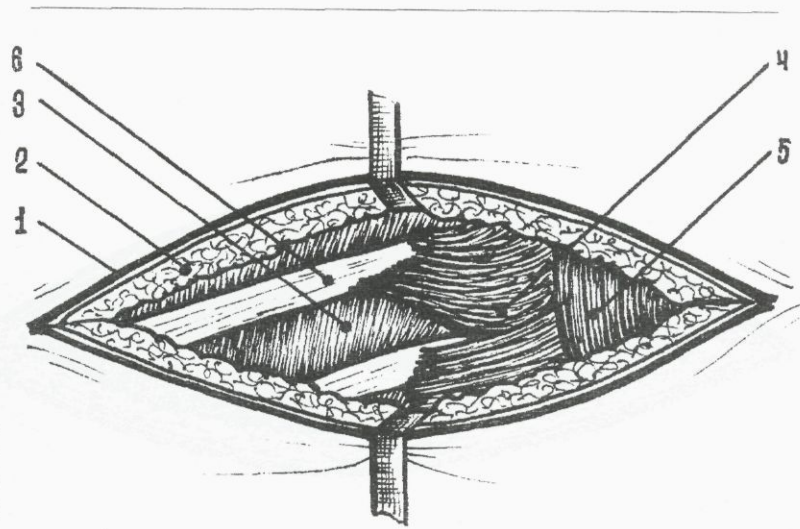
Мал. 691. Боковий доступ.



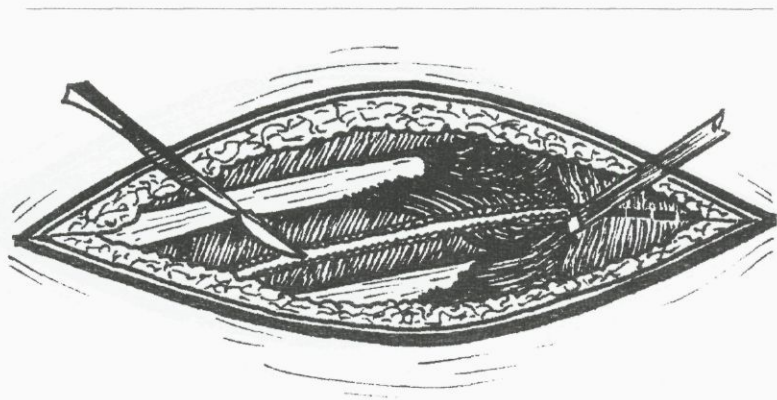
Мал. 692. Передній доступ.



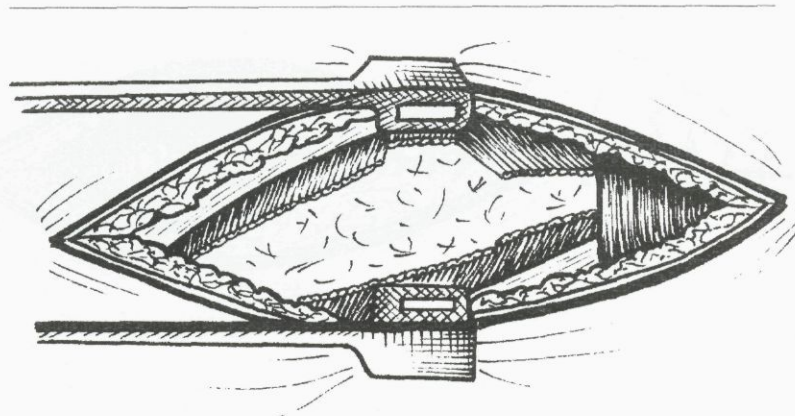
Мал. 693. Задній доступ.



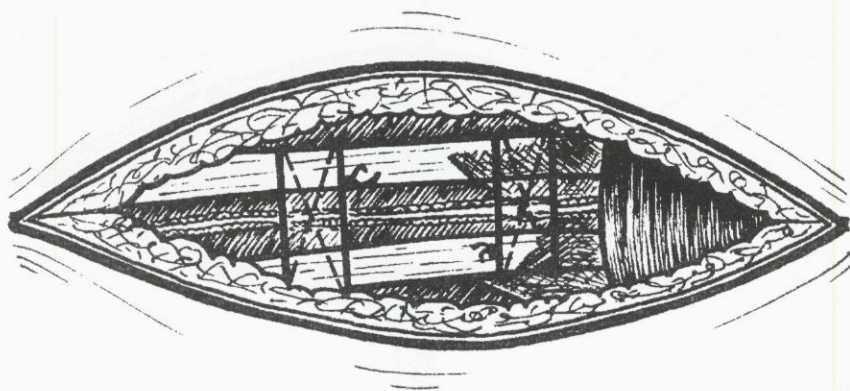
Мал. 694. Розрізання шкіри і підшкірної клітковини: 1) шкіра; 2) підшкірна клітковина; 3) міжреберні м'язи; 4) передній зубчатий м'яз; 5) широкий м'яз спини; 6) ребро.



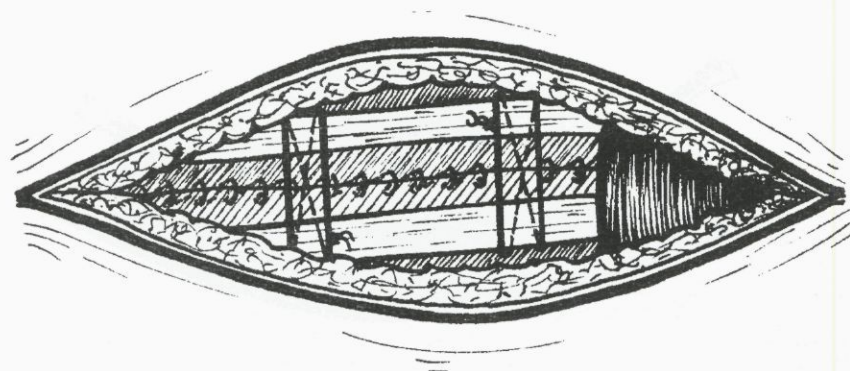
Мал. 695. Розрізання міжреберних м'язів і переднього зубчатого м'яза.



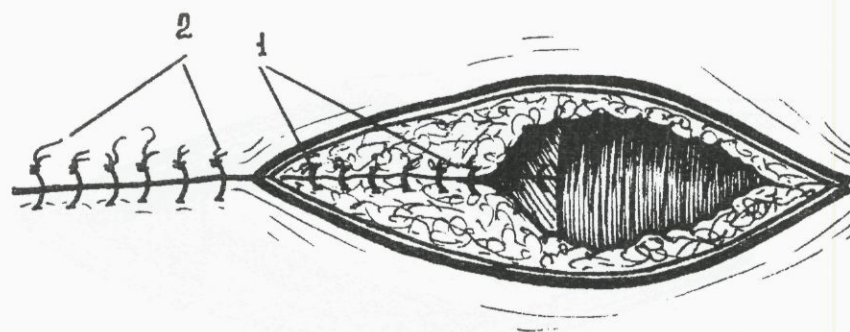
Мал. 696. Розкрита плевральна порожнина і розведені ребра.



Мал. 697. Зведення ребер за допомогою лігатур.



Мал. 698. Міжреберні м'язи захиті безпервним швом.



Мал. 699. Пошарове зашивання рани: 1) шви на підшкірну клітковину; 2) шви на шкіру.

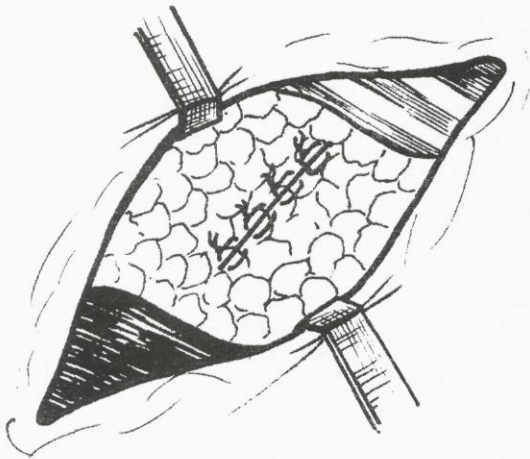
Можливі ускладнення при виконанні торакотомії

№ п/п	Ускладнення	Помилки, що призвели до ускладнень	Невідкладні дії
1.	Кровотеча	Пошкодження міжреберної артерії. Пошкодження внутрішньої грудної артерії при продовженні розрізу в напрямку до грудини	Прошити і перев'язати кровоточиву судину. Прошити і перев'язати артерію
2.	Пошкодження легені	Розрізання плеври проведено під час вдиху хворого	Розкривати плевральну порожнину на видосі хворого
3.	Перелом ребер	Недостатньо великий торакотомічний розріз. Перед розведенням ребер не введені міорелаксанти	Продовжити розріз. Ввести міорелаксанти

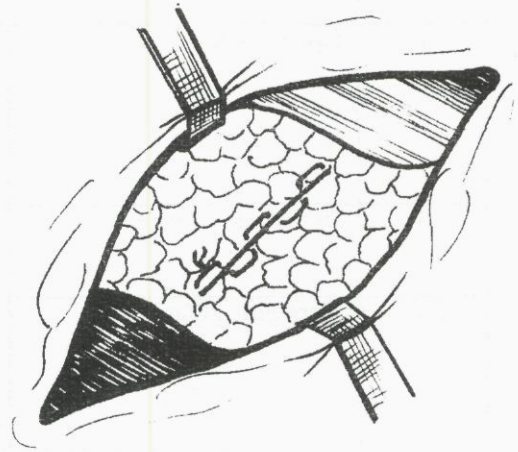
Орієнтаційна карта для самостійної підготовки

№ п/п	Завдання	Вказівки до дії	Самостійна робота
1.	Пригадати анатомічні особливості пошарової будови грудної стінки	Схематично замалювати будову грудної стінки в особистий зошит	Навчитись укладати хворого на операційному столі
2.	Вивчити показання до ургентної торакотомії	Підготувати відповідь усно	Брати участь в операціях, самостійно виконати торакотомію

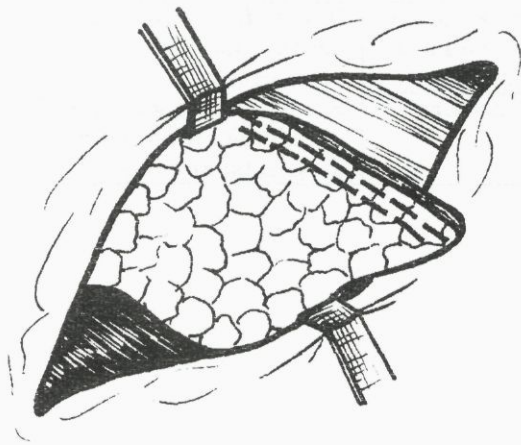
ЗАШИВАННЯ РАНИ ЛЕГЕНІ



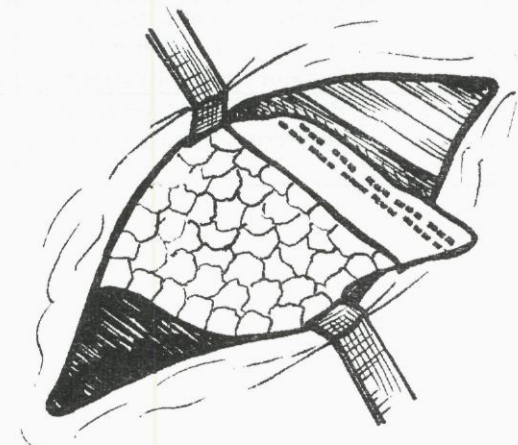
Мал. 700. Зовнішній вигляд П-подібного шва.



Мал. 701. Зовнішній вигляд матрацного шва.



Мал. 702. Вигляд накладеного механічного шва легені.



Мал. 703. Шов сформовано комбінованим шовно-клеєвим методом.

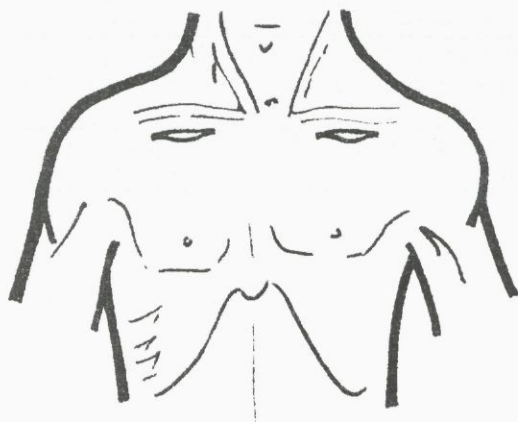
Можливі ускладнення при зашиванні рани легені

№ п/п	Ускладнення	Помилки, що призвели до ускладнень	Невідкладні дії
1.	Значне поступлення повітря через місця проколів	Невідповідність діаметру голки і нитки	Використовувати атравматичні голки
2.	Прорізування швів	Шви накладені по-верхнево	Накласти додаткові П-подібні шви

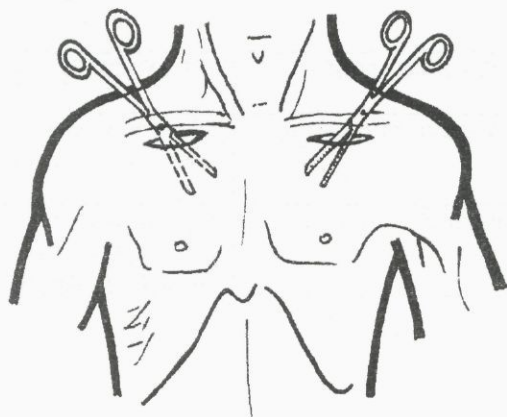
Орієнтаційна карта для самостійної підготовки

№ п/п	Завдання	Вказівки до дії	Самостійна робота
1.	Пригадати анатомо-фізіологічні особливості будови легені	Підготувати відповідь усно	Підготувати зшивальний апарат до роботи
2.	Вивчити показання до ручного і механічного швів	Записати в особистий зошит	Брати участь в операціях, самостійно зашити рану легень

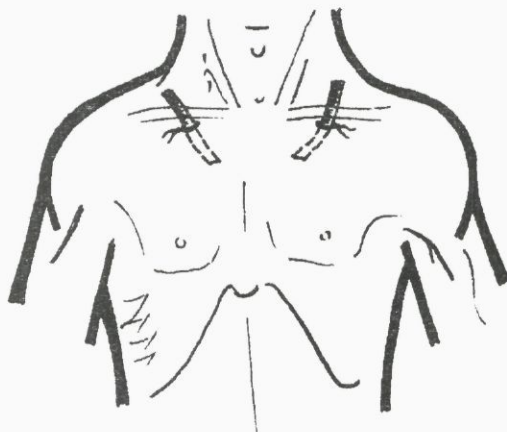
ШКІРНІ НАДРІЗИ ПРИ ПОСТТРАВМАТИЧНІЙ ПІДШКІРНІЙ ЕМФІЗЕМІ



Мал. 704. Розрізи шкіри в підключичних ділянках.



Мал. 705. Формування каналів під поверхневою фасцією.



Мал. 706. Введення і фіксація дренажних трубок.

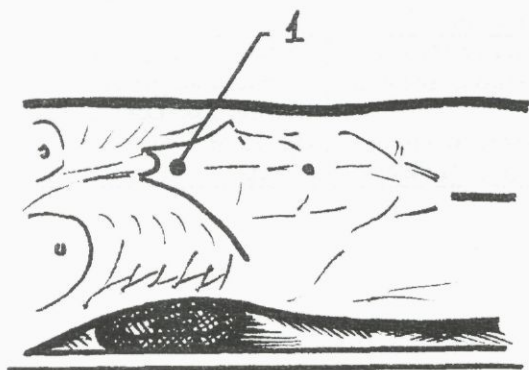
**Можливі ускладнення при шкірних надрізах,
що виконані з приводу підшкірної емфіземи**

№ п/п	Ускладнення	Помилки, що призвели до ускладнень	Невідкладні дії
1.	Підшкірна емфізема не зменшується	Не розрізана поверхнева фасція, дренажі введені підшкірно. Відсутні бокові отвори на дренажних трубках	Розрізати поверхневу фасцію, ввести під неї дренажі. Зробити бокові отвори

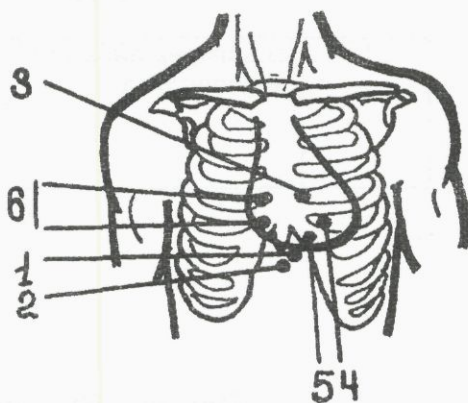
Орієнтаційна карта для самостійної підготовки

№ п/п	Завдання	Вказівки до дії	Самостійна робота
1.	Вивчити анатомію підключичної ділянки	Схематично замалювати анатомічні особливості підключичної ділянки	Відібрати необхідні інструменти для виконання операції
2.	Вивчити покази до виконання	Записати в особистий зошит	Підготувати дренажну трубку. Асистувати під час операції або самостійно виконати операцію

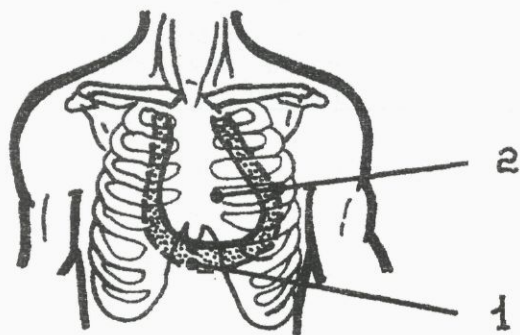
ПУНКЦІЯ ПЕРИКАРДА



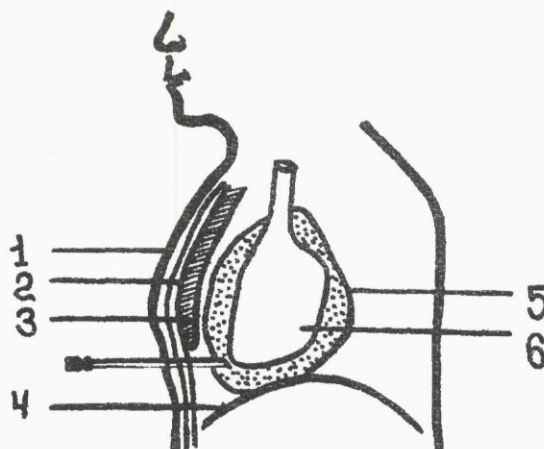
Мал. 707. Положення хворого при пункції перикарда: 1) типове місце для введення голки).



Мал. 708. Точки для пункції перикарда: 1) Ларрея; 2) Марфана; 3) Пірогова; 4) Делорма-Маньона; 5) Войничча-Сяноженського; 6) Шапошникова.



Мал. 709. Проекція типових точок для пункції перикарда: 1) Марфана — під мечевидним відростком; 2) Пірогова — в IV міжребер'ї зліва від грудини.



Мал. 710. Пункція перикарда (сагітальна площина): 1) шкіра; 2) підшкірна клітковина; 3) грудина; 4) діафрагма; 5) перикард; 6) серце.

**Можливі ускладнення при
пункції перикарда**

№ п/п	Ускладнення	Помилки, що призвели до ускладнень	Невідкладні дії
1.	Пошкодження серця	Заглибоко введена голка	Видалити голку, ліжковий режим, динамічне спостереження (АТ, пульс)
2.	Кровотеча	Проникнення голки в порожнину серця	Видалити голку, призначити гемостатичну терапію, спостереження за хворим

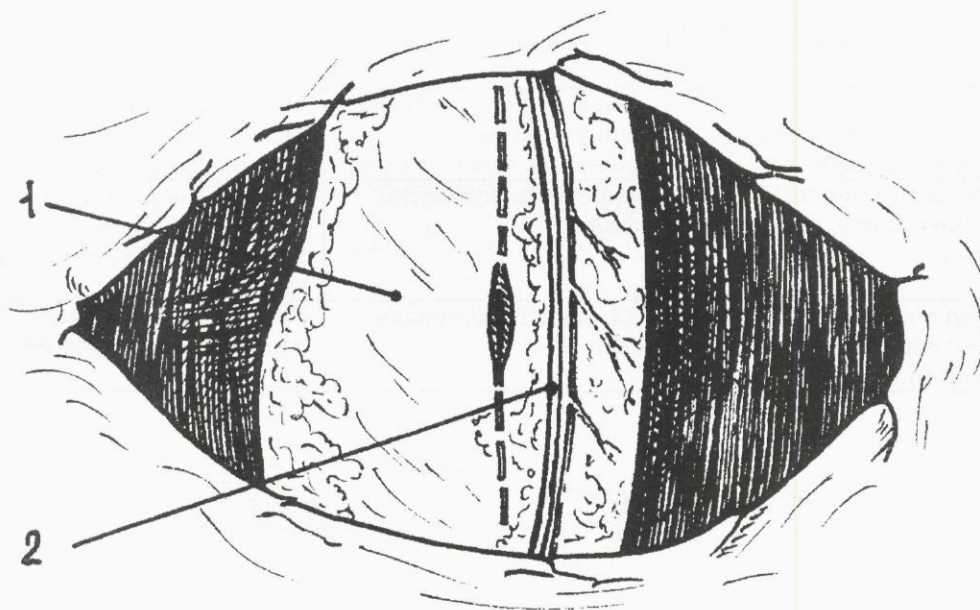
Орієнтаційна карта для самостійної підготовки

№ п/п	Завдання	Вказівки до дії	Самостійна робота
1.	Пригадати анатома-топографічні особливості будови перикарда	Замалювати в особистий зошит анатомічні орієнтири точок пункції	Методом пальпації визначити місце пункції перикарда
2.	Вивчити клінічні ознаки перикардиту, тампонади серця	Записати в особистий зошит	Методом перкусії визначити межі абсолютної і відносної тупості серця
3.	Визначити показання і протипоказання до пункції перикарда	Підготувати відповідь усно	Змодельювати пункцію перикарда на фантомі

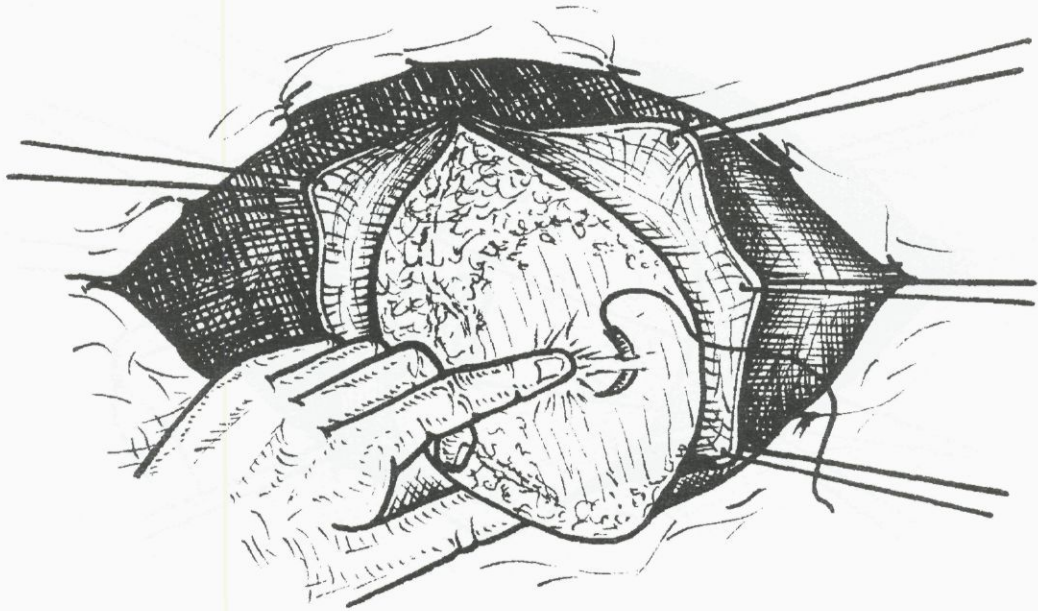
ЗАШИВАННЯ РАНИ СЕРЦЯ



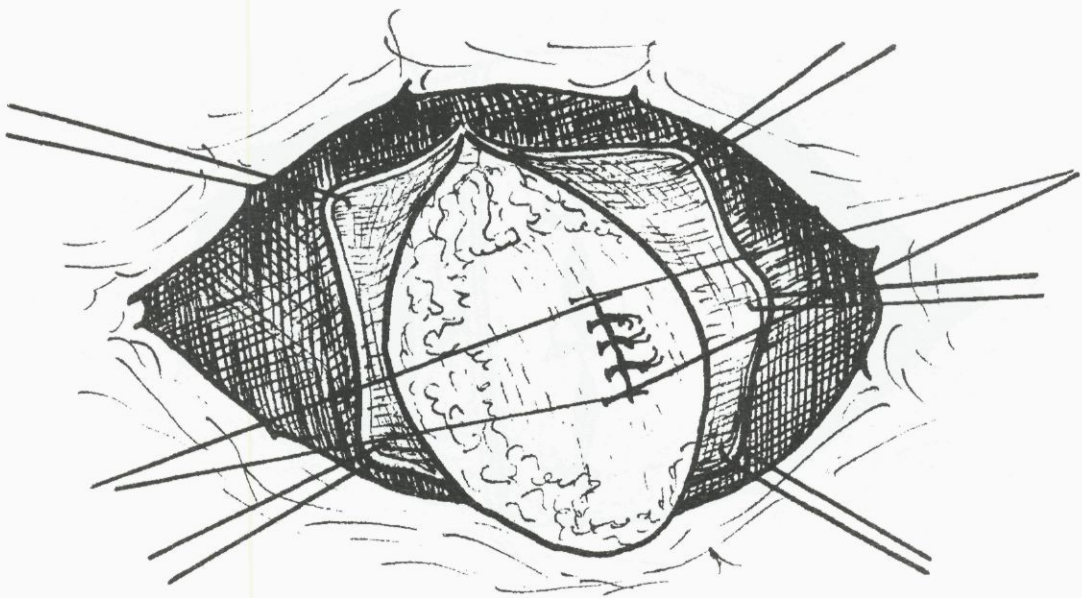
Мал. 711. Місце торако-
томії через IV міжребер'я.



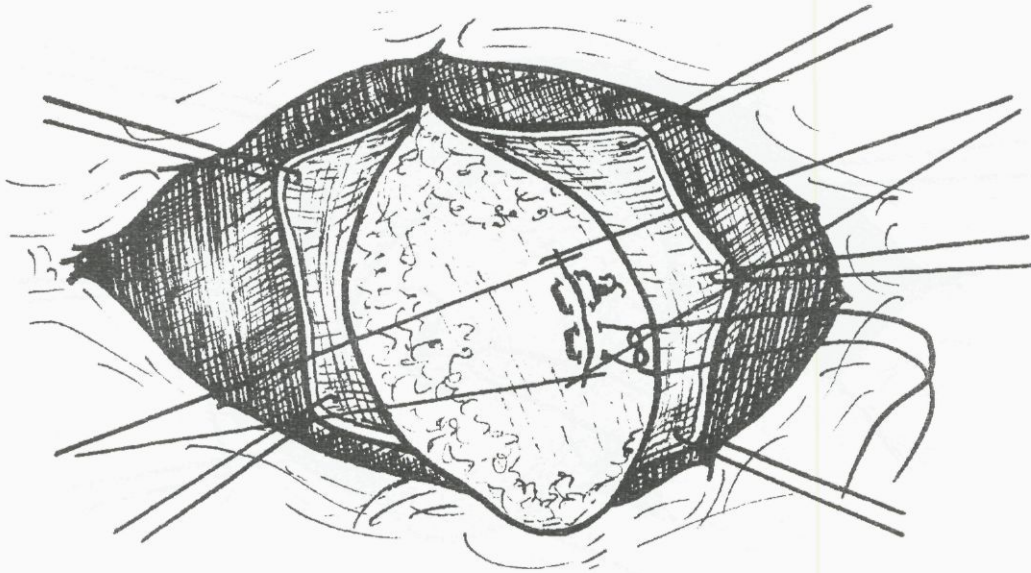
Мал. 712. Розкриття перикарда попереду діа-
фрагмального нерва: 1) перикард; 2) діафраг-
мальний нерв.



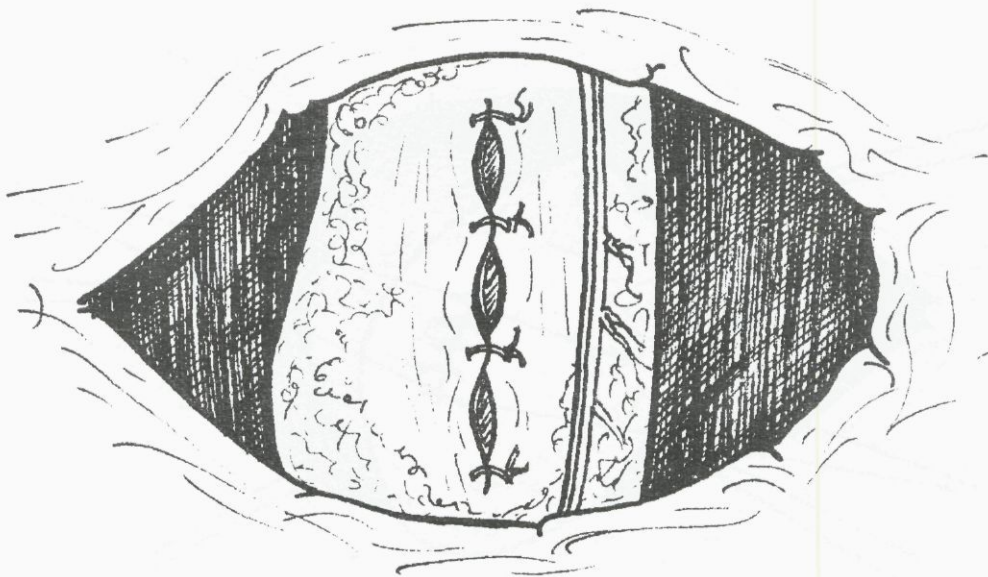
Мал. 713. Накладання швів — трималок на лівий шлуночок при пораненні серця. Рана серця затиснута пальцем.



Мал. 714. Вузлові шви накладені на рану серця.



Мал. 715. Зашивання рани серця П-подібними вузловими швами.



Мал. 716. Перикард зашитий рідкими швами.

**Можливі ускладнення при
зашиванні рани серця**

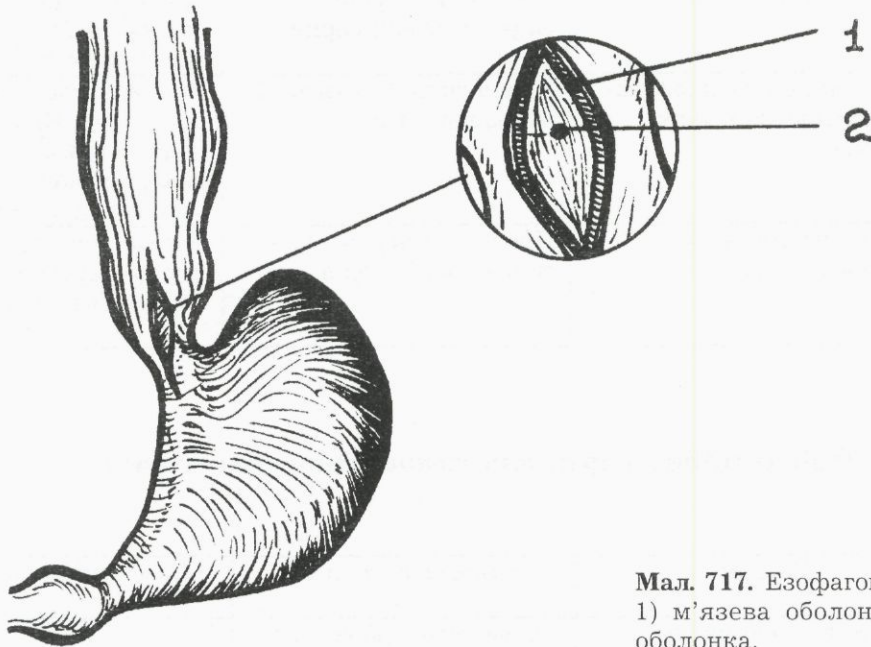
№ п/п	Ускладнення	Помилки, що призвели до ускладнень	Невідкладні дії
1.	Кровотеча продовжується	Не виконана ревiзiя задньої стiнки серця	Провести ревiзiю задньої стiнки, зашити рану
2.	Прорiзування швiв, накладених на стiнку серця	Надто сильно затягнутi покладенi шви	Зупинити пальцем кровотечу. Накласти додатковий шов, використовуючи атравматичну голку
3.	Порушення ритму серцевої дiяльностi	Прошита i перев'язана коронарна артерiя	Зняти шов. Пiд коронарною артерiєю накласти П-подiбний шов

Орiєнтацiйна карта для самостiйної пiдготовки

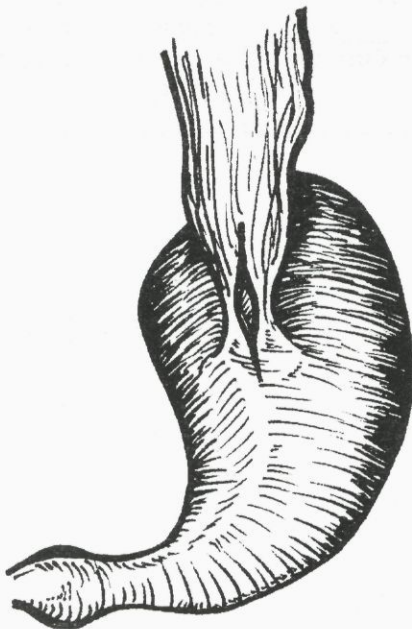
№ п/п	Завдання	Вказiвки до дiї	Самостiйна робота
1.	Згадати топографо-анатомiчнi особливостi розташування серця	Схематично зобразити в особистий зошит	Брати участь в операцiях
2.	Визначити показання до виконання операцiї	Пiдготувати вiдповiдь усно	Вiдпрацювати технiку накладання швiв при пораненнях серця на трупi
3.	Вказати на ознаки проникаючого поранення серця	Записати в особистий зошит	

ОПЕРАЦІЯ ПРИ АХАЛАЗІЇ КАРДІЇ

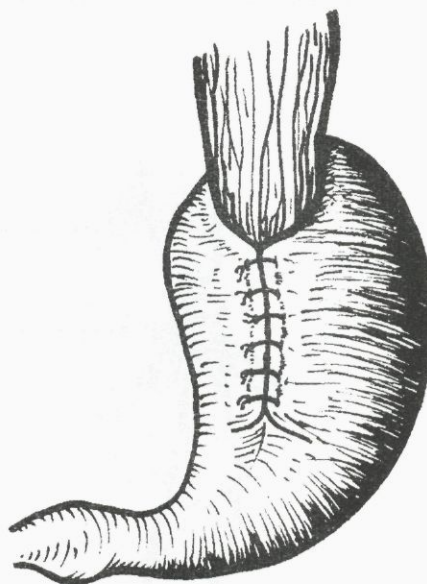
(за Геллером з езофагофундопластиком за Ніссеном)



Мал. 717. Езофагокардіоміотомія:
1) м'язева оболонка; 2) слизова оболонка.



Мал. 718. Фундальний відділ шлунка підведений до задньої поверхні абдомінального відділу стравоходу і кардії.



Мал. 719. Дефект в м'язевій оболонці закритий фундальним відділом шлунка і створено гострий кут Гісса.

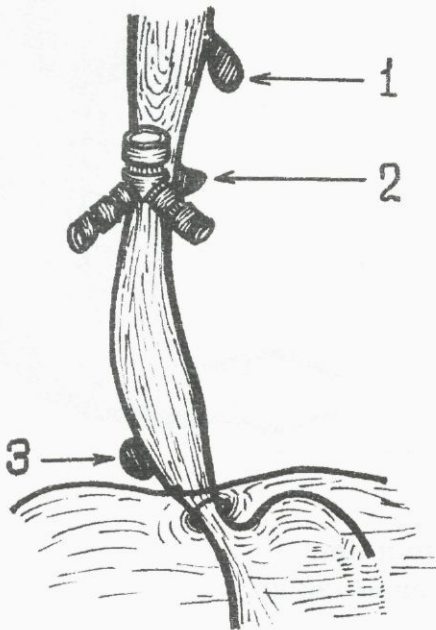
Можливі ускладнення при операції з приводу ахалазії кардії

№ п/п	Ускладнення	Помилки, що призвели до ускладнень	Невідкладні дії
1.	Поява в рані вмісту стравоходу або шлунка	Розкриття просвіту стравоходу	Защити дефект слизової внутрішньовузловими швами
2.	Звуження просвіту стравоходу	Стискання стравоходу при езофагодуоденопластиці за Нісенном	Зняти 1-2 верхніх шви, що стискають стравохід

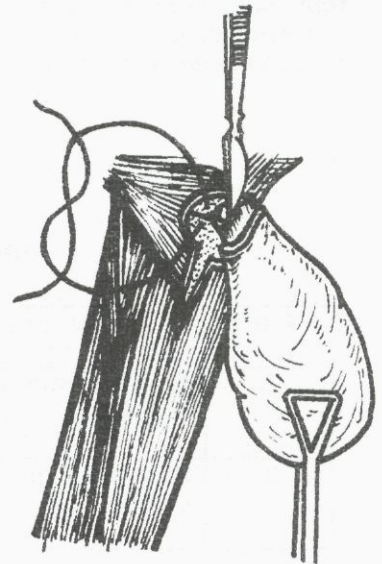
Орієнтаційна карта для самостійної підготовки

№ п/п	Завдання	Вказівки до дії	Самостійна робота
1.	Вивчити варіанти оперативних доступів до кардіального відділу стравоходу і шлунка	Схематично замалювати в індивідуальному зошиті	Брати участь в операціях
2.	Визначити покази до операції при ахалазії кардії	Записати в особистий зошит	

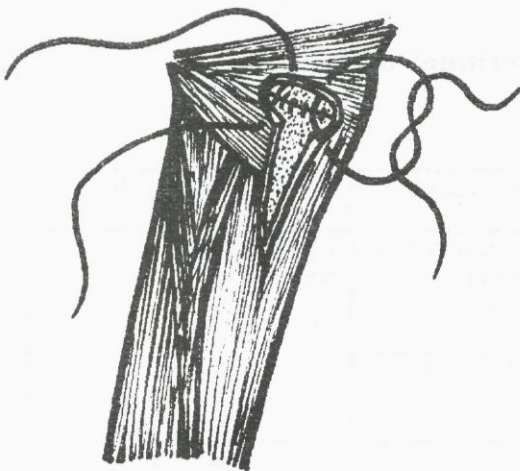
ОПЕРАЦІЇ ПРИ ДИВЕРТИКУЛАХ СТРАВОХОДУ



Мал. 720. Види дивертикулів стравоходу: 1) ценкеровський; 2) біфуркаційний; 3) епіфренальний.



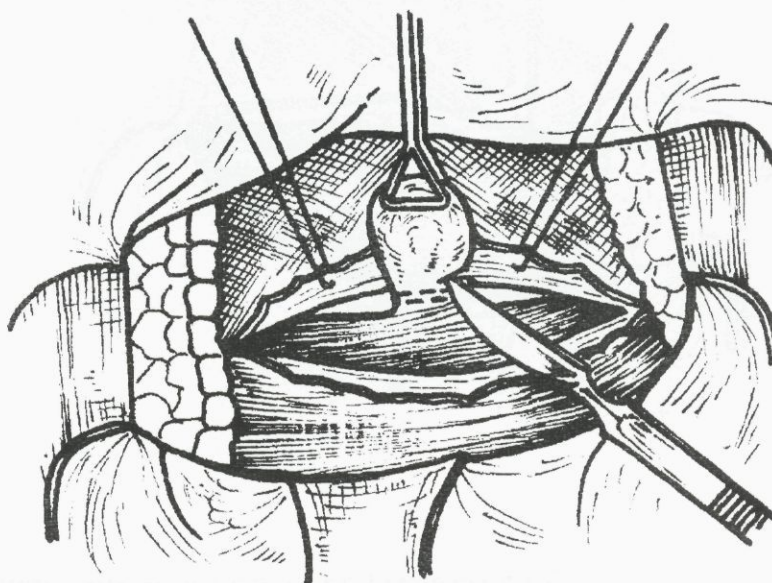
Мал. 721. Міотомія шийної частини стравоходу і резекція дивертикула.



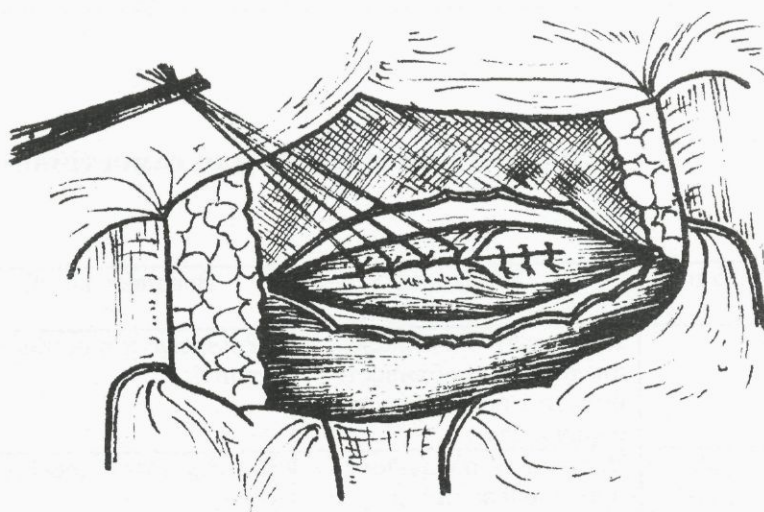
Мал. 722. Накладання поперечних швів на стравохід.

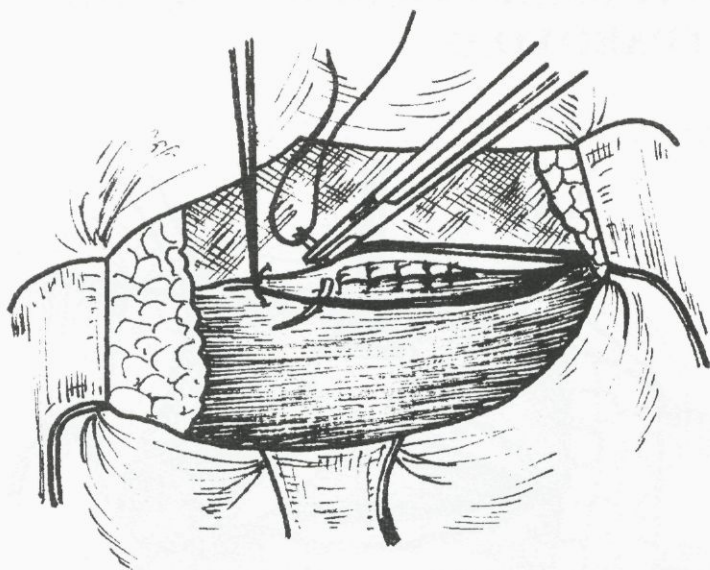
ВИДАЛЕННЯ ДИВЕРТИКУЛА ГРУДНОГО ВІДДІЛУ СТРАВОХОДУ

Мал. 723. Прошивання шийки дивертикула механічним швом і його відрізання.



Мал. 724. Накладання занурювальних швів на м'язову оболонку стравоходу.





Мал. 725. Зашивання медіастинальної плеври.

Можливі ускладнення при дивертикулектомії

№ п/п	Ускладнення	Помилки, що призвели до ускладнень	Невідкладні дії
1.	Кровотеча	Пошкодження стравохідних артерій	Лігувати кровоточиві судини
2.	Поступлення повітря з середостіння	Пошкодження трахеї або бронха	Защити дефект стінки

Орієнтаційна карта для самостійної підготовки

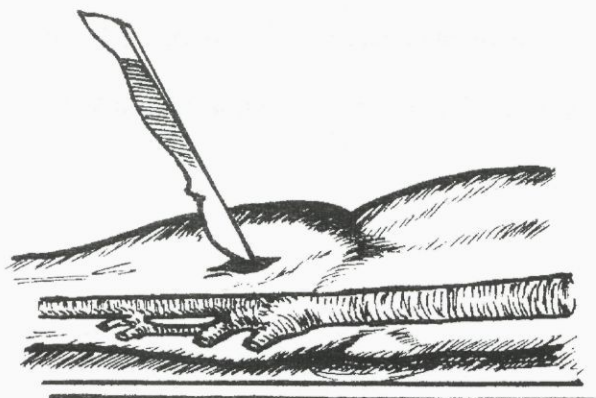
№ п/п	Завдання	Вказівки до дії	Самостійна робота
1.	Пригадати топографо-анатомічні особливості будови і розташування стравоходу	Замалювати в особистий зошиті	Брати участь в операціях
2.	Визначити показання і протипоказання до дивертикулектомії	Підготувати відповідь усно	

ЛІТЕРАТУРА

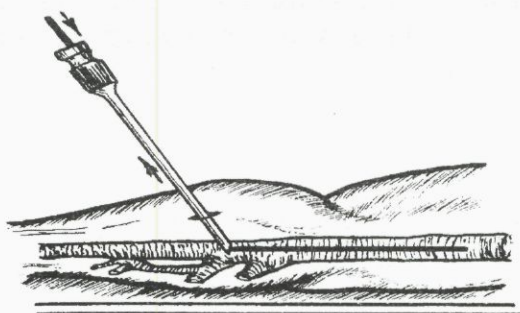
1. Атлас грудной хирургии т. I-II / Под ред. Б.В. Петровского/, -М.; Медицина. - 1974. - 775 с.
2. Колесников И.С., Лыткин М.И., Лесницкий Л.С. - Гангрена и пиопневмоторакс. - Л.,- 1983. - 224 с.
3. Нидерле Б.- Экстренные специальные оперативные вмешательства.- Авиценум. Прага.- 1984.- 242 с.
4. Неотложная хирургическая помощь при травмах /Под ред. Б.Д. Комарова/. -М.; Медицина.-1984.-272 с.
5. Оперативная хирургия /Под ред. И.Литмана/- Будапешт.- 1982.- 1175 с.

ХІРУРГІЯ СУДИН

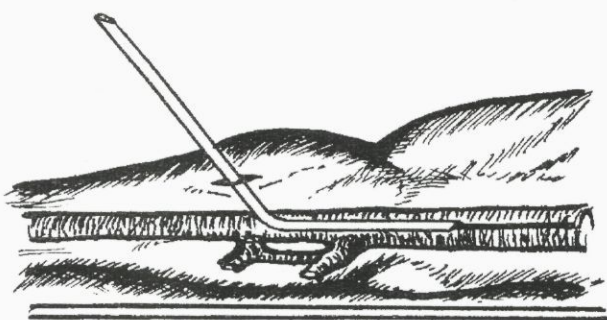
АОРТО-АРТЕРІОГРАФІЯ



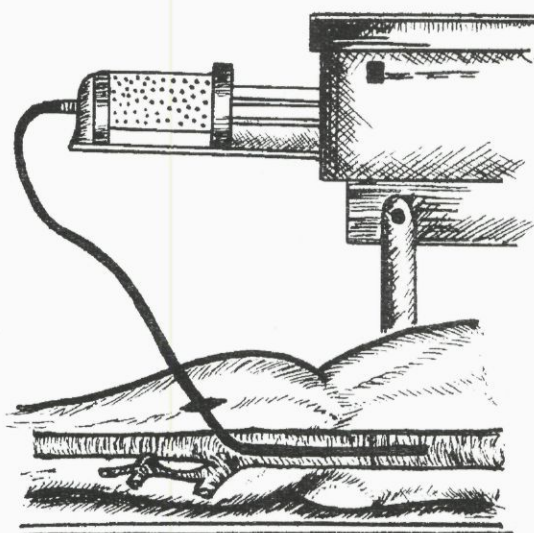
Мал. 726. Розріз шкіри на фоні місцевого знечудення в проекції стегнової артерії.



Мал. 727. Пункція стегнової артерії спеціальною голкою з подальшим проведенням через неї провідника.



Мал. 728. Введення катетера в артерію по провіднику.



Мал. 729. Введення контрасної речовини в судинне русло через катетер, підключений до автоматичного шприца.

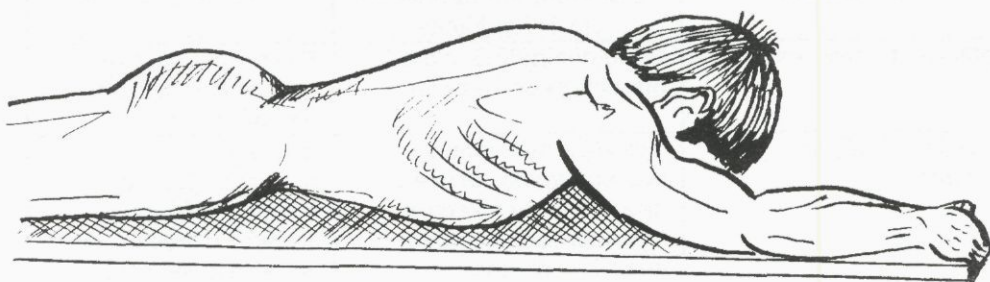
Можливі ускладнення при виконанні аорто-артеріографії

№ п/п	Ускладнення	Помилки, що призвели до ускладнень	Невідкладні дії
1.	Кровотечі і гематоми	Невідповідність діаметрів катетера і артерії	Видалити катетер, накладити давячу пов'язку
2.	Тромбоз і емболії артерій	Тромбоз внаслідок пошкодження інтими при грубому і насильному введенні провідника і катетера	Виконати периаартеріальну блокаду, в/артеріально і в/венно ввести гепарин, промедол, папаверин. При відсутності ефекту - операція тромбоінтимаектомія, видалення катетера
3.	Субінтимне введення контрастної речовини	Насильне введення катетера	Оперативне лікування
4.	Перфорація аорти і артерій провідником або катетером	Насильне введення катетера	Оперативне лікування
5.	Артеріо-венозні нориці	Насильне введення катетера	Оперативне лікування
6.	Відрив верхівки провідника	Перед маніпуляцією не оглянутий провідник	Оперативне лікування

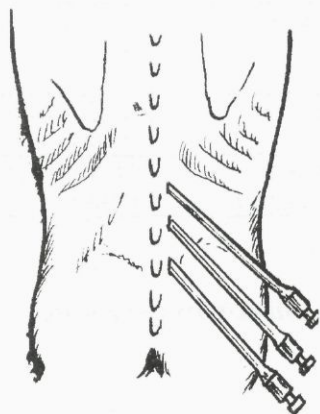
Орієнтаційна карта для самостійної підготовки

№ п/п	Завдання	Вказівки до дії	Самостійна робота
1.	Анатомія аорти, магістральних артерій верхніх і нижніх кінцівок	Пригадати і намалювати анатомію аорти і магістральних артерій верхніх і нижніх кінцівок	Брати участь і самостійно провести аортоартеріографію
2.	Показання і протипоказання до аортоартеріографії	Вивчити апаратуру, інструменти і медикаменти для проведення аортоартеріографії	Розшифрувати ангиограми

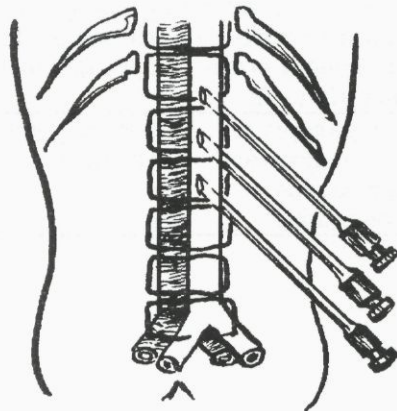
ПУНКЦІЙНА АОРТОГРАФІЯ



Мал. 730. Положення хворого під час проведення пункційної аортографії.



Мал. 731. Точки для пункційної аортографії.



Мал. 732. Схема введення спеціальних голок для пункційної аортографії.

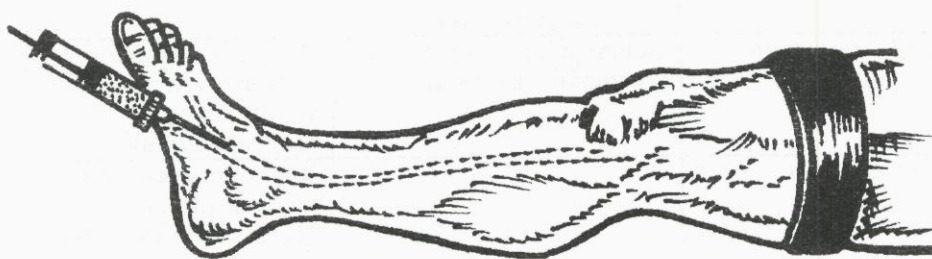
Можливі ускладнення при пункційній аортографії

№ п/п	Ускладнення	Помилки, що призвели до ускладнень	Невідкладні дії
1.	Кровотечі і гематоми	Невідповідність діаметрів голки і катетера	Видалити катетер, застосувати гемостатичну терапію, спостереження
2.	Тромбоз і емболія		Внутрішньоаортально, внутрішньоартеріально або внутрішньовенно ввести гепарин, промедол, папаверин. При відсутності ефекту - операція тромбемболектомії
3.	Перфорація аорти	Грубі маніпуляції при аортографії	Застосувати оперативне лікування

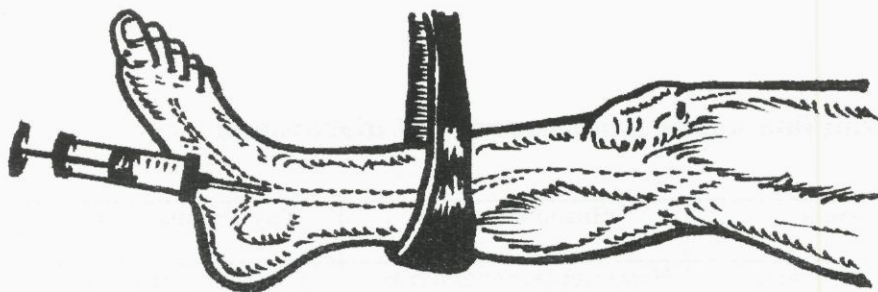
Орієнтаційна карта для самостійної підготовки

№ п/п	Завдання	Вказівки до дії	Самостійна робота
1.	Пригадати анатомію аорти і її абдомінальних гілок	Намалювати схематично судини, що відходять від грудного і черевного відділів аорти	Асистувати при пункційній аортографії
2.	Вивчити показання і протипоказання до пункційної аортографії	Записати в особистий зошит. Підготувати відповідь усно	Розшифровувати аортограми

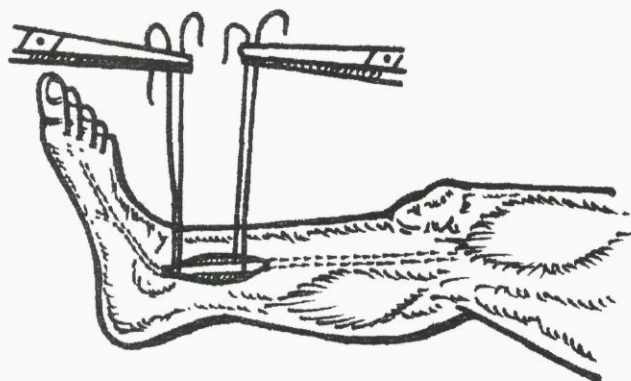
ФЛЕБОГРАФІЯ



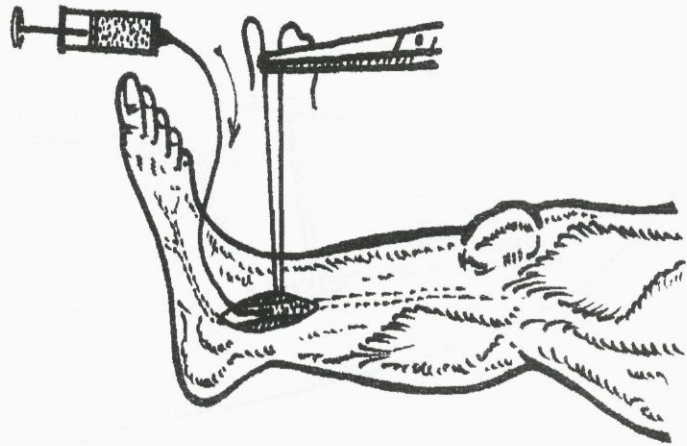
Мал. 733. Накладання джгута на ділянку середньої третини стегна, пункція периферичної вени.



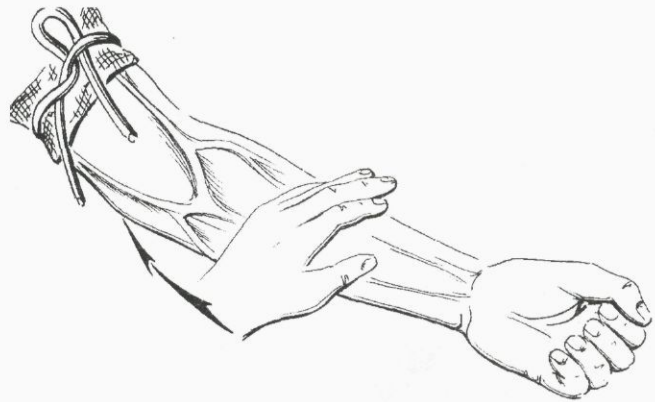
Мал. 734. Накладання джгута на ділянку середньої третини гомілки, пункція периферичної вени.



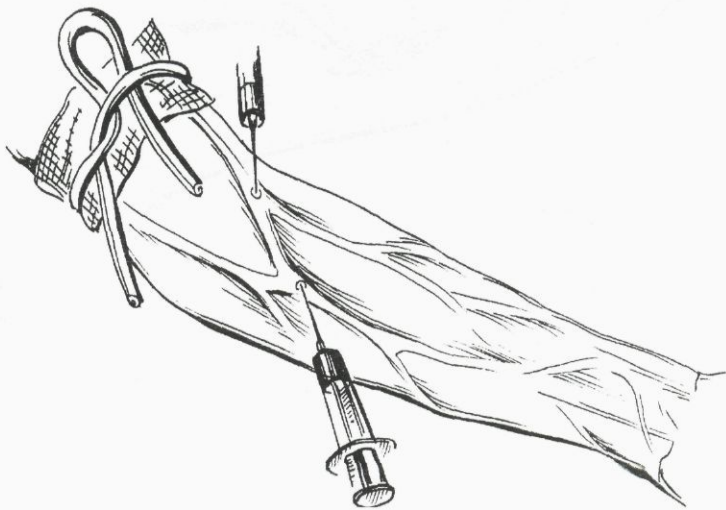
Мал. 735. Виділення вени.




Мал. 736. Катетеризація вени і введення контрастної речовини.



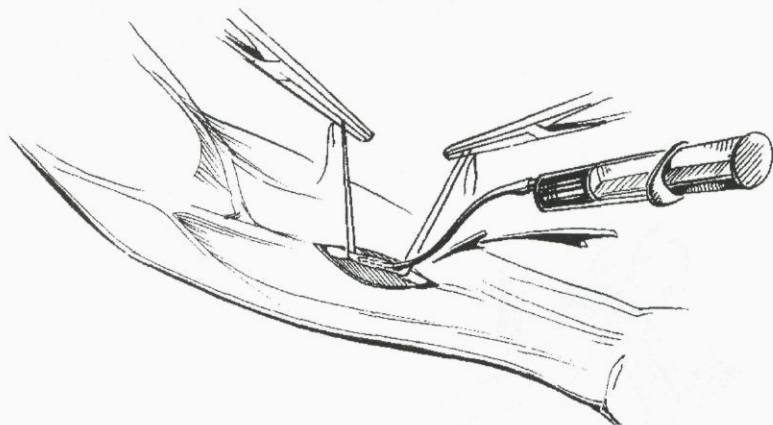
Мал. 737. Накладання джгута на ділянку середньої третини плеча.



Мал. 738. Пункція вени і введення контрастної речовини.



Мал. 739. Виділення вени.



Мал. 740. Катетеризація вени і введення контрастної речовини.

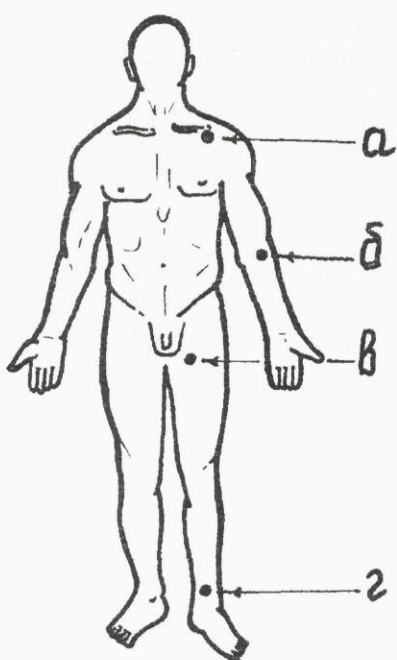
Можливі ускладнення при виконанні флебографії

№ п/п	Ускладнення	Помилки, що призвели до ускладнень	Невідкладні дії
1.	Кровотечі і гематоми	Проколвання вени або надмірне використання гепарину	Припинити введення, накласти давлячу пов'язку
2.	Флебіт	Підвищення чутливості до препарату, тривале подразнення стінки катетером	Видалити катетер, призначити проти-запальну терапію
3.	Алергічні прояви на введення контрастної речовини	Не зроблена проба на переносимість	Припинити введення, призначити десенсибілізуючу терапію

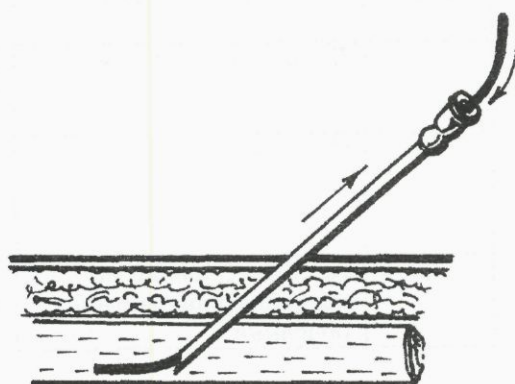
Орієнтаційна карта для самостійної підготовки

№ п/п	Завдання	Вказівки до дії	Самостійна робота
1.	Пригадати анатомо-топографічні особливості венозної сітки верхніх і нижніх кінцівок	Замалювати венозну сітку нижньої кінцівки	Провести флебографію нижньої і верхньої кінцівки
2.	Вивчити показання і протипоказання до флебографії верхніх і нижніх кінцівок	Записати в особистий зошит	Розшифрувати флебограми

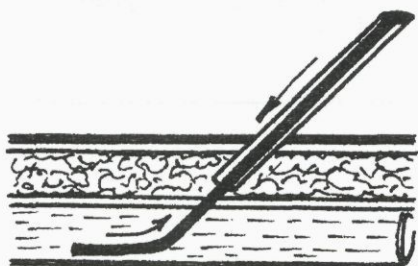
ЧЕРЕЗШКІРНА КАТЕТЕРИЗАЦІЯ СУДИН ЗА СЕЛЬДІНГЕРОМ



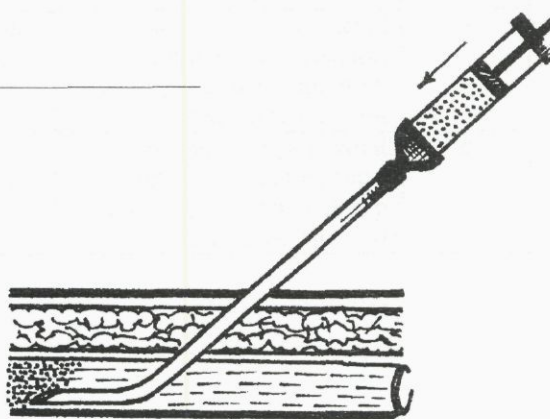
Мал. 741. Типові точки катетеризації судин: а) підключична вена; б) ліктьова вена; в) стегнова артерія; г) велика підшкірна вена.



Мал. 742. Пункція судини спеціальною голкою. Проведення по голці в просвіт судини провідника.



Мал. 743. Проведення по провіднику катетера в просвіт судини.



Мал. 744. Введення лікувальних засобів за допомогою шприца або системи.

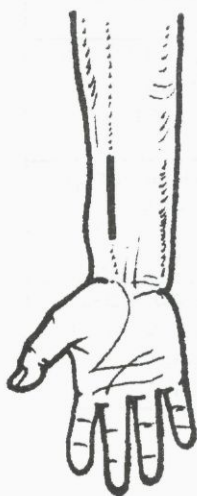
Можливі ускладнення при виконанні маніпуляції

№ п/п	Ускладнення	Помилки, що призвели до ускладнень	Невідкладні дії
1.	Гематома, кровотечі	Грубі маніпуляції голкою, провідником або катетером	Видалити голку, провідник або катетер, накласти давлячу пов'язку
2.	Перфорація стінки судини	Насильницьке просування провідника або катетера	Підтягнути катетер або провідник в просвіт судини або видалити їх
3.	Введення провідника або катетера під інтиму судини	Пункція судини під кутом менше 30° і проведення провідника або катетера під інтиму	Видалити провідник або катетер із судини, повторно пропунктувати

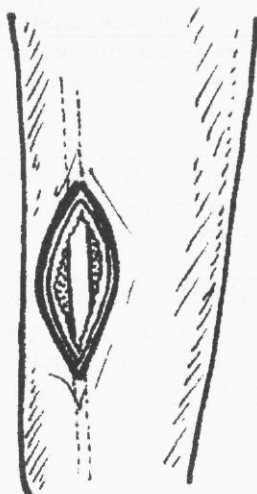
Орієнтаційна карта для самостійної підготовки

№ п/п	Завдання	Вказівки до дії	Самостійна робота
1.	Пригадати топографо-анатомічні дані магістральних і периферичних судин	Намалювати схему	Відібрати набір для катетеризації судин
2.	Вивчити показання і протипоказання для катетеризації судин	Зареферувати літературу	Провести черезшкірну катетеризацію судини

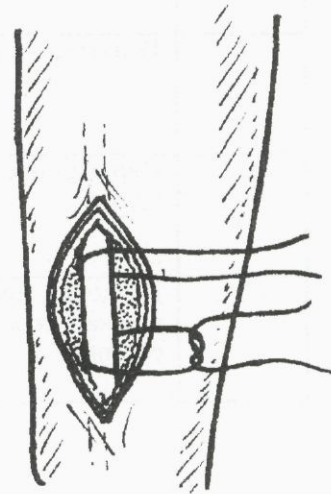
КАТЕТЕРИЗАЦІЯ ПРОМЕНЕВОЇ АРТЕРІЇ




Мал. 745. Місце розрізу шкіри в проекції променевої артерії.



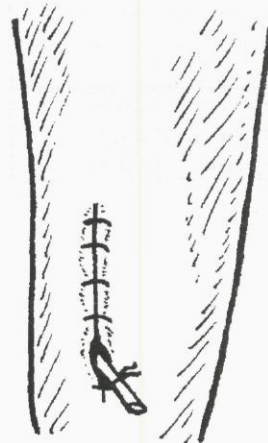
Мал. 746. Вигляд рани після розрізання шкіри і підшкірної клітковини в проекції променевої артерії.



Мал. 747. Променева артерія на трималках.



Мал. 748. В просвіт променевої артерії введений катетер, фіксація катетера лігатурами.



Мал. 749. Рана зашита пошарово, катетер виведений на шкіру.

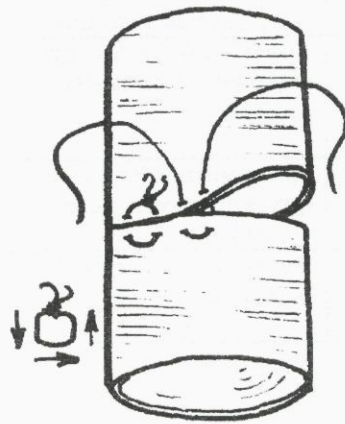
**Можливі ускладнення при виконанні
катетеризації променевої артерії**

№ п/п	Ускладнення	Помилки, що призвели до ускладнень	Невідкладні дії
1.	Пошкодження променевої артерії	Грубі маніпуляції при виділенні променевої артерії	Зупинити кровотечу, місце пошкодження використати для катетеризації
2.	Кровотеча з місця катетеризації артерії	Негерметичність при фіксації катетера в судині	Повторно накласти лігатуру і фіксувати катетер
3.	Катетер не функціонує	Введення катетера під інтиму судини	Видалити катетер і повторити катетеризацію судини

Орієнтаційна карта для самостійної підготовки

№ п/п	Завдання	Вказівки до дії	Самостійна робота
1.	Пригадати анатомо-топографічні особливості кровопостачання верхньої кінцівки	Схематично намалювати артеріальну сітку верхньої кінцівки	Провести катетеризацію променевої артерії

СУДИННИЙ ШОВ



Мал. 750. Поодинокі вузлові шви.

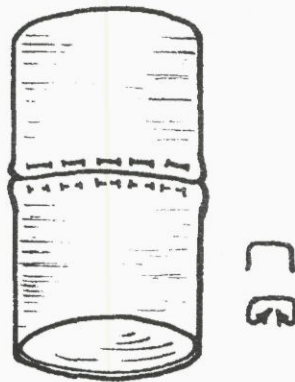


Мал. 751. Поодинокі матраці шви.

Мал. 752. Простий безпервний шов.



Мал. 753. Безпервний матраційний шов.



Мал. 754. Механічний шов.

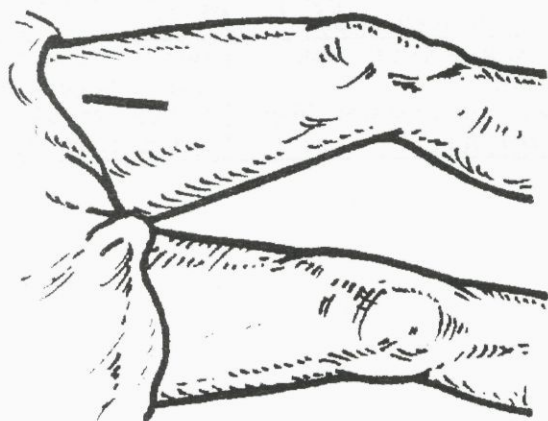
Можливі ускладнення при накладанні судинних швів

№ п/п	Ускладнення	Помилки, що призвели до ускладнень	Невідкладні дії
1.	Недостатня герметичність швів	Велика відстань між швами Зшивання різнокаліберних судин	Накласти додаткові шви. Використати методи, які збільшують діаметр судин

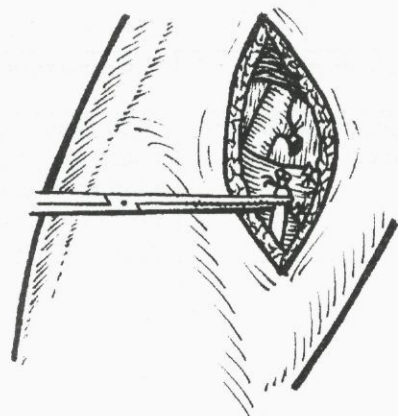
Орієнтаційна карта для самостійної підготовки

№ п/п	Завдання	Вказівки до дії	Самостійна робота
1.	Вивчити анатомічні і гістологічні особливості і відмінності судинної стінки артерії і вени	Пригадати, замалювати схематично	Асистувати при накладанні різних судинних швів. Самостійно накласти судинний шов

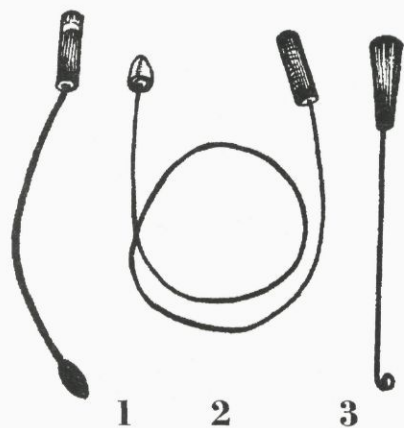САФЕНЕКТОМІЯ



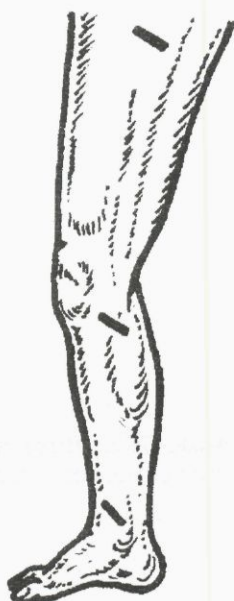
Мал. 755. Розріз шкіри в проекції устя великої підшкірної вени.



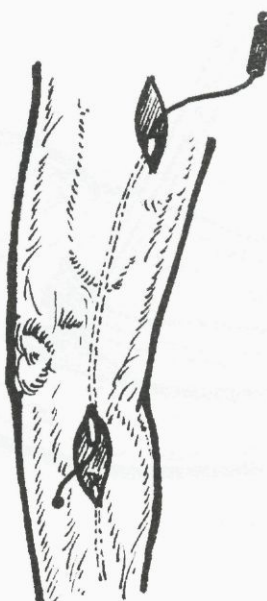Мал. 756. Операція Троянова-Тренделенбурга (перев'язана і розрізана велика підшкірна вена).



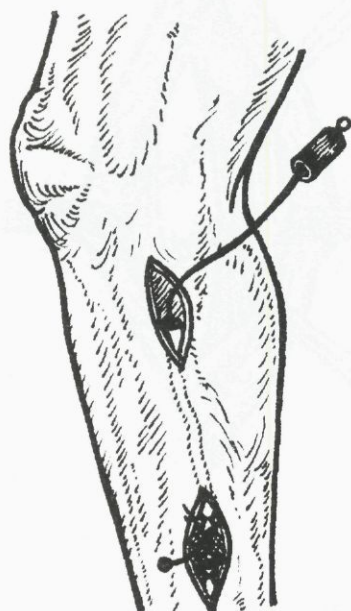
Мал. 757. Гнучкий зонд Майерса (1), зонд Труссо (2), інструмент Мейо (3).



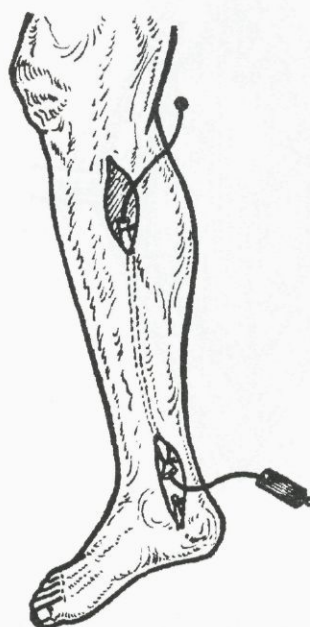Мал. 758. Локалізація розрізів для введення зонда при видаленні великої підшкірної вени (операція Бєбєкєкє).



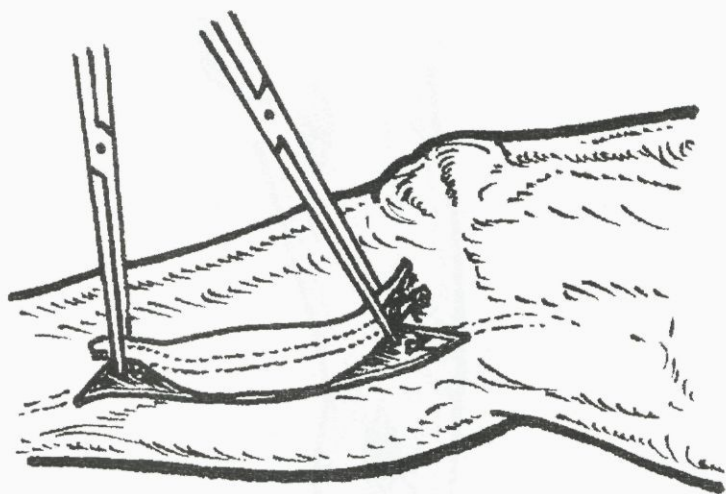
Мал. 759. Видалення за допомогою зонда великої підшкірної вени до рівня верхньої третини гомілки.



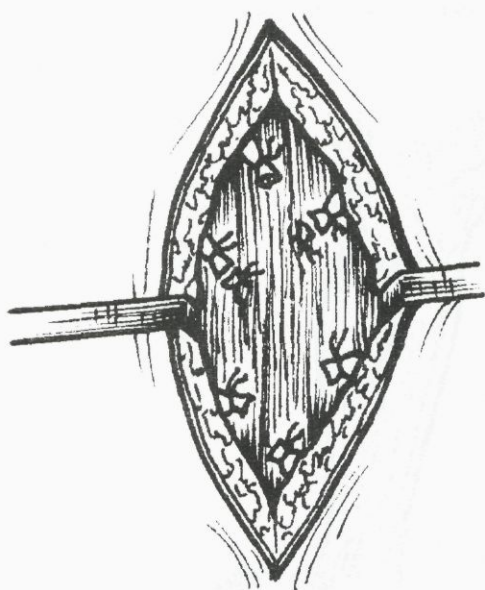
Мал. 760. Видалення зондом великої підшкірної вени гомілки.



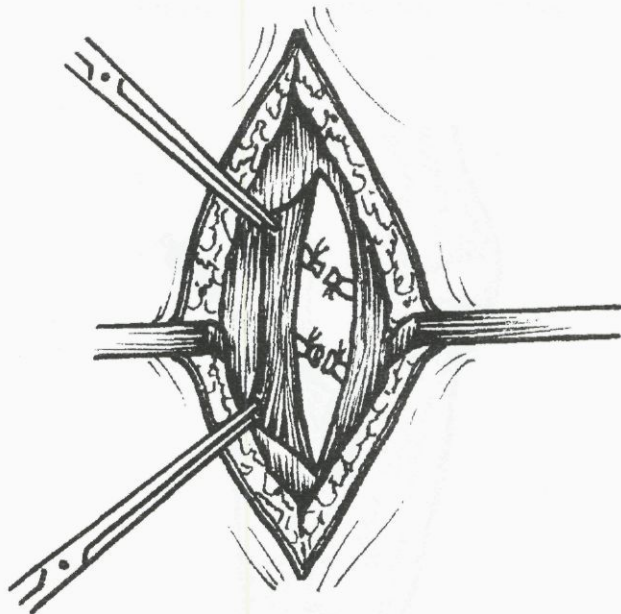
Мал. 761. Ретроградне видалення великої підшкірної вени за допомогою зонда.



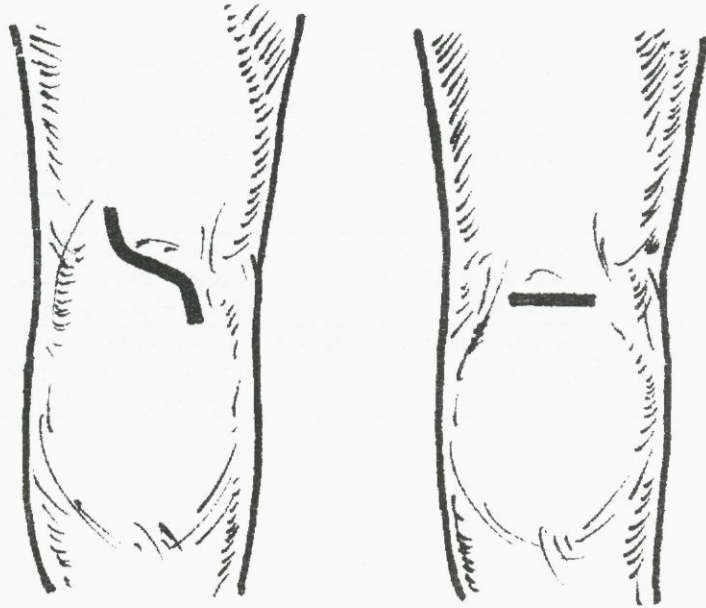
Мал. 762. Вирізання вени з навколишніми тканинами.



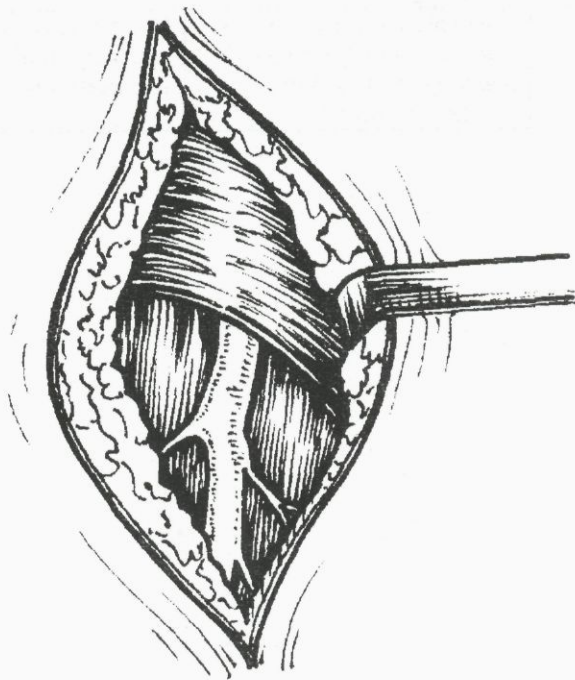
Мал. 763. Надфасціальна перев'язка і розрізання комунікантних вен гомілки (операція Коккета).



Мал. 764. Субфасціальна перев'язка і розрізання комунікантних вен гомілки (операція Лінтона).



Мал. 765. Розрізи шкіри в проекції впадіння малої підшкірної вени у велику.



Мал. 766. Розташування вічка малої підшкірної вени в ділянці підколінної ямки.

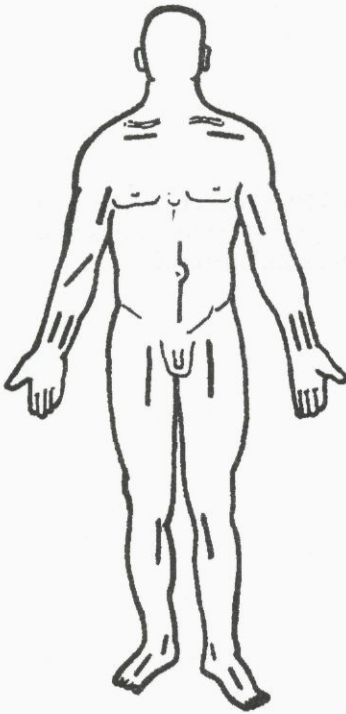
Можливі ускладнення при сафенектомії

№ п/п	Ускладнення	Помилки, що призвели до ускладнень	Невідкладні дії
1.	Зісковзування лігатури, кровотеча, гематома	Ненадійно накладена лігатура на куксу великої підшкірної вени	Притиснути місце кровотечі, осушити рану, повторно накласти лігатуру
2.	Перев'язка або пошкодження глибокої стегнової вени	Грубі маніпуляції в ділянці вічка великої підшкірної вени	Зняти лігатуру або захити місце пошкодження
3.	Пошкодження стегнової артерії	Грубі маніпуляції в ділянці вічка великої підшкірної вени	Захити місце пошкодження

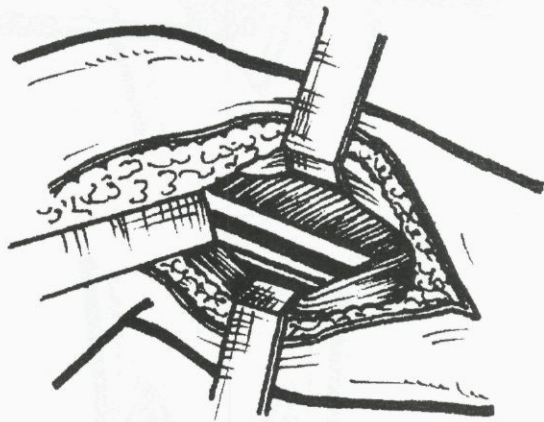
Орієнтаційна карта для самостійної підготовки

№ п/п	Завдання	Вказівки до дії	Самостійна робота
1.	Вивчити покази і протипокази до сафенектомії	Записати в особистий зошит	Самостійно провести операцію сафенектомія
2.	Пригадати анатомо-топографічні особливості магістральних вен нижніх кінцівок	Замалювати схематично магістральні вени нижніх кінцівок	

ТРОМБЕКТОМІЯ ІЗ МАГІСТРАЛЬНИХ АРТЕРІЙ



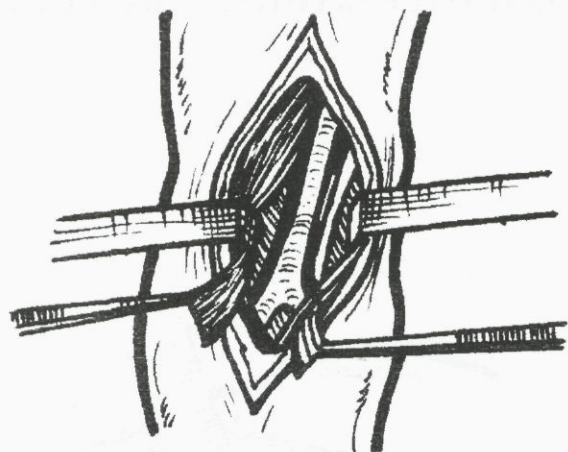
Мал. 767. Типові доступи при операціях з приводу гострої непрохідності артерій.



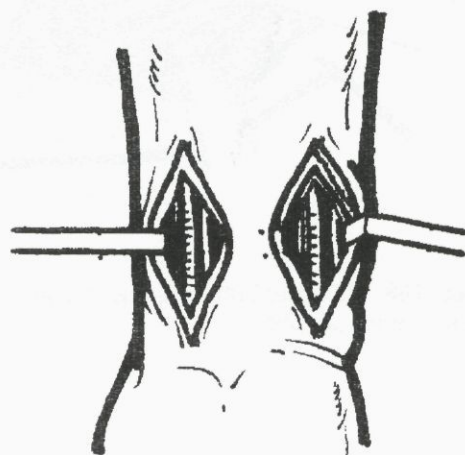
Мал. 768. Тібіомедіальний доступ до підколінної артерії.



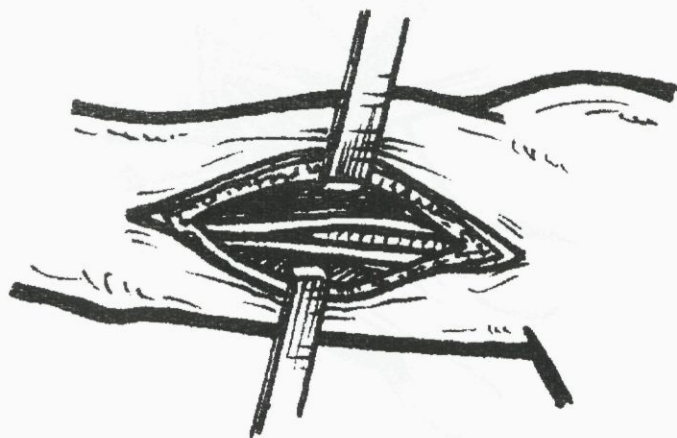
Мал. 769. Доступ до променевої артерії.



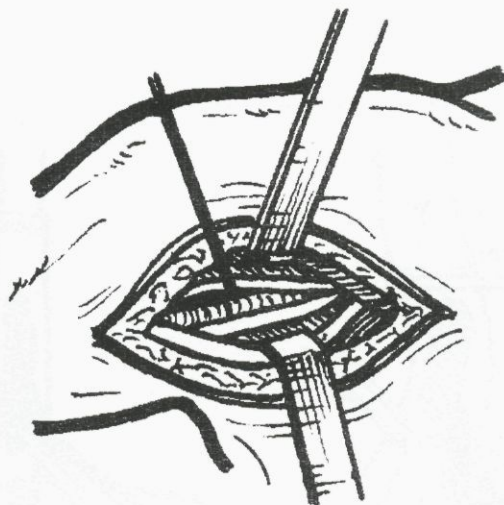
Мал. 770. Доступ в ліктьовій ямці до плечової, ліктьової і променевої артерії.



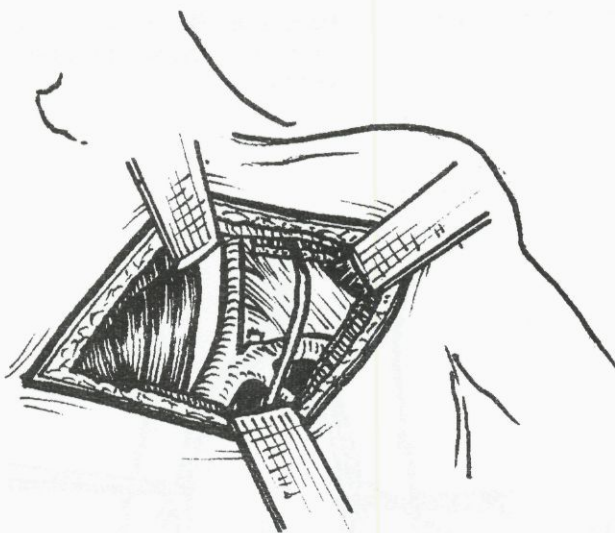
Мал. 771. Доступ до ліктьової і променевої артерії.



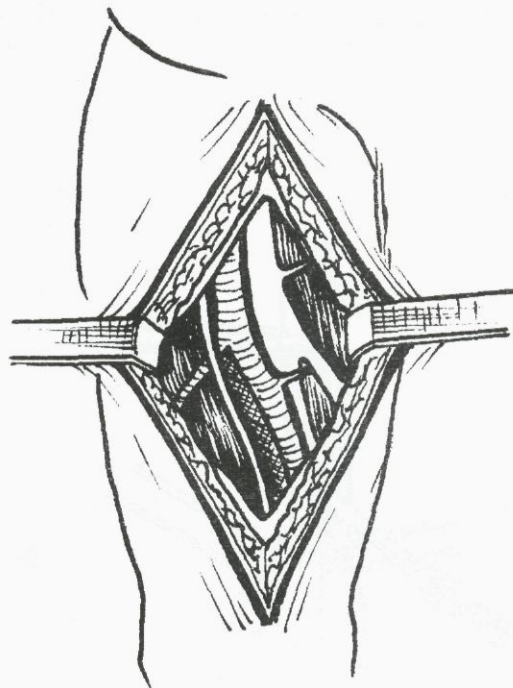
Мал. 772. Доступ до плечової артерії.



Мал. 773. Доступ до пахової артерії.

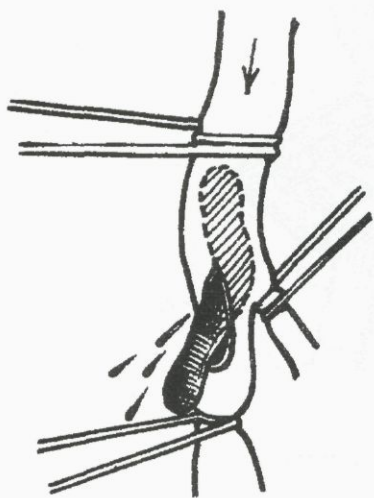


Мал. 774. Доступ до підключичної артерії.

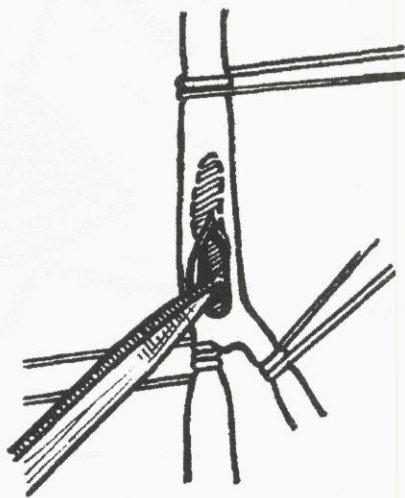


Мал. 775. Доступ до стегнової артерії.

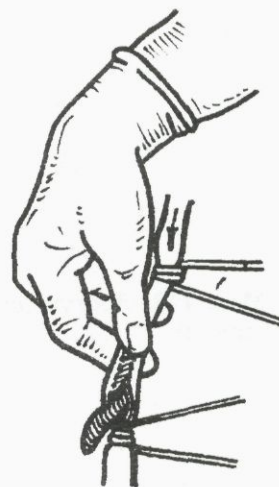
Методи видалення ембола



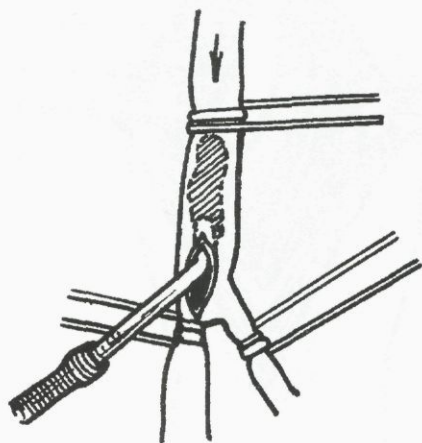
Мал. 776. Видалення ембола ступенем крові.



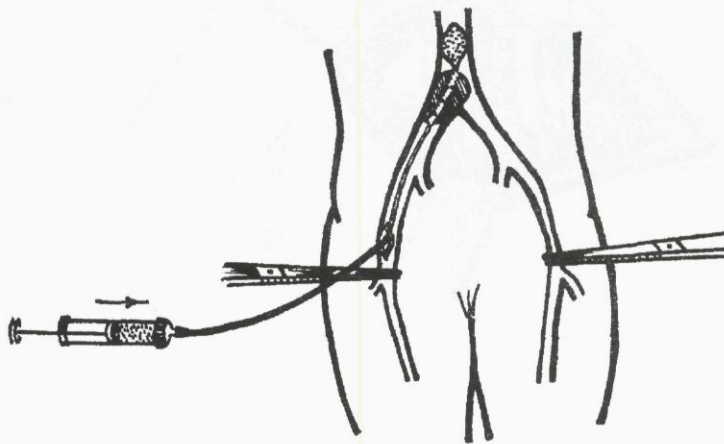
Мал. 777. Видалення ембола пінцетом.



Мал. 778. Видалення ембола методом "видювання".



Мал. 779. Видалення ембола вакуум-відсмоктуванням.



Мал. 780. Видалення ембола за допомогою зонда Фогарті.

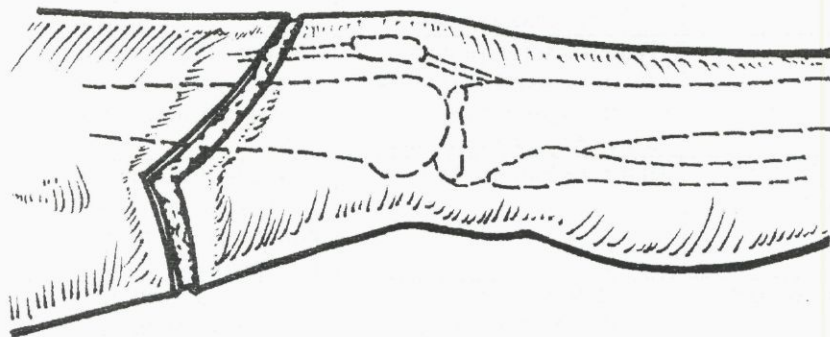
Можливі ускладнення при виконанні маніпуляції

№ п/п	Ускладнення	Помилки, що призвели до ускладнень	Невідкладні дії
1.	Кровотеча	Недостатнє перетискування магістральних судин турнікетами, дефект судинного шва	Підтягнути (поправити) турнікети. Накласти додаткові шви
2.	Субфасціальний постішемічний набряк	Пізня емболектомія	Виконати декомпресійну фасціотомію, використати інгібітори протеаз
3.	Тромботична реоклюзія артерії	Неповне видалення тромботичних мас, дефекти судинного шва, відшарування внутрішньої оболонки. Неадекватна антикоагулянтна терапія	Застосувати ранню повторну операцію, реемболектомію. Провести корекцію антикоагулянтної терапії

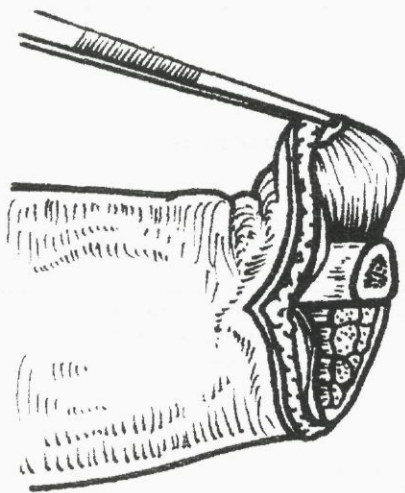
Орієнтаційна карта для самостійної підготовки

№ п/п	Завдання	Вказівки до дії	Самостійна робота
1.	Пригадати етіологію і патогенез гострої артеріальної непрохідності	Записати в індивідуальний зошит	Брати участь в операціях тромбектомії
2.	Вивчити методи діагностики гострої артеріальної непрохідності		
3.	Пригадати топографо-анатомічні особливості магістральних артерій	Намалювати схему	
4.	Повторити принципи антикоагулянтної терапії		


АМПУТАЦІЯ СТЕГНА І ГОМІЛКИ



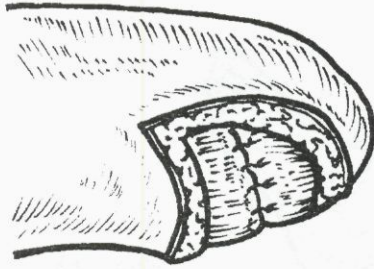
Мал. 781. Розріз шкіри.



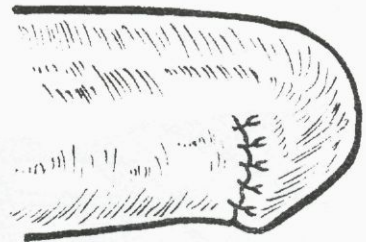
Мал. 782. Розташування м'язів після їх перерізання.



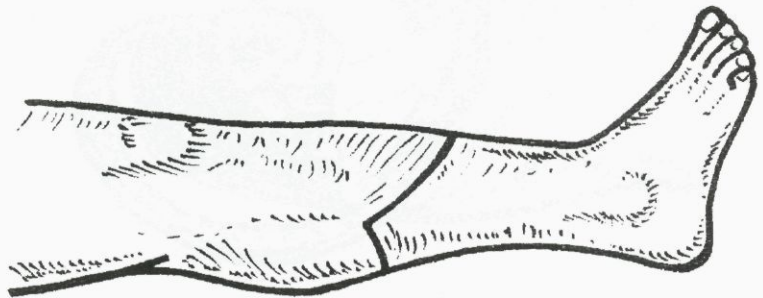
Мал. 783. Обробка кукси стегнової кістки за Бунге.



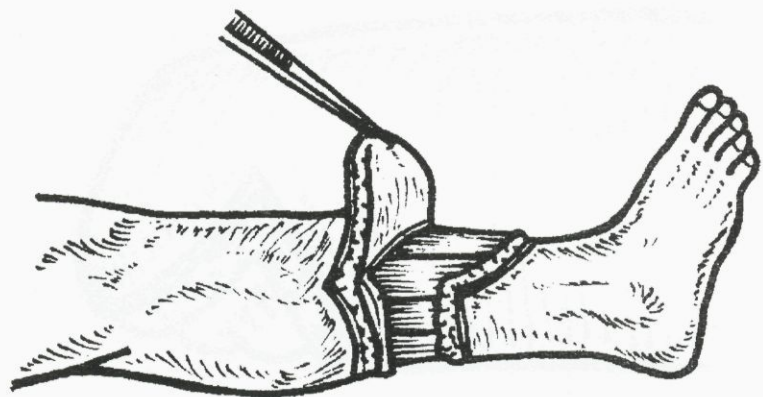
Мал. 784. Фасціальні клапті захиті вузловими швами.




Мал. 785. Накладені вузлові шовкові шви на шкіру.



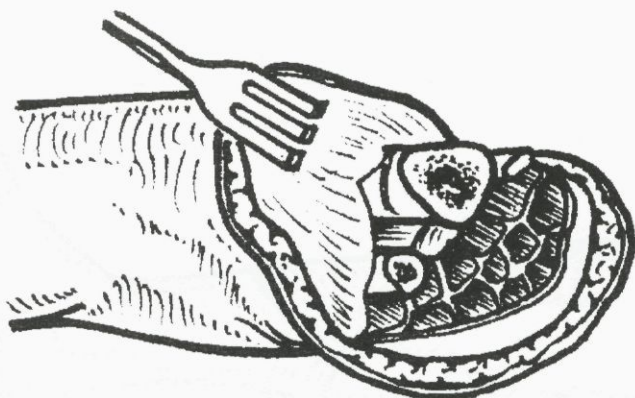
Мал. 786. Напрямок розрізів шкіри на гомілці.



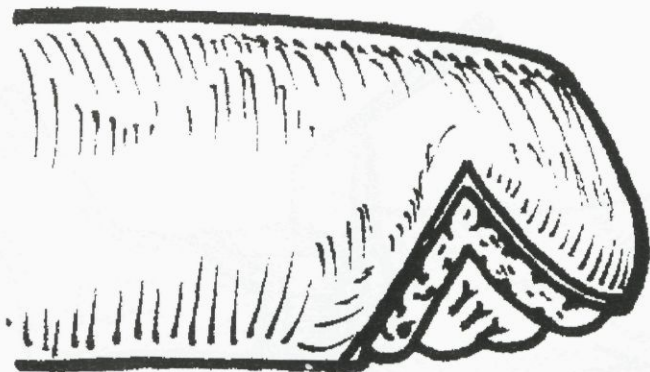
Мал. 787. Викривання шкірно-фасціальних клаптів.



Мал. 788. Захист м'язів марлевим ретрактором перед перепилуванням кісток.



Мал. 789. Вигляд кукси гомілки перед лігуванням судин, обробкою нервів і кісткових опилів.



Мал. 790. Вигляд кукси після зшивання фасціальних клаптів.

**Можливі ускладнення при
виконанні ампутації нижніх кінцівок**

№ п/п	Ускладнення	Помилки, що призвели до ускладнень	Невідкладні дії
1.	Кровотеча	Грубі маніпуляції, непослідовність при виконанні операції	Зупинити кровотечу за допомогою затис-качів, накласти лігатури на судини

Орієнтаційна карта для самостійної підготовки

№ п/п	Завдання	Вказівки до дії	Самостійна робота
1.	Вивчити показання до ампутації нижніх кінцівок	Записати в особистий зошит	Провести ампутацію нижньої кінцівки
2.	Пригадати анатомо-топографічні особливості кровопостачання нижніх кінцівок	Намалювати схему кровопостачання нижніх кінцівок	

ЛІТЕРАТУРА

1. Шалимов А.А., Дрюк Н.С. Хирургия аорты и магистральных артерий.-К.: Здоров'я, 1979.- 382 с.

АТЛАС

хірургічних маніпуляцій і операцій

За редакцією
Л.Я.Ковальчука, В.М.Поліщука,
В.І.Цимбалюка, Н.В.Грицишина,
В.В.Шкробота, А.Я.Господарського

Головний редактор Т.В. Шарчук
Технічний редактор О.М. Таргонський
Коректор Н.В. Садовчук, Н.А. Панасенко
Комп'ютерний набір З.В. Любунь, В.В. Коротун
Комп'ютерна верстка О.В. Береговий, А.Я. Господарський
Художники С.І. Дуць, А.С.Шабанов, М.С. Продан, І.Я. Савуляк. Л.Д. Соломка, А.С. Хитрий

**Тернопільська державна медична академія ім. акад. І.Я. Горбачевського,
клініка шпитальної хірургії.**

Комп'ютерний набір, верстка та редагування медичної літератури.

Україна, 282001, Тернопіль, вул. Клінічна, 1. Клініка шпитальної хірургії.

Тел. (0352) 22-72-89

E-mail: zmina@ng.ssft.ternopil.ua

Інформаційно-видавнича агенція "Вертекс"
Україна, 266000, м. Рівне, вул. Дорошенка, 4
тел./факс. (0362) 22-57-30

Здано до набору 17.09.1996. Підписано до друку 12.01.1997. Папір крейдований.
Гарнітура Jougnal. Друк офсетний. Ум. др. арк. 19,3. Зам. 106.

Інформаційно-видавнича агенція
“Вертекс”

у 1997 році готує до друку українською мовою
наступні видання:

1. Лапароскопічна хірургія жовчних шляхів. - *Л.Я.Ковальчук, В.М.Поліщук, М.Ю.Ничитайло, О.Л.Ковальчук - 156 с.*
2. Вибір методів хірургічного лікування гастродуоденальних виразок (патофізіологічне обґрунтування та ендоскопічні критерії) *Л.Я.Ковальчук, В.М.Поліщук, М.М.Велігодський та ін., 144с.*
3. Атлас хірургічних маніпуляцій і операцій (навчальний посібник для студентів старших курсів та лікарів-інтернів). *За редакцією Л.Я.Ковальчука, В.М.Поліщука, В.І.Цимбалюка, Н.В.Грицишина, В.В.Шкробота, А.Я.Господарського, - 380 с.*
4. Вибір методів лапароскопічних операцій на жовчних шляхах. - *В.М. Поліщук - 220 с.*
5. Медична інформатика та Національний реєстр. - *А.М.Сердюк, В.Ф.Торбін, В.М.Поліщук, А.А. Щербатий, А.І.Сайкевич - 150 с.*
6. Шпитальна хірургія (підручник для студентів медичних ВУЗів). - *За редакцією Л.Я.Ковальчука та ін. (колектив авторів включає ведучих вчених-хірургів медичних вузів і НДІ України) - 720 с.*
7. Ургентна і невідкладна хірургія. *Л.Я.Ковальчук - 310 с.*

Книги будуть розповсюджуватися за підпискою
та через роздрібну мережу.

З питань розміщення реклами у виданнях, а також оформлення
підписки та придбання книг звертатись:



266000 м. Рівне, вул. Дорошенка,4
тел./факс. 26-98-79, 22-03-52, 22-57-30
Обласний лікувально-діагностичний центр
Інформаційно-видавнича агенція **“ВЕРТЕКС”**

