

МІНІСТЕРСТВО ОХОРОНИ ЗДОРОВ'Я УКРАЇНИ  
ТЕРНОПІЛЬСЬКИЙ ДЕРЖАВНИЙ МЕДИЧНИЙ УНІВЕРСИТЕТ  
імені І.Я.ГОРБАЧЕВСЬКОГО

**Скорейко Петро Михайлович**

УДК 611.146.6.013

**АНАТОМІЯ ЛОЗОПОДІБНОГО СПЛЕТЕННЯ  
ТА ЯСЧКОВИХ ВЕН У РАННЬОМУ ПЕРІОДІ  
ОНТОГЕНЕЗУ ЛЮДИНИ**

14.03.01 – нормальна анатомія

**АВТОРЕФЕРАТ**

дисертації на здобуття наукового ступеня  
кандидата медичних наук

Тернопіль – 2007

Дисертацією є рукопис.

Робота виконана в Буковинському державному медичному університеті МОЗ України.

**Науковий керівник:** доктор медичних наук, професор **Ахтемійчук Юрій Танасович**, Буковинський державний медичний університет МОЗ України, професор кафедри загальної та оперативної хірургії з топографічною анатомією.

**Офіційні опоненти:**

Заслужений працівник освіти України, доктор медичних наук, професор **Головацький Андрій Степанович**, Ужгородський національний університет МОiН України, завідувач кафедри анатомії людини та гістології медичного факультету;

Заслужений працівник народної освіти України, доктор медичних наук, професор **Топка Ельвіра Григорівна**, Дніпропетровська державна медична академія МОЗ України, професор кафедри хірургічних хвороб, оперативної хірургії та топографічної анатомії.

**Провідна установа:** Івано-Франківський державний медичний університет МОЗ України, кафедра нормальної анатомії.

Захист відбудеться 24 травня 2007 року о 12 годині на засіданні спеціалізованої вченої ради Д 58.601.01 Тернопільського державного медичного університету імені І.Я. Горбачевського МОЗ України (46001, м. Тернопіль, Майдан Волі, 1).

З дисертацією можна ознайомитися в бібліотеці Тернопільського державного медичного університету імені І.Я.Горбачевського (46001, м. Тернопіль, вул. Січових Стрільців, 8).

Автореферат розісланий 19 квітня 2007 року.

Вчений секретар  
спеціалізованої вченої ради,  
доктор медичних наук, професор

Я.Я.Боднар

## ЗАГАЛЬНА ХАРАКТЕРИСТИКА РОБОТИ

**Актуальність теми.** Вивчення особливостей просторово-часової організації органів чоловічої статевої системи, які мають відношення до виникнення варикоцеле і порушення сперматогенезу не втрачає своєї актуальності у зв'язку з тим, що варикозне розширення вен сім'яного канатика – досить поширене захворювання (Т.В.Сорокман та ін., 2003), яке зумовлює порушення репродуктивної функції (В.В.Погорельий и др., 2006) та є одним із провідних чинників чоловічої безплідності (С.К.Naughton et al., 2001; S.J.Silber, 2001; J.B.Redmon et al., 2002; Топка Э.Г. и др., 2006). За даними вітчизняних і зарубіжних авторів (С.Н.Страхов, 2001; К.П.Артыков и др., 2002; Т.И.Шиошвили и др., 2003), 30-50% чоловіків, які страждають на безплідність, мають варикоцеле.

Варикоцеле – це елемент обхідного ренокавального анастомозу, виникнення якого свідчить про обструкцію ниркової вени чи порушення відтоку в клубову вену (В.В.Грубник и др., 2003). У молодих чоловіків дане захворювання виявляється у 8-20% випадків (В.А.Юдин и др., 2000), у хлопчиків 10-14 років – 0,7-16,2% (И.С.Болгарский и др., 2002; Ш.Г.Човолидзе и др., 2004). Особливо небезпечне дане захворювання в підлітковому віці, в період статевого дозрівання та на початку статевого життя чоловіка.

Численні способи хірургічного лікування варикоцеле, які не завжди є ефективними, підкреслюють недостатнє вивчення етіопатогенезу цього захворювання, анатомічних особливостей венозного русла яєчка та сім'яного канатика, особливостей його розвитку і становлення варіантів будови впродовж пренатального періоду онтогенезу (L.Garel et al., 2004).

Актуальність обраної теми зумовлена частими рецидивами варикоцеле, які нерідко виникають через недостатнє врахування анатомічних особливостей венозних структур сім'яного канатика під час оперативних втручань (В.Т.Кондаков и др., 2004), частіше внаслідок перев'язки не всіх гілок яєчкової вени. Так, після ендovasкулярної оклюзії яєчкової вени рецидиви досягають 26% (Альтман И.В. и др., 2002; L.Garel et al., 2004), а після операції за Іваніссевичем – 8,6-23% оперованих (С.Н.Страхов, 2001; Люлько О.В. та ін., 2002). Після лапароскопічної оклюзії яєчкових вен рецидиви спостерігаються у 3-8% хворих (В.Н.Стельмахович и др., 1999), після накладання міжвенозних судинних анастомозів рецидиви виникають у 2% спостережень (И.Н.Лодяная и др., 2001; К.П.Артыков и др., 2002; F.S.Camoglio et al., 2003).

Рання діагностика варикоцеле за допомогою флеборенотестикулографії, тонзіометрії, дуплексного сканування (С.Н.Страхов, 2001) визначає вибір оптимального методу хірургічного втручання та подальше прогнозування даної патології. Тлумачення результатів дослідження і обсяг оперативних втручань з приводу варикоцеле пов'язане з детальним і ґрунтовним вивчення анатомії вен сім'яного канатика. Водночас аналіз наукових джерел засвідчує, що відомості про

анатомію венозних лозоподібних сплеть та яєчкових вен уривчасті, одиничні та несистематизовані. Дані про топографо-анатомічні особливості вен сім'яного канатика в перинатальному періоді онтогенезу людини практично відсутні. Отже, актуальне завдання нормальної анатомії щодо індивідуальних та вікових особливостей будови лозоподібних сплеть та яєчкових вен у ранньому періоді онтогенезу потребує подальшого вирішення.

**Зв'язок роботи з науковими програмами, планами, темами.** Робота є фрагментом комплексної планової наукової роботи кафедр анатомії людини, загальної та оперативної хірургії з топографічною анатомією Буковинського державного медичного університету “Статеві-вікові закономірності будови і топографо-анатомічних взаємовідношень органів та структур в онтогенезі людини. Особливості вікової та статевої ембріотопографії” (№ держ. реєстрації 0105U002927). Автор є співвиконавцем планової наукової роботи і виконував фрагмент стосовно анатомії яєчкових судин у плодів та новонароджених людини. Тема дисертації затверджена проблемною комісією МОЗ України і АМН України “Мофологія людини” 5 березня 2004 року (протокол № 58).

**Мета дослідження.** Визначити топографо-анатомічні особливості венозних лозоподібних сплеть та яєчкових вен у ранньому періоді онтогенезу людини.

**Задачі дослідження:**

1. Вивчити будову лозоподібних сплеть та яєчкових вен у плодів та новонароджених.
2. Вивчити варіантні шляхи венозного відтоку від яєчок у перинатальному періоді онтогенезу.
3. Вивчити топографо-анатомічні взаємовідношення венозного лозоподібного сплетення з елементами сім'яного канатика.
4. Уточнити особливості анатомічних взаємовідношень яєчкових вен із суміжними органами та структурами живота.

*Об'єкт дослідження:* закономірності вікової анатомії та ембріотопографії сечовостатевої системи.

*Предмет дослідження:* особливості будови і становлення топографії лозоподібного сплетення та яєчкових вен у ранньому періоді онтогенезу людини.

*Методи дослідження:* макроскопічні – для визначення будови лозоподібних сплеть та яєчкових вен на органному рівні; гістологічний – для вивчення структури лозоподібних сплеть та яєчкових вен на тканинному рівні; морфометричний – для визначення динаміки росту яєчкових вен, яєчка, вен над'яєчка; статистичний – для аналізу та встановлення вірогідності кількісних показників морфометричних досліджень.

**Наукова новизна одержаних результатів.** Вперше за допомогою сучасних морфологічних методів проведено комплексне вивчення анатомії лозоподібних венозних сплеть і яєчкових вен

та динаміки змін їх топографії у перинатальному періоді онтогенезу людини, що узгоджується з Національною програмою “Репродуктивне здоров’я 2001-2005”, затвердженою Указом Президента України від 26.03.2001 р., № 203/2001. Уточнені, деталізовані та систематизовані дані стосовно топографо-анатомічних особливостей венозної системи яєчка та її зв’язків з венами суміжних органів та структур. Одержало подальший розвиток вчення про перинатальну анатомію, просторово-часову динаміку становлення топографії та особливості синтопії яєчкових вен і лозоподібного венозного сплетення. Найсуттєвішим результатом дослідження є вивчення мінливості яєчкових вен у ранньому періоді онтогенезу, її залежності від соматотипу та кутів впадання яєчкових вен у нижню порожнисту (справа) та ліву ниркову (зліва). Визначено критичні періоди розвитку судинного русла яєчка. Вперше виготовлено детальні графічні реконструкції судин яєчка та сім’яного канатика різних періодів пренатального розвитку людини, які поглиблюють сучасні уявлення про їх просторово-часову організацію.

**Практичне значення одержаних результатів.** Одержані дані можуть бути використані в навчальному процесі морфологічних, хірургічних та урологічних кафедр. Дані про закономірності розвитку, становлення топографії та анатомічні варіанти яєчкових вен та лозоподібних венозних сплетень у плодів та новонароджених людини, про додаткові шляхи відтоку крові від яєчка є морфологічним підґрунтям для удосконалення існуючих та розробки нових методів профілактики, перинатальної діагностики та малоінвазивної оперативної корекції варикоцеле.

Результати дослідження впроваджені в навчальний процес та наукову роботу кафедр нормальної анатомії людини Національного медичного університету ім. О.О.Богомольця, Кримського державного медичного університету ім. С.І.Георгієвського, Вінницького національного медичного університету ім. М.І.Пирогова, Буковинського державного медичного університету, Харківського державного медичного університету, Івано-Франківського державного медичного університету, Української медичної стоматологічної академії, Тернопільського державного медичного університету імені І.Я.Горбачевського, кафедри анатомії людини та гістології медичного факультету Ужгородського національного університету, кафедр топографічної анатомії та оперативної хірургії Донецького державного медичного університету ім. М.Горького, Одеського державного медичного університету, Української медичної стоматологічної академії.

**Особистий внесок здобувача.** Здобувачем здійснено розробку основних теоретичних та практичних положень роботи. Самостійно проведено дослідження макро- та мікроскопічної анатомії яєчкових вен та лозоподібного венозного сплетення у плодів та новонароджених. Здобувач безпосередньо брав участь у розробці корисної моделі (лапароскопу для морфологічних досліджень). Самостійно провів морфометрію, статистичну обробку отриманих даних,

узагальнення результатів власних досліджень, написав всі розділи дисертації і сформулював висновки.

**Апробація результатів дисертації.** Матеріали дисертації оприлюднені на Всеукраїнській науковій конференції “Актуальні питання клінічної анатомії та оперативної хірургії” (Чернівці, 2004), 78-й підсумковій науковій конференції студентів та молодих вчених-медиків з міжнародною участю (Чернівці, 2004), 57-й Міжнародній науково-практичній конференції студентів та молодих вчених (Ужгород, 2004), Міжнародній науково-практичній конференції студентів, молодих вчених, лікарів та викладачів “Сучасні проблеми клінічної та теоретичної медицини” (Суми, 2005), III міжнародній медико-фармацевтичній конференції студентів та молодих вчених, присвяченій 20-річчю Чорнобильської аварії (Чернівці, 2006), Всеукраїнській науковій конференції “Актуальні питання вікової анатомії та ембріотопографії” (Чернівці, 2006), III Всеукраїнській морфологічній науковій конференції “Карповські читання” (Дніпропетровськ, 2006), VIII конгресі Міжнародної асоціації морфологів (Орел, 2006).

**Публікації.** Результати дисертації опубліковані у 17 наукових працях, з яких 7 – у фахових виданнях (3 статті по огляду літератури), одному деклараційному патенті на корисну модель, 9 – у збірниках наукових праць, матеріалах і тезах доповідей наукових форумів.

**Структура дисертації.** Дисертація викладена на 214 сторінках (основний обсяг становить 130 сторінок), складається зі вступу, п’яти розділів, висновків, списку використаних джерел (всього 181 бібліографічний опис). Робота ілюстрована 70 рисунками та 14 таблицями.

## ОСНОВНИЙ ЗМІСТ РОБОТИ

**Матеріал і методи дослідження.** Дослідження проведено на 71 трупі плодів та 15 трупах новонароджених людини чоловічої статі. Препарати плодів масою понад 500 г вивчали безпосередньо в дитячому патологоанатомічному бюро м. Чернівці.

Комісією з питань біомедичної етики Буковинського державного медичного університету від 24 червня 2006 року не виявлено порушень етичних норм при проведенні науково-дослідної роботи.

Періоди внутрішньоутробного розвитку систематизовані за класифікацією Г.А.Шмидта (1968) як найбільш логічно обґрунтованою та з урахуванням Інструкції з визначення критеріїв перинатального періоду, живонародженості та мертвонародженості, затвердженої Наказом МОЗ України №179 від 29.03.2006 р. Трупи плодів та новонароджених спочатку вимірювали, проводили ін’єкцію судин, мобілізували на спеціальному каркасі для сталості форми препарату під час фіксації у 10% розчині нейтрального формаліну протягом 3 тижнів. Препарати між етапами дослідження зберігали у 5% розчині формаліну.

Для визначення топографо-анатомічних особливостей венозного лозоподібного сплетення та яєчкових вен у ранньому періоді онтогенезу людини застосовано комплекс методів морфологічного дослідження, які для раціонального використання матеріалу виконували в такій послідовності: 1) антропометрія; 2) ін'єкція судин; 3) рентгенографія; 4) мікромаскопія; 5) виготовлення топографо-анатомічних зрізів; 6) гістологічне дослідження; 7) морфометрія; 8) графічне реконструювання; 9) статистична обробка цифрових даних.

Вимірювання кутів та розмірів анатомічних структур здійснювали за допомогою штангенциркуля, транспортира, окуляра з мікрометром та приладу конструкції Ю.Т.Ахтемійчука та ін. (2006). За довжину яєчка вважали найбільший поздовжній розмір, ширину – найбільший поперечний, товщину – найбільший передньозадній розмір органа.

Всі трупи плодів та новонароджених до фіксації вимірювали для визначення віку. Віковий склад об'єктів дослідження визначали за зведеними таблицями Б.М.Пэттенa (1959), Б.П.Хватова і Ю.Н.Шаповалова (1969) на підставі визначення за допомогою сантиметрової стрічки тім'яно-куприкової (ТКД) та тім'яно-п'яткової довжини (ТПД). За допомогою штангенциркуля визначали інші морфометричні параметри (висота тулуба, міжкостовий та міжреберний розміри) для визначення індексів соматотипів за В.Н.Шевкуненко.

Ін'єкцію судин виконували з метою їх наступного препарування та макромікроскопічного дослідження і рентгенографії. Застосування рентгеноконтрастних речовин та швидкотвердіючих полімерів у складі ін'єкційних мас дозволяє використовувати декілька методів дослідження на одному препараті (макромікроскопію, рентгенографію) (О.В.Цигикало та ін., 2006). Заповнення сумішами дрібних кровоносних судин контролювали за допомогою лапароскопа власної конструкції (Деклар. патент на корисну модель 12633).

Для вивчення сполучень венозної системи яєчка та суміжних органів застосовано метод рентгенографічного дослідження (В.А.Малишевская и др., 2000). Після ін'єкції судин рентгеноконтрастними сумішами на основі барію сірчаноокислого, свинцевого чи залізного сурика препарати фіксували протягом 10 діб, а потім проводили оглядову рентгенографію на апараті EDR-750B. В окремих випадках рентгенконтрастні суміші готували на основі рентгенконтрастної речовини та барвника з метою одночасного вивчення артерій і вен на одному препараті.

Під контролем бінокулярної лупи на фіксованих препаратах відпрепарувували яєчка залежно від їх розміщення, обережно виділяли яєчкові вени та суміжні структури.

Для виготовлення топографо-анатомічних зрізів фіксовані в 10% розчині нейтрального формаліну горизонтальні зрізи тулуба промивали у воді протягом 24 год, після чого заливали в 25% розчин желатини при температурі 37°C. Після охолодження та затвердіння желатини вирізали блоки відповідно розмірам зрізів, а потім їх ущільнювали у 20% розчині формаліну протягом 6 год. Всі етапи дослідження фотодокументували та протоколювали.

Для гістологічного дослідження з фіксованих в забуференому нейтральному формаліні шматочків тканин (яєчка з судинами, сім'яний канатик, яєчкові вени) виготовляли серії гістологічних зрізів завтовшки 5-10 мкм. Зрізи проводили в одній із трьох взаємноперпендикулярних площин. Перед проведенням через батарею спиртів тканини тотально фарбували борним карміном, а після виготовлення зрізів їх дофарбовували на предметних скельцях гематоксилін-еозином, що задовольняло мету дослідження. Після фіксації зрізів канадським бальзамом їх вивчали під мікроскопом.

Для вивчення просторової мікроорганізації та динаміки топографо-анатомічних взаємовідношень судин яєчка використали метод графічної реконструкції, який дозволяє не тільки вивчати анатомічні утворення в об'ємному зображенні, але й визначати їх форму та розміри. Виготовлення графічних реконструкційних моделей проводили за методом Н.Г.Туркевича (1967).

Статистичну обробку цифрових даних здійснювали методами описових статистик (Р.Б.Стрелков, 1986; С.Н.Лапач, 2000) за допомогою ліцензійної версії програми "StatPlus 2005 Professional 3.5.3" (AnalystSoft).

**Результати дослідження та їх аналіз.** Центрифугальні вени яєчка, розміщені в білковій оболонці, збирають кров з перегородок яєчка, прямують поперечно до поздовжньої осі яєчка в напрямку середостіння, де сполучаються із центрипетальними венами і утворюють навколо гілочок яєчкової артерії венозне сплетення. В ранньому плодовому періоді центрифугальні вени мають вигляд окремих майже паралельних одна до одної гілочок, але з часом між ними виникають сполучення і вже у 7-8-місячних плодів вони мають петлясту зовнішню будову. Це пов'язано з тим, що окремі венозні гілочки прямують до середостіння яєчка поперечно до його поздовжньої осі, анастомозуючи між собою.

Поблизу середостіння яєчкові вени згруповані у вигляді сітки навколо двох гілочок яєчкової артерії. Таке венозне сплетення складається із судин китицеподібної форми, які прямують уздовж артеріальних судин, оточуючи їх у вигляді сітки. На гістологічних зрізах плодів помітно від 5 до 9 вен навколо кожної гілочки яєчкової артерії, а на гістологічних зрізах та макропрепаратах яєчок новонароджених кількість вен навколо кожної артерії зменшується до 4-5-ти.

На препаратах яєчок 4-7-місячних плодів деякі вени закінчуються сліпо, утворюючи розширення, що свідчить про процеси судиноутворення, які тривають. У 8-місячних плодів вени сплетення набувають веретеноподібної форми.

В ділянці хвоста над'яєчка із венозним сплетенням навколо яєчкових артерій анастомозують вени сім'яиносної протоки, які мають видовжено-овальну форму і оточують цю протоку та артерію сім'яиносної протоки 3-4-ма стовбурцями, також утворюючи своєрідну сітку. Із венозним сплетенням сім'яиносної протоки анастомозують вени, які супроводжують



артерії м'яза-підіймача яєчка та повідця яєчка і збирають кров з оболонок яєчка та сім'яного канатика.

Стінка вен на початку плодового періоду ще не сформована: складається тільки з ендотелію та тонкого підендотеліального прошарку, в просвіті цих судин знаходяться елементи крові. Наприкінці плодового періоду стінка вен майже сформована, складається з ендотелію, підендотеліального прошарку, оточена сполучною тканиною, простежується тонка м'язова оболонка.

Структурна перебудова венозної системи яєчка (зменшення кількості вен та їх форми у складі сплетень, утворення лозоподібного венозного сплетення) та процес опускання яєчка зумовлює нерівномірність динаміки змін розмірів венозних сплетень. Так, прискорені темпи зростання діаметрів окремих вен сплетень навколо гілочок яєчкової артерії та сім'явиносної протоки відбуваються на початку 5-го місяця та в кінці плодового періоду. Уповільнення темпів спостерігається на початку плодового періоду та у 7-місячних плодів. Упродовж 7-8 місяців відбувається зменшення розмірів вен цих сплетень, що можна пояснити перебігом інтенсивних процесів їх формоутворення та структурної перебудови, формування лозоподібного сплетення та клапанів вен.

На початку плодового періоду в місцях з'єднання окремих вен між собою вже помітні дуплікатури ендотелію, спрямовані вздовж напрямку току крові, що є ознакою утворення клапанів. На гістологічних зрізах 7-місячних плодів простежуються клапани яєчкових вен, а у 10-місячних та ново народжених чітко виявляються клапани лозоподібного сплетення та яєчкових вен. Частіше вони простежуються справа і мають вигляд стулок – дуплікатур ендотелію. На поперечних та косопоперечних зрізах черевного відділу яєчкових вен виявляються зазвичай дві-три стулки клапанів. На поздовжніх зрізах яєчкові вени мають видовжену овальну та веретеноподібну форму, на поперечних – круглясту, а в місцях клапанів – зірчасту. Встановлено, що клапани яєчкових вен дуже лабільні, інколи можуть бути відсутні, що є додатковим ризиком виникнення природженого варикоцеле. На відміну від даних В.Т.Кондакова и др. (2000), ми не виявили чітких ознак утворення клапанів у плодів на рівні внутрішньоорганних венул. Можна припустити, що процес їх утворення триває після народження.

Наприкінці 7-го місяця, коли яєчка опускаються в пахвинний канал, простежується сполучення між венозним сплетенням навколо яєчкової артерії, сплетеннями сім'явиносної протоки та її артерії на рівні голівки над'яєчка. Цей період можна вважати початковим етапом формування лозоподібного сплетення. Процес опускання яєчок з їх судинами в пахвинний канал створює анатомічні передумови для утворення анастомозів між венозними сплетеннями яєчка і над'яєчка на рівні глибокого пахвинного кільця та функціонування анастомозів з венами очеревини, передньобічної стінки живота, венозних сплетень таза та шкіри мошонки. Отже, в

утворенні лозоподібного сплетення також беруть участь вени очеревини, глибокого м'язово-апоневротичного шару передньобічної стінки живота і, зокрема, м'яза-підіймача яєчка, що узгоджується з припущенням S.B.Pillai et al. (1998), F.Aragona et al. (1998) про існування значної кількості анастомозів венозної системи яєчка з венами суміжних органів. Наприкінці 7-го місяця внутрішньоутробного розвитку венозна система яєчка за загальними рисами будови схожа до зрілого організму.

Встановлена асиметрія величини діаметра та форми просвіту вен сплетення сім'явиносною протоки, справа ці параметри мінливіші, ніж зліва. На рівні голівки правого над'яєчка помітні розширені круглясті просвіти судин венозних сплетень, а відстань між сім'явиносною протокою та її артерією значно більша, ніж зліва.

За межами над'яєчка венозні сплетення прямують уздовж сім'явиносною протоки та її артерії, анастомозуючи між собою, що є підставою стверджувати про існування спільного венозного сплетення навколо цих структур.

У 4-7-місячних плодів венозні сплетення навколо гілочок яєчкових артерій прямують вгору, косо перетинаючи сечоводи, до місця впадання в нижню порожнисту вену (справа) та ліву ниркову вену (зліва), анастомозуючи з венами суміжних органів та структур. Такі анастомози утворені венами очеревини, зокрема, з судинною системою сім'явиносною протоки, сечовода, передньобічної стінки живота, ниркової капсули, хребетного стовпа. Виявлені анастомози з поверхневими венами стегна, висхідною поперековою веною, венами мошонки, венозними сплетеннями таза. Завдяки цьому венозна кров яєчка має додаткові шляхи відтоку в систему нижньої порожнистої вени, протилежні вени, а через вени очеревини в ділянці брижі низхідної та сигмоподібної ободових кишок – в систему ворітної вени печінки. Венозні сплетення сім'явиносних проток мають численні анастомози з венами таза – притоками внутрішніх клубових вен. Ми поділяємо думку L.Lund et al. (1998), М.И.Пыкова и др. (1999), В.В.Евдокимова и др. (2002) про те, що виникнення варикоцеле у дітей пов'язане з особливостями будови лозоподібного сплетення та особливостями венозного відтоку. Венозне сплетення дринується через вени м'яза-підіймача яєчка і сім'явиносною протоки в клубові судини. Отже, кровонаповнення лозоподібного сплетення зумовлене двома взаємопов'язаними системами відтоку венозної крові.

На 6-7 місяці простежується тенденція до утворення стовбурової форми яєчкових вен. На окремих препаратах венозні сплетення навколо яєчкових вен мають вигляд двох чітких груп, які сполучаються між собою кількома поперечними венами в місцях відгалуження анастомотичних гілочок до суміжних органів та структур. Інколи подібна картина виявляється тільки зліва, що може свідчити про прискорені темпи формоутворення лівих яєчкових вен. Упродовж

перинатального періоду біля місця впадання в нижню порожнисту та ліву ниркову вени яєчкові вени представлені двома окремими стовбурцями, які простягаються вздовж яєчкової артерії.

Яєчкові вени вирізняються варіантністю їх зовнішньої форми. Нами виявлено дві крайні форми їх анатомічної мінливості – пряма та S-подібна. На препаратах плодів, у яких яєчкові вени прямували найкоротшим шляхом, здебільшого виявлено пряму форму (61 спостереження). У 16 випадках яєчкові вени мали бічний вигин у дистальній частині та присередній у проксимальній – S-подібна форма вен. Асиметричність яєчкових вен виявлена у 4-х плодів 6-7 місяців: два з них мали S-подібну форму яєчкових вен справа, два – зліва; з протилежного боку форма яєчкових вен була пряма. Залежність зовнішньої форми яєчкових вен від соматотипу наведена в таблиці.

Кут впадання яєчкових вен залежить від віку та їх зовнішньої форми. Простежується рівномірне зростання кутів протягом 4-6 міс. та наприкінці плодового періоду (рисунок). У 7-місячних плодів спостерігається тенденція до їх зменшення. Слід зазначити, що від форми яєчкової вени залежить кут її впадання. У плодів з S-подібною формою яєчкової вени він наближається до прямого зліва та максимально загострюється справа. У 6-7-місячних плодів спостерігається виражена мінливість кутів впадання яєчкових вен.

#### Таблиця

#### Залежність форми яєчкових вен плодів та новонароджених від соматотипу

Варіанти форми яєчкових вен	Коефіцієнти соматотипу	
	K1 *	K2 **
Пряма	>125	>33
Проміжна	100-125	30-33
S-подібна	<100	<30

\* K1 = Висота тулуба (dist. jugulo-pubica) / Тім'яно-п'яткова довжина x 100

\*\* K2 = dist. costarum / dist. spinarum x 100

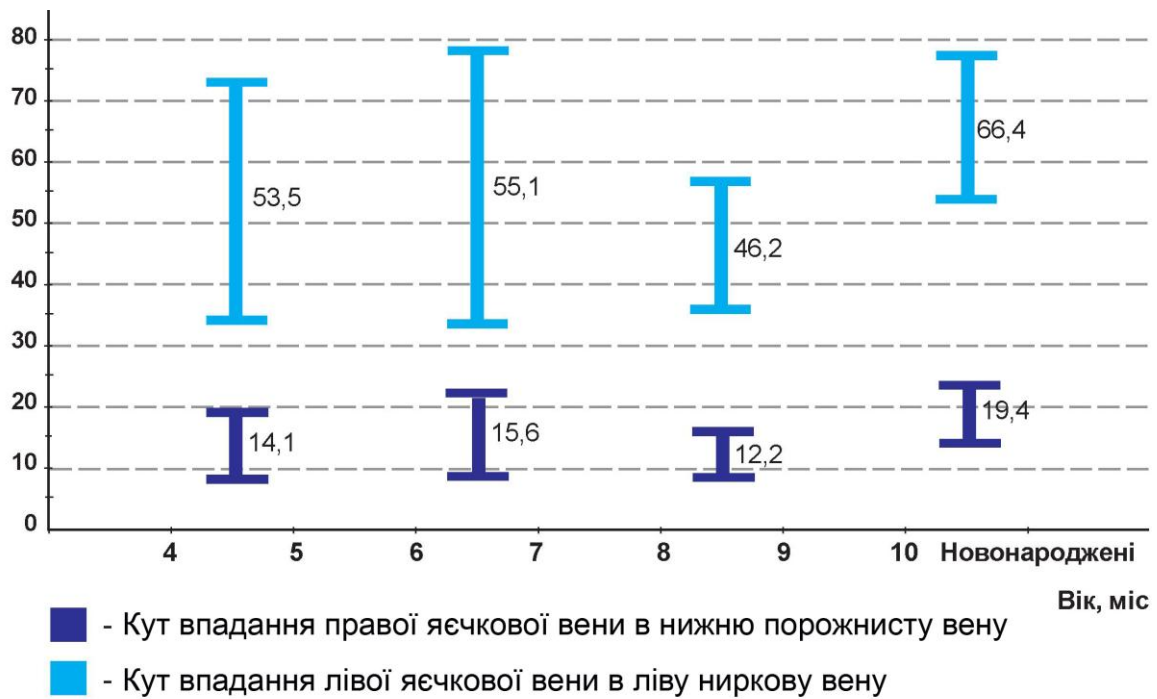


Рис. Динаміка зростання кутів впадання яєчкових вен у плодів та новонароджених (в градусах).

Вважаємо, що зліва існують анатомічно несприятливі передумови можливого виникнення нирково-яєчкового венозного рефлюксу та розвитку варикоцеле, оскільки тупий кут сполучення яєчкової та ниркової вен утруднює відтік крові від яєчка, призводить до недостатності венозного відтоку. Особливі взаємовідношення яєчкових вен з органами черевної порожнини також, на нашу думку, впливають на відтік венозної крові від яєчка. Так, справа до нижньої частини яєчкової вени в ділянці глибокого пахвинного кільця прилягає стінка прямої кишки, до середнього відділу – петлі клубової кишки та брижа тонкої кишки, корінь якої косо перетинає її спереду. Верхня частина вени межує з поперечною ободовою кишкою. Зліва нижня частина яєчкової вени в ділянці глибокого пахвинного кільця стикається з петлею сигмоподібної ободової кишки, брижа якої перетинає вену поперечно, середня частина – з петлями порожньої та низхідної ободової кишок, верхня частина – з нижніми брижовими судинами, дванадцятипалою кишкою, тілом підшлункової залози. Отже, зліва існує чимало анатомічних чинників можливої компресії яєчкових вен та їх анастомозів з боку органів черевної порожнини, про що припускають О.Г.Югринов и др. (1981). Окрім цього, за нашими даними зліва спостерігається інтенсивніший процес опускання яєчка та сповільнення структурної перебудови судин, що може бути морфологічною передумовою можливого виникнення природженої та набутої патології судин сечостатевої системи людини. Зокрема, варіанти будови лівої ниркової вени можуть призвести до утруднення венозного відтоку від лівої нирки і виникнення ретроградного кровотоку по яєчкової вені.

Дистальний відділ черевної частини яєчкових вен наприкінці плодового періоду та в новонароджених має форму венозного сплетення, яке є своєрідним продовженням лозоподібного венозного сплетення. В перинатальному періоді у венозній системі сім'яного канатика виявлені три складові: 1) венозне сплетення навколо гілочок яєчкової артерії; 2) венозне сплетення сім'явиносної протоки та її артерії; 3) поверхневу венозну сітку, представлену численними венами м'яза-підймача яєчка та венами оболонок сім'яного канатика – кремастерне сплетення. Перше і друге венозні сплетення утворюють глибоку венозну сітку, відмежовану від поверхневої внутрішньою сім'яною фасцією. Вени м'яза-підймача яєчка на рівні кореня мошонки ззовні від внутрішньої сім'яної фасції розміщуються двома групами (передня і задня), тому немає анатомічних підстав стверджувати, що в плодів існує венозне сплетення м'яза-підймача яєчка як чітка анатомічна структура, про що йдеться в окремих працях (S.Pieri et al., 1999; Е.А.Карлова и др., 2001; P.Nyirady et al., 2002; C.V.Horps et al., 2003) стосовно дітей і дорослих. Венозні судини сім'яного канатика, сполучаючись між собою, формують спільну венозну сітку – лозоподібне сплетення. На рівні глибокого пахвинного кільця його численні дрібні вени послідовно утворюють окремі вени навколо гілочок яєчкової артерії.

Одержані дані щодо просторово-часової та структурної організації лозоподібного сплетення в цілому узгоджуються з результатами досліджень L.M.Nyhus, R.E.Condon (1995), А.И.Першукова (2002), Э.Г.Топки и др. (2006), проте суперечать даним В.В.Ким (1989), С.Н.Страхова (1999) стосовно його складових компонентів, оскільки у плодів вони чітко не визначаються.

У новонароджених людини з опусканням яєчок у мошонку відбувається остаточне формування лозоподібного сплетення, встановлюється стовбурова будова яєчкових вен. Їх стінка набуває чітких рис пошарової будови. Виявляються ознаки клапанів яєчкових вен.

Проведене нами дослідження відрізняється від відомих тим, що будова і топографія лозоподібного сплетення та яєчкових вен вивчені нами в динаміці їх структурних перетворень у перинатальному періоді онтогенезу. Встановлені особливості синтопії венозної системи яєчка з венами суміжних органів та структур. Визначена анатомічна мінливість яєчкових вен в ранньому періоді онтогенезу, її взаємозв'язок з соматотипами та кутами впадання яєчкових вен у нижню порожнисту та ліву ниркову. Визначені критичні періоди розвитку судинного русла яєчка. В процесі дослідження виготовлені графічні реконструкції судин яєчка та сім'яного канатика різних періодів пренатального розвитку людини, які суттєво поглиблюють сучасні уявлення про їх просторово-часову організацію.

Визначені анатомічні особливості венозної системи яєчка є морфологічною основою для розробки профілактичних, діагностичних та лікувальних заходів у дитячій хірургії, а також можуть бути використані в навчальному процесі у вищих медичних навчальних закладах.

## ВИСНОВКИ

У дисертації за допомогою морфологічних методів дослідження отримані нові дані, проведено теоретичне узагальнення і нове вирішення актуального завдання нормальної анатомії стосовно індивідуальних та вікових особливостей будови лозоподібних сплетень і яєчкових вен та їх топографо-анатомічних взаємовідношень із суміжними органами та структурами в ранньому плодовому та перинатальному періодах онтогенезу людини.

1. В ранньому плодовому періоді онтогенезу яєчко людини та його венозна система у формі сплетення розташовані в заочеревинному просторі; магістралізація яєчкових вен починається на шостому місяці внутрішньоутробного розвитку і триває до періоду новонародженості.
2. Формування лозоподібного сплетення починається з сьомого місяця внутрішньоутробного розвитку, що зумовлено процесом переміщення яєчка у пахвинний канал.
3. У лозоподібному сплетенні 9-10-місячних плодів та новонароджених розрізняють три складові частини: 1) венозне сплетення уздовж гілок яєчкової артерії; 2) венозне сплетення сім'явиносної протоки; 3) поверхнева венозна сітка м'яза-підіймача яєчка та оболонки сім'яного канатика (кремастерне сплетення).
4. Характерною ознакою яєчкових вен є їх індивідуальна мінливість зовнішньої форми. У 79,07% випадків яєчкові вени мають прямолінійну форму, а в 20,93% - зігнуту форму.
5. Наприкінці внутрішньоутробного розвитку та в новонароджених у яєчкових венах спостерігаються ознаки формування клапанів у вигляді складок-дуплікатур їх ендотеліальної оболонки.
6. Яєчкові вени у плодовому періоді та новонароджених асиметричні за розмірами, зовнішньою формою, величиною кута впадання в систему нижньої порожнистої вени, наявністю анастомозів та особливостями топографо-анатомічних взаємовідношень із суміжними органами та структурами живота.
7. Яєчка плодів та новонароджених мають додаткові шляхи венозного відтоку: у вени передньобічної стінки живота, поверхневі вени нижньої кінцівки, вени очеревини, сечовода, ниркової капсули та хребетного стовпа.

## СПИСОК ОПУБЛІКОВАНИХ ПРАЦЬ ЗА ТЕМОЮ ДИСЕРТАЦІЇ

1. Скорейко П.М. Анатомія венозного русла яєчка у плодів 4-5 місяців // Вісник проблем біології і медицини. – 2006. – Вип. 2. – С. 304-308.
2. Скорейко П.М. Анатомічні особливості венозної системи яєчка у плодів 6-7 місяців // Вісник наукових досліджень. – 2006. – Т. 44, № 3. – С. 65-67.

3. Скорейко П.М. Будова яєчкових вен та лозоподібного сплетення наприкінці внутрішньоутробного розвитку людини // Таврический медико-биологический вестник. – 2006. – Т. 9, № 3, Ч. III. – С. 175-181.
4. Ахтемійчук Ю.Т., Онищук В.С., Скорейко П.М. Топографо-анатомічні особливості яєчкових вен і лозоподібних сплетень у ранньому неонатальному періоді онтогенезу // Вісник морфології. – 2006. – Т. 12, № 1. – С. 16-20. (Здобувачем проведено морфологічне дослідження, статистичну обробку та аналіз одержаних результатів).
5. Скорейко П.М., Ахтемійчук Ю.Т. Анатомічні особливості лозоподібного сплетення та яєчкових вен // Таврический медико – биологический вестник. – 2005. – Т. 8, № 3. – С. 102-106. (Здобувачем проведено реферування та аналіз використаних джерел, підготовка статті до друку).
6. Ахтемійчук Ю.Т., Скорейко П.М. Топографо-анатомічне обґрунтування хірургічних операцій з приводу варикоцеле // Український морфологічний альманах. – 2005. – Т. 3, № 3. – С. 3-8. (Здобувачем проведено реферування та аналіз використаних джерел, підготовка статті до друку).
7. Ахтемійчук Ю.Т., Скорейко П.М. Анатомічне дослідження яєчкових вен у плодів та новонароджених людини // Вісник морфології. – 2005. – Т. 11, № 2. – С. 319-321. (Здобувачем проведено реферування та аналіз використаних джерел, підготовка статті до друку).
8. Деклараційний патент на корисну модель 12633 (Україна), МКБ А61В 17/00. Лапароскоп для морфологічних досліджень плоду людини / Ахтемійчук Ю.Т., Цигикало О.В., Скорейко П.М. (Україна). – № u 2005 08251; Заявл. 22.08.2005; Опубл. 15.02.2006. – Бюл. № 2. (Здобувач дав анатоמו-експериментальне обґрунтування доцільності корисної моделі).
9. Скорейко П.М., Нагірний Б.М. Анатомічні передумови виникнення варикоцеле // Матеріали 57-мої міжнародної науково-практичної конференції студентів та молодих учених. – Ужгород, 2004. – С. 126. (Здобувач самостійно провів експериментальне дослідження та проаналізував одержані результати і підготував матеріали до друку).
10. Ахтемійчук Ю.Т., Цигикало О.В., Скорейко П.М. Методика фіксації препаратів плодів людини для комплексного морфологічного дослідження // Матеріали міжнародної науково-практичної конференції студентів, молодих вчених, лікарів та викладачів „Сучасні проблеми клінічної та теоретичної медицини”. – Суми, 2005. – С. 42. (Здобувач самостійно провів експериментальне дослідження та проаналізував одержані результати і підготував матеріали до друку).
11. Скорейко П.М. Анатомічні особливості яєчкових вен в ранньому періоді онтогенезу людини // Хист. / Матеріали 3-ої міжнародної медико-фармацевтичної конференції студентів та молодих вчених, присвяченої 20-річчю Чорнобильської аварії (м. Чернівці, 3-5 квітня 2006 р.). – 2006. – Вип. 8. – С. 193-194.
12. Скорейко П.М., Процак Т.В. Варіантна анатомія яєчкових вен у плодів людини // Матеріали III Всеукраїнської морфологічної наукової конференції „Карповські читання”. – Дніпропетровськ,

2006. – С. 54. (Здобувач самостійно провів експериментальне дослідження та проаналізував одержані результати і підготував матеріали до друку).

13. Ахтемийчук Ю.Т., Цигикало О.В., Скорейко П.М. Лапароскоп для морфологических исследований плодов человека // Морфология. / Материалы докладов VIII Конгресса Международной ассоциации морфологов (г. Орел, 15 сентября 2006 г.)– 2006. – Т. 129, № 4. – С. 14. (Здобувач самостійно провів експериментальне дослідження та проаналізував одержані результати і підготував матеріали до друку).

14. Ахтемийчук Ю.Т., Онищук В.С., Скорейко П.М. Анатомические особенности гроздевидных сплетений в раннем неонатальном периоде онтогенеза // Морфология. / Материалы докладов VIII Конгресса Международной ассоциации морфологов (г. Орел, 15 сентября 2006 г.). – 2006. – Т. 129, № 4. – С. 14. (Здобувачем проведено морфологічне дослідження, статистична обробка та аналіз одержаних результатів).

15. Скорейко П.М. Анатомічні передумови виникнення варикоцеле // Тези доповідей Ювілейного VIII з'їзду Всеукраїнського Лікарського Товариства, присвяченого 15-річчю організації. – Івано-Франківськ, 2005. – С. 410

16. Скорейко П.М. Анатомія лозоподібного сплетення та яєчкових вен // Хист. / Тези доповідей 78-ої підсумкової наукової конференції студентів та молодих вчених з міжнародною участю (м. Чернівці, 24-26 березня 2004 р.). – 2004. – Вип. 5. – С. 135.

17. Цигикало О.В., Ахтемийчук Ю.Т., Скорейко П.М. Рентгеноконтрастна суміш для ін'єкції дрібних кровоносних судин // Клінічна анатомія та оперативна хірургія. / Тези доповідей Всеукраїнської наукової Конференції „Актуальні питання вікової анатомії та ембріотопографії” (м. Чернівці, 12-13 травня 2006 р.). – 2006. – Т. 5, № 2. – С. 100. (Здобувач самостійно провів експериментальне дослідження та проаналізував одержані результати і підготував матеріали до друку).

## АНОТАЦІЯ

Скорейко П.М. Анатомія лозоподібного сплетення та яєчкових вен у ранньому періоді онтогенезу людини. – Рукопис.

Дисертація на здобуття наукового ступеня кандидата медичних наук за спеціальністю 14.03.01 – нормальна анатомія. – Тернопільський державний медичний університет імені І.Я.Горбачеського МОЗ України, Тернопіль, 2007.

Дослідження присвячене вивченню топографо-анатомічних особливостей венозних лозоподібних сплетень та яєчкових вен у ранньому періоді онтогенезу людини. Завдяки застосуванню комплексу сучасних методів морфологічного дослідження проведено комплексне вивчення анатомії лозоподібних венозних сплетень і яєчкових вен та динаміки змін їх топографії у



перинатальному періоді онтогенезу людини, уточнені, деталізовані та систематизовані авторські та відомі дані стосовно топографо-анатомічних особливостей венозної системи яєчка та її зв'язків з венами суміжних органів та структур. Одержало подальший розвиток вчення про перинатальну анатомію, просторово-часову динаміку становлення топографії та особливості синтопії яєчкових вен і лозоподібного венозного сплетення. Найсуттєвішим результатом дослідження є вивчення мінливості яєчкових вен в ранньому періоді онтогенезу, її залежності від соматотипу та кутів впадання яєчкових вен у нижню порожнисту (справа) та ліву ниркову (зліва). Визначені критичні періоди розвитку судинного русла яєчка. Вперше виготовлено детальні графічні реконструкції судин яєчка та сім'яного канатика різних періодів пренатального розвитку людини, які поглиблюють сучасні уявлення про їх просторово-часову організацію.

**Ключові слова:** лозоподібне сплетення, яєчкові вени, анатомія, плід, новонароджений.

### АННОТАЦІЯ

Скорейко П.М. Анатомия гроздьевидного сплетения и яичковых вен в раннем периоде онтогенеза человека. – Рукопись.

Диссертация на соискание научной степени кандидата медицинских наук по специальности 14.03.01 – нормальная анатомия. – Тернопольский государственный медицинский университет имени И.Я.Горбачевского МЗ Украины, Тернополь, 2007.

Исследование посвящено изучению топографо-анатомических особенностей венозных гроздьевидных сплетений и яичковых вен в раннем периоде онтогенеза человека. Благодаря применению комплекса современных методов морфологического исследования проведено всестороннее изучение анатомии гроздьевидных венозных сплетений и яичковых вен и динамики изменений их топографии в перинатальном периоде онтогенеза человека, уточнены, детализированы и систематизированы авторские и известные данные о топографо-анатомических особенностях венозной системы яичка и ее связей с венами смежных органов и структур.

Получило дальнейшее развитие учение о перинатальной анатомии, пространственно-временной динамике становления топографии и особенностях синтопии яичковых вен и гроздьевидного венозного сплетения.

Наиболее существенные результаты заключаются в определении анатомической изменчивости яичковых вен в раннем периоде онтогенеза, ее взаимосвязи с соматотипами и углами впадения яичковых вен в нижнюю полую (справа) и левую почечную (слева). Определены критические периоды развития сосудистого русла яичка. Впервые изготовлены детальные графические реконструкции сосудов яичка и семенного канатика разных периодов пренатального

развития человека, которые расширяют современные представления о пространственно-временной организации исследуемых структур.

В начале плодового периода онтогенеза яичко и его венозная система в форме сплетения находятся в забрюшинном пространстве; магистрализация яичковых вен начинается на шестом месяце и продолжается до периода новорожденности.

Формирование гроздьевидного сплетения начинается с седьмого месяца внутриутробного развития, обусловленное перемещением яичка в паховый канал. Его основные источники – сплетение вокруг веточек яичковой артерии, семявыносящей протоки и артерии семявыносящей протоки. В гроздьевидном сплетении 9-10-месячных плодов и новорожденных выявлены три составные части: 1) венозное сплетение вдоль ветвей яичковой артерии; 2) венозное сплетение семявыносящего протока; 3) поверхностная венозная сетка мышцы, поднимающей яичко и оболочек семенного канатика (кремастерное сплетение).

Гроздьевидное сплетение образует многочисленные анастомозы с венами смежных органов и структур, таким образом, яички плодов и новорожденных имеют дополнительные пути венозного оттока: в вены переднебоковой стенки живота, поверхностные вены нижней конечности, вены брюшины, мочеточника, почечной капсулы и позвоночного столба.

Характерным признаком яичковых вен является их индивидуальная изменчивость внешней формы. В 79,07% случаев яичковые вены имеют прямолинейную форму, а в 20,93% – изогнутую форму. В конце внутриутробного развития и в раннем постнатальном периоде в яичковых венах наблюдаются признаки формирования клапанов в виде створок-дубликатур их эндотелиальной оболочки.

Начало 6-го месяца и конец 7-го месяца внутриутробного развития, когда продолжают интенсивные процессы структурной перестройки венозной системы мужских наружных половых органов, следует считать критическим с точки зрения возможного возникновения вариантов строения и пороков развития.

Яичковые вены в плодном периоде и у новорожденных асимметричны в размерах, внешней форме, величине угла впадения в систему нижней полой вены, наличию анастомозов и особенностям топографо-анатомических взаимоотношений со смежными органами и структурами живота.

Сведения, полученные при изучении анатомических особенностей венозной системы яичка, могут помочь в разработке профилактических, диагностических и лечебных мероприятиях в детской хирургии и урологии, а также могут быть использованы в учебном процессе на профильных кафедрах.

**Ключевые слова:** гроздьевидное сплетение, яичковые вены, анатомия, плод, новорожденный.

## ANNOTATION

P.M. Skoreyko. Anatomy of the Pampiniform Plexus and Testicular Veins in the Early Period of Human Ontogenesis. – Manuscript.

Thesis to obtain a scientific degree of Candidate of Medical Science, speciality 14.03.01. – Normal Anatomy. – I.Ya.Gorbachevsky Ternopil State Medical University, the Ministry of Public Health of Ukraine, Ternopil, 2007.

The research deals with the investigation of topographic-anatomic peculiarities of the venous pampiniform plexus and testicular veins in the early period of human ontogenesis. Due to the complex of modern methods of morphologic examination a comprehensive study of the pampiniform venous plexus and testicular veins anatomy as well as dynamics of changes of their topography in the perinatal period of human ontogenesis have been studied; the author's and available data concerning topographic anatomical peculiarities of the testicular venous system and its relations with the veins of the surrounding organs and structures have been specified worked out in details and systematized. The study about perinatal anatomy, spatial-temporal dynamics of topographic development and peculiarities of syntopy of the testicular veins and pampiniform venous plexus has got further development. The most substantial results deal with the determination of anatomical changes of the testicular veins in the early period of ontogenesis, their interrelation with somatotypes and angles of confluence of the testicular veins into the inferior hollow (right) and left renal veins.

The critical periods of development of the vascular testicular channel have been defined. For the first time detailed graphic reconstructions of the testicular veins and spermatic cord of various periods of the human prenatal development have been made; they enlarge modern conception about spatial-temporal organization of the examined structures.

**Key words:** pampiniform plexus, testicular veins, anatomy, fetus, newborn.