

МІНІСТЕРСТВО ОХОРОНИ ЗДОРОВ'Я УКРАЇНИ  
ТЕРНОПІЛЬСЬКИЙ ДЕРЖАВНИЙ МЕДИЧНИЙ УНІВЕРСИТЕТ  
імені І.Я.ГОРБАЧЕВСЬКОГО

ЛЮЛЬКА Олександр Миколайович

УДК 616.441-006.5-089.15

ОПТИМІЗАЦІЯ ХІРУРГІЧНОГО ЛІКУВАННЯ ХВОРИХ  
НА ВУЗЛОВИЙ КОЛОЇДНИЙ ЗОБ

14.01.03 - хірургія

АВТОРЕФЕРАТ  
дисертації на здобуття наукового ступеня  
кандидата медичних наук

Тернопіль – 2006

Дисертацією є рукопис

Робота виконана в Українській медичній стоматологічній академії МОЗ України

**Науковий керівник:**

доктор медичних наук, професор **Шідловський Віктор Олександрович**  
Тернопільський державний медичний університет імені І.Я.Горбачевського МОЗ  
України, завідувач кафедри загальної та оперативної хірургії  
з топографічною анатомією, травматологією і ортопедією

**Офіційні опоненти:**

академік АМН України, доктор медичних наук, професор, **Павловський Михайло Петрович**,  
Львівський національний медичний університет імені Данила Галицького МОЗ України, завідувач  
кафедри факультетської хірургії

заслужений діяч науки і техніки України, доктор медичних наук, професор **Шевченко Станіслав  
Іванович**, Харківський державний медичний університет МОЗ України, завідувач кафедри загальної  
хірургії № 1

**Провідна установа:** Національна медична академія післядипломної освіти імені П.Л.Шупика МОЗ  
України, кафедра хірургії і проктології

Захист відбудеться 22 червня 2006 р. о 14 годині на засіданні спеціалізованої вченої ради Д 58.601.01  
у Тернопільському державному медичному університеті імені І.Я.Горбачевського МОЗ України  
(46001, м.Тернопіль, майдан Волі, 1)

З дисертацією можна ознайомитись у бібліотеці Тернопільськомго державного медичного  
університету імені І.Я.Горбачевського МОЗ України (46001, м.Тернопіль, вул. Січових Стрільців, 8).

Автореферат розісланий 19 травня 2006 р.

Вчений секретар  
спеціалізованої вченої ради  
доктор медичних наук, професор

Боднар Я.Я.

## ЗАГАЛЬНА ХАРАКТЕРИСТИКА РОБОТИ

**Актуальність теми.** Вузловий колоїдний зоб займає найбільшу частку серед вогнищевих патологічних станів щитоподібної залози без тенденції до зменшення (Ванушко В. Э., Кузнецов Н. С., 2004; Franklyn J.A., Sheppard M.C., 1998; Gerber H., Burgi U., Peter H.J., 1993).

Ключове значення у лікуванні вузлового колоїдного зоба має диференційна діагностика і вирішення питання: вузол у залозі – рак, не рак. Сучасним методом диференційної діагностики вузлових уражень щитоподібної залози є тонкоголкова аспіраційна пункційна біопсія із по-слідуючим цитологічним дослідженням (Аристархов В. Г. и др., 2003; Зу-беев П. С. и др., 2004; Кузьмичев А. С. и др., 2002). Інформативність методу розцінюється у широкому діапазоні – від 30-40 % (Абдулхалимова М. М., и др., 1999; Гирля В. І., 2001; Савченко В. Г., 2002) до 80-90 % (Аветисян И. Л., и др., 2001; Бронштейн М.З., 1997; Горячий В. В., 2001; Фесенко В. Ф. и др., 2000] а, отже, не є абсолютною для встановлення діагнозу. Критеріями морфологічної диференційної діагностики вогнищевих утворів щитоподібної залози є капсулярні та ядерні ознаки (De Micco C. et al., 1994; De Micco C. et al., 1998). Не вивченою є можливість використання дослідження ядер з метою верифікації патології, особливо у випадках невизначених висновків тонкоголкової аспіраційної пункційної біопсії.

Найбільш актуальним і дискусійним є питання лікувальної тактики при вузловому колоїдному зобі. Одні автори вузлові утвори в щитоподібній залозі вважають абсолютним показанням до оперативного лікування (Амирова Н.А. и др., 1991; Караченцев Ю.І., 2002; Романчишен А.Ф., 1994; Sugenoа A. et al., 1992), інші – обмежують його випадками ускладненого перебігу захворювання або ж розмірами вузла більше 3 чи 5 см (Ванушко В. Э., Кузнецов Н. С., 2002; Фадеев В. В., 2002). У зв'язку з цим є необхідність уточнення клінічних ознак ускладненого перебігу вузлового колоїдного зоба.

Невирішеним залишається і вибір об'єму операції при вузловому колоїдному зобі та послідовність її виконання. Позиції науковців в цьому питанні діаметрально протилежні: від максимального збереження тканини щитоподібної залози до тиреоїдектомії (Александров Ю. К., 1997; Кузнецов Н. С., и др., 2001; Черенько М. П. і ін., 2000; Liu Q. et al., 1998; Lopez L. H. et al. 1997; Marchesi M. et al., 1998; Pappalardo G. et al., 1998).

Актуальними залишаються також питання профілактики рецидивів вузлового колоїдного зоба після резекційних операцій, частота яких складає від 30 до 80 % (Воскобойников В. В. и др., 2000; Кузнецов Н. С. и др., 2001; Mentis B. V. et al., 1997) та корекції тиреоїдного статусу (Оленева И. Н., Зинчук С. Ф., 2004; Рыбаков С. И., Саидова Ф. Х., 2001; Delbridge

L., 1999). З огляду на це оптимізація хірургічного лікування хворих на вузловий колоїдний зоб є однією з актуальних задач сучасної ендокринології.

**Зв'язок роботи з науковими програмами, планами, темами.** Робота виконана у відповідності з планом науково-дослідної роботи Української медичної стоматологічної академії (м. Полтава) "Запальні та незапальні хвороби органів і систем людини, що формуються під впливом екологічних, стресових, метаболічних та інфекційних факторів. Стан гомеостазу, гемодинаміки при застосуванні традиційних та нетрадиційних засобів лікування" (№ державної реєстрації 0198U000134). У виконанні науково-дослідної роботи автором проведені дослідження, спрямовані на покращення хірургічного лікування хворих на вузловий колоїдний зоб. Тема дисертації затверджена на засіданні Вченої Ради Тернопільського державного медичного університету імені І. Я. Горбачевського (протокол № 7 від 11 січня 2005р.) та проблемною комісією "Хірургія" (протокол №9 від 16. 06. 2005 р.).

**Мета дослідження:** покращити ефективність лікування хворих на вузловий колоїдний зоб шляхом удосконалення передопераційної діагностики та визначення показань до оперативного втручання, оптимізування техніки виконання операцій, розробки і впровадження основних положень післяопераційної реабілітації.

**Задачі дослідження:**

1. Встановити особливості клінічних проявів та діагностики вузлових утворень щитоподібної залози.
2. Вивчити ефективність застосування каріометрії тиреоцитів у диференційній діагностиці вузлового колоїдного зоба.
3. Розробити тактику та показання до хірургічного лікування хворих на вузловий колоїдний зоб.
4. Обґрунтувати вибір об'єму оперативного втручання при вузловому колоїдному зобі.
5. Розробити оптимальну методику доступу до щитоподібної залози, технологію виконання операції та дренивання післяопераційної рани у хворих на вузловий колоїдний зоб.
6. Обґрунтувати принципи і методи післяопераційної реабілітації хворих та профілактики рецидивів вузлового колоїдного зобу.

*Об'єкт дослідження* – вузловий колоїдний зоб.

*Предмет дослідження* – ефективність застосування каріометрії тиреоцитів з метою покращення діагностики, хірургічного лікування та післяопераційної реабілітації хворих на вузловий колоїдний зоб.

*Методи дослідження* – загальноклінічні, визначення концентрацій тиреотропного гормону, тироксину, трийодтироніну імуноферментним методом для оцінки функціонального

стану щитоподібної залози та тиреоїдного статусу організму, сонографія щитоподібної залози для оцінки її структури і характеру вогнищевих уражень, тонкогolkова аспіраційна біопсія з цитологічним дослідженням пунктату для морфологічної характеристики вогнищевих утворів, рентгенологічні, морфологічні і морфометричні для диференційної діагностики вузлового колоїдного зоба, математичні (статистична обробка результатів досліджень).

**Наукова новизна одержаних результатів.** Автором вперше застосована каріометрія тиреоцитів з метою диференційної діагностики доброякісних і злоякісних утворів щитоподібної залози. Вивчені особливості клінічної симптоматики вузлового зоба залежно від розмірів вогнищевих уражень щитоподібної залози, їх кількості та локалізації. Розроблені покази до хірургічного лікування вузлового колоїдного зоба та обґрунтовано вибір об'єму операції з урахуванням сучасних поглядів на патогенез захворювання.

Розроблено спосіб експозиції щитоподібної залози та дренивання післяопераційної рани при операціях з приводу зоба. Вперше розроблені принципи реабілітації хворих після операцій на щитоподібній залозі з приводу вузлового колоїдного зоба.

**Практичне значення одержаних результатів.** Розроблені показання до хірургічного лікування дозволяють суттєво зменшити кількість необґрунтованих оперативних втручань з приводу вузлового колоїдного зоба. Цьому сприяє застосування каріометрії тиреоцитів для диференційної діагностики вогнищевих утворів щитоподібної залози.

Спосіб експозиції щитоподібної залози та дренивання післяопераційної рани (Деклараційний Патент України на винахід А61В17/00) дозволяє зменшити майже у три рази кількість інтраопераційних ускладнень та ускладнень з боку рани в ранньому післяопераційному періоді і забезпечує достатній косметичний ефект.

Розпрацьовані принципи післяопераційної реабілітації хворих дозволяють зменшити кількість рецидивів вузлового колоїдного зоба і гіпотиреозу. Результати досліджень впроваджено в роботу хірургічних відділень Полтавської обласної клінічної лікарні ім. Скліфосовського, другої міської клінічної лікарні м.Полтави, міської комунальної клінічної лікарні швидкої допомоги м.Тернополя, Чернівецької обласної клінічної лікарні та в навчальний процес кафедри факультетської хірургії Української медичної стоматологічної академії.

**Особистий внесок здобувача.** Автором особисто визначено наукову ідею роботи, мету та завдання дослідження, розроблено план його виконання, написано всі розділи дисертації. Вибір методів обстеження та лікування здійснені сумісно з науковим керівником. Морфологічні дослідження проведені за консультативної допомоги проф. Гасюка А.П. Дисертант приймав безпосередню участь у обстеженні та лікуванні всіх хворих з вузловою патологією щитоподібної залози. Близько 25 % хворих оперовані ним особисто, а решта – за безпосередньої його участі.

Особисто проведено аналіз історій хвороб, організовано і проведено контрольні і повторні обстеження хворих. В опублікованих у співавторстві працях автору належить ідея та виконання клінічних досліджень, аналіз і узагальнення їх результатів.

**Апробація результатів дисертації.** Основні положення дисертації оприлюднені на науково-практичній конференції лікарів-інтернів "Актуальні питання клінічної медицини" (Полтава, 1998), II ювілейній навчально-методичній та науково-практичній конференції завідувачів кафедр хірургічних хвороб стоматологічних факультетів медичних вузів України (Полтава, 1998), на III міжнародній науково-практичній конференції "Динаміка наукових досліджень" (Дніпропетровськ, 2004), на обласній науково-практичній конференції "Йоддефіцитні захворювання на Полтавщині" (Полтава, 2005), на XXI з'їзді хірургів України (Запоріжжя, 2005).

**Публікації.** За темою дисертації опубліковано 12 наукових робіт, з них 3 - у фахових періодичних виданнях, рекомендованих ВАК України, 6 - у матеріалах наукових конференцій, один Деклараційний Патент України.

**Об'єм та структура дисертації.** Дисертація складається зі вступу, восьми розділів, висновків, рекомендацій щодо наукового і практичного використання здобутих результатів, списку використаних літературних джерел, додатків. Роботу викладено на 167 сторінках комп'ютерного тексту, проілюстровано 28 рисунками, 22 таблицями. Бібліографічний опис 241 літературних джерел і додатки викладені на 31 сторінці.

## ОСНОВНИЙ ЗМІСТ РОБОТИ

**Матеріал і методи досліджень.** Основу роботи складають матеріали обстежень і клінічних спостережень за 303 пацієнтами віком від 16 до 73 років з вогнищевою і дифузною патологією щитоподібної залози (ЩЗ). Дослідження проведені з дотриманням вимог біоетики (довідка комісії з біоетики Української медичної стоматологічної академії (м. Полтава), протокол № 26 від 04.04.2005 року).

У 60 з них з гістологічно встановленим діагнозом папілярного (15) і фолікулярного (5) раку, вузлового колоїдного зобу (ВКЗ) (10), фолікулярної аденоми (10), дифузного токсичного зоба (10) та автоімунного тиреоїдиту (10) вивчали специфічність цитологічної картини та морфометрії ядер і можливість використання результатів каріометрії для диференційної діагностики вогнищевих утворів ЩЗ.

Із 243 хворих, які поступали в клініку з діагнозом вузлового зоба, при доопераційному обстеженні на першому етапі морфологічної діагностики та за результатами гістологічних висновків у 15 встановлено злоякісний характер процесу і у 12 – фолікулярну аденому.

У 216 хворих з вузловим колоїдним зобом вивчали особливості клінічної симптоматики залежно від кількості і розмірів вузлових утворів, їх локалізації, тривалості захворювання, анатомічних особливостей ділянки шиї, віку пацієнтів, наявності супутніх захворювань, а також показання до хірургічного лікування, вибір об'єму операції, технологію її виконання, принципи післяопераційної реабілітації.

При визначенні ступеня збільшення залози користувались класифікацією ВООЗ, яка прийнята до застосування в Україні на V з'їзді ендокринологів України (1994). Серед обстежених зоб II ступеня мав місце у 47 пацієнтів, III ступеня – у 138 і шийно-загрудинний зоб – у 31. Тривалість захворювання від 3 до 35 років.

### **Результати досліджень та їх обговорення**

Найбільш частими скаргами хворих на вузловий зоб були: потовщення та зміни конфігурації шиї, відчуття стороннього тіла та тиснення на шию, першіння в горлі, охриплість голосу, затруднене дихання, дисфагія, симптоми гіпо- чи гіпертиреозу та стиснення судин шиї.

За даними ультрасонографії II ступінь збільшення залози маніфестує різними за розмірами об'ємними утворами залежно від їх локалізації. Так вузли на задній поверхні долі залози на 6-8 см<sup>3</sup>, а при товстій і короткій шиї на 7-10 см<sup>3</sup> більші від вузлів на передній поверхні залози, а латерально розташовані вузли на 4-5 см<sup>3</sup> більші від утворів на передній поверхні долі ближче до перешийка. У пацієнтів з тонкою і довгою шиєю об'єм вузлів, що відповідають візуально пальпаторним даним збільшенню залози II ступеня, на 5 – 8 см<sup>3</sup> є меншим від вузлів у пацієнтів з товстою і короткою шиєю. Отже при II ступені ВКЗ найбільш клінічно значимими є вузли по задній поверхні долей залози. Вони викликають відчуття тиснення і комка в горлі, осиплість голосу та фонації, дисфагію. Вузли на передньо-латеральній поверхні долей проявляються лише зміною конфігурації та потовщенням шиї, і зрідка – відчуттям стороннього тіла.

Серед обстежених зоб III ступеня зареєстровано у 39 (28 %) пацієнтів середнього і у 99 (72 %) похилого віку. Цим хворим притаманні скарги на деформацію шиї, постійне відчуття тиснення чи стороннього тіла в ділянці шиї, розлади ковтання, зміни голосу (охриплість), затруднення дихання в горизонтальному положенні, розлади сну, шум в голові і вусі на стороні зоба, серцебиття, психоемоційну лабільність, швидку втому при фізичному навантаженні, розлади серцевого ритму. Проведений аналіз показав, що у 121 (88 %) хворого спостерігалось декілька скарг, які відображали вплив зоба на органи шиї, а у 61 (44 %) було поєднання дисфагії, розладів зовнішнього дихання та змін фонації.

Ступінь вираженості симптомів залежала від розмірів вузлового утвору чи утворів, їх переважної локалізації в частці залози та від того, в якій частці знаходиться вузол. Нерідко спостерігається відтиснення утвором трахеї в протилежну сторону і порушення функції зовнішнього дихання. Шум в голові систолічного характеру чи у вусі на стороні зоба, головний біль – це симптоми вузлів, розміщених на бокових поверхнях залози і спричиняються стисненням судин шиї. Ці ж симптоми мають місце і при багатовузловому зобі в одній чи в обох частках. У зв'язку з поліморбідністю хворих за віком симптоми, зумовлені зобом, нерідко сприймаються як прояви наявних супутніх захворювань. Так, порушення дихання при стисканні трахеї спричиняє до помилкової діагностики захворювань дихальної системи. Зміни функції щитоподібної залози суттєво змінюють клінічну симптоматику і перебіг вузлового колоїдного зоба. Особливо це стосується гіпертиреозу, який діагностовано у 29 (13 %) хворих. У цих випадках в клінічних проявах тиреотоксикозу переважали тиреотоксичні розлади серцевої діяльності, які виникали на фоні вже існуючої патології серця і розцінювались лікарями як її прояв, а не прояв гіпертиреозу. Це ж стосується і гіпотиреозу. Такі його ознаки як мерзлякуватість, погіршення пам'яті, розлади сну, сухість шкіри, збільшення маси тіла, в тому при фізичних навантаженнях скоріше є віковими особливостями пацієнтів, аніж проявом патології.

Шийно-загрудинний зоб мав місце у 31 хворого. У них з метою клінічної оцінки ступеня збільшення залози використовували показники об'єму зобно-зміненої залози, який був у межах від 60 до 125 мл. Із збільшенням віку хворих і тривалості захворювання розмір зобно-зміненої залози збільшувався і у 58 % він був більше 80 мл.

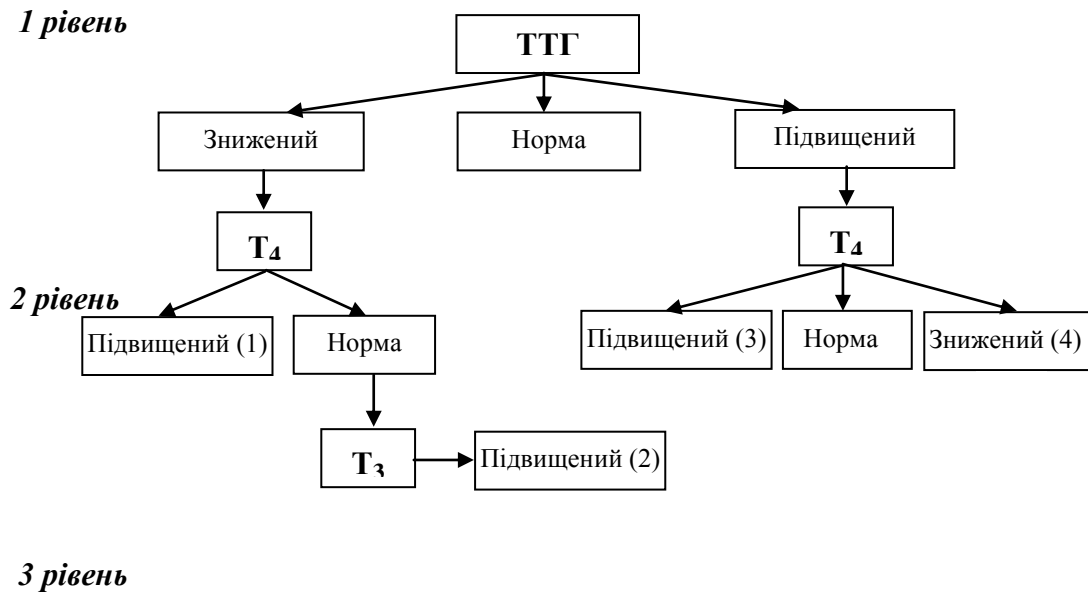
В діагностиці шийно-загрудинного зоба головним симптомом є відсутність щитоподібної залози в типовому місці. Скарги пацієнтів не специфічні. Виділяємо такі особливості клінічної симптоматики шийно-загрудинного зоба: довготривалий анамнез, великі за об'ємом вузлові утвори, компресія вузлових утворів на органи верхнього переднього і заднього середостіння та магістральні судини, розлади функції зовнішнього дихання та частий розвиток функціональної автономії.

У симптоматиці і перебігу вузлового зоба суттєве значення має функція ЩЗ. Для її визначення нами розроблено алгоритм дослідження тиреоїдного статусу і його генезу, який включає тести трьох рівнів (рис.1).

Тестом першого рівня є визначення тиреотропного гормону (ТТГ) в крові. При патологічно змінених його показниках необхідно проводити тест другого рівня - визначення вмісту в крові тироксину ( $T_4$ ). Тестом третього рівня є дослідження рівня в крові трийодтироніну ( $T_3$ ). Показанням для його проведення є клінічні ознаки тиреотоксикозу при показниках ТТГ нижче норми і незміненому рівні тироксину. Такий алгоритм дослідження



функціональної активності ЩЗ передбачає чітку діагностику і економічно вигідний. Немає доцільності всім хворим на ВКЗ проводити дослідження рівнів ТТГ,  $T_3$  та  $T_4$ . За показниками тесту I рівня підвищену функцію ЩЗ (функціональну автономію) виявили у 29 (13 %) хворих: після проведення тестів II та III рівнів у 13 з них встановлена гіпертироксинемія і у 16 - трийодтироніновий тиреотоксикоз.



1 – тироксиновий тиреотоксикоз; 2 – трийодтироніновий тиреотоксикоз; 3 – поєднання тиреотропіноми і ВКЗ; 4 – маніфестний гіпотиреоз.

Рис. 1 Алгоритм дослідження секреторної функції щитоподібної залози і тиреоїдного статусу у хворих на вузловий зоб.

Одним із завдань роботи було вивчення можливостей використання морфометричних методів, зокрема каріометрії в диференційній діагностиці вузлових утворів у ЩЗ. Теоретичною основою такого завдання було відоме положення про те, що критеріями злоякісності вузлових утворів у ЩЗ є капсулярні і, особливо, ядерні ознаки. Визначали кількість ядерцевих організаторів (ЯО), їх ексцентричність, розраховували десятичні логарифми об'єму ядер тиреоцитів та для кожного частотного розподілу, коефіцієнт надлишковості R. Для обґрунтування використання каріометрії тиреоцитів в диференційній діагностиці вузлових утворів у ЩЗ вивчали особливості каріометричних параметрів патологічно незміненої залози, залози хворих на ВКЗ, фолікулярний (ФР) і папілярний рак (ПР), фолікулярну аденому (ФА), автоімунний тиреоїдит (АІТ), дифузний токсичний зоб (ДТЗ).

На каріограмі хворих на ВКЗ спостерігали дві виражені моди ядер із значенням  $lgV$  1,75; 2,00 з чіткими проміжками між ними. Середня кількість ЯО в ядрах тиреоцитів у мазках становила  $1,32 \pm 0,11$ . Ексцен-тричність ЯО в препаратах була невираженою і складала  $0,18 \pm 0,03$ . Кое-фіцієнт R дорівнював  $0,242 \pm 0,003$ .

У випадках ПР ЩЗ кількість ЯО становила  $2,20 \pm 0,18$ , ексцентричність ЯО складала  $0,48 \pm 0,08$ , а коефіцієнт R дорівнював  $0,413 \pm 0,005$ . На сумарній каріограмі визначались 3 піки відносно великих ядер з  $lgV$  2,10; 2,30; 2,45.

У хворих на ФР ЩЗ наявні три піки великих клітин ( $lgV$  2,15 та 2,35), проте пік  $lgV$  2,15 має найбільшу частість. Наявність третього піка невеликих клітин з  $lgV$  1,85 є характерним для ФР ЩЗ і відповідає підготовчим фазам мітозу. Кількість ЯО при ФР дещо більша, ніж при ПР –  $2,30 \pm 0,19$ . Більш вираженою була і ексцентричність ЯО –  $0,46 \pm 0,07$ . Коефіцієнт R дорівнював  $0,413 \pm 0,005$ .

Для каріограми ФА характерні 2 піки  $lgV$  1,95 та 2,15 та значна кількість середніх і малих ядер (лівий бік каріограми), котрі мають один виражений пік з  $lgV$  1,70. Значення R становили  $0,371 \pm 0,003$ . Ексцентричність ЯО в препаратах становила  $0,24 \pm 0,04$ , а кількість ЯО –  $1,63 \pm 0,10$ .

Для АІТ характерна ексцентричність ЯО  $0,34 \pm 0,05$ . Крім цього кількість ЯО становила  $1,56 \pm 0,11$  і показники R  $0,332 \pm 0,005$ . Спосте-рігались моди ядер із значенням  $lgV$  2,15 та  $lgV$  2,35 з чітким відокрем-ленням. Мода із значенням  $lgV$  2,35 мала значну нижчу частість.

Сумарна каріограма при ДТЗ за набором мод та співвідношенням між ними була схожа з каріограмою АІТ. Ексцентричність ЯО була у межах  $0,20 \pm 0,03$ , а кількість ЯО становила  $1,40 \pm 0,10$ . Показники R відповідали значенням  $0,250 \pm 0,001$ . Каріометричні показники сумарних каріометричних моделей досліджуваної патології ЩЗ представлені в таблиці 1.

Проведені дослідження показали, що патологічні процеси в ЩЗ за характером розподілу  $lgV$  на каріограмі і за іншими каріометричними показниками достовірно відрізняються між собою і можуть бути використані для їх диференційної діагностики, особливо у випадках невизначених результатів цитологічних заключень. Достовірність різниць між сумарними каріограмами перевірена за критерієм  $\chi^2$  у порівнянні з даними каріограми при вузловому колоїдному зобі і, за виключенням показників при дифузному токсичному зобі, була високою:  $\chi^2 > 60,48$  ( $p < 0,05$ ). Невизначені або сумнівні результати тонкоголкової аспіраційної пункційної біопсії отримані нами у 44 випадках. Аналіз каріометричних досліджень тиреоцитів у цих пацієнтів свідчить, що у 9 випадках показники каріограми відповідали змінам, які властиві для папілярного (8) та фолікулярного (1) раку ЩЗ. У 22 пацієнтів виявлені патологічні зміни, які характерні для ВКЗ і ще у 11 – для фолікулярної аденоми. У 2 випадках розподіл частостей на

каріограмах не мав специфічних ознак, які властиві доброякісному чи злоякісному процесу, тому і каріометрично діагноз у цих хворих не верифіковано. Отже, із 44 невизначених результатів у 2 (4,5 %) каріометрія була неінформативна (табл.2).

Таблиця 1

**Каріометричні показники вогнищевої, невогнищевої патології  
і здорової шитоподібної залози ( $M \pm m$ ,  $n = 70$ )**

Показник (n=70)	Lg V	Ексцентрич- ність ЯО	Кількість ЯО	Коефіцієнт надлишковості R
ВКЗ (n=10)	1,75; 2,00	0,18±0,03	1,32±0,11	0,242±0,003
ПП(n=15)	2,10;2,30;2,45	0,48±0,08	2,20±0,18	0,413±0,005
ФР(n=5)	2,15;2,35; 1,85	0,46±0,07	2,30±0,19	0,413±0,005
ФА(n=10)	1,95;2,15; 1,70	0,24±0,04	1,63±0,10	0,371±0,003
АПТ(n=10)	2,15; 2,35	0,34±0,05	1,56±0,11	0,332±0,005
ДТЗ(n=10)	2,15; 2,35	0,20±0,03	1,40±0,10	0,250±0,001
Норма (n=10)	1,60;1,80;2,10	0,19±0,04	1,24±0,13	0,532±0,002

Таблиця 2

**Результати каріометрії у хворих з невизначеними результатами тонкогolkової аспіраційної  
пункційної біопсії**

Цитологічне дослідження пунктату	Каріометрія	Гістологічне дослідження
Невизначені (n=44)	Рак (n=9) ВКЗ (n=22) ФА (n=11) Невизначені (n=2)	Рак (n=9) Колоїдний зуб (n=22) ФА (n=11) Рак (n=1) ФА (n=1)

При визначенні лікувальної тактики і показань до хірургічного лікування хворих на ВКЗ до 2001 року (контрольна група) враховували розмір утвору у залозі, їх кількість, швидкість росту та поєднання вузла з кістою.

Починаючи з 2001 року (основна група), у лікувальній тактиці при ВКЗ виходили з позицій його клінічного і патологічного значення. Як патологія – вузловий колоїдний зоб є доброякісним процесом і, за виключенням функціональної автономії, не впливає на функцію залози і на організм у цілому. Переконані, що клінічне значення ВКЗ, а отже і показання до його хірургічного лікування визначаються наявністю функціональної автономії та ознак компресії на органи ший: розлади функції зовнішнього дихання, дисфагія, зміни фонації і тембру голосу та поєднання цих ознак. Шийно-загрудинний зоб III-IV ст. та швидкий ріст вузла (більше третини розмірів за півроку) також вважаємо абсолютними показаннями до хірургічного лікування. Такий підхід у визначенні показань до операції при ВКЗ є клінічно аргументованим і дає змогу відійти від показань до операції, що базуються лише на розмірах вузла.

Важливим у хірургічному лікуванні вузлового колоїдного зоба є вибір об'єму операції на ЩЗ. У хворих контрольної групи дотримувались принципу максимального збереження макроскопічно незміненої паренхіми ЩЗ, а мінімальним за обсягом оперативним втручанням була резекція долі разом з вузлом. У пацієнтів основної групи при виборі об'єму операції виходили з сучасних даних патогенезу йододєфіцитної патології ЩЗ, згідно яких в вузловий зоб є одним із її етапів, тобто вузол чи вузли у залозі виникають на фоні морфоструктурних змін паренхіми залози, зумовлених довготривалим йододєфіцитом і феноменом мікрогетерогенності тиреоцитів.

З урахуванням сучасних даних патогенезу ВКЗ визначальним у виборі об'єму операції є не лише клінічно значимий вузол, кількість вузлів, моно - чи мультифокальне ураження ЩЗ, а і її макроструктурні зміни. При наявності ділянок ущільнення паренхіми, які визначаються пальпаторно поза межами вузла, є підстави розцінювати їх як локуси вузло-утворення, які спричиняють післяопераційні рецидиви зобу, а тому підлягають хірургічному видаленню. Такий підхід до вибору об'єму операції означає розширення її меж до рівня гемітиреоїдектомії, субтотальної резекції залози чи тиреоїдектомії. Дані про виконані оперативні втручання представлені в табл.3.

Отже з 2001 року при вирішенні питання про об'єм операції на залозі провідними факторами були: кількість вузлових утворів (солітарний вузол, одnobічний чи двобічний багатовузловий зоб), їх розміри, макроструктурна характеристика паренхіми залози поза межами вузла чи вузлів. При одnobічному моно - чи мультифокальному вузловому зобі адекватною операцією вважаємо гемітиреоїдектомію, а при двобічному багатовузловому зобі – тиреоїдектомію.

**Виконані оперативні втручання у хворих на вузловий колоїдний зоб  
контрольної і основної груп**

Операція	Характеристика зоба						Всього
	Однобічний зоб (n=131)		Двобічний зоб (n=54)		Загрудинний зоб (n=31)		
	1	2	1	2	1	2	
Резекція долі	18						18
Субтотальна резекція долі	41						41
Гемітиреоїдектомія	26	39			4		69
Субтотальна резекція обох долей			12		1		13
Гемітиреоїдектомія + субтотальна резекція			3	5	2		10
Гемітиреоїдектомія + резекція		4	2	2	1		9
Тиреоїдектомія		3	4	26	4	19	56
Всього	85	46	21	33	12	19	216

Примітка: 1 – контрольна група; 2 – основна група

Вибір об'єму операції залежить не лише від характеру ураження, але й від локалізації вузла: при латеральному або полюсному розміщенні вузла при макроскопічно незмінній тканині залози за доцільне вважаємо виконувати операцію в об'ємі резекції. В подібних ситуаціях центральна або паратрахеальна локалізація утвору виключає можливість резекції частки і є показанням до гемітиреоїдектомії. У випадках наявності множинних вузлів в одній частці і солітарного вузла в другій частці за певних умов, можливим є виконання відповідно гемітиреоїдектомії і резекції контрлатеральної частки. Цими умовами є молодий та середній вік пацієнтів, вузол невеликих розмірів в об'ємі до третини фізіологічного об'єму частки з латеральною або полюсною локалізацією, відсутність, окрім вузла, візуальних макроскопічних і пальпаторних змін у залозі. У пацієнтів з шийно-загрудинним зобом операцією вибору повинна бути тиреоїдектомія.

Складним є питання вибору об'єму операції у випадках тиреотоксикозу на ґрунті багатовузлового зобу (функціональної автономії). За відсутності даних сцинтиграфії про її

характер (вузлова чи дисемінована) операцією вибору є тиреоїдектомія. У разі солітарного "гарячого" вузла доцільним є виконання операції резекційного об'єму.

Передопераційна підготовка хворих є важливим елементом хірургічного лікування. Особливої уваги в плані передопераційної підготовки заслуговують хворі на вузловий зоб з клінічними ознаками тиреотоксикозу (функціональної автономії). Таких хворих оперували завжди в стані еутиреозу, або близькому до нього. Еутиреоїдного стану досягали блокадою синтезу тироксину мерказолілом у дозі від 30 до 60 мг/д. При досягненні клінічного ефекту дозу мерказолілу поступово знижували до 10-20 мг/д. Нами встановлено, що у хворих з трийодтироніновим тиреотоксикозом терапія мерказолілом недостатньо ефективна. Тому для досягнення еутиреозу разом з мерказолілом застосовували анаприлін у дозі від 40 до 80 мг/д. Цей препарат блокує секрецію  $T_3$  щитоподібною залозою і периферичне перетворення тироксину у трийодтиронін. Комбінація мерказолілу і анаприліну, згідно результатів наших досліджень, дозволяла ефективно, при менших дозах мерказолілу і в коротші терміни досягати еутиреоїдного стану. Крім того, анаприлін позитивно впливає і на серцеву діяльність – нормалізує серцевий ритм і частоту серцевих скорочень.

Ми відмовились від загальнозживаного, більше традиційного, застосування препаратів йоду для блокади синтезу гормонів щитоподібною залозою, оскільки, особливо у випадках функціональної автономії, таке лікування спричиняє неконтрольовану продукцію тиреоїдних гормонів. З цих же причин у пацієнтів з порушеннями серцевого ритму на фоні тиреотоксикозу не застосовуємо кордарон, тому що в його складі є значна частка йоду. Для профілактики післяопераційних тиреотоксичних реакцій і тиреотоксичного кризу впродовж двох діб до операції і 2-4 діб після операції призначаємо кортикостероїди, зокрема гідрокортизон у дозі від 100 до 400 мг/д. Такий об'єм передопераційної підготовки та післяопераційної терапії дозволяє ефективно готувати хворих на тиреотоксикоз до операції. В жодному випадку ми не спостерігали післяопераційних тиреотоксичних реакцій і тиреотоксичного кризу.

Нами розроблена і захищена патентом методика хірургічного доступу до щитоподібної залози та дренивання післяопераційної рани. Згідно винаходу, лінія розрізу маркується за допомогою нитки з шовного матеріалу, якою віддавлюється на шкірі передньої поверхні шиї борозенка з невеликою випуклістю донизу у проекції нижньої шийної складки. Оперативний простір досягається відшаруванням доверху і донизу шкірно-підшкірно-фасціальних клаптів в анатомічно однорідних шарах тканин та розтягуванням в сторони передтиреоїдних м'язів, які звільнені від переднього фасціального листка піхви. Дренивання рани після резекції чи видалення щитоподібно залози здійснювали гумовими смужками

по короткому і прямому каналу через фасціальний проміжок між передтиреоїдними та кивальними м'язами на рівні кута рани між крайніми швами.

Як показав аналіз безпосередніх результатів оперативних втручань на ЩЗ, застосування розробленої нами технології та сучасних технічних засобів їх виконання дозволяють значно зменшити частоту специфічних інтраопераційних ускладнень і ускладнень в ранній післяопераційний період. У основній групі не спостерігали постійного гіпопаратиреозу, а транзиторний мав місце лише у трьох пацієнтів проти семи у контрольній групі.

Не було також випадків пошкоджень нижніх голосових нервів. Зміни фонації на високих тонах мали місце лише у однієї пацієнтки, а в контрольній групі – у чотирьох. У дослідній групі не спостерігали тиреотоксичних реакцій і нагноєнь операційної рани, а кількість кровотеч і лімфореї з рани та її запальних інфільтратів була меншою майже у три рази у порівнянні з контрольною групою.

Доцільність і необхідність профілактики рецидивів зоба після операції розглядаємо з позицій сучасних поглядів на етіологію і патогенез ВКЗ. Хворим основної групи після резекційних операцій призначали препарати йоду в дозі 100 – 200 мкг/д (йодид, йодомарин). За необхідністю корегували тиреоїдний статус препаратами тиреоїдних гормонів.

Адекватний вибір об'єму операції, вживання препаратів йоду та забезпечення еутиреозу у віддаленому післяопераційному періоді дозволили зменшити кількість рецидивів зоба в загальному більше ніж у 6 разів, а після геміти-реїдектомії і гемітиреоїдектомії з резекцією контрлатеральної долі – з 11 до 4,4 %.

В контрольній групі хворих у післяопераційному періоді препарати йоду не застосовували, а корекцію тиреоїдного статусу гормонами ЩЗ проводили у випадках клінічно значимого гіпотиреозу. У пацієнтів основної групи у випадках тиреоїдектомії призначали замісну терапію препаратами левотироксину (L-тироксин, еутирокс). Стартова доза левотироксину у пацієнтів середнього і молодого віку складала від 1,6 до 1,8, а у старшого та похилого – від 1,3 до 1,6 мкг/(кг•д). Наші дослідження показали, що доза тиреоїдних гормонів для замісної терапії повинна визначатись з урахуванням віку пацієнта, маси тіла та супутньої патології. Так, у осіб старшого та похилого віку доза левотироксину повинна бути близькою до 1,3 мкг/(кг•д), а у пацієнтів середнього віку – до 1,8 мкг / (кг•д). Адекватність замісної терапії тиреоїдними гормонами визначали за клінічною симптоматикою, однак основним показником був рівень ТТГ у межах від 1,8 до 2,7 мкОД. У осіб похилого і старечого віку з розладами серцевої діяльності на фоні існуючої до операції функціональної автономії, левотироксин після операції призначали в дозі, починаючи від 25 мкг/д з поступовим збільшенням дози на 12,5 -25 мкг/д через 3-5 тижнів на фоні постійного вживання кардіотропних препаратів. Як показує

досвід, у таких пацієнтів у зв'язку з тироксин-залежними розладами серцевої діяльності еутиреоїдного стану досягати недоцільно, оскільки доза левотироксину навіть у межах 1,3 мкг/(кг•д) у них неодмінно викликає резистентні до лікування розлади серцевої діяльності і прогресування серцевої недостатності. Оптимальною дозою левотироксину для них, згідно повідомлень у літературі (Павловський М. П., Сироїд О. М., Коломійцев В. І., 2001; Laurberg P., 2000) та наших даних, є доза у межах 0,8-0,9 мкг/(кг•д) тобто це та гранична доза левоти-роксину, збільшення якої неодмінно спричиняє зрив серцевої компенсації. Ці пацієнти при такій дозі левотироксину перебувають у стані легкого гіпотиреозу, але без порушень серцевого ритму і декомпенсації серцевої діяльності. Очевидно, що для них така доза тиреоїдних гормонів є оптимальним рішенням проблеми. Контроль адекватності дози замісної терапії препаратами левотироксину та гормональної функції залишку ЩЗ доцільно проводити за рівнем ТТГ в крові 1 раз на півроку.

За даними досліджень, проведених згідно мети і завдань роботи для оцінки віддалених результатів хірургічного лікування хворих на ВКЗ, у контрольній групі з 96 обстежених еутиреоз виявлено у 70 (73 %) випадках; гіпотиреоз – у 24 (25 %) пацієнтів (в т. ч. у 11 середньої важкості і у 5 важкого ступеня), рецидив тиреотоксикозу – у 2 (2 %). У осіб основної групи з 93 обстежених еутиреоз діагностовано у 80 (86 %) випадках, гіпотиреоз – у 13 (14 %) (в т. ч. 1 субклінічний і 12 легкого ступеня), рецидивів тиреотоксикозу не встановлено.

## **ВИСНОВКИ**

У дисертації викладено особливості клінічної симптоматики вузлового колоїдного зоба залежно від розмірів, кількості, локалізації вузлів і їх функціональної активності; доведено можливість і доцільність застосування каріометрії в морфологічній оцінці характеру вузлового утвору на етапі доопераційної диференційної діагностики, визначено її високу чутливість та специфічність; розроблено лікувальну тактику і показання до хірургічного лікування вузлового колоїдного зобу, обґрунтовано об'єми оперативного втручання за різних клінічних ситуацій; розроблено метод експозиції щитоподібної залози та дренивання післяопераційної рани; запропоновано принципи післяопераційної реабілітації хворих та профілактики рецидивів зоба.

1. Клінічна симптоматика вузлового зоба мінлива. Вона залежить від розмірів утворів, їх локалізації в долі щитоподібної залози, кількості та функціональної активності. Основними клінічними проявами вузлового колоїдного зобу є симптоми стиснення вузлом чи вузлами органів шийї (трахеї, стравоходу, голосових нервів, судин), а зобу шийно-загрудинної локалізації – відсутність залози в типовому місці та компресія зоба на органи верхнього середостіння. Клінічні



прояви тиреотоксикозу на фоні вузлового зобу нетипові і проявляються переважно розладами серцевої діяльності.

2. У випадках невизначених цитологічних даних у доопераційній морфологічній діагностиці характеру процесу в щитоподібній залозі поряд з цитологічним дослідженням показане використання каріометрії, яка має високий ступінь чутливості та специфічності.

3. Лікувальна тактика при вузловому колоїдному зобі визначається в залежності від наявності чи відсутності ознак стиснення органів шиї. У випадках компресії зоба на органи шиї, шийно-загрудинного зоба чи функціональної автономії на фоні зобнозміненої залози показане хірургічне лікування. Вузлові утвори доброякісного генезу без ознак компресії на органи шиї не підлягають хірургічному лікуванню.

4. Об'єм оперативного втручання визначається характером вогнищевих змін у залозі. При однобічному ураженні вузлом (вузлами) показана гемітиреоїдектомія з резекцією перешийка. У випадках вузлових утворів в обох долях, шийно-загрудинної локалізації зоба, оптимальним об'ємом операції є тиреоїдектомія. Такий же об'єм операції доцільно застосовувати у пацієнтів з тиреотоксикозом на фоні вузлового зоба.

5. Розроблений нами метод експозиції щитоподібної залози та дре-нування рани дозволяє зменшити кількість специфічних інтраопераційних та загальнохірургічних післяопераційних ускладнень майже в 3 рази.

6. Для профілактики можливих рецидивів вузлового колоїдного зоба після резекційних операцій патогенетично обгрунтованим є призначення препаратів йоду.

7. Замісної терапії препаратами левотироксину потребують пацієнти після тиреоїдектомії та резекційних операцій на щитоподібній залозі. Доза замісної терапії визначається і корегується за показниками тиреотропного гормону у межах від 1,8 до 2,7 мкОд/мл. У пацієнтів середнього і похилого віку з тироксинзалежними розладами серцевої діяльності оптимальною дозою замісної терапії препаратами левотироксину є така доза, яка не спричиняє або не поглиблює розладів серцевої діяльності. Як правило, вона є нижчою за розрахункову для досягнення еутиреоїдного стану.

## **РЕКОМЕНДАЦІЇ ЩОДО НАУКОВОГО І ПРАКТИЧНОГО ВИКОРИСТАННЯ ЗДОБУТИХ РЕЗУЛЬТАТІВ**

1. Хворі на вузловий колоїдний зоб підлягають хірургічному лікуванню лише у випадках стиснення вузлом органів шиї, гіперфункції щитоподібної залози, шийно-загрудинної локалізації зоба та швидкого росту вузла.

2. При однобічному ураженні залози вузлом і багатьма вузлами показана операція гемітиреоїдектомія. При наявності вузлових утворів в обох частках залози, шийно-загрудинному зобі, функціональній автономії на фоні вузлового зоба операцією вибору є тиреоїдектомія.

3. Для профілактики рецидивів вузлового зобу після резекційних операцій на щитоподібній залозі необхідно використовувати препарати йоду (йодид, йодомарин).

4. Доза замісної терапії після тиреоїдектомії та у випадках гіпотиреозу після резекційних операцій визначається виключно за рівнем тиреотропного гормону у межах від 1,8 до 2,7 мкОд/мл. У пацієнтів з тироксин-залежними розладами серцевої діяльності доза замісної терапії після тиреоїдектомії не повинна перевищувати 0,9 мкг/(кг•д).

### **СПИСОК ОПУБЛІКОВАНИХ ПРАЦЬ ЗА ТЕМОЮ ДИСЕРТАЦІЇ**

1. Люлька О.М. Хірургічне лікування вузлового та змішаного зоба у хворих – мешканців зони радіаційного забруднення // Збірник наукових праць співробітників КМАПО ім. П. Л. Шупика. - 2001. Вип. 10, книга 4.- С. 988 – 992.

2. Люлька О.М. Спосіб експозиції щитоподібної залози // Вісник наукових досліджень. - 2003.- №4.- С. 32 – 33.

3. Люлька О.М. Каріометричне дослідження тиреоцитів при доопераційній морфологічній діагностиці вогнищевих змін щитоподібної залози //Вісник наукових досліджень .-2004 .- № 1.- С. 45 – 48.

4. Деклараційний патент на винахід 42165 А Україна, МКВ А61 В 17/00. Спосіб експозиції щитовидної залози та дренивання післяопераційної рани при операціях з приводу зоба/ Ковальов О.П., Люлька О.М. /UA/.– № 2000074039; Заявлено 10.07.2000; Опубл. 15.10.2001. Бюл №9.

5. Люлька О.М. Сучасні методи лікування вузлового зоба //Вісник проблем біології і медицини .-2002.-Вип. 3.- С. 109 – 114.

6. Чумак П.Я., Ковальов О.П., Кузнецов А.Я., Рудий М.А., Дубинський М.В., Ройко В.Г., Люлька О.М., Берчун В.В. Хірургічні аспекти лікування тиреотоксичного та вузлового зоба //Збірник наукових праць співробітників КМАПО ім. П. Л. Шупика. - 2001.- Вип. 10, книга 4.- С. 1030 – 1034.

7. Люлька О.М. Клінічні особливості вузлового зоба //Матеріали II ювілейної навчально-методичної та науково-практичної конференції завідувачів кафедр хірургічних хвороб стоматологічних факультетів. - Полтава, 1998.- С. 66-67.

8. Люлька О.М. Можливості передопераційного каріометричного дослідження тиреоцитів при вогнищевих змінах щитоподібної залози // Матеріали III міжнародної науково-практичної конференції "Динаміка наукових досліджень". - Дніпропетровськ: Наука і освіта, 2004.- С. 15-17.

9. Кузнецов А.Я., Ковальов О.П., Люлька О.М., Соловійов І.Є., Рудий М.О., Дубинський М.В., Немченко І.І., Лисенко Р.Б. Хірургічне лікування вузлового колоїдного зоба //Матеріали ХХI з'їзду хірургів України. - Запоріжжя, 2005. - Т. 2 .- С. 238 – 240

10. Люлька О.М. Метод хірургічного лікування зоба //Вісник Україн-ської медичної стоматологічної академії .- 2005.- Т. 5, вип. 4 (12).- С. 81.

11. Люлька О.М., Кузнецов А.Я., Ковальов О.П., Немченко І.І. Хірургічні аспекти вузлового колоїдного зобу // Матеріали обласної науково-практ. конф. «Йододефіцитні захворювання на Полтавщині». - Полтава. 2005.- С. 27 – 32.

12. Люлька О.М. Економна резекція щитовидної залози як метод хірургічного лікування вузлового зоба // Тези доповідей науково-практичної конференції лікарів-інтернів «Актуальні питання клінічної медицини». - Полтава, 1998.- С. 29.

### АНОТАЦІЯ

Люлька О.М. Оптимізація хірургічного лікування хворих на вузловий колоїдний зоб. – Рукопис.

Дисертація на здобуття наукового ступеня кандидата медичних наук за спеціальністю 14.01.03 – хірургія. – Тернопільський державний медичний університет імені І.Я. Горбачевського МОЗ України, Тернопіль, 2006.

Дисертація присвячена актуальним питанням лікування хворих на вузловий колоїдний зоб.

Обстежено 303 пацієнти з вогнищевою і дифузною патологією щитопо-дібної залози. У 87 з них з діагнозом папілярного і фолікулярного раку, вузлового колоїдного зобу, фолікулярної аденоми, дифузного токсичного зобу та автоімунного тиреоїдиту вивчали специфічність цитологічної картини та морфометрії ядер і можливість використання результатів каріометрії для диференційної діагностики вогнищевих утворів щитоподібної залози.

У 216 хворих з встановленим діагнозом вузлового колоїдного зоба вивчали особливості його клінічної симптоматики залежно від кількості і розмірів вузлових утворів, їх локалізації, тривалості захворювання, анатомічних особливостей ділянки шиї, віку пацієнтів, наявності супутніх захворювань, а також показання до хірургічного лікування, вибір об'єму операції, технологію її виконання, принципи післяопераційної реабілітації.

Доказано, що у випадках невизначених або сумнівних заключень цитологічних досліджень кариометрія є високоспецифічним методом диференційної діагностики.

Запропоновано патогенетично і клінічно аргументовані показання до хірургічного лікування хворих на вузловий колоїдний зоб. Удосконалено технологію виконання операції на щитоподібній залозі. Розроблено принципи вибору об'єму операції залежно від локалізації і кількості вузлових утворів у залозі та реабілітації хворих у післяопераційному періоді.

Впровадження наших напрацювань у клінічну практику дозволило зменшити частоту інтраопераційних ускладнень майже в 3 рази, а рецидивів зобу – більше ніж у 6 разів.

**Ключові слова:** вузловий колоїдний зоб, диференційна діагностика, хірургічне лікування, післяопераційна реабілітація хворих.

### АННОТАЦІЯ

Люлька А.Н. Оптимизация хирургического лечения больных с узловым коллоидным зобом. – Рукопись.

Диссертация на соискание ученой степени кандидата медицинских наук по специальности 14.01.03 – хирургия. – Тернопольский государственный медицинский университет имени И.Я. Горбачевского МЗ Украины, Тернополь, 2006.

Диссертация посвящена изучению актуальных вопросов дифференциальной морфологической диагностики очаговых заболеваний щитовидной железы, хирургического лечения и послеоперационной реабилитации больных с узловым коллоидным зобом.

Выполнено комплексное обследование и лечение 303 больных с очаговой патологией щитовидной железы. У 87 из них с гистологически верифицированным диагнозом папиллярного и фолликулярного рака, узлового коллоидного зоба, фолликулярной аденомы, диффузного токсического зоба и аутоиммунного тиреоидита изучена специфичность кариометрии и возможность использования ее для дифференциальной диагностики узловых образований ЩЖ.

Доказана высокая специфичность кариометрических показателей узловой и неузловой патологии ЩЖ. У 44 больных с неопределенными заключениями ТАПБ кариометрия использована для дифференциальной диагностики, результаты которой только в двух случаях были сомнительными.

У 216 больных с узловым коллоидным зобом изучали особенности его клинической симптоматики в зависимости от размеров узлов, их количества, локализации, анатомических особенностей области шеи, возраста больных и наличия сопутствующих заболеваний.

Предметом исследований были также показания к хирургическому лечению узлового коллоидного зоба, выбор объема операции и технология ее выполнения, послеоперационная реабилитация больных.

Доказано, что при клинически определяемой II степени зоба узлы задней поверхности железы на 6-8, а в случаях короткой шеи на 7-10 мл больше узлов на передней поверхности шеи и что клинически значимыми есть узлы задней поверхности железы. Нередко они вызывают ощущение давления и комка в горле, изменения фонации и дисфагию.

Для больных с III степенью зоба характерными есть такие симптомы как постоянное ощущение давления на шее, осиплость голоса, расстройства функции внешнего дыхания, шум в голове на стороне зоба. В 44 % случаев наблюдается сочетание дисфагии, расстройств дыхательной функции и нарушений фонации. Выраженность симптомов зависит от размеров зоба, от преимущественной локализации узла или узлов в доле железы.

Медиально размещенные узлы вызывают сдавление трахеи, пищевода, голосовых нервов и проявляются соответствующей клиникой, а узлы латеральной локализации оказывают давление на сосуды шеи и проявляются шумом в голове, головной болью.

Изменения функции железы имеют особенности клинических проявлений. При гипертиреозе почти у всех больных наблюдаются расстройства сердечной деятельности (тахикардия, мерцательная аритмия), а при гипотиреозе частыми симптомами есть снижение памяти, бессонница, сухость кожи, постоянная усталость, апатия, т.е. симптомы, более характерные для возраста больных, чем для имеющейся патологии щитовидной железы.

Разработаны показания к хирургическому лечению узлового коллоидного зоба. Ими есть наличие компрессионного синдрома, функцио-нальной автономии и загрудинный зоб. На основании ретроспективного анализа проведенных оперативных вмешательств определены показания к выбору объема операции на железе.

При моно- и мультифокальном одностороннем узловом процессе операций выбора есть гемитиреоидэктомия, при двустороннем зобе – тиреоидэктомия или гемитиреоидэктомия и резекция другой доли. В случаях шейно-загрудинного зоба показана тиреоидэктомия.

Предложенные способ экспозиции и технология выполнения операции на щитовидной железе по поводу узлового зоба позволяют уменьшить количество интраоперационных и ранних послеоперационных осложнений почти в 3 раза.

В послеоперационном периоде после резекционных операций для профилактики рецидивов зоба назначали препараты йода. Коррекцию тиреоидного статуса проводили препаратами левотироксина в дозе,

которая обеспечивала уровень ТТГ в пределах 1,8 – 2,7 мкЕд/мл. Для пациентов с функциональной автономией на фоне узлового зоба и тиро-ксинзависимыми расстройствами сердечной деятельности оптимальной дозой заместительной терапии препаратами левотироксина после операции есть такая доза, которая не вызывает или не усугубляет расстройств сердечной деятельности. Как правило, она не превышает 0,9 мкг препарата на кг веса в сутки. Выбор адекватного объема операции и после-операционное реабилитационное лечение позволили снизить количество рецидивов зоба больше чем в 6 раз.

**Ключевые слова:** узловой коллоидный зоб, дифференциальная диагностика, хирургическое лечение, послеоперационная реабилитация больных.

## ANNOTATION

Lyulka O.M. Optimizing surgical management of the patients with nodular colloid goiter. – Manuscript.

Dissertation for receiving the Candidate of Medical Sciences degree, specialty 14.01.03 – Surgery. - I.Ya.Horbachevsky State Medical University, Ministry of Public Health of Ukraine, Ternopil, 2006.

The dissertation deals with the actual problem of treating patients with nodular colloid goiter.

303 patients with the focal and diffusive pathology of the thyroid gland were observed. The specifics of the cytologic picture and nucleus morphometry as well as the possibility of using karyometry findings for the differential diagnosis of the focal formations in the thyroid gland were studied in 87 patients with papillary and follicular carcinoma, nodular colloid goiter, follicular adenoma, diffuse toxic goiter and autoimmune thyroiditis.

The peculiarities of clinical symptoms of nodular colloid goiter depending on the number, size and localization of the nodular formations, the disease duration, the neck anatomical structure, patients' age, associated ailments as well as indications to the surgical treatment, choice of the operation volume, technique of its performance and principles of postoperative rehabilitation were studied in 216 patients with nodular colloid goiter.

In cases of vague and questionable findings of cytological investigations karyometry proved to be highly specific method of the differential diagnosis. Pathogenically and clinically well-reasoned indications to the surgical treatment of the patients with nodular colloid goiter were proposed.

The improved technique of the operations on the thyroid gland. We made the suggested principles of the operation volume choice according to the numbers of the thyroid gland nodules and patients' rehabilitation during postoperative period.

Introducing of our method's help to decrease numbers of the intraoperative complications more than 3 times, and recovering of the goiter more than 6 times.

**Key-words:** nodular colloid goiter, differential diagnosis, surgical treatment, postoperative rehabilitation of the patients.